doi: 10.5146/jcpath.2022.74

Lenfanjioleiomyomatozis ve Anjiomyolipom Birlikteliği; Literatürün Gözden Geçirilmesi

Lymphangioleiomyomatosis and Angiomyolipoma Association Literature Review

Sevilay ÖZMEN[1], Funda DEMİRAĞ[2], Onur CEYLAN[1], Metin AKGÜN[3], Fatif ALPER[4], Yener AYDIN[5], Ömer ARAZ[3]

[1] *Atatürk Üniversitesi Tıp Fakültesi, Tıbbi Patoloji Anabilim Dalı, ERZURUM*
[2] *Sağlık Bilimleri Üniversitesi Atatürk Göğüs Hastalıkları ve Göğüs Cerrahisi Eğitim ve Araştırma Hastanesi, Tıbbi Patoloji Anabilim Dalı, ANKARA*
[3] *Atatürk Üniversitesi Tıp Fakültesi, Göğüs Hastalıkları Anabilim Dalı, ERZURUM*
[4] *Atatürk Üniversitesi Tıp Fakültesi, Radyoloji Anabilim Dalı, ERZURUM*
[5] *Atatürk Üniversitesi Tıp Fakültesi, Göğüs Cerrahisi Anabilim Dalı, ERZURUM*

ÖZET

Amaç: Lenfanjioleiomyomatozis, sporadik veya tüberosklerozun bir parçası olarak görülen nadir bir hastalıktır. Tüberosklerozlu kadınlarda daha sık görülür ve çoğunlukla renal anjiomyolipomlu hastalarda teşhis edilir. Renal Anjiyomiyolipomlar, büyük boyut kazanabilen iyi huylu tümörlerdir. Olgumuz sporadik olup pulmoner lenfanjioleiomyomatozis ve renal anjiyomiyolipom'un birlikte görülmesi nedeniyle sunulmaya değer bulunmuştur.

Olgu: Hemoptizi şikayetiyle acil servise müracaat eden 26 yaşında kadın hastanın yapılan muayenesinde dinlemekle sağ hemitoraksta hafif düzeyli ronküsler izlenmiştir. Akciğer grafisinde orta ve alt zonlarda buzlu cam dansitesi ve yer yer konsolide alanlar izlenirken bilgisayarlı tomografi de her iki akciğerde yerleşmiş ince duvarlı multipl kistik alanlar görülmüştür. Batında ise palpabl kitle saptanmıştır. Sağ renal kaynaklı kitle biyopsisinin mikroskobik incelenmesinde matür adipoz doku adaları arasında kalın duvarlı dismorfik vasküler yapılar etrafında myoid iğsi hücre proliferasyonu izlenen kesitlerde mitoz, nekroz, sitolojik atipi izlenmemiştir. Hemoptizi şikayeti devam eden ve interstisyel akciğer hastalığı düşünülen, yüksek çözünürlüklü bilgisayarlı tomografi ile tanısı kesinleştirilemeyen hastaya video yardımlı torakoskopik cerrahi biyopsi yapılmıştır. Akciğer biyopsisine ait mikroskopik değerlendirmede parankimde küçük kistik boşluklar, bu kistlerin çevresinde iğsi görünümde düz kas hücrelerine benzeyen morfolojide hücreler ve interstisyel alanda kalınlaşma izlenmiştir. İmmünohistokimyasal çalışmada ise HMB-45 ve östrojen reseptör proteini ile bu hücrelerde reaktivite tespit edilmesi üzerine Lenfanjioleiomyomatozis tanısı konulmuştur.

Sonuç: Lenfanjioleiomyomatozis hemen hemen sadece kadınları etkileyen, anormal düz kas hücrelerinin, akciğer parankimi içinde kistik değişikliklerle birlikte yaygın çoğalması ile karakterize bir hastalıktır. Lenfanjioleiomyomatozis ile birlikteliği olabilen dev anjimyolipomlar genellikle klinikte kanama şikayeti ile başvururlar. Ancak bizim olgumuzda anjiomyolipom rastlantısal olarak tespit edilmiş olup bu yönüyle ilginç bulunmuştur.

Anahtar Sözcükler: Lenfanjioleiomyomatozis, Anjiomyolipom, İnterstisyel akciğer hastalığı

ABSTRACT

Aim: Lymphangioleiomyomatosis is a rare disease seen as sporadic or part of tuberous sclerosis. It is more common in women with tuberous sclerosis and is often diagnosed in patients with renal angiomyolipoma. Renal Angiomyolipomas are benign tumors that can gain large size. Our case was sporadic and it was found worth presenting due to the coexistence of pulmonary lymphangioleiomyomatosis and renal angiomyolipom.

Case: A 26-year-old female patient who applied to the emergency department with a complaint of hemoptysis was observed in the right hemithorax by listening in her examination. On lung radiography, ground glass density and locally consolidated areas were observed in the middle and lower zones, while computed tomography showed thin-walled multiple cystic areas located in both lungs. In the abdomen, a palpable mass was detected. In the microscopic examination of right renal mass mass biopsy, mitosis, necrosis, and cytological atypia were not observed in sections with thick-walled dysmorphic vascular structures between mature adipose tissue islands. A video-assisted thoracoscopic surgical biopsy was performed on the patient whose hemoptysis complaints continued and interstitial lung disease was considered and the diagnosis could not be confirmed with high resolution computed tomography. In the microscopic evaluation of lung biopsy, small cystic cavities in the parenchyma and thickening of the interstitial area and cells in the morphology similar to spindle-like smooth muscle cells were

(J Curr Pathol. 2022;1:16-20.)

Geliş Tarihi : 28.12.2020 **Kabul Tarihi :** 23.02.2021

İletişim: Sevilay ÖZMEN
Atatürk Üniversitesi Tıp Fakültesi,
Tıbbi Patoloji Anabilim Dalı, ERZURUM
E-posta: ertekozmen@gmail.com Tel: 0 533 725 40 72

observed around these cysts. In the immunohistochemical study, the diagnosis of lymphangioleiomyomatosis was made upon the detection of reactivity in these cells with HMB-45 and estrogen receptor protein.

Conclusion: Lymphangioleiomyomatosis is a disease that affects only women and is characterized by widespread proliferation of abnormal smooth muscle cells with cystic changes in the lung parenchyma. Giant angimyolipomas, which may be associated with lymphangioleiomyomatosis, usually present with the complaint of bleeding in the clinic. However, in our case, angiomyolipoma was detected incidentally and was found interesting in this respect.

Keywords: Lymphangioleiomyomatosis, Angiomyolipoma, Interstitial lung disease

GİRİŞ

Lenfanjioleiomyomatozis (LAM), sporadik (S/LAM) veya tüberosklerozun (TS/LAM) bir parçası olarak görülen nadir bir sistemik hastalıktır. Anormal düz kas hücrelerinin çoğalması ile karakterizedir. Bu hastalık klinik olarak dispne ve pnömotoraks ile kendini gösterir (1). Solunum belirtileri, akciğer parankiminin ilerleyen kistik yıkımı ile karakterizedir (2). Histolojik olarak ve / veya tipik yüksek çözünürlüklü bilgisayarlı tomografi (YÇBT) bulguları eşliğinde klinik öykü ve bulgular ile teşhis edilir (1). Karın ve pelvik bölgede lenfatik tıkanmaya yol açabilir. Ekstrapulmoner tutulum meningiomun yanı sıra anjiyomiyolipom adı verilen benign renal tümörleri ve lenfanjiyoleiomyom adı verilen abdominal lenfatik kitleleri içerir (3). Renal Anjiyomiyolipomlar (AML), büyük boyut kazanabilen iyi huylu tümörlerdir. Pulmoner LAM TS'li kadınlarda daha sık görülür ve çoğunlukla renal AML'li hastalarda teşhis edilir. AML' ler anormal vaskülariteye sahip olduğundan ve genellikle anevrizmalar içerdiğinden, özellikle çapı 3 cm veya daha büyük olduğunda hayatı tehdit eden spontan kanama önemli bir komplikasyondur. AML'lerin %60'ı semptomatiktir (4, 5). Bizim olgumuzda renal kaynaklı kitle çok büyük olmasına rağmen kliniğe yansıyan hiçbir bulgu olmamıştır. Ayrıca YÇBT de akciğer parankiminde diffüz buzlu cam artımlarının zeminde olması olası interstisyel akciğer hastalığı Deskuamatif İnterstisyel Pnömoni (DIP), Organize Pnömoni (OP), Lenfositik İnterstisyel Pnömoni (LİP) tutulumunu düşündürmüştür. Olgumuz nadir görülmesi ve ilginç olması nedeniyle literatür eşliğinde sunulmuştur.

OLGU SUNUMU

Daha önce herhangi bir şikayeti olmayan 26 yaşında kadın hasta hemoptizi şikayetiyle acil servise başvurmuştur. Dinlemekle sağ hemitoraksta hafif düzeyli ronküsler ve akciğer grafisinde (Şekil 1C) orta ve alt zonlarda buzlu cam dansitesi ve yer yer konsolide alanlar izlenmiştir. İki gün sonra hemoptizi şikayetlerinin artması üzerine yeniden hastanemizin acil servisine müracaat etmiştir. Çekilen bilgisayarlı tomografi'de (BT) iki akciğerde yerleşmiş ince duvarlı multipl kistik alanların olması üzerine göğüs hastalıkları servisine yatışı yapılmıştır. Olgunun fizik muayenesinde batında palpabl kitle saptanmıştır. Çekilen batın manyetik rezonans görüntülemede (MRG) batın T2 koronal kesitlerde sağ böbrek kaynaklı olduğu düşünülen, retroperitoneal alanı dolduran karaciğer komşuluğundan pelvik bölgeye doğru inen, yaklaşık 25 cm uzunluğunda, en geniş yerinde aksiyel çapı 13x19 cm'ye ulaşan çoğunluğu yağa ait intensiteler içeren yoğun vasküler ve solid komponentler barındıran tümöral lezyon izlenmiştir (Şekil 1A). Girişimsel radyoloji tarafından batındaki kitleye biyopsi yapılmıştır. Akciğerdeki lezyonlar için yapılan bronkoskopide her iki bronş sisteminde mukozalar frajil, dokunmakla kanamalı olup, tüm lob ve segment bronşları açık olarak değerlendirilmiştir. Bronkoalveoler Lavaj (BAL) yoğun hemosiderin yüklü histiyositler, bronş ve yassı epitel hücreleri, lenfositler ve nötrofiller içermekte olup "hemoraji bulgusu gösteren yaymalar" olarak raporlanmıştır. Çekilen YÇBT'sinde irili ufaklı çok sayıda parankimal kist ve akciğer parankiminde yaygın buzlu cam alanları izlenmiştir ve bu alanlar sentrilobüler nodül tarzında ve opasiteleri artmış olarak tarif edilmiştir (Şekil 1B). Renal kitle biyopsisinin mikroskobik incelenmesinde matür adipoz doku adaları arasında kalın duvarlı dismorfik vasküler yapılar etrafında myoid iğsi hücre proliferasyonu izlenen kesitlerde mitoz, nekroz, sitolojik atipi izlenmemiştir (Şekil 2A). Yapılan immünohistokimyasal çalışmada SMA, HMB-45, Östrojen Reseptör Proteini (ER), Progesteron Reseptör Proteini (PR) (Nova Castra, Leica, Newcastle, United Kingdom) pozitif olarak izlenmiştir (Şekil 2B-D) ve Anjiomyolipom ile uyumlu olarak rapor edilen olguya sağ nefrektomi ile birlikte kitle eksizyonu uygulanmıştır.

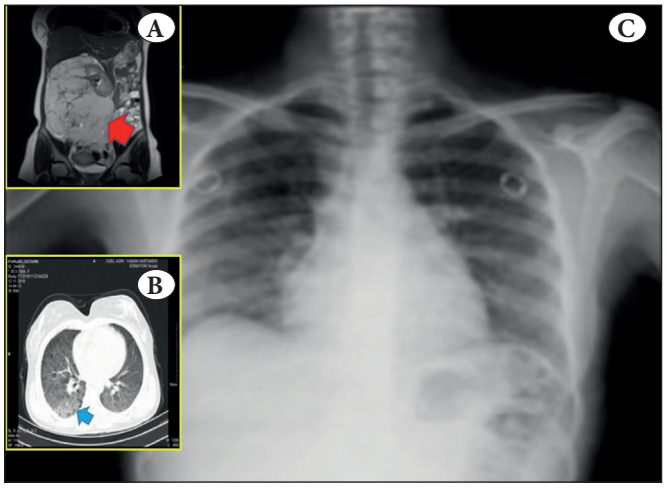

Şekil 1: A) Retroperitoneal alanı dolduran tümöral lezyon (kırmızı ok). **B)** Çok sayıda parankimal kist ve akciğer parankiminde yaygın buzlu cam alanları (mavi ok). **C)** Orta ve alt zonlarda buzlu cam dansitesi ve yer yer konsolide alanlar.

Nefrektomi materyalinin makroskopik incelenmesinde 2830 gr ağırlığında, 29,5x15x14 cm ölçülerde böbreğe bitişik görünümde, kapsüllü ve kesit yüzeyi parlak sarı renkte kitle izlenmiştir (Şekil 3A). Mikroskopik olarak böbrek dokusu komşuluğunda biyopsi materyali ile benzer histomorfolojik detay ve immünofenotipik bulguların yanı sıra yer yer böbrek kapsülünün silindiği ve kitlenin böbreğe invaze olduğu izlenmiştir (Şekil 3B,C). Hemoptizi şikayeti devam eden ve interstisyel akciğer hastalığı düşünülen, YÇBT ile tanısı kesinleştirilemeyen hastaya video yardımlı torakoskopik cerrahi biyopsi (VATS) yapılmıştır (Şekil 4A). Akciğer biyopsisine ait mikroskopik değerlendirmede parankimde küçük kistik boşluklar izlenmektedir. Bu kistlerin çevresinde iğsi görünümde düz kas hücrelerine benzeyen morfolojide hücreler bulunmaktadır ve interstisyel alanda kalınlaşma gözlenmiştir. İmmünohistokimyasal çalışmada ise HMB-45 ve ER ile bu hücrelerde reaktivite tespit edilmesi üzerine (Şekil 4B-D) LAM tanısı konulmuştur. Hasta hamile kalmak istediği için şimdilik tedavi almayı reddetmiştir. Halen hayatta olan hasta kontrol altındadır.

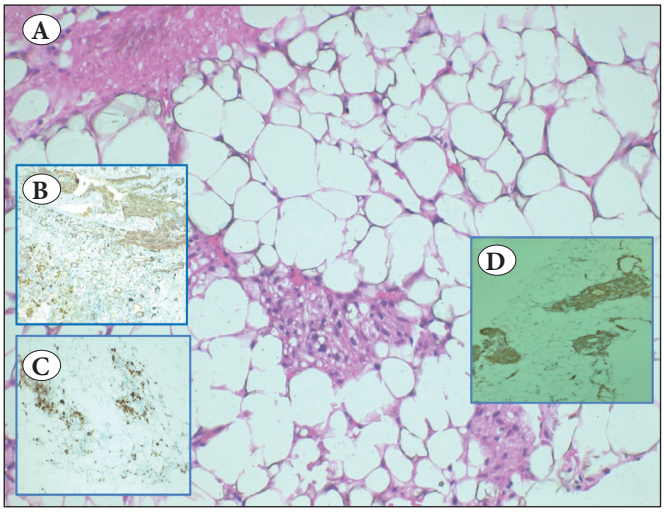

Şekil 2: A) Renal kitle biyopsisi materyali matür adipoz doku adaları arasında myoid iğsi hücre proliferasyonu. **B-D)** İmmünohistokimyasal çalışmada SMA, Er,HMB-45 pozitifliği.

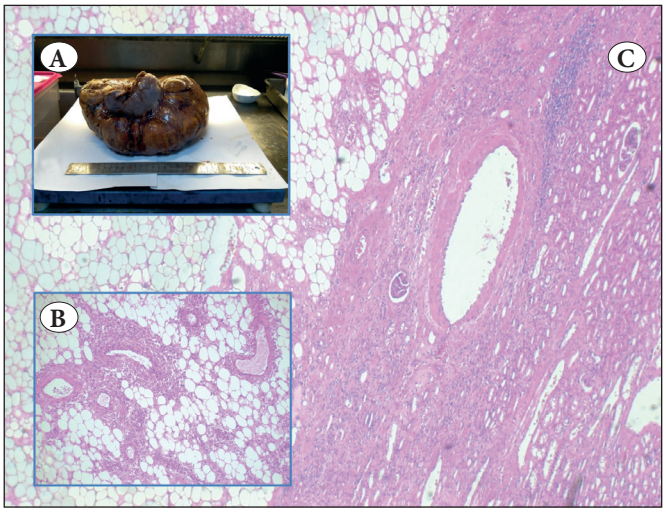

Şekil 3: A) 29,5x15x14 cm ölçülerde böbreğe bitişik görünümde kitle içeren nefrektomi materyalinin. **B,C)** Mikroskopik olarak böbrek dokusu komşuluğunda ve böbreğe invaze lezyon ve kalın duvarlı dismorfik vasküler yapılar.

TARTIŞMA

Lenfanjioleiomyomatozis nadir görülen bir sistemik hastalık olup anormal düz kas hücrelerinin çoğalması ile karakterizedir (1). Lenfanjioleiomyomatozis tablosu ilk kez 1918 yılında Lutembacher tarafından tuberoskleroz hastası bir kadının pnömotoraks nedeniyle ölmesinden sonra tanımlanmıştır. Sporadik LAM ise 1937 yılında Von. Stössell tarafından solunum yetmezliği ile hayatını kaybeden bir kadında akciğerlerinde yaygın kistik hastalık ve torasik lenfatiklerin dilate olmasıyla karakterize bir tablo olarak tanımlanmış olup "müsküler siroz" olarak adlandırılmıştır. LAM ifadesi ise ilk kez 1966 yılında Cornog ve Enterline tarafından kullanılmıştır. Corrin ve ark. LAM ve tuberoskleroz arasında potansiyel bir bağlantı olabileceğini bildirmişlerdir (3). LAM öncelikle fertilite çağındaki kadınları etkileyen nadir bir akciğer hastalığıdır. Akciğer parankiminin kistik dejenerasyonuna yol açan düz kas benzeri hücrelerin (LAM hücreleri) ilerleyici proliferasyonu ve infiltrasyonu ile karakterizedir; hava yollarının, kan damarlarının, lenfatiklerin tıkanması ve solunum fonksiyonlarının kaybı mevcuttur (6, 7). LAM'de bulunan hücresel proliferasyon kısmen tümör baskılayıcı genler TSC1 ve TSC2'de (Tuberous Sklerosis Kompleksi) mutasyonların varlığına bağlıdır. Bu mutasyonlar, şu anda ana terapötik hedef olan mTOR yolunun aktivasyonuna yol açmaktadır. Sirolimus veya Evero-

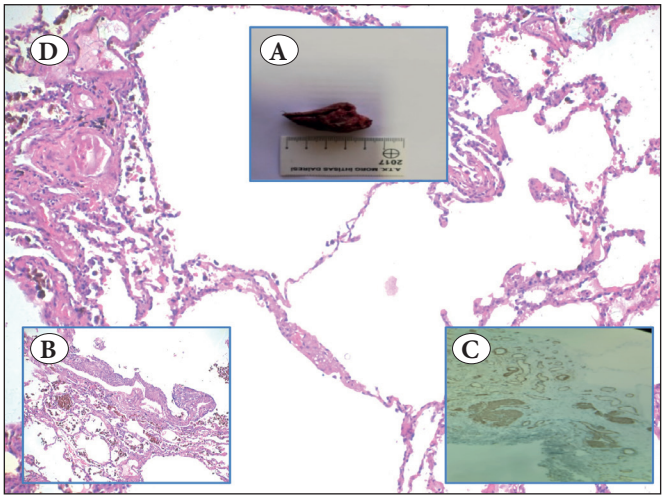

Şekil 4: A) Video yardımlı torakoskopik cerrahi biyopsi materyali **B-D)** Parankimal küçük kistik boşluklar ve kistleri çevreleyen iğsi görünümde hücrelerin proliferasyonu ve immünohistokimyasal olarak HMB-45 reaktivitesi.

limus gibi mTOR inhibitörleri, pulmoner fonksiyondaki düşüş ve anjiyomiyolipom boyutunun azalması üzerinde faydalı bir etki göstermiştir (3) . LAM hücreleri, yeni lenfatik damarların oluşumunun aracılık ettiği göç özelliklerine sahiptir. Ayrıca, invaziv özelliğini artıran metaloproteazlar salgılayabilirler. ER ve PR'nin LAM hücreleri tarafından ekspresyonu, hastalığın patogenezinde seks hormonlarının olası bir rolü olabileceğini göstermektedir (3, 8). Bizim olgumuzda da ER ve PR ile nükleer pozitiflikler mevcuttu.

Myoid ve melanositik belirteçlerin çoğalan LAM hücreleri ile birlikte ekspresyonu, bunun perivasküler epitelioid hücrelerden (PEC'ler) kaynaklandığını düşündürmektedir (6, 7). Bizim olgumuzda da myoid (SMA) ve melanositik belirteçler (HMB-45, Melan-A) ile pozitiflik izlendi. Bununla birlikte, LAM hücrelerinin kesin orijini hâlâ belirsizdir (7, 9, 10). Akciğer kistlerinin oluşumuna yol açan anormal düz kas benzeri hücrelerin (LAM hücreleri) çoğalmasıyla karakterize LAM, metastaz yapabilmektedir (7). Bizim olgumuza ait histomorfolojik değerlendirmede de parankimdeki küçük kistik boşluklar mevcut olup bunların çevresinde iğsi görünümde düz kas hücresi morfolojisinde hücreler ve interstisyel alanda kalınlaşma gözlenmiştir. Bu hücrelerde SMA ile reaktivite mevcuttur.

Hastalığın şiddetini derecelendirmek için kullanılan yöntemler; LAM histoloji skoru, BT, solunum fonksiyon testi ve kardiyopulmoner egzersiz testidir. Histomorfolojik olarak, LAM akciğeri, kistik lezyonlara bitişik ve pulmoner kan damarları, lenfatikler ve bronşiyoller boyunca bol sitoplazmaya sahip küçük iğ şeklinde ve daha büyük epitelioid hücrelerin kümeleri ile karakterizedir (11). LAM'da akciğer tutulumunun şiddeti, normal akciğer dokusunun hem kistik lezyonlar hem de LAM hücre infiltratlarını derecelendiren LAM Histoloji Skoru (LHS) kullanılarak akciğer biyopsisi yapılan hastalarda değerlendirilebilir. Bu iki patolojik patern ile doku tutulumu miktarı yarı kantitatif olarak tahmin edilebilir (12). Derecelendirme, akciğer dokusunun yüzdesine dayanır: LHS-1, <%25; LHS-2,% 25 ila %50; ve LHS-3,>%50 akciğer dokusu. LHS-1, 2 ve 3 skorları olan hastalarda sağ kalımda ve akciğer nakline gidiş süresinde önemli farklılıklar bildirilmiştir. Matsui ve ark. nın çalışmasında on yıllık sağ kalım LHS 1 için % 100'e, LHS 2 için % 74.4'e ve LHS 3 için % 52.3'e yakın olarak bulunmuştur (11). Bizim olgumuzda da wedge rezeksiyon materyaline ait histomorfolojik değerlendirmede kistik yapılar ve pulmoner kan damarları, lenfatikler ve bronşiyoller boyunca yerleşim gösteren miyoid ve nevoid diferansiasyon gösteren hücre kümeleri normal akciğer dokusunun % 25 ile % 50 sini oluşturmaktaydı. Bu haliyle olgumuz LHS-2 olarak değerlendirilmiştir. Hemosiderin yüklü makrofajların varlığı da daha yüksek LHS ve daha kötü prognozla ilişkili olduğu için şiddetin bir göstergesidir (12). Bizim olgumuzda da hava boşluklarında yaygın hemosiderin yüklü makrofajlar mevcuttu. Ancak hastanın klinik değerlendirmesi için yapılan kapsamlı SFT'si iyi olarak değerlendirilmiştir.

Solunum belirtilerinin yanı sıra ekstrapulmoner tutulum anjiyomiyolipom adı verilen benign renal tümörleri ve lenfanjioleiomyom adı verilen abdominal lenfatik kitleleri içerir (3).

TS ile ilişkili AML'ler bu tümörlerin % 20'sini oluşturur ; lezyonlar tipik olarak sporadik AML lerden daha büyüktür ve sıklıkla bilateral ve multipldir (9, 13). Bizim olgumuzda TS olmadığı halde AML çok büyük olup LAM ile birliktelik göstermektedir ve AML unilateraldir. Renal AML (renal hamartom olarak da bilinir), yağ dokusu, düz kas dokusu ve kan damarlarından oluşan iyi huylu bir tümördür. 10 cm'den büyük tümörler ("dev" AML olarak adlandırılır) nadirdir ve bildirilen çok az sayıda vaka 20 cm'den fazla ölçülmüştür (13). Renal AML, büyük boyut kazanabilen iyi huylu tümörlerdir ve bilateral olduğunda tüberoz skleroz ile birlikteliği vardır. Pulmoner LAM TS'li kadınlarda daha sık görülür ve çoğunlukla renal AML'li hastalarda teşhis edilir (14).

Ghaed MA ve ark.nın olgusunda pulmoner LAM'a eşlik eden semptomatik kanama nedeniyle nefrektomi gerektiren dev bilateral AML mevcuttu (13). Bizim olgumuzda Ghaed ve ark.nın çalışmalarına benzer şekilde pulmoner LAM ve AML birlikteliği mevcut olmakla birlikte AML bilateral değildi ve semptom oluşturmamaktaydı. Anormal vaskülariteye sahip olduğundan ve genellikle anevrizmalar içerdiğinden, özellikle çapı 3 cm veya daha büyük olduğunda spontan hayatı tehdit eden kanama önemli bir komplikasyondur. AML'lerin büyüme hızı hastalar ve lezyonlar arasında değişiklik gösterir. AML'lerin % 40 kadarı semptomatiktir (5, 15) . Palpabl bir karın kitlesi, hematüri veya yan ağrısı ile ortaya çıkabilirler. Soliter sporadik tümörler, tümörde spontan kanamanın bir sonucu olarak akut karın ve şoka neden olabilir. Hastalarda tekrarlayan kanama veya masif kanama atakları varsa, tümör rezeke edilebilir. Böbrek arteriyel embolizasyonu kanamayı kontrol etmek için de kullanılabilir.

LAM hemen hemen sadece kadınları etkileyen, anormal düz kas hücrelerinin, akciğer parankimi içinde kistik değişikliklerle birlikte yaygın çoğalması ile karakterizedir (16). Bizim hastamız genç kadın hasta olup bu yönüyle literatür ile uyumludur. AML'ler ultrasonografi, BT veya MRI ile tespit edilebilir (5, 15). Olgumuzda sadece hemoptizi şikayeti olup fizik muayenede rastlantısal olarak palpabl kitle tespit edilmiş ve batın MRG ile görüntülenmiştir ve dev AML varlığına rağmen, bu durum ile ilgili klinik semptom göstermemiştir. Oysaki literatürdeki dev AML'ler klinik semptom vermiştir. Bu nedenle kistik akciğer hastalıklı olgularda ekstratorasik lezyonların araştırılması morbidite ve mortalite açısından önemlidir.

KAYNAKLAR

1. Doubková M, Stefániková M, Can V, Merta Z, Svoboda M. Lymphangioleiomyomatosis. Klin Onkol. 2019 Fall;32(5):367-74.

2. Chebib N, Khouatra C, Lazor R, Archer F, Leroux C, Gamondes D, Thivolet-Bejui F, Cordier JF, Cottin V. Lymphangioléiomyomatose pulmonaire: de la physiopathologie à la prise en charge [Pulmonary lymphangioleiomyomatosis: From pathogenesis to management]. Rev Mal Respir. 2016;33(8):718-34.
3. Corrin B, Liebow AA, Friedman PJ. Pulmonary lymphangiomyomatosis. A review. Am J Pathol. 1975;79(2):348-82.
4. Rakowski SK, Winterkorn EB, Paul E, Steele DJ, Halpern EF, Thiele EA. Renal manifestations of tuberous sclerosis complex: Incidence, prognosis, and predictive factors. Kidney Int. 2006;70(10):1777-82.
5. Cohen MD. Imaging of children with cancer: Mosby Elsevier Health Science; 1992.
6. Ewalt DH, Sheffield E, Sparagana SP, Delgado MR, Roach ES. Renal lesion growth in children with tuberous sclerosis complex. J Urol. 1998;160(1):141-5.
7. Zhe X, Schuger L. Combined smooth muscle and melanocytic differentiation in lymphangioleiomyomatosis. J Histochem Cytochem. 2004;52(12):1537-42.
8. Demirağ F. İnterstisyel akciğer hastalığında histopatolojik bulgular. Güncel Göğüs Hastalıkları Serisi. 2014;2(3):275-90.
9. Zhang X, Travis WD. Pulmonary lymphangioleiomyomatosis. Arch Pathol Lab Med. 2010;134(12):1823-8.
10. Matsui K, Beasley MB, Nelson WK, Barnes PM, Bechtle J, Falk R, Ferrans VJ, Moss J, Travis WD. Prognostic significance of pulmonary lymphangioleiomyomatosis histologic score. Am J Surg Pathol. 2001;25(4):479-84.
11. Pacheco-Rodriguez G, Kumaki F, Steagall WK, Zhang Y, Ikeda Y, Lin JP, Billings EM, Moss J. Chemokine-enhanced chemotaxis of lymphangioleiomyomatosis cells with mutations in the tumor suppressor TSC2 gene. J Immunol. 2009;182(3):1270-7.
12. Müller A, Homey B, Soto H, Ge N, Catron D, Buchanan ME, McClanahan T, Murphy E, Yuan W, Wagner SN, Barrera JL, Mohar A, Verástegui E, Zlotnik A. Involvement of chemokine receptors in breast cancer metastasis. Nature. 2001;410(6824):50-6.
13. Ghaed MA, Daniali M, Motaghi P, Sohi HJ. Huge renal epithelioid angiomyolipoma - A case report of a giant, benign renal mass. Int J Surg Case Rep. 2020;66:374-8.
14. Nasir K, Ahmad A. Giant renal angiomyolipomas and pulmonary lymphangiomyomatosis. Saudi J Kidney Dis Transpl. 2010;21(2):314-9.
15. Pitché P, Agbèrè AD, Gbadoé AJ, Tatagan A, Tchangaï-Walla K. Sclérose tubéreuse de Bourneville et épilepsie de l'enfant. A propos de quatre observations togolaises [Bourneville's tuberous sclerosis and childhood epilepsy Apropos of 4 cases in Togo]. Bull Soc Pathol Exot. 1998;91(3):235-7.
16. Earthman WJ, Mazer MJ, Winfield AC. Angiomyolipomas in tuberous sclerosis: Subselective embolotherapy with alcohol, with long-term follow-up study. Radiology. 1986;160(2):437-41.