doi: 10.5146/jcpath.2022.73

Küçük Hücreli Dışı Akciğer Kanserinde ROS1 Rearanjmanı: Türkiye'de ROS1 Testine Yaklaşım

ROS1 Rearrangement in Non-Small Cell Lung Cancer: Attitude towards ROS1 Test in Turkey

Nalan AKYÜREK[1], Büge ÖZ[2], Handan KAYA[3], Deniz NART[4], Emine BOZKURTLAR[3], Sevdegül MUNGAN[5], Derya GÜMÜRDÜLÜ[6]

[1] *Gazi Üniversitesi Tıp Fakültesi Tıbbi Patoloji Anabilim Dalı, ANKARA*
[2] *Cerrahpaşa Üniversitesi Tıp Fakültesi Tıbbi Patoloji Anabilim Dalı, İSTANBUL*
[3] *Marmara Üniversitesi Tıp Fakültesi Tıbbi Patoloji Anabilim Dalı, İSTANBUL*
[4] *Ege Üniversitesi Tıp Fakültesi Tıbbi Patoloji Anabilim Dalı, İZMİR*
[5] *Karadeniz Teknik Üniversitesi Tıp Fakültesi Tıbbi Patoloji Anabilim Dalı, TRABZON*
[6] *Çukurova Üniversitesi Tıp Fakültesi Tıbbi Patoloji Anabilim Dalı, ADANA*

ÖZET

Akciğer kanseri, Türkiye'de ve dünyada en sık görülen kanser türü olup, kanser ölümlerinin önde gelen nedenidir. Son zamanlarda, artan sayıda küçük hücreli dışı akciğer kanseri (KHDAK) ile ilişkili genomik ve immünohistokimyasal biyobelirteç tanımlanmıştır. ROS1 kinaz (ROS1) onkojenik bir sürücüdür ve KHDAK'lı hastaların yaklaşık %1-2'sinde bulunur. Spesifik inhibitörler ile hedefe yönelik tedavi için ROS1 yeniden düzenlemesinin tanımlanması gereklidir ve geleneksel kemoterapi ile karşılaştırıldığında önemli ölçüde daha iyi bir sağkalım gösterir. Bu derlemede, akciğer kanserinde ROS1 rearanjmanının saptanması ve ROS1 hedefli tedavilerin mevcut ve gelecek tanısal yöntemleri tartışılmıştır.

Anahtar Sözcükler: Küçük hücreli dışı akciğer kanseri, ROS1, Gen rearanjmanı, Moleküler hedefli tedaviler

ABSTRACT

Lung cancer is the most common type of cancer and the leading cause of cancer deaths in Turkey and the world. Recently, increasing number of non-small cell lung cancer (NSCLC)-related genomic and immunohistochemical biomarkers has been identified. The ROS1 kinase (ROS1) is an oncogenic driver and observed in approximately 1- 2% of patients with NSCLC. Identification of ROS1 rearrangement is mandatory to permit targeted therapy with specific inhibitors, demonstrating a significantly better survival when compared with conventional chemotherapy. This review is a discussion on the present and futuristic diagnostic methods of ROS1 identification and ROS1-targeted therapies in lung cancer.

Keywords: Non-small cell lung cancer, ROS1, Gene rearrangement, Molecular-targeted therapies

GİRİŞ

Akciğer kanseri, dünya genelinde en sık görülen ve kansere bağlı ölümlerin en sık nedeni olan kanser türüdür. Dünya Sağlık Örgütü verilerine göre 2018 yılında 2.09 milyon akciğer kanseri vakası ve 1.76 milyon akciğer kanserine bağlı ölüm gerçekleşmiştir (1). Akciğer kanserlerinin %85'ini küçük hücreli dışı akciğer kanseri (KHDAK) ve %15'ini ise küçük hücreli akciğer kanseri (KHAK) oluşturmaktadır (2). Son yıllarda KHDAK ile ilişkili giderek artan sayıda genomik veya immünhistokimyasal biyobelirteç tanımlanmıştır (3-5). Moleküler hedefli tedaviler için öngördürücü olan bu biyobelirteçlerin kullanılması ve yeni onkogenlerin rollerinin gösterilmesi ile akciğer kanserlerinin tedavisinde önemli gelişmeler olmuştur (6, 7). Bu gelişmeler ilerlemiş akciğer kanseri olan hastalarda sağkalımda artma ve yaşam kalitesinde iyileşmeler sağlamıştır (8). KHDAK'lı hastalarda ROS proto-onkongen 1 (ROS1) rearanjmanı tedavi için hedeflenebilir yeni bir genetik değişiklik olarak dikkat çekmektedir (9, 10). ROS1 rearanjmanı KHDAK hastalarında nadir görülen bir genetik değişiklik olmakla beraber hastaların ROS1 rearanjmanı açısından test edilmesi önemlidir. Çünkü ROS1 rearanjmanı pozitif (ROS1 füzyon pozitif) bulunan hastalar oldukça etkili hedefli tedavi alma olanağına sahip olacaktır. Böylece KHDAK hastaları için kişiselleştirilmiş tedavi söz konusu olmaktadır (6, 11). Akciğer

(J Curr Pathol. 2022;1:6-15.)

Geliş Tarihi : 03.12.2021 **Kabul Tarihi :** 30.12.2021

İletişim: Nalan AKYÜREK
Gazi Üniversitesi Tıp Fakültesi,
Tıbbi Patoloji Anabilim Dalı, ANKARA
E-posta: nakyurek2001@yahoo.com Tel: 0 532 242 58 60

kanseri tedavisi ile uğraşan onkologlar günlük pratikte yeni moleküler/genetik testlerin seçimi, uygulaması ve yorumlanması ile ilgili zorluklarla giderek artan şekilde karşı karşıya kalmaktadır (6). Bu derlemede, KHDAK hastalarında ROS1 rearanjmanı görülme sıklığı, saptama yöntemleri, test algoritması, ROS1 hedefli tedaviler gözden geçirilecektir. Ayrıca ülkemizde KHDAK hastalarında ROS1 testine yaklaşımın kısa bir değerlendirmesi yapılacaktır.

ROS1 GENEL BİLGİLER

Akciğer kanseri ülkemizde en sık tanı alan ve en fazla kanser ölüm nedeni olan kanser türüdür (12). Tüm dünyada olduğu gibi ülkemizde de KHDAK akciğer kanserinin en sık formudur ve tanı anında hastaların çoğu ileri evrededir (12). "Sürücü" onkojenik mutasyon tespit edilebilen hastalar için hedefe yönelik tedaviler umut ışığı olabilmektedir. Bir tirozin kinaz reseptörü olan c-ros onkogen 1 (ROS1) KHDAK tümör örneklerinde ve deneysel hücre kültürlerinde ilk olarak 2007 yılında gösterilmiştir (13). ROS1 KHDAK'da neredeyse hemen her zaman diğer "sürücü" mutasyonları dışlamakla birlikte, epidermal büyüme faktörü reseptörü (EGFR), Kirsten rat sarkom viral onkogen homolog (KRAS) ve fosfotidilinositol-4,5-bifosfat 3-kinaz katalitik subunit alfa gen (PIK3CA) gibi onkojenik "sürücü" mutasyonlarla birlikte tespit edildiği hastalar literatürde yer almaktadır (14, 15). ROS1 füzyonu gösteren akciğer adenokarsinomlarında sıklıkla solid, taşlı yüzük hücreli, kribriform patern ve müsinöz morfoloji tespit edilmektedir (16, 17). ROS1 rearanjmanı tespit edilen tümörler, başta Crizotinib, Ceritinib ve Entrectinib olmak üzere, tirozin kinaz inhibitörlerine duyarlıdır (18). ROS1 rearanjmanı ülkemizde altın standart olarak floresan in situ hibridizasyon (FİSH) ile test edilmektedir.

EPİDEMİYOLOJİ

KHDAK hastalarında ROS1 füzyonu sıklığı %0,6-1,7 olup, ROS1 rearanjmanı tespit edilen hastalar çoğunlukla genç, hiç sigara kullanmamış ve kadındır (16, 19-21). Özçelik ve ark. (22) ve Yılmaz ve ark.'nın (23) KHDAK ve akciğer adenokarsinomu olgularında gösterdiği ROS1 rearanjmanı sıklığı sırasıyla %0,3 ve %0,9'dur. ROS1 pozitif akciğer adenokarsinomu hastalarında 50'nin üzeri yaş, erkek cinsiyet ve yüksek patolojik evre kötü prognostik belirteçlerdir (20).

KHDAK ROS1 MEKANİZMALARI (ROS1 FONKSİYONU)

Bir proto-onkogen olan ROS1 geni 6. kromozomda (6q22.1) yer almaktadır. ROS1 için günümüzde en az 55 farklı füzyon tanımlanıştır (24). ROS1 füzyonları en sık KHDAK'nda izlenmekte olup, CD74-ROS1 KHDAK'nda en sık saptanan ROS1 füzyonu tipidir. ROS1 füzyonları intarkromozomal veya interkromozomal mekanizmalarla olabilirken, KHDAK'nda görülen ROS1 füzyonlarının büyük kısmı interkromozomal translokasyonlar sonucu gelişmektedir (20, 25). Bu füzyonlar RAS–MEK–ERK, JAK–STAT3, PI3K–AKT–mTOR ve SHP2 gibi kaskatlar üzerinden hücre sağkalımını, proliferasyonunu ve büyüme sinyali yolaklarını etkinleştirirler. Çeşitli in vitro çalışmalar ROS1 rearanjmanı olan hücrelerin (özellikle CD74-ROS1 füzyonuna sahip) yüksek invazyon ve metastaz kabiliyeti gösterdiğini ortaya koymuştur (26, 27).

ROS1 TESTİ İÇİN DOKU GEREKSİNİMLERİ

ROS1 rearanjman testi, KHDAK'lı hastadan alınan hücre/doku örneklerinde yapılması gerekli prediktif işlemlerden biridir. Çoğu hastada, tek örnekleme işlemi yapılır ve elde edilen örnek mümkün olduğunca en verimli şekilde kullanılmalıdır (28). ROS1 testi genellikle küçük bir biyopsi örneğinde veya bir sitolojik örnekte çalışılır. Daha nadir olarak, cerrahi uygulanan bir hastada daha büyük doku örnekleri veya tüm tümör dokusunun incelenmesi de söz konusu olabilmektedir (28). Hücre blokları, sitolojik örnekler, rezeksiyonlar, endobronşiyal biyopsiler, kor biyopsileri ve primer veya metastatik hastalıktan ince iğne aspirasyonları dahil olmak üzere yeterli sayıda tümör hücresi içeren herhangi bir örnek ROS1 testi için kullanılabilir (29). Son zamanlarda "likit biyopsi" non-invaziv alternatif bir yöntem olarak kullanıma girmiştir. Böylece kan örneklerinden dolaşan tümör DNA'sının ayrılması ve RT-PCR veya YND (yeni nesil dizileme) tekniğinin kullanımı ile ROS1 ve diğer biyobelirteçler açısından test edilmesi mümkün olmaktadır (30).

Sitolojik Örnekler

Akciğer kanserinde sitolojik örnekler tanı için oldukça önemlidir. Özellikle cerrahi uygulanmayan hastalarda tanısal işlemlerde kullanılacak örnek, sitolojik yöntem ile alınmış olabilmektedir (31). Sitolojik örneklerde gen mutasyonu/rearanjmanı araştırmak amacıyla testler yapmak da mümkündür (32, 33). Bununla birlikte ticari kitler ile yapılan immünhistokimya (İHK) ve floresan in situ hibridizasyon (FİSH) testlerinde genellikle doku örnekleri tercih edilmektedir.

Doku Biyopsileri

Tanı için doku örneklemesinde, mümkün olan en güvenli ve en az invaziv yolla en yüksek verimi elde etmek amaçlanmalıdır. Primer tümör dokusundan, endoskopi ile (endobronşiyal veya transbronşiyal forseps biyopsisi, kriyobiyopsi veya ince iğne aspirasyonu) veya perkütan, transtorasik bir yaklaşımla (kor-iğne biyopsisi veya ince iğne aspirasyonu) örnek alınabilir. İntratorasik metastatik hastalık durumunda endobronşiyal ultrason kullanılarak veya transözofageal ultrason kılavuzluğunda örnekleme yapılabilir. Plevral biyopsi veya plevra sıvısı sitolojisi iyi bir tanı materyali olabilir. Uzak ekstratorasik metastazlarda, ilgili bölgeden uygun şekilde örnek alınır. Tüm durumlarda, görüntüleme teknikleri verimi artırmak için örneklemenin hedeflenmesinde yardımcı olmaktadır (28). ROS1 testinin kalite güvencesi açısından preanalitik faktörler (örnek alınma zamanı, koruma, fiksasyon süresi, fiksatif tipi, örnek boyutu, dekalsifikasyon) standardize edilmelidir (29).

Tümör Gereksinimi

İHK ve FİSH için genellikle 4 µm kalınlığında formalinle fikse edilmiş parafine gömülü doku kesitleri kullanır. ROS1 İHK için minimum tümör gereksinimleri tam olarak belirlenmemiştir, bununla birlikte bazı otörler minimum 20 tümör hücresi önermektedirler. Pozitif boyanma gösteren birkaç tümör hücresinin de yeterli olabileceği öne sürülmüştür ancak az sayıda hücre içeren örneklerde hatalı negatif sonuç açısından dikkatli olunmalıdır. FİSH değerlendirme için birbiri üstüne gelmemiş en az 50 sağlam tümör hücresi gereklidir. DNA veya RNA bazlı moleküler tekniklerde minimum tümör DNA/RNA gereksinimleri kullanılan yöntem tarafından belirlenir (29).

Testler İçin Dokuyu Maksimuma Çıkarmak

KHDAK'ta tanı koymak ve potansiyel terapötik hedefleri belirlemek amacıyla yapılan yardımcı testler için yapılan laboratuvar işlemlerinde materyalin en uygun şekilde kullanılması önemlidir. Bunu sağlamak, minimal invaziv tekniklerle küçük hacimli örneklerin alındığı durumlarda genellikle zordur. Tedaviyi gerçekleştiren klinisyen, bronkoskopiyi yapan kişi, radyolog ve patolog arasında iyi bir iletişim olmalıdır. Standart laboratuvar işlemleri doku israfına neden olabilir. Örneklerin iki veya daha fazla blok arasında rutin olarak bölünmesi küçük biyopsi örneklerinde dokuyu en uygun şekilde kullanabilmeyi ve böylece birden fazla testin paralel olarak çalışılabilmesini mümkün kılabilir (29). Her laboratuvar, iş akışlarına ve test gereksinimlerine göre optimum yaklaşım için kendi prosedürlerini geliştirmelidir.

ROS1 REARANJMANI SAPTAMA YÖNTEMLERİ

ROS1 rearanjmanları/füzyonları birçok test yöntemi ile saptanabilir. Her yöntemin avantaj ve dezavantajları bulunmaktadır. Yöntemler aşağıda kısaca özetlenmiştir.

İmmünhistokimya (İHK)

İHK yöntemi ROS1 füzyonları için bir tarama aracı olarak önerilmektedir. Hızlı sonuç vermesi ve nispeten düşük maliyetli olması avantajlarıdır (28). ROS1 immünohistokimyasal testi için iki antikor mevcuttur: D4D6 (Cell Signaling Technology) ve SP384 antikoru (Ventana Medical Systems) (Şekil 1). ROS1 boyanma modeli füzyon ve antikor tipine göre değişmekle beraber orta ila güçlü yoğunlukta yaygın bir boyanma ROS1 füzyonu varlığına işaret eder (24). Füzyon partnerine göre boyanma paternleri: granüler sitoplazmik veya fokal veya yaygın yoğun şekilde boyanmış agregatlar; belirgin membranöz ve zayıf sitoplazmik boyanma, solid sitoplazmik boyanma şeklindedir (34).

İHK testinde kullanılan D4D6 klonunun oldukça duyarlı ancak göreceli olarak daha az özgül olduğu, yakın zamanda kullanıma giren SP384 klonunun daha yüksek duyarlılık ve özgüllük gösterdiği bildirilmektedir (35). İHK yönteminin ROS1 saptamadaki duyarlılığı %94 ile %100 arasında, özgüllüğü ise kullanılan kestirim (*cutoff*) değerine bağlı olarak %76 ile %100 arasında değişmektedir (34).

Floresan in Situ Hibridizasyon (FİSH)

FİSH, ROS1 rearanjmanı tespiti için güvenilir bir tekniktir. Oldukça güçlü yanları yanı sıra kısıtlılıkları da bulunmaktadır, sonuçların doğru yorumlanması eğitim gerektirir ve kılavuzlara uyulmasına bağlıdır (28). FİSH yöntemi ROS1'in 5´ ve 3´ uçlarına bağlanan floresans etiketli, eşleştirilmiş parçalayıcı probların kullanımına dayanır. Tümör hücrelerinin ≥%15'inde ayrılmış 5´/3´ paterni veya izole 3´ sinyal pozitif kabul edilir (24) (Şekil 2). FİSH testi erken çalışmalarda tanı için altın standart olarak kullanıldığından duyarlılık ve özgüllük oranları belirsizdir. Yalancı pozitif ve yalancı negatif sonuçlar görülebilmektedir. Bu durumda alternatif testler kullanılarak doğrulama gerekebilir (24).

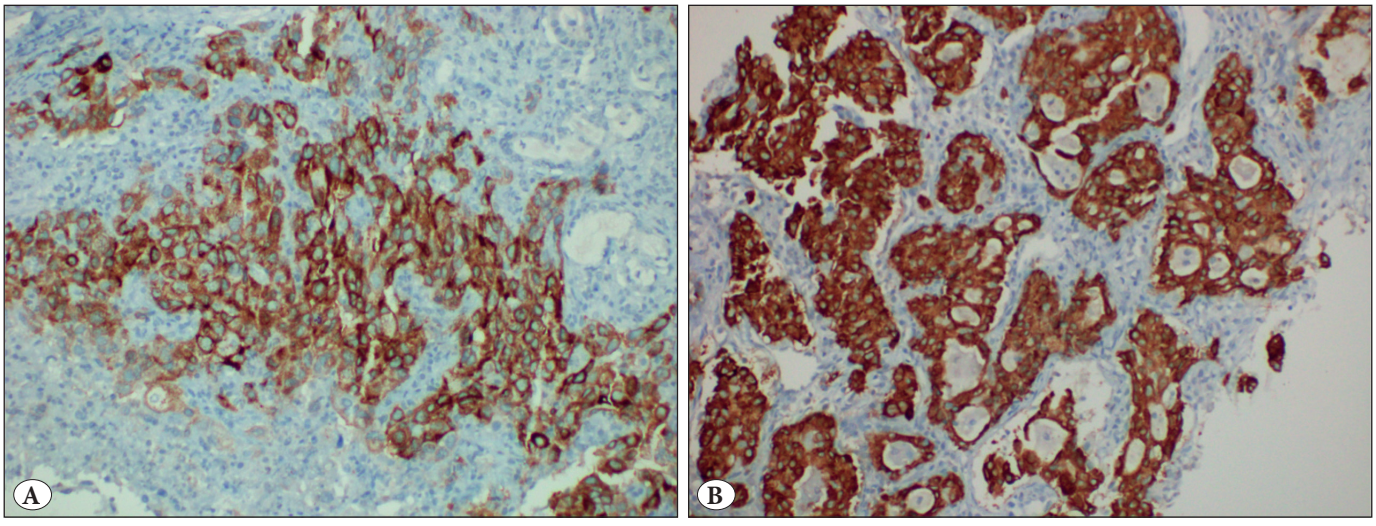

Şekil 1: ROS1 immünohistokimyasal pozitif akciğer adenokarsinom örnekleri. **A)** D4D6 klonu (DABx200), **B)** SP384 klonu (DABx200).

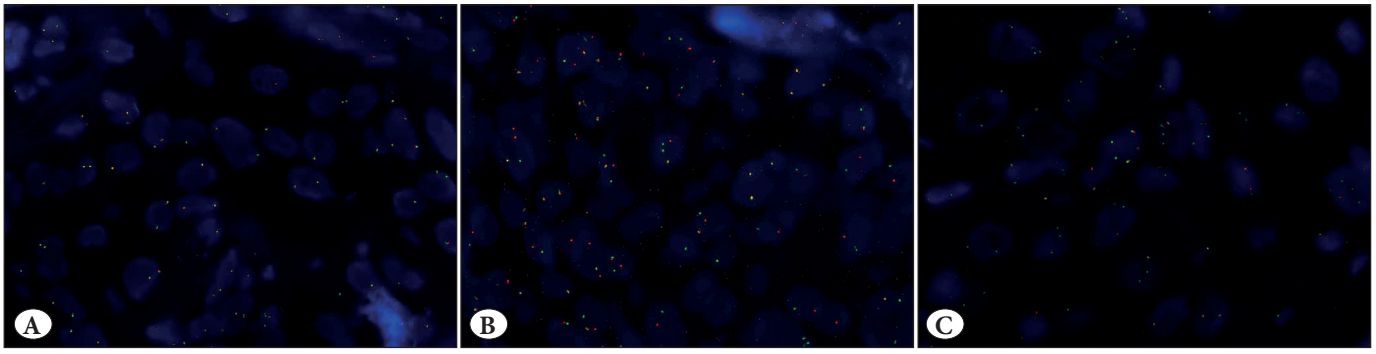

Şekil 2: Akciğer adenokarsinomlarında ROS1 FİSH paternleri. **A)** Normal ROS1 paternde tümör hücre çekirdekleri, non-split iki sarı veya birbirine yakın yeşil ve kırmızı sinyal göstermektedir. **B)** Split paterne sahip ROS1 rearanjmanlı vakalar, yeşil ve kırmızı sinyaller arasında birden fazla sinyal boyutunda split patern göstermektedir. **C)** İzole 3' uçlu ROS1 rearanjmanlı vakalar, bir veya daha fazla izole yeşil sinyal ve intakt füzyon sinyali göstermektedir. FİSH: floresan in situ hibridizasyon.

Revers-Transkriptaz Polimeraz Zincir Reaksiyonu (RT-PCR)

RT-PCR yalnızca seçilmiş belirli füzyonları saptar, bu da kullanımını sınırlandırmaktadır (24). ROS1 füzyonlarını saptamada RT-PCR testinin değerlendirildiği bir çalışmada FİSH yöntemi standart kabul edildiğinde RT-PCR'ın hem duyarlılığı hem de özgüllüğü %100 olarak bildirilmiştir (36). Bir başka çalışmada ise ROS1 pozitif olduğu bilinen 14 olgudan 9'u (%63) RT-PCR ile de pozitif olarak (gen partnerleri: 8 olguda CD74 ve 1 olguda SLC34A2) tespit edilmiş, 5 olgu ise RT-PCR ile negatif bulunmuştur. Bunun nedeni bazı ortak genlerin teste dahil edilmemesi ve bu nedenle saptanamaması olarak açıklanmıştır (37).

Yeni Nesil Dizileme (YND)

YND yöntemi ile yüzlerce gendeki genomik değişikliği saptamak mümkün olabilir. FİSH kullanılarak saptanamayan bazı ROS1 füzyonları (ör. GOPC-ROS1) YND ile saptanabilmektedir. YND için tümör dokusundan elde edilen DNA veya plazmada dolaşan hücresiz DNA kullanılabilir. Plazma örneğinde ROS1 füzyonu tespit edilemediğinde mümkünse doku bazlı örnekte testin tekrarlanması önerilmektedir (24). DNA bazlı YND, çok sayıda tekrarlayan eleman içeren intronik kırılma noktalarının tam olarak kapsanmaması nedeniyle belirli ROS1 füzyonlarını tespit edemeyebilir. Hedeflenmiş veya tam transkriptom RNA bazlı sekanslama bu sorunun üstesinden gelebilir (24).

Diğer Metotlar

NanoString testi (nCounter platformu), ROS1'i tespit etmede yüksek duyarlılık ve özgüllük gösteren multipleks mRNA bazlı, ümit verici bir yöntemdir. Bu yöntem, sınırlı miktarda RNA kullanarak doğrudan profilleme yaparak birçok gen füzyonunu tespit edebilir (38).

ROS1 İHK ve FİSH tuzakları

İki yöntemle de yanıltıcı sonuç veren bazı durumlar söz konusu olabilmektedir. ROS1 rearanjmanı olmayan tümörler ROS1 pozitif olanlarla kıyaslanabilir düzeyde ROS1 mRNA eksprese edebilirler. Bu nedenle tümör hücrelerine özgü olan ALK İHK'nin aksine, ROS1 İHK yalancı pozitif boyanmaya daha yatkındır (34). Spesifik olmayan ekspresyon zayıf ve heterojen olma eğilimindedir buna rağmen EGFR mutant tümörler ROS1 İHK pozitifliği sergileyebilirler (34). ROS1 rearanjmanı olmayan müsinöz adenokarsinomların büyük bir kısmı, farklı bir granüler modelle de olsa İHK ile reaktivite gösterirler (34). Reaktif pnömositler, alveolar makrofajlar, osteoklast tipi dev hücreler dahil olmak üzere neoplastik olmayan dokular İHK ile spesifik olmayan pozitif boyanma gösterebilir ve yanlış pozitifliğe neden olabilir (24, 34).

Nadiren yalancı negatif FİSH sonucu alınabilir, bu durum ROS1 rearanjmanı aynı kromozom üzerindeki yakın genleri içerdiğinde ortaya çıkabilir. Ek olarak, transkripsiyonel seviyede meydana gelen rearanjmanlar ve ALK'da görüldüğü gibi alternatif transkript başlatma gibi diğer genetik veya epigenetik mekanizmalar, FİSH tarafından tespit edilemeyen ROS1 aşırı ekspresyonuna yol açabilir (34).

Ticari FİSH problarının tasarımına göre işaretlediği 3' ve 5' bölgeleri farklı renklerde olabilmektedir. Bu sebeple izole 3' pozitiflik paterni de farklı renklere sahip olabilmektedir. Değerlendirme öncesinde prob tasarımı ve işaretlediği 3' ve 5' bölgelerinin sahip olduğu renkler iyi bilinmelidir.

FİSH yönteminin teorik olarak bilinen ROS1 kırılma noktalarına ait tüm rearanjmanları saptadığı düşünülmektedir. Fakat aynı kromozom üzerindeki kromozom içi rearanjmanları içeren ROS1 füzyonları; örneğin ROS1-EZR'nin birbirinden ayrılmış sinyallerinin yakın konumu nedeniyle tanımlanabilmesinin zor olduğu bildirilmektedir (39). Yine pozitif olguların %3'ünde görülen GOPC-ROS1 füzyonunun bazı FİSH probları tarafından tespit edilemediği bildirilmektedir (9, 19).

KARŞILAŞTIRMALI ANALİZLER

Farklı ülkelerde farklı kaynaklardan toplanan (doku bankası, uzman patologlar) KHDAK doku örneklerinde yapılan bir çalışmada ROS1 füzyonlarını saptamada İHK ve FİSH yön-

temleri kıyaslanmıştır. İHK (SP384) pozitifliği (>%30 toplam tümör hücresinde ≥2+ sitoplazmik boyanma) ile FİSH pozitifliği en yüksek korelasyona sahip bulunmuştur. İki yöntem arasındaki pozitiflik uyumu %97.8, negatiflik uyumu %89.5 olarak saptanmıştır. Uyumsuzluk saptanan 9 olgudan 8'i İHK(+)/FİSH(-) 1 olgu ise İHK(-)/FİSH(+) olarak belirlenmiştir (40). İngiltere'de yapılan bir çalışmada H skoru >100 olması pozitiflik kriteri kabul edilerek ROS1 İHK (D4D6) testi ve FİSH testi uygulanmış ve İHK için duyarlılık %100 ve özgüllük %83 olarak bulunmuştur (41). Fransa'da yapılan bir çalışmada FİSH altın standart olarak kabul edilmiş ve İHK yönteminde iki farklı klon antikor (D4D6 ve SP384) kullanılmıştır. Çok merkezli bir değerlendirme ile yöntemler kıyaslanmış ve patologlar arası uyum değerlendirilmiştir. ROS1 İHK'de duyarlılık ≥1+ boyanma *cutoff* kabul edildiğinde hem D4D6 hem de SP384 için %100 iken *cutoff* ≥2+ kabul edildiğinde D4D6 için %61, SP384 için %98 olarak saptanmıştır. İnceleme yapan patologlar arası uyum D4D6 için orta-iyi (sınıflar arası korelasyon: 0.722-0.874); SP384 için ise iyi-mükemmel (sınıflar arası korelasyon: 0.830-0.956) bulunmuştur (42). Avustralya'da yapılan bir çalışmada retrospektif bir KHDAK kohortunun doku kesitlerinden ROS1 İHK (D4D6) ve FİSH testleri çalışılmıştır. ROS1 İHK'nın duyarlılığı %100 ve özgüllüğü %76 olarak saptanmıştır (43). İspanya'da yapılan bir çalışmada FİSH standart metot olarak kabul edilmiş ve İHK için farklı pozitiflik kriterleri kullanılarak karşılaştırma yapılmıştır. ROS1 İHK için duyarlılık ve özgüllük sırasıyla SP384 kullanıldığında (kriter: H skoru ≥150), %93 ve %100 olarak D4D6 kullanıldığında (kriter: H skoru ≥100) %91 ve %100 olarak saptanmıştır (44).

ROS1 rearanjmanı pozitif olan 23 hastalık bir kohortta üç moleküler testin (FİSH, DNA bazlı YND, RNA bazlı YND) performansını karşılaştıran bir çalışma yapılmıştır. ROS1 pozitif klinik örneklere moleküler testlerden en az ikisi uygulanmıştır. Sonuç olarak hiçbir yöntem ROS1 rearanjmanını saptamada %100 duyarlı bulunmamıştır. FİSH ile test edilen 20 örnekten 2'si, DNA bazlı YND ile 18 örnekten 4'ü ve RNA bazlı YND ile 19 örnekten 3'ü negatif olarak bulunmuştur. Bu çalışmada yöntemlerin yalancı negatiflik ile sonuçlanmaya neden olan kısıtlılıkları olduğu vurgulanmıştır (45). ROS1 testlerine ilişkin bir meta-analiz çalışmasında ROS1 İHK ile moleküler testler (FİSH, DNA dizileme, nanostring) arasındaki genel uyum oranı %93.4 olarak bulunmuştur. Bu oran ROS1 İHK pozitif ve negatif olgularda sırasıyla %79 ve %97 olarak saptanmıştır. ROS1 İHK'nin duyarlılığı %90 ve özgüllüğü %82 olarak belirlenmiştir (46).

ALGORİTMALAR

TKİ ile tedavi edilecek akciğer kanseri hastalarının belirlenmesi için kullanılacak moleküler testlerin seçimine ilişkin öneriler CAP/IASLC/AMP (*College of American Pathologists / International Association for the Study of Lung Cancer / Association for Molecular Pathology*) tarafından yakın zamanda güncellenen klinik uygulama kılavuzunda yer almaktadır. ASCO (*American Society of Clinical Oncology*) uzman paneli kılavuzdaki önerileri gözden geçirmiştir (47). Buna göre;

- Yeterli hücresi olan ve iyi korunmuş herhangi bir örnek moleküler teste tabi tutulabilir, analiz yöntemleri %20 kadar kanser hücresi içeren bir örnekteki mutasyonu dahi tespit edebilmelidir.
- EGFR hedefli tedavi için hasta seçiminde EGFR ekspresyonunun İHK ile değerlendirilmesi önerilmemektedir.
- İlerlemiş akciğer adenokarsinomu olan tüm hastalarda ROS1 testi yapılmalıdır. ROS1 testi için İHK ile tarama ve pozitif bulunanlarda moleküler veya sitogenetik yöntemle doğrulama önerilmektedir.
- ASCO ayrıca ilerlemiş akciğer adenokarsinomu olan hastalarda tek başına BRAF testini de önermektedir.
- *RET*, *ERBB2 (HER2)*, *KRAS* ve *MET* moleküler testleri rutin bağımsız bir test olarak önerilmemektedir. Başlangıçta veya rutin EGFR, BRAF, ALK ve ROS1 testleri negatif olduğunda gerçekleştirilen daha büyük test panellerinin bir parçası olarak yapılması gerekmektedir.
- Moleküler biyobelirteç testleri şu durumlarda da yapılabilir; bir adenokarsinom bileşeni olan, non-skuamöz KHDAK olan, herhangi bir tipte KHDAK olup onkogen bulunma ihtimali yüksek olan hastalar (yani, <50 yaş genç hasta, hiç sigara içmemiş veya az içmiş) (47).

Go ve ark.'nın (17) KHDAK için tanısal algoritma önerisine göre biyopsi, rezeksiyon veya sitolojik örneklerden yapılan histolojik incelemede adenokarsinom histolojisi gösteren örneklerde doğrulama için moleküler testlere geçilmelidir. EGFR ve KRAS mutasyonları ve ALK rearanjmanı açısından tarama testleri yapıldığında üçlü negatif sonuç alınırsa ROS1 FİSH testi yapılması önerilmektedir.

Mescam-Mancini ve ark. (48) EGFR, KRAS ve ALK mutasyonu/rearanjmanı açısından negatif bulunan adenokarsinomlarda ROS1 rearanjmanı taraması için İHK yapılmasını ve ardından pozitif veya şüpheli sonuçların FİSH ile doğrulanmasını önermektedirler. Sınırlamaları olsa da FİSH testinin alternatif tekniklere (RT-PCR, sekans teknolojileri vb.) karşı avantajlı olduğunu ve altın standart özelliğinde bulunduğunu belirtmişlerdir.

Bubendorf ve ark. (49) ROS1 İHK ile ön tarama yapılmasını, pozitif veya şüpheli durumlarda bir FİSH testi ile doğrulama yapılmasını önermektedir. Bununla birlikte, ALK, RET, ROS1 gibi birkaç onkogeni tek bir tahlilde saptayabilecek transkript bazlı yöntemlerin kullanılması durumunda İHK ve FİSH testlerinin kullanımının sınırlanabileceğini bildirmişlerdir. Günlük pratikte yalancı pozitif İHK ve FİSH sonucu olasılığına karşı farklı bir metotla vakaların doğrulanmasının iyi olabileceği belirtilmekte, maliyet ve zaman sorunu yoksa YND geçerli bir alternatif olarak önerilmektedir. Verimli moleküler test sonucu alabilmek ve zaman kazanmak açısından KHDAK

hasta örneklerinde EGFR, ALK ve ROS1'in paralel olarak test edilmesini önermişlerdir.

Liang ve ark. (50) ROS1 pozitif akciğer adenokarsinomunu saptamada İHK ile tarama testi ve birlikte FİSH testi yapılmasının akılcı ve ekonomik bir yaklaşım olduğunu belirtmiştir.

Luk ve ark. (34) KHDAK hastalarında herhangi bir ROS1 İHK pozitifliği olan tüm örneklerde FİSH testini önermektedirler. ROS1 İHK için tarama testinin, EGFR, KRAS ve ALK için yapılan testlerin negatif bulunduğu (üçlü negatif) adenokarsinomlarla sınırlandırılabileceği ifade edilmiştir. Bu yaklaşımın çok yüksek negatif prediktif değere sahip olduğu, oldukça duyarlı olduğu belirtilmiştir. Sonuç olarak İHK yönteminin ROS1 için uygun maliyetli bir tarama aracı olduğu ve ROS1 İHK pozitif bulunanlara FİSH doğrulaması yapılması önerilmiştir.

Drilon ve ark. (24) ROS1 füzyonlarını saptamak için kaynak sıkıntısı olan merkezlerde İHK'nın tarama testi olarak kullanılabileceğini bildirmişler, İHK pozitif vakalarda doğrulama için nükleik asit bazlı testlerin kullanılmasını önermişlerdir. Yeterli ödeme kapsamına sahip olunan durumlarda ise DNA ve/veya RNA bazlı YND'nin birincil test yöntemi olarak düşünülmesi gerektiğini bildirmişlerdir.

İlerlemiş KHDAK hastalarında ROS1 pozitif bulunduğunda hedefli tedavi için ümit sağladığından hastalarda ROS1 testi yapılması günümüzde önem kazanmıştır. Mevcut tanı metotlarının rutin uygulamada doğru bir şekilde kullanılması da önem taşımaktadır. Merkezlerin olanakları çerçevesinde doğru algoritmaları kullanması akılcı olacaktır. Bizim test algoritma önerimiz Şekil 3'de gösterilmiştir.

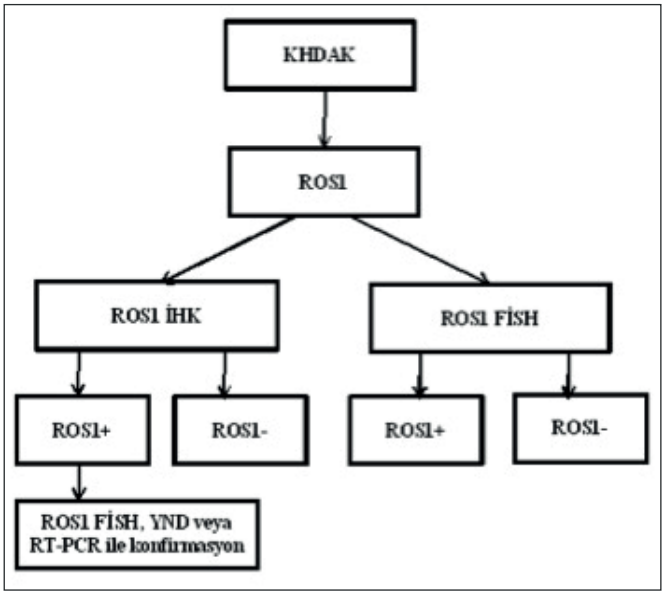

Şekil 3: KHDAK hastalarında ROS1 testi algoritması.
KHDAK: *Küçük hücreli dışı akciğer karsinomu,* ***ROS1:*** *C-ros onkogen 1,* ***İHK:*** *İmmünhistokimya,* ***FİSH:*** *Floresan in situ hibridizasyon,* ***YND:*** *Yeni nesil dizileme,* ***RT-PCR:*** *Revers-transkriptaz polimeraz zincir reaksiyonu.*

RAPORLAMA

ROS1 test sonuçlarına ilişkin raporlar, hem laboratuvar hekimlerinin hem de klinisyenlerin test edilen numunenin kaynağını ve özelliklerini, testin doğasını ve sonuçların doğruluğunu ve potansiyel klinik kullanımını anlamaları için yeterli ayrıntı içermelidir. ROS1 test raporları kullanılan yöntemden (İHK, FİSH, RT-PCR veya YND) bağımsız olarak dört bölüm içermelidir: preanaliz, analiz, bulgular ve sonuç/yorum (28).

Preanaliz Bölümü

Bu bölümde hasta kimlik bilgileri yanı sıra örneğin özellikleri (boyutu, tipi) yer almalıdır. Örnek tipi; cerrahi rezeksiyon (lobektomi, pnömonektomi, segmentektomi, kama), biyopsi (bronşiyal / transbronşiyal biyopsi, kor-iğne biyopsisi), ince iğne aspirasyonu sitolojisi veya sıvı (plevra sıvısı, beyin omurilik sıvısı), hücre bloğu vb. şeklinde belirtilmelidir. Dokunun korunma (hızlı dondurulmuş veya formalinle fikse edilmiş parafine gömülü) ve fiksasyon şekli yazılmalıdır (28).

ROS1 testi, histolojik tanı raporundan ayrı bir test olarak rapor ediliyorsa tümörün orijinal histolojik tanısı kaydedilmelidir. Tümör sınıflandırmasında önemli bir tutarsızlık varsa, revize tanı açıklaması ile birlikte raporda yer almalıdır. Adenokarsinom için, tip ve alt tipler Dünya Sağlık Örgütü (WHO) akciğer kanseri sınıflandırmasına uygun olmalıdır (28).

Tümörün değerlendirilmesi de bu bölümde yer almalıdır. Örneğin; FİSH ve/veya RT-PCR için yeterli tümör hücresine sahip olup olmadığını belirlemek için kesitteki tümör hücresi yüzdesi hesabı; İHK için kesitteki tümör hücrelerinin sayısı düşük olduğunda hesaplanan tümör hücresi sayısı; DNA/RNA izolasyonu için kullanılan materyalin tümör hücre yüzdesini yansıtması için ilk kesitteki veya bloktaki ya da zenginleştirme yapılmışsa işlem sonrası tümör hücrelerinin yüzdesi belirtilmeli; nekroz genişliği, inflamatuar hücre infiltrasyonu, antrakoz ve doku artefaktları varsa bildirilmelidir (28).

Histolojik tanıyı desteklemek için, varsa tiroid transkripsiyon faktörü-1 (TTF-1), p63/p40 ve müsin boyası gibi ek tanısal İHK belirteçlerinin test sonuçları da bu bölümde yer almalıdır. Ayrıca örneğin test için yeterliliği açısından "yeterli" veya "yetersiz" olarak belirtilmeli, yetersiz ise nedenlerine ilişkin açıklama yazılmalıdır (28).

Analiz Bölümü

Çalışılan her testin metodu, duyarlılığı, eşik değeri ve kullanılan yönteme göre bir kısıtlılık varsa onun bilgisi yazılmalıdır. Örneğin; İHK için antikor tipi (kaynak), antikor konsantrasyonu, inkübasyon süresi ve sıcaklığı, sekonder sinyal artırma sistemi; FİSH için prob seti (üretici, tip) ve pozitiflik için eşik değeri; RT-PCR için metot, primerler, problar ve bunların referansları, testin analitik hassasiyeti; YND için metot, panel tipi (amplikon, hibridizasyon), ekzom, metodun duyarlılığı; test edilen genler için referans sekanslar; analiz hakkında ek bilgilerin nasıl/nereden elde edilebileceği belirtilmelidir (28).

Bulgular Bölümü

ROS1 rearanjmanı için "pozitif" veya "negatif" olarak sonuç rapor edilmelidir. Önemi belirsiz varyantlar da dahil olmak üzere testin tüm sonuçları rapora yazılmalıdır. Kullanılan test yöntemine göre de bazı unsurlar ilave edilebilir. İHK tekniğinde kullanılan harici pozitif kontrol belirtilir. ROS1 için, tercihen zayıf (U118-MG) ve güçlü (HCC78) ROS1 eksprese eden hücre serileri kullanılır. İHK testinin FİSH ile doğrulanması gerekiyorsa (örneğin, 4 aşamalı yaklaşımda 1+ veya 2+ boyanma, iki aşamalı yaklaşımda zayıf pozitif boyanma) sonuç "şüpheli" olarak rapor edilir. Test başarısız olduğunda ve yeni materyal gerektiğinde sonuç "belirsiz" olarak rapor edilir. FİSH yönteminde analiz edilen hücre sayısı ve pozitiflik sergileyen hücrelerin yüzdesi yazılmalıdır. Atipik bir patern görüldüyse not olarak yoruma yazılmalı, burada yoruma atıfta bulunulmalıdır. RT-PCR yönteminde kesme noktalarından önceki ekzon numaraları ve gen adları ile birlikte füzyon paternleri rapor edilmelidir. YND için lokus spesifik genom sekansları kullanılmış ise gen versiyon numarası veya transkript numarası yazılır. Genomik koordinatların dahil edilmesi önerilir (28).

Sonuç/Yorum Bölümü

Yorum, uzman olmayanlar tarafından kolayca anlaşılabilir olmalı ve aşağıdakileri içermelidir:

Örnek türü ve tanı (primer veya bir ROS1 inhibitörü ile tedaviden sonra); moleküler testin sonucu ve kanserin ROS1 inhibitörü ile tedaviye yanıt verme veya buna direnç gösterme olasılığının genel bir ifadesi de dahil olmak üzere klinik yorum (klinik kanıtları da dikkate alarak); çoklu test ile belirsiz, ara değer veya tutarsız sonuç durumunda açıklama (testin başarısız olması, yetersiz numune vb.) ve test için başarılı sonuç verme olasılığı daha yüksek olan farklı bir numune önerisi (28).

ROS1 HEDEFLİ TEDAVİLER

Onkogenik ROS1 rearanjmanı KHDAK'ta ilk kez 2007 yılında tanımlanmıştır (13). Sonrasında ROS1 rearanjmanı tedavide hedef haline gelmiştir (39). Crizotinib ROS1'i hedefleyen tedavi olarak birinci basamak terapide önerilen ilk TKİ olmuştur. Yeni jenerasyon TKİ'ler de klinik çalışmalarda değerlendirilmeye devam etmektedir (51).

Crizotinib önce ALK rearanjmanlı ilerlemiş KHDAK tedavisi için onaylanmıştır. Sonraki preklinik çalışmalar aynı zamanda ROS1'i inhibe ettiğini göstermiştir. 2016 yılında Amerikan Gıda ve İlaç Dairesi (FDA) ve Avrupa İlaç Ajansı (EMA) tarafından ROS1 rearanjmanlı ilerlemiş KHDAK hastalarında crizotinib kullanımı onaylanmıştır (52). KHDAK tedavisinde *crizotinib'in* yararı prospektif ve retrospektif çeşitli klinik çalışmalarda gösterilmiştir (51, 53-57). Objektif yanıt oranları %69-83 arasında bildirilmektedir (51, 55, 58). Crizotinib iyi tolere edilir ve yönetilebilir yan etkilere sahiptir (51, 59). Bununla birlikte, crizotinib ile tedavi edilen ROS1 rearanjmanlı KHDAK hastalarında çeşitli mekanizmalarla direnç ortaya çıkması ve hastalığın nüksetmesi söz konusu olabilmektedir (58, 60-62). Crizotinib'in kan beyin bariyerine geçişi kısıtlı olduğundan intrakranial hastalık kontrolü zordur ve relapslar görülebilir (51). Bu nedenlerle yeni ROS1 inhibitörlerine ve terapötik stratejilere ihtiyaç vardır.

Yeni jenerasyon TKİ'ler arasında yer alan Ceritinib, Brigatinib, Lorlatinib ve Entrectinib hem ALK hem de ROS1 inhibitörüdür (52). Ceritinib ve Brigatinib ile yapılan az sayıdaki çalışmalarda %65 civarında objektif yanıt oranları bildirilmiştir (51). Entrectinib ROS1 pozitif ilerlemiş akciğer kanseri olan hastaların tedavisi için FDA tarafından yakın zamanda onaylanmıştır. Entrectinib için yüksek objektif yanıt oranları (yaklaşık %70-80) bildirilmektedir (59). İyi tolere edilir ve yönetilebilir yan etkilere sahiptir (59, 63). Lorlatinib, hem daha önce hiç TKİ kullanmamış hastalarda hem de bazı *crizotinib'e* direnç durumlarında kullanılabilen beyine geçişi olan bir TKİ'dir (59). Cabozantinib, DS-6051b, Repotrectinib (TPX-0005) gibi yeni ROS1 inhibitörleri de çalışmalarda denenmektedir (51, 62).

ROS1 Direnci Mekanizmaları

TKI tedavisinden sonra farklı kazanılmış direnç mekanizmaları bildirilmiştir (10,11). Bu vakaların %50–60'ında, G2032R en sık görülen direnç olmak üzere sekonder ROS1 mutasyonları çok önemli bir etkendir. Mevcut ROS1-TKI'lerin çoğu G2032R-mutant varyantına karşı hiç etkili değil veya yalnızca orta düzeyde etkinlik gösterdiğinden, saptanması tedavi kararları etkileyecektir.

SONUÇ

Günümüzde KHDAK hastalarında tedavinin yönlendirilmesinde EGFR, BRAF, ALK ve ROS1 onkogenleri temel moleküler biyobelirteçler olarak kabul edilmektedir. Bu genlerdeki değişiklikleri tespit etmeye yönelik çeşitli test yöntemleri bulunmaktadır ve bunlar birbirini tamamlayıcı niteliktedir. Klinik uygulamada moleküler tanı testlerinin seçimi; testin maliyeti, aciliyet, klinisyenlerin ve laboratuvarın ilgisi vb. birçok faktörden etkilenmektedir. Dahası klinisyenin tecrübesi, numunenin türü ve boyutu, fiksatif seçimi gibi preanalitik faktörler ve bilgi akışı ve raporlamaya yönelik yaklaşımlar dahil olmak üzere postanalitik faktörler de moleküler tanı testlerinin sonuçlarının kalitesi üzerinde önemli etkiye sahiptir (64). Sonuç olarak herkese uygun tek tip bir uygulama yoktur. Klinisyenler ve patologlar, mevcut kaynakları/olanakları en iyi şekilde değerlendirerek optimum analiz algoritmasını hayata geçirmelidirler.

Kullanılan Kaynaklar ve Destekler

Çalışmanın tıbbi yazım desteği Omega CRO, Ankara Türkiye tarafından sağlanmış olup Pfizer, Istanbul, Türkiye tarafından finanse edilmiştir. Yazarların herhangi bir çıkar çatışması olmadığını taahhüt ederiz.

Teşekkür

Yazarlar tıbbi yazım desteği için Pfizer'a teşekkürlerini sunmaktadır.

KAYNAKLAR

1. World Health Organization. Cancer. 2018. Thu. 08 Jul 2021. <https://www.who.int/news-room/fact-sheets/detail/cancer>
2. Duma N, Santana-Davila R, Molina JR. Non-small cell lung cancer: Epidemiology, screening, diagnosis, and treatment. Mayo Clin Proc. 2019;94:1623-40.
3. Farago AF, Azzoli CG. Beyond ALK and ROS1: RET, NTRK, EGFR and BRAF gene rearrangements in non-small cell lung cancer. Transl Lung Cancer Res. 2017;6:550-9.
4. VanderLaan PA, Rangachari D, Majid A, Parikh MS, Gangadharan SP, Kent MS, McDonald DC, Huberman MS, Kobayashi SS, Costa DB. Tumor biomarker testing in non-small-cell lung cancer: A decade of change. Lung Cancer. 2018;116:90-5.
5. Duffy MJ, O'Byrne K. Tissue and blood biomarkers in lung cancer: A review. Adv Clin Chem. 2018;86:1-21.
6. Li T, Kung HJ, Mack PC, Gandara DR. Genotyping and genomic profiling of non-small-cell lung cancer: Implications for current and future therapies. J Clin Oncol. 2013;31:1039-49.
7. Ahmed Y, Dennehy C, Jordan E, Calvert P. Precision medicine in targeting ROS1-rearranged non-small cell lung cancer. Journal of Cancer Sciences and Therapy. 2019;11:224-7.
8. Tsao AS, Scagliotti GV, Bunn PA Jr, Carbone DP, Warren GW, Bai C, de Koning HJ, Yousaf-Khan AU, McWilliams A, Tsao MS, Adusumilli PS, Rami-Porta R, Asamura H, Van Schil PE, Darling GE, Ramalingam SS, Gomez DR, Rosenzweig KE, Zimmermann S, Peters S, Ignatius Ou SH, Reungwetwattana T, Jänne PA, Mok TS, Wakelee HA, Pirker R, Mazières J, Brahmer JR, Zhou Y, Herbst RS, Papadimitrakopoulou VA, Redman MW, Wynes MW, Gandara DR, Kelly RJ, Hirsch FR, Pass HI. Scientific advances in lung cancer 2015. J Thorac Oncol. 2016;11:613-38.
9. Gainor JF, Shaw AT. Novel targets in non-small cell lung cancer: ROS1 and RET fusions. Oncologist. 2013;18:865-75.
10. Roskoski R Jr. ROS1 protein-tyrosine kinase inhibitors in the treatment of ROS1 fusion protein-driven non-small cell lung cancers. Pharmacol Res. 2017;121:202-12.
11. Sgambato A, Casaluce F, Maione P, Gridelli C. Targeted therapies in non-small cell lung cancer: A focus on ALK/ROS1 tyrosine kinase inhibitors. Expert Rev Anticancer Ther. 2018;18:71-80.
12. Republic of Turkey Ministery of Health. General Directorate of Public Health. Turkish Cancer Statistics 2016. Ankara 2019 08 Jul 2021 <https://hsgm.saglik.gov.tr/depo/birimler/kanser-db/istatistik/Turkiye_Kanser_Istatistikleri_2016.pdf>
13. Rikova K, Guo A, Zeng Q, Possemato A, Yu J, Haack H, Nardone J, Lee K, Reeves C, Li Y, Hu Y, Tan Z, Stokes M, Sullivan L, Mitchell J, Wetzel R, Macneill J, Ren JM, Yuan J, Bakalarski CE, Villen J, Kornhauser JM, Smith B, Li D, Zhou X, Gygi SP, Gu TL, Polakiewicz RD, Rush J, Comb MJ. Global survey of phosphotyrosine signaling identifies oncogenic kinases in lung cancer. Cell. 2007;131:1190-203.
14. Ju L, Han M, Zhao C, Li X. EGFR, KRAS and ROS1 variants coexist in a lung adenocarcinoma patient. Lung Cancer. 2016;95:94-7.
15. Lin JJ, Ritterhouse LL, Ali SM, Bailey M, Schrock AB, Gainor JF, Ferris LA, Mino-Kenudson M, Miller VA, Iafrate AJ, Lennerz JK, Shaw AT. ROS1 fusions rarely overlap with other oncogenic drivers in non-small cell lung cancer. J Thorac Oncol. 2017;12:872-7.
16. Yoshida A, Kohno T, Tsuta K, Wakai S, Arai Y, Shimada Y, Asamura H, Furuta K, Shibata T, Tsuda H. ROS1-rearranged lung cancer: A clinicopathologic and molecular study of 15 surgical cases. Am J Surg Pathol. 2013;37:554-62.
17. Go H, Kim DW, Kim D, Keam B, Kim TM, Lee SH, Heo DS, Bang YJ, Chung DH. Clinicopathologic analysis of ROS1-rearranged non-small-cell lung cancer and proposal of a diagnostic algorithm. J Thorac Oncol. 2013;8:1445-50.
18. Yasuda H, de Figueiredo-Pontes LL, Kobayashi S, Costa DB. Preclinical rationale for use of the clinically available multitargeted tyrosine kinase inhibitor crizotinib in ROS1-translocated lung cancer. J Thorac Oncol. 2012;7:1086-90.
19. Bergethon K, Shaw AT, Ou SH, Katayama R, Lovly CM, McDonald NT, Massion PP, Siwak-Tapp C, Gonzalez A, Fang R, Mark EJ, Batten JM, Chen H, Wilner KD, Kwak EL, Clark JW, Carbone DP, Ji H, Engelman JA, Mino-Kenudson M, Pao W, Iafrate AJ. ROS1 rearrangements define a unique molecular class of lung cancers. J Clin Oncol. 2012;30:863-70.
20. Takeuchi K, Soda M, Togashi Y, Suzuki R, Sakata S, Hatano S, Asaka R, Hamanaka W, Ninomiya H, Uehara H, Lim Choi Y, Satoh Y, Okumura S, Nakagawa K, Mano H, Ishikawa Y. RET, ROS1 and ALK fusions in lung cancer. Nat Med. 2012;18:378-81.
21. Warth A, Muley T, Dienemann H, Goeppert B, Stenzinger A, Schnabel PA, Schirmacher P, Penzel R, Weichert W. ROS1 expression and translocations in non-small-cell lung cancer: Clinicopathological analysis of 1478 cases. Histopathology. 2014;65:187-94.
22. Özçelik N, Aksel N, Bülbül Y, Erdoğan Y, Güldaval F, Karabulut Gül Ş, Bircan A, Can A, Öz N, Şentürk A, Arınç S, Kılıç T, Kurt EB, Günay E, Çağlayan B, Çelebi Aydın D, Başyiğit İ, Savaş İ, Tatar D, Arslan S, Kömürcüoğlu B, Bayram M, Gülmez İ, Doğan ÖT, Özgün Niksarlıoğlu EY, Kaba E, Karaoğlanoğlu S, Aydın Özgür E, Özçelik AE, Özlü T; REDIGMA Study Group. Regional distribution of genetic mutation in lung cancer in Turkey (REDIGMA). Tuberk Toraks. 2019;67:197-204.
23. Yilmaz S, Metintas S, Karadag M, Yilmaz Demirci N, Aydin Guclu O, Akin Kabalak P, Yilmaz U, Ak G, Kizilgöz D, Ozturk A, Yilmaz U, Batum O, Kavas M, Serifoglu I, Unsal M, Komurcuoglu BE, Inal Cengiz T, Ulubay G, Ozdemirel TS, Ozyurek BA, Kavurgaci S, Alizoroglu D, Celik P, Erdogan Y, Zamani A, In E, Aksoy A, Altin S, Gunluoglu G, Metintas M. Evaluation of gene mutation status and metastasis in lung adenocarcinoma: A multicentric prospective study in Turkey. Eur Respir J. 2019;54(suppl 63):PA3052.
24. Drilon A, Jenkins C, Iyer S, Schoenfeld A, Keddy C, Davare MA. ROS1-dependent cancers - biology, diagnostics and therapeutics. Nat Rev Clin Oncol. 2021;18:35-55.
25. Ou SH, Chalmers ZR, Azada MC, Ross JS, Stephens PJ, Ali SM, Miller VA. Identification of a novel TMEM106B-ROS1 fusion variant in lung adenocarcinoma by comprehensive genomic profiling. Lung Cancer. 2015;88:352-4.
26. Gou W, Zhou X, Liu Z, Wang L, Shen J, Xu X, Li Z, Zhai X, Zuo D, Wu Y. CD74-ROS1 G2032R mutation transcriptionally up-regulates Twist1 in non-small cell lung cancer cells leading to increased migration, invasion, and resistance to crizotinib. Cancer Lett. 2018;422:19-28.

27. Jun HJ, Johnson H, Bronson RT, de Feraudy S, White F, Charest A. The oncogenic lung cancer fusion kinase CD74-ROS activates a novel invasiveness pathway through E-Syt1 phosphorylation. Cancer Res. 2012;72:3764-74.
28. Tsao MS, Hirsch FR, Yatabe Y. IASLC Atlas of ALK and ROS1 Testing in Lung Cancer. 2nd ed. North Fort Myers (FL): Editorial Rx Press, 2016.
29. Pavlakis N, Cooper C, John T, Kao S, Klebe S, Lee CK, Leong T, Millward M, O'Byrne K, Russell PA, Solomon B, Cooper WA, Fox S. Australian consensus statement for best practice ROS1 testing in advanced non-small cell lung cancer. Pathology. 2019;51:673-80.
30. Pisapia P, Malapelle U, Troncone G. Liquid biopsy and lung cancer. Acta Cytol. 2019;63:489-96.
31. Jain D, Nambirajan A, Borczuk A, Chen G, Minami Y, Moreira AL, Motoi N, Papotti M, Rekhtman N, Russell PA, Savic Prince S, Yatabe Y, Bubendorf L; IASLC Pathology Committee. Immunocytochemistry for predictive biomarker testing in lung cancer cytology. Cancer Cytopathol. 2019;127:325-39.
32. Pisapia P, Lozano MD, Vigliar E, Bellevicine C, Pepe F, Malapelle U, Troncone G. ALK and ROS1 testing on lung cancer cytologic samples: Perspectives. Cancer Cytopathol. 2017;125:817-30.
33. Vlajnic T, Savic S, Barascud A, Baschiera B, Bihl M, Grilli B, Herzog M, Rebetez J, Bubendorf L. Detection of ROS1-positive non-small cell lung cancer on cytological specimens using immunocytochemistry. Cancer Cytopathol. 2018;126:421-9.
34. Luk PP, Selinger CI, Mahar A, Cooper WA. Biomarkers for ALK and ROS1 in lung cancer: Immunohistochemistry and fluorescent in situ hybridization. Arch Pathol Lab Med. 2018;142:922-8.
35. Roy-Chowdhuri S. Immunocytochemistry of cytology specimens for predictive biomarkers in lung cancer. Transl Lung Cancer Res. 2020;9:898-905.
36. Cao B, Wei P, Liu Z, Bi R, Lu Y, Zhang L, Zhang J, Yang Y, Shen C, Du X, Zhou X. Detection of lung adenocarcinoma with ROS1 rearrangement by IHC, FISH, and RT-PCR and analysis of its clinicopathologic features. Onco Targets Ther. 2015;9:131-8.
37. Piton N, Ruminy P, Gravet C, Marchand V, Colasse É, Lamy A, Naoures Mear CL, Bibeau F, Marguet F, Guisier F, Salaün M, Thiberville L, Jardin F, Sabourin JC. Ligation-dependent RT-PCR: A new specific and low-cost technique to detect ALK, ROS, and RET rearrangements in lung adenocarcinoma. Lab Invest. 2018;98:371-9.
38. Rossi G, Jocollé G, Conti A, Tiseo M, Zito Marino F, Donati G, Franco R, Bono F, Barbisan F, Facchinetti F. Detection of ROS1 rearrangement in non-small cell lung cancer: Current and future perspectives. Lung Cancer (Auckl). 2017;8:45-55.
39. Davies KD, Le AT, Theodoro MF, Skokan MC, Aisner DL, Berge EM, Terracciano LM, Cappuzzo F, Incarbone M, Roncalli M, Alloisio M, Santoro A, Camidge DR, Varella-Garcia M, Doebele RC. Identifying and targeting ROS1 gene fusions in non-small cell lung cancer. Clin Cancer Res. 2012;18:4570-9.
40. Huang RSP, Smith D, Le CH, Liu WW, Ordinario E, Manohar C, Lee M, Rajamani J, Truong H, Li J, Choi C, Li J, Pati A, Bubendorf L, Buettner R, Kerr KM, Lopez-Rios F, Marchetti A, Marondel I, Nicholson AG, Öz AB, Pauwels P, Penault-Llorca F, Rossi G, Thunnissen E, Newell AH, Pate G, Menzl I. Correlation of ROS1 immunohistochemistry with ROS1 fusion status determined by fluorescence in situ hybridization. Arch Pathol Lab Med. 2020;144:735-41.
41. Viola P, Maurya M, Croud J, Gazdova J, Suleman N, Lim E, Newsom-Davis T, Plowman N, Rice A, Montero MA, Gonzalez de Castro D, Popat S, Nicholson AG. A validation study for the use of ROS1 immunohistochemical staining in screening for ROS1 translocations in lung cancer. J Thorac Oncol. 2016;11:1029-39.
42. Hofman V, Rouquette I, Long-Mira E, Piton N, Chamorey E, Heeke S, Vignaud JM, Yguel C, Mazières J, Lepage AL, Bibeau F, Begueret H, Lassalle S, Lalvée S, Zahaf K, Benzaquen J, Poudenx M, Marquette CH, Sabourin JC, Ilié M, Hofman P. Multicenter evaluation of a novel ROS1 immunohistochemistry assay (SP384) for detection of ROS1 rearrangements in a large cohort of lung adenocarcinoma patients. J Thorac Oncol. 2019;14:1204-12.
43. Selinger CI, Li BT, Pavlakis N, Links M, Gill AJ, Lee A, Clarke S, Tran TN, Lum T, Yip PY, Horvath L, Yu B, Kohonen-Corish MR, O'Toole SA, Cooper WA. Screening for ROS1 gene rearrangements in non-small-cell lung cancers using immunohistochemistry with FISH confirmation is an effective method to identify this rare target. Histopathology. 2017;70:402-11.
44. Conde E, Hernandez S, Martinez R, Angulo B, De Castro J, Collazo-Lorduy A, Jimenez B, Muriel A, Mate JL, Moran T, Aranda I, Massuti B, Rojo F, Domine M, Sansano I, Garcia F, Felip E, Mancheño N, Juan O, Sanz J, Gonzalez-Larriba JL, Atienza-Cuevas L, Arriola-Arellano E, Abdulkader I, Garcia-Gonzalez J, Camacho C, Rodriguez-Abreu D, Teixido C, Reguart N, Gonzalez-Piñeiro A, Lazaro-Quintela M, Lozano MD, Gurpide A, Gomez-Roman J, Lopez-Brea M, Pijuan L, Salido M, Arriola E, Company A, Insa A, Esteban-Rodriguez I, Saiz M, Azkona E, Alvarez R, Artal A, Plaza ML, Aguiar D, Enguita AB, Benito A, Paz-Ares L, Garrido P, Lopez-Rios F. Assessment of a new ROS1 immunohistochemistry clone (SP384) for the identification of ROS1 rearrangements in patients with non-small cell lung carcinoma: The ROSING Study. J Thorac Oncol. 2019;14:2120-32.
45. Davies KD, Le AT, Sheren J, Nijmeh H, Gowan K, Jones KL, Varella-Garcia M, Aisner DL, Doebele RC. Comparison of molecular testing modalities for detection of ROS1 rearrangements in a cohort of positive patient samples. J Thorac Oncol. 2018;13:1474-82.
46. Yang J, Pyo JS, Kang G. Clinicopathological significance and diagnostic approach of ROS1 rearrangement in non-small cell lung cancer: A meta-analysis: ROS1 in non-small cell lung cancer. Int J Biol Markers. 2018:1724600818772194.
47. Kalemkerian GP, Narula N, Kennedy EB, Biermann WA, Donington J, Leighl NB, Lew M, Pantelas J, Ramalingam SS, Reck M, Saqi A, Simoff M, Singh N, Sundaram B. Molecular testing guideline for the selection of patients with lung cancer for treatment with targeted tyrosine kinase inhibitors: American society of clinical oncology endorsement of the college of American pathologists/International association for the study of lung cancer/Association for molecular pathology clinical practice guideline update. J Clin Oncol. 2018;36:911-9.
48. Mescam-Mancini L, Lantuéjoul S, Moro-Sibilot D, Rouquette I, Souquet PJ, Audigier-Valette C, Sabourin JC, Decroisette C, Sakhri L, Brambilla E, McLeer-Florin A. On the relevance of a testing algorithm for the detection of ROS1-rearranged lung adenocarcinomas. Lung Cancer. 2014;83:168-73.

49. Bubendorf L, Büttner R, Al-Dayel F, Dietel M, Elmberger G, Kerr K, López-Ríos F, Marchetti A, Öz B, Pauwels P, Penault-Llorca F, Rossi G, Ryka A, Thunnissen E. Testing for ROS1 in non-small cell lung cancer: A review with recommendations. Virchows Arch. 2016;469:489-503.
50. Liang XQ, Liu FL, Zhao FH, Wang L, Wang Z, Chang SF, Zhang XL, Chen C, Wang JS. Immunohistochemical screening combined FISH for accurate detection ROS1 positive lung adenocarcinoma. Int J Clin Exp Pathol. 2017;10:3488-95.
51. Morris TA, Khoo C, Solomon BJ. Targeting ROS1 rearrangements in non-small cell lung cancer: Crizotinib and newer generation tyrosine kinase inhibitors. Drugs. 2019;79:1277-86.
52. Lin JJ, Shaw AT. Recent advances in targeting ROS1 in lung cancer. J Thorac Oncol. 2017;12:1611-25.
53. Shaw AT, Ou SH, Bang YJ, Camidge DR, Solomon BJ, Salgia R, Riely GJ, Varella-Garcia M, Shapiro GI, Costa DB, Doebele RC, Le LP, Zheng Z, Tan W, Stephenson P, Shreeve SM, Tye LM, Christensen JG, Wilner KD, Clark JW, Iafrate AJ. Crizotinib in ROS1-rearranged non-small-cell lung cancer. N Engl J Med. 2014;371:1963-71.
54. Shaw AT, Riely GJ, Bang YJ, Kim DW, Camidge DR, Solomon BJ, Varella-Garcia M, Iafrate AJ, Shapiro GI, Usari T, Wang SC, Wilner KD, Clark JW, Ou SI. Crizotinib in ROS1-rearranged advanced non-small-cell lung cancer (NSCLC): Updated results, including overall survival, from PROFILE 1001. Ann Oncol. 2019;30:1121-6.
55. Facchinetti F, Rossi G, Bria E, Soria JC, Besse B, Minari R, Friboulet L, Tiseo M. Oncogene addiction in non-small cell lung cancer: Focus on ROS1 inhibition. Cancer Treat Rev. 2017;55:83-95.
56. Bebb DG, Agulnik J, Albadine R, Banerji S, Bigras G, Butts C, Couture C, Cutz JC, Desmeules P, Ionescu DN, Leighl NB, Melosky B, Morzycki W, Rashid-Kolvear F, Lab C, Sekhon HS, Smith AC, Stockley TL, Torlakovic E, Xu Z, Tsao MS. Crizotinib inhibition of ROS1-positive tumours in advanced non-small-cell lung cancer: A Canadian perspective. Curr Oncol. 2019;26:e551-7.
57. Masuda K, Fujiwara Y, Shinno Y, Mizuno T, Sato J, Morita R, Matsumoto Y, Murakami S, Goto Y, Kanda S, Horinouchi H, Yamamoto N, Ohe Y. Efficacy and safety of crizotinib in patients with ROS1 rearranged non-small cell lung cancer: A retrospective analysis. J Thorac Dis. 2019;11:2965-72.
58. Giustini NP, Bazhenova L. ROS1-rearranged non-small cell lung cancer. Thorac Surg Clin. 2020;30:147-56.
59. Sehgal K, Piper-Vallillo AJ, Viray H, Khan AM, Rangachari D, Costa DB. Cases of ROS1-rearranged lung cancer: When to use crizotinib, entrectinib, lorlatinib, and beyond? Precis Cancer Med. 2020;3:17.
60. Song A, Kim TM, Kim DW, Kim S, Keam B, Lee SH, Heo DS. Molecular changes associated with acquired resistance to crizotinib in ROS1-rearranged non-small cell lung cancer. Clin Cancer Res. 2015;21:2379-87.
61. Facchinetti F, Loriot Y, Kuo MS, Mahjoubi L, Lacroix L, Planchard D, Besse B, Farace F, Auger N, Remon J, Scoazec JY, André F, Soria JC, Friboulet L. Crizotinib-resistant ROS1 mutations reveal a predictive kinase inhibitor sensitivity model for ROS1- and ALK-rearranged lung cancers. Clin Cancer Res. 2016;22:5983-91.
62. Roys A, Chang X, Liu Y, Xu X, Wu Y, Zuo D. Resistance mechanisms and potent-targeted therapies of ROS1-positive lung cancer. Cancer Chemother Pharmacol. 2019;84:679-88.
63. Drilon A, Siena S, Dziadziuszko R, Barlesi F, Krebs MG, Shaw AT, de Braud F, Rolfo C, Ahn MJ, Wolf J, Seto T, Cho BC, Patel MR, Chiu CH, John T, Goto K, Karapetis CS, Arkenau HT, Kim SW, Ohe Y, Li YC, Chae YK, Chung CH, Otterson GA, Murakami H, Lin CC, Tan DSW, Prenen H, Riehl T, Chow-Maneval E, Simmons B, Cui N, Johnson A, Eng S, Wilson TR, Doebele RC; trial investigators. Entrectinib in ROS1 fusion-positive non-small-cell lung cancer: Integrated analysis of three phase 1-2 trials. Lancet Oncol. 2020;21:261-70.
64. Sholl LM. Molecular diagnostics in non-small cell lung carcinoma. Semin Respir Crit Care Med. 2020;41:386-99.