

# Memede Nadir Görülen Sekretuar Karsinom: Olgu Sunumu

## Secretary Carcinoma of the Breast, A Rare Entity: A Case Report

Bermal HASBAY<sup>1</sup> , Filiz AKA BOLAT<sup>1</sup> , Serpil DİZBAY SAK<sup>2</sup> , Hasan Özkan GEZER<sup>3</sup> 

<sup>1</sup> Başkent Üniversitesi Adana Dr. Turgut Noyan Uygulama ve Araştırma Hastanesi, Patoloji Anabilim Dalı, Adana, Türkiye

<sup>2</sup> Ankara Üniversitesi Tıp Fakültesi, Patoloji Anabilim Dalı, Ankara, Türkiye

<sup>3</sup> Başkent Üniversitesi Adana Dr. Turgut Noyan Uygulama ve Araştırma Hastanesi, Çocuk Cerrahisi Anabilim Dalı, Adana, Türkiye

### ÖZET

**Amaç:** Sekretuar karsinom başlangıçta çocuklarda tanımlanan, ancak sonra tüm yaş gruplarında bulunabildiği görülen memenin oldukça nadir izlenen bir tümörüdür.

**Olgu:** Altı yaşında bir kız çocuğunda sağ memede bulunan 1.8x1.8x1.2 cm boyutunda kitle eksizeyonal olarak çıkarıldı. Kitle makroskopik olarak iyi sınırlı olup, mikroskopik incelenmesinde eozinofilik sekresyonla dolu lümen oluşturan duktuler yapılar, solid ve mikrokistik alanlar yanı sıra papiller yapılanmanın da izlendiği tümöral oluşum saptandı. İmmünohistokimyasal olarak uygulanan S100, Poliklonal CEA, CK8, Vimentin, HMWCK, E-cadherin, CK18 ve CD10 pozitif, ER %5 oranında soluk nükleer pozitif, PR, Cerb-2, Monoklonal CEA, EGFR, CK5/6, P63 negatifti. Histokimyasal olarak uygulanan PAS eozinofilik sekrette pozitif, mükür ise negatifti. Olguya bu bulgularla sekretuar karsinom tanısı verildi.

**Sonuç:** Memenin sekretuar karsinomu "bazal benzeri" karsinom özelliğinde olup, prognozu çok iyi olan ve birçok seride 5 yıllık yaşam %100'e yakın olarak bildirilen nadir bir tümördür.

**Anahtar Sözcükler:** Meme, Sekretuar karsinom, Bazaloid özellik

### ABSTRACT

**Aim:** Secretary carcinoma of the breast is a very rare breast tumor initially described in child patients but later reported in all age groups.

**Case:** Our case was a 6-year-old girl. A 1.8x1.8x1.2 cm mass from the right breast was excised. Macroscopically the mass was well-circumscribed. Microscopic examination revealed a tumoral formation composed of ductular structures, solid and microcystic areas filled with eosinophilic secretion, and papillary structures. Immunohistochemically; S100, Polyclonal CEA, CK8, Vimentin, HMWCK, E-cadherin, CK18, and CD10 were positive, ER was 5% pale nuclear positive, PR, Cerb-2, Monoclonal CEA, EGFR, CK5/6, p63 were negative. In histochemical study, eosinophilic secretion was positive with PAS and negative with mucin. Based on these findings, the case was diagnosed as a secretary carcinoma.

**Conclusion:** Secretary carcinoma of breast is a rare tumor with basal-like carcinoma features, with a very good prognosis; 5-year survival rate is nearly 100% in many series.

**Keywords:** Breast, Secretary carcinoma, Basal like

### GİRİŞ

Sekretuar meme karsinomu (SMK) nadir bir meme tümörü olup, tüm meme kanserinin % 0.15'ini oluşturmaktadır (1). Sekretuar karsinomun (SK) ilk olarak McDivitt ve Stewart tarafından çocuklarda veya adolesanlarda görüldüğü bildirilse de, daha sonraki yayınlarda erişkin ve postmenapozal dönemdeki hastalarda da varlığı saptanmıştır (2-4). En çok kadınlarda görülmekle birlikte erkeklerde de izlenmektedir (5-8). SK bazal hücre benzeri immünprofili ve karakteristik

moleküler ekspresyonu bulunan tümör, iyi bir prognoza ve sıra dışı bir morfolojiye sahiptir (9-12). Çok nadir olarak görülmesi nedeni ile tedavi protokolü hastanın özelliklerine göre seçilmekte, genellikle meme koruyucu cerrahi ve sentinel lenf nodu örnekleme uygulanmaktadır (7,13). Olgumuzu, memenin sekretuar karsinomunun bazal hücre benzeri immünprofil göstermesine karşın, iyi prognoza sahip olması nedeni ile doğru tanı aldığında, hastaların çoğunlukla pek çok ileri tedavi modalitesine maruz kalmayacağı, ayırıcı tanıda

(J Curr Pathol. 2022;2:42-45.)

Geliş Tarihi : 05.10.2022 Kabul Tarihi : 12.10.2022

**İletişim: Bermal HASBAY**

Başkent Üniversitesi Adana Dr. Turgut Noyan Uygulama ve Araştırma Hastanesi, Patoloji Anabilim Dalı, Adana, Türkiye  
E-posta: bermalhasbay@hotmail.com Tel: 0 505 624 70 28

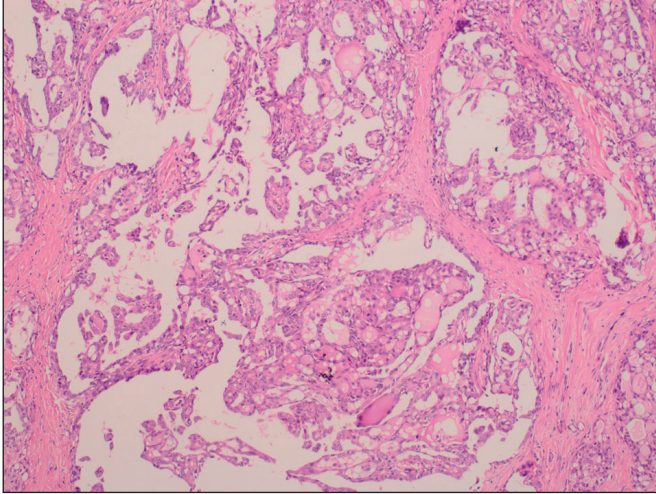
tüm yaş gruplarında ve her iki cinsiyette de akılda tutulması gereken, sıradışı morfolojisi bulunan nadir bir tümör olması nedeniyle sunmayı amaçladık.

### OLGU

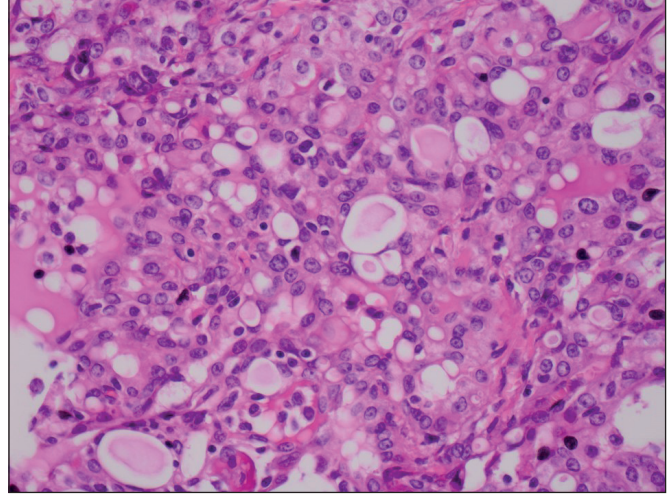
Altı yaşında, sağ memede şişlik nedeniyle 6 aydır takipli olan kız çocuğu, son günlerde kitlenin büyüme ve morarma fark edilmesi üzerine hastanemiz Çocuk cerrahisi kliniğine yönlendirilmiş olup, yapılan ultrasonografisinde retroareolar yerleşimli 18x12 mm boyutunda düzgün kontürlü, ovoid, hipoeoik hafif heterojen, ön planda fibroadenomun düşünüldüğü yumuşak doku kitlesi izlendi. Hastaya kitle eksizyonu uygulandı.

Eksize edilen kitle makroskopik olarak 1.8x1.8x1.2 cm boyutunda, kahve renkli, düzgün sınırlı idi. Mikroskopik

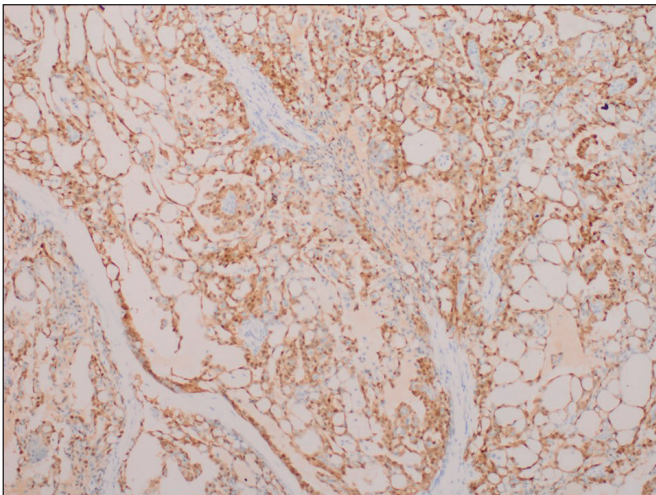
incelemede ince fibröz kapsülle çevrili nodüler görünümde lezyonda, fibröz dokuyla septalara ayrılan papiller bir arşitektüre sahip, yer yer kolloid benzeri alanlar (Şekil 1), içinde eozinofilik sekresyonların bulunduğu duktuler yapılar (Şekil 2), mikrokistik boşluklar ve yer yer de solid alanlar izlendi. Fokal bir alanda cerrahi sınırdaki devamlılık saptandı. Olguya immünohistokimyasal olarak uygulanan S100 (Şekil 3), Poliklonal CEA, CK8 (Şekil 4), Vimentin, HMWCK, E-cadherin, CK18 ve CD10 pozitif, ER %5 oranında soluk nükleer pozitif, PR, Cerb-2, Monoklonal CEA, EGFR, CK5/6, P63 negatifti. Histokimyasal olarak uygulanan PAS ile eozinofilik sekret pozitif boyanırken, müsikarmen negatifti. Mevcut bulgularla memenin sekretuar karsinomu tanısı alan hasta ileri değerlendirme takip ve tedavi protokolü belirlenmesi aşamasında hastanemizin takibinden çıkmıştır.



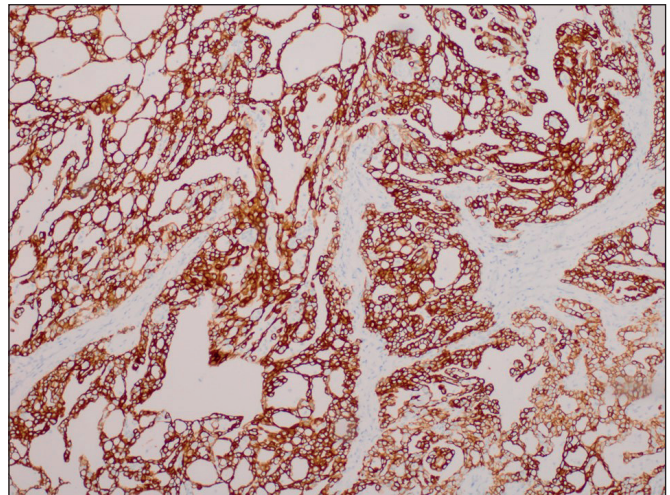
Şekil 1: Fibröz septalarla ayrılmış papiller yapılar ve kolloid benzeri alanlar (HEEx200)



Şekil 2: Geniş pembe-berrak sitoplazmalı ve intrastoplazmik sekresyonların izlendiği tümör hücreleri(HEX400)



Şekil 3: İmmünohistokimyasal S100 pozitifliği (S100 x200)



Şekil 4: İmmünohistokimyasal CK8 pozitifliği (CK8 x200)

## TARTIŞMA

İnvaziv meme kanserlerinin % 0.15'ini oluşturan SK daha çok çocuklarda izlenmekle birlikte, 3-87 yaş arasında vakaların varlığı bildirilmiştir. (1). İlk defa McDivitt ve Stewart tarafından juvenil karsinom olarak tarif edilmiştir (1,2). Ancak daha sonra Tavassoli ve Norris tarafından yapılan 19 vakalılık çalışmada ortaya konulan 9-69 arasındaki yaş spektrumu nedeni ile juvenil karsinom terminolojisi terk edilmiş, histopatolojik olarak izlenen intraselüler ve ekstraselüler sekresyonlar temel alınarak sekretuar karsinom terminolojisi kullanılmıştır (3,4). Hastaların çoğu kadın olmakla birlikte, SK erkeklerde de izlenebilmektedir (5,6).

Sekretuar karsinomlar sıklıkla subareolar bölgede izlenmekte olup, genellikle mobil, düzgün kenarlı, ağrısız kitleler şeklindedir (1,7). Tümör boyutu ortalama 3 cm olup, 0.5 -16 cm arasında değişmektedir (1,6). SK'lar makroskopik olarak fibroadenoma benzeyebilirler. Hastamız altı yaşında kız çocuk olup, 1.8 cm'lik lezyonu retroareolar bölgede izlenmiş olup, ultrasonografik olarak öncelikle fibroadenom olarak değerlendirilmiştir.

Tümör yapısal olarak tiroid folliküllerini anımsatan mikrokistik patern, solid patern ya da sekresyon içeren çok sayıda tübülden oluşan tübüler paternde olabilmekte veya bunların kombinasyonundan oluşmaktadır (1,6,8). Bazen papiller arşitektür de izlenebilir (10). Tümör hücreleri poligonal, soluk ya da granüler eozinofilik stoplazmalıdır. Atipi ya minimaldir ya da hiç yoktur. Mitotik aktivite düşüktür. SK'nın tipik bulgusu intraselüler ve ekstraselüler PAS ve Alcian blue pH2,5 ile pozitif boyanan sekretuar materyalin bulunmasıdır (1,9). Hastamızın mikroskopisinde papiller arşitektür, solid ve mikrokistik boşluklar yanı sıra içinde eozinofilik sekresyonların bulunduğu duktuler yapılar da mevcuttu.

Sekretuar karsinomlarda dengeli translokasyon t(12;15), kimerik tirozin kinaz proteinini kodlayan ETV6-NTRK3 gen füzyonu görülür. Bu füzyon geni bulunduran tümörlerin, meme karsinomlarının gen profil çalışmalarına göre bazal benzeri alt tipe ait olduğu gösterilmiştir (1,4,9).

İmmünohistokimyasal olarak EMA, CK8, CK18, S100, E-cadherin, Alpha lactalbumin pozitifken, P63, ER, PR ve Cerb2 negatiftir (1,4,9,10). Bizim olgumuzda da S100, CEA, CD10, CK18 ve E-cadherin pozitifken, ER %5 oranında soluk nükleer pozitif, PR, Cerb-2, P63, CK5/6 negatiftir.

Sekretuar karsinomun kistik hipersekretuar hiperplazi (KHH), apokrin metaplazili juvenil papillomatosis, laktosyonel adenom gibi benign lezyonlar yanı sıra, lipid ya da glikojenden zengin karsinom, müsinöz karsinom, kistik hipersekretuar karsinom (KHK), taşlı yüzük hücreli meme karsinomu, apokrin karsinom gibi malign meme lezyonları ile ayırıcı tanısı yapılmalıdır (8,10,11,14,15). KHH ve KHK'da çoğunlukla makrokistikler izlenirken, SK'da bal peteği

görünümünde mikrokistikler izlenmektedir. KHH ve KHK'da immünohistokimyasal olarak ER ve P63 pozitifken, SK'da negatiftir (15).

Apokrin karsinomda tümör hücrelerinin tamamına yakını eozinofilik stoplazmalı, iri nükleuslu ve nükleolü belirgin, nükleer grade'i yüksek iken, SK'nın nükleer grade'i düşüktür (1).

Lipid zengin karsinomda histokimyasal olarak oil-red-O boyası pozitifken, SK'da PAS pozitifdir. Taşlı yüzük hücreli karsinomda intrastoplazmik müsin izlenirken, SK'da intrastoplazmik ve ekstraselüler müsin mevcuttur (10).

Sekretuar karsinomda nadir de olsa metastaz ya da lokal rekürrens bildirilmiştir (16-18). Literatürde az sayıda bildirilen vakalarda adjuvan tedavi, radyoterapi ve kemoterapi protokolleri hakkında kabul görmüş net bir algoritma belirtilmemiş ve iyi prognoza sahip olan bu tümörlerde hastanın yaşı, lenf nodu metastazı olup olmamasına göre tedavi şekli belirlenip, çocuk ve genç erişkinlerde meme koruyucu protokoller uygulanırken, ileri yaşlarda daha çok mastektomi tercih edilmektedir. Olgumuz hastanemiz takibinden çıktığı için daha sonraki tedavi protokolünü ve prognoz bilgilerini bildiremiyoruz.

Sonuç olarak daha çok çocuklarda izlenen, bazal hücre benzeri (üçlü negatif) immünprofile sahip olmasına karşın iyi prognolu, nadir görülen bir meme tümörüdür. Nadir de olsa metastaz ve geç rekürrens riskinin olması, düzenli ve uzun bir takibi gerektirmektedir. Ayırıcı tanıda tüm yaş gruplarında ve cinsiyetlerde akılda tutulmalıdır.

## KAYNAKLAR

1. Dilani L, Valerie AW, Reiko W, Ian AC. Secretory Carcinoma of Breast. In: Dilani L, editor. WHO Classification of Tumours of the Breast. 5nd ed. Lyon: World Health Orgn 2019.146-148.
2. McDiwitt RW and Stewart FW. Breast carcinoma in children. JAMA. 1966; 195:388-290.
3. Tavassoli FA and Norris HJ. Secretory carcinoma of the breast. Cancer.1980;45:2404-2413.
4. Li D, Xiao X, Yang W, Shui R, et al. Secretory breast carcinoma: a clinicopathological and immunophenotypic study of 15 cases with a review of the literature. Mod Pathol. 2012; 25: 567-575.
5. Cabella C, Alvarenga M, Alverenga CA, Duarte GM, Pereira PN. Case report and review of the literature: Secretory breast cancer in a 13-year-old boy- 10 years of follow up. Breast Cancer Res Treat. 2012; 133: 813-820.
6. Gabal S, Talaat S. Secretory Carcinoma of Male Breast: Case Report and Review of the Literature; Int J of Breast Cancer. 2011;5:704657.
7. Yağcı MA, Sezer A, Yeldan E, Hoşçoşkun Z, et al. Memenin Nadir Bir Tümörü: Sekretuar Meme Kanseri. J Breast Health. 2011;7:140-142.

8. Topak N, Dilek FH, Sayar H, Aktepe F. Sekretuar (Juvenil Karsinom): Olgu Sunumu. Kocatepe Medical Journal 2006; 6: 63-65.
9. Lae M, Freneaux P, Sastre-garau X, Chouchane O, et al. Secretory breast carcinomas with ETV6-NTRK3 fusion gene belong to the basal-like carcinoma spectrum. Mod Pathol. 2009; 22: 291-298.
10. Vasudev P, Onuma K: Secretory Breast Carcinoma, Unique, Triple- Negative Carcinoma With a Favorable Prognosis and Characteristic Molecular Expression. Arch Pathol Lab Med. 2011;135.
11. Lombardi A, Maggi S, Bersigotti L, Lazzarin G, et al. Secretory breast cancer. Case report. G Chir. 2013; 34: 125-127.
12. Osaka T, Takeuchi K, Horii R, Iwase T. Secretory carcinoma of the breast and its histopathological mimics: value of markers for differential diagnosis. Histopathology. 2013; 63: 509-519.
13. Lee SG, Jung SP, Lee HY, Kim S, et al. Secretory breast carcinoma: A report of three cases and a review of the literature. Oncol Lett 2014; 8: 683-686.
14. Lad S, Selly J, Elmaadawi M, Peddle S, et al. Juvenile Papillomatosis,: A case Report and Literature Review. Clin. Breast Cancer. 2014; 5:103-105.
15. Alfonso TM, Ginter PS, Liu Y, Shin SJ. Cystic Hypersecretory (Insitu) Carcinoma of the Breast, A Clinicopathologic and Immunohistochemical Characterization of 10 Cases With Clinical Follow-up. Am J Surg Pathol. 2014;38:45-53.
16. Tang H, Zhong L, Jiang H, Zhang Y, Liang G, et al. Secretory carcinoma of the breast with multiple distant metastases in the brain and unfavorable prognosis: a case report and literature review. Diagn Pathol. 2021;16:56.
17. Lian J, Wang LX, Guo JH, Bu P, Xi YF, et al. Secretory breast carcinoma in a female adult with liver metastasis: a case report and literature review. Diagn Pathol. 2021; 16:89.
18. Mortensen L, Ordulu Z, Dagogo-Jack I, Bossuyt V, Winters L, et al. Locally recurrent secretory carcinoma of the breast with NTRK3 gene fusion. Oncologist. 2021;10:818-824.