PATOLOJİ DERNEKLERİ FEDERASYONU
2005
FEDERATION OF TURKISH PATHOLOGY SOCIETIES

ÇUKUROVA PATOLOJİ DERNEĞİ
1995

32. ULUSAL PATOLOJİ KONGRESİ

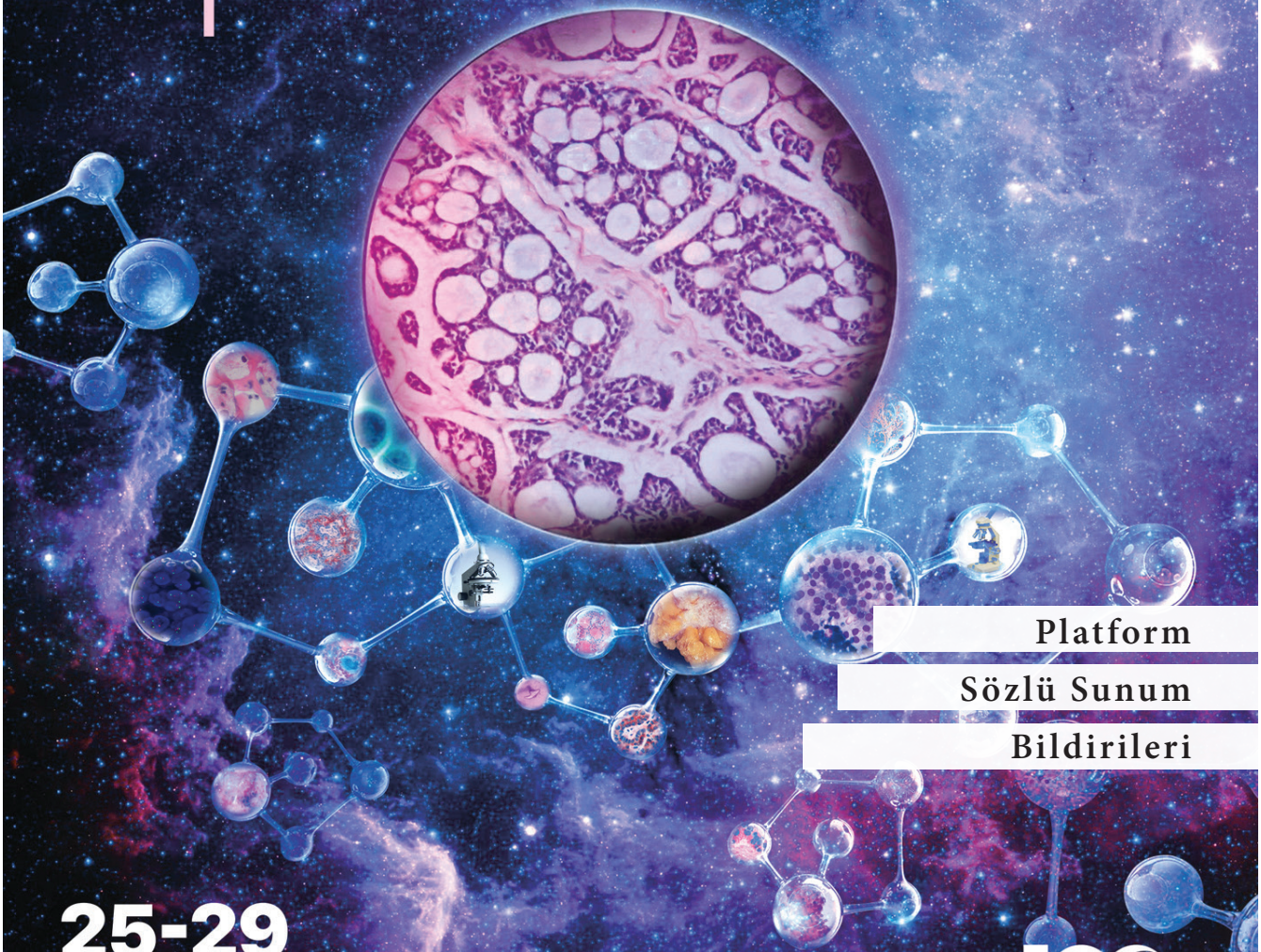

Platform Sözlü Sunum Bildirileri

25-29 EKİM 2023
ROYAL SEGINUS OTEL, ANTALYA

www.patoloji2023.org

100 YIL BİLİM ve CUMHURİYET

PSS-001 [Adli Patoloji] [Özet Metin]

COVID-19 MİYOKARDİTİ: TEK MERKEZ DENEYİMİ, HİSTOPATOLOJİK VE MİKROBİYOLOJİK KORELASYON

Beyza Keskin Öztürk[1], Nihan Ziyade[2], Aytül Buğra[1], Arife Çiçek Malat[3], Eylül Gün[4], Muhammed Emin Gökşen[5], Çağla Ergin[5], Mehmet Ali Dağ[5]

[1]T. C. Adalet Bakanlığı Adli Tıp Kurumu, Histopatoloji Şubesi, İstanbul
[2]T. C. Adalet Bakanlığı Adli Tıp Kurumu, Postmortem Mikrobiyoloji Laboratuarı, İstanbul
[3]T. C. Adalet Bakanlığı Adli Tıp Kurumu, Histopatoloji Şubesi, Erzurum
[4]Basildon University Hospital, Mid and South Essex NHS Foundation Trust, Basildon, İngiltere
[5]T. C. Adalet Bakanlığı Adli Tıp Kurumu, Otopsi Şubesi, İstanbul

ÖZET

Amaç: İlk kez 2019 yılında tespit edilen SARS-Cov-2 virüsünün COVID-19 hastalığına sebep olduğu bilinmektedir. COVID-19 dünya genelinde; günümüze kadar bir milyondan fazla kişinin ölümüne sebep olmuştur. Olguların çoğunda akut solunum sıkıntısı sendromuna (ARDS) yol açmakla birlikte az oranda kardiyovasküler patolojilere de neden olmaktadır. Çalışmamızda; merkezimizdeki COVID-19 nedenli miyokardit vakalarının histopatolojik, mikrobiyolojik ve demografik özelliklerini incelemeyi amaçladık.

Gereç ve Yöntem: 2020 yılından günümüze kadar İstanbul Adli Tıp Kurumu'nda histopatolojik incelemesi yapılan vakalar değerlendirilmiştir. Bu vakalardan miyokardit saptanan ve formalin fikse parafine gömülü kalp dokusu örneklerinde rt-PCR ile SARS-Cov-2 virüsü saptanan vakalar çalışmamıza dahil edilmiştir.

Bulgular: Çalışmamızda kriterleri sağlayan toplam 6 vaka bulunmaktadır. Vakalardan 5'i erkek, 1'i kadındır. Vakaların yaşları sırasıyla; 33, 41, 41, 44, 53 olup bir vakanın kimliği tespit edilemediğinden yaşı tahmini olarak 55-60 yaş aralığında olarak belirtilmiştir.

Vakalardan 2'si bilinç kaybı ile hastaneye kaldırılmış, 2'si ikametinde ölü bulunmuş, 1'i dispne ile hastaneye kaldırılmış, 1 vakada ise 8 ay süreyle hastane yatışı olduğu bildirilmiştir. Hastane kayıtlarına ulaşılamadığı için vakaların tetkik sonuçları bilinmemektedir.

Otopsi sırasında makroskobik olarak; 4 vakada akciğerde plevral yapışıklıklar tespit edilmiş, kalpte ise vakaların tümünde miyokard kesitlerinde alacalı görünüm tariflenmiştir. 5 vakada otopsi sırasında trakeal sürüntü örneği alınmış olup bu vakaların tümünde SARS-Cov-2 pozitif saptanmıştır.

Mikroskobik bulgulara bakıldığında; 5 vakada miyosit hasarının eşlik ettiği inflamasyon görülürken 1 vakada ise miyosit hasarı eşlik etmeksizin lenfositik infiltrasyon (Borderline miyokardit) izlenmiştir.

Mikroskobik inceleme sonrasında formalin fikse parafine gömülü kalp dokusu örneklerinde rt-PCR ile SARS-CoV-2 virüsü poziitif saptanmıştır. Otopsi raporlarında tüm vakaların ölüm nedeni COVID-19 miyokarditi olarak belirtilmiştir.

Sonuç: SARS-Cov-2 virüsü sistemik tutulum gösterebilmektedir. Akciğerde belirgin bir bulgu olmadan da kardiyak tutulumun olduğu vakalar mevcuttur. COVID-19 enfeksiyonunun kardiyak tutulumunda tanı koymak oldukça zordur ve yüksek mortaliteyle seyretmektedir. Sonuç olarak; miyokard biyopsilerinde inflamatuar infiltrasyonun görüldüğü vakalarda miyosit hasarı eşlik etsin ya da etmesin COVID-19 açısından bu vakalar değerlendirilmelidir.

Anahtar Kelimeler: COVID-19, Miyokardit, SARS-Cov-2

PSS-002 [Covid]

COVID-19 AŞI VE/VEYA ENFEKSİYONU SONRASI CİLT BİYOPSİLERİNDE COVID-19 EKSPRESYONUNUN DEĞERLENDİRİLMESİ

Nur Gizem Bolat[1], Dicle Neva Yilmaz[1], Hatice Azra Arslantay[1], Ahmet Cem Çiftçi[1], Ayça Begüm Eser[1], Neslihan Deniz[2], Asena Ayça Özdemir[3], Ümit Türsen[2], Yasemin Yuyucu Karabulut[1]

[1]Mersin Üniversitesi, Patoloji Anabilim Dalı, Mersin
[2]Mersin Üniversitesi, Dermatoloji Anabilim Dalı, Mersin
[3]Mersin Üniversitesi, Tıp Eğitimi Anabilim Dalı, Mersin

ÖZET

Amaç: Mart ayında, 2020 yılında Dünya Sağlık Örgütü tarafından pandemi olarak bildirilen SARS-CoV-2 enfeksiyonu en sık damlacık ve temas yoluyla bulaşmakta ve ateş, kuru öksürük, boğaz ağrısı gibi semptomlarla prezente olmakla birlikte pnömoni, gastrointestinal semptomlar, multiorgan yetmezliği gibi ağır klinik tablolarla da seyredebilmektedir. Hastalık seyri sırasında gelişen cilt bulguları tanımlanmış olup, bu bulgular sıklıkla; ürtiker, morbiliform döküntü, veziküler erüpsiyon, akral lezyonlar ve livedoid erüpsiyonlar şeklindedir. SARS-CoV-2'nin organlarda yaptığı hasarın mekanizmaları karmaşıktır. Hedef dokulardaki hücrelerde eksprese edilen ACE2 (anjiotensin converting enzim 2) ve TMPRSS2 (transmembran proteaz serin 2) reseptörleri SARS-CoV-2'nin hedefidir. Cilt tutulumu patofizyolojisinde ACE2 eksprese eden dermal endotelyal hücrelerin rol oynadığı saptanmıştır. Ayrıca sitokin artışına bağlı ortaya çıkan inflamatuar hücreler ürtikeryal lezyonların oluşumuna neden olabileceği gibi tromboz ve vaskülite bağlı olarak da livedoid erüpsiyonların gelişebileceği bildirilmektedir. Çalışmamızda Covid-19 enfeksiyonu ve Covid-19 aşısı ile ilişkili olabilecek cilt lezyonlarına ait biyopsi materyallerinde viral antijenin immünohistokimyasal ekspresyonu araştırıldı.

Gereç ve Yöntem: Covid-19 PCR pozitifliği ve/veya aşı sonrası 2 aylık zaman diliminde merkezimizde farklı nedenlerle cilt biyopsisi alınan 79 hasta çalışmaya dahil edildi. 79 hastanın 63'ü aşı sonrası, 16'sı enfeksiyon sırasında ve sonrasında semptomları olan hastalardı.

Bulgular: Enfeksiyon sonrası cilt lezyonları nedeniyle biyopsi alınan hastaların yaş ortalaması 48 iken aşı sonrası biyopsi alınan hastaların yaş ortalaması 59 olarak saptandı. İmmünohistokimyasal değerlendirmede 79 hastanın 19'unda Covid-19 ekspresyonu saptandı. Ekspresyonun izlendiği 19 hastanın 14'ü aşı sonrası, 5'i enfeksiyon sonrası cilt lezyonu gelişen vakalardı. Ekspresyonun izlendiği 19 vakanın 4'ü psöriazis, 2'si vaskülit, 2'si ilaç erüpsiyonu; diğerleri ise pemfigus vulgaris, mukozis fungoides, kontakt dermatit, liken planus, eritema multiforme, granüloma annulare, fibrotizan dermatit, pruri gravidarum, pitriazis likenoides kronika, duhring ve büllöz pemfigoid tanıları verilen vakalardı.

Sonuç: Sonuç olarak vasküler endotelyal hücrelerde belirgin antijen ekspresyonu ağırlıklı olarak psöriazis vakalarında değerlendirilmiştir.

Anahtar Kelimeler: Aşı, cilt, covid-19, immünohistokimya

Giriş ve Amaç

Mart ayında, 2020 yılında Dünya Sağlık Örgütü tarafından pandemi olarak bildirilen SARS-CoV-2 enfeksiyonu en sık damlacık ve temas yoluyla bulaşmakta ve ateş, kuru öksürük, boğaz ağrısı gibi semptomlarla prezente olmakla birlikte pnömoni, gastrointestinal semptomlar, multiorgan yetmezliği gibi ağır klinik tablolarla da seyredebilmektedir (1). Hastalık seyri sırasında gelişen cilt bulguları tanımlanmış olup, bu bulgular sıklıkla; ürtiker, morbiliform döküntü, veziküler erüpsiyon, akral lezyonlar ve livedoid erüpsiyonlar şeklindedir (2).

SARS-CoV-2'nin organlarda yaptığı hasarın mekanizmaları karmaşıktır. Hedef dokulardaki hücrelerde eksprese edilen ACE2 (anjiotensin converting enzim 2) ve TMPRSS2 (transmembran proteaz serin 2) reseptörleri SARS-CoV-2'nin hedefidir. ACE2 (anjiotensin converting enzim 2), SARS-CoV-2 için başlıca reseptör olup virüsün hücre içine girişine aracılık eder. TMPRSS2 (transmembran proteaz serin 2) ise SARS-CoV-2'nin spike (S) proteinini keserek, SARS-CoV-2 ve hücre zarlarının birleşmesini kolaylaştırır (3). ACE2 mRNA'sı hemen hemen tüm dokularda bulunmasına rağmen, protein ekspresyonu net bilinmemektedir. Yapılan çalışmalara göre ACE2 protein ekspresyonu en sık akciğer alveol epitelinde ve ince bağırsak enterositlerinde saptanmıştır. Ayrıca organların arteriyel ve venöz endotellerinde ve arteriyel düz kas hücrelerinde sık olduğu gözlenmiştir (4). Cilt tutulumu patofizyolojisinde ACE2 eksprese eden dermal endotelyal hücrelerin rol oynadığı saptanmıştır. Ayrıca sitokin artışına bağlı ortaya çıkan inflamatuar hücreler ürtikeryal lezyonların oluşumuna neden olabileceği gibi tromboz ve vaskülite bağlı olarak da livedoid erüpsiyonların gelişebileceği bildirilmektedir (5).

Virüsün yayılmasını önlemek için Comirnaty (BioNTech/Pfizer; BNT162b2) ve Spikevax (Moderna; mRNA-1273) gibi mRNA aşılar, Covishield (AstraZeneca; AZD1222/ChAdOx1) gibi vektör aşıları ve CoronaVac (Sinovac) gibi inaktive edilmiş viral protein aşıları gibi çeşitli aşılar geliştirilmiştir. Aşı sonrası da ciltte görülen olumsuz reaksiyonlar tespit edilmiştir. Bunlar; enjeksiyon bölgesi reaksiyonları, morbiliform benzeri döküntü, ürtiker, pityriasis rosea, psöriazis ve bullöz pemfigoid gibi lezyonları içermektedir (6).

Gereç ve Yöntem

Çalışmamızda Covid-19 enfeksiyonu ve Covid-19 aşısı ile ilişkili olabilecek cilt lezyonlarına ait biyopsi materyallerinde viral antijenin immünohistokimyasal ekspresyonu araştırıldı. Haziran 2020 ile Şubat 2021 tarihleri arasında 8 aylık zaman diliminde merkezimizde Covid-19 PCR pozitifliği ve/veya aşı sonrası farklı nedenlerle cilt biyopsisi alınan 79 hasta çalışmaya dahil edildi. 79 hastanın 63'ü aşı sonrası, 16'sı enfeksiyon sırasında ve sonrasında cilt semptomları olan hastalardı. Olgulara ait formalin tespitli parafin bloklardan hazırlanan 3 mikron kalınlığındaki kesitlerde immünhistokimyasal olarak SARS-CoV-1/2 Spike protein antikoru çalışıldı.

Bulgular

Enfeksiyon sonrası cilt lezyonları nedeniyle biyopsi alınan hastaların yaş ortalaması 48 iken aşı sonrası biyopsi alınan hastaların yaş ortalaması 59 olarak saptandı. İmmünohistokimyasal değerlendirmede 79 hastanın 19'unda Covid-19 ekspresyonu saptandı. Ekspresyonun izlendiği 19 hastanın 14'ü aşı sonrası, 5'i enfeksiyon sonrası cilt lezyonu gelişen vakalardı. Ekspresyonun izlendiği 19 vakanın 4'ü psöriazis, 2'si vaskülit, 2'si ilaç erüpsiyonu; diğerleri ise pemfigus vulgaris, mukozis fungoides, kontakt dermatit, liken planus, eritema multiforme, granüloma annulare, fibrotizan dermatit, pruri gravidarum, pitriazis likenoides kronika, duhring ve büllöz pemfigoid tanıları verilen vakalardı (Tablo 1). Psöriazis tanılı hastaların semptomlarının aşı sonrası ortalama 4 hafta sonra ortaya çıktığı tespit edildi. Vaskülit tanısı alan 2 hastadan birinin aşı sonrası, diğerinin ise Covid-19 PCR pozitifliği sonrası semptom gösterdiği öğrenildi.

Tartışma ve Sonuç

Literatürde başlıca Moderna ve BioNTech/Pfizer olmak üzere mRNA aşılarının Th1 ve Th17 yanıtlarını tetikleyerek, CD4+ T lenfositler tarafından TNF-α ve IFN-1 üretiminin artışı ile psöriazis aktivasyonunda rol oynadığı saptanmıştır (6). Ayrıca, COVID-19 hastalarında ACE2 hiperaktivitesinin, psoriatik lezyonları tetiklediği bilinmektedir (6). Bu veriler ışığında doku düzeyinde Covid-19 ekspresyonunu değerlendirdiğimiz vakaların büyük kısmının (4/19) psöriatik lezyonlar şeklinde tespit edilmesi literatür bilgisi ile uyum göstermektedir. Konu ile ilgili çalışmalarda vazookluzif lezyonlarda C5b9 ve C4d'nin birikiminden bahsedilmektedir. Bu kompleman sisteminin aktivasyonu sistemik mikrovasküler hasara yol açtığında ciddi Covid-19 enfeksiyonun habercisi olabileceği vurgulanmak-

tadır (7). Çalışmamızda Covid-19 antijeninin doku bazında gösterildiği 2 vaskülit vakamızdan biri 51 yaşında kronik böbrek yetmezliği nedeniyle takipli kadın hastaydı. Aşıdan 4 hafta sonra genel durum bozukluğuyla hastanemize başvurduğunda PCR'ının da pozitif olduğu saptandı. Yoğunbakımda entübe şekilde takip edilen hasta kısa sürede arrest oldu.

Sonuç olarak çalışmamızda vasküler endotelyal hücrelerde belirgin antijen ekspresyonu ağırlıklı olarak psöriazis vakalarında olmakla birlikte vaskülit vakalarında da değerlendirilmiştir.

Kaynaklar

1. Ciotti, M., Ciccozzi, M., Terrinoni, A., Jiang, W. C., Wang, C. B., & Bernardini, S. (2020). The COVID-19 pandemic. Critical reviews in clinical laboratory sciences, 57 (6), 365-388.
2. Genovese, G., Moltrasio, C., Berti, E., & Marzano, A. V. (2021). Skin manifestations associated with COVID-19: current knowledge and future perspectives. Dermatology, 237 (1), 1-12.
3. Dong, M., Zhang, J., Ma, X., Tan, J., Chen, L., Liu, S.,. . . & Zhuang, L. (2020). ACE2, TMPRSS2 distribution and extrapulmonary organ injury in patients with COVID-19. Biomedicine & Pharmacotherapy, 131, 110678.
4. Hamming, I., Timens, W., Bulthuis, M. L. C., Lely, A. T., Navis, G. V., & van Goor, H. (2004). Tissue distribution of ACE2 protein, the functional receptor for SARS coronavirus. A first step in understanding SARS pathogenesis. The Journal of Pathology: A Journal of the Pathological Society of Great Britain and Ireland, 203 (2), 631-637.
5. González, F. G., Correa, C. C., & Contreras, E. P. (2021). Cutaneous manifestations in patients with COVID-19: clinical characteristics and possible pathophysiologic mechanisms. Actas Dermo-Sifiliográficas (English Edition), 112 (4), 314-323.
6. Wu, P. C., Huang, I. H., Wang, C. W., Tsai, C. C., Chung, W. H., & Chen, C. B. (2022). New onset and exacerbations of psoriasis following COVID-19 vaccines: a systematic review. American Journal of Clinical Dermatology, 23 (6), 775-799.
7. Magro, C., Mulvey, J. J., Berlin, D., Nuovo, G., Salvatore, S., Harp, J., Baxter-Stoltzfus, A., & Laurence, J. (2020). Complement associated microvascular injury and thrombosis in the pathogenesis of severe COVID-19 infection: A report of five cases. Translational research : the journal of laboratory and clinical medicine, 220, 1–13. https://doi. org/10.1016/j. trsl. 2020.04.007

PSS-003 [Covid]

COVID-19 AŞI VE/VEYA ENFEKSİYONU SONRASI BÖBREK BİYOPSİLERİNDE COVID-19 EKSPRESYONUNUN DEĞERLENDİRİLMESİ

Gizem Aydın Demir[1], Ahmet Cem Çiftçi[1], Ayça Begüm Eser[1], Asena Ayça Özdemir[2], Kenan Turgutalp[3], Yasemin Yuyucu Karabulut[1]

[1]Mersin Üniversitesi, Tıbbi Patoloji Ana Bilim Dalı, Mersin
[2]Mersin Üniversitesi, Tıp Eğitimi Ana Bilim Dalı, Mersin
[3]Mersin Üniversitesi, İç Hastalıkları Ana Bilim Dalı, Mersin

ÖZET

Amaç: Coronavirüs hastalığı 2019 (COVID-19) Aralık 2019 tarihinden beri ağır solunum yolu hastalığına (SARS-CoV-2) neden olmakta ve multiorgan tutulumu ile seyredebilmektedir. Sıklıkla etkilenen organlardan olan böbreklerin doğrudan veya dolaylı mekanizmalarla zarar görebileceği bilinmektedir. Böbrek tutulumu başlıca proteinüri ve akut böbrek hasarı şeklinde kendini gösterir. Virüs doğrudan podositleri ve proksimal tübül hücrelerini enfekte ederek ACE2 reseptörü aracılığıyla akut tübüler nekroz, bowman kapsülünden protein kaçağı, kollapsing glomerulopati ve mitokondriyal bozukluklara yol açabilir. Patoloji direk viral etki nedenli olabildiği gibi, dolaylı olarak sitokin fırtınası, makrofaj aktivasyon sendromu, lenfopeni, iskemi gibi nedenlerle de akut böbrek hasarı görülebilir. Bunlara ek olarak SARS-CoV-2 enfeksiyonunun gelişimi önceden var olan otoimmün ve alloimmün durumların alevlenmesine neden olabilir.

Çalışmamızda direk viral etki nedenli gelişebilecek patolojilerin tespiti amacıyla Covid-19 enfeksiyonu ve/veya Covid-19 aşısı sonrasında renal fonksiyon bozukluğu gelişen hastalara ait böbrek biyopsi materyallerinde viral antijenin immünohistokimyasal ekspresyonunun araştırılması amaçlanmaktadır.

Gereç ve Yöntem: Mart 2020 ile Şubat 2023 tarihleri arasında COVID-19 enfeksiyonu veya COVID-19 aşısı sonrası 3 ay içerisinde böbrek biyopsisi yapılan 90 hastaya ait böbrek biyopsi materyalinin histopatolojik incelemesi yapıldıktan sonra immünohistokimyasal olarak COVID-19 antijen ekspresyonu değerlendirildi.

Bulgular: Hastaların yaş ortalaması 50 olarak saptandı. Aşı sonrası biyopsi yapılan 63 hastanın 52'si Biontech, 11'i Sinovac aşısı sonrası böbrek fonksiyon bozukluğu görülen hastalardı. 90 hastanın 16'sı Membranöz Nefropati (9'u Biontech, 2'si Sinovac, 5'i enfeksiyon sonrası), 12'si Diyabetik Nefropati (8'i Biontech, 3'ü Sinovac, 1'i enfeksiyon sonrası), 9'u IgA nefropatisi (6'sı Biontech, 2'si Sinovac, 1'i enfeksiyon sonrası) tanılarını aldı.

Sonuç: COVID-19 enfeksiyonu sonrası biyopsi yapılan hastaların 2'si ve Biontech aşısı sonrası biyopsi yapılan hastaların 3'üne ait böbrek dokularında immünohistokimyasal olarak COVID-19 ekspresyonu tespit edildi. Aşı sonrası COVID-19 immünohistokimyasal ekspresyonu saptanan hastaların 2'si IgA Nefropatisi, 1'i Diyabetik Nefropati, AA dışı Amiloidoz tanısı verilen hastalar iken, COVID-19 enfeksiyonu sonrası COVID-19 immünohistokimyasal ekspresyonu görülen hastalar ise Fokal Segmental Glomerüloskleroz ve Tübülointerstisyel Nefrit tanılı hastalardı.

Anahtar Kelimeler: Aşı, böbrek, Covid-19, ekspresyon, immünohistokimya, PCR

Giriş ve Amaç

Coronavirüs hastalığı 2019 (COVID-19) Aralık 2019 tarihinden beri ağır solunum yolu hastalığına (SARS-CoV-2) neden olmakta ve multiorgan tutulumu ile seyredebilmektedir. Sıklıkla etkilenen organlardan olan böbreklerin doğrudan veya dolaylı mekanizmalarla zarar görebileceği bilinmektedir. COVID-19 nedeniyle hastanede yatan hastalarda %0,5 ile

%80 arasında değişen oranlarda akut böbrek hasarı geliştiği rapor edilmiştir (1). COVID-19 hastalarında akut renal hasar gelişimi morbidite ve mortalite riski ile direkt ilişkili olduğu için tespit edilmesi oldukça önemlidir (2). Yapılan çalışmalarla çeşitli etiyolojik faktörler ortaya koyularak akut böbrek hasarının patofizyolojisi anlaşılmaya çalışılmıştır. Prerenal azotemi, proksimal tübüler hasar, glomerülopati, trombotik mikroanjiyopati ve COVID-19 tedavisinden kaynaklanan komplikasyonlar akut böbrek hastalığının nedenleri arasında gösterilmiştir (3).

SARS-COV-2 patojenitesini ilk olarak konak hücreye bağlanarak gösterir. Konak hücrede yer alan Tip 2 Transmembran Serin Proteaz (TMPRSS2), Anjiotensin Dönüştürücü Enzim (ACE)-2 reseptörünü uyararak ve virüsün yüzeyinde bulunan S (Spike) proteinini aktifleştirerek virüsün konak hücreye girişini sağlar (4). Virüs hücreye girdikten sonra, viral RNA replikasyonu ve viral proteinlerin sentezi sağlanır. Sonrasında olgunlaşan virüs konak hücreden salınır. Virüsün hücreye girmekte kullandığı ACE-2 reseptörlerinin ekspresyonu vücutta en fazla akciğerler, kalp, ileum, böbrek ve mesanede görülür (5). COVID-19 hastalarında kan ve idrar örneklerinde SARS-CoV-2 polimeraz zincir reaksiyon fragmanlarının saptanması ve üriner sistem organlarındaki (özellikle böbreklerde) ACE-2 ekspresyonunun solunum sistemi organlarından 100 kat daha fazla olduğunun bilinmesiyle virüsün direkt böbrek tutulumu yönündeki kanıtlar güçlenmiştir (6, 7).

Böbrek tutulumunda virüs direkt sitopatik etkisini viral S (Spike) proteini ve ACE-2 reseptörü aracılığıyla podositleri ve proksimal tübül hücrelerini enfekte ederek gösterir. Bunun sonucunda mitokondriyal disfonksiyon, akut tübüler nekroz, protein reabsorbsiyon vakuollerinin gelişimi, kollapsing glomerülopati ve bowman kapsülünden protein kaçağına sebep olur (8). Virüsün hücrelere girebilmesi için ACE-2 ekspresyonunun artması gerekir. Yapılan çalışmalarda COVID-19 ile enfekte olan böbreklerde proksimal tübül hücreleri ve podositlerde ACE-2 ekspresyonun arttığı gösterilmiştir (9). Konakçı hücreler olan proksimal tübül hücreleri ile podositlerin direkt hasarıyla bu hücrelerde makrofaj infiltrasyonu ve kompleman birikimi sonucunda proteinüri gelişir. SARS-CoV-2 virüsü membrana bağlı olan ACE-2'ye bağlanarak hücre içerisine girdiği için membrana bağlı haldeki ACE-2 miktarını azaltır. Membrandaki ACE-2 miktarının azalması ile ortamda Renin-Anjiyotensin-Aldosteron (RAA) aktivasyonundan sorumlu olan Anjiotensin 2 miktarı artarak ATR-1 üzerinden vazokonstrüksiyon, fibrozis ve inflamasyonda artışa sebep olur. COVID-19 hastalarında akut böbrek hasarı gelişiminin bir sebebi de genellikle viral enfeksiyonlarla ilişkilendirilen kollapsing glomerulopatidir. Viral enfeksiyonlar sonrası en sık görülen glomerulopatiler fokal segmental glomerulosklerozve membranöz glomerulopatidir. Yapılan çalışmalarda COVID-19 ile enfekte olmuş hastalarda fokal segmental glomerulosklerozgeliştiği gösterilmiştir (10). Virüse karşı oluşan spesifik immünolojik cevap mekanizmalarının (spesifik T lenfositler veya immün aracılı antikorlar) veya immün kompleks birikiminin de böbrekte direkt hasara yol açtığı düşünülmektedir.

Patoloji direkt viral etki nedenli olabildiği gibi, dolaylı olarak sitokin fırtınası, makrofaj aktivasyon sendromu, lenfopeni, iskemi gibi nedenlerle de akut böbrek hasarı görülebilir. TNFalfa, IL-6, IL-8, IL-10 gibi sitokinlerin salınımı endotel hasarıyla birlikte proteinüri ve renal iskemiye yol açar. Hastalarda meydana gelen sepsis, sistemik inflamatuvar yanıt sendromu, şok, kardiyak ve hepatik yetmezlik, hiperkoagulabilite ve çoklu organ yetmezliği gibi durumlar hipovolemi ve renal hipoperfüzyona sebep olarak renal oksidatif stresin artmasına ve böylelikle böbrek hasarının kolaylaşmasına neden olurlar (11). Bunlara ek olarak SARS-CoV-2 enfeksiyonunun gelişimi önceden var olan otoimmün ve alloimmün durumların alevlenmesine neden olabilir.

Literatürde böbrek tutulumu ile ilişkili klinik verilere dayalı birçok çalışma yer almaktadır. Böbrekte SARS-CoV-2 varlığını göstermek için in situ hibridizasyon, RT-PCR, immünohistokimya, immünofloresan veya elektron mikroskobu gibi farklı yöntemler uygulanabilir. RT-PCR yöntemiyle yapılan çalışmalarda parankimal enfeksiyonun, kanda veya idrarda virüs varlığından ayırt edilemeyeceği için sonuçların aşırı yorumlanabileceği bildirilmiştir. SARS-CoV-2 nükleokapsid veya S proteinleri immünohistokimya veya immünfloresan ile tespit edilebilir.

SARS-CoV-2 aşıları COVID-19 salgınını durdurmanın en önemli stratejilerinden biri olmuştur. Pfizer-BioNTech BNT162b2 mRNA, Moderna mRNA-1273 gibi mRNA aşıları, AstraZeneca AZD1222/ChAdOx gibi vektör aşıları ve Sinovac gibi inaktive edilmiş viral protein aşıları geliştirilmiştir. Çoğunlukla mRNA aşısı sonrası olmakla birlikte aşıların böbrek hasarı meydana getirdiği bilinmektedir (12). İmmün sistemi harekete geçirme yeteneği göz önüne alındığında aşılar glomerülonefritli hastalarda hastalığın tetiklenmesine yol açabilir.

Gereç ve Yöntem

Çalışmamızda direkt viral etki nedenli gelişebilecek patolojilerin tespiti amacıyla Covid-19 enfeksiyonu ve/veya Covid-19 aşısı sonrasında renal fonksiyon bozukluğu gelişen hastalara ait böbrek biyopsi materyallerinde viral antijenin immünohistokimyasal ekspresyonu araştırıldı. Mart 2020 ile Şubat 2023 tarihleri arasında COVID-19 enfeksiyonu veya COVID-19 aşısı sonrası 3 ay içerisinde çeşitli nedenlerle böbrek biyopsisi yapılan 90 hastaya ait böbrek biyopsi materyalinin histopatolojik incelemesi yapıldıktan sonra immünohistokimyasal olarak COVID-19 antijen ekspresyonu değerlendirildi.

Bulgular

Hastaların yaş ortalaması 50 olarak saptandı. Aşı sonrası biyopsi yapılan 63 hastanın 52'si Biontech, 11'i Sinovac aşısı sonrası böbrek fonksiyon bozukluğu görülen hastalardı. 90 hastanın 16'sı Membranöz Nefropati (9'u Biontech, 2'si Sinovac, 5'i enfeksiyon sonrası), 12'si Diyabetik Nefropati (8'i Biontech, 3'ü Sinovac, 1'i enfeksiyon sonrası), 9'u IgA nefropatisi (6'sı

Biontech, 2'si Sinovac, 1'i enfeksiyon sonrası) tanılarını aldı. COVID-19 enfeksiyonu sonrası biyopsi yapılan hastaların 2'si ve Biontech aşısı sonrası biyopsi yapılan hastaların 3'üne ait böbrek dokularında immünohistokimyasal olarak COVID-19 ekspresyonu tespit edildi. Aşı sonrası COVID-19 immünohistokimyasal ekspresyonu saptanan hastaların 2'si IgA Nefropatisi, 1'i Diyabetik Nefropati, AA dışı Amiloidoz tanısı verilen hastalar iken, COVID-19 enfeksiyonu sonrası COVID-19 immünohistokimyasal ekspresyonu görülen hastalar ise Fokal Segmental Glomerüloskleroz ve Tübülointerstisyel Nefrit tanılı hastalardı (Tablo 1).

Tartışma ve Sonuç

COVID-19 hastalığı etkeni olan SARS-CoV-2 virüsü değişik oranlarda ve farklı patofizyolojik mekanizmalarla renal tutulum gösterebilmektedir. COVID-19 ile ilişkili olarak çeşitli glomerüler hastalıklar rapor edilmiştir. Bunlardan bazılarının COVID-19 ile ilişkili olduğu saptanmışken çoğunun tesadüfi geliştiği düşünülmüştür. Bazı çalışmalarda COVID-19 enfeksiyonu sonrası Pauci-immün Kresentik Glomerülonefrit ve Trombotik Mikroanjiyopati gelişebildiği rapor edilmiştir (13). Çalışmamızda COVID-19 PCR pozitifliği sonrası yapılan böbrek biyopsilerinde ise en sık Membranöz Nefropati saptanmıştır. Yapılan COVID-19 immünohistokimyasal çalışmada ise Fokal Segmental Glomerüloskleroz ve Tübülointerstisyel Nefrit tanısı alan 2 olguda ekspresyon saptanmıştır.

COVID-19 aşıları da akut böbrek hasarının potansiyel bir tetikleyicisi olarak tanımlanmıştır. COVID-19 aşılarından kısa bir süre sonra yeni gelişen glomerülonefritler veya nüksler ortaya çıkabilmektedir. Özellikle mRNA COVID-19 aşılamasını takiben IgA nefropatisi alevlenmeleri yetişkin hastalarda rapor edilmiştir (14). Hastalarda aşılama sonrası yeni gelişen glomerülonefritlerin bildirildiği bir çalışmada ise en sık IgA Nefropatisi görülmekle birlikte daha az sıklıkta Fokal Segmental Glomerüloskleroz, NELL-1 ilişkili Membranöz Nefropati ve Atipik Anti-Glomerüler Bazal Membran Nefriti'nin görüldüğü bildirilmiştir. Çalışmamızda ise aşı sonrası en sık görülen patolojiler Membranöz Nefropati, Diyabetik Nefropati, IgA Nefropati olmakla birlikte IgA Nefropatisi görülen 2 olguda COVID-19 immünohistokimyasal ekspresyonu saptanmıştır.

Kaynaklar

1. Robbins-Juarez, S. Y., Qian, L., King, K. L., Stevens, J. S., Husain, S. A., Radhakrishnan, J., & Mohan, S. (2020). Outcomes for patients with COVID-19 and acute kidney injury: a systematic review and meta-analysis. Kidney Int. reports, 5 (8), 1149-1160.
2. Cheng Y, Luo R, Wang K, Zhang M, Wang Z, Dong L, et al. Kidney disease is associated with in-hospital death of patients with COVID-19. Kidney Int 2020; 97 (5) : 829-38.
3. Ng, J. H., Bijol, V., Sparks, M. A., Sise, M. E., Izzedine, H., & Jhaveri, K. D. (2020). Pathophysiology and pathology of acute kidney injury in patients with COVID-19. Advances in Chronic Kidney Disease, 27 (5), 365-376.
4. Yuki K, Fujiogi M, Koutsogiannaki S. COVID-19 pathophysiology: A review. Clin Immunol 2020; 215:108427.
5. Zou X, Chen K, Zou J, Han P, Hao J, Han Z. Single-cell RNA-seq data analysis on the receptor ACE2 expression reveals the potential risk of different human organs. Front Med 2020; 14 (2) : 185-92.
6. Huang C, Wang Y, Li X, et al. Clinical features of patients infected with 2019 novel coronavirus in Wuhan, China. Lancet 2020; 395: 497-506.
7. Li Z, Wu M, Guo J, Liao X, Song S, Li J, et al. Caution on kidney dysfunctions of 2019-nCoV patients 2020. MedRxiv preprint. Available at: https://doi. org/10.1101/2020.02.08. 20021212. Accessed March 14, 2020.
8. Su H, Yang M, Wan C et al. Renal histopathological analysis of 26 postmortem findings of patients with COVID-19 in China. Kidney Int 2020; 5 (6) : 935-9.
9. Pan XW, Xu D, Zhang H, Zhou W, Wang LH, Cui XG. Identification of a potential mechanism of acute kidney injury during the COVID-19 outbreak: a study based on single-cell transcriptome analysis. Intensive Care Med 2020: 46 (6) : 1114-6.
10. Peleg Y, Kudose S, D'Agati V, Siddall E, Ahmad S, Kisselev S, et al. Acute kidney injury due to collapsing glomerulopathy following COVID-19 infection. Kidney Int Rep 2020; 5 (6) : 940-5.
11. Ronco C, Reis T, Faeq HS. Management of acute kidney injury in patients with COVID-19. Lancet Respir Med 2020; 8 (7) : 738-42.
12. Klomjit, N., Alexander, M. P., Fervenza, F. C., Zoghby, Z., Garg, A., Hogan, M. C.,. . . & Zand, L. (2021). COVID-19 vaccination and glomerulonephritis. Kidney international reports, 6 (12), 2969-2978.
13. Klomjit, N., Zand, L., Cornell, L. D., & Alexander, M. P. (2023). COVID-19 and Glomerular Diseases. Kidney international reports, 8 (6), 1137–1150. https://doi. org/10.1016/j. ekir. 2023.03.016
14. Rahim, S. E. G., Lin, J. T., & Wang, J. C. (2021). A case of gross hematuria and IgA nephropathy flare-up following SARS-CoV-2 vaccination. Kidney international, 100 (1), 238.

PSS-004 [Diğer Konular] [Özet Metin]

LİTERATÜR TARARKEN BİBLİYOMETRİK ANALİZ BİZE NASIL YARDIMCI OLABİLİR? ÖRNEK LİTERATÜR ARAŞTIRMASI

Hazal İzol Özmen

Başakşehir Çam ve Sakura Şehir Hastanesi, İstanbul

ÖZET

Amaç: Bibliyometrik analiz özellikle veri setinin geniş olduğu, farklı klinik ve temel branşların beraber katkı sağladığı multidisipliner alanlarda, tek başına literatür taramanın gözden kaçıracağı trendleri ve bağlantıları ortaya koyabilir. Bu çalışma, hepatosellüler karsinom (HCC) mikroçevresi üzerine yapılan bir literatür araştırması üzerinden bibliyometrik analizin neden ve nasıl yapıldığını, hangi sorulara cevap verebileceğini göstermeyi amaçlamaktadır.

Gereç ve Yöntem: Web of Science veritabanında, "micro-environment" ve "hepatocellular carcinoma" kelimeleri kullanılarak arama yapıldı. Arama sınırlamaları olarak, Science Citation Index Expanded (SCI-E) (Web of Science Index), İngilizce dilinde ve 2023 yılından önceki makale türündeki yayınlar seçildi. Elde edilen veriler, CiteSpace ve VOSviewer adlı bibliyometrik analiz araçlarıyla görselleştirildi ve analiz edildi. 3141 makaleye ulaşıldı. Veri setindeki toplam atıf sayısı 97760, özgün atıf sayısı ise 61143 olarak kaydedildi.

Bulgular: Hepatosellüler karsinomda mikroçevre son yıllarda oldukça popülerdir (Resim 1). Tablo 1, 1991-2022 yılları arasında en çok makale yayınlayan ilk 10 ülkeyi göstermektedir. En fazla makale yayınlayan ülke 2105 makale ile Çin Halk Cumhuriyeti olmuştur ve merkezilik skoru 0.31 olarak belirlenmiştir (Tablo 1, Resim 2). Benzer şekilde, yayın yapılan kurumlarda da Çin Üniversiteleri ön plandadır (Resim 3). Tablo 2, en çok atıf alan yazarları ve merkezilik değerlerini göstermektedir. En çok atıf alan yazar, 672 atıf ile Llovet, JM olarak belirlenmiştir ve santralite değeri 0.11 olarak hesaplanmıştır. Veri seti içinde en çok birbirine atıf yapan dergilerin yoğunluk haritası Resim 4'te gösterilmiştir. Ko-sitasyon analizi ile makaleler arasındaki atıf ilişkileri hesaplanarak ana kümeler belirlenmiştir. Bu analiz yöntemi kullanılarak yapılan çalışmada, en büyük kümeye ait anahtar terim olarak "tümör ilişkili makrofaj" belirlenmiştir (Resim 5).

Sonuç: Bu çalışma örneği, hepatoselüler karsinom mikroçevresi üzerine yapılan bibliyometrik analizin nasıl gerçekleştirildiğini ve nasıl içgörüler sağladığını göstermektedir. Analiz sonuçları, araştırmacılara farklı perspektifler sunmakta ve literatürdeki önemli trendleri ve bağlantıları ortaya koymaktadır.

Anahtar Kelimeler: Bibliyometrik analiz, hepatosellüler karsinom, mikroçevre

PSS-005 [Diğer Konular] [Özet Metin]

ÇEVRE DOSTU BİR PATOLOJİ LABORATUVARI İÇİN KARBON AYAK İZİMİZİ NASIL AZALTIRIZ?

Begüm Çalım Gürbüz[1], İrem Güvendir[2]
[1]Sağlık Bilimleri Üniversitesi Başakşehir Çam ve Sakura Şehir Hastanesi
[2]Sağlık Bilimleri Üniversitesi Ümraniye Eğitim ve Araştırma Hastanesi

ÖZET

Amaç: Karbon ayak izi (KAİ), insan faaliyetleri sonucu çevreye verilen zararın ölçüsüdür. İnsanlığı tehdit eden iklim krizi nedeniyle, KAİ'ni azaltma konusunda her alanda önlemler alınmaktadır. Sağlık sektörü de bu alanlardan biri olup, laboratuvarların atık üretimi, materyal ve enerji kullanımı açısından KAİ'ni arttırdığı bilinmektedir. Bu konuda patoloji laboratuvarlarında yapılabileceklerin literatür temelli derlenmesi amaçlanmıştır.

Gereç ve Yöntem: 04.07.2023 Tarihinde PubMed'de İngilizce olarak "karbon ayak izi" ve "laboratuvar" araması yapılmıştır. Çıkan sonuçlar ve onların referanslarından, laboratuvarlar ve KAİ ile ilgili en güncel bilgi veren toplam yedi adet çalışma bulunmuştur. Çalışmaların tarih aralığı 2017-2023'tür. Bu çalışmalardan özellikle üç tanesi patoloji ile ilgili bilgiler içermektedir. Ele alınan konular; enerji sarfiyatı, kimyasal, plastik, plastik dışı materyal kullanımı başlıkları altında toplanmıştır.

Bulgular: Tüm çalışmalarda ortak çözüm önerisi; cihazlarda ve günlük rutinde enerji tasarrufu, kimyasalların ve plastik/plastik dışı geri dönüştürülebilir materyallerin ayrıştırılmasıdır. Bütün başlıklara faydalı olacak çözümün, gereksiz biyopsi alımının önlenmesi olduğu tüm çalışmalarda belirtilmiştir. Bir çalışmada altı ay süre ile gereksiz işlem uygulanmayarak KAİ 132 kg azaltılmıştır. Başka bir çalışmada, gastrointestinal biyopsilerde üç yerine bir kap kullanımının tüm basamakları etkileyerek KAİ'ni 2.8 kat azalttığı hesaplanmıştır. Tüm çalışmalarda, geri dönüşümün temelinde temiz-kirli materyal ayrımının doğru yapılması gerektiği belirtilmiştir. Bir çalışmada, kimyasalların ve plastiğin geri dönüşümünde minimal enerji harcayan patoloji laboratuvarına uygun cihazlar tanıtılmıştır.

Sonuç: Kaynakların gittikçe tükendiği dünyamızda; enerji, malzeme ve kimyasal tüketimi nedeniyle laboratuvarlarda çevreci çözümler bulunması gerekmektedir. Patoloji laboratuvarlarının hastalara sağladığı yarar aşikardır; ancak bu yarar oluşturulurken, bir yandan dünyamız zarar görmemelidir. Dünyaya zarar vermeme çabası, bilimsel bir temele oturtularak, literatürde önerilen şekilde "azalt, yeniden kullan, geri dönüştür" ilkesi doğrultusunda ilerlemelidir. Öte yandan, geri dönüşümle birlikte maddi giderler de azaltılıp sarfiyat tasarrufu yapılabilir. Patoloji laboratuvarlarında bu yönde yapılması gereken düzenlemeler konusunda konsensus oluşturulması elzemdir. Biyopsi alımından raporlama kısmına kadar her aşamadaki ufak bir değişiklik bile KAİ'ni azaltmaya katkıda bulunacaktır.

Anahtar Kelimeler: Çevre, karbon ayak izi, laboratuvar, patoloji

PSS-006 [Diğer Konular]

TIP İLE TANIŞIKLIĞIN İLK ADIMI NEDEN PATOLOJİ OLMASIN? EGE ÜNİVERSİTESİ "PATOLOJİ YAZ OKULU-LİSE" DENEYİMİ

Gürdeniz Serin, Başak Doğanavşargil
Ege Üniversitesi Tıp Fakültesi Tıbbi Patoloji Anabilim Dalı, İzmir

ÖZET

Amaç: Tıbbın ilk dönemlerinden beri hekimler daha çok tedavi etme ile özdeşleştirilen kişiler olmuşlardır. Hastalıkların oluş mekanizmalarını araştıran veya hastalar ile birebir temas kurma-

yan branşların tanı ve tedavi süreçlerindeki rolü ise toplum tarafından çok bilinmemektedir.

Modern tıp hem tanı hem de tedavide multidisipliner bir yaklaşım gerektirmektedir ve tıbbın tüm branşlarının ayrılmaz bir bütün olarak algılanması toplumun sağlık sistemine bakışını da şekillendirecek ve belki de potansiyal sorunların önüne geçecek önemli bir "farkındalık"tır.

Lise öğrencileri meslek seçme aşamasındaki kişiler olmaları yanısıra temel ortaöğretim kazanımlarının ve tıbba ilişkin bilgilerinin erken yaşta doğru şekillenmesinin kritik öneme sahip olduğu kişilerdir. Bu yaş grubu aynı zamanda "deneyimleyerek öğrenmeye" de en açık yaş grubudur.

Gereç ve Yöntem: Bu amaçla 2022 ve 2023 yıllarında lise öğrencilerine tıp disiplininde patolojinin önemini anlatmaya yönelik tek günlük bir çalıştay kurgulanmış ve uygulanmıştır. Teorik bölümde; koruyucu hekimlik açısından da önemli olan hastalıklar başta olmak üzere neoplastik, enfeksiyöz ve dejeneratif hastalıkların oluş mekanizmaları, dokularda yarattıkları değişiklikler, patolojide incelenen materyaller ve inceleme yöntemleri anlatılmış; uygulama bölümünde ise makroskopi, kesit-döküm-boyama laboratuvar gözlemleri, yayma preparat hazırlama ve popülasyon düzeyinde sık görülen hastalıkları mikroskop altında incelemelerine olanak sağlayan istasyonlar hazırlanmıştır.

Bulgular: Çalıştaylara 2022 yılında 32; 2023 yılında 50 kişi olmak üzere toplam 82 öğrenci katılmıştır. Çalıştay öncesi öğrencilerin önemli bir kısmı biyopsi veya patoloji kelimelerini hiç duymadıklarını belirtmiş; çalıştay sonrasında ise hastalıklı dokular, patolojide laboratuvar işleyişi, patologların tanı koyma süreçlerine ilişkin bilgi sahibi oldukları ve patoloji laboratuvarında bulunmaktan keyif aldıkları görülmüştür.

Sonuç: Çalışmamız çok geniş bir tıp vizyonuna sahip, tıbbın çok merkezinde yer alan; cerrahi ve dahili bilimler ile laboratuvar bilimleri ve temel tıp bilimlerinin kavşak noktasında bulunan "patoloji"nin liseli gençleri tıp ile tanıştırmak için çok doğru bir başlangıç noktası olduğunu göstermiştir. İki yılın sonrasındaki gözlemimiz, kurguladığımız programın sürdürülebilir, işlevsel ve geliştirilebilir olduğu; ilgili kurum ve kuruluşlarla iletişime geçilerek her sene yaz döneminde "Patoloji yaz okulu-etkinliği" kapsamında tekrarlanabilecek bir program olduğu yönündedir.

Anahtar Kelimeler: Patoloji yaz okulu, patoloji tanıtım, eğitim-öğretim

Giriş

Hastalıklar insanlık tarihi kadar eskidir ve tıbbın ilk dönemlerinden beri hekimler daha çok hastalık ve tedavi etme ile özdeşleştirilen kişiler olmuşlardır. Hastalıkların oluş mekanizmalarını araştıran veya hastalar ile birebir temas kurmayan branşların tanı ve tedavi süreçlerindeki rolü ise toplum tarafından çok bilinmemektedir. Bu bilinmezlik, zaman zaman işleyişin, zaman zaman da yapılan işin öneminin tam anlaşılamamasına yol açmaktadır. Patoloji de tıp pratiği içerisindeki kritik konumuna rağmen toplum tarafından "tanınan" branşlardan biri değildir. Çalışma sisteminden kaynaklanan bu doğal "görünmezlik"; kelime anlamıyla da bir "Hastalık bilimi" olan patolojinin ne yazık ki öneminin de gözden kaçmasına yol açmaktadır. Dahası patoloji asistanlık dönemi ve uzmanlık dönemi mesleki memnuniyetine yönelik olarak yapılan önceki çalışmalar, patolojinin bu "görünmezliğinin" zaman zaman patoloji uzmanlarının meslektaşları tarafından da görünmez kabul edilmelerine veya "algılanırlıklarının" azalmasına yol açtığını göstermektedir[1, 2] Toplumsal açıdan değerlendirildiğinde de patolojinin bilinirliğinin artması dolaylı olarak hastalıkların oluşum mekanizmalara yönelik ilginin ve bilgi birikimin artmasına, patolojide kullanılan değerlendirme yöntemlerinin daha kolay anlaşılmasına hizmet edecektir.

Lise öğrencileri meslek seçme aşamasındaki kişiler olmaları yanısıra temel ortaöğretim kazanımlarının ve tıbba ilişkin bilgilerinin erken yaşta doğru şekillenmesinin kritik öneme sahip olduğu kişilerdir. Bu yaş grubu aynı zamanda "deneyimleyerek öğrenmeye" de en açık yaş grubudur. Patoloji, hastalık oluş mekanizmalarını araştıran yapısı ile temel bilimlere, klinik karar verme süreçlerindeki rolü nedeniyle klinik bilimlere, makroskobik inceleme teknikleri nedeni ile cerrahi bilimlere, kendisine ait farklı laboratuvarları olması nedeniyle de laboratuvar disiplinlerine eşit uzaklıktadır. Bu çalışmada patolojinin bu kavşak noktası özelliğini kullanarak lise öğrencilerinde tıp pratiğine yönelik bir başka bakış açısı kazandırılması hedeflenmiştir.

Gereç ve Yöntem

Bu amaçla 2022 ve 2023 yıllarında lise öğrencilerine yönelik olarak tek günlük bir çalıştay kurgulanmış ve okulların kapanmasını takip eden ilk hafta sonunda uygulanmıştır. Programlama öncesi ortaöğretim müfredatı ile ilgili açık kaynaklardan araştırma yapılmış, biyoloji ve rehberlik öğretmenlerinden görüş alınmıştır. Çalıştaya öğrenci kabulü öncesi programın kapsamı ile ilgili velilere yönelik bir bilgilendirme metni hazırlanmış ve yazılı onam alınmıştır. Uygulama gününde bir öğretmen ve en az bir velinin bulunmasına özen gösterilmiştir. Proje Ege Üniversitesi Sosyal Sorumluluk projeleri kapsamında sunulmuş ve onaylanmıştır.

Program teorik ve uygulama olarak iki bölümde uygulanmıştır. Teorik eğitimler eğitim ekibi tarafından Tıbbi Patoloji Anabilim Dalı toplantı salonunda verilmiş, uygulama eğitimleri mikroskopi salonu, makroskopi laboratuvarı ve kesit boya laboratuvarında yapılmıştır. Uygulama eğitimlerinde her eğitim istasyonunda içeriğine göre 1-2 "uygulama gözetmeni-eğiticisi" bulunmuştur

Teorik bölümde; kısaca tıp tarihi ve çağlar boyunca hekimlik pratiğinin gelişimi ile ilgili genel bir bilgi verilmiş, tıp disiplini içindeki bölümler tanıtılmıştır. Daha sonra koruyucu hekimlik açısından da önemli olan hastalıklar başta olmak üzere neoplastik, enfeksiyöz ve dejeneratif hastalıkların oluş mekanizmaları, dokularda yarattıkları değişiklikler ile patolojide incelenen materyaller ve inceleme yöntemleri anlatılmıştır. Uygulama eğitimleri öncesinde öğrencilere güvenli laboratu-

var uygulamaları, laboratuvar disiplini ve hijyenik kurallarla ilgili genel bilgiler verilmiş, öğrencilerin uygulama süresince ilgili istasyonda gerekebilecek laboratuvara özgü kıyafet, maske ve eldiven kullanmaları sağlanmıştır.

Uygulama bölümünde makroskopi pratiğinde orta öğretim müfredatında incelenen böbrek, kalp, beyin, kemik gibi organlar başta olmak üzere organlar ve organlardaki anlaşılabilir hastalık bulguları incelenmiştir. Kesit, döküm, boyama bölümleri ekip eğitmenleri tarafından anlatılmış ve gözlem yapmaları sağlanmıştır. Ayrıca laboratuvar dışı bir ortamda öğrencilerin kendi ağız içi epitellerinden bir yayma preparat hazırlayabilecekleri ve boyama setinde hematoksilen eozin ile boyayabilecekleri bir düzenek kurulmuş ve bu preparatları mikroskop başında inceleyebilmeleri sağlanmıştır. Mikroskopi pratiği beşli mikroskopta eğitmen eşliğinde preparatların tarandığı istasyonlar şeklinde kurgulanmış ve yine popülasyon düzeyinde sık görülen-koruyucu hekimlik açısından önemi olan "H. Pylori gastriti, tüberküloz, kist hidatik, kanser, çöliak hastalığı, osteoartrit, over kisti, multinodüler guatr, siroz, melanom" gibi hastalıklara öncelik verilmiştir. Çalıştay öncesinde ve sonrasında öğrencilere tıp disiplini içerisinde bildikleri dallar, meslek seçim tercihleri, ailede sağlıkçı olup olmadığı, patoloji bilimine ve patolojik kavramlara aşinalık düzeyleri ile ilgili; sonrasında ise geri bildirimlerini almaya yönelik anketler dağıtılmıştır.

Bulgular

Çalıştaylara 2022 yılında 32; 2023 yılında 50 kişi olmak üzere toplam 82 öğrenci katılmıştır. Çalıştay öncesi dağıtılan anketlerde öğrencilerin önemli bir kısmı biyopsi veya patoloji kelimelerini hiç duymadıklarını belirtmiş; çalıştay sonrasında dağıtılan anketlerde ise hastalıklı dokular, patolojide laboratuvar işleyişi, patologların tanı koyma süreçlerine ilişkin bilgi sahibi oldukları ve patoloji laboratuvarında bulunmaktan keyif aldıkları görülmüştür. Çalıştayın kazanımları olarak;

1- "Tıp Fakültesi" içinde bulunmak ve hastane içindeki bir bölümün işleyişini görmenin ileride hekim olmak isteyenler için teşvik edici, hekim olmayı tercih etmeyenler için ise bilgi ve görgü artırıcı bir deneyim olduğu görülmüştür.

2- Uygulamanın patolojinin modern tıp içerisindeki rolünü tanıttığı ve patoloji bilimine yönelik farkındalığı arttırdığı görülmüştür.

3- Öğrencilerin populasyon düzeyinde sık görülen ve bir kısmı çocukluk döneminde de görülen hastalıklara yönelik farkındalığının arttığı görülmüştür.

4- Öğrencilerin tıbbın (onların doğrudan görmedikleri) her alanında nasıl bir emek ve özenle çalışıldığını bizzat deneyimlemesi sağlanmış ve tıbba ve bilime olan saygılarının arttığı gözlenmiştir.

5- Laboratuvarda çalışmanın, boyama yapmanın, kendi hücrelerini görmenin ve mikroskopik incelemenin eğlenceli geldiği gözlenmiştir.

6- Farklı liselerden gelen öğrencilerin topluca "okul dışı farklı bir ortamda" bir arada olmasının, kahve araları ve öğle yemeğinde Patoloji Anabilim Dalı'nda bulunmalarının kaynaşma ve dayanışma duygusuna olumlu etkisi olduğu görülmüştür.

Sonuç

Modern Tıp hem tanı hem de tedavide multidisipliner bir yaklaşım gerektirmektedir ve tıbbın tüm branşlarının ayrılmaz bir bütün olarak algılanması toplumun sağlık sistemine bakışını da şekillendirecek ve belki de potansiyel sorunların önüne geçecek önemli bir "farkındalık"tır.

Çalışmamız çok geniş bir tıp vizyonuna sahip, tıbbın çok merkezinde yer alan; cerrahi ve dahili bilimler ile laboratuvar bilimleri ve temel tıp bilimlerinin kavşak noktasında bulunan "patoloji"nin liseli gençleri tıp ile tanıştırmak için çok doğru bir başlangıç noktası olduğunu göstermiştir. Tıp disiplininde yaz okulu uygulamaları sınırlıdır[3] ve bildiğimiz kadarıyla ülkemizde lise döneminde patolojiye yönelik olarak yapılan ilk etkinliktir. İki yılın sonrasındaki gözlemimiz, kurguladığımız programın sürdürülebilir, işlevsel ve geliştirilebilir olduğu; ilgili kurum ve kuruluşlarla iletişime geçilerek her sene yaz döneminde "Patoloji yaz okulu-etkinliği" kapsamında tekrarlanabilecek bir program olduğu yönündedir.

Kaynaklar

1. Pehlivanoglu B, Hassoy H, Calle C, Dendooven A, Nalbantoglu I, Reshchikova L, Gul G, Doganavsargil B. How does it feel to be a pathology resident? Results of a survey on experiences and job satisfaction during pathology residency. Virchows Arch. 2017 Sep; 471 (3) :413-422. doi: 10.1007/s00428-017-2167-2. Epub 2017 Jun 17. PMID: 28624995
2. Pehlivanoglu B, Hassoy H, Gul G, Aykutlu U, Doganavsargil B. How Does It Feel to Be a Pathologist in Turkey? Results of a Survey on Job Satisfaction and Perception of Pathology. Turk Patoloji Derg. 2021; 37 (1) :39-50. doi: 10. 5146/tjpath. 2020.01513. PMID: 33372264; PMCID: PMC10508924.
3. https://www. oxfordscholastica. com/oxford-summer-courses/medicine-summer-school/

PSS-007 [Üropatoloji] [Özet Metin]

MESANENİN ÜROTELYAL KARSİNOMUNDA VARYANT HİSTOLOJİNİN PROGNOSTİK HİSTOMORFOLOJİK VE KLİNİK PARAMETRELER İLE İLİŞKİSİ

Pelin Akbaş[1], Sibel Bektaş[1], Gökhan Yazıcı[2]
[1]Sağlık Bilimleri Üniversitesi, Gaziosmanpaşa Sağlık Uygulama ve Araştırma Merkezi, İstanbul
[2]Arnavutköy Devlet Hastanesi, İstanbul

ÖZET

Amaç: Mesanenin ürotelyal karsinomunda prognoz tahmini ve tedavi seçeneklerinin belirlenmesinde varyant histoloji varlığı, oranı ve tipi önem taşımaktadır. Bu çalışmada, 829 mesane ürotelyal karsinom olgusunda varyant histoloji ile klinik ve histopatolojik prognostik parametreler arasındaki ilişkiyi değerlendirmek amaçlandı.

Gereç ve Yöntem: Çalışmaya ürotelyal karsinom tanısı almış 744 transüretral rezeksiyon ve 85 radikal sistektomi materyalini içeren 829 olgu dahil edildi. Olguların lamları tanı, varyant histoloji varlığı ve yüzdesi, papiller ve nonpapiller konfigürasyon, histolojik grade, invazyon derinliği, lenfovasküler invazyon, karsinoma in situ varlığı ve lenfositik yanıt parametreleri açısından retrospektif olarak yeniden değerlendirildi. Olgulara ait yaş, cinsiyet, hastalıksız sağkalım, genel sağkalım, sağkalım durumu ve tümör boyutu bilgileri patoloji raporları ve hastane elektronik bilgi sisteminden edinildi. Varyant histoloji ile klinik ve histopatolojik prognostik parametreler arasındaki ilişki istatistiksel olarak analiz edildi.

Bulgular: 829 olgunun 69'u (%8, 3) kadın, 760'ı (%91,7) erkek olup, ortalama yaş±standart sapma 6, 40±11, 08'dir. 829 olgudan 162'si (%19,5) varyant histoloji içeren ürotelyal karsinom (VHİÜK), 667'si (%80,5) konvansiyonel ürotelyal karsinom (KÜK) tanısı aldı.162 VHİÜK'da 88 olgu (%54,3) ile skuamöz tipte varyant histoloji en yüksek oranda belirlendi.162 olgunun 13'ünde (%8,02) birden fazla varyant histoloji saptandı. VHİÜK ve KÜK grupları karşılaştırıldığında papiller konfigürasyon, histolojik derece, invazyon derinliği, lenfovasküler invazyon, karsinoma in situ ve genel sağkalım süresi arasında istatistiksel olarak anlamlı fark saptandı ($p<0,05$). Varyant histoloji içeren grupta papiller konfigürasyon, histolojik derece, invazyon derinliği ve karsinoma in situ varlığına göre varyant yüzdesi anlamlı farklılık gösterdi ($p<0,05$).

Sonuç: Çalışmamızda mesanenin ürotelyal karsinomunda varyant histoloji ve oranı, daha agresif hastalıkla ilişkili olan klinik ve histopatolojik prognostik parametreler ile birliktelik göstermektedir. Varyant histoloji içeren ürotelyal karsinom olgularında tedavi seçeneğinin belirlenmesinde ve prognoz tahmininde varyant histoloji varlığı göz önünde bulundurulmalıdır.

Anahtar Kelimeler: Mesane, Ürotelyal Karsinom, Varyant Histoloji, Histopatoloji, Prognoz

PSS-008 [Üropatoloji] [Özet Metin]

MESANE KANSERLERİNDE MOLEKÜLER ALT TİPLERİN İMMÜNOHİSTOKİMYASAL OLARAK SINIFLAMASI, TÜMÖR MİKRO ÇEVRESİNDEKİ T LENFOSİTLER VE M2 MAKROFAJLARIN DÜZEYİ İNFLAMAZOM YOLAĞINDA ROL ALAN NLRP3, IL1BETA VE IL18 EKSPRESYON DÜZEYLERİNİN ANALİZİ

Kübra Çalışkan Güneş[1], *İpek Işık Gönül*[2]
[1]Etlik Şehir Hastanesi, Patoloji Kliniği, Ankara
[2]Gazi Üniversitesi Tıp Fakültesi, Tıbbi Patoloji Ana Bilim Dalı, Ankara

ÖZET

Amaç: Bu çalışmada, mesane ürotelyal karsinom (ük) ları immünhistokimyasal olarak belirlenebilecek luminal ve bazal olarak moleküler alt gruplarına ayrılarak, bu grupların klinik, demografik ve histopatolojik özellikleri değerlendirilmiştir. Ayrıca bu olgu serisinde tümör mikroçevresindeki tümörü infiltre eden lenfosit (til) ve makrofajların (tim) yoğunluğu ile inflamazom yolaklarından biri olan nlrp3, ıl1β ve ıl18 ekspresyon düzeyleri belirlenerek karşılaştırma yapılması amaçlanmıştır.

Gereç ve Yöntem: Çalışmaya, 1 Ocak 2008 – 31 Aralık 2020 tarihleri arasında Gazi Üniversitesi Tıp Fakültesi Tıbbi Patoloji Anabilim Dalı'nda mesane ürotelyal karsinomu (ük) nedeniyle biyopsi yapılan olgular dâhil edilmiştir. Hastaların demografik, klinik ve sağ kalım bilgilerine hastane otomasyon sisteminden ulaşılmıştır. Toplam 410 olgu retrospektif olarak değerlendirilmiştir. Hastanemiz arşivindeki H&E boyalı preparatların, tümör tiplendirmesi ve derecelendirilmesi güncel dsö sınıflamasına göre ve histopatolojik parametreler yeniden değerlendirilmiştir. Tümör içeren preparatlardan tümör morfolojisini ve tümör mikroçevresini en iyi temsil eden alanlar belirlenerek işaretlenmiştir. Oluşturulan toplam 26 adet mikroarray bloğundan 7 adet farklı immünhistokimyasal boyama yapılmıştır. Bloktaki dokular haritalandırılarak 1 adet pozitif şarjlı lam üzerinde 32 adet olgunun immünhistokimyasal incelemesinin yapılabilmiştir. Araştıma verileri SPSS 21.0 istatistik paket programı aracılığıyla değerlendirilmiştir.

Bulgular: Çalışmamızda 410 adet mesane ürotelyal karsinom olgusunda immünhistokimyasal çalışmalar ile belirlenebilecek olası moleküler alt tipler (luminal ve bazal) tespit edilerek, bu alt tiplerin klinik, histopatolojik, özellikler ile ilişkisi araştırılmıştır. Olgu serimizin %78,7'si luminal %18'i bazal alt grup olarak sınıflandırılmıştır. Moleküler alt tiplere göre; cd3 ve cd163 ile tümör mikroçevresi (cd3+ til ve cd163+ tim), nlrp3, ıl1β ve ıl18 ekspresyonları, klinik ve histopatolojik özellikler karşılaştırılmıştır. Bazal alt grupta cd163 ile belirlenen tim, cd3 ile belirlenen til yoğunluğu ve nlrp3 ekspresyonu luminal alt gruba kıyasla anlamlı olarak yüksek bulunmuştur. Il1β ve ıl18 ekspresyon düzeyleri açısından moleküler gruplar arasında farklılıklar mevcut ancak anlamlı değildir.

Sonuç: Çalışmamız mesane ürotelyal karsinomlarını immünhistokimyasal olarak belirleyebildiğimiz moleküler alt gruplara ayırarak tümör mikroçevresindeki cd3+ til ve cd163+ tim yoğunluğu, nlrp3, ıl1β ve ıl18 ekspresyonlarının karşılaştırıldığı ilk çalışma olması bakımından önemlidir.

Anahtar Kelimeler: İnflamazom yolağı (nlrp3, ıl1β, ıl18), moleküler sınıflandırma, tümör mikroçevresi.

PSS-009 [Endokrin Patoloji] [Özet Metin]

TİROİD LEZYONLARINDA İNTRAOPERATİF KONSÜLTASYON: ETKİNLİK VE YETKİNLİK ÜZERİNE BİR ARAŞTIRMA

Işıl Bağcı[1], Emel Tekin[1], Funda Canaz[1], Mehmet Kılıç[2]
[1]Osmangazi Üniversitesi Tıp Fakültesi, Tıbbi Patoloji Ana Bilim Dalı, Eskişehir
[2]Osmangazi Üniversitesi Tıp Fakültesi, Genel Cerrahi Ana Bilim Dalı, Eskişehir

ÖZET

Amaç: Tiroid neoplazilerinde ultrasonografide TIRADS ve İİAB'lerinde Bethesda Raporlama Sistemine göre cerrahi müdahale kararı verilmektedir. Bazı olgularda operasyonun kapsayıcılığını belirlemek amacıyla intraoperatif konsültasyona (İK) başvurulabilmektedir. İK'nun klinik yönetime katkısıyla ilgili literatürde değişken veriler bulunmaktadır. Bu çalışmada İK'un, parafin tanı, TIRADS ve İİAB sonuçları ile uyumunu değerlendirmek, intraoperatif yönetim açısından kısıtlılık nedenlerini tartışmak amaçlanmıştır.

Gereç ve Yöntem: 2018-2023 yılları arasında bölümümüzde İK çalışılan 40 olgunun klinik ve demografik özellikleri, TIRADS ve Bethesda kategorileri, histopatolojik özellikleri kaydedildi. İntraoperatif frozen değerlendirme sonucu ile parafin değerlendirme sonucu karşılaştırıldı. İntraoperatif değerlendirmede kesin tanı verilemeyen (muğlak) vakalar korelasyon analizinden dışlandı.

Bulgular: Olguların %82, 5'i kadın olup ortalama yaş 47, 72'ydi (15-81). İK tanısı muğlak olan 12 vaka (%30) istatistiksel analiz öncesi dışlanmış olup olguların %67,9'u benign, %32,1'i malign olarak bildirildi. Nihai tanıda olguların %50'si benign, %50'si maligndi. Malign olguların çoğunluğu papiller karsinom (%80) olup %75'inde folliküler baskın patern izlendi. Olguların %17,9'unda yanlış negatiflik saptandı. Yanlış pozitiflik izlenmedi. Frozen tanısı verilebilen olgularda sensitivite %64, spesifite %100, pozitif prediktif değer %100, negatif prediktif değer %73,68 ve tanısal doğruluk %82,14 olarak belirlendi. Parafin tanısı benign olan olgularda malign olanlara göre frozen tanı uyumu daha yüksek saptandı (p=0,014). Makroskobik olarak nodüllerin %77,5'i düzgün sınırlıydı. Frozen incelemede düzgün sınırlı nodüllerde, düzensiz kitlelere kıyasla daha yüksek oranda benign sonucu gözlendi (p=0, 002).

Sonuç: Çalışmamızda muğlak ve uyumsuz vakaların çoğu folliküler baskın paternde ve/veya düzgün sınırlı görünümde izlenmiştir. Papiller nükleer özelliklerin belirgin olmadığı folliküler lezyonlarda malignite tanısı infiltratif patern ve lenfovasküler invazyon ile verilebilmektedir. Bu olgularda doğru tanı için çoklu kesitlere ihtiyaç duyulması İK sırasında doğru değerlendirme yapılamamamasına neden olmaktadır. Bethesda kategori 2, 5 ve 6 vakalarının analize dahil edilmesi ve muğlak olguların dışlanması tanısal doğruluğu yalancı yüksek göstermektedir. Tiroid lezyonlarında tanıda algoritmik bir yaklaşım ve selektif İK önerilmektedir. Bethesda kategori 1, 3 ve 4 lezyonlarında operasyon kapsamının belirlenmesinde İK yardımcı olabilir ancak düzgün sınırlı folliküler paterndeki lezyonlarda literatürde hala fikir birliğine varılamamıştır.

Anahtar Kelimeler: İntraoperatif konsultasyon, Frozen tanı uyumu, Tiroid, Folliküler Patern

PSS-010 [Endokrin Patoloji]

MEDÜLLER TİROİD KARSİNOM OLGULARININ DÜNYA SAĞLIK ÖRGÜTÜ 2022 DERECELENDİRME KRİTERLERİNE GÖRE RETROSPEKTİF OLARAK İNCELENMESİ

Ayşen Gençoğlu, Aylin Ege Gül, Dilek Ece, Nagehan Özdemir Barışık, Sevinç Hallaç Keser
İstanbul, Kartal Lütfi Kırdar Şehir Hastanesi, Tıbbi Patoloji Ana Bilim Dalı, İstanbul

ÖZET

Amaç: Medüller tiroid karsinomu (MTK), kalsitonin salgılayan parafoliküler C hücrelerinden gelişen agresif bir nöroendokrin tümördür. Tüm tiroid malignitelerinin %1-2 sini oluşturmaktadır. Tümör boyutu, ileri yaş, erkek cinsiyet, TNM evresi, sporadik ve kalıtsal hastalık, uzak metastaz, nodal metastaz, serum kalsitonin ve CEA seviyeleri, somatik RET mutasyon durumu, ekstratiroidal uzanım prognozu etkileyen faktörlerdir. Diğer nöroendokrin tümörlerde uygulanan derecelendirme sisteminin aksine MTK da yaygın kabul görmüş derecelendirme sistemi mevcut değildi. Dünya Sağlık Örgütü (WHO) 2022 Sınıflamasında MTK için proliferatif aktivite (mitoz ve Ki 67) ve tümör nekrozuna dayanan derecelendirme sistemi kabul edildi. Buna göre mitoz sayısı 2 mm^2de ≥5, Ki67 proliferasyon indeksi≥ %5 ve/veya tümör nekrozundan birini taşıyan tümörler yüksek dereceli, taşımayanlar düşük dereceli olarak gruplandırıldı. Çalışmamızda MTK tanısı almış olgularımızı retrospektif olarak derecelendirdik. Derecelendirme sisteminin sağkalım ve diğer prognostik faktörlerle ilişkisini inceleyerek klinik seyri öngörmedeki etkisini değerlendirmeyi amaçladık.

Gereç ve Yöntem: Çalışmamıza 2009 -2023 tarihleri arasında MTK tanısı alan 25 olgu dahil edildi. Kesitlerde tümör nekrozu, 2 mm^2deki mitoz sayısı ve Ki67 proliferasyon indeksi incelendi. Tümör nekrozu, mitoz ≥ 5/2mm^2 ve Ki67 indeksi ≥ %5 kriterlerinden en az birini taşıyan olgular yüksek dereceli, diğerleri düşük dereceli olarak değerlendirildi.

Bulgular: Olguların ortalama yaşı 55 (29-74)'ti. Hastaların 9 (%36)'u erkek, 16 (%64)'sı kadındı. Takip süresi 78 (4-156) aydı. Tümör boyutu 2. 9 cm (1. 3-6. 5) idi. 21 (%84) olgu düşük dereceli, 4 (%16) olgu yüksek dereceli idi.

Tümör boyutu ile tümör derecesi arasında istatistiktiksel anlamlı ilişki mevcuttu (p<0.05). Yaş, cinsiyet, lenfovasküler invazyon, perinöral invazyon, lenf nodu tutulumu, evre, lokal nüks, uzak metastaz ve sağkalım arasında anlamlı ilişki saptanmadı (p>0.05).

Sonuç: Çalışmamızda olguların büyük çoğunluğunun düşük dereceli olması literatür ile uyumludur. Yüksek derece ile artmış tümör boyutu gibi kötü prognostik parametrenin ilişkili olması, derecelendirme sisteminin rutin patoloji pratiğine dahil edilmesinin hastaların takip ve tedavisini öngörmede klinisyene yardımcı olacağını düşünmekteyiz. Ancak olgu sayımızın azlığı nedeniyle çok merkezli çalışmalarla bulguların desteklenmesi gerektiği kanısındayız.

Anahtar Kelimeler: Medüller tiroid karsinomu, derece, prognoz

Giriş ve Amaç

Medüller tiroid karsinomu (MTK), kalsitonin salgılayan parafoliküler C hücrelerinden gelişen agresif bir nöroendokrin tümördür. Tüm tiroid malignitelerinin %1-2 sini oluşturmaktadır. Biyolojik olarak agresif davranış göstermektedir.1Palpabl tiroid nodülü ile başvuran hastalarda tanı anında servikal lenf nodu tutulum insidansı %75 olarak bildirilmiştir. Diğer tiroid karsinomlarına göre daha fazla ölüme sebep olur (1-2). MTK'lerin yaklaşık %25'i kalıtsaldır. RET geninde germline mutasyon mevcuttur. Bu hastalarda otozomal dominant kalıtsal kanser sendromu multipl endokrin neoplazi tip 2 (MEN2) nin komponenti olarak MTK görülür (3). Ancak biyokimyasal veya genetik tarama yoluyla tümörün erken tespit edilmesiyle prognozda önemli iyileşmeler sağlanmıştır (4). Sporadik MTK'nin etiyolojisi hakkında ise çok az bilgi mevcuttur.

Tümör boyutu, ileri yaş, erkek cinsiyet, TNM evresi, sporadik ve kalıtsal hastalık, uzak metastaz, nodal metastaz, serum kalsitonin ve CEA seviyeleri, somatik *RET* mutasyon durumu, ekstratiroidal yayılım prognozu etkileyen faktörlerdir. Hastalığın tek tedavi yöntemi total tiroidektomi ile lenf nodu diseksiyonudur. Agresif cerrahi tedaviye rağmen hastalarda nüks ve metastaz insidansı oldukça yüksek olması nedeniyle günümüzde histolojik derecelendirme de prognostik parametreler arasına alınmıştır. Ki67 proliferasyon indeksi nöroendokrin tümörlerde prognozu öngörmede uzun zamandır kullanılan önemli bir belirteç olmakla birlikte MTK için yakın zamana kadar bir eşik değer belirlenmemişti. Çeşitli çalışmalar, Ki-67 proliferasyon indeksinin bağımsız olarak ve *RET* mutasyon testiyle kombinasyon halinde MTK'li hastalarda kanserin ilerlemesi ve sağ kalım ile ilişkisini göstermiştir (5). Son olarak Dünya Sağlık Örgütü (WHO) 2022 sınıflamasında MTK için proliferatif aktivite (mitoz ve Ki 67) ve tümör nekrozuna dayanan derecelendirme sistemi kabul edilmiştir. Mitoz sayısı 2 mm²de ≥5, Ki67proliferasyon indeksi≥%5 ve tümör nekrozundan en az birini içeren tümörler yüksek dereceli, içermeyenler ise düşük dereceli olarak gruplandırılmıştır (6,7). Çalışmamızda MTK tanısı almış olgularımızı retrospektif olarak derecelendirdik. Derecelendirme sisteminin sağ kalım ve diğer prognostik faktörlerle ilişkisini inceleyerek klinik seyri öngörmedeki etkisini değerlendirmeyi amaçladık.

Gereç ve Yöntem

Çalışmamıza 2009 -2023 tarihleri arasında MTK tanısı alan, 24'ü tiroidektomi, 1'i tru-cut biyopsi materyali olan 25 olgu dahil edildi. TNM evresi, hasta demografik özellikleri, ek patoloji varlığı, sağ kalıma ilişkin veriler patoloji raporlarından, elektronik tıbbi kayıtlardan ve hastalara telefon ile ulaşılarak elde edildi.

Tümörde mitoz oranı, yüksek proliferatif aktivite gösteren kesitlerde 2 mm² ye denk gelen büyük büyütme alanında değerlendirildi. Spontan tümör nekrozu varlığı değerlendirildi. İnce iğne aspirasyonuna bağlı fibroblastik stromal reaksiyon, kanama veya reaktif değişikliklerin izlendiği nekrozlar spontan tümör nekrozu olarak kabul edilmedi. Ki67 indeksi özellikle 'hotspot' olarak tanımlanan proliferasyonun en yoğun olduğu bölgelerde değerlendirildi. Tümör nekrozu, mitoz ≥ 5/2mm² ve Ki67 indeksi ≥ %5 kriterlerinden en az birini taşıyan olgular yüksek dereceli, diğerleri düşük dereceli olarak kabul edildi. Hastaların evresi, AJCC evreleme sisteminin 8. baskısı kullanılarak yapıldı.

İstatistiksel analizler SPSS 25 istatistik programı kullanılarak yapıldı. Sayısal verilerde Bağımsız Örneklem t testi ve Mann Whitney U testi kullanıldı. Kategorik veriler değerlendirilirken Fisher's Exact test kullanıldı. p<0, 05 değeri anlamlı kabul edildi.

Bulgular

Olguların ortalama yaşı 55 (29-74)'ti. Hastaların 9 (%36)'u erkek, 16 (%64)'sı kadındı. Takip süresi 78 (4-156) aydı. Hastaların genel sağkalım süre ortanca değeri 78 ay, ortalaması 73±46, 88 ay olarak hesaplandı. Ortalama tümör boyutu 2.9 cm (1.3-6.5) idi. Çalışmaya dahil edilen hastaların histopatolojik özellikleri değerlendirildiğinde %12'sinde (n=3) tümör nekrozu, %68'sinde (n=17) amiloid, %28'inde (n=7) cerrahi sınırlarda tümör, %25'inde (n=6) perinöral invazyon, %62,50'sinde (n=15) kalsifikasyon, %20, 83'ünde (n=5) C hücre hiperplazisi, %4, 17'sinde (n=1) multisentrisite, %54, 17'sinde (n=13) lenfovasküler invazyon saptandı. Hastalardan lenf nodu tutulumu olanların oranı %59, 09 (n=13), uzak metastaz olanların oranı %8 (n=2) idi. Hastaların %41, 67'sinde (n=10) tümör kapsülü saptanırken %16'sında (n=4) ek patoloji mevcuttu. Çalışmada hastaların takip süresi içinde %24'ünde (n=6) exitus görüldü. Lokal rekürrens hastaların %8'inde (n=2) gözlendi. Hastaların %25'i (n=6) AJCC evre 1, %20, 83'ü (n=5) evre 2, %45,83'ü (n=11) evre 3, %8, 33'ü (n=2) evre 4'tü. Çalışmada 2 hastada tiroid papiller mikrokarsinom, 1 hastada invaziv duktal meme karsinomu ve 1 hastada ise tiroid papiller mikro karsinom + hurthle hücreli karsinom ek patoloji olarak saptandı.

WHO kriterlerine göre hastaların %16'sı (n=4) yüksek dereceli olarak değerlendirildi. Tümör boyutu ile tümör derecesi arasında istatistiksel anlamlı ilişki mevcuttu (p<0.05). Yaş,

cinsiyet, lenfovasküler invazyon, perinöral invazyon, lenf nodu tutulumu, evre, lokal nüks, uzak metastaz ve sağ kalım arasında anlamlı ilişki saptanmadı (p>0.05).

Sonuç

MTK'nin klinik seyrini; görüntüleme yöntemleri, serum kalsitonin ve CEA testi ile yakın takibine rağmen öngörmek zordur. Biyokimyasal parametrelerin pozitifliğinde ve uzak metastazların varlığında bile çok yavaş klinik seyir gösteren olgular olmakla birlikte aynı klinik ve laboratuar özellikleri taşıyan olguların bir kısmı çok daha agresif biyolojik davranışa sahip olabilmektedir. Son yıllarda yapılan çalışmalarda yüksek dereceli MTK olgularında lenf nodu metastazı ve uzak metastazın daha sık olduğu tespit edilmiş, sağ kalıma olumsuz etkisi istatiksel olarak anlamlı bulunmuştur. Ancak literatürde düşük dereceli MTK lerin daha sık görüldüğü bildirilmektedir. Çalışmamızda olguların büyük çoğunluğunun düşük dereceli olması literatür ile uyumludur. Yüksek derece ile artmış tümör boyutu gibi kötü prognostik parametrenin ilişkili olması derecelendirme sisteminin rutin patoloji pratiğine dahil edilmesinin hastaların takip ve tedavisini öngörmede klinisyene yardımcı olacağını düşünmekteyiz. Ancak olgu sayımızın az olması nedeniyle çok merkezli çalışmalarla bulguların desteklenmesi gerektiği kanısındayız.

Kaynaklar

1. Reagh J, Bullock M, JulianaAndricizy, John Turchiniwz, Loretta Siosonwz, Clarkson A, et al. NRAS Q61R Mutation-specific Immunohistochemistry Also Identifies the HRAS Q61R Mutation in Medullary Thyroid Cancerand May Have a Role in Triaging Genetic Testing for MEN2. 2016.
2. Rowland KJ, Moley JF. Hereditary thyroid cancer syndromes and genetic testing. J SurgOncol. 2015 Jan 1 [cited 2022 Jan 4]; 111 (1):51–60.
3. LiVolsi V, DeLellis R, Komminoth P, et al. Lloyd RV, Osamura RY, et al. Multiple endocrine neoplasia type 2. World Health Organization (WHO) Classification of Tumours of Endocrine Organs, Vol 10, 4th edition Lyon, France: WHO, International AgencyforResearch on Cancer (IARC) Press; 2017:108–116.
4. Wells SA, Jr, Asa SL, Dralle H, et al. Revised American Thyroid Association guidelines for the management of medullary thyroid carcinoma. Thyroid. 2015; 25:567–610.
5. Mian C, Pennelli G, Barollo S, et al. Combined RET and Ki-67 assessment in sporadic medullary thyroid carcinoma: a useful tool for patient risk stratification. Eur J Endocrinol. 2011; 164:971–976.
6. Alzumaili B, Xu B, Spanheimer PM, Tuttle RM, Sherman E, Katabi N, et al. Grading of medullary thyroid carcinoma on the basis of tumor necrosis and high mitotic rate is an independent predictor of poor outcome. ModPathol. 2020 Sep 1; 33 (9) :1690–701.
7. Fuchs TL, Nassour AJ, Glover A, Sywak MS, Sidhu SB, et al. A Proposed Grading 60 Scheme for Medullary Thyroid Carcinoma Based on Proliferative Activity (Ki-67 and MitoticCount) and Coagulative Necrosis. Am J SurgPathol. 2020;44 (10):1419–28.
8. Ronald A. Ghossein. Medullary thyroid carcinoma İn. WHO Classification of Tumours: Endocrine and Neuroendocrine Tumours (5th ed.) IARC :2022.

PSS-011 [Endokrin Patoloji]

PAPİLLER TİROİD KANSERİNDE NEXT GENERATION SEQUENCING MOLEKÜLER MULTIPLE VARYANT ANALİZİ, HİSTOPATOLOJİK VE İMMÜNHİSTOKİMYASAL BULGULARIN DEĞERLENDİRİLMESİ: TEK MERKEZİN RETROSPEKTİF ANALİZİ

Haslet Hünler, İbrahim Halil Erdoğdu, Nesibe Kahraman Çetin

Aydın Adnan Menderes Üniversitesi; Tıbbi Patoloji Anabilim Dalı; Aydın

ÖZET

Giriş: Papiller Tiroid Karsinomu (PTK) tiroid malignitelerinin %90'ından fazlasını oluşturan en yaygın saptanan tümörü tipidir. Tiroid karsinomunun insidansı son birkaç dekaddır hızla artarken, PTK'yı en yaygın malign endokrin tümör haline getirmiştir. Tiroid kanserinin son yıllarda moleküler patogenezinin anlaşılması daha etkili tanı, tedavi ve prognoz stratejilerinin geliştirilmesi için büyük umut vaat etmektedir. Çoğu PTK yavaş yayılım gösterse de, bazıları agresif bir klinik seyir ile ilişkilidir. Histopatolojik ve moleküler parametreler ile PTK'nın farklı alt tiplerini belirlemek için kapsamlı araştırmalar yapılmıştır. Risk sınıflandırmasına yardımcı olmak için BRAF başta olmak üzere, çok sayıda moleküler belirteç önerilmiştir. PTK'yı yüksek riskli ve düşük riskli gruplara ayırma kavramı, prognozu tahmin etme ve PTK'lı hastaların pre-postcerrahi yönetimini optimize etme potansiyeli nedeniyle son zamanlarda ilgi odağı haline gelmiştir. Bu çalışmada PTK tanısı alan olgularda yeni nesil dizileme (Next Generation Sequencing, NGS) sistemiyle bölümümüzde tespit edilen somatik mutasyonların profilinin belirlenmesi ve moleküler belirteçlerin histopatolojik ve immunhistokimyasal parametrelerle karşılaştırılması amaçlanmıştır.

Gereç ve Yöntem: Çalışmaya 2019-2021 yılları arasında Aydın Adnan Menderes Üniversitesi Tıp Fakültesi Tıbbi Patoloji Anabilim Dalı'nda incelenen PTK tanılı olgulardan, NGS ile moleküler patolojik çalışma yapılan olgular dahil edildi. Değerlendirilen toplam 74 olgunun hepsine NGS yanıra, immunhistokimyasal olarak Yüksek molekül ağırlıklı keratin (HMWK), Sitokeratin-19 (CK19) ve Galektin-3 boyaları uygulandı.

Bulgular: İstatiktiksel analizler sonucunda BRAF mutasyonu ile immunhistokimyasal Galektin-3 ve CK19 ekspresyon değerleri arasında anlamlı ilişki izlenirken, uygulanan Galektin-3 ile lenf nodu metastazı ve lenfovasküler invazyon arasında anlamlı ilişki saptanmıştır. CK19 ekspresyonu ile lenfovasküler invazyon arasında anlamlı ilişki olduğu tespit edilmiştir. CK19, HMWK ve Galektin-3 ekspresyonlarının birbiri ile anlamlı korelasyonu izlenmiştir. Tümör boyutu ile lenf nodu metastazı, lenfovasküler invazyon ve kapsül invazyonu arasında anlamlı ilişki olduğu gözlenirken ayrıca lenf nodu metastazı ile psammom cisimcikleri ve kapsül invazyonu arasında anlamlı ilişki olduğu izlenmiştir.

Sonuç: Literatürde BRAF pozitifliğinin hem agresif gidiş, hem de spesifik tedaviler açısından önemi gösterilmiştir. Bu nedenle tiroid materyallerinde NGS yöntemi ile bu genlerdeki mutasyonların analiz edilmesi olguların takip ve tedavisinde yol gösterici olabilir. NGS sonuçları daha efektif olmakla birlikte NGS cihazlarının ya da immünhistokimyasal BRAF'ın olmadığı laboratuvarda immünhistokimyasal bir alternatife ihtiyaç duyulabilir. Mevcut bulgularımız birçok merkezde sıklıkla çalışılan Sitokeratin-19 ve Galektin-3 boyanma yüzdelerindeki oransal artışın moleküler BRAF pozitifliği ile ilişkili olduğu göstermiştir.

Anahtar Kelimeler: Papiller tiroid kanseri, BRAF, NGS, immunhistokimya, Galektin3

Giriş

Tiroid, embriyolojik olarak ilk gelişen ve en büyük endokrin bezdir (1). Genel nüfusun yaklaşık %25'inde elle hissedilen tiroid nodülleri izlenebilirken, daha hassas görüntüleme teknikleri sayesinde bu oran %70'lere ulaşmıştır. Bu nodüllerin büyük bir kısmı benigndir ve hiperplastik nodüller olarak adlandırılırken, malign nodüllerin çoğu folliküler epitelden köken alan papiller karsinomlardan oluşur (2). Tiroid kanseri, endokrin maligniteler içinde en sık görülenidir ve nüfusun yaklaşık %2›sinde görülür. Bu kanserin %90›ından fazlası papiller karsinomdan kaynaklanır ve tüm tiroid kanserlerinin %90›ını oluşturur (3). Histopatolojik tanılar, hematoksilen ve eozin (H&E) ile boyanmış preparatların değerlendirilmesine dayanır ve bu yöntem, benign ve malign tiroid nodüllerini ayırt etmek için altın standart olarak kabul edilir. Ancak, bazı durumlarda tanı koymak zor olabilir ve bu karmaşıklık deneyimli patologlar için dahi geçerlidir (4). Bu nedenle; immünohistokimyasal ve moleküler belirteçler, tanısal doğruluk ve maligniteyi belirleme amacıyla kullanılır (5, 6).

Papiller Tiroid Karsinomu (PTK)'nun etiyolojisi çevresel, kalıtsal ve hormonal faktörlerle ilişkilidir. Radyasyon, PTK için genotoksik bir faktör olarak belgelenmiştir. Çernobil nükleer kazası gibi olaylar, PTK insidansında belirgin artışlara neden olmuştur (7). Çoğu PTK yavaş yayılım gösterse de bazıları agresif bir seyir gösterebilir. PTK'lar histopatolojik olarak farklı varyantlara ayrılır ve histopatolojik ve moleküler parametreler, PTK'nın alt tiplerini belirlemek ve prognozu tahmin etmek için önemlidir. Bu çalışmada PTK tanısı alan olgularda yeni nesil dizileme (Next Generation Sequencing, NGS) sistemiyle bölümümüzde tespit edilen somatik mutasyonların profilinin belirlenmesi ve moleküler belirteçlerin histopatolojik ve immunhistokimyasal parametrelerle karşılaştırılması amaçlanmıştır. Literatürde bu alanda ülkemiz popülasyonuna ait oldukça sınırlı sayıda çalışma mevcuttur. Yapılan bu çalışma ile toplumumuza özgü verilen ortaya konması hem kişiye özgü tedavide hem de prognozun belirlenmesine önemli katkı sağlayacaktır.

Gereç ve Yöntem

Bu çalışma için Aydın Adnan Menderes Üniversitesi Etik Kurulundan 13 Sayılı onay kararı ve 2021/134 protokol no ile alınmıştır, çalışmamız Aydın Adnan Menderes Üniversitesi Bilimsel Araştırma Projeleri Birimi tarafından (TPF-22006) desteklenmiştir.

Olguların Seçilmesi

Çalışmamıza 2019-2022 yılları arasında Aydın Adnan Menderes Üniversitesi Tıp Fakültesi Tıbbi Patoloji Anabilim Dalı'nda incelenen PTK tanılı olguların tiroidektomi materyalleri içerisinden NGS sistemiyle analiz edilen olgular dahil edildi. Olgulara ait H&E kesitleri ve bloklar arşivden çıkarıldı. Olgulara ait tüm lamlar Olympus BX53 ışık mikroskopu ile tekrar değerlendirildi. İmmünhistokimyasal boyama için yeterli doku içeren en uygun bloklar seçildi. Hastalara ait NGS sonuçlarına, klinik verilere (yaş, cinsiyet, tümör boyutu, moleküler varyant, patolojik varyant) hastanemizin dijital arşivleme sisteminden ulaşıldı. Toplam 74 olgunun hepsine immunhistokimyasal olarak Yüksek molekül ağırlıklı keratin (HMWK), Sitokeratin-19 (CK19) ve Galektin-3 boyaları uygulandı.

İmmünhistokimyasal Boyama Yöntemi

Olguların bloklarından hazırlanan 4 mikron kalınlıktaki kesitlere Yüksek molekül ağırıklı keratin (HMWK), Sitokeratin-19 (CK19) ve Galektin-3 boyaları immünhistokimyasal olarak uygulandı. İmmünhistokimya Avidin-Biotin kompleks sistemleri kullanılarak yapıldı. İHK yöntem için bloklardan hazırlanan kesitler (+) yüklü (MicrSlides Snowcoat X-tra, Surgipath, Richmond, IL, USA) lamlara alındı.

İmmünhistokimyasal Sonuçların Değerlendirilmesi

İHK'sal olarak uygulanan HMWK, CK19 ve Galectin-3 boyalı kesitlerin değerlendirilmesi ışık mikroskopunda (Olympus-BX53, Tokyo, Japan) 10, 20 ve 40'lık büyütmelerde yapıldı. Değerlendirmede normal tiroid dokusu ve tümör alanları karşılaştırıldı. Değerlendirilen alanların nekroz içermemesine dikkat edildi. İmmunhistokimyasal olarak uygulanan CK19, HMWK ve Galektin-3 boyalarının sitoplazmik boyamaları kontrollü olarak çalışıldı. İmmünoreaktivite gösteren tümör hücreleri %0-100'lük skala kullanılarak değerlendirildi. Öncelikli olarak normal ve hiperplastik tiroid dokuları değerlendirilip, pozitif (artmış) ekspresyon ≥%10 immünoreaktif tirositlerin varlığı olarak tanımlandı ve yuzdesel olarak tirositlerin boyanma oranları belirlendi (8). Boyamalar tümöral alanlardaki immunreaktif tirositlerin yaygınlığına bakarak yüzdesel olarak değerlendirildi.

Yeni Nesil Dizilime Çalışma Yöntemi

Çalışmaya alınan olguların yaştaki Illumina Platform NGS sistemi (Qiagen, Hilden, Almanya)

test edildi. Olguların değişen durumları, NGS sistemine ait panel içerisinde yer alan toplam 17 kanserleştirilebilir gen (Tablo 1) ve patojenik kapasite analiz sonuçları kaydedildi.

Tümör satışları, ana tablo dahil etme kriterlerinden kanıtlanan ve NGS için kesme değeri %5'ti. Tümör alanlarında H-E lamlar üzerinde patolog tarafından işaretlendi ve üreticinin talimatlarına göre Qiagen FFPE (Formalin-Fixed Paraffin-Embedded, FFPE) DNA doku ekstraksiyon kiti (Qiagen, Hilden, Almanya) kullanılarak 10 µm kesimlerden genomik Deoksiribonükleik asit (DNA) ekstraksiyonu yapıldı. ortalama 100-150 ng DNA elde edilen olgular, yeterli DNA bölgesine sahip numuneler olarak kabul edildi ve bu olgular ile iş analizine devam edildi. NGS iş dağılımında, FFPE dokulardan DNA izolasyonundan sonra, aşağıdaki adımlarla devam edildi: hedef bölge zenginleştirme, liste hazırlama, şablon hazırlığı, dizileme, görünüm dağılımı ve yorumlama. kısaca özetlenirse; Yeterli DNA birikimine sahip numuneler DNA fragmanı uç onarıma tabi tutuldu. Daha sonra barkodlama ve kütüphane hazırlığı yapıldı. Kütüphaneler PCR (PCR; Labcycler, Sensoquest GmbH, Göttinger, Almanya) ile çoğaltıldı ve hedef zenginleştirme için saflaştırıldı. Hedefle zenginleştirilmiş kitaplık daha sonra MiniSEQ NGS platformlarında (MiniSEQ, MN00676, Illumina, Singapur) bir MiniSEQ Yüksek Çıkışlı Reaktif Kartuşu (Illumina, Inc., San Diego, Calif, ABD) kullanılarak çalıştırıldı. Ayrıca veri analizi ile hastaların klinik yaşamları ile ilgili analizler ve kapasitelerin biyoinformatik olarak yorumlanması (QIAGEN Clinical Insight Interpret 9.0.0.20220826) etkinliğinde (14). Olgulardaki varyasyonlar Qiagen raportör ve Qiagen Clinical Insight Tarayıcı platformları ile belirlendi. Tanımlanan her değişken için örnek başına bilginin özetinden oluşan bir rapor oluşturulmuş, ardından veri kaynağına doğrudan tedavi ve önerilen tedaviyi listeleyen Qiagen Bilgi Tabanı tarafından takip edilmiştir. Bu panel için tespit sınırı %5 olarak belirlendi. NGS test süreci yaklaşık 5-7 gün sürdü.

Bulgular

Toplam 74 adet olmak üzere 36 adet konvansiyonel tip (%48,6), 22 adet mikrokarsinom (%29,7), 9 adet onkositik varyant (%12,2), 6 adet foliküler varyant (%8,1) ve 1 adet solid trabeküler varyant saptanmıştır.

Çalışmamıza alınan toplam 74 hastanın 20'sinde (%27) BRAF pozitifliği saptanırken, 1 hastada PTEN mutasyonu, 1 hastada HRAS mutasyonu, 1 hastada KRAS mutasyonu, 1 hastada NRAS mutasyonu, 1 hastada EIF1AX mutasyonu, 2 hastada PIK3CA mutasyonu ve 1 hastada TP53 mutasyonu saptandı. Toplam 20 BRAF mutasyonu saptanan olgunun 6 tanesi papiller mikrokarsinom, 11 tanesi konvansiyonel varyant ve 3 tanesinde onkositik varyant olduğu görüldü.

Tümör boyutu ve histopatolojik parametreler arasında yapılan Mann Whitney U sonucuna göre Lenf nodu metastazı (p= 0.002), Lenfovasküler invazyon (p= 0.001) ve Kapsül invazyonu (p= 0,001) ile tümör boyutu arasındaki ilişki istatiksel olarak anlamlı bulunmuştur. Lenf nodu metastazı ve diğer histopatolojik parametreler arasında yapılan Fisher sonucuna göre psammom cisimciği (p=0,008) ve kapsül invazyonu varlığı (p=0,001) ile lenf nodu metastazı arasındaki ilişki istatiksel olarak anlamlı bulunmuştur. İmmunhistokimyasal CK-19, HMWK ve Galektin-3 boyanma yüzdelerinin kendi içlerinde orta derece korele olduğu görülmüştür. Tümör boyutu ve immunhistokimyasal boyalar arasında anlamlı ilişki bulunmamıştır. Histopatolojik parametreler ve immünhistokimyasal parametreler arasında yapılan T testi sonucuna göre CK19 ile lenfovasküler invazyon arasında istatistiksel olarak anlamlı ilişki (p=0,023) bulunmuştur. Galektin-3 boyası ise hem lenfovasüler invazyon (p=0,09) hem de lenf nodu metastazı (p=0,020) ile istatistiksel olarak anlamlıdır. Vakaların %16,2'sinde lenf nodu metastazı bulunmaktaydı. En büyük tümör boyutu 7 cm iken en küçük tümör 0,1 cm boyuttadır. Ortalama tümör boyutu 1, 52 cm'di. BRAF pozitifliği ile tümör boyutu parametresinin ilişkisi incelendiğinde, BRAF negatif olan 54 hastanın tümör boyutu ortalaması 1, 55 cm (±1,42 cm); BRAF pozitif olan 54 hastanın tümör boyutu ortalaması 1, 45 cm (±0,84 cm) olarak bulundu. BRAF pozitif ve negatif gruplar arasında tümör boyutu ortalaması açısından istatistiksel olarak Student T testi ile anlamlı bir fark bulunmadı (p=0,017).

BRAF mutasyonu görülen 20 hastanın 17'sinde (%85) lenf nodu metastazı görülmezken, 3'ünde (%15) lenf nodu metastazı görüldü. BRAF mutasyonu görülmeyen 54 hastanın 45'inde (%83,3) lenf nodu metastazı görülmezken 9'unda (%16,7) lenf nodu metastazı saptandı. BRAF mutasyonu görülen 20 hastanın 12'sinde (%60) lenfovasküler invazyon görülmezken, 8'inde (%40) lenfovasküler invazyon görüldü. BRAF mutasyonu görülmeyen 54 hastanın 39'unda (%72,2) lenfovasküler invazyon görülmezken, 15'inde (%27,8) lenfovasküler invazyon görüldü. BRAF mutasyonu görülen 20 hastanın 12'inde (%60) kapsül invazyonu görülmezken, 8'inde (%40) kapsül invazyonu saptandı. BRAF mutasyonu görülmeyen 54 hastanın 33'ünde (%61,1) kapsül invazyonu görülmezken 21'inde (%38,9) kapsül invazyonu görüldü. BRAF mutasyonu görülen 20 hastanın tümünde (%100) cerrahi sınır salim görülmüş iken, BRAF mutasyonu görülmeyen 54 hastanın 49'unda (%90,7) cerrahi sınırlar salim, 5'inde (%8,3) cerrahi sınırda tümörün devam ettiği görüldü. BRAF mutasyonu görülen 20 hastanın 19'unda (%95) psammom body'ler görülmezken, 1'inde (%5) psammom body görüldü. BRAF mutasyonu görülmeyen 54 hastanın 45'inde (%83,3) psammom body görülmezken 9'unda (%16, 7) psammom body'ler görüldü. BRAF pozitifliği ile histopatolojik parametreler arasında yapılan 2x2 Ki-kare testi sonucunda BRAF ile lenfositik tiroidit, lenfovasküler invazyon ve kapsül invazyonu arasında anlamlı ilişki bulunmadı. BRAF pozitifliği ile histopatolojik parametreler arasında yapılan Fisher testi sonucunda BRAF ile psammom, perinöral invazyon, cerrahi sınır pozitifliği ve kapsül invazyonu arasında anlamlı ilişki bulunmadı. Tüm hastalar üzerinde yapılan İHK'sal CK-19 ile boyanma oranının yüzdesel olarak değerlendirilen medyan değeri 40'tı. Aynı boya için 25. persantil değeri 18. 75 iken 75. persantil değeri 80'dir. İHK'sal HMWK ile boyanma oranının medyan değeri 30'tı. Bu boya için 25. persantil değeri 10, 00 iken 75. persantil değeri 50'dir. Yine tüm hastalar üzerinde yapı-

lan İHK'sal Galectin-3 ile boyanma oranının medyan değeri 40'tı. Aynı boya için 25. persantil değeri 10, 00 iken 75. persantil değeri 70'di. İHK'sal olarak uygulanan Sitokeratin-19, HMWK ve Galektin-3 boyalarının yüzdesel değerleri BRAF pozitif ve BRAF negatif gruplar için ayrı ayrı değerlendirildi. BRAF pozitif grupta Sitokeratin-19 pozitiflik orani 48, 50 olarak bulundu. BRAF negatif grupta ise bu değer 33,43 idi. BRAF pozitif grupta HMWK pozitiflik oranı 43,40 olarak bulundu. BRAF negatif grupta ise bu değer 35,31'di. BRAF pozitif grupta Galektin-3 pozitiflik oranı 45,48 olarak bulundu. BRAF negatif grupta ise bu değer 34,55'di. İHK'sal boyalar ile BRAF pozitifliği arasında yapılan T Testi sonucuna göre, Sitokeratin-19 (p=0,009) ve Galektin-3 (p=0,047) değerlerinin BRAF pozitifliği ile istatistiksel olarak anlamlı olduğu görüldü. HMWK ile BRAF arasında istatistiksel olarak anlamlı bir ilişki bulunmadı p=0.187).

Tartışma

PTK tiroid malignitelerinin yaklaşık %90'ını oluşturan en yaygın malign tiroid tümörü tipidir (9, 10). Tiroid karsinomunun insidansı son birkaç dekaddır hızla artmakta ve bu da PTK'yı en yaygın malign endokrin tümör haline getirmektedir. Tiroid karsinomunun en yaygın histopatolojik alt tipi, vakaların yaklaşık %90'ını oluşturan PTK'dır (3). Çeşitli tiroid tümörlerinin tümörgenezinde temel rolü olan çok sayıda moleküler değişiklik tanımlanmıştır. Bunlardan en popüler olanı BRAF-V600E mutant proteinin ekspresyonu ile sonuçlanan ve serin/treonin kinazın yapısal aktivasyonuna neden olan BRAF'ın T1799A transvers nokta mutasyonudur. BRAFV600E mutasyonu PTK'ların yaklaşık %45'inde meydana gelir (11, 12). Bu alanda yapılan bir çalışmada; agresif patolojik özellikler, artan nüks, radyoiyot tedaviye avidite kaybı ve tedavi başarısızlıkları dahil olmak üzere, PTK'nın kötü klinikopatolojik sonuçlarıyla BRAFV600E mutasyonu arasında güçlü bir ilişki olduğunu göstermiştir (11). Bu daha sonra birçok başka çalışma ile de doğrulanmış, ancak bazı çalışmalarda olası çalışma tasarımındaki farklılıklar nedeniyle BRAFV600E mutasyonunun PTK'daki agresif rolü hakkında tutarsız sonuçlar görülmüştür (12). BRAF mutasyonunun saptanması, birçok olguda prognozun ve tedavinin belirlenmesi açısından belirleyicidir. BRAF hedefine yönelik tedaviler çoğunlukla Anaplastik Tiroid Karsinomu çevresinde yoğunlaşsa da, PTK'da BRAF mutasyonu varlığında kullanılmak üzere birçok hedefe yönelik yeni tedavi seçenekleri araştırılmaktadır. BRAF mutasyonunun metastatik PTK vakalarında nüks tedavisinde kullanılan radyoaktif tedavisinde kısıtlayıcı bir faktör olduğunun bulunmasının ardından PTK üzerine de araştırmalar yapılmış olup, BRAF inhibitörlerinin bu hastalar üzerinde radyoaktif iyot tedavi etkinliğini arttırdığı bulunmuştur (13). Ayrıca Malign Melanom hastalarının tedavi protokollerinde yer alan BRAF inhibitörü Vemurafenib de PTK tedavisi üzerinde denenmektedir (14).

Tiroidin malign ve benign lezyonlarında birçok immunhistokimyasal belirleyicinin ekspresyonu karşılaştırmalı olarak araştırılmıştır. HMWK, Galektin-3 ve CK19'un neoplastik ve non-neoplastik tiroid lezyonlarının ayırımında faydalı olduğunu gösteren çok sayıda çalışma mevcuttur (15, 16, 17, 18). Bu çalışmada immunhistokimyasal verilerin, klinik ve moleküler parametreler ile aralarında korelasyon olup olmadığı araştırılmıştır. CK19, 40 kDa ağırlığında düşük moleküler ağırlıklı bir sitokeratin proteinidir. CK19 boyanması normal tiroid dokusunda, kronik lenfositik tiroiditte, ince iğne aspirasyon alanlarında, hiperplastik nodüllerde ve foliküler adenomlarda da görülebilir (19). Ancak PTK'larda daha güçlü ve yaygın boyanma izlenmektedir (20). Barut ve ark. (21) PTK tanısında duyarlılığı en yüksek (%87.2) ve özgüllüğü en düşük (%97.7) immünohistokimyasal belirteç olarak CK19'u tespit etmişlerdir. Ayrıca benign lezyonlarda da CK19 pozitif iken malign lezyonlarda daha yaygın ve yoğun pozitif boyanma bulmuşlardır. Çalışmamızda CK19 ile lenfovasküler invazyon arasında literatürün aksine anlamlı istatiksel ilişki tespit ettik (p=0.023). Liu ve ark. (22) yaptığı bir çalışmada, 168 PTK vakasında CK19 ekspresyonu ile lenf nodu metastazı, lenfovasküler invazyon ve kapsül invazyonu arasındaki önemli bir sonuç bulunamamıştır. Çalışmamızda da uyguladığımız immünhistokimyasal CK19 ile lenf nodu metastazı ve kapsül invazyonu arasında anlamlı bir farklılık bulunmamıştır. Bu sonuç Liu ve arkadaşlarının yaptığı çalışma ile uyumludur. Çalışmamızda ayrıca literatürden farklı olarak, daha önce İngilizce literatürde çalışılmamış olan BRAF pozitifliği ve CK19 korelasyonunu inceledik. İmmünhistokimyasal CK19 ile BRAF pozitifliği arasında yapılan T Testi sonucuna göre CK19 yüzdelerinin BRAF pozitifliği ile anlamlı ilişkisi olduğu görüldü (p=0.009). PTK'lı hastalar üzerinde yapılan güncel bir çalışmada (23) CK19 ile nüks oranları karşılaştırılmış ve anlamlı ilişki bulunmuştur. Buna paralel olarak bizim bulduğumuz BRAF pozitifliği ve CK19'un anlamlı ilişkisi bu anlamda literatür ile çelişmemektedir. Yine çalışmamızda bulduğumuz CK19 ve lenfovasküler invazyon arasındaki anlamlı istatistiksel ilişki bu durum ile örtüşmektedir.

Galektin-3, lektin bağlayıcı β-galaktosidaz ailesinin bir üyesidir ve 31 kDa ağırlığındadır. Hücre-hücre, hücre-matris ilişkileri, hücre büyümesi, tümör transformasyonu ve apoptozun düzenlenmesinde görev alır. Galektin-3 tiroid, kolon, meme ve pankreas gibi birçok organın epitelyal tümörlerinde sentezlenir. Galektin-3'ün tiroid stroması, fibroblastlar, endotelyal ve düz kas hücreleri, histiyositler ve pleomorfik lökositler tarafından eksprese edildiği bilinmektedir (24, 25, 26). Galektin-3, tiroidin benign ve malign nodüllerini ayırt etmede de değerli olup, özellikle PTK'nın belirleyicisidir (22). Ancak bazı çalışmalarda benign lezyonlarda da pozitif olduğu gösterilmiştir. Saleh ve ark. (27) HBME-1, CK19 ve Galektin-3 belirteçlerini benign ve malign lezyonları ayırt etmek için kombine kullandıklarında, tek başına kullanmaya kıyasla duyarlılıklarında veya özgüllüklerinde bir artış gözlemlemediler. Çalışmamızda immunhistokimyasal Galektin-3 ile LVİ (p=0,009) ve lenf nodu metastazı (p=0,020) bulguları arasında istatistiksel olarak anlamlı ilişki bulduk. Galektin-3 üzerine yapılan bir çalışmada lenf nodu metastazı ve Galektin-3 boyası

değerlendirilmiş, çalışmamızda olduğu gibi aralarında anlamlı bir korelasyon olduğu görülmüştür (28). Fakat yapılan daha güncel bir çalışmada bu iki parametre arasında anlamlı fark bulunmamıştır (29). Bu çalışmalardaki farklı istatistiksel sonuçlar kullanılan immünhistokimyasal boyalar, antiserumlar veya boyama yapılan cihazlarla ilişkili olabilir.

Çalışmamızda, yine daha önce literatürde çalışılmamış olan BRAF mutasyonu ile immunhistokimyasal Galektin-3 ilişkisini inceledik. BRAF pozitif grupta Galektin-3 pozitiflik oranının anlamlı derecede arttığını tespit ettik (p=0,047). Yapılan bazı çalışmalarda ise beklenilenin aksine Galektin-3 ekspresyonunun sağkalım ile yakından ilişkili olmadığı gösterilmiştir (30). Bilindiği üzere birçok çalışmada BRAF mutasyonunun tiroid kanserlerinde prognostik açıdan değeri hala tartışmalı olsa da, BRAF mutasyonunu agresif gidiş ile ilişkili olduğunu gösteren çalışmalar mevcuttur (31). Ayrıca yapılan bazı çalışmalarda immunhistokimyasal Galektin-3 boyasının PTK'lı vakalarda prognoz ile ilişkili olabileceği belirtilmektedir (32). Çalışmamızda İHK'sal Galektin-3 boyası ile BRAF mutasyonunun anlamlı birlikteliği, Galektin-3 pozitifliğinin hastalık prognozu açısından önemli olduğunu düşündürmektedir.

Tüm hasta grubumuzdaki 74 adet hastanın 20'sinde BRAF mutasyonu izlenmiştir (%27). Literatürde bu oran %35 ile %70 arasında gözlemlenmiş olup, bizim yayınımıza göre daha yüksektir (33, 34, 35, 36). Çelik ve ark. (37) 2020 yılında Türk populasyonu ile yaptığı bir çalışmada BRAF mutasyonu oranı %25.4 olarak tespit etmişlerdir. Bu bulgu bizim çalışmamızdaki oran ile paralel olup, diğer çalışmalarla örtüşmemesi çalışmaya dahil edilen populasyonlardaki genetik çeşitlilikle açıklanabilir.

Günümüzde moleküler çalışmalar ile geleneksel histopatolojik bulgular arasında bulunan ilişkiler oldukça popülerdir. Örneğin, psammom cisimciği ve PTK ilişkisi geçmişte birçok bilim insanı tarafından araştırılmış ve psammom oluşumu güncel olarak hala nedeni tam olarak açıklanamamıştır. Günümüzde moleküler patolojinin değer kazanmasıyla birlikte bu alanda moleküler çalışmalar yapılmaktadır. Yapılan güncel bir moleküler çalışmada psammom bulguları çeşitli moleküler varyantlar ve protein ekspresyonları (Runx-2, Osteoponin, Kemik siyaloproteini, ALP, SCARP) ile değerlendirilmiş, fakat anlamlı bir sonuç bulunamamıştır (38). Biz çalışmamızda NGS ile tespit ettiğimiz moleküler varyantlar ile psammom bulgularını karşılaştırdık. BRAF dışında tespit ettiğimiz moleküler varyantların sayısı yetersiz olduğundan, bulguları BRAF ile karşılaştırdık. BRAF mutasyonu görülen 20 hastanın 1 tanesinde (%5) psammom bulgusu tespit ettik ve anlamlı bir sonuç bulamadık. Fakat BRAF dışı moleküler varyantların sayıca daha fazla dahil edilebilen çalışmada bulguların tekrar değerlendirilmesini önermekteyiz.

Tiroid neoplazilerinin %19.8-32.1'inin bir tür kalsifikasyona sahip olduğu ve kalsifikasyon prevalansının malign nodüllerde %40 ve benign nodüllerde %20 civarında olduğu bildirilmiştir (39). Tiroid Görüntü Raporlama ve Veri Sistemi (TIRADS) skorlamasına dayalı olarak, mikrokalsifikasyonlar maligniteyi öngörürken, merkezi makrokalsifikasyonlar genellikle benign bir patolojiyi öngörür. Nodüler guatr veya Graves hastalığı gibi diğer hastalıklar kalsifikasyonlarla ilişkili olabilir ve konuyla ilgili çeşitli çalışmalardan bağımsız olarak, kalsifikasyonlar ile histopatolojik sınıflandırma arasında net bir ilişki gösterilmemiştir (40). Aksine, servikal lenf nodlarındaki mikrokalsifikasyonlar PTK metastazını öngörmektedir (41). Çalışmamızda 74 vakamızın 10 tanesinde yaygın psammom bulguları izlenmiş ve bu bulgular çeşitli parametreler ile değerlendirilmiştir. Psammom bulguları olan 10 hastanın 5'inde lenf nodu metastazı görülmüş ve istatistiksel anlamı bulunmuştur (p=0.008). Bulgularımıza paralel olarak Jung-Soo Pyo ve ark. (42) 258 PTK'lı hastayı dahil ettiği bir çalışmada lenf nodu metastazı ile tiroid dokusundaki psammom bulguları karşılaştırılmış ve anlamlı sonuç bulunmuştur. Çalışmamızda BRAF dışındaki gruplar çalışma grubu olarak değerlendirmek için sayıca yetersiz oldukları için histopatolojik parametreler ve immunhistokimyasal olarak karşılaştırılması yapılamamıştır. BRAF dışı moleküler varyantlar ile histopatolojik-immunhistokimyasal bulguların karşılaştırılabilmesi için daha geniş vaka sayısına sahip yeni araştırmalara ihtiyaç vardır.

Sitokeratin-19 ve Galektin-3 birçok merkezde PTK için rutin olarak kullanılan immunhistokimyasal panellerde kullanılmaktadır. Mevcut bulgularımız birçok merkezde sıklıkla çalışılan Sitokeratin-19 ve Galektin-3 boyanma yüzdelerindeki oransal artışın moleküler BRAF pozitifliği ile ilişkili olduğunu göstermiştir. NGS sonuçları daha efektif olmakla birlikte güncel olarak az sayıda merkezde çalışılmakta ve pahalı bir tetkiktir. Ek bir immünhistokimyasal boya, doku kaybı veya yöntem olmaksızın olguların moleküler BRAF açısından araştırılmasına hızlı bir yönlendirme potansiyeli sunabilir. Ya da NGS cihazlarının veya immünhistokimyasal BRAF'ın olmadığı laboratuvarda immünhistokimyasal bir alternatif olarak görülebilir. BRAF mutasyonu pozitifliğinin agresif gidiş ilişkili olması ve çalışmamızda bu mutasyonun immünhistokimyasal Sitokeratin-19 ve Galektin-3 oranları ile istatistiksel olarak anlamlı ölçüde ilişkili olması; bu iki immünhistokimyasal boyanın boyanma oranlarındaki artışın prognozla ilişkili olduğuna dair fikir vermektedir. Bu teori daha geniş vaka grupları içeren yeni çalışmalar ile, olumsuz prognostik faktörler ve sağkalım verileri ile birlikte teyit edilmelidir.

Kaynaklar

1. Som PM, Smoker WR, Reidenberg JS, Bergemann AD, Hudgins PA, Laitman J. Embryology and anatomy of the neck. In: Som PM, Curtin HD, editors. Head and neck imaging. 5th ed. St. Louis, MO: Mosby; 2011. pp. 2117–2163.
2. Hong HS, Lee EH, Jeong SH, Park J, Lee H. Ultrasonography of various thyroid diseases in children and adolescents: a pictorial essay. Korean J Radiol. 2015 Mar-Apr; 16 (2) :419-29. doi: 10. 3348/kjr. 2015.16. 2. 419. Epub 2015 Feb 27.

3. Prete A, Borges de Souza P, Censi S, Muzza M, Nucci N, Sponziello M. Update on Fundamental Mechanisms of Thyroid Cancer. Front Endocrinol (Lausanne). 2020 Mar 13; 11:102.
4. Vasef M, Auerbach A, Diagnostic Pathology: Molecular Oncology, Philadelphia: Elsevier, 2016; p. 527-543
5. Isic Dencic T, Cvejic D, Paunovic I, Tatic S, Havelka M, Savin S. Cytokeratin19 expression discriminates papillary thyroid carcinoma from other thyroid lesions and predicts its aggressive behavior. Medical oncology (Northwood, London, England). 2013; 30 (1) :362.
6. Dunderovic D, Lipkovski JM, Boricic I, Soldatovic I, Bozic V, Cvejic D, et al. Defining the value of CD56, CK19, Galectin 3 and HBME-1 in diagnosis of follicular cell derived lesions of thyroid with systematic review of literature. Diagnostic pathology. 2015; 10:196.
7. Lloyd RV, Buehler D, Khanafshar E. Papillary thyroid carcinoma variants. Head Neck Pathol. 2011 Mar; 5 (1) :51-6. doi: 10.1007/s12105-010-0236-9. Epub 2011 Jan 8. PMID: 21221869; PMCID: PMC3037461.
8. Prasad ML, Pellegata NS, Huang Y, Nagaraja HN, de la Chapelle A, Kloos RT. Galectin-3, fibronectin-1, CITED-1, HBME1 and cytokeratin-19 immunohistochemistry is useful for the differential diagnosis of thyroid tumors. Mod Pathol. 2005 Jan; 18 (1) :48-57. doi: 10.1038/modpathol. 3800235. PMID: 15272279.
9. DeLellis RA, Lloyd RV, Heitz PU, Eng C, editors. Pathology and genetics of tumours of endocrine organs. In: Kleihues P, Sobrin LH, series editors. World health organization. Classification of Tumours. Lyon: IARC Press; 2004
10. Khan A, Nose V. In: Lloyd RV, editor. Endocrine pathology: differential diagnosis and molecular advances, 2nd ed. New York: Springer 2010; p.181–236.
11. Xing, M. et al. BRAF mutation predicts a poorer clinical prognosis for papillary thyroid cancer. J. Clin. Endocrinol. Metab. 90, 6373–6379 (2005).
12. Xing, M. BRAF mutation in papillary thyroid cancer: pathogenic role, molecular bases, and clinical implications. Endocr. Rev. 28, 742–762 (2007)
13. American Cancer Society. Cancer Statistics Center. http://cancerstatisticscenter. cancer. org.09/09/2022.
14. Brose MS, Cabanillas ME, Cohen EE, Wirth LJ, Riehl T, Yue H, Sherman SI, Sherman EJ. Vemurafenib in patients with BRAF (V600E) -positive metastatic or unresectable papillary thyroid cancer refractory to radioactive iodine: a non-randomised, multicentre, open-label, phase 2 trial. Lancet Oncol. 2016 Sep; 17 (9) :1272-82. doi: 10.1016/S1470-2045 (16) 30166-8. Epub 2016 Jul 23. PMID: 27460442; PMCID: PMC5532535.
15. Nasr MR, Mukhopadhyay S, Zhang S, Katzenstein AL. Immunohistochemical markers in diagnosis of papillary thyroid carcinoma: Utility of HBME1 combined with CK19 immunostaining. Mod Pathol. 2006 Dec; 19 (12) :1631-7. doi: 10.1038/modpathol. 3800705. Epub 2006 Sep 22. PMID: 16998461.
16. Liberman E, Weidner N. Papillary and follicular neoplasms of the thyroid gland. Differential immunohistochemical staining with high-molecular-weight keratin and involucrin. Appl Immunohistochem Mol Morphol. 2000 Mar; 8 (1) :42-8. doi: 10.1097/00129039-200003000-00007. PMID: 10937048.
17. Liu Y, Meng H, Xu S, Qi X. Galectins for Diagnosis and Prognostic Assessment of Human Diseases: An Overview of Meta-Analyses. Med Sci Monit. 2020 Aug 3; 26:e923901. doi: 10.12659/MSM. 923901. PMID: 32744262; PMCID: PMC7425123.
18. El Demellawy D, Nasr A, Alowami S. Application of CD56, P63 and CK19 immunohistochemistry in the diagnosis of papillary carcinoma of the thyroid. Diagn Pathol. 2008 Feb 6; 3:5. doi: 10.1186/1746-1596-3-5. PMID: 18254952; PMCID: PMC2267445.
19. Çekiç S. Tiroid Papiller Karsinomda CK 19, HBME İstanbul: Okmeydanı Eğitim ve Araştırma Hastanesi; 2009.
20. Dabbs Dj. Diagnostic Immunohistochemistry Theranostıc And Genomıc Applıcatıons. Third ed. Ronald A. DeLellis SJS, D editor. Philadelphia: Saunders Elsevıer; 2010.
21. Barut F, Onak Kandemir N, Bektas S, Bahadir B, Keser S, Ozdamar SO. Universal markers of thyroid malignancies: galectin3, HBME-1 and cytokeratin-19. Endocrine pathology. 2010; 21 (2) :80-9.
22. Liu Z, Li X, Shi L, Maimaiti Y, Chen T, Li Z, et al. Cytokeratin 19, thyroperoxidase, HBME1 and galectinand). 3 in evaluation of aggressive behavior of papillary thyroid carcinoma. International journal clinical and experimental medicine. 2014; 7 (8) :2304-8.
23. Viana AOR, Gonçalves Filho J, Francisco ALN, Pinto CAL, Kowalski LP. Ki-67 and CK-19 are predictors of locoregional recurrence in papillary thyroid carcinoma. Acta Otorhinolaryngol Ital. 2020 Jun; 40 (3) :190-197. doi: 10.14639/0392-100X-N0311. PMID: 32773780; PMCID: PMC7416367.
24. Park YJ, Kwak SH, Kim DC, Kim H, Choe G, Park DJ, et al. Diagnostic value of galectin-3, HMBE-1, cytokeratin 19, high molecular weight cytokeratin, cyclin D1 and p27 (kip1) in the differ ential diagnosis of thyroid nodules. Journal of Korean medical science. 2007; 22 (4) :6218.
25. Öksüz H. Tiroidin Papiller Karsinomlarında Galektin-3 ve Sitokeratin19 Ekspresyonlarının Tümör Progresyonu ile ilişkisi. İstanbul: Okmeydanı Eğitim ve Araştırma Hastanesi; 2005.
26. Mataracı EA. Tiroidin Neoplastik ve Nonneoplastik Lezyonlarında Sitokeratin 19, HBME1 ve Galektin-3 Ekspresyonu. İstanbul: Şişli Etfal Eğitim ve Araştırma Hastanesi; 2007.
27. Saleh HA, Jin B, Barnwell J, Alzohaili O. Utility of immunohistochemical markers in differentiating benign from malignant follicular- derived thyroid nodules. Diagnostic pathology. 2010; 5:9.
28. Kim, E. S.; Lim, D. J.; Lee, K.; Jung, C. K.; Bae, J. S.; Jung, S. L.; Baek, K. H.; Lee, J. M.; Moon, S. D.; Kang, M. I.; et al. Absence of galectin-3 immunostaining in fine-needle aspiration cytology specimens from papillary thyroid carcinoma is associated with favorable pathological indices. Thyroid Off. J. Am. Thyroid Assoc. 2012, 22, 1244–1250.
29. Lee, Y. M.; Lee, J. B. Prognostic value of epidermal growth factor receptor, p53 and galectin-3 expression in papillary thyroid carcinoma. J. Int. Med. Res. 2013, 41, 825–834.
30. Agrawal, N.; Akbani, R.; Aksoy, B. A.; Ally, A.; Arachchi, H.; Asa, S. L.; Auman, J. T.; Balasundaram, M.; Balu, S.; Baylin, S. B.; et al. Integrated Genomic Characterization of Papillary Thyroid Carcinoma. Cell 2014, 159, 676–690.
31. Fraser S, Go C, Aniss A, Sidhu S, Delbridge L, Learoyd D, Clifton-Bligh R, Tacon L, Tsang V, Robinson B, Gill AJ, Sywak M. BRAF (V600E) Mutation is Associated with Decreased Disease-Free Survival in Papillary Thyroid Cancer. World J Surg. 2016 Jul; 40 (7) :1618-24. doi: 10.1007/s00268-016-3534-x. PMID: 27138882.
32. Tang W, Huang C, Tang C, Xu J, Wang H. Galectin-3 may serve as a potential marker for diagnosis and prognosis in papillary thyroid carcinoma: a meta-analysis. Onco Targets Ther. 2016 Jan 22; 9:455-60. doi: 10. 2147/OTT. S94514. PMID: 26858526;

33. Wei X, Wang X, Xiong J, Li C, Liao Y, Zhu Y, Mao J. Risk and Prognostic Factors for BRAFV600E Mutations in Papillary Thyroid Carcinoma. Biomed Res Int. 2022 May 18; 2022:9959649. doi: 10.1155/2022/9959649. PMID: 35647194; PMCID: PMC9132653.
34. Gan X. X., Shen F., Deng X. Y., et al. Prognostic implications of the BRAF-V600E mutation in papillary thyroid carcinoma based on a new cut-off age stratification. Oncology Letters. 2020; 19 (1) :631–640. doi: 10. 3892/ol. 2019.11132.
35. Fraser S., Go C., Aniss A., et al. BRAFV600E mutation is associated with decreased disease-free survival in papillary thyroid cancer. World Journal of Surgery. 2016; 40 (7) :1618–1624. doi: 10.1007/s00268-016-3534-x.
36. Kowalska A., Walczyk A., Kowalik A., et al. Response to therapy of papillary thyroid cancer of knownBRAFstatus. Clinical Endocrinology. 2017; 87 (6) :815–824. doi: 10.1111/cen.13423.
37. Celik M., Bulbul B. Y., Ayturk S., et al. The relation between BRAFV600E mutation and clinicopathological characteristics of papillary thyroid cancer. Med Glas (Zenica). 2020; 17:1–6.
38. Ferreira LB, Gimba E, Vinagre J, Sobrinho-Simões M, Soares P. Molecular Aspects of Thyroid Calcification. Int J Mol Sci. 2020 Oct 19; 21 (20) :7718. doi: 10. 3390/ijms21207718. PMID: 33086487; PMCID: PMC7589718.
39. Kim, D.; Choi, Y. S.; Kwon, H. J.; Lee, J. S.; Heo, J. J.; Han, Y. J.; Park, Y. -H.; Kim, J. H. Relationship between patterns of calcification in thyroid nodules and histopathologic findings. Endocr. J. 2012, 60, 155–160.
40. Grant, E. G.; Tessler, F. N.; Hoang, J. K.; Langer, J. E.; Beland, M. D.; Berland, L. L.; Cronan, J. J.; Desser, T. S.; Frates, M. C.; Hamper, U. M.; et al. Thyroid Ultrasound Reporting Lexicon: White Paper of the ACR Thyroid Imaging, Reporting and Data System (TIRADS) Committee. J. Am. Coll. Radiol. 2015, 12, 1272–1279.
41. Wahl, R.; Fuchs, R.; Kallee, E. Oxalate in the Human Thyroid Gland. Clin. Chem. Lab. Med.1993, 31, 559–565.
42. Pyo, JS., Kang, G., Kim, DH. et al. The Prognostic Relevance of Psammoma Bodies and Ultrasonographic Intratumoral Calcifications in Papillary Thyroid Carcinoma. World J Surg 37, 2330–2335 (2013). https://doi. org/10.1007/s00268-013-2107-5

PSS-012 [Endokrin Patoloji] [Özet Metin]

GRAVES HASTALIĞI NEDENİYLE YAPILAN BİLATERAL TOTAL TİROİDEKTOMİ MATERYALLERİNDE PAPİLLER TİROİD KARSİNOM GÖRÜLME SIKLIĞI, HİSTOLOJİK ALT TİPLERLE İLİŞKİSİ VE ORTALAMA ÖRNEKLEME SAYISI

Serhat Kaymaz, Cansu Türker Sarıçoban, Tülin Öztürk
İstanbul Üniversitesi-Cerrahpaşa, Cerrahpaşa Tıp Fakültesi, Tıbbi Patoloji Ana Bilim Dalı, İstanbul

ÖZET

Amaç: Graves hastalığı (GH) tanısı almış olgularda papiller tiroid karsinom (PTK) gelişimi açısından anlamlı oranda risk bulunduğu bugüne kadar yapılmış birçok çalışmada gösterilmiştir. Biz de kliniğimizde GH tanısı almış olgulara yapılan bilateral total tiroidektomi (BTT) materyallerinde hem PTK sıklığı ve histolojik alt tiplerini saptamayı, hem de örneklenen parça sayısı ile PTK sıklığı arasındaki ilişkiyi belirlemeyi ve bu vakaları tespit edebilmek için alınması gereken minimum örnek sayısını öngörmeyi amaçladık.

Gereç ve Yöntem: Bölümümüzde 2013-2022 yılları arasında klinik olarak GH tanısı almış ve BTT yapılmış olgular retrospektif olarak taranmış ve insidental olarak PTK tanısı alan olguların histomorfolojik özellikleri ve örneklenen parça sayısı patoloji raporlarından elde edilmiştir.

Bulgular: GH nedeniyle yapılan 204 BTT materyalinin 46'sında PTK saptanmış olup bunlardan 44'ünün çapı 1 cm'in altında, 2'sinin çapı ise 1 cm'in üzerindedir. Mikroskopik alt tipleri şu şekildedir: 20 (%43) foliküler, 11 (%24) klasik, 13 (%28) mikst (7 klasik-foliküler, 3 foliküler-onkositik, 1 klasik-Warthin benzeri, 1 klasik-onkositik, 1 foliküler-onkositik-tall cell), 1 (%2) Warthin benzeri ve 1 (%2) onkositik. Olguların 9'u (%20) multisentriktir, 2'sinde ekstratiroidal yayılım mevcuttur, 2 olguda cerrahi sınır pozitif bulunmuş, hiçbir vakada lenfovasküler invazyon saptanmamıştır.

GH tanılı hastaların yaş ortalaması 32, 56, yaş aralığı 15-80 iken, PTK'lı hastaların yaş ortalaması 38, 34, yaş aralığı 17-73'tür.

Örneklenen ortalama parça sayısının 3-5 adet olduğu 28 olgunun 2'sinde PTK saptanmış ve görülme sıklığı %7 olarak hesaplanmışken, parça sayısının 6 adet ve üzeri olduğu 176 olguda 44 adet PTK saptanmış ve insidental PTK sıklığı %25'e çıkmıştır.

Sonuç: Çalışmamızda, GH nedeniyle BTT yapılmış olgularda çok küçük çaptaki papiller mikrokarsinom odaklarını saptayabilmek için dikkatli bir makroskopik inceleme eşliğinde en az 6 örnek alınması gerektiği sonucuna varılmıştır. Benzer çalışmalar arttıkça ve olgu sayısı çoğaldıkça bu oranlar değişiklik gösterebilir.

Anahtar Kelimeler: Graves hastalığı, papiller tiroid karsinomu, papiller mikrokarsinom

PSS-013 [Hepatobiliyer Sistem ve Pankreas Patolojisi] [Özet Metin]

SAFRA KESESİ ADENOMYOMATÖZ NODÜLLERİNİN HİSTOLOJİK ÖZELLİKLERİ VE EPİTEL DEĞİŞİKLİKLERİ İLE İLİŞKİSİ

Özge Şahin[1], Gamze Dal[1], Asuman Argon[2]
[1]Sağlık Bilimleri Üniversitesi, İzmir Bozyaka EAH, Tıbbi Patoloji Kliniği, İzmir
[2]Sağlık Bilimleri Üniversitesi, İzmir Tıp Fakültesi, Tıbbi Patoloji Ana Bilim Dalı, İzmir

ÖZET

Amaç: Safra kesesi adenomyomları (SKA), safra kesesi (SK) duvarında epitel proliferasyonu ve kas hipertrofisiyle karakterize lezyondur. Literatürdeki baskın görüş, adenomyomatoz nodüllerin (adenomyom) nadiren neoplastik değişiklik gösterdiğidir. Son çalışmalar malignitelerin adenomyomlardan kaynaklandığını öne sürmektedir. Ancak safra kesesi kanseriyle ilişkisinin nedensel mi yoksa adenomyom epitelindeki neoplastik değişiklikler mi olduğu merak konusudur. Bu çalışmada, kolesistektomi materyallerinde adenomyom varlığının histopatolojik özelliklerle ilişkisinin ve adenomyom epitelindeki değişikliklerin araştırılması amaçlanmıştır.

Gereç ve Yöntem: 2018-2023 yılları arasında yapılan kolesistektomi materyalleri elektronik arşivden taranmış; malignite olguları dışlandıktan sonra 5708 olgu çalışmaya alınmıştır. Histopatolojik adenomyom tanısı alan olgulara ait tüm H&E preparatlar, kolesterolozis (KS), pylorik glandmetaplazi (PGM), intestinalmetaplazi (İM), mukozalpapillerhiperplazi (MPH), displazi, akut yangı (AY) ve lenf nodu (LN) varlığı açısından ışık mikroskobunda yeniden değerlendirilmiştir. Makroskopik (taş varlığı, SK boyutları) ve demografik veriler (yaş, cins) elektronik arşivden alınmıştır. İstatiksel olarak SPSS25.0 programında, Pearson-Ki-Kare testleri ve Cox-regression analizleri uygulanmıştır.

Bulgular: 5708 adet olgunun 4042 (%69,3)'si kadın olup, ortalama yaş 50,46±13,79 (min:14, max:93)'dur. Olguların 133 (%2,3)'ünde adenomyom, 4910 (%86)'unda kolelithiazis, 1991 (%34,9)'inde KS, 975 (%17,1)'inde PGM, 118 (%2,1)'inde MPH,68 (%1,2)'inde displazi, 539 (%9,4)'unda AY, 677 (%11,9)'sinde LN bulunmaktadır. Adenomyom vakalarının %75,9'unda kolelithiazis, %45, 1'inde KS, %42,1'inde PGM, %20,3'ünde MPH, %10, 5'inde displaziyle birliktelik mevcuttur. İstatistiksel analizlerde adenomyom varlığı; daha az kolelithiazis (p=0,001), daha sık KS (p=0,012), daha sık PGM (p<0,001), daha sık MPH (p<0,001) ve daha sık displazi (p<0,001) varlığı ile ilişkili bulundu. Adenomyom vakalarının %6'sında İM, %8, 3'ünde AY ve %8, 3'ünde LN ile birliktelik mevcut olup adenomyom olmayan vakalar ile karşılaştırıldığında istatiksel ilişki saptanamamıştır. (p>0,05)

Sonuç: SK'sinde adenomyom varlığının kesedeki diğer histopatolojik özelliklerle ilişkisini inceleyen çok az çalışma vardır ve nedensellik ilişkisi yeterince açıklanamamıştır. Çalışmamızda adenomyom varlığı safra kesesi epitelindeki prekanseröz olmadığı düşünülen epitel değişiklikleriyle (KS, PGM, MPH) ilişkili iken prekanseröz olarak bilinen İM ile ilişkili bulunmamıştır. Bu bulgu adenomyom gelişiminde non-neoplastik süreçlerin etkisinin baskın olması lehine yorumlanabilir. Ancak adenomyom içerisinde displazi izlenme sıklığı, çalışmamızdaki diğer olgulardan anlamlı derecede fazlaydı. Bu nedenle adenomyom gelişiminde non-neoplastik süreçler başlıca rol oynasa da adenomyom epitelinin SK yüzeyini döşeyen epitele göre daha fazla neoplastik gelişime yatkın olduğu düşünüldü. Bu nedenle kolelithiazis dışı endikasyonlarla yapılan kolesistektomi materyallerinde adenomyom yönünden titiz değerlendirme yapılmasının ve adenomyomun tamamının incelenmesinin oldukça önemli olduğu sonucuna varıldı.

Anahtar Kelimeler: Adenomyomatöz nodül, safra kesesi, displazi, epitel değişiklikleri

PSS-014 [Hepatobiliyer Sistem ve Pankreas Patolojisi]
[Özet Metin]

PANKREAS KANSERLERİNDE EGFR, GLUT-1, S100A4, MEZOTELİN VE MUC16 EKSPRESYONUNUN İMMÜNOHİSTOKİMYASAL OLARAK DEĞERLENDİRİLMESİ VE BULGULARIN KLİNİKOPATOLOJİK VERİLERLE KARŞILAŞTIRILMASI

Ceren Bilkan Öge[1], Özgür Ekinci[2], Osman Sütçüoğlu[3], Nuriye Özdemir[3], Gülen Akyol[2]

[1]Cengiz Gökçek Kadın Doğum ve Çocuk Hastalıkları Hastanesi, Tıbbi Patoloji Kliniği, Gaziantep

[2]Gazi Üniversitesi Tıp Fakültesi, Tıbbi Patoloji Anabilim Dalı, Ankara

[3]Gazi Üniversitesi Tıp Fakültesi, İç Hastalıkları Onkoloji Bilim Dalı, Ankara

ÖZET

Amaç: Pankreas kanseri, batıda kanser ilişkili ölümlerin en sık dördüncü nedeni olan agresif bir tümör olup 2030 yılında akciğer kanserinden sonra en sık 2. ölüm nedeni olacağı öngörülmektedir. Çalışmamızda pankreas kanseri tanısı almış hastaların tümör hücrelerinde, literatürde prognozla ilişkilendirilmiş belirteçlerden EGFR, GLUT-1, S100A4, Mezotelin ve MUC16 ekspresyonunun immünhistokimyasal olarak incelenmesi ve prognostik faktörler ile korelasyonu olup olmadığının belirlenmesi amaçlanmıştır. Böylece pankreas kanserinde prognoza ve tedaviye etkisi olabilecek immünohistokimyasal belirteçlerin saptanması hedeflenmiştir.

Gereç ve Yöntem: Çalışmaya 2011-2021 yılları arasında, Gazi Üniversitesi Tıp Fakültesi Tıbbi Patoloji Anabilim Dalı'nda değerlendirilmiş pankreas rezerksiyonlarında duktal karsinom tanısı alan 155 olgu dâhil edilmiştir. Olgulara ait tanı yaşı, cinsiyet, tümör yerleşim yeri, tümör çapı, tümör histolojik tipi, tümör derecesi, lenfovasküler ve perinöral invazyon durumu, cerrahi sınır durumu, öncül lezyon varlığı, neoadjuvan tedavi, izlem bilgileri ile immünbelirteç ekspresyonları değerlendirilmiştir. Çalışmamızla ilgili araştırma önerisi Gazi Üniversitesi Etik Komisyonu'nun 16.02. 2021 tarih ve 03 sayılı toplantısında görüşülmüş ve 2021-184 kod numarasıyla etik kurul onayı alınmıştır. Bu çalışma Gazi Üniversitesi Bilimsel Araştırma Projeleri Birimi tarafından, TTU-2022-7288 proje numarası ile desteklenmiştir.

Bulgular: İstatistiksel analizler sonrasında, rezeksiyon cerrahi sınırında tümör saptanan olguların tamamında nüks geliştiği görülmüştür. Tümörlerde MUC16 ekspresyonu %78, S100A4

ekspresyonu %71, Mezotelin ekspresyonu %56, 1, GLUT-1 ekspresyonu %89 ve EGFR ekspresyonu %51,6 olarak saptanmıştır. Az diferansiye tümörlerde GLUT-1; lenfovasküler invazyon olan olgularda Mezotelin pozitifliği daha sıktır. Patolojik lenf nodu evresi pN1 olanlarda MUC16 ve Mezotelin pozitifliği daha sık görülmüştür. Genel sağkalıma etkili risk faktörleri tek değişkenli analizde metastaz varlığı, pozitif rezeksiyon cerrahi sınırı, nüks gelişimi, MUC16 boyanma yaygınlığında azalma, tümör çapının artması ve ileri klinik evre olarak saptanmıştır. Çok değişkenli modelde metastaz varlığı, IPMN varlığı, GLUT-1 pozitifliği, tümör çapı artışı ve tanı yaşı artışının mortalite için bağımsız risk faktörleri olduğu gösterilmiştir.

Sonuç: Çalışmamızın pankreas kanseri gelişim basamaklarında (epitelyal-mezenkimal geçiş, hücre proliferasyonu, hücre göçü) rol oynayan Mezotelin, MUC16, S100A4, GLUT-1 ve EGFR'yi hedef alan tedavilerin belirlenmesinde literatüre katkı sağlayabileceği düşünülmektedir.

Anahtar Kelimeler: Pankreas kanseri, prognoz, immünhistokimyasal belirteçler

PSS-015 [Hepatobiliyer Sistem ve Pankreas Patolojisi] [Özet Metin]

PANKREAS DUKTAL ADENOKARSİNOMUNDA TÜMÖR MİKROÇEVRESİ İLE İLİŞKİLİ ÇEŞİTLİ ANTİKORLARIN PROGNOSTİK DEĞERLERİ

Duygu Akça[1], Atike Gökçen Demiray[2], Neşe Demirkan[2]
[1]Tekirdağ Dr. İsmail Fehmi Cumalıoğlu Şehir Hastanesi,Tekirdağ
[2]Pamukkale Üniversitesi Tıp Fakültesi, Denizli

ÖZET

Amaç: Pankreas Duktal Adenokarsinomu (PDAC) kötü prognozlu agresif bir neoplazidir. PDAC'de izlenen spesifik onkojenik sinyal yolakları, desmoplastik stroma ve metabolik özelliklerin kötü prognoz ile ilişkili olduğu düşünülmektedir. Desmoplastik stroma ve tümör hücrelerindeki aberran metabolizma, laktat başta olmak üzere metabolik yan ürünler oluşturur. Laktat, monokarboksilat taşıyıcılar (MCT) tarafından hücre dışı aralığa salınır. Çeşitli tümörlerde MCT1 ve MCT4 ekspresyonlarının prognozla ilişkisi gösterilmiştir. TGF-β başta olmak üzere tümör mikroçevresinden (TME) kaynaklanan sinyaller tümör hücrelerinde epitelyal mezenkimal geçişle (EMT) sonuçlanır. Tümörde vimentin ekspresyonu, EMT'yi göstermede önemli bir belirteçtir ve prognozu göstermede yardımcı olabilir. SMAD4 kaybı, PDAC'deki en karakteristik moleküler olaylardandır ve TGF-β yolağı ile ilişkilidir. TME'nin önemli bileşenlerinden olan düz kas aktin pozitif kanser ilişkili fibroblastlar (CAF) ve CD10 pozitif tümör ilişkili makrofajların (TAM) artışının prognoz ile ilişkisi gösterilmiştir. Ki67 ekspresyonu, tümör proliferasyonunu gösteren iyi bilinen bir belirteçtir ve birçok tümörün progresyonu ve prognozu ile ilişkilidir. Amacımız, bahsedilen antikorların ekspresyonlarının klinik sağkalım üzerine etkilerini araştırmak, gelecek tedavi seçeneklerine alternatif oluşturmaktır.

Gereç ve Yöntem: Çalışmamıza Aralık 2002- Ocak 2020 yılları arasında PDAC tanısı alan 88 olgu dahil edildi. Olgulara ait klinikopatolojik parametreler, sağkalım parametreleri ile immünohistokimyasal olarak Vimentin, CD10, Düz kas aktin, MCT1, MCT4, SMAD4, Ki67 ekspresyonları arasındaki ilişki incelendi.

Bulgular: Tümör dokusunda yüksek MCT1 ekspresyonu genel sağkalım için bağımsız bir prognostik belirteçti ($p<0.01$). Tümör dokusunda yoğun MCT1 ekspresyonu daha büyük tümör boyutu ile ilişkiliydi ($p<0.05$). Vimentin pozitifliği ve Ki67 proliferasyon indeksi lenfovasküler invazyonu (LVI) olan hastalarda daha yüksekti (sırasıyla $p<0.05$ ve $p<0.01$). SMAD4 kaybı metastazı olan hastalarda daha yüksekti ($p<0.05$). Ki67 proliferasyon indeksinin %50'den fazla olması durumunda genel sağkalım kısalmıştı ($p<0.01$).

Sonuç: MCT1 ve vimentinin aşırı ekspresyonu, yüksek Ki67 proliferasyon indeksi ve SMAD4 ekspresyon kaybı; PDAK'da kötü prognostik belirteçler olarak saptandı. Bu bulgular daha geniş serilerle desteklenerek hastaların tedavi protokollerini belirlemede kullanılan kriterler arasına alınabilir.

Anahtar Kelimeler: Epitelyal Mezenkimal Geçiş, MCT, Pankreas Duktal Adenokarsinomu

PSS-016 [Hepatobiliyer Sistem ve Pankreas Patolojisi] [Özet Metin]

İNTRAHEPATİK KOLANJİOKARSİNOMLARIN MOLEKÜLER ALTERASYONLARI İLE KLİNİK, MORFOLOJİK VE İMMÜNOHİSTOKİMYASAL ÖZELLİKLERİNİN KARŞILAŞTIRILMASI

Ayşe Armutlu, Nuray Tezcan, Çisel Aydın Meriçöz, İbrahim Kulaç, Burcu Saka, Volkan Adsay
Koç Üniversitesi Hastanesi, Tıbbi Patoloji Anabilim Dalı, İstanbul

ÖZET

Amaç: İntrahepatik kolanjiokarsinomlar, hedefe yönelik tedavi seçeneklerinin olduğu morfolojik farklılıklar gösteren heterojen bir tümör grubudur. DSÖ sınıflamasında küçük duktus tipi kolanjiokarsinomlarda %20-%50 arasında değişen oranlarda IDH1/2 mutasyonları ve FGFR alterasyonları bildirilmiştir. Bu çalışmanın amacı, moleküler alterasyonların klinik, morfolojik ve immunhistokimyasal yansımalarını araştırmaktır.

Gereç ve Yöntem: Moleküler çalışma için merkezimize başvuran 20 intrahepatik kolanjiokarsinom olgusu ele alındı. 2 olguda kaliteli nükleik asit elde edilemediğinden 18'inde sekanslamaya devam edildi. Hiler ve distal kolanjiokarsinomlar ve metastazlar çalışma dışı bırakıldı. Yaş, cinsiyet, tümör çapı, odak sayısı (tek/multiple) ve CA19-9 düzeyi hastane bilgi sisteminden elde edildi. H&E kesitler morfolojik olarak tekrar değerlendirildi. Histolojik paternler (tübül formasyonu, solidleşme, anastamozlaşan kordonlar), nükleer (şeffaflanma, pleomorfizm) ve sitoplazmik detaylar (sitoplazma miktarı, eozinofili, bazofili) değerlendirilerek olgular 2 gruba ayrıldı. CRP, S100p ve CD56 immunhistokimyaları ve PAS-AB histokimyası uygulandı. IDH1/2 ve FGFR2 alterasyonları izlenen 2 grup klinik, morfolojik ve immünhistokimyasal özellikleri yönüyle karşılaştırıldı.

Bulgular: Olguların hepsi DSÖ'ye göre küçük duktus tipi kolanjiokarsinom ile uyumluydu. Hastaların ortalama yaşı 57 (38-80), K/E oranı 1.5 idi. Ortalama tümör çapı 9.7 cm'di. Yeni nesil dizileme sonuçlarına göre 18 kolanjiokarsinomun 6'sında (%33) yalnızca FGFR alterasyonları, 5'inde (%28) yalnızca IDH1/2 mutasyonları saptandı.1 olguda (%5.5) FGFR2 ve IDH1 nokta mutasyonu birarada izlendi. 6 olguda (%33) herhangi bir alterasyon saptanmadı. IDH1/2 mutasyonları gösteren tümörler hepatoid morfolojide, geniş sitoplazmalı, belirgin sitoplazmik asidofili gösteren ve monoton nükleuslara, belirgin nükleollere sahipken; FGFR alterasyonları saptanan tümörler daha bazaloid morfolojide, N/S oranı artmış, iğsileşen ve nükleer şeffaflanma-groove gösteren tümörlerdi. Belirgin stoplazmik asidofili gösteren tümörler Tip1, bazaloid-iğsileşen tümörler Tip2 olarak sınıflandığında; Tip1 tümörlerin %54'ünde IDH1/2 mutasyonları ve %18'inde FGFR2 nokta mutasyonu saptandı. Tip 2 tümörlerin %62'sinde FGFR alterasyonları saptandı. Tip1 ve Tip 2 tümörler arasında, müsin varlığı, S-100, CD56 ve CRP boyanma özellikleri açısından fark görülmedi.16 hastanın takip bilgilerine ulaşıldı (ort takip süresi 25.5 ay). Ex olan 3 hastadan ikisi Tip2 morfolojide olup, FGFR2 alterasyonu göstermekteydi.

Sonuç: FGFR ve IDH alterasyonları gösteren intrahepatik kolanjiokarsinomlar, morfolojik olarak da farklılıklar göstermektedir. Kesin yorum yapabilmek ve morfolojiden moleküler alterasyonları öngörebilmek için daha geniş serilerde validasyon çalışmalarına ihtiyaç duyulmaktadır.

Anahtar Kelimeler: İntrahepatik kolanjiokarsinom, Karaciğer, FGFR, IDH1/2

PSS-017 [Hepatobiliyer Sistem ve Pankreas Patolojisi]
[Özet Metin]

NONALKOLİK YAĞLI KARACİĞER HASTALIĞINDA PORTAL-PERİPORTAL BİLİYER DEĞİŞİKLİKLER

Melek Büyük[1], Neslihan Berker[1], Sidar Bağbudar[2], Mine Güllüoğlu[1]
[1]İstanbul Üniversitesi, İstanbul Tıp Fakültesi Tıbbi Patoloji Ana Bilim Dalı, İstanbul
[2]Başakşehir Çam ve Sakura Şehir Hastanesi, İstanbul

ÖZET

Amaç: Kronik karaciğer hastalığı nedenleri içinde non-alkolik yağlı karaciğer hastalığı (NAFLD) ve steatohepatit (NASH) insidansı giderek artmaktadır. NASH ve fibrozis değerlendirmesinde non-invaziv yöntemler yol gösterici olsa da biyopsi altın standarttır ve günlük pratiğimizin bir bölümünü oluşturmaktadır.

Bu çalışmada NAFLD/NASH tanılı karaciğer biyopsilerindeki interlobüler safra kanalı ve periportal biliyer epitel değişikliklerini irdelemek, histolojik aktivite derecesi, fibrozis, karaciğer enzim değerleriyle olan ilişkisini araştırmak amaçlanmıştır.

Gereç ve Yöntem: 2018-2023 yılları arasında incelenen, steatoz ve steatohepatit tanılı 34 hastanın (E/K: 15/19, ort. yaş 43) H&E, Masson-trikrom boyalı preperatları retrospektif olarak incelendi. Keratin7, Keratin19, ve glutamin sentetaz boyaları uygulanarak safra kanal (SK) kaybı, periportal biliyer epitel değişiklikleri incelendi. Kontrol grubunda 10 karaciğer donör adayı biyopsisi (ort. yaş 41) değerlendirildi.

Bulgular: 14 vakada grade 1,11 vakada grade 2,9 vakada grade 3 steatoz saptandı. NAFLD aktivite skoru (NAS) 2 vakada <3, 11 vakada 3-4, 21 vakada 5-8'di. Keratin7 ve Keratin19'la vakaların 18'inde (%53) duktuler reaksiyon (DR), 27'sinde (%79) periportal izole veya birkaç hücreden oluşan küboidal-oval hücre boyanmaları (periportal biliyer hücre (PPBH)) izlendi. SK içermeyen PB yüzdelerine bakıldığında <%10, %10-49, %50-75, >%75 PB'de kanal izlenmeyen sırasıyla 1, 25, 7, 1 vaka vardı. Kolestaz ve kolanjit izlenmedi. Evre 0:4, evre 1a:8, evre 1b:5, evre 1c:1, evre 2:11, evre 3:4, evre 4:1 vaka vardı. NAS ve evre artışıyla PPBH arasında (p=0.005, p=0,001); PPBH ve evreyle DR arasında (p=0.021, p=0.014)) anlamlı ilişki saptandı. PPBH izlenenlerde AST normalin üzerindeydi (p=0.006). GGT, ALP, hiperbilirübinemi ile DR ve PPBH arasında ilişki saptanmadı.

Kontrol grubunda ortalama %94 PB'de SK'ı görüldü. 4 vakada keratinler ile fokal PPBH izlendi. DR görülmedi.

Sonuç: DR, kronik kolestatik hastalık ve sirozda görülen bir bulgu olsa da aktif steatohepatitte de görülebilir. NAS artışıyla ilişkili bulunan PPBH varlığının hızlı rejenerasyona bağlı progenitör hücre aktivasyonu olabileceği düşünülmüştür. Steatohepatitte DR ve PPBH görülebileceği bilinmeli, klinisyeni eşlik eden olası kolestatik hastalıklara yönlendirmeden önce dikkatli olunması önemlidir.

Anahtar Kelimeler: Karaciğer, NASH, keratin7, keratin19, duktuler reaksiyon

PSS-018 [Baş ve Boyun Patolojisi]

ORAL KAVİTE VE DIŞ DUDAK SKUAMÖZ HÜCRELİ KARSİNOMLARININ EN KÖTÜ İNVAZYON PATERNİ, TÜMÖR TOMURCUKLANMASI VE HÜCRE GRUP BÜYÜKLÜĞÜ AÇISINDAN KARŞILAŞTIRILMASI

Toros Taşkın[1], Ayça Tan[2], Mehmet Ali Aydın İşisağ[2], Peyker Temiz[2], Ömer Atmış[2], Seda Mavili[2], Görkem Eskiizmir[3]
[1]Ağrı Eğitim ve Araştırma Hastanesi, Tıbbi Patoloji Bölümü, Ağrı
[2]Manisa Celal Bayar Üniversitesi, Tıbbı Patoloji Anabilim Dalı, Manisa
[3]Manisa Celal Bayar Üniversitesi, Kulak Burun Boğaz Hastalıkları Anabilim Dalı, Manisa

ÖZET

Amaç: En kötü invazyon paterni (WPOI), tümör tomurcuklanması ve hücre grup büyüklüğü birçok tümör tipinde prognostik değeri kanıtlanmış histopatolojik parametrelerdir. Çalışmamızda oral kavite ve dış dudak skuamöz hücreli karsinomlarının (SHK) WPOI, tümör tomurcuklanması ve hücre grup büyüklüğü yanı sıra diğer histopatolojik parametreler, klinik veriler ve genel sağkalım açısından karşılaştırılması, bu verilerin literatür ile birlikte değerlendirilmesi amaçlanmıştır.

Gereç ve Yöntem: 2005-2021 yılları arasında opere edilmiş toplam 122 oral kavite ve dış dudak SHK tanılı hasta çalışmaya alındı. Tüm histopatolojik parametreler hematoksilen-eozin boyalı kesitlerde değerlendirildi. Çalışma sonucunda elde edilen tüm veriler SPSS 26. sürümü ile incelendi.

Bulgular: Dudak ve oral kavite SHK'ları arasında WPOI (p:0.017), tümör tomurcuklanması (p<0.001) ve hücre grup büyüklüğü (p<0.001) dağılımı açısından istatistiksel olarak anlamlı fark bulundu. 5 ve üzeri tümör tomurcuklanması (dudak p: 0.015, oral kavite p: 0.044) ve tek hücre invazyonu (dudak p: 0.021, oral kavite p: 0.043), her iki lokalizasyonda da düşük genel sağkalım ile ilişkili saptandı. WPOI güncel literatürün aksine prognozu öngörmede yararlı bulunmadı.

Sonuç: Tümör tomurcuklanması ve tek hücre invazyonunun oral kavite ve dış dudak SHK patoloji raporlarında belirtilmesi hastaların prognozunu öngörmede yardımcı olabilir. Ancak bu sonuçların daha geniş ve daha uzun izlem süreli çalışma grubu içeren yayınlar ve meta-analizler ile desteklenmesi gerekmektedir.

Anahtar Kelimeler: Dış dudak, en kötü invazyon paterni, oral kavite, skuamöz hücreli karsinom, tek hücre invazyonu, tümör tomurcuklanması.

Giriş ve Amaç

Skuamöz hücreli karsinom (SHK) oral kavite kanserlerinin %90'ından fazlasını oluşturmakta olup, dil, ağız tabanı ve gingiva en sık görülen bölgelerdir (1, 2). Güncel literatürde dış dudak ve vermilyon yerleşimli tümörler oral kaviteye dahil edilmemekte ve American Joint Committee on Cancer (AJCC) 8. baskı kanser evreleme kılavuzunda baş boyun kutanöz karsinomları bölümünde evrelenmektedir (3). Bu yaklaşım, dudak SHK'sının daha iyi prognoza sahip olması ve oral kavite SHK'sından farklı etiyolojik faktörlere sahip olması ile desteklenmektedir. Oral kavite SHK için sinerjik etkisi olan tütün ve alkol kullanımı, dış dudak SHK'ları için UV radyasyon maruziyeti en yaygın risk faktörleridir (4).

Kanserin prognozunu öngörmede en basit ve uygun maliyetli yöntem, hematoksilen-eozin boyalı kesitlerde yapılan histolojik derecelendirmedir. Bununla birlikte, oral kavite skuamöz hücreli karsinomları için, histolojik derecelendirme ve prognoz arasındaki yetersiz ilişki, araştırmacıları yeni histopatolojik parametreler keşfetmeye yöneltmiştir.

En kötü invazyon paterni (WPOI), tümör tomurcuklanması ve hücre grup büyüklüğü birçok tümör tipinde prognostik değeri kanıtlanmış histopatolojik parametrelerdir. WPOI 2018 yılında yayınlanan ICCR (International Collaboration on Cancer Reporting) oral kavite mukozal malignite raporlama kılavuzuna eklenmiş olup, College of American Pathologists (CAP) kılavuzunda ise opsiyonel rapor bileşeni olarak önerilmektedir (5, 6). Tümör tomurcuklanmasının prognostik önemi kolon kanserlerinde yaygın olarak kabul edilmiştir ve CAP kolon kanseri kılavuzlarında raporlanması önerilmektedir (7). Hücre grup büyüklüğünün ise başta SHK'lar olmak üzere birçok tümör tipi için kötü prognozla ilişkili olduğu gösterilmiştir (8, 9).

Güncel literatürde oral kavite SHK'ları için bu parametreleri içeren birçok yayın olmasına rağmen, dış dudak SHK'larını içeren çalışmalar nadirdir. Çalışmamızda oral kavite ve dış dudak SHK'larının WPOI, tümör tomurcuklanması ve hücre grup büyüklüğü yanı sıra rutin klinikopatolojik parametreler (DSÖ histolojik derecesi, tümör boyutu, invazyon derinliği, cerrahi sınır, perinöral invazyon, lenf nodu metastazı), klinik veriler ve genel sağkalım açısından karşılaştırılması, bu verilerin literatür ile birlikte değerlendirilmesi amaçlanmıştır.

Gereç ve Yöntem

Manisa Celal Bayar Üniversitesi Tıp Fakültesi Tıbbi Patoloji Anabilim Dalı arşivinde yer alan, 2005-2021 yılları arasında opere edilmiş toplam 122 oral kavite ve dış dudak SHK tanılı hasta çalışmaya alındı.

En kötü invazyon paterni incelemesinde Brandwein-Gensler ve arkadaşlarının oluşturduğu 5 kategorili sınıflama kullanıldı (10). WPOI 1; geniş itici sınırlar, WPOI 2; infiltratif, solid kordonlar ve şeritler ya da parmaksı çıkıntılar, WPOI 3; 15 hücreden büyük hücre grupları ve kordonları, WPOI 4; 15 veya 15 hücreden küçük hücre grupları ve tek hücreler, WPOI 5 tümör/ konak ara yüzündeki normal dokuya (fibrozis değil) 1 mm veya daha uzaktaki satellit tümör nodülleri olarak tanımlandı.

Tümör stromasında 5 hücreden az kanser hücresi kümelerinin varlığı tümör tomurcuklanması olarak tanımlanmıştır. Tümör tomurcuklanması, Uluslararası Tümör Tomurcuklanması Konsensüs Konferansının yayınladığı kılavuza uygun

şekilde x20 büyütmede, invaziv sınırdaki en yoğun alanda düşük (0-4 tomurcuk) ve yüksek (≥ 5 tomurcuk) olarak sınıflandırılmıştır (11).

Hücre grup büyüklüğü değerlendirilirken stromadaki en küçük invaziv tümör adacığı dikkate alındı ve 15 hücreden fazla olanlar büyük küme, 5-15 hücre içerenler orta büyüklükte küme, 2-4 hücre içerenler küçük küme, 1 hücreden oluşan odaklar ise tek hücre invazyonu olarak değerlendirildi (12). Ayrıca rutin histopatolojik parametreler (DSÖ histolojik derecesi, invazyon derinliği, cerrahi sınır, perinöral invazyon, lenf nodu metastazı) hematoksilen-eozin boyalı kesitlerde değerlendirildi.

Çalışma sonucunda elde edilen tüm veriler kişisel bilgisayarda SPSS (Statistical Package for the Social Sciences) 26. Sürümü ile incelendi. Tüm değerlendirmelerde istatistiksel anlamlılık sınırı p<0, 05 olarak kabul edildi.

Bulgular

Çalışmaya 53 dış dudak SHK ve 69 oral kavite SHK olgusu dahil edilmiştir. Oral kavite SHK'larının 39'u dil, 25'i bukkal mukoza, 4'ü ağız tabanı ve 1'i damak yerleşimlidir. Dudak SHK hastalarının yaşları 37 ile 84 arasında (ortalama: 63. 94, ortanca: 66), oral kavite SHK hastalarının yaşları 28 ile 85 arasında (ortalama: 61, ortanca: 64) değişmektedir. Dudak SHK'larında erkek hastaların baskınlığı (E/K oranı: 4.3) gözlenirken, oral kavite SHK'larında cinsiyet dağılımı (E/K: 1.09) neredeyse eşitti. Ortalama ve ortanca takip süreleri dudak SHK'larında sırasıyla 71.43 ve 64 ay, oral kavite SHK'larında ise 46.36 ve 35 aydı. Dudak ve oral kavite SHK'ları arasında WPOI (p:0.017), tümör tomurcuklanması (p<0.001) ve hücre grup büyüklüğü (p<0.001) dağılımı açısından istatistiksel olarak anlamlı fark bulundu.

3 yıllık genel sağkalım oranı oral kavite tümörlerinde %62,7 ve dudak tümörlerinde %91,2 olarak hesaplandı. Lenf nodu metastazı (dudak p:0.017, oral kavite p:0.031), evre (dudak p: 0.001, oral kavite p: 0.032), lokorejyonel nüks (dudak p:0.009, oral kavite p:0.039), uzak metastaz (dudak p:0 001, oral kavite p:0.026), tümör tomurcuklanması (dudak p:0.015, oral kavite p:0.044) ve tek hücre invazyonu (dudak p:0.021, oral kavite p:0.043) her iki lokalizasyonda da ortak prognostik faktörler olarak bulundu. DSÖ derecelendirmesine göre kötü diferansiyasyon (p:0.015) ve tümör boyutu (p: 0.020) dudak SHK'larında; perinöral invazyon ise (p:0.004) oral kavite SHK'larında düşük genel sağkalım ile ilişkili saptandı. WPOI güncel literatürün aksine prognozu öngörmede yararlı bulunmamakla birlikte WPOI 5, WPOI 4'e kıyasla lenf nodu metastazı açısından daha yüksek riskle (p:0.012) ilişkiliydi.

Tartışma

Dudak, deri ve oral mukozanın kesişiminde yer alması nedeni ile, skuamöz hücreli karsinomlar arasında farklı bir yere sahiptir. 8. AJCC kanser evreleme kılavuzunda dış dudak tümörleri "baş boyun kutanöz karsinomları" bölümüne dahil edilmiştir (3). Bu değişikliğin nedeni oral kavite SHK'larının dudak SHK'larına kıyasla daha agresif seyirli olması ve dudak SHK'larının deri SHK'ları ile benzer etiyolojiye (UV hasarı) sahip olmasıdır. Bununla birlikte, dudak SHK'sı klasik kutanöz SHK'dan daha kötü prognoza sahiptir (4). Çalışmamız oral kavite ve dudak SHK'larında histopatolojik parametrelerin dağılımını karşılaştırarak iki lokalizasyon arasındaki benzerlik ve farklılıkları belirlemeyi amaçlamıştır. İnvazyonla ilişkili histopatolojik parametrelerin dağılımı iki lokalizasyon arasında istatistiksel olarak anlamlı fark gösterirken, DSÖ histolojik derecelendirmesinin dağılımında bir fark bulunmamıştır.

Oral kavite tümörlerinde WPOI'nin prognostik değeri birçok çalışmada gösterilmiş olup (10, 13, 14), WPOI, ICCR ve CAP kılavuzlarına eklenmiştir (5, 6). Ancak dudak tümörleri ile ilgili sınırlı sayıda çalışma vardır ve kılavuzlarda herhangi bir öneri bulunmamaktadır. Çalışmamızda, her iki lokalizasyon için genel sağkalımda istatistiksel olarak anlamlı bir fark saptanmamıştır. Literatürle uyumlu tek bulgu, oral kavite SHK'larında WPOI 5'in daha yüksek lenf nodu metastaz riski ile ilişkili olmasıdır (p:0.012).

Almangush ve arkadaşları tarafından oral kavite tümörlerinde tümör tomurcuklanmasının prognostik önemi üzerine 16 çalışmayı içeren bir meta-analiz, yüksek tümör tomurcuklanmasının lenf nodu metastazı riski (OR: 7.08, %95 CI: 1.75-28. 73), düşük hastalıksız sağkalım (HR: 1.83, %95 CI: 1.34-2. 50) ve düşük genel sağkalım (HR: 1.88, %95 CI: 1.25-2.82) ile ilişkili olduğunu göstermiştir (15). Benzer şekilde, bizim çalışmamızda da yüksek tümör tomurcuklanması düşük genel sağkalımla ilişkili bulunmuştur (HR: 2.151, %95 GA: 1.02-4. 539).

Hücre yuvası boyutu da tümör tomurcuklanmasına benzer şekilde tümörün invazyon kabiliyeti hakkında fikir vermektedir. Akciğer, larinks, oral kavite, özofagus ve serviks dahil olmak üzere çeşitli skuamöz hücreli karsinom (SCC) türleri üzerinde yapılan çalışmalar, hücre grubu büyüklüğünün hem tek başına hem de tümör tomurcuklanması ile birlikte geleneksel DSÖ histolojik derecelendirmesinden daha iyi bir prognostik belirteç olduğunu göstermiştir (12, 16-19). Boxberg ve arkadaşlarının 157 oral kavite SCC'si üzerinde yaptığı çalışmada, hücre yuvası boyutu genel sağkalım (p:0.003), hastalığa özgü sağkalım (p:0.010) ve hastalıksız sağkalım (p:0.023) ile ilişkili bulunmuştur (17). Çalışmamızda tek hücre invazyon paterni istatistiksel olarak anlamlı bir prognostik faktör olarak bulunmasına rağmen (dudak: HR:4.669 %95CI: 1.266-17.220, oral kavite: HR:2.180 %95CI: 1.027-4.629), diğer 3 kategori arasında istatistiksel olarak anlamlı bir fark bulunmamıştır.

Sonuç

Çalışmamızda değerlendirilen histopatolojik parametrelerin oral kavite ve dudak SHK'larında sağkalım ve dağılımındaki farklılıklar, 8. AJCC kanser evreleme kılavuzundaki değişiklikleri desteklemektedir. Tümör tomurcuklanması ve tek hücre invazyonunun oral kavite ve dış dudak SHK patoloji

raporlarında belirtilmesi hastaların prognozunu öngörmede yardımcı olabilir. Ancak bu sonuçların daha geniş ve daha uzun izlem süreli çalışma grubu içeren yayınlar ve meta-analizler ile desteklenmesi gerekmektedir.

Kaynaklar

1. Troeltzsch M, Knösel T, Eichinger C, Probst F, Troeltzsch M, Woodlock T, et al. Clinicopathologic features of oral squamous cell carcinoma: do they vary in different age groups? J Oral Maxillofac Surg. 2014; 72 (7) :1291-300.
2. Larsen SR, Johansen J, Sørensen JA, Krogdahl A. The prognostic significance of histological features in oral squamous cell carcinoma. J Oral Pathol Med. 2009; 38 (8) :657-62.
3. Amin MB, Edge SB, Greene FL, Byrd DR, Brookland RK, Washington MK, et al. AJCC Cancer Staging Manual: Springer International Publishing; 2018.
4. Bota JP, Lyons AB, Carroll BT. Squamous Cell Carcinoma of the Lip-A Review of Squamous Cell Carcinogenesis of the Mucosal and Cutaneous Junction. Dermatol Surg. 2017; 43 (4) :494-506.
5. Müller S, Boy SC, Day TA, Magliocca KR, Richardson MS, Sloan P, et al. Data Set for the Reporting of Oral Cavity Carcinomas: Explanations and Recommendations of the Guidelines From the International Collaboration of Cancer Reporting. Archives of Pathology & Laboratory Medicine. 2018; 143 (4) :439-46.
6. Seethala R, Weinreb I, McHugh J, Calson D, Ferris R, Harrison L, et al. College of American Pathologist (CAP) protocol for the examination of specimens for patients with cancers of the lip and oral cavity 2017 [Available from: https://documents. cap. org/protocols/cp-headandneck-lip-oralcavity-17protocol-4001. pdf.
7. Kakar S, Shi C, Berho M, Driman D, Fitzgibbons P, Frankel W. College of American Pathologists Protocol for the examination of specimens from patients with primary carcinoma of the colon and rectum. (Version: Colon Rectum 4.0.1.0, Protocol Posting Date: June 2017). 2017.
8. Jesinghaus M, Boxberg M, Konukiewitz B, Slotta-Huspenina J, Schlitter AM, Steiger K, et al. A Novel Grading System Based on Tumor Budding and Cell Nest Size Is a Strong Predictor of Patient Outcome in Esophageal Squamous Cell Carcinoma. Am J Surg Pathol. 2017; 41 (8) :1112-20.
9. Kadota K, Yeh YC, Villena-Vargas J, Cherkassky L, Drill EN, Sima CS, et al. Tumor Budding Correlates With the Protumor Immune Microenvironment and Is an Independent Prognostic Factor for Recurrence of Stage I Lung Adenocarcinoma. Chest. 2015; 148 (3) :711-21.
10. Brandwein-Gensler M, Teixeira MS, Lewis CM, Lee B, Rolnitzky L, Hille JJ, et al. Oral squamous cell carcinoma: histologic risk assessment, but not margin status, is strongly predictive of local disease-free and overall survival. Am J Surg Pathol. 2005; 29 (2) :167-78.
11. Lugli A, Kirsch R, Ajioka Y, Bosman F, Cathomas G, Dawson H, et al. Recommendations for reporting tumor budding in colorectal cancer based on the International Tumor Budding Consensus Conference (ITBCC) 2016. Mod Pathol. 2017; 30 (9) :1299-311.
12. Boxberg M, Bollwein C, Jöhrens K, Kuhn PH, Haller B, Steiger K, et al. Novel prognostic histopathological grading system in oral squamous cell carcinoma based on tumour budding and cell nest size shows high interobserver and intraobserver concordance. J Clin Pathol. 2019; 72 (4) :285-94.
13. Hori Y, Kubota A, Yokose T, Furukawa M, Matsushita T, Oridate N. Association between pathological invasion patterns and late lymph node metastases in patients with surgically treated clinical No early oral tongue carcinoma. Head Neck. 2020; 42 (2) :238-43.
14. Almangush A, Bello IO, Coletta RD, Mäkitie AA, Mäkinen LK, Kauppila JH, et al. For early-stage oral tongue cancer, depth of invasion and worst pattern of invasion are the strongest pathological predictors for locoregional recurrence and mortality. Virchows Arch. 2015; 467 (1) :39-46.
15. Almangush A, Pirinen M, Heikkinen I, Mäkitie AA, Salo T, Leivo I. Tumour budding in oral squamous cell carcinoma: a meta-analysis. Br J Cancer. 2018; 118 (4) :577-86.
16. Zare SY, Aisagbonhi O, Hasteh F, Fadare O. Independent Validation of Tumor Budding Activity and Cell Nest Size as Determinants of Patient Outcome in Squamous Cell Carcinoma of the Uterine Cervix. Am J Surg Pathol. 2020; 44 (9) :1151-60.
17. Boxberg M, Kuhn PH, Reiser M, Erb A, Steiger K, Pickhard A, et al. Tumor Budding and Cell Nest Size Are Highly Prognostic in Laryngeal and Hypopharyngeal Squamous Cell Carcinoma: Further Evidence for a Unified Histopathologic Grading System for Squamous Cell Carcinomas of the Upper Aerodigestive Tract. Am J Surg Pathol. 2019; 43 (3) :303-13.
18. Boxberg M, Jesinghaus M, Dorfner C, Mogler C, Drecoll E, Warth A, et al. Tumour budding activity and cell nest size determine patient outcome in oral squamous cell carcinoma: proposal for an adjusted grading system. Histopathology. 2017; 70 (7) :1125-37.
19. Kadota K, Nitadori J, Woo KM, Sima CS, Finley DJ, Rusch VW, et al. Comprehensive pathological analyses in lung squamous cell carcinoma: single cell invasion, nuclear diameter, and tumor budding are independent prognostic factors for worse outcomes. J Thorac Oncol. 2014; 9 (8) :1126-39.

PSS-019 [Baş ve Boyun Patolojisi]

BAŞ - BOYUN LOKALİZASYONLU MAJÖR VE MİNÖR TÜKÜRÜK BEZİ KÖKENLİ ADENOİD KİSTİK KARSİNOM VAKALARININ HİSTOMORFOLOJİK PARAMETRELER VE KLİNİK SEYİR AÇISINDAN KARŞILAŞTIRILMASI

Seyhan Özakkoyunlu Hasçiçek, Merve Altuntaş
Sağlık Bilimleri Üniversitesi İstanbul Seyrantepe Hamidiye Etfal Eğitim ve Araştırma Hastanesi Tıbbi Patoloji Kliniği, İstanbul

ÖZET

Amaç: Adenoid kistik karsinom (AKK), baş - boyun malignitelerinin %1'ini oluşturmaktadır. Yavaş büyüme, yaygın lokal invazyon, perinöral yayılım ve geç uzak metastaz karakteristik seyridir. Parotis - submandibuler bez yerleşimlilerde komplet rezeksiyon ve negatif cerrahi sınırlar ile hastalıksız sağ kalım uzarken, özellikle nazal kavite ve paranazal sinüs yerleşimliler geç tanı alır ve kötü prognozludur. Kliniğimizde değerlendirilmiş 18 baş boyun yerleşimli AKK olgusunu histomorfolojik prognostik parametreler, nüks ve metastaz açısından irdelendi.

Gereç ve Yöntem: 4 parotis, 2 submandibuler bez, 2 sublingual bez yerleşimli 8 majör tükrük bezi tümörü (MaTBT); 2 sert damak, 3 nazal kavite, 2 nazofarinks, 3 maksiller sinüs yerleşimli 10 minör tükrük bezi tümörü (MİTBT) değerlendirildi.

Bulgular: MaTBT' nin yaş ortalaması 50, MiTBT'nin 59.7 idi. MaTBT' lerin 3'ü düzgün sınırlı, MiTBT' lerin tümü infiltratifti. MaTBT'ler maksimum 3 cm çaplı ve 7si lokalize iken, MiTBT' ler 7,5 cm'ye ulaşan boyutlarda ve 5'inde lokal yaygın invazyon mevcuttu. Parotis yerleşimli 4 olguda solid, MiTBT 'lerin 5'inde solid, 5'inde kribriform patern baskındı. Perinöral invazyon tüm vakalarda mevcuttu. Lenfovasküler invazyon MiTBT'lerde 2, MaTBT'lerde 4 vakada görüldü. Tümör/stroma oranı MiTBT' lerde 7 vakada yüksek, MaTBT' lerde 6 vakada yüksekti. Nekroz yalnız MiTBT' lerde görüldü (N=4). Tümör tomurcuklanması 2 vakada saptandı (1'i nazal kavite, 1'i submandibuler bez). Temiz cerrahi sınır (TCS) a 4 MiTBT'de, 1 MaTBT'de ulaşılamadı. Minimum 3 yıl takipli vakalarda MiTBT'lerin 8'inde, MaTBT' lerin 3'ünde lokal nüks gelişti. Nazofarinks ve parotis yerleşimli 1'er hastada akciğer metastazı ortaya çıktı

Sonuç: TCS'nin ancak %40 sağlanabildiği MiTBT tümörlerde lokal nüks oranımız %80 iken MaTBT'lerde TCS=%87,5 , lokal nüks =%37,5 idi. Lokal nüksün infiltratif tümörlerde daha sık gelişmesi gibi solid patern baskın tümörlerde de arttığı gözlemlendi. Vaka sayılarının düşük olduğu farklı lokalizasyon AKK' larda çok merkezli yapılacak çalışmaların demografik-klinik-patolojik bulgular ışığında klinik seyir ve sağ kalıma ışık tutacağını düşünmekteyiz.

Anahtar Kelimeler: Adenoid kistik karsinom, majör, minör, nüks

Giriş ve Amaç

Adenoid kistik karsinom (AKK), baş boyun malignitelerinin %1ini oluşturur. Tükrük bezi maligniteleri arasında insidansı %25' dir. %42-61 oranında minör tükrük bezlerinde, en sık da sert damakta yerleşir. Major tükrük bezlerinden parotis öncelikli görüldüğü yerdir. 6.-7. dekatta ve kadınlarda (K/E=3/2) daha sıktır. Yavaş büyüme, yaygın lokal ve perinöral yayılım, geç dönemde uzak metastaz karakteristik seyridir. Perinöral invazyon %50 görülürken lokal- sistemik yayılım ve tümör rekürrensinde rol oynamaktadır. Perinöral invazyon, histolojik patern, cerrahi sınırların durumu, anatomik lokalizasyon, klinik evre, uygulanan tedavi yönteminin survey üzerine direkt etkili olduğunu gösteren çalışmalar mevcuttur. Tümör tomurcuklanması; tümörün invaziv sınırında tek ya da beş hücreden az hücre toplulukları olarak değerlendirilir. Tümör hücrelerinin ayrışması invazyon ve metastazda ilk basamaktır. Kolorektum, özefagus, akciğer ve endometriyum karsinomarında çalışmalar tümör tomurcuklanmasının invazyon ve metastazın işareti olduğunu göstermiştir. Stroma; hücre proliferasyonu ve migrasyonu için bariyer görevi görürken, tümör stroması salgıladığı kemokin ve büyüme faktörleri ile invazyon, migrasyon ve anjiogenezde rol oynamaktadır.

Çalışmamızda olgular lokalizasyon, tümör boyutu, gelişim paterni, histolojik patern, perinöral invazyon, lenfovasküler invazyon, tümör stroma oranı, nekroz mevcudiyeti, tümör tomurcuklanması, cerrahi sınırların durumu, lokal nüks ve uzak metastaz açısından değerlendi.

Gereç ve Yöntem

Çalışmamıza baş-boyun bölgesinde 4 parotis, 2 submandibular bez, 2 sublingual bez yerleşimli 8 major tükrük bezi tümörü (MaTBT), 2 sert damak, 3 nazal kavite, 2 nazofarinks, 3 maksiller sinüs yerleşimli 10 minör tükrük bezi tümörü (MiTBT) dahil edildi. Hastaların yaş ortalaması 54,16 iken MaTBT'nin 50, MiTBT'nin 59.7 idi. MaTBT'nin 3'ü düzgün sınırlı, 5'i infiltratif paternli iken MiTBT'nin tümü infiltratif gelişim göstermekteydi. MaTBT'ler maksimum 3 cm çaplı ve 7'si bez içerisinde lokalize iken MiTBT'ler 7,5 cm'e ulaşan boyutta ve 5 i yaygın lokal invazivdi. Parotis lokalizasyonlu tümörlerin tümünde solid patern (≥%30) baskın, submandibular ve sublingual tümörler kribriform tübüler morfolojili idi. MiTBT'lerde %50 olgu solid, %50 olgu kribriform morfolojiliydi. Perinöral invazyon tüm vakalarda görüldü. Lenfovasküler invazyon MaTBT'lerinde 4, MiTBT'lerinde 2 vakada izlendi. Nekroz yalnızca MiTBT yerleşimli 4 vakada mevcuttu. Tümör tomurcuklanması değerlendirmek amacıyla 10'luk büyütmede tümör tomurcuklanmasının en yoğun olduğu invaziv sınır belirlendi. 20'lik büyütmede 10 alanda tomurcuk sayısı sayıldı.

- Tomurcuk görülmeyen
- 1-5 arası
- 5 ve 10 arası
- 10 ve üzeri

olmak üzere 4 grup belirlendi.

Tümör tomurcuklanması nazal kavite ve submandibular bez yerleşimli birer olguda orta grupta (5-10 arası) görüldü. Tümör stroma oranı (TSO) değerlendirme amacıyla 4'lük büyütmede tümör hücrelerinden en zengin olanlar belirlendi. Stromal hücre oranı ≤%50 düşük stroma oranını gösterirken TSO yüksek grubu, stromal hücre oranı >%50 yüksek stroma oranını gösterirken TSO düşük grubu oluşturdu. MaTBT'lerde TSO 6 vakada, MiTBT'lerde 7 vakada yüksekti. Temiz cerrahi sınır (TCS)'a 4 MiTBT, 1 MaTBT'de ulaşılamadı. Vakalarımız minimum 3 yıl takipli olup bu olguların tümünde lokal nüks gelişti. TCS sağlanan 7 MaTBT olgusunun 3, 6, MiTBT olgusunun 5'inde lokal nüks ortaya çıktı. Nazofarinks ve parotis yerleşimli 1'er hastada akciğer metastazı gelişti.

Sonuç

MaTBT'ler palpable kitleler oluşturup erken tanı alırken komplet cerrahi rezeksiyonları mümkün olmaktadır. Özellikle farinks ve boyun lokalizasyonlu MiTBT'ler geç tanı almaları ile ilişkili surveyleri daha kötüdür. MiTBT'lerde tanı anında T3-T4 tümörlere %71,4 oranında rastlanılırken MaTBT'lerde bu oran %38'dir. Vücudumuzda farklı birçok sistemde gelişen AKK'lar farklı seyir gösterebilmektedir. Deri ve memede lokalize tümörler düşük dereceli, daha küçük boyutlu ve lokalize iken özellikle orbita, paranazal sinüsler, farinks, kadın genital sistem, akciğer tümörleri yüksek dereceli olup daha büyük boyutlarda ve lokal yayılıma meyilli tümörlerdir. MiT-

BT'lerin %50'si, MaTBT'lerin %12,5'i lokal invazivdir. Cerrahi sınırların durumu bağımsız prediktif faktördür. Pozitif cerrahi sınırlar lokal rekürrens ve uzak metastaz ile ilişkilidir. Komplet rezeksiyon tedavide altın standart iken temiz cerrahi sınırın sağlanamadığı veya güvenli cerrahi sınırın (5mm'den daha uzak) tartışmalı olduğu olgularda radyoterapi ve kemoterapinin tedavide rolü konusunda çalışmalar devam etmektedir. Temiz cerrahi sınır sağlanan 6 MiTBT olgusunun 5'inde (%83,3) MiTBT'de %44,4 oranında lokal nüks gelişmiştir. Güvenli cerrahi sınırın önemi ve adjuvan tedavilerin gerekliliği akla gelmektedir. Solid morfolojili tümörlerde hastalıksız sağ kalımın azaldığı, lokal nüksün arttığı çalışmalarda gösterilmiştir. Bizim çalışmamızda lokal nüks gelişen 8 vaka solid, 5 vaka kribriform morfolojidedir. AKK morfolojij olarak solid kribriform ve tübüler paternde gelişim gösterdiğinden olgularımızın yalnızca 2'sinde tümör tomurcuklanmasını saptadık. TSO açısından MiTBT'ler ile MaTBT'ler benzer dağılım göstermektedir.

Yüksek vaka sayılı, farklı lokalizasyon AKK'larının değerlendirildiği çok merkezli yapılacak çalışmaların demografik, klinik, patolojik bulguları ışığında klinik seyir ve sağ kalıma ışık tutacağını düşünmekteyiz.

Kaynaklar

1. de Morais, E. F., da Silva, L. P., Moreira, D. G. L. et al. Prognostic Factors and Survival in Adenoid Cystic Carcinoma of the Head and Neck: A Retrospective Clinical and Histopathological Analysis of Patients Seen at a Cancer Center. Head and Neck Pathol 15, 416–424 (2021). https://doi. org/10.1007/s12105-020-01210-7
2. Li N, Xu L, Zhao H, El-Naggar AK, Sturgis EM. A comparison of the demographics, clinical features, and survival of patients with adenoid cystic carcinoma of major and minor salivary glands versus less common sites within the Surveillance, Epidemiology, and End Results registry. Cancer. 2012 Aug 15; 118 (16) :3945-53.
3. He S, Li P, Zhong Q, Hou L, Yu Z, Huang Z, Chen X, Fang J, Chen X. Clinicopathologic and prognostic factors in adenoid cystic carcinoma of head and neck minor salivary glands: A clinical analysis of 130 cases. Am J Otolaryngol. 2017 Mar-Apr; 38 (2) :157-162. doi: 10.1016/j. amjoto. 2016.11.014.
4. Cao C, Ge M, Chen X, Xu J, Chen C. Clinical outcomes and prognostic factors of salivary gland adenoid cystic carcinomas: a case control study. Oral Surg Oral Med Oral Pathol Oral Radiol. 2017 May; 123 (5) :531-535. doi: 10.1016/j. oooo. 2016.11.015.

PSS-020 [Baş ve Boyun Patolojisi]

NAZAL İNFLAMATUAR POLİPLERDE ÖSTROJEN RESEPTÖR -ALFA EKSPRESYONUNUN DEĞERLENDİRİLMESİ

Büşra Altunay, Duygu Durna, Gülay Özbilim
Akdeniz Üniversitesi, Tıbbi Patoloji Ana Bilim Dalı, Antalya

ÖZET

Amaç: Nazal inflamatuar polip, stromanın mikst inflamatuar hücreler tarafından infiltrasyonuyla karakterize sinonazal bölgenin en sık yer kaplayan lezyonudur. Nüfusun %2-10'unda görülür. Hava yolu inflamasyonunda seks hormonlarının potansiyel olarak önemli bir rolü olduğu belirtilmiştir. Seks hormonu reseptörleri, çok çeşitli bağışıklık hücrelerinde bulunur; bu nedenle, bağışıklık sisteminin düzenlenmesinde çok önemli rol oynadıkları ve otorinolojik hastalıklarının hastalık ilerlemesini etkiledikleri düşünülmektedir. Ancak bu konuda literatürde sınırlı sayıda veri mevcuttur. Bu çalışmanın amacı nazal inflamatuar polip olgularında östrojen reseptör alfa (ER-alfa) ekspresyonunun değerlendirilmesi, bu reseptörler ile yaş, cinsiyet, yaşam yeri ve mukozal eozinofili arasında ilişki olup olmadığını saptamaktır.

Gereç ve Yöntem: Akdeniz Üniversitesi Tıp Fakültesi Hastanesi patoloji anabilim dalında tanı almış 25 kadın 25 erkekten oluşan nazal inflamatuar polip hastalarına immünohistokimyasal olarak ER-alfa boyaları uygulandı. Olgular boyanma oranlarına göre 0, 1, 2, 3 olarak gruplandırıldı. Ayrıca olguların kandaki eozinofili varlığı ve dokudaki eozinofil varlığı arasındaki ilişki değerlendirildi.

Bulgular: Toplam 50 olguya immünohistokimyasal olarak uygulanan ER-alfa, olguların 33'ünde (%.66) pozitif bulundu. Pozitif olguların %.55' i kadın, %45'i erkekti. ER-alfa immunohisyokimya boyası ile +2 veya +3 (yüksek) boyanan olguların %70'inin kadın, 0 veya +1 (düşük) boyanan olguların %60' ının erkek olduğu görüldü. Vakaların tamamına yakını Akdeniz bölgesinde ikamet etmekteydi. Dokuda histolojik incelemede saptanan eozinofil varlığı kanda biyokimyasal ölçülen eozinofili ile korele görüldü. Ancak dokuda izlenen eozinofil varlığı ile ER alfa ekpresyonu arasında ve cinsiyetler arasında belirgin ilişki izlenmedi.

Sonuç: Otorinolojik hastalıklar, cinsiyet hormonlarının seviyesinden önemli ölçüde etkilenebilir, bu da cinsiyet farklılıklarının bu hastalıkların patofizyolojisini ve sonuçlarını etkileyebileceğini gösterir. Bu çalışmada da ER pozitif hücrelerin sayısı cinsiyetten etkilenmiş görünmektedir. Seks hormonu reseptörleri, birçok inflamatuar hücrede bulunur; bu nedenle, bağışıklık sisteminin düzenlenmesinde çok önemli rol oynadıkları ve dolayısıyla otorinolojik hastalıkların ilerlemesini etkiledikleri açıktır. ER-alfa reseptör varlığının. değerlendirilmesi ve otorinolojik hastalıklarda etkisinin araştırılması, nazal polip tedavisinde yeni klinik yaklaşımlara ışık tutabilir kanısındayız.

Anahtar Kelimeler: ER-alfa, İnflamasyon, Nazal polip

Amaç

Nazal inflamatuar polip sinonazal bölgenin en sık yer kaplayan lezyonudur (1). Stromanın mast hücreleri, eozinofiller, makrofajlar ve aktif T lenfositlerden oluşan mikst inflamatuar hücreler tarafından infiltrasyonuyla karakterizedir. Nüfusun %2-10'unda görülür (2). Nazal polipozis ve astım üst ve alt solunum yollarını etkileyen hastalıklardır. Nazal polipozis ve astımı birbirleriyle ilişkilendiren epidemiyolojik kanıtlar giderek artmaktadır, ancak patofizyolojileri henüz açıklığa kavuş-

turulamamıştır. Astımlı hastalarda nazal polipozis oranı, astımı olmayan hastalara göre daha yüksek bulunmuştur (3).

Bazı çalışmalar seks hormonu salınım seviyeleriyle astımın klinik semptomlarının artması arasında ilişki olduğunu göstermiştir (4-9). Astım nedeniyle hastaneye başvuran tüm erişkinlerin %70' inden fazlasını kadınlar oluşturmaktadır (8, 9). Nazal polipozis ve astımın benzer patolojilerinin olması (3) ve birlikte bulunabiliyor olması nazal polipozislerde de astımda olduğu gibi seks hormon ilişkisinin olabileceğini düşündürmektedir. Ancak literatürde bu konuyla ilişkili oldukça sınırlı veri mevcuttur. Bu çalışmanın amacı nazal inflamatuar polip olgularında östrojen reseptör alfa (ER-alfa) ekspresyonunun değerlendirilmesi, bu reseptörler ile yaş, cinsiyet, yaşam yeri, astım öyküsü ve mukozal eozinofili arasında ilişki olup olmadığını saptamaktır.

Gereç ve Yöntem

Akdeniz Üniversitesi Tıp Fakültesi Hastanesi Patoloji Anabilim Dalı'nda tanı almış 25 kadın 25 erkekten oluşan nazal inflamatuar polip hastalarına immünohistokimyasal olarak ER-alfa boyaları uygulandı. Olgular boyanma oranlarına göre 0, 1, 2, 3 olarak gruplandırıldı. Değerlendirme yapılırken tüm boyalı prepreatlar iki farklı patolog tarafından değerlendirildi. Pozitif vakalar ER-alfa boyası ile nükleer boyanma gösterdi. İmmünohistokimyasal boyamanın yoğunluğu ve pozitif hücrelerin yüzdesi değerlendirildi ve şu puanlama sistemi kullanılarak yorumlandı: 0: Hücrelerde boyanma yok veya %10'undan azında zayıf boyanma, 1: Hücrelerin %10-40›ında zayıf boyanma veya <%40'ında orta derecede boyanma, 2:Hücrelerin >%70'inde zayıf boyanma, %40-70'inde orta derecede boyanma veya %10-40'ında güçlü boyanma ve 3: Hücrelerin >%70›inde orta derecede boyanma veya %40'tan fazlasında güçlü boyanma. Skoru 0 olan vakalar negatif, 1, 2 veya 3 skoru olan vakalar ise pozitif kabul edildi (10). Ayrıca olguların kandaki eozinofili varlığı ve dokudaki eozinofil varlığı arasındaki ilişki değerlendirildi.

Bulgular

Toplam 50 olguya immünohistokimyasal olarak uygulanan ER-alfa, olguların 33'ünde (%66) pozitif bulundu. Pozitif olguların %55' i kadın, %45'i erkekti. ER-alfa ile mast hücreleri ve fibroblastlar nükleer pozitif boyandı. ER-alfa immunohisyokimya boyası ile +2 veya +3 (yüksek) boyanan olguların %70' inin kadın, 0 veya +1 (düşük) boyanan olguların %60' ının erkek olduğu görüldü. Vakaların tamamına yakını Akdeniz bölgesinde ikamet etmekteydi. Dokuda histolojik incelemede saptanan eozinofil varlığı ile kanda biyokimyasal olarak ölçülen eozinofil düzeyi korele görüldü. Dokuda izlenen eozinofil varlığı ile ER-alfa ekpresyonu ve cinsiyetler arasında belirgin ilişki izlenmedi.

Sonuç

Seks hormonu reseptörleri, çeşitli bağışıklık hücrelerinde bulunur; bu nedenle, bağışıklık sisteminin düzenlenmesinde önemli rol oynadıkları ve otorinolojik hastalıklarının progresyonunu etkiledikleri düşünülmektedir (11). Burun boşluğu, ağız boşluğu, deri ve göğüsteki epitel hücrelerinin ortak ektodermal kökenleri, bu dokularda östrojen varlığını açıklayabilir (12). Ayrıca östrojenin hücre büyümesi ve farklılaşmasında anahtar düzenleyici olarak görev yaptığı bilinmektedir (13). Otorinolojik hastalıklar, cinsiyet hormonlarının seviyesinden önemli ölçüde etkilenebilir, bu da cinsiyet farklılıklarının bu hastalıkların patofizyolojisini ve sonuçlarını etkileyebileceğini gösterir. Bir çalışmada ER-alfa eksprese eden eozinofillerde östrojen sinyal yolunun aktivasyonunun, eozinofillerin degranülasyonuna yol açtığı ve çeşitli proinflamatuar faktörlerin salınmasına neden olduğu gösterilmiştir (14). Ayrıca kadınlarda adet döngüsü esnasında hormon seviyelerinin değişmesine bağlı burun mukozasında bulunan eozinofillerin arttığı bulunmuştur (15). Bizim çalışmamızda yoğun eozinofil varlığı dikkat çekmesine rağmen bu hücrelerde boyanma izlenmemiştir. Başka bir çalışmada da hamilelikte burun tıkanıklığının kadınların %30'unda görüldüğü ve hamileliğin ikinci yarısında anlamlı olarak daha fazla görüldüğü bulunmuştur (16). Çalışmamızdaki yoğun ER-alfa ekspresyonunun kadınlarda ön plana çıkmış olması literatürdeki bu çalışmalarla korele görülmektedir. Woo Ban ve arkadaşlarının yaptığı bir çalışmada ER-alfa ekpresyonunun nazal poliplerde sağlıklı mukozaya göre anlamlı olarak daha yüksek olduğu bulunmuştur (17). Bizim çalışmamızda nazal polip dışı normal mukoza alanlarında ER ekspresyon izlenmemiştir. Hayvan astımı üzerine yapılan bir çalışmada östrojen reseptör antagonisti olan tamoksifen ile dokudaki eozinofilik infiltrasyonun azaldığı gözlenmiştir (11).

Östrojenin ER-alfa ve ER-betaya bağlanarak hücre proliferasyonunda, farklılaşmasıyla ilgili genlerin ekpesyonunu düzenlediği bilinmektedir (18). Bazı çalışmalarda ER-alfa ve ER-beta glandüler epitel hücrelerin, kan damarlarının ve nazal mukozanın inflamatuar hücrelerinin sitoplazmasında ve/veya nükleusunda tespit edilmesine karşın (8, 19, 20) başka bir çalışmada üst solunum yollarında ER'nin mast hücrelerinde eksprese edildiği ve lenfositler, makrofajlar veya diğer bağışıklık hücrelerinde eksprese edilmediği izlenmiştir (21). Bizim çalışmamızda da östrojen ekspresyonu özellikle mast hücrelerinde ve fibroblastlarda izlenmiştir.

Olgu sayımız sınırlı sayıda olmakla birlikte ER-alfa reseptör varlığının değerlendirilmesi ve otorinolojik hastalıklarda etkisinin araştırılması, nazal polip tedavisinde yeni klinik yaklaşımlara ışık tutabilir kanısındayız.

Kaynaklar

1. Bahçeci S, Şimşek F, Eren E, Aladağ I. Akt and estrogen receptor expression in nasal polyps. Indian J Pathol Microbiol. 2019 Jul-Sep; 62 (3) :375-378. doi: 10. 4103/IJPM. IJPM_168_18.
2. Cho JS, Han IH, Lee HR, Lee HM. Prostaglandin E2 Induces IL-6 and IL-8 Production by the EP Receptors/Akt/NF-κB Pathways in Nasal Polyp-Derived Fibroblasts. Allergy Asthma Immunol Res 2014; 6:449-57.

3. Langdon C, Mullol J. Nasal polyps in patients with asthma: prevalence, impact, and management challenges. J Asthma Allergy. 2016 Mar 14; 9:45-53. PMID: 27042129; PMCID: PMC4798207.
4. Gibbs CJ, Coutts II, Lock R, et al. Premenstrual exacerbation of asthma. Thorax 1984; 39:833–6.
5. Eliasson O, Scherzer HH, DeGraV AC. Morbidity in asthma in relation to the menstrual cycle. J Allergy Clin Immunol 1986; 77:87–94.
6. Benyon HLC, Garbett ND, Barnes PJ. Severe premenstrual exacerbations of asthma: eVect of intramuscular progester- one. Lancet 1988; ii:370–2.
7. Troisi RJ, Speizer FE, Willett WC, et al. Menopause, postmenopausal estrogen preparations, and the risk of adult-onset asthma. A prospective cohort study. Am J Respir Crit Care Med 1995; 152:1183–8.
8. SkobeloV EM, Spivey WH, St Clair SS, et al. The influence of age and sex on asthma admissions. JAMA 1992; 268: 3437–40.
9. Singh AK, Cydulka RK, Stahmer SA, et al. Sex diVerences among adults presenting to the emergency department with acute asthma. Multicenter Asthma Research Collabo- ration Investigators. Arch Intern Med 1999; 159:1237–43.
10. Goulioumis AK, Fuxe J, Varakis J, Repanti M, Goumas P, Papadaki H. Estrogen receptor-beta expression in human laryngeal carcinoma: correlation with the expression of epithelial-mesenchymal transition specific biomarkers. Oncol Rep. 2009 Nov; 22 (5) :1063-8. doi: 10. 3892/or_00000537. PMID: 19787222.
11. Luo, S. D., Chiu, T. J., Chen, W. C., & Wang, C. S. (2021). Sex differences in otolaryngology: Focus on the emerging role of estrogens in inflammatory and pro-resolving responses. International journal of molecular sciences, 22 (16), 8768.
12. Philpott CM, Wild DC, Wolstensholme CR, Murty GE. The presence of ovarian hormone receptors in the nasal mucosa and their relationship to nasal symptoms. Rhinology. 2008 Sep;46:221-5.
13. Campbell RA, Bhat-Nakshatri P, Patel NM, Constantinidou D, Ali S, Nakshatri H. Phosphatidylinositol 3-kinase/AKT-mediated activation of estrogen receptor alpha: a new model for anti-estrogen resistance. J Biol Chem. 2001 Mar 30;276(13):9817-24.
14. Cai, Y.; Zhou, J.; Webb, D. C. Estrogen Stimulates Th2 Cytokine Production and Regulates the Compartmentalisation of Eosinophils during Allergen Challenge in a Mouse Model of Asthma. Int. Arch. Allergy Immunol. 2012, 158, 252–260. [CrossRef]
15. Gordon, J. L.; Peltier, A.; Grummisch, J. A.; Sykes Tottenham, L. Estradiol Fluctuation, Sensitivity to Stress, and Depressive Symptoms in the Menopause Transition: A Pilot Study. Front. Psychol. 2019, 10, 1319. [CrossRef]
16. Maby RL. Intranasal steroid injection during pregnancy. South Med J 1980; 73: 1176/9.
17. Ban, W. W., Lee, Y. J., Lee, S. H., Jung, J. Y., & Baek, B. J. (2020). Expression of estrogen receptor-alpha in nasal polyps and the effects of dexamethasone on estrogen receptor-alpha expression in RPMI 2650 cells. Journal of Korean Medical Science, 35 (50).
18. Nappi C, Di Spiezio Sardo A, Guerra G, Bifulco G, Testa D, Di Carlo C. Functional and morphologic evaluation of the nasal mucosa before and after hormone therapy in postmenopausal women with nasal symptoms. Fertil Steril 2003; 80 (3) :669-71.
19. Shirasaki H, Watanabe K, Kanaizumi E, Konno N, Sato J, Narita S, et al. Expression and localization of steroid receptors in human nasal mucosa. Acta Otolaryngol 2004; 124 (8) :958-63.
20. Philpott CM, Wild DC, Wolstensholme CR, Murty GE. The presence of ovarian hormone receptors in the nasal mucosa and their relationship to nasal symptoms. Rhinology 2008; 46 (3) :221-5.
21. Zhao, X. J., McKerr, G., Dong, Z., Higgins, C. A., Carson, J., Yang, Z. Q., & Hannigan, B. M. (2001). Expression of oestrogen and progesterone receptors by mast cells alone, but not lymphocytes, macrophages or other immune cells in human upper airways. Thorax, 56 (3), 205-211.

PSS-021 [Baş ve Boyun Patolojisi] [Özet Metin]

BAŞ BOYUN BÖLGESİNDE IGG4 İLİŞKİLİ HASTALIK AÇISINDAN KUŞKULANILAN HASTALARDA HİSTOPATOLOJİK SONUÇLAR VE KLİNİK BULGULAR

Elif Yumuk[1], İlhan Barış Çelik[1], Aydan Köken Avşar[3], Fatoş Önen[2], Sülen Sarıoğlu[1]
[1]Dokuz Eylül Üniversitesi, Tıbbi Patoloji Ana bilim Dalı, İzmir
[2]Dokuz Eylül Üniversitesi, İç Hastalıkları Anabilim Dalı, İmmunoloji ve Romatoloji Bilim Dalı, İzmir
[3]Kocaeli Şehir Hastanesi, İç Hastalıkları Anabilim Dalı, Romatoloji Bilim Dalı, Kocaeli

ÖZET

Amaç: IgG4 ilişkili hastalık (IgG4-İH) vücutta herhangi bir organı tutabilen sistemik fibroinflamatuar bir hastalıktır. IgG4-İH sınıflamasında 4 fenotipten ikisi «baş boyuna sınırlı» ve «Mikulicz/sistemik» tir. Baş boyun bölgesi (BBB) tulumun sık olduğu bir alandır. Kesin tanısı etkilenen organın genişlemesi, yüksek serum IgG4 düzeyi, karakteristik histopatolojik bulgular ve dışlama ölçütleri ile konur. Bu çalışmada; IgG4-İH açısından kuşkulanılıp değerlendirilen BBB hastalarında histopatolojik bulgular, romatoloji başvuru ve tanı oranlarının belirlenmesi amaçlanmıştır.

Gereç ve Yöntem: IgG4 istemi yapılan orbita dışı BBB olguları geriye-dönük demografik, histopatolojik, klinik bulgular açısından değerlendirilmiştir.

2015-2023 yılları arasında BBB'de morfolojik olarak IgG4-IH'tan kuşkulanılan 79 olguya IgG4 ve IgG immunhistokimyası yapılmıştır. Bir büyük büyütme alanında (BBA) 10'dan fazla IgG4 pozitif plazma hücresi ya da IgG4/IgG oranı %40'ın üzerinde olan olgularda histopatolojik dışlama ölçütleri uygulanarak raporda IgG4-İH olasılığı bilgisi yazılmıştır. Bu hastalarda histopatolojik özellikler (yangı şiddeti, storiform fibrosis (SF), eozinofil, obliteratif flebit (OF)] ve klinik bulguları (yaş, cinsiyet, serum IgG4 düzeyi, romatoloji izlemi, yerleşim) geriye-dönük değerlendirildi.

Bulgular: 79 olgunun 35 (%44,3)'inde IgG4 pozitif plazma hücreleri 10'un üzerinde; bunların 6 (%17,1)'sında ise IgG4/

IgG oranı %40'ın üzerinde bulundu.16 (%45,7)'sı romatoloji kliniğine başvurmuş; 6'sı IgG4-İH tanısı almıştı. Hastaların 3'ü kadın, 3'ü erkekti ve biyopsiler submandibular bez (2), maksiller sinüs (2), kavernöz sinüste (1) ve dudak (1) bölgesindendi. Olguların 3'ünde eozinofil infiltrasyonu, 2'sinde SF ve 2'sinde OF izlendi; 2'sinde serum IgG4 düzeyi yüksek, 3'ünde normal, 1'inde ise bakılmamıştı.

Sonuç: Yüksek sayıda IgG4 pozitif plazma hücresi tek başına özgün ve tanısal bir bulgu değildir; neoplastik ya da yangısal durumlarda da görülebilir. IgG4-İH'de serum IgG4 düzeyi normal değerlerde izlenebilir ve tanı için ne gerekli ne de yeterlidir. BBB'ye sınırlı fenotipinde özellikle Asyalı veya kadın bireylerin lokalize hastalığa yatkın olduğu bilinmektedir. IgG4-İH klinisyenler ve patologlar tarafından yeterince bilinmemekte ve araştırılmamaktadır. Patologlar tarafından değerlendirilmediğinde kolayca gözden kaçabilir, değerlendirilmesi de tek başına yeterli değildir; kliniğin Romatoloji bölümüne yönlendirmesi gereklidir. Çalışmamızda görüldüğü gibi bu olasılık patoloji raporunda bildirildiği halde değerlendirilmesi ihmal edilebilmektedir.

Anahtar Kelimeler: Baş boyun, IgG4 ilişkili hastalık, plazma hücresi, IgG, storiform fibrozis, obliteratif flebit

Kaynaklar

1. Kubo, K. & Yamamoto, K. IgG4-related disease. (2015).
2. Wallace, Z. S. et al. Clinical phenotypes of IgG4-related disease: An analysis of two international cross-sectional cohorts. Ann. Rheum. Dis. 78, 406–412 (2019).
3. Karadeniz, H. & Vaglio, A. Igg4-related disease: A contemporary review. Turkish J. Med. Sci. 50, 1616–1631 (2020).
4. Legatowicz-Koprowska, M. IgG4-related disease: Why is it so important? Cent. Eur. J. Immunol. 43, 204–208 (2018).
5. Deshpande, V. et al. Consensus statement on the pathology of IgG4-related disease. Mod. Pathol. 25, 1181–1192 (2012).
6. Lanzillotta, M., Lanzillotta, M., Mancuso, G., Mancuso, G. & Della-Torre, E. Advances in the diagnosis and management of IgG4 related disease. BMJ 369, (2020).

PSS-022 [Baş ve Boyun Patolojisi] [Özet Metin]

DERİ VE ORAL MUKOZADAKİ SEKONDER YARA İYİLEŞMESİ MODELİNDE OTOFAJİ BELİRTECİ LC3B'NİN İNCELENMESİ

Sevinç İnan[1], Emre Barış[1], Mürşide Ayşe Demirel[2]
[1]Gazi Üniversitesi, Oral Patoloji Anabilim Dalı, Ankara
[2]Gazi Üniversitesi, Temel Eczacılık Bilimleri, Ankara

ÖZET

Amaç: Çalışmamızın amacı; otofaji belirteci olan LC3B'nin sekonder yara iyileşmesinde, skar oluşumu ve miyofibroblast diferansiyasyonundaki rolünü ratların deri, keratinize palatinal (KPM) ve non-keratinize bukkal mukozasında (nKBM) incelemektir.

Gereç ve Yöntem: 54 adet Wistar-Albino Rat'ın deri, KPM ve nKBM'sinde yara modeli oluşturulmuş 3., 7. ve 14. günlerdeki sekonder yara iyileşmesi karşılaştırılmıştır. ELISA yöntemi ile yara bölgelerindeki LC3B, TGF-β ve α-SMA seviyeleri tespit edilmiştir. Elde edilen veriler Kruskal-Wallis testi ile istatistiksel olarak değerlendirilmiştir.

Bulgular: Sekonder iyileşme modelinde otofaji belirteci açısından en anlamlı bulgular iyileşmenin 7. gününde saptandı. 7. günde LC3B en yüksek KPM'de ve en düşük nKBM'de bulundu.14. günde nKBM'deki LC3B düzeyinin deri ve KPM'ye göre anlamlı ölçüde daha düşük olduğu görüldü ($p<0.05$). α-SMA düzeyleri 7. ve 14. günde en yüksek KPM'de ve en düşük nKBM'de saptandı. TGF-β düzeyi 7. günde en yüksek KPM'de ve en düşük deride tespit edildi ($p<0.05$). TGF-β seviyesi 14. günde en yüksek KPM'de, en düşük ise deride izlendi. Sekonder iyileşmenin 3. gününde deri, KPM ve nKBM'de LC3B, TGF-β ve α-SMA seviyeleri arasında anlamlı bir farklılık bulunmadı.

Sonuç: Otofajinin engellenmesi birçok dokuda fibroproliferatif olayların azalmasıyla ilişkilendirilmiştir. nKBMde 3. günden 14. güne doğru gidildikçe LC3B ve α-SMA düzeylerinin azalma eğiliminde olduğu izlendi ve bu da, bu bölgede skarsız iyileşmede otofajinin rolü olabileceğini düşündürmektedir. Çalışmamızda LC3B 7. günde en yüksek KPM'de, 14. günde ise en yüksek deride; iyileşmenin her iki döneminde de en düşük nKBM'de saptanmıştır. Skar oluşumu ve keratinizasyonda otofajinin rolü olduğu aşikardır. Gerek skar formasyonunun engellenmesi gerekse oral cerrahi işlemler sonrası keratinize oral mukoza oluşumunun hedeflendiği durumlarda otofajinin düzenlenmesi klinik uygulamalara katkı sağlayabilir.

Anahtar Kelimeler: Otofaji, yara iyileşmesi, deri, oral mukoza

PSS-023 [Baş ve Boyun Patolojisi] [Özet Metin]

SJÖGREN SENDROMLU HASTALARDA MİNÖR TÜKÜRÜK BEZİ EPİTEL HÜCRELERİNDE VE LENFOSİTLERDE ÖSTROJEN RESEPTÖR (α VE ß) EKSPRESYON DÜZEYLERİNİN ÖNEMİ VAR MIDIR?

Nur Kıvrak[1], Aydan Kılıçarslan[2], Ahmet Kor[3]
[1]Ankara Bilkent Şehir Hastanesi, Tıbbi Patoloji Kliniği, Ankara
[2]Yıldırım Beyazıt Üniversitesi Tıp Fakültesi, Tıbbi Patoloji Kliniği, Ankara
[3]Yıldırım Beyazıt Üniversitesi Tıp Fakültesi, Ankara Şehir Hastanesi, İç Hastalıkları, Romatoloji ABD, Ankara

ÖZET

Amaç: Sjögren sendromlu hastaların minör tükrük bezine ait epitel hücreleri ve lenfositlerde östrojen reseptör α ve ß eks-

presyon düzeylerinin değerlendirilmesi ve patofizyolojisindeki rollerininin aydınlatılması.

Gereç ve Yöntem: Şubat 2019, Nisan 2023 tarihleri arasında Ankara Bilkent Şehir Hastanesi Romatoloji kliniğine başvurup, Sjögren ön tanısı ile tükrük bezi biyopsisi alınmış hastalar retrospektif olarak taranmıştır. Çalışmaya parafin bloklarına ulaşılabilen 89 vaka dahil edilmiştir. Bu vakaların 66'si Chisholm-Mason sınıflandırmasına göre grade 3-4 olarak yorumlanmış olup klinik olarak Sjögren tanısı almıştır. Chisholm-Mason sınıflandırmasına göre grade 0 olup klinik olarak da Sjögren kabul edilmeyen 23 vaka ise kontrol grubu olarak seçilmiştir. Parafine gömülü dokulardan 3 mm çapında, birer örnek manuel olarak alınmış ve 4 adet doku mikroarray bloğu hazırlanmıştır. Bu bloklara immünhistokimyasal yöntemle Östrojen reseptör (ER) α ve ß uygulanmıştır. Nükleer ekspresyonlar pozitif kabul edilmiş ve ekspresyonlar yüzde olarak değerlendirilmiştir.

Bulgular: Vakaların hepsi kadındı ve Sjögren hastalarının yaş ortalaması 50.1±13.4, kontrol grubunun ise 48. 2±13.2 idi (p:0.564). Sjögren hastalarıyla kontrol grubu arasında tükrük bezi duktuslarında, asinilerinde ve duktus çevresi lenfositlerde ERß ekspresyonunda anlamlı farklar bulunmuştur (p<0.0001). Sjögren hasta grubunda ERß ile tükrük bezi duktuslarında %90, asinilerinde %60 ve duktus çevresi lenfositlerde %80 oranında boyanma izlenirken, kontrol grubunda tükrük bezi duktuslarında %70, asinilerinde %30 oranında nükleer pozitif boyanma mevcuttur. ERα ile her iki grupta da tükrük bezi duktuslarında, asinilerinde ve lenfositlerde boyanma saptanmamıştır (Tablo 1). Ayrıca, binary lojistik regresyon analizi sonuçlarına göre, duktuslarda ß reseptör ekspresyonunun Sjögren sendromuyla ilişkili olduğu ve hastalığın gelişiminde etkili olabileceği belirlenmiştir (OR: 1.17, %95 CI: 1.079-1.267, p<0.0001) (Tablo 2).

Sonuç: Lenfositlerde ERα'nın proinflamatuar, ERβ'nın ise anti-inflamatuar işlevlere sahip olduğu literatürde gösterilmiştir. Sjögren sendromunda ERα ve ß'nın hastalık patogenezindeki rolü henüz aydınlatılmamıştır. Bu çalışmanın göstermektedir ki, Sjögren hastalarının tükrük bezi epitel hücrelerinde ve çevresindeki inflamatuar hücrelerde daha yüksek oranda ERß ekspresyonu varken ERα ile ekspresyon yoktur. Sjögren sendromunda ERß terapötik hedeftir. Gelecekte yapılacak daha geniş çalışmalar ile ERß rolü aydınlatılmalıdır.

Anahtar Kelimeler: Sjögren sendromu, Östrojen reseptörleri, Chisholm-Mason sınıflandırması.

PSS-024 [Baş ve Boyun Patolojisi] [Özet Metin]

LARİNKS SKUAMOZ HÜCRELİ KARSİNOMLARINDA MİKROSATELLİT İNSTABİLİTE DURUMU VE PROGNOZ İLE İLİŞKİSİ

Ayça Tan[1], Görkem Eskiizmir[2], Uğur Kamiloğlu[2], Sülen Sarıoğlu[3]

[1]Manisa Celal Bayar Üniversitesi, Tıbbi Patoloji Anabilim Dalı, Manisa
[2]Manisa Celal Bayar Üniversitesi, Kulak Burun Boğaz Hastalıkları Anabilim Dalı, Manisa
[3]Dokuz Eylül Üniversitesi, Tıbbi Patoloji Anabilim Dalı, İzmir

ÖZET

Amaç: Larinks skuamoz hücreli karsinomu baş boyun bölgesinin sık görülen ve rekürrens eğilimi olan malignitesidir. Bu çalışmada larinks skuamoz hücreli karsinomlarında mikrosatellit instabilite durumu ve bunun rekürrens, hastalıksız sağkalım ve genel sağkalım ile olan ilişkileri araştırıldı.

Gereç ve Yöntem: Larenjektomisi olan ve sağkalımları bilinen 137 olguda MLH1, MSH2, MSH6 ve PMS2 biyobelirteçleri %5 ve %10 kesme değerleri alınarak değerlendirildi. Histopatolojik parametreler ve immunohistokimyasal bulgular prognoz verileriyle karşılaştırılarak istatistiksel analizler yapıldı.

Bulgular: Olguların %93,4'ü erkek olup ortalama yaş 60,9 idi. Tümörlerin %. 35,8'i tiroid kartilaj invazyonu, %12,4'ü krikoid kartilaj invazyonu, %7, 3'ü lenfovasküler invazyon ve %11,7'si perinöral invazyon göstermekteydi. Lenf nodu diseksiyonu yapılan 123 olgunun %42,2'sinde metastaz saptandı. ≤%5 boyanma kayıp (grup 1) olarak değerlendirildiğinde 10 olgu MSI (mikrosatellit instabil) low ve 2 olgu MSI high; ≤%10 boyanma kayıp (grup 2) olarak değerlendirildiğinde 11 olgu MSI low ve 6 olgu MSI high olarak değerlendirildi ve sırasıyla 12 (%8.75) ve 17 (%12,4) olgu MSI olarak kabul edildi. Grup 2'de instabil tümörlerde uzak metastaz oranı daha yüksek idi (p=0,005). Her iki grupta da MSI tümörlerde tiroid kartilaj invazyonu daha fazlaydı (p=0.019 ve p=0.008). Üç yıllık genel sağkalım ve hastalıksız sağkalım oranları grup 1'de stabil olanlarda sırasıyla %73,4 ve %78.7, instabillerde sırasıyla %81,8 ve %73,3 iken; grup 2'de stabil olanlarda sırasıyla %72,1 ve %80,8, instabillerde sırasıyla %87,5 ve %61,4 idi ve bu sonuçlar istatistiksel olarak anlamlı değildi.

Sonuç: Larinks skuamoz hücreli karsinomlarının mikrosatellit instabilite prevalansı yaklaşık %10 olarak saptanmış olup prognozu öngörmede anlamlı değildir. Bu tümörlerde immunoterapi tedavisi seçiminde bir biyobelirteç olarak kullanılması için PCR bazlı yöntemlerle konfirmasyonu gereklidir.

Anahtar Kelimeler: Larinks, skuamoz, mikrosatellit, stabil, instabil

PSS-025 [Baş ve Boyun Patolojisi]

SİNONAZAL İNVERTED PAPİLLOMLARDA HUMAN PAPİLLOMAVİRÜS VE EPSTEİN BARR VİRÜS PREVALANSI VE P16, Kİ67 VE P53 İMMÜNHİSTOKİMYASAL EKSPRESYONLARI İLE İLİŞKİSİ

Emel Kılıçarslan[1], Nursinem Alkan[1], Fazıl Necdet Ardıç[2], Ferda Bir[1]
[1]Pamukkale Üniversitesi, Tıbbi Patoloji Ana Bilim Dalı, Denizli
[2]Pamukkale Üniversitesi, Kulak Burun Boğaz Hastalıkları, Denizli

ÖZET

Amaç: Sinonazal inverted papillomlar (SIP), az görülen, lokal agresif benign tümörlerdir. SIP' lar nüks edebilir ve maligniteye progrese olabilirler. İnverted papillom (IP)' larda EBV ve HPV tiplerinin lezyonun gelişiminde ve progresyonunda rol aldığı düşünülmektedir.

Gereç ve Yöntem: Bu çalışmada 71 hastaya ait; bir kısmı aynı hastaya ait nüks materyali olmak üzere (skuamöz hücreli karsinom dahil) toplamda 79 adet biyopsi materyali incelenmiştir. Biyopsi materyallerinden hazırlanan mikroarray blokları in-situ hibridizasyon yöntemi ile EBER (Epstein-Barr encoding region), HPV-HR (Human Papilloma Virus- High Risk), HPV-LR (Human Papilloma Virus- Low Risk) ve immünhistokimya yöntemi ile p16, p53 ve Ki67 boyanarak değerlendirilmiştir.

Bulgular: Olguların 63'ünde displazi izlenmemişken; 13 vakada displazi görülmüştür. Üç vaka ise IP zemininde gelişmiş skuamöz hücreli karsinom (scc) tanısı almıştı. EBER ile latent EBV enfeksiyonu pozitif saptanan 17 olgunun 5'inde displazi görülmemiş olup; 9'unda displazi mevcuttu. Üç adet scc vakasının tamamında EBER pozitifti. Bu bulgularla, EBER pozitifliği ile displazi/karsinom gelişimi arasında istatistiksel olarak anlamlı ilişki saptanmıştır. Ancak EBER pozitifliği ile nüks gelişimi arasında anlamlı ilişkili izlenmemiştir. HPV-HR toplamda 2 vakada pozitif saptanmıştır. Bu 2 vaka displazi içermeyen, olağan IP' lar idi. HPV-LR ise yalnızca 1 vakada pozitif saptanmış olup; bu vakada da displazi mevcut değildi. P53, p16, Ki-67 durumu ile HPV-HR, HPV-LR ya da EBER pozitifliği arasında anlamlı istatistiksel ilişki saptanmamıştır. Ayrıca bu immünhistokimyasal belirteçlerin pozitiflik oranı ile nüks ya da scc gelişimi arasında da istatistiksel olarak anlamlılık yoktur. IP zemininde gelişmiş scc tanısı alan 3 olgunun 2'sinde p16 tamamen negatifken; 1 tanesinde %100 pozitif olarak izlenmiştir.

Sonuç: IP gelişiminde etiyolojiye dair literatürde yer alan çalışmalar HPV ve EBV' e kuvvetle işaret etmekle birlikte, çeşitli çalışmalarda farklı pozitiflik oranları saptanması nedeniyle daha fazla araştırmaya ihtiyaç duyulmaktadır. Bu çalışmada %21 olguda saptadığımız EBV pozitifliğinin displazi/ scc gelişimi ile ilişkili olması literatür ile uyuşmaktadır. Ancak HPV (HR-LR), bu çalışmada oldukça az vakada (sırasıyla %2,53 ve %1.26) pozitif tespit edilmiştir.

Anahtar Kelimeler: EBV, HPV, inverted papillom, sinonazal

Giriş

Sinonazal inverted papillomlar (SIP), az görülen, lokal agresif benign tümörlerdir. SIP' lar nüks edebilir ve maligniteye progrese olabilirler. Inverted papillomların olası etiyolojik faktörlerinin araştırılması halen devam etmektedir. Geçmişten bu yana sigara, alkol kullanımı, alerjik rinit, hipertansiyon gibi klasik risk faktörleri araştırılmış ancak kesin bir sonuca ulaşılamamıştır. Bu süreçte, Epstein Barr Virüs (EBV) ve Human Papillomavirüs (HPV) tipleri gibi bazı biyolojik etkenlerin lezyonun gelişiminde ve/veya progresyonunda rol aldığı düşünülmektedir.

Bilindiği üzere HPV, konak DNA' sına entegre olur ve iki viral onkoprotein olan E6 ve E7, bu virüsün tümörogenezisinden sorumludur. E6, adenozin trifosfat (ATP) bağımlı bir yolak ile "wild type" p53'e bağlanarak, p53'ün degredasyonuna ve inaktivasyonuna yol açar. E7 onkoproteini ise retinoblastom proteinine (pRb) bağlanır ve işlevsel olarak inaktive eder, böylece G1-S fazını kontrol eden p16INK4a'nın (p16) aşırı ekspresyonunu indükler.

HPV' nin servikal ve orofarengeal kanserlerin gelişimindeki rolü net olarak bilinmektedir. Düşük riskli HPV tipleri (LR-HPV) genellikle maligniteye yol açmazken, yüksek riskli HPV tiplerinde (HR-HPV) karsinogenez olasılığı artmaktadır. Servikal ve üst solunum yolu epiteli arasındaki benzerlikler, HPV' nin bu bölgede de papillom gelişiminde ve progresyonunda rolü olabileceğini düşündürmüştür. Bununla birlikte yapılan çalışmalara rağmen bu noktadaki rolü hala tartışmalıdır. HPV' nin SIP' larda pozitiflik oranları literatürde %0 ila %72 arasında değişmekte olup, ortalama %25 civarındadır.

Epstein-Barr virüs (EBV), çocukluk ve ergenlik döneminde tükürük yoluyla bulaşan ve latent enfeksiyona yol açan bir gamma herpes virüstür. EBV, bilindiği üzere enfeksiyöz mononükleoz, B hücreli lenfoproliferatif hastalıklar ve bazı solid tümörlerle ilişkilidir. EBV' nin de SIP gelişiminde rol oynayabileceği çeşitli çalışmalarla gösterilmiştir. HPV ile benzer şekilde, EBV'nin de SIP gelişiminde etiyolojik bir rolü olup olmadığı konusunda farklı sonuçlar mevcuttur.

Bu çalışmanın amacı, sinonazal inverted papillomların halen tartışmalı olan potansiyel biyolojik risk faktörlerini (HPV ve EBV); karsinogenezde rol alan p53 ve p16 tümör supresör genlerinin ve malign transformasyon ile ilişkili genel proliferatif indeks olan Kİ67' nin immünhistokimyasal ekspresyonlarını belirleyip; IP' un gelişim, nüks ve maligniteye transformasyonu ile ilişkisini saptayabilmektir.

Gereç ve Yöntem

Bu çalışmada 71 hastaya ait; bir kısmı aynı hastaya ait nüks materyali olmak üzere (skuamöz hücreli karsinom dahil) toplamda 79 adet biyopsi materyali incelenmiştir. Biyopsi materyallerinden mikroarray blokları hazırlanmıştır.

İnsitu Hibridizasyon

Çalışmamızda EBER, HPV-HR ve HPV-LR varlığı Kromojenik İn Situ Hibridizasyon (CISH) yöntemi ile araştırılmıştır. Bu işlem için öncelikle, hazırlanan mikroarray bloklarından 4 mikrometre kalınlığında kesitler alındı. CISH yöntemi, tam otomatik immünohistokimya ve in situ hibridizasyon boyama cihazında (Ventana BenchMark® Ultra, Roche Diagnostics, Mannheim, Almanya) üreticinin önerilerine göre

standart prosedür uygulanarak gerçekleştirildi. Hazırlanan pozitif kontrollü lamlar ışık mikroskobu altında incelendi. Mavi renkte nükleer boyanma pozitif olarak kabul edildi.

İmmünohistokimya

Hazırlanan mikroarray parafin bloklardan doku kesitleri hazırlandı. Bu kesitler ilk deparafinizasyon işlemi için 45 dk etüvde 75-80 ºC sıcaklıkta bekletildi. Daha sonra kesitler, antijen retrival işlemi de dahil olmak üzere tüm boyama aşamalarını sabit ısı ve koşullarda gerçekleştiren tam otomatik immünhistokimya cihazında (VENTANA, Benchmark Ultra, Ventana Medical Systems, USA), Ventana, Ultravıew DAB IHC Detection Kit kullanılarak boyandı. Her bir mikroarray bloğuna primer antikor olarak Ki-67 tavşan monoklonal antikoru (Kullanıma hazır, Klon 30-9, Katalog No: 05278384001, Roche, USA), p53 tavşan monoklonal antikoru (Kullanıma hazır, Klon: DO-7, Katalog no: 05278775001, Roche, USA), p16 tavşan monoklonal antikoru (Kullanıma hazır, Klon: E6H4, Katalog no: 06695248001, Roche, USA) damlatılarak hedeflenen proteinler görünür hale getirildi. Çalışmadaki tüm immünohistokimyasal incelemeler ışık mikroskobunda değerlendirildi. P16 immünhistokimyasal boyaması; 1) negatif, 2) %60'dan az boyanma ve 3) %60 ve fazla boyanması olan vakalar olarak 3 gruba ayrıldı. P53 immünhistokimyasal boyaması da; 1) negatif, 2) %50'dan az boyanma ve 3) %50 ve fazla boyanması olan vakalar olarak 3 gruba ayrıldı. Ki67 immünhistokimyasal boyaması ise 1) %50'den az ve 2) %50 ve fazla boyanma olarak iki gruba ayrıldı.

Bulgular

Olguların 63'ünde displazi izlenmemişken; 13 vakada displazi görülmüştür. Üç vaka ise IP zemininde gelişmiş skuamöz hücreli karsinom (scc) tanısı almıştı. EBER ile latent EBV enfeksiyonu pozitif saptanan 17 olgunun 5'inde displazi görülmemiş olup; 9'unda displazi mevcuttu. Üç adet scc vakasının tamamında EBER pozitifti (resim 1). Bu bulgularla, EBER pozitifliği ile displazi/karsinom gelişimi arasında istatistiksel olarak anlamlı ilişki saptanmıştır. HPV-HR toplamda 2 vakada pozitif saptanmıştır. Bu 2 vaka displazi içermeyen, olağan IP' lar idi. HPV-LR ise yalnızca 1 vakada pozitif saptanmış olup (resim 2); bu vakada da displazi mevcut değildi. P53, p16, Ki-67 durumu ile HPV-HR, HPV-LR ya da EBER pozitifliği arasında anlamlı istatistiksel ilişki saptanmamıştır. Ayrıca bu immünhistokimyasal belirteçlerin pozitiflik oranı ile nüks ya da scc gelişimi arasında da istatistiksel olarak anlamlılık yoktur. IP zemininde gelişmiş scc tanısı alan 3 olgunun 2'sinde p16 tamamen negatifken; 1 tanesinde %100 pozitif olarak izlenmiştir.

Tartışma

Bu çalışmada %21 olguda saptadığımız EBV pozitifliğinin displazi/ scc gelişimi ile ilişkili olması literatürdaki bazı çalışmalar ile uyuşmaktadır. Örneğin Macdonald ve arkadaşları PCR kullanarak SIP örneklerinin %65'inde EBV tespit etmiştir. Doescher ve arkadaşları ise, sinonazal skuamöz hücreli karsinomların %45'inin (20/44) EBV için pozitif olduğunu saptamışlardır. Ancak Sham ve arkadaşları ise EBV'nin SIP patogenezindeki rolünün, SIP'de %0 ila %68 arasında değişen farklı EBV prevalansı gösteren raporlar nedeniyle tartışmalı olarak kabul etmişlerdir.

Yalnızca iki olguda saptadığımız HPV-HR pozitifliği, displazi ya da malignite içermeyen olgulardı. Bu bulgu literatürdeki bazı çalışmalarda yer alan "hit and run" teorisini destekliyor olabilir. Bu teoriye göre HPV enfeksiyonu bağışıklık sistemi tarafından silinse bile bu papillomlar büyümeye devam eder ve HPV' nin SNIP'nin SCC'ye dönüşümünde rol oynamadığını gösteriyor olabilir.

Önemli bir nokta olarak, IP' larda tespit ettiğimiz p16 boyanmaları HPV ile ilişkili bir fenomen olmayabilir. Çünkü retinoblastom proteini anormallikleri veya p16 lokusunun delesyonu ve metilasyonu gibi diğer bazı faktörler de p16'nın aşırı ekspresyonuna yol açabilir. Bununla birlikte, IP zemininde gelişmiş scc tanısı alan 3 olgunun 2'sinde p16 tamamen negatifken; 1 tanesinde %100 pozitif olarak izlemiş olmamız, önemli bir noktaya parmak basmaktadır. CDKN2A'nın inaktive edici mutasyonu ve kopya sayısı kaybı, immünohistokimya ile analiz edilebilen p16 ekspresyonunun azalmasına veya tamamen yok olmasına yol açar. Lin ve arkadaşları, 21 SIP (%36) ile karşılaştırıldığında 133 adet, IP'a eşlik eden SCC vakasında (%84) anlamlı derecede daha sık p16 ekspresyon kaybı bildirmiştir.

IP gelişiminde etiyolojiye dair literatürde yer alan çalışmalar HPV ve EBV' e kuvvetle işaret etmekle birlikte, bizim çalışmamız da dahil olmak üzere, çeşitli çalışmalarda farklı pozitiflik oranları hatta negatiflikler saptanması nedeniyle daha fazla araştırmaya ihtiyaç duyulmaktadır.

Kaynaklar

1. Pähler Vor der Holte A, Fangk I, Glombitza S, Wilkens L, et al. Prognostic factors and risk factors for development and recurrence of sinonasal papillomas: potential role of different HPV subtypes. Eur Arch Otorhinolaryngol. 2020; 277:767-75.
2. Hwang CS, Yang HS, Hong MK (1998) Detection of human papil- lomavirus (HPV) in sinonasal inverted papillomas using polymer- ase chain reaction (PCR). Am J Rhinol 12:363–366
3. Roh HJ, Mun SJ, Cho KS, Hong SL (2016) Smoking, not human papilloma virus infection, is a risk factor for recurrence of sinona- sal inverted papilloma. Am J Rhinol Allergy 30:79–82
4. ZhangY, SunP, ChenX, PeiF, ZhouE, XueX, ChenX, ZhuJ. The prevalence and distribution of HPV types in nasal inverted papilloma in Chinese Han population. Int J Clin Exp Med 2017;10:12447–12453
5. Lin GC, Scheel A, Akkina S, Chinn S, Graham M, Komarck C, Walline H, McHugh JB, Prince ME, Carey TE, Zacharek MA. Epidermal growth factor receptor, p16, cyclin D1, and p53 staining patterns for inverted papilloma. Int Forum Allergy Rhinol. 2013 Nov; 3 (11) :885-9. doi: 10.1002/alr. 21215.
6. Cairns P, Polascik TJ, Eby Y, et al. Frequency of ho- mozygous deletion at p16/CDKN2 in primary human tumours. Nat Genet.1995; 11:210–212.

7. van der Riet P, Nawroz H, Hruban RH, et al. Frequent loss of chromosome 9p21-22 early in head and neck cancer progression. Cancer Res.1994; 54:1156–1158.
8. Mirza N, Montone K, Sato Y, Kroger H, Kennedy DW. Identification of p53 and human papilloma virus in Schneiderian papillomas. Laryngoscope.1998; 108 (4 Pt 1) :497–501.
9. Schindele A, Holm A, Nylander K, Allard A, Olofsson K. Low Epstein-Barr virus count in sinonasal inverted papilloma. Acta Otolaryngol. 2020 May; 140 (5) :413-417. doi: 10.1080/00016489.2020.1724330. Epub 2020 Feb 18. PMID: 32068495.
10. Macdonald MR, Le KT, Freeman J, et al. A majority of invertedsinonasal papillomas carries Epstein-Barr virus genomes. Cancer.1995; 75 (9) :2307–2312.
11. Sham CL, To KF, Chan PK, et al. Prevalence of human papillo-mavirus, Epstein-Barr virus, p21, and p53 expression in sino-nasal inverted papilloma, nasal polyp, and hypertrophiedturbinate in Hong Kong patients. Head Neck. 2012; 34 (4) :520–533
12. Re M, Gioacchini FM, Bajraktari A, Tomasetti M, Kaleci S, Rubini C, Bertini A, Magliulo G, Pasquini E. Malignant transformation of sinonasal inverted papilloma and related genetic alterations: a systematic review. Eur Arch Otorhinolaryngol. 2017 Aug; 274 (8) :2991-3000. doi: 10.1007/s00405-017-4571-2. Epub 2017 Apr 21. PMID: 28432463.
13. Choi JW, Kim SG, Kim YM et al (2012) Clinical and histologic features of inverted papilloma-associated malignancy. Eur Arch Otorhinolaryngol 2012 (269) :2349–2354
14. Scheel A, Lin GC, McHugh JB, Komarck CM, Walline HM, Prine ME, Zacharek MA, Carey TE (2015) Human papillo- mavirus infection and biomarkers in sinonasal inverted papillomas: clinical significance and molecular mechanisms. Int Forum Allergy Rhinol 5 (8) :701–707
15. Menendez M, Cabal VN, Vivanco B, Suarez-Fernandez L, Lopez F, Llorente JL, Hermsen MA, Alvarez-Marcos C. Loss of p16 expression is a risk factor for recurrence in sinonasal inverted papilloma. Rhinology. 2022 Dec 1; 60 (6) :453-461. doi: 10. 4193/Rhin22.143. PMID: 36173184.
16. Doescher J, Piontek G, Wirth M, et al. Epstein-Barr virus infection is strictly associated with the metastatic spread of sinonasal squamous-cell carcinomas. Oral Oncol. 2015; 51 (10) :929–934.

PSS-026 [Baş ve Boyun Patolojisi]

ADENOİD KİSTİK KARSİNOMLARDA MYB GENİ YENİDEN DÜZENLENİMİ: ÇOK MERKEZLİ ÇALIŞMA

Muhammed Hasan Toper[1], Leyla Cinel[2], Ferda Bir[3], Kayhan Başak[4], Özlem Saraydaroğlu[5], Aysun Uğuz[6], İrem Hicran Özbudak[7], Ayça Tan[8], Serdar Q Altınay[9], Ünsal Han[10], Ülkü Küçük[11], Firuzan Döger[12], Demet Etit[13], Fulya Çakalağaoğlu[14], Ayşe Nur İhvan[15], Sülen Sarıoğlu[16]
[1]Dokuz Eylül Üniversitesi, Sağlık Bilimleri Enstitüsü, İzmir
[2]Marmara Üniversitesi, Tıp Fakültesi, İstanbul
[3]Pamukkale Üniversitesi, Tıp Fakültesi, Denizli
[4]Kartal Dr. Lutfi Kırdar Şehir Hastanesi, İstanbul
[5]Uludağ Üniversitesi, Tıp Fakültesi, Bursa
[6]Çukurova Üniversitesi, Tıp Fakültesi, Adana
[7]Akdeniz Üniversitesi, Tıp Fakültesi, Antalya
[8]Celal Bayar Üniversitesi, Tıp Fakültesi, Manisa
[9]Bakırköy Dr. Sadi Konuk Eğitim Araştırma Hastanesi, İstanbul
[10]Dışkapı Yıldırım Beyazıt Eğitim Araştırma Hastanesi, Ankara
[11]Tepecik Eğitim Araştırma Hastanesi, İzmir
[12]Adnan Menderes Üniversitesi, Tıp Fakültesi, Aydın
[13]İstanbul Aydın Üniversitesi, Tıp Fakültesi, İstanbul
[14]İzmir Katip Çelebi Üniversitesi, Tıp Fakültesi, İzmir
[15]Ümraniye Eğitim Araştırma Hastanesi, İstanbul
[16]Dokuz Eylül Üniversitesi, Tıp Fakültesi, İzmir

ÖZET

Amaç: Adenoid kistik karsinom (AKK) sık görülen bir tükürük bezi malignitesi olup, bir bölümünde *MYB* yeniden düzenleniminin saptandığı bildirilmektedir. Çok merkezli çalışmamızda *MYB* yeniden düzenleniminin sıklığını ve klinik/patolojik parametrelerle ilişkisini incelemeyi amaçlanmaktadır.

Gereç ve Yöntem: 2008-2022 yılları arasında 13 kurumdan retrospektif olarak toplam 122 AKK olgusu çalışmaya dahil edildi. Olgulara ait bildirilen yaş, cinsiyet, tümör boyutu, evre, derece, lenfovasküler/perinöral invazyon gibi klinik ve patolojik bilgileri orijinal patoloji raporlarından elde edildi. *MYB* gen yeniden düzenlenimi açısından FISH yöntemi ile break-apart probu kullanılarak >%10'dan fazla hücrede pozitiflik saptanan olgular pozitif kabul edildi.

Bulgular: Çalışma 22-86 yaş arası (medyan 55 yaş) olguları içermektedir ve olguların %66'sı kadındır. Olguların %36'sı major tükürük bezlerinde bulunurken, tümörlerin geri kalanı baş ve boynun diğer bölgelerinde, çoğunlukla minör tükürük bezleri yerleşimlidir. Tümör boyutu 5 ila 80 mm arasında değişmektedir. *MYB* geninin FISH analizi 77 vakada (%63,1) bulundu. *MYB* FISH sonucu ile cinsiyet, yaş, tümör evresi ve derecesi, lenfovasküler veya perinöral invazyon ve lenf nodu veya uzak metastaz gibi diğer parametrelerle anlamlı bir ilişkili saptanmamıştır. *MYB* sonucu ayrıca toplam sağkalım ile istatistiksel olarak anlamlı ilişkili değildir (p=0.8).

Sonuç: Bulgularımız ile ülkemizde de *MYB* yeniden düzenlenimlerinin AKK'de sık görülen bir değişiklik olduğunu, sağkalım ve patolojik parametrelerle ilişkisi olmadığını göstermektedir. Bu önemli moleküler değişikliğin tanımlanması, rutin klinik pratikte ayırıcı tanı için tanısal amaçlı olarak kullanılabileceğini ve ayrıca gelecekteki klinik çalışmalarda moleküler olarak tanımlanmış hasta alt gruplarında spesifik tedavinin hedefi olabileceğini gösterebilir.

Anahtar Kelimeler: Adenoid kistik karsinom, MYB, moleküler patoloji

Giriş

Adenoid kistik karsinom (AKK) sık görülen bir tükürük bezi malignitesidir. Sıklıkla yavaş ilerleyen bir tümör olmakla birlikte klinik seyir sırasında sağkalım düşük görülmektedir. Lokal rekürrens, lenf nodu metastazı veya uzak metastazlar görülebilir. Mevcut tedavi protokolleri hastalığı kontrol etme

açısından sıklıkla yetersiz olabilmektedir. AKK histomorfolojik olarak epitelyal ve miyoepitelyal hücrelerden oluşan ve kribrifom, tübüler veya solid paternler oluşturabilen bir tümördür. Farklı çalışmalarda değişen oranlarda bildirilmekle birlikte AKK'lerin yaklaşık %30-86'sında *MYB-NFIB* yeniden düzenleniminin saptandığı bildirilmektedir [1, 2]. Olguların daha küçük bir bölümünde ise *MYBL1-NFIB* yeniden düzenleniminin saptandığı bildirilmektedir. Bu yeniden düzenlenimlerin yanısıra çeşitli hücre içi yolakları ve metabolik süreçleri ilgilendiren genlerde düşük frekanslarda nokta mutasyonları saptanabilmektedir [1]. Çok merkezli çalışmamızda ülkemizdeki MYB yeniden düzenleniminin sıklığını ve klinik/patolojik parametrelerle ilişkisini incelenmesi amaçlanmaktadır.

Gereç ve Yöntem

Çalışmamızda 13 farklı kurumda retrospektif olarak 2008-2022 yılları arasında AKK tanısı alan olgular çalışmaya alınmıştır. Çalışmaya dahil edilme kriterleri içerisinde olguya ait parafin bloğun mevcut olması, parafin blok üzerinde yeterli tümör alanının bulunması (50 hücre) ve tümör örneklerinin fiksasyon sorunu/mekanik artefakt içermemesi yer almaktadır. Yeterli tümör hücresi içermeyen veya artefakt izlenen tümör örnekleri bulunan olgular çalışma dışında bırakılmıştır. Bu kriterlere göre 13 farklı merkezden toplam 122 çalışmaya dahil edilmiştir. Olgulara ait orijinal patoloji raporlarında yaş, cinsiyet, tümör boyutu, evre, derece, lenfovasküler/perinöral invazyon gibi klinik ve patolojik veriler elde edilmiştir. Hazırlanan tümör kesitleri *MYB* gen yeniden düzenlenimi açısından ZYTOVISION MYB DUAL COLOR BREAK APART PROBE kullanılarak floresan mikroskop ile değerlendirilmiştir. FISH yöntemi ile >%10'dan fazla hücrede break-apart saptanan olgular pozitif kabul edilmiştir.

Çalışmamız, 2019/4-28 sayılı protokol ile Sağlık Bilimleri Üniversitesi Tepecik SUAM Girişimsel Olmayan Araştırmalar Etik Kurulu tarafından onaylanmıştır.

İstatistiksel analizler IBM Statistical Package for Social Sciences (SPSS) paket programı kullanılarak yapıldı. Kategorik verilerin değerlendirilmesinde çapraz tablolar oluşturularak Pearson ki-kare veya "Fisher's exact" testi yapılmıştır. Toplam sağkalım değerlendirmesi için Kaplan-Meier eğrileri oluşturulmuştur. Bağımsız faktörlerin toplam sağkalım ile ilişkisini değerlendirme için Log-rank testi uygulanmıştır. Tüm analizlerde istatistiksel anlamlılık düzeyi olarak $p<0.05$ kabul edilmiştir.

Bulgular

Çalışma 22-86 yaş arası (medyan 55 yaş) olguları içermektedir. Olguların %66'sı kadın, %34'ü erkek olgulardan oluşmaktadır. Olguların %36'sında tümör yerleşimi major tükürük bezleri iken olguların geri kalanında baş ve boynun diğer bölgelerinde, çoğunlukla minör tükürük bezleri yerleşimlidir. Tümör boyutu 5 ve 80 mm arasında değişmektedir.

FISH analizi ile *MYB* gen yeniden düzenlenimi olguların 77'sinde (%63,1) saptanmıştır. MYB FISH sonucu ile cinsiyet, yaş, tümör evresi, tümör derecesi, lenfovasküler veya perinöral invazyon ve lenf nodu veya uzak metastaz gibi diğer parametrelerle anlamlı bir ilişkili saptanmamıştır ($p>0.05$). MYB sonucu ayrıca toplam sağkalım ile istatistiksel olarak anlamlı ilişkili değildir ($p=0.8$).

Sonuç ve Tartışma

Adenoid kistik karsinom sık görülen tükürük bezi malignitelerinden birisidir. Çalışmamızda olgularda median yaş 55 olarak izlenmiş olup, literatürde de benzer şekilde en sık median yaş olarak 5 ve 6. dekatlarda görüldüğü bildirilmektedir. Yerleşim yeri olarak literatür ile benzer olarak major tükürük bezi ve minör tükürük bezlerinde izlenebilmektedir [2].

Bulgularımız, birçok çalışmada AKK'lerde sıklıkla olguların yarısından fazlasında gösterilen MYB yeniden düzenlenimlerinin ülkemizdeki tümörlerde de sık görülen bir değişiklik olduğunu göstermektedir. AKK'lerde yüksek sıklıkta saptanan *MYB* füzyonunun gösterilmesinin, rutin patoloji pratiğinde tanısal amaçlı yardımcı bir test olarak kullanılabileceğini göstermektedir. Özellikle MYB-FISH yönteminin tanısal güçlük yaşanabilen küçük biyopsilerde veya sitoloji örneklerinde ayırıcı tanı açısından yardımcı olabileceği düşünülmektedir. Tanısal öneminin yanısıra günümüzde deneysel aşamada veya olgu düzeyinde araştırılan *MYB* hedefleyen tedavi seçeneklerinin, gelecekte randomize klinik çalışmalar ile olası etkinliklerinin gösterilmesi ile bu moleküler patolojik değişikliğin ileride prediktif açıdan da önemli olabileceği düşünülebilir [3-5]. Literatür ile benzer şekilde MYB geni yeniden düzenleniminin sağkalım ve patolojik parametrelerle ilişkisinin olmadığını göstermektedir [5, 6].

Kaynaklar

1. Toper, M. H. and S. Sarioglu, Molecular pathology of salivary gland neoplasms: diagnostic, prognostic, and predictive perspective. Advances in Anatomic Pathology, 2021. 28 (2) : p. 81-93.
2. Coca-Pelaz, A., et al., Adenoid cystic carcinoma of the head and neck – An update. Oral Oncology, 2015. 51 (7) : p. 652-661.
3. Ferrarotto, R., J. V. Heymach, and B. S. Glisson, MYB-fusions and other potential actionable targets in adenoid cystic carcinoma. Current opinion in oncology, 2016. 28 (3) : p.195-200.
4. Wagner, V. P., C. D. Bingle, and L. Bingle, MYB-NFIB fusion transcript in adenoid cystic carcinoma: Current state of knowledge and future directions. Critical Reviews in Oncology/Hematology, 2022.176: p.103745.
5. Liu, X., et al., The value of MYB as a prognostic marker for adenoid cystic carcinoma: Meta-analysis. Head & Neck, 2019. 41 (5) : p.1517-1524.
6. Persson, M., et al., Rearrangements, Expression, and Clinical Significance of MYB and MYBL1 in Adenoid Cystic Carcinoma: A Multi-Institutional Study. Cancers, 2022.14 (15) : p. 3691.

PSS-027 [Baş ve Boyun Patolojisi]

MUKOEPİDERMOİD KARSİNOMLARDA *MAML2* GENİ YENİDEN DÜZENLENİMİ: ÇOK MERKEZLİ ÇALIŞMA

Muhammed Hasan Hasan Toper[1], *Ferda Bir*[2], *Leyla Cinel*[3], *Özlem Saraydaroğlu*[4], *Kayhan Başak*[5], *Aysun Uğuz*[6], *İrem Hicran Özbudak*[7], *Ayça Tan*[8], *Serdar Altınay*[9], *Ünsal Han*[10], *Ülkü Küçük*[11], *Firuzan Döger*[12], *Demet Etit*[13], *Fulya Çakalağaoğlu*[14], *Ayşe Nur İhvan*[15], *Sülen Sarıoğlu*[16]

[1]Dokuz Eylül Üniversitesi, Sağlık Bilimleri Enstitüsü, İzmir
[2]Pamukkale Üniversitesi, Tıp Fakültesi, Denizli
[3]Marmara Üniversitesi, Tıp Fakültesi, İstanbul
[4]Uludağ Üniversitesi, Tıp Fakültesi, Bursa
[5]Kartal Dr. Lutfi Kırdar Şehir Hastanesi, İstanbul
[6]Çukurova Üniversitesi, Tıp Fakültesi, Adana
[7]Akdeniz Üniversitesi, Tıp Fakültesi, Antalya
[8]Celal Bayar Üniversitesi, Tıp Fakültesi, Manisa
[9]Bakırköy Dr. Sadi Konuk Eğitim Araştırma Hastanesi, İstanbul
[10]Dışkapı Yıldırım Beyazıt Eğitim Araştırma Hastanesi, Ankara
[11]Tepecik Eğitim Araştırma Hastanesi, İzmir
[12]Adnan Menderes Üniversitesi, Tıp Fakültesi, Aydın
[13]İstanbul Aydın Üniversitesi, Tıp Fakültesi, İstanbul
[14]İzmir Katip Çelebi Üniversitesi, Tıp Fakültesi, İzmir
[15]Ümraniye Eğitim Araştırma Hastanesi, İstanbul
[16]Dokuz Eylül Üniversitesi, Tıp Fakültesi, İzmir

ÖZET

Amaç: Mukoepidermoid karsinomlar (MEK) sık görülen bir tükürük bezi malignitesi olup, bir bölümünde *MAML2* yeniden düzenleniminin saptandığı bildirilmektedir. Çok merkezli çalışmamızda *MAML2* yeniden düzenleniminin sıklığını ve klinik/patolojik parametrelerle ilişkisini incelemeyi amaçlanmaktadır.

Gereç ve Yöntem: 2007-2022 yılları arasında 3 kurumdan retrospektif olarak toplam 119 MEK olgusu çalışmaya dahil edildi. Olgulara ait bildirilen yaş, cinsiyet, tümör boyutu, evre, derece, lenfovasküler/perinöral invazyon gibi klinik ve patolojik bilgileri orijinal patoloji raporlarından elde edildi. *MAML2* gen yeniden düzenlenimi açısından FISH yöntemi ile break-apart probu kullanılarak >%10'dan fazla hücrede pozitiflik saptanan olgular pozitif kabul edildi.

Bulgular: Çalışma 8-92 yaş arası (medyan 48 yaş) olguları içermektedir ve olguların %55'i kadındır. Olguların %60'ı major tükürük bezlerinde ve geri kalan vakalar baş ve boyunun diğer bölgeleri yerleşimlidir. Tümör boyutu 5 ila 105 mm arasında değişmektedir. *MAML2* geninin FISH analizi ile 74 olguda pozitiflik (%62.2) bulunmuştur. *MAML2* pozitif sonucu, daha iyi toplam sağkalım, lenfovasküler invazyon olmaması ve uzak metastaz olmaması ile anlamlı şekilde ilişkilidir ($p<0.05$). *MAML2* FISH sonucu ile cinsiyet, yaş, tümör evresi ve derecesi, perinöral invazyon ve lenf nodu metastazı gibi diğer parametrelerle anlamlı ilişkili görülmemiştir.

Sonuç: Bulgularımız ile ülkemizde de *MAML2* yeniden düzenleniminin MEK'de sık görülen bir değişiklik olduğunu göstermektedir. Ayrıca tek değişkenli analizde, daha iyi klinik seyir ile lenfovasküler invazyon ve uzak metastaz olmaması ile ilişkili olduğu sonucunu vermektedir. Yüksek dereceli tümörlerde *MAML2* değişikliği yüksek oranda görülmesine rağmen istatistiksel olarak anlamlı ilişki bulunmamıştır. Bu önemli *MAML2* değişikliğinin tanımlanmasının, rutin uygulamada ayırıcı tanı için tanısal amaçlı kullanılabileceğini ve ayrıca MEK'lerde daha iyi toplam sağkalımı gösterebilecek için prognostik biyobelirteç olabileceğini gösterebilir.

Anahtar Kelimeler: Mokuepidermoid karsinom, MAML2, moleküler patoloji

Giriş

Mukoepidermoid karsinomlar (MEK) sık görülen bir tükürük bezi malignitesidir. Tümör hücreleri histomorfolojik olarak skuamoid, müsin-üreten ve ara (intermediate) hücreler olmak üzere üç tip hücrelerden oluşabilmekte, solid ve/veya kistik paternler oluşturmaktadır. Çeşitli derecelendirme sistemleri ile düşük-orta-yüksek dereceli tümörler bulunmaktadır. MEK'lerin yaklaşık %30-88'inde *MAML2-CRTC1/CRTC3* yeniden düzenleniminin saptandığı bildirilmektedir (1, 2). Çok merkezli çalışmamızda MAML2 yeniden düzenleniminin sıklığını ve klinik/patolojik parametrelerle ilişkisini incelenmesi amaçlanmaktadır.

Gereç ve Yöntem

Çalışmamızda 13 farklı kurumda retrospektif olarak 2007-2022 yılları arasında MEK tanısı alan olgular çalışmaya alınmıştır. Çalışmaya dahil edilme kriterleri içerisinde olguya ait parafin bloğun mevcut olması, parafin blok üzerinde yeterli tümör alanının bulunması (50 hücre) ve tümör örneklerinin fiksasyon sorunu/mekanik artefakt içermemesi yer almaktadır. Yeterli tümör hücresi içermeyen veya artefakt izlenen tümör örnekleri bulunan olgular çalışma dışında bırakılmıştır. Bu kriterlere göre 13 farklı merkezden toplam 119 çalışmaya dahil edilmiştir. Olgulara ait orijinal patoloji raporlarında yaş, cinsiyet, tümör boyutu, evre, derece, lenfovasküler/perinöral invazyon gibi klinik ve patolojik veriler elde edilmiştir. Hazırlanan tümör kesitleri *MAML2* gen yeniden düzenlenimi açısından ZYTOVISION MAML2 DUAL COLOR BREAK APART PROBE kullanılarak floresan mikroskop ile değerlendirilmiştir. FISH yöntemi ile >%10'dan fazla hücrede break-apart saptanan olgular pozitif kabul edilmiştir.

Çalışmamız, 2019/4-28 sayılı protokol ile Sağlık Bilimleri Üniversitesi Tepecik SUAM Girişimsel Olmayan Araştırmalar Etik Kurulu tarafından onaylanmıştır.

İstatistiksel analizler IBM Statistical Package for Social Sciences (SPSS) paket programı kullanılarak yapıldı. Kategorik verilerin değerlendirilmesinde çapraz tablolar oluşturularak Pearson ki-kare veya "Fisher's exact" testi yapılmıştır. Toplam

sağkalım değerlendirmesi için Kaplan-Meier eğrileri oluşturulmuştur. Bağımsız faktörlerin toplam sağkalım ile ilişkisini değerlendirme için Log-rank testi uygulanmıştır. Tüm analizlerde istatistiksel anlamlılık düzeyi olarak p<0.05 kabul edilmiştir.

Bulgular

Çalışma 8-92 yaş arası (medyan 48 yaş) olguları içermektedir. Olguların %55'i kadın, %45'ü erkek olgulardan oluşmaktadır. Olguların %60'sında tümör yerleşimi major tükürük bezleri iken olguların geri kalanında baş ve boynun diğer bölgelerinde yerleşimlidir. Tümör boyutu 5 ve 105 mm arasında değişmektedir. FISH analizi ile *MAML2* gen yeniden düzenlenimi olguların 74'sinde (%62,2) saptanmıştır. *MAML2* yeniden düzenlenimi saptanması, daha iyi toplam sağkalım, lenfovasküler invazyon olmaması ve uzak metastaz olmaması ile anlamlı şekilde ilişkilidir (p<0.05). MAML2 FISH sonucu ile cinsiyet, yaş, tümör evresi ve derecesi, perinöral invazyon ve lenf nodu metastazı gibi diğer parametrelerle anlamlı ilişkili görülmemiştir (p >0.05).

Sonuç ve Tartışma

Mukoepidermoid karsinom en sık görülen tükürük bezi malignitelerinden birisidir. Çalışmamızda olgularda median yaş 48 olarak izlenmiş olup, literatürde de benzer şekilde median yaş 4. dekatlarda görüldüğü bildirilmektedir. Yerleşim yeri olarak major tükürük bezi literatür ile benzer olarak olguların çoğunluğunda görülmektedir (2).

Çalışmamızda, ülkemizde de *MAML2* yeniden düzenleniminin MEK'de sık görülen bir değişiklik olduğunu göstermektedir. Ayrıca tek değişkenli analizde, *MAML2* yeniden düzenleniminin daha iyi klinik seyir ile lenfovasküler invazyon ve uzak metastaz olmaması ile ilişkili olduğu sonucunu vermektedir. Yüksek dereceli tümörlerde MAML2 değişikliği yüksek oranda görülmesine rağmen istatistiksel olarak anlamlı ilişki bulunmamıştır. Çalışmamızda *MAML2* değişikliğinin tanımlanmasının, rutin uygulamada ayırıcı tanı için tanısal amaçlı kullanılabileceğini ve ayrıca MEK'lerde daha iyi toplam sağkalımı gösterebilecek prognostik bir biyobelirteç olabileceğini göstermektedir. Literatürde de *MAML2* füzyonunun MEK'lerde iyi prognostik önemi olabileceği bildirilmektedir, ancak bu konuda ileride yapılacak ek çalışmalar ile bu ilişkinin daha ayrıntılı araştırılması gerekmektedir (3, 4).

Kaynaklar

1. Toper, M. H. and S. Sarioglu, Molecular pathology of salivary gland neoplasms: diagnostic, prognostic, and predictive perspective. Advances in Anatomic Pathology, 2021. 28 (2) : p. 81-93.
2. Peraza, A., et al., Mucoepidermoid carcinoma. An update and review of the literature. Journal of Stomatology, Oral and Maxillofacial Surgery, 2020.121 (6) : p. 713-720.
3. Pérez-de-Oliveira, M. E., et al., Prognostic value of CRTC1-MAML2 translocation in salivary mucoepidermoid carcinoma: Systematic review and meta-analysis. Journal of Oral Pathology & Medicine, 2020. 49 (5) : p. 386-394.
4. Okumura, Y., et al., Prognostic impact of CRTC1/3-MAML2 fusions in salivary gland mucoepidermoid carcinoma: A multi-institutional retrospective study. Cancer Science, 2020.111 (11) : 4195-4204.

PSS-028 [Dermatopatoloji] [Özet Metin]

MERKEL HÜCRELİ KARSİNOMLARDA MERKEL HÜCRELİ POLYOMAVİRUS, RETİNOBLASTOM-1 VE PD-L1 EKSPRESYONU İLE HASTALARIN PROGNOZLARININ KARŞILAŞTIRILMASI

Betül Öğüt, Elif Kolay Bayram, Mehmet Arda İnan, Selin Kestel, Özlem Erdem

Gazi Üniversitesi Tıp Fakültesi, Tıbbi Patoloji Anabilim Dalı, Ankara

ÖZET

Amaç: Merkel hücreli karsinom (MCC), derinin nadir görülen, agresif, primer nöroendokrin karsinomudur. İmmünsüpresyon, UV radyasyona maruz kalma ve Merkel hücreli poliomavirüs ana risk faktörleridir. PD-1/PD-L1 bazlı immünoterapi şu anda metastatik MCC hastalarını tedavi etmek için ilk seçenek olarak kullanılmaktadır.

Bu çalışmada, MCC tanısı alan hastaların tümör dokularının MCPyV büyük T-antijeni (LTag), RB1 ve PD-L1 ekspresyonları incelenmiş ve immünohistokimyasal özellikler, tümörlerin morfolojik özellikleri ve hastaların sağkalımı ile karşılaştırılmıştır.

Gereç ve Yöntem: MCC tanısı alan 17 biyopsinin kesitleri, nükleus ve sitoplazma özellikleri, büyüme paternleri, tümör içi lenfositlerin varlığı, mitoz sayısı ve lenfovasküler invazyon açısından değerlendirildi. Bu biyopsilerin parafine gömülü doku örneklerine immünohistokimyasal olarak MCPyV LTag, RB1 ve PD-L1 çalışılarak sonuçları değerlendirildi.

Bulgular: İmmünohistokimyasal olarak 17 tümörün 9'unda MCPyV LTag ekspresyonu mevcuttu ve bu vakaların tümü RB1 ile ekspresyon kaybı göstermemekteydi (p<0.000). PD-L1 ekspresyonu, oldukça düşüktü. PD-L1 hem kombine pozitif skor (CPS) hem de tümör proporsiyon skoru (TPS) kullanılarak değerlendirildi. TPS, MCPyV LTag ekspresyonu ile korele idi (p=0.016). Hastaların sağkalımında istatistiksel olarak etkileyen tek faktör tümörü infiltre eden lenfositlerin varlığı idi (p=0.006).

Sonuç: Özet olarak, MCC'de MCPyV ekspresyonu sadece primer tümörlerde değil metastatik tümörlerde de görülebilmektedir. Olgu serimizde MCPyV LTag ile negatif olan tüm tümörlerde nükleer RB1 kaybı gözlemlediğimiz için, bu iki immünohistokimyasal belirtecin tümörlerin MCPyV durumunu tahmin etmede birlikte kullanılabileceği düşünülmüştür. PD-L1, MCC tümör hücrelerinde seyrek olarak eksprese edilse de çalışmamızda virüs pozitif tümörlerde PD-L1 eks-

presyonunun daha fazla olduğu gösterilmiştir. MCPyV LTag ile istatistiksel olarak korele olduğundan, TPS'nin, MCC'de PD-L1'i değerlendirirken CPS'den daha iyi bir puanlama sistemi olduğu düşünülmüştür. Tümör infiltre eden lenfositler, sağkalım ile bir ilişki gösterebileceğimiz tek parametre olduğundan MCC tanısı verilen hastalarda değerlendirilmesi faydalı olabilir.

Anahtar Kelimeler: Merkel hücreli karsinom, Merkel hücreli polyomavirüs, PD-L1, RB1

PSS-029 [Dermatopatoloji]

MERKEL HÜCRELİ KARSİNOM TANISINDA İMMÜNHİSTOKİMYASAL PHOX2B KULLANIMININ INSM1 VE MCPYV İLE KARŞILAŞTIRILMASI

Cem Leblebici, Beste Noyan Mod, Sena Ecin, Merve Cin
Sağlık Bilimleri Üniversitesi, İstanbul Eğitim ve Araştırma Hastanesi, Tıbbi Patoloji Kliniği, İstanbul

ÖZET

Amaç: Merkel hücreli karsinom (MHK), özellikle yaşlı ve immün yetmezliği olan hastalarda izlenen oldukça agresif gidişli nadir görülen primer kutanöz nöroendokrin karsinomdur. Güneşe maruz kalan bölgelerde sık görülür. Patogenezinde Merkel hücreli polyoma virüs (MCPyv) veya ultraviyole ışığa maruziyeti suçlanmaktadır. Kuzey yarımkürede viral etyoloji ön plana çıkarken yüksek ultraviyoleye maruz kalan bölgelerde güneş maruziyeti ön plana çıkmaktadır. Geniş vaka serileri ile çalışılmadığı için Türkiye'deki Merkel hücreli karsinom olgularının etyolojisi belirsizdir.

INSM1 tanıyı destekleyen oldukça spesifik bir nöroendokrin belirteçtir. PHOX2B sempatikoadrenal sistemde INSM1'in upstream düzenleyicisi olup nöroblastomda pozitifliği bilinen, ancak nöroendokrin karsinomlarda çok az araştırılmış bir belirteçtir.

Bu çalışmada, kliniğimizdeki Merkel hücreli karsinom tanısı alan olgulara INSM1, MCPyV, PHOX2B belirteçlerinin immünhistokimyasal olarak pozitiflik ve boyanma oranlarını literatür verileriyle karşılaştırmayı amaçladık.

Gereç ve Yöntem: 2008-2023 yılları arasında İstanbul Eğitim ve Araştırma Hastanesi'nde tanı almış Merkel hücreli karsinom vakaları retrospektif olarak incelenerek uygun parafin bloklara INSM1, MCPyV ve PHOX2B antikorları immünhistokimyasal olarak uygulanmıştır.

Bulgular: Toplam 14 adet vaka çalışmaya alındı. Vakaların 6'sı (%42,9) kadın, 8'i (%57,1) erkektir. Yaş aralığı 52 ile 90 arasında değişmekte olup ortalama yaş 71'dir. Lezyonların 6'sı (%42,9) ekstremite, 3'ü (%21,4) yüz bölgesinde, 4'ü (%28,6) lumbosakral veya gluteal bölgede, 1'i (%7,1) batın bölgesinde yerleşim göstermekteydi. INSM1 ile 11 vakada %100 oranında, 1 vakada %90 oranında, 1 vakada %50 oranında ve 1 vakada %30 oranında nükleer ekspresyon izlendi. MCPyV ile 3 vakada (%21,4) negatif boyanma, 11 vakada (%78,6) pozitif boyanma saptandı. Pozitif boyanan vakaların 6'sında (%54,5) hem nükleer hem sitoplazmik boyanma görüldü. Bu 6 vakanın 5'inde %100 oranında, 1'inde %90 oranında pozitiflik saptandı. Nükleer pozitiflik saptanan 5 vakanın ise 3'ünde %100 oranında, 1'inde %30 oranında, 1'inde %20 oranında boyanma saptandı. PHOX2B ile 1 vakada seyrek hücrede nükleer pozitiflik gözlendi, diğer vakalarda boyanma izlenmedi.

Sonuç: Bu çalışmadaki sonuçlar PHOX2B'nin Merkel hücreli karsinom tanısında kullanımının uygun olmadığını göstermektedir. MCPyV ile ilişkili vaka oranı çalışmamızda %78,6 olarak bulunmuştur.

Anahtar Kelimeler: Merkel hücreli karsinom, INSM1, polyomavirüs, PHOX2B

Giriş ve Amaç

Merkel hücreli karsinom (MHK), özellikle yaşlı ve immün yetmezliği olan hastalarda izlenen oldukça agresif gidişli, nadir görülen primer kutanöz nöroendokrin karsinomdur (1). Güneşe maruz kalan bölgelerde sık görülür (2). Patogenezinde Merkel hücreli polyoma virüs (MCPyV) veya ultraviyole ışığa maruziyet suçlanmaktadır (3). Kuzey yarımkürede viral etyoloji ön plana çıkarken yüksek ultraviyoleye maruz kalan bölgelerde güneş maruziyeti ön plana çıkmaktadır (4). Geniş vaka serileri ile çalışılmadığı için Türkiye'deki Merkel hücreli karsinom olgularının etyolojisi belirsizdir. INSM1 tanıyı destekleyen oldukça spesifik bir nöroendokrin belirteçtir (5).

PHOX2B (paired mesoderm homeobox protein 2B) 4. kromozomda lokalize PHOX2B geni tarafından kodlanan transkripsiyon faktörüdür. Kromaffin hücrelerinin ve periferik sinir sistemi nöronlarının gelişiminde asıl regülatör görevi görür. Ayrıca sempatikoadrenal sistemde INSM1'in upstream düzenleyicisi olup nöroblastomda pozitifliği bilinen, ancak nöroendokrin karsinomlarda çok az araştırılmış bir belirteçtir (6).

Bu çalışmada, kliniğimizdeki Merkel hücreli karsinom tanısı alan olgulara INSM1, MCPyV, PHOX2B belirteçlerinin immünhistokimyasal olarak pozitiflik ve boyanma oranlarını literatür verileriyle karşılaştırmayı amaçladık.

Yöntem

2008-2023 yılları arasında İstanbul Eğitim ve Araştırma Hastanesi'nde tanı almış Merkel hücreli karsinom vakaları retrospektif olarak incelenerek uygun parafin bloklar seçildi. Seçilen bu parafin bloklardan 4 mikronluk kesitler alınıp INSM1 (klon A-8, dilüsyon 1:50, inkübasyon süresi: 1 saat 40 dakika), MCPyV (klon: Ab3, dilüsyon 1:200, inkübasyon süresi: 60 dakika) ve PHOX2B (klon EP312, dilüsyon 1:100, inkübasyon süresi: 2 saat) antikorları immünhistokimyasal olarak uygulandı.

Bulgular

Toplam 14 adet vaka çalışmaya alındı. Vakaların 6'sı (%42,9) kadın, 8'i (%57,1) erkektir. Yaş aralığı 52 ile 90 arasında değişmekte olup ortalama yaş 71'dir. Lezyonların 6'sı (%42,8) ekstremite, 3'ü (%21,4) yüz bölgesinde, 4'ü (%28,6) lumbosakral veya gluteal bölgede, 1'i (%7,1) batın bölgesinde yerleşim göstermekteydi. INSM1 ile 11 vakada %100 oranında, 1 vakada %90 oranında, 1 vakada %50 oranında ve 1 vakada %30 oranında nükleer ekspresyon izlendi. MCPyV ile 3 vakada (%21,4) negatif boyanma, 11 vakada (%78,6) pozitif boyanma saptandı. Pozitif boyanan vakaların 6'sında (%54,5) hem nükleer hem sitoplazmik boyanma görüldü. Bu 6 vakanın 5'inde %100 oranında, 1'inde %90 oranında pozitiflik saptandı. Nükleer pozitiflik saptanan 5 vakanın ise 3'ünde %100 oranında, 1'inde %30 oranında, 1'inde %20 oranında boyanma saptandı. PHOX2B ile 1 vakada seyrek hücrede nükleer pozitiflik gözlendi, diğer vakalarda boyanma izlenmedi.

Sonuç ve Tartışma

INSM1, Merkel hücreli karsinom tanısında oldukça sensitif bir belirteçtir. Vakalarımızın tümünde pozitiflik izlenmesi literatür verileriyle uyumlu bulunmuştur (5,7). MCPyV ile ilişkili vaka oranı ise çalışmamızda %78,6 olarak bulunmuştur. Literatürde ilgili çalışmalara bakıldığında bu oran Amerika ve Avrupa gibi kuzey yarımküre ülkelerinde %70-80 arasındadır (8,9). PHOX2B'nin Merkel hücreli karsinom tanısında kullanımı ile ilgili literatürde sınırlı sayıda veri bulunmaktadır. Nonaka ve ark. yaptığı çalışmada 26 adet MCC vakasında PHOX2B negatif saptanmıştır (10). Bizim çalışmamızda ise 1 vakada seyrek hücrede nükleer pozitiflik mevcuttur. Bu bulgular PHOX2B'nin Merkel hücreli karsinom tanısında kullanımının uygun olmadığını göstermektedir.

Kaynaklar

1. Paulson KG, Park SY, Vandeven NA, Lachance K, Thomas H, Chapuis AG, et al. Merkel Cell Carcinoma: Current United States Incidence and Projected Increases based on Changing Demographics. J Am Acad Dermatol. 2018 Mar; 78 (3) :457-463. e2.
2. Albores-Saavedra J, Batich K, Chable-Montero F, Sagy N, Schwartz AM, Henson DE. Merkel cell carcinoma demographics, morphology, and survival based on 3870 cases: a population based study. Journal of Cutaneous Pathology. 2010; 37 (1) :20–7.
3. Schadendorf D, Lebbé C, Zur Hausen A, Avril MF, Hariharan S, et al. Merkel cell carcinoma: Epidemiology, prognosis, therapy and unmet medical needs. Eur J Cancer. 2017;71:53-69.
4. Kok DL, Wang A, Xu W, Chua MST, Guminski A, et al. The changing paradigm of managing Merkel cell carcinoma in Australia: An expert commentary. Asia Pac J Clin Oncol. 2020;16:312–9.
5. Leblebici C, Yeni B, Savli TC, Aydın Ö, Güneş P, Cinel L, et al. A new immunohistochemical marker, insulinoma-associated protein 1 (INSM1), for Merkel cell carcinoma: Evaluation of 24 cases. Annals of Diagnostic Pathology. 2019 Jun 1; 40:53–8.
6. Structure, expression, and biological function of INSM1 transcription factor in neuroendocrine differentiation. [cited 2023 Sep 16]; Available from: https://faseb. onlinelibrary. wiley. com/doi/10.1096/fj.08-125971
7. Lilo MT, Chen Y, LeBlanc RE. INSM1 Is More Sensitive and Interpretable than Conventional Immunohistochemical Stains Used to Diagnose Merkel Cell Carcinoma. The American Journal of Surgical Pathology. 2018 Nov; 42 (11) :1541.
8. Feng H, Shuda M, Chang Y, Moore PS. Clonal Integration of a Polyomavirus in Human Merkel Cell Carcinoma. Science. 2008 Feb 22; 319 (5866) :1096–100.
9. Duncavage EJ, Zehnbauer BA, Pfeifer JD. Prevalence of Merkel cell polyomavirus in Merkel cell carcinoma. Mod Pathol. 2009 Apr; 22 (4) :516–21.
10. Nonaka D, Wang BY, Edmondson D, Beckett E, Sun CCJ. A study of gata3 and phox2b expression in tumors of the autonomic nervous system. Am J Surg Pathol. 2013 Aug; 37 (8) :1236–41.

PSS-030 [Dermatopatoloji]

MELANOMLARDA PRAME EKSPRESYONUNUN KLİNİKOPATOLOJİK PARAMETRELER VE İMMÜNOLOJİK BELİRTEÇLER İLE İLİŞKİSİ: İN-SİLİKO ANALİZ

Yasemin Çakır[1], *Banu Lebe*[2]

[1]Dokuz Eylül Üniversitesi Sağlık Bilimleri Enstitüsü, Moleküler Patoloji Ana Bilim Dalı, İzmir

[2]Dokuz Eylül Üniversitesi Sağlık Bilimleri Enstitüsü, Moleküler Patoloji Ana Bilim Dalı, İzmir; Dokuz Eylül Üniversitesi Tıp Fakültesi, Patoloji Ana Bilim Dalı, İzmir

ÖZET

Amaç: PRAME kanserli ve normal dokular arasında farklı ekspresyon düzeylerine sahip bir kanser testis antijenidir. Ancak, immun hücre infiltrasyonu ve immunoterapideki rolü tartışmalıdır. Çalışmamızda, biyoinformatik araçları kullanarak, melanomlarda PRAME ekspresyonu ile klinikopatolojik ve immünolojik özellikler arasındaki ilişkiyi araştırmayı amaçladık.

Gereç ve Yöntem: PRAME ekspresyonunun, klinikopatolojik özellikler, sağkalım ile ilişkisini, The cBio Cancer Genomics Portal (cBioPortal) ve The University of Alabama at Birmingham Cancer data analysis Portal (UALCAN); immun infiltrasyon ile ilişkisini Tumor Immune Estimation Resource (TIMER2.0); immun kontrol noktası gen ekspresyonları ile ilişkisini ise Gene Expression Profiling Interactive Analysis (GEPIA2) ve the Tumor–Immune System Interactions and Drug Bank (TISIDB) veri tabanlarını kullanarak inceledik. Kullanılan tüm veri tabanları, Kanser Genom Atlası (TCGA) verilerini kullanan, açık erişimli biyoinformatik servisleridir.

Bulgular: UALCAN ve cBioPortal üzerinden TCGA ve Metastatik Melanom (DFCI, UCLA) veri setleri kullanılarak yapılan incelemede, daha yüksek PRAME ekspresyonuna sahip melanomlarda, daha ileri T/N evresi, daha sık metastaz varlığı ve daha düşük oranda p53 mutasyonu gözlendi (p<0,001). PRAME ekspresyonu ile tümör mutasyon yükü, neoantijen miktarı ve sağkalım arasında anlamlı ilişki saptanmadı. TIMER2.0 üzerinden PRAME ekspresyonu ve immun hücre tiplerinin infilatrasyon-

ları arasındaki ilişki araştırıldı. PRAME ekspresyonu ile CD8+T hücreleri ve yardımcı T hücreleri infiltrasyonu arasında pozitif korelasyon mevcutken CD4+ T hücreleri, düzenleyici T hücreleri, nötrofil, monosit, CAF (kanser ilişkili fibroblastlar) ve endotelyal hücre infiltrasyonu arasında negatif korelasyon saptandı (p<0,05). TISIDB ve GEPIA2 üzerinden yapılan incelemede ise PRAME ekspresyonu ile bazı immun nokta kontrol genlerinin ekspresyonları arasında negatif korelasyon izlendi (PDCD1, PDCD1LG2, TIGIT, CD274, CTLA4, HAVCR2, LAG3) (p<0,05).

Sonuç: Bulgularımız, PRAME geninin çeşitli immun hücre infiltrasyonları ile yakından ilişkili olduğunu göstermektedir. Ayrıca, immun nokta kontrol genlerinin ekspresyonu ile gösterdiği negatif korelasyon, immun düzenleyici olarak önemli bir rolü olduğunu desteklemektedir. Bu sonuçlar, PRAME ekspresyonunun, immünolojik tabanlı tedavilerde bir belirteç olabileceğine dikkat çekmekte ve PRAME hedefli tedavileri gündeme getirmektedir.

Anahtar Kelimeler: İmmun infiltrasyon, immun nokta kontrol genleri, melanom, PRAME

Giriş

PRAME (PReferentally expressed Antigen in Melanoma), 1997 yılında metastatik melanom hastalarında tümöre özgü reaktif T hücreler araştırılırken saptanmış bir kanser-testis antijenidir (1). Kanserli dokularda artmış ekspresyon göstermesine rağmen sağlıklı dokularda ekspresyonu yalnızca testis, over, endometrium ve adrenal bezlerde sınırlıdır (2) which belongs to the cancer/testis antigen (CTA. İlk olarak melanomda saptanmasına rağmen ilerleyen çalışmalarda pek çok tümörde eksprese edildiği gösterilmiş, bazı çalışmalarda klinikopatolojik veriler ve sağkalım ile ilişkisi ortaya konmuştur (2, 3) which belongs to the cancer/testis antigen (CTA. Literatürde, artmış PRAME ekspresyonu, retinoik asit sinyal yolağı inhibisyonu ile hücre farklılaşması ve apoptozis inhibisyonu, epitelyal-mezenkimal dönüşüm, tümör hücrelerinde artmış migrasyon ve invazyon yeteneği ile ilişkili bulunmuştur. İmmünojenitesi yüksek bir kanser-testis antijeni olması ve normal dokuda sınırlı ekspresyonu nedeniyle, son yıllarda hedefe yönelik immünolojik tedavi alternatiflerinde önemli bir seçenek olarak görülmüş ve buna yönelik çalışmalar yapılmıştır (3). Ancak halen, immun düzenlenme, immun hücre infiltrasyonu ve immunoterapideki rolü net değildir. Çalışmamızda, farklı biyoinformatik araçları kullanarak, melanomlarda PRAME ekspresyonu ile klinikopatolojik parametreler ve immünolojik özellikler/belirteçler arasındaki ilişkiyi araştırmayı amaçladık.

Gereç ve Yöntem

PRAME ekspresyonunun, klinikopatolojik parametreler ve immünolojik özellikler/belirteçler üzerindeki etkisini ortaya koymak için; The cBio Cancer Genomics Portal (cBioPortal), The University of Alabama at Birmingham Cancer data analysis Portal (UALCAN), Tumor Immune Estimation Resource (TIMER2.0), Gene Expression Profiling Interactive Analysis (GEPIA2), the Tumor–Immune System Interactions and Drug Bank (TISIDB) veri tabanlarını kullandık (4–8) currently providing access to data from more than 5, 000 tumor samples from 20 cancer studies. The cBio Cancer Genomics Portal significantly lowers the barriers between complex genomic data and cancer researchers who want rapid, intuitive, and high-quality access to molecular profiles and clinical attributes from large-scale cancer genomics projects and empowers researchers to translate these rich data sets into biologic insights and clinical applications. Cancer Discov; 2 (5. Kullanılan tüm veri tabanları, Kanser Genom Atlası (TCGA) başta olmak üzere, çeşitli genomik kanser veri setlerine açık erişim sağlayan, bu veri setlerini kullanarak farklı kanser türleri için analiz yapmaya izin veren interaktif biyoinformatik servisleridir.

Bulgular

UALCAN üzerinden TCGA verileri kullanılarak, PRAME ekspresyonun klinikopatolojik parametreler ile ilişkisi incelenmiştir. Buna göre; daha yüksek PRAME ekspresyonuna sahip melanom olgularında, daha ileri nodal evre, daha düşük tümör evresi, daha düşük sıklıkta uzak metastaz varlığı ve daha düşük sıklıkta p53 mutasyonu varlığı saptanmıştır (p<0,001).

cBioPortal üzerinden, PRAME ekspresyonunun, tümör mutasyon yükü, toplam neoantijen miktarı ve sağkalım arasındaki ilişkisini araştırıldı ancak istatistiksel olarak anlamlı ilişki mevcut değildi (p>0,05).

TIMER2.0 ile TCGA verileri üzerinden altı farklı algoritma (TIMER, QuanTIseq, CIBERSWORT, MCP-Counter, XCell) kullanılarak farklı immun hücre gruplarının ve tümör mikroçevresini yansıtan hücrelerin infiltrasyon miktarları ile PRAME ekspresyonu arasındaki ilişki incelendi. Buna göre, PRAME ekspresyonu ile CD8+T hücreleri ve yardımcı T hücreleri infiltrasyonu arasında pozitif korelasyon mevcutken CD4+ T hücreleri, düzenleyici T hücreleri, nötrofil, monosit, CAF (kanser ilişkili fibroblastlar) ve endotelyal hücre infiltrasyonu arasında negatif korelasyon saptandı (p<0,05).

TISDB ve GEPIA2 biyoinformatik servislerinin sağladığı TCGA verileri kullanılarak PRAME ekspresyonu ile immun kontrol nokta genlerinin ekspresyon düzeyleri arasındaki korelasyon araştırıldı. Buna göre, immun nokta kontrol mekanizmalarında görev alan pek çok genin (*CTLA4, HAVCR2, LAG3, PDCD1, PDCD1LG2, LGALS9, PVRL2, TIGIT, BTLA, CD40, CD27, CD28, CD48, CD70, CD80, CD86, CD96, CD274, ICOSLG, TNFS4, TNFSF9*) ekspresyonu ve PRAME ekspresyonu arasında negatif korelasyon izlendi (p<0,05).

Tartışma

Bulgularımız, PRAME ekspresyonunun, tümör evresi, nodal evre, metastatik hastalık ve p53 geninde mutasyon varlığı gibi klinikopatolojik parametreler yanısıra çeşitli immun hücre infiltrasyonları ile yakından ilişkili olduğunu göstermektedir. Ayrıca, immun nokta kontrol genlerinin ekspresyonu ile gösterdiği negatif korelasyon, immun düzenleyici olarak önemli bir rolü olduğunu düşündürmektedir.

Bu sonuçlar, PRAME ekspresyonunun, immünolojik tabanlı tedavilerde bir belirteç olabileceğine dikkat çekmekte ve PRAME hedefli tedavileri gündeme getirmektedir.

Kaynaklar

1. Ikeda H, Lethé B, Lehmann F, Van Baren N, Baurain JF, De Smet C, et al. Characterization of an Antigen That Is Recognized on a Melanoma Showing Partial HLA Loss by CTL Expressing an NK Inhibitory Receptor. Immunity.1997 Feb; 6 (2) :199–208.
2. Xu Y, Zou R, Wang J, Wang Z, Zhu X. The role of the cancer testis antigen PRAME in tumorigenesis and immunotherapy in human cancer. Cell Proliferation. 2020 Mar; 53 (3) :e12770.
3. Al-Khadairi G, Decock J. Cancer Testis Antigens and Immunotherapy: Where Do We Stand in the Targeting of PRAME? Cancers. 2019 Jul 15; 11 (7) :984.
4. Cerami E, Gao J, Dogrusoz U, Gross BE, Sumer SO, Aksoy BA, et al. The cBio Cancer Genomics Portal: An Open Platform for Exploring Multidimensional Cancer Genomics Data. Cancer Discovery. 2012 May 1; 2 (5) :401–4.
5. Chandrashekar DS, Bashel B, Balasubramanya SAH, Creighton CJ, Ponce-Rodriguez I, Chakravarthi BVSK, et al. UALCAN: A Portal for Facilitating Tumor Subgroup Gene Expression and Survival Analyses. Neoplasia. 2017 Aug; 19 (8) :649–58.
6. Li T, Fu J, Zeng Z, Cohen D, Li J, Chen Q, et al. TIMER2.0 for analysis of tumor-infiltrating immune cells. Nucleic Acids Research. 2020 Jul 2; 48 (W1) :W509–14.
7. Tang Z, Kang B, Li C, Chen T, Zhang Z. GEPIA2: an enhanced web server for large-scale expression profiling and interactive analysis. Nucleic Acids Research. 2019 Jul 2; 47 (W1) :W556–60.
8. Ru B, Wong CN, Tong Y, Zhong JY, Zhong SSW, Wu WC, et al. TISIDB: an integrated repository portal for tumor–immune system interactions. Wren J, editor. Bioinformatics. 2019 Oct 15; 35 (20) :4200–2.

PSS-031 [Dermatopatoloji]

MALİGN MELANOM TANILI HASTALARDA TÜMÖR TOMURCUKLANMASI VE TÜMÖR İNFİLTRE LENFOSİTLERİN PROGNOSTİK ÖNEMİ

Ayşen Yavuz, Kübra Şimşek, Betül Ünal, Cumhur İbrahim Başsorgun, Gülsüm Özlem Elpek
Akdeniz Üniversitesi, Tıbbi Patoloji Ana Bilim Dalı, Antalya

ÖZET

Amaç: Malign melanomda (MM) tümör tomurcuklanması (TT) ve tümör infiltre lenfositler (TİL) ve tümör mikroçevresi arasındaki illişki kesin olarak bilinmemektedir, bu konuda sınırlı sayıda çalışma mevcuttur. Bu çalışma MM tanılı hastalarda TT ile TİL arasındaki ilişkiyi incelemeyi ve bu değişkenlerin klinikopatolojik parametreler ve prognoz üzerindeki etkisini belirlemeyi hedeflemektedir.

Gereç ve Yöntem: Akdeniz Üniversitesinde 2014-2020 yılları arasında MM tanısı almış 80 adet hasta çalışma grubumuzu oluşturmaktadır. Bu hastalara ait TT ''International Tumor Budding Consensus Conference (ITBCC)'' kılavuzuna göre değerlendirildi. İntratümöral TİL (iTİL1) ve stromal TİL (sTİL) ''International Immuno-Oncology Biomarker Working Group'' kılavuzuna göre değerlendirilmiştir. Ayrıca iTİL semikantitatif olarak %5 eşik değer alınarak da değerlendirilmiştir (iTİL2). Elde edilen bulguların klinikopatolojik parametreler ve prognoz ile ilişkileri SPSS version 27 kullanılarak analiz edilmiştir.

Bulgular: Ki-kare testi ile TT'nin invazyon derinliği (T evresi), Clark seviyesi, satellit nodül, Breslow kalınlığı, lenf nodu metastazı, uzak metastaz ve evre ile pozitif korelasyon gösterirken ($p<0.05$), iTİL1 arasında ters bir ilişki olduğu izlendi ($p<0.05$). Diğer lenfosit yanıtları ile böyle bir ilişki saptanmadı. Kaplan Meier analizinde lenf nodu metastazı, uzak metastaz, evre, TT, Breslow kalınlığı, Clark seviyesi, Lenfo-vasküler invazyon (LVİ) ve tümör alt tipinin (nodüler ve nodüler dışı) hastalığın seyri ile ilşikili olduğu görüldü ($p<0.05$).

Ayrıca sağkalım ile ilişkili parametreler çok değişkenli analizde incelendiğinde LVİ ve TT'nin bağımsız prognostik faktörler olduğu izlendi.

Sonuç: Bulgularımız içerisinde TT ile iTİL1 arasındaki ilişki tümör mikroçevresinin etkileşimini yansıtmasının ötesinde MM'li hastalarda TT'nin tümör davranışı ve sağkalımı değerlendirmede önemli bir parametre olduğunu desteklemektedir. Ancak verilerimizin daha ileri çalışmalarla desteklenmesi gerekmektedir.

Anahtar Kelimeler: Malign melanom, Tümör infiltre lenfosit, Tümör tomurcuklanması

Amaç

Kutanöz melanom, insidans oranları son dönemde hızla artmakta olan, melanositlerden köken alan bir malignitedir.

Etiyolojisi multifaktoriyeldir; aile hikayesi, açık ten rengi ve UV radyasyon maruziyeti risk faktörleri arasında gösterilebilir (1). Melanom, erkeklerde kadınlardan daha sık görülmektedir.

Melanomlar diğer deri tümörlerine oranla daha az görülse de kötü prognozları nedeniyle çok sayıdaki çalışmaya konu olmuştur. Breslow kalınlığı, ülserasyon varlığı, mitoz sayısı ve lenfovasküler invazyon en önemli prognostik faktörleri arasında yer almaktadır (2).

Tümör tomurcuklanması (TT), tümörün invaziv kenarında izole tek tümör hücresi veya en fazla dört hücreden oluşan tümör hücre gruplarına verilen isimdir. Son dönemde birçok farklı tümör için umut vadeden bir prognostik belirteç olarak ortaya çıkmıştır. Tümör mikroçevresinin bir parçasıdır ve bununla ilişkilendirilir (3).

Kolorektal kanserlerde sıkça raporlanan ve çalışılan bu parametre cilt kanserlerinde büyük çoğunluğu yassı epitel hücreli karsinomlar olmak üzere çok az sayıdaki çalışmada incelenmiştir (4, 5). Malign melanomda (MM) tümör tomurcuklanması ve tümör infiltre lenfositler (TİL) ve tümör mikroçevresi

arasındaki illişki kesin olarak bilinmemektedir, bu konuda sınırlı sayıda çalışma mevcuttur (6). Bu çalışma MM tanılı hastalarda TT ile TİL arasındaki ilişkiyi incelemeyi ve bu değişkenlerin klinikopatolojik parametreler ve prognoz üzerindeki etkisini belirlemeyi hedeflemektedir.

Gereç ve Yöntem

Akdeniz Üniversitesi'nde 2014-2020 yılları arasında MM tanısı almış 80 adet hasta çalışma grubumuzu oluşturmaktadır. Çalışma grubumuz, 14-92 yaş aralığındaki 54 erkek ve 26 kadın hastadan oluşmaktadır. Hastaların TT, TİL, Clark seviyesi, Breslow kalınlığı, perinöral invazyon, lenfovasküler invazyon, ülser varlığı, mitoz sayısı, tümör patolojik evresi gibi histopatolojik özellikleri yanı sıra tümör lokalizasyonu (baş-boyun, akral ve gövde), yaş vb. klinik verileri ve sağkalım verileri dokümente edilip karşılaştırılmıştır.

Bu hastalara ait TT, ''International Tumor Budding Consensus Conference (ITBCC)'' kılavuzuna göre Hematoksilen & Eozin (H&E) boyalı preparatlarda değerlendirilmiştir (3). TT sayımı, 0. 785 mm^2'lik standardize bir alanda total 200×'lük büyütme alanında belirlenmiş ve üç dereceye ayrılmıştır: derece 1 (0-4 TT), derece 2 (5-9 TT) ve derece 3 (>10 TT).

İntratümöral TİL (iTİL1) ve stromal TİL (sTİL), ''International Immuno-Oncology Biomarker Working Group''kılavuzuna göre değerlendirilmiştir. (7) İntratümöral lenfositler; yok (Absent), belirgin olmayan (Non- brisk) ve belirgin (Brisk) şeklinde 3 grupta; sTİL ise hafif (%0-%10), orta (%10-%40) ve yoğun (%50-%90) şeklinde 3 grupta sınıflandırılmıştır.

Ayrıca iTİL semikantitatif olarak %5 eşik değer alınarak da değerlendirilmiştir (iTİL2) (8). Elde edilen bulguların klinikopatolojik parametreler ve prognoz ile ilişkileri SPSS version 27 kullanılarak analiz edilmiştir.

Bulgular

Ki-kare testi ile TT'nin invazyon derinliği (T evresi), Clark seviyesi, satellit nodül, Breslow kalınlığı, lenf nodu metastazı, uzak metastaz ve evre ile pozitif korelasyon gösterirken ($p<0.05$), iTİL1 arasında ters bir ilişki olduğu izlenmiştir ($p<0.05$). Diğer lenfosit yanıtları ile böyle bir ilişki saptanmamıştır. Kaplan Meier analizinde lenf nodu metastazı, uzak metastaz, evre, TT, Breslow kalınlığı, Clark seviyesi, Lenfo-vasküler invazyon (LVİ) ve tümör alt tipinin (nodüler ve nodüler dışı) hastalığın seyri ile ilişkili olduğu görülmüştür ($p<0.05$). Ayrıca sağkalım ile ilişkili parametreler çok değişkenli analizde incelendiğinde LVİ ve TT'nin bağımsız prognostik faktörler olduğu izlendi.

Sonuç

TT tümörün yayılmasına ve metastaz yapmasına olanak sağlayan bir özellik olarak bilinmektedir. Kolon dışı malignitelerde TT ile ilgili daha az çalışma bulunsa da "ne kadar çok tümör tomurcuğu, o kadar kötü klinik sonuçlar" mantığının tüm solid kanserler için geçerli olduğu öne sürülmektedir. Yapılan bu çalışmalar TT'yi invazyon derinliği, kötü diferansiyasyon ve lenf nodu metastazı gibi kötü prognostik parametreler ile ilişkili bulmuştur. Çalışma sonuçlarımız, TT'nin invazyon derinliği (T evresi), Clark seviyesi, satellit nodül, Breslow kalınlığı, lenf nodu metastazı gibi parametrelerle pozitif korelasyon göstermesi sebebiyle literatür ile uyumludur. Ancak akral yerleşim, ileri yaş ve ülserasyon gibi değişkenler ile ilişkili bulunmamıştır. Bu durum hasta sayımızın sınırlı olması ve kullanılan kategorizasyon yönteminin farklı olması nedeniyle ilişkilendirilebilir. Bulgularımız içerisinde TT ile iTİL1 arasındaki ilişki tümör mikroçevresinin etkileşimini yansıtmasının ötesinde MM'li hastalarda TT'nin tümör davranışı ve sağkalımı değerlendirmede önemli bir parametre olduğunu desteklemektedir. Ancak verilerimizin geniş hasta serileri ve ileri çalışmalarla desteklenmesi gerekmektedir.

Kaynaklar

1. Calonje JE, Brenn T, Lazar AJ, Billings S. McKee's Pathology of the Skin, 2 Volume Set E-Book: Elsevier Health Sciences, 2018
2. Long GV, Swetter SM, Menzies AM, Gershenwald JE, Scolyer RA. Cutaneous melanoma. Lancet 2023; 402 (10400) : 485-502 [PMID: 37499671 DOI: 10.1016/s0140-6736 (23) 00821-8]
3. Lugli A, Zlobec I, Berger MD, Kirsch R, Nagtegaal ID. Tumour budding in solid cancers. Nature Reviews Clinical Oncology 2021; 18 (2) : 101-115 [DOI: 10.1038/s41571-020-0422-y]
4. Fujimoto M, Yamamoto Y, Takai T, Fujimoto N, Ogawa K, Yoshikawa T, Matsuzaki I, Takahashi Y, Iwahashi Y, Warigaya K, Kojima F, Jinnin M, Murata SI. Tumor Budding Is an Objective High-risk Factor Associated With Metastasis and Poor Clinical Prognosis in Cutaneous Squamous Cell Carcinoma Sized <4 cm. Am J Surg Pathol 2019; 43 (7) : 975-983 [PMID: 31094931 DOI: 10.1097/pas.0000000000001284]
5. Gonzalez-Guerrero M, Martínez-Camblor P, Vivanco B, Fernández-Vega I, Munguía-Calzada P, Gonzalez-Gutierrez MP, Rodrigo JP, Galache C, Santos-Juanes J. The adverse prognostic effect of tumor budding on the evolution of cutaneous head and neck squamous cell carcinoma. J Am Acad Dermatol 2017; 76 (6) : 1139-1145 [PMID: 28314684 DOI: 10.1016/j. jaad. 2017.01.015]
6. Lino-Silva LS, Zepeda-Najar C, Caro-Sánchez CH, Herrera-Gómez Á, Salcedo-Hernández RA. Prognostic significance of tumor budding in melanoma. Melanoma Research 2022; 32 (5) : 318-323
7. Hendry S, Salgado R, Gevaert T, Russell PA, John T, Thapa B, Christie M, van de Vijver K, Estrada MV, Gonzalez-Ericsson PI, Sanders M, Solomon B, Solinas C, Van den Eynden G, Allory Y, Preusser M, Hainfellner J, Pruneri G, Vingiani A, Demaria S, Symmans F, Nuciforo P, Comerma L, Thompson EA, Lakhani S, Kim SR, Schnitt S, Colpaert C, Sotiriou C, Scherer SJ, Ignatiadis M, Badve S, Pierce RH, Viale G, Sirtaine N, Penault-Llorca F, Sugie T, Fineberg S, Paik S, Srinivasan A, Richardson A, Wang Y, Chmielik E, Brock J, Johnson DB, Balko J, Wienert S, Bossuyt V, Michiels S, Ternes N, Burchardi N, Luen SJ, Savas P, Klauschen F, Watson PH, Nelson BH, Criscitiello C, O'Toole S, Larsimont D, de Wind R, Curigliano G, André F, Lacroix-Triki M, van de Vijver M, Rojo F, Floris G, Bedri S, Sparano J, Rimm D, Nielsen T, Kos Z, Hewitt S, Singh B, Farshid G, Loibl S, Allison KH, Tung N, Adams S, Willard-Gallo K, Horlings HM, Gandhi L, Moreira A, Hirsch F, Dieci MV, Urbanowicz M, Brcic I, Korski K, Gaire F, Koeppen H, Lo A, Giltnane J, Rebelatto MC, Steele KE, Zha J,

Emancipator K, Juco JW, Denkert C, Reis-Filho J, Loi S, Fox SB. Assessing Tumor-infiltrating Lymphocytes in Solid Tumors: A Practical Review for Pathologists and Proposal for a Standardized Method From the International Immunooncology Biomarkers Working Group: Part 1: Assessing the Host Immune Response, TILs in Invasive Breast Carcinoma and Ductal Carcinoma In Situ, Metastatic Tumor Deposits and Areas for Further Research. Adv Anat Pathol 2017; 24 (5) : 235-251 [PMID: 28777142 PMCID: PMC5564448 DOI: 10.1097/pap.0000000000000162]

8. Liu JY, Yang GF, Chen FF, Peng CW. Evaluating the prognostic significance of tumor-infiltrating lymphocytes in solid tumor: practice of a standardized method from the International Immuno-Oncology Biomarkers Working Group. Cancer Manag Res 2019; 11: 6815-6827 [PMID: 31440080 PMCID: PMC6664256 DOI: 10. 2147/cmar. S201538]

PSS-032 [Dermatopatoloji] [Özet Metin]

COVID-19 ENFEKSİYONUNUN SKATRİSYEL ALOPESİ OLGULARINDA KLİNİK BULGULAR VE HİSTOPATOLOJİK ÖZELLİKLERE ETKİSİ: BİR RETROSPEKTİF KOHORT ÇALIŞMASI

Sergen Yağcı[1], Ecenur Yağcı[2], Nesibe Deren Özcan[3], Özlem Özen[1]

[1]Başkent Üniversitesi Tıp Fakültesi, Tıbbi Patoloji Anabilim Dalı, Ankara
[2]Başkent Üniversitesi Tıp Fakültesi, Halk Sağlığı Anabilim Dalı, Ankara
[3]Başkent Üniversitesi Tıp Fakültesi, Deri ve Zührevi Hastalıkları Anabilim Dalı, Ankara

ÖZET

Amaç: Hastanemizde; liken planopilaris (LPP), patern tip fibrozan alopesi (PTFA) veya frontal fibrozan alopesi (FFA) tanısı almış skatrisyel alopesi hastalarında; COVID-19 öyküsünün klinikopatolojik özelliklere etkisi araştırılmıştır.

Gereç ve Yöntem: Retrospektif kohort olan araştırmamıza, Başkent Üniversitesi Ankara Hastanesi Patoloji Anabilim Dalı'nda, 01.01. 2020-01.05. 2023 tarihleri arasında LPP, PTFA veya FFA tanısı almış 256 hasta dahil edilmiştir. Hastane kayıtlarından klinik bilgiler, patoloji raporlarından histopatolojik bulgular elde edilmiştir. COVID-19 öyküsü olan ve olmayan hastaların klinikopatolojik verileri tanımlayıcı istatistiklerin yanı sıra Ki-kare testi kullanılarak karşılaştırılmıştır. Bağımsız değişkenlerin alopeside alevlenme ve tedaviye yanıt ile ilişkisi ayrı ayrı ikili lojistik regresyon analizi ile değerlendirilmistir. İstatistiksel anlamlılık düzeyi p<0, 05 olarak belirlenmiştir.

Bulgular: Çalışmamızda, 256 skatrisyel alopesi tanılı hastanın ortanca yaşı 32 (15-83) olarak bulunmuştur. Olguların 140'ı (%54,7) kadın, 116'sı (%45,3) erkektir. Olguların 124'ü (%48,8) LPP, 120'si (%46,9) PDFA ve 12'si (%4,7) FFA tanılarını almıştır. COVID-19 öyküsü bulunmayan hastaların oranı %73,2 (131/179), COVID-19 öyküsü olan hastaların oranı %26,8'dir (48/179). COVID-19 geçiren hastalarda tedaviye yanıt, geçirmeyenlere göre anlamlı olarak düşük bulunmuştur (p=0,013). Ayrıca, COVID-19'lu hastalarda alopeside alevlenme anlamlı derecede yüksek bulunmuştur (p<0,001). İkili lojistik regresyon analizi, tedaviye yanıtsızlık için COVID-19 öyküsüne sahip olmanın tek başına ve bağımsız risk faktörü olduğunu göstermiştir (p=0,012, OR: 2,92, %95 GA: 1, 26-6, 78). Ayrıca, alopesi alevlenmesi için, COVID-19 öyküsüne sahip olmak ve serum ferritin değerinin düşük olması sırasıyla 16, 3 ve 2, 67 kat daha fazla olarak bulunmuştur (sırasıyla p<0,001, OR: 16, 30, %95 CI: 6, 07-43, 77; p=0,044, OR: 2,67, %95 GA: 1, 02-6, 97). Klinik ve histopatolojik bulgular Tablo 1 ve 2'de, lojistik regresyon analizi bulguları ise Tablo 3'te gösterilmiştir.

Sonuç: Literatürde COVID-19 enfeksiyonu sonrasında hastaların yaklaşık %25'inde saç dökülmesi bildirilmiş olup COVID-19 enfeksiyonu sonrasında bildirilen en yaygın görülen alopesi türü telogen effluvium (TE), alopesi areata (AA) veya androgenetik alopesi (AGA) ile karakterli non-skatrisyel alopesilerdir. Bu çalışmada COVID-19'un skatrisyel alopesi tanısı alan hastaların şikayetlerini alevlendirdiği ve alopesi tedavisine yanıtı kötüleştirdiği bildiğimiz kadarıyla analitik olarak ilk kez ortaya konulmuştur.

Anahtar Kelimeler: Alopesi, alopeside alevlenme, COVID-19, skatrisyel alopesi, tedaviye yanıt

PSS-033 [Dermatopatoloji]

KUTANÖZ SKUAMÖZ HÜCRELİ KARSİNOMLARDA TÜMÖR TOMURCUKLANMASININ HASTALIKSIZ SAĞKALIM VE PROGNOSTİK PARAMETRELER İLE İLİŞKİSİ

Selin Gökçenoğlu[1], Deniz Tunçel[2], Soysal Baş[3], Fevziye Kabukcuoğlu[2]

[1]Tokat Devlet Hastanesi, Tıbbi Patoloji Kliniği, Tokat
[2]Sağlık Bilimleri Üniversitesi, Şişli Hamidiye Etfal SUAM, Tıbbi Patoloji Anabilim Dalı, İstanbul
[3]Sağlık Bilimleri Üniversitesi, Şişli Hamidiye Etfal SUAM, Plastik ve Rekonstrüktif Cerrahi Anabilim Dalı, İstanbul

ÖZET

Amaç: Kutanöz skuamöz hücreli karsinomlar (KSHK), yeterli sınırlarla eksizyonla tedavi edilebilmesine rağmen, bazıları agresif bir seyir izleyerek lokal nüks ve metastazlara neden olur. KSHK'de güvenilir yüksek risk göstergelerinin tanımlanması, daha iyi risk sınıflandırması için gereklidir. Çalışmamızda, pek çok tümörde prognostik, prediktif değeri olan tümör tomurcuklanmasının KSHK'lerde prognostik parametreler ve hastalıksız sağkalım ile ilişkisini araştırmayı amaçladık.

Gereç ve Yöntem: SBÜ Şişli Hamidiye Etfal SUAM, Tıbbi Patoloji Laboratuarı'nda 2014-2022 arasında deri yerleşimli, skuamöz hücreli karsinom tanısı almış 120 olgu çalışmaya alındı. Olgulardan 20'si eksizyonla kanıtlanmış, lenf nodu metastazı gözlenen olgulardı. Tümör kesitlerinden seçilen bloklara PAN-Sitokeratin immünhistokimyasal çalışması uygulandı. Vakalar, boyut, invazyon derinliği, histolojik derece, ülserasyon, stromal yanıt, perinöral ve lenfovasküler invazyon, tümör/stroma oranı, tümörü infiltre eden lenfositler, tümör tomurcuklanması ve tek hücre tomurcuklanması (TH) açısından incelendi.

Tümör tomurcuklanması (TT) için, 20X'lik objektifte, en fazla TT olan odak değerlendirildi. TT ve TH tümör tomurcuklarının sayısına göre derecelendirildi. Derece1: 0-4 tomurcuk, derece2: 5-9 tomurcuk ve derece3: ≥10 tomurcuk belirlendi.

Bulgular: Olguların %39,2'si TT1, %32,5'i TT2, %28,3'ü TT3 grubundaydı. Tümör tomurcuklanması gruplarının boyut, invazyon derinliği, perinöral ve lenfovasküler invazyon, stromal reaksiyon ve ülserasyon varlığı gibi risk faktörleri oranlarında, istatistiksel olarak anlamlı fark vardı. TT1'de oranlar düşük TT2 ve TT3'te yüksekti. TT dereceleri arttıkça nodal metastaz ve nükste artış görülürken; hastalıksız sağkalım düşük bulundu. Tek hücre tomurcuklanması gruplarının nodal metastaz oranlarında da istatistiksel olarak anlamlı fark görüldü. TH2 ve TH3'te hastalıksız sağkalım oranları TH1'e göre düşük saptandı. İmmünhistokimyasal çalışma ve H&E boyalı lamlardan değerlendirme yöntemlerinde TT gruplamaları sonuçlarında iyi, TH sonuçlarında orta düzeyde uyum görüldü.

Sonuç: KSHK'lerde yüksek tümör tomurcuklanması skorlarının, yüksek risk faktörleriyle benzer klinik davranışı ön gördüğü, artmış nodal metastaz, nüks ve azalmış hastalıksız sağkalımla ilişkili olduğu görüldü. Tek hücre tomurcuklanmasının da TT gibi hastalıksız sağkalım ve nodal metastaz ile ilişkili olduğu ve çalışma sonuçlarımızla prognostik önemi olabileceği gösterildi. TT'de, İmmünhistokimya kullanımının zorluk yaratan durumlarda objektif değerlendirme için önemi vurgulandı.

Anahtar Kelimeler: Deri, Skuamöz Hücreli Karsinom, Tümör Tomurcuklanması

Amaç

Kutanöz skuamöz hücreli karsinomlar (KSHK) genellikle yeterli sınırlarla cerrahi eksizyon ile tedavi edilebilmesine rağmen, bazıları agresif bir seyir izleyerek lokal nükslere ve metastazlara neden olur. Çoğu KSHK'nin prognozu mükemmel olsa da vakaların az bir kısmında metastaz bildirilmiştir ve bu, hastaların kötü prognozu ile yakından ilişkilidir. KSHK'de güvenilir yüksek risk göstergelerinin tanımlanması, daha iyi risk sınıflandırması için gereklidir. Tümör tomurcuklanması (TT) tümör invazyon sınırında izole tek veya 5'ten az tümör hücresinin oluşturduğu infiltrasyon şekli olup kolorektal karsinomlarda bağımsız negatif prognostik faktör olarak değerlendirilmektedir. Çalışmamızda, pek çok kanser türünde prognostik ve prediktif değeri olan tümör tomurcuklanmasının KSHK'lerde prognostik parametreler ve hastalıksız sağkalım ile ilişkisini araştırmayı amaçladık.

Gereç ve Yöntem

Çalışmamızda, Sağlık Bilimleri Üniversitesi Şişli Hamidiye Etfal Sağlık Uygulama ve Araştırma Merkezi Tıbbi Patoloji Anabilim Dalı'nda 2014- 2022 tarihleri arasında deri yerleşimli, skuamöz hücreli karsinom tanısı ile raporlanmış 120 olgu çalışmaya alındı. Bu olgulardan 20 tanesi lenf nodu örneklemesi ile kanıtlanmış, lenf nodu metastazı gözlenen olgular idi. Olgulara ait Hematoksilen & Eozin boyalı kesitler, Olympus BX50 ışık mikroskopu ile tarandı. Tümör kesitleri içerisinden seçilen bloklara PAN-Sitokeratin immünhistokimyasal çalışması uygulandı. Vakalar, tümör boyutu, tümörün invazyon derinliği, subkutan yağlı doku invazyonu varlığı, histolojik derece, ülserasyon varlığı, stromal yanıt, perinöral ve lenfovasküler invazyon, tümör/stroma oranı, tümörü infiltre eden lenfosit oranı ve tümör tomurcuklanması ve tek hücre tomurcuklanması parametreleri açısından incelendi. Ayrıca cinsiyet, yaş, tümörün boyutu, derinliği, yerleşim yeri, nüks varlığı, hastalıksız sağkalım ve takip süreleri kaydedildi.

Tümör tomurcuklanması için, 20X'lik büyütme objektifinde, en fazla TT olan odak değerlendirilmiştir. TT, tümör tomurcuklarının sayısına göre 1'den 3'e kadar derecelendirildi; derece 1 (TT1) : 0 ile 4 tomurcuk, derece 2 (TT2) : 5 ile 9 tomurcuk ve derece 3 (TT3) : ≥10 tomurcuk olarak belirlendi. Tek hücre tomurcuklanması (TH) sınıflaması da TT ile aynı şekilde yapıldı. Verilerin istatistiksel analizinde SPSS (Statistical Package for the Social Sciences) 25.0 paket programı kullanıldı.

Bulgular

Olguların, %39,2'sinde TT1, %32,5'inde TT2, %28,3'ünde ise TT3 tümör tomurcuklanmasının mevcut olduğu belirlendi. Vakaların, %82,5'inde nüks görülmez iken, %17,5'inde vakada ilk eksizyon sonrası nüks mevcuttu. Tümör tomurcuklanması gruplarının boyut ortalamaları, tümör invazyon derinliği, subkutan yağlı doku invazyonu, perinöral ve lenfovasküler invazyon, stromal reaksiyon ve ülserasyon varlığı gibi risk faktörleri oranlarında, istatistiksel olarak anlamlı fark vardı. TT1'de oranlar düşük TT2 ve TT3'te yüksekti. TT dereceleri artıkça (TT2 ve TT3'te TT'1' e göre) lenf nodu metastazı ve nüks oranında artış görülürken hastalıksız sağkalım oranları daha düşük bulundu. Tek hücre tomurcuklanması gruplarının lenf nodu metastaz oranlarında da istatistiksel olarak anlamlı fark görüldü. TH2 ve TH3 gruplarının hastalıksız sağkalım oranları TH1'e göre daha düşük saptandı. İmmünhistokimyasal çalışma ve H&E boyalı lamlardan değerlendirme yöntemlerinde TT gruplamaları sonuçları arasında iyi düzeyde, TH sonuçları arasında orta düzeyde uyum görüldü.

Sonuç

Kutanöz skuamöz hücreli karsinomlar, temiz cerrahi sınırlar ile eksize edildiklerinde genellikle klinik olarak iyi gidişli olmasına rağmen bazı risk faktörlerine sahip vakalarda nüks, yüksek morbidite ve mortalite oranları da görülebilmektedir. Az diferansiye tümörler bazı histolojik alt tipler, tümörün invazyon derinliği, Clark seviyesi, perinöral invazyon, lenfovasküler invazyon ve lenf nodu metastazı gibi patolojik olarak

belirlenen yüksek risk faktörüne sahip tümörler agresif klinik davranış gösteren tümör grubunu oluşturmaktadır. Bu yüksek risk faktörleri NCCN kılavuzlarında, hastanın fizik muayene bulguları ve patolojik parametreler olarak belirlenmiştir. Risk sınıflamaları doğrultusunda KSHK'lı hastalarda nüks ve metastaz açısından daha dikkatli olunması gerektiği vurgulanmıştır. Oldukça iyi prognoz gösteren bu tümörlerde lokal nüksler ve agresif gidişat gösteren tümör grubunu ön görmek oldukça önemlidir. Bu doğrultuda belirlenen prognostik parametrelerin yanında tümör tomurcuklanması gibi güncel bir parametrenin KSHK'lerde ilişkisinin araştırılması önemlidir. Pek çok literatürde kolorektal tümörler başta olmak üzere pek çok solid tümörde TT, kötü prognoz ve kısa sağkalım ile ilişkili bulunmuştur. Çalışmamızda kutanöz skuamöz hücreli karsinomlarda tümör tomurcuklanmasının, tanımlanan yüksek risk faktörleriyle benzer klinik davranışı ön gördüğü, lenf nodu metastazı ve hastalıksız sağkalım üzerine anlamlı olduğu bulundu. Tek hücre tomurcuklanması parametresi de TT gibi hastalıksız sağkalım ve lenf nodu metastazı ile anlamlıydı. Bu parametre çalışmalarda henüz, ayrı bir parametre olarak pek fazla değerlendirilmemektedir. Çalışma sonuçlarımızla bu parametrenin de prognostik önemi olabileceği gösterildi. Sonuç olarak KSHK'lerde yüksek tümör tomurcuklanması skorları artmış lenf nodu metastazı ve nüks oranları ile birlikte azalmış hastalıksız sağkalım oranları ile ilişkilidir.

Tümör tomurcuklanması parametresi rutin pratiğimizde, H&E boyalı lamlarda tümör kesitleri üzerinden kolaylıkla değerlendirilebilir. İmmünhistokimyasal çalışma ise patologlar arası uyumu artırarak daha objektif sonuçlar elde edilmesini sağlar. Çalışmamızda her iki yöntem arasında iyi düzeyde uyum saptandı. Kolay değerlendirilebilir bu parametrenin patoloji raporlarında belirtilmesi KSHK'li vakalarda klinik seyri ön görmede önemlidir. Büyük vaka serilerinde, daha uzun takip süreleri ile geniş kapsamlı çalışmalarla, yüksek tümör tomurcuklanmasının ve tek hücre tomurcuklanmasının negatif prognostik belirteç olduğunun kanıtlanması gerekmektedir.

PSS-034 [Dermatopatoloji]

PSÖRİAZİSİ DİĞER PSÖRİAZİFORM DERMATİTLERDEN AYIRT ETMEDE Kİ-67 EKSPRESYONUNUN DİJİTAL ÖLÇÜMÜ: BİR QUPATH DENEYİMİ

Erdem Çomut, Hande Karabaş, Neşe Çallı Demirkan
Pamukkale Üniversitesi, Patoloji Ana Bilim Dalı, Denizli

ÖZET

Amaç: Psöriasis, deride eritematöz papüller ve beyaz skuamlı plaklarla seyreden, tekrarlayıcı kronik hastalıktır. Epidermal hücre siklusu kısalmıştır ve bazal tabakadaki proliferatif hücre sayısında artış vardır. Psöriazisin subakut-kronik ekzematöz dermatitler ve pitriazis rubra pilaris gibi diğer psöriaziform dermatitlerden ayrımı her zaman mümkün olmayabilir. Çalışmamızda hücre proliferasyon belirleyicisi olarak Ki-67 ekspresyonunun dijital ölçümünün psöriazis ayırıcı tanısındaki potansiyel rolünü araştırdık.

Gereç ve Yöntem: Psöriazis (n=34), non-psöriazis psöriaziform dermatit (NPPD) (n=25) ve normal deri içeren kontrol grubu (n=26) olgularına ait biyopsilerin hematoksilen-eozin ve Ki-67 immünohistokimyası boyalı preparatları değerlendirildi. Preparatlar dijital slayt tarayıcı ile taranarak QuPath adlı açık kaynak dijital patoloji yazılımı ile Ki-67 pozitif nükleusların analizi gerçekleştirildi. Ölçümler iki farklı şekilde planlandı: birincisi (A); suprabazal ve total epidermal milimetrekareye düşen Ki-67 pozitif keratinosit sayıları belirlenerek birbirine oranlandı. İkinci yöntemde (B) Ki-67 pozitif keratinositlerin bazalden itibaren ulaştığı en yüksek noktaya olan uzaklık ile tam kat epidermis yüksekliğinin oranı hesaplandı. Gruplar arası değişkenlerin karşılaştırılmasında Kruskal Wallis, Mann Whitney U testleri uygulandı. İstatistiksel analizde Stata 15.1 yazılımı kullanıldı.

Bulgular: 'A' ölçümü için üç grup arasında anlamlı fark mevcuttu. Kontrol (ort. :0, 80±0,2) ile psöriazis (ort. :1,04±0,1) ve kontrol ile NPPD (ort. :1,00±0,1) grupları karşılaştırıldığında oran psöriazis ve NPPD grupları lehine anlamlı şekilde yüksekti (sırasıyla $p<0.0001$ ve $p=0.0003$). Psöriazis ve NPPD grupları arasında anlamlı fark yoktu ($p=0.29$) (Resim 1). 'B' ölçümü psöriazis grubunda (ort. :0,42±0,2), kontrol (ort. :0,39±0,1) ve NPPD (ort. :0,32±0,1) gruplarına oranla daha yüksek olmakla birlikte üç grubun karşılaştırılmasında anlamlı fark yoktu ($p=0.059$). Üç grubun kendi içerisinde 'A' ve 'B' ölçümleri açısından korelasyonu analizinde ise psöriazis ve NPPD grupları için anlamlı pozitif korelasyon tespit edildi (sırasıyla $p=0.0096$ ve 0.0025).

Sonuç: 'A' ölçüm yöntemi ile Ki-67 ekspresyon analizi psöriazis tanısını desteklemek için yararlı olabilir ancak psöriazisin NPPD'lerden ayrımında yeterli görünmemektedir. 'B' ölçüm yöntemi daha geniş olgu serilerinde psöriazise spesifik sonuçlar ortaya koyabilir. Benzeri kantitatif çalışmalarda güvenilir ölçümleri sağlayan açık kaynak dijital patoloji yazılımlarının kullanılması teşvik edilmeli ve fırsat eşitliği sağlanmalıdır.

Anahtar Kelimeler: Dermatopatoloji, Dijital patoloji, Ki-67, Psöriaziform dermatit, Psöriazis, QuPath

Amaç

Psöriasis, deride eritematöz papüller ve beyaz skuamlı plaklarla seyreden, tekrarlayıcı kronik bir hastalıktır. Deri bulguları yanısıra ilişkili komorbiditeler (artrit, kardiyovasküler hastalık, metabolik sendrom vb.) ile de karşımıza çıkabilir (1,2). Patogenezinde dermal dendritik hücreler, T hücreleri ve çok sayıda pro-inflamatuar molekül rol alır (3). Sonuçta psöriaziste epidermal hücre siklusu kısalır ve bazal tabakadaki proliferatif hücre sayısında artış meydana gelir.

Histopatolojik incelemede konfluent parakeratoz, Munro mikroapseleri, hipogranülozis, retelerde düzenli uzama ve papiller dermiste kıvrımlı dilate kapiller damarlar ile kar-

şımıza çıkmaktadır. Psöriazisin subakut-kronik ekzematöz dermatitler (seboreik dermatit, kontakt dermatit, atopik dermatit vb.), liken simpleks kronikus, pitriazis rubra pilaris ve pitriazis rozea gibi diğer psöriaziform dermatitlerden ayrımı için bazı ipuçları veya karakteristik bulgular mevcut olmakla birlikte patologların rutin pratikte kesin tanıya ulaşmakta zorluk yaşadığı 'gri zon' olgular görülebilmektedir. Bu olgular genellikle 'psöriaziform dermatit' başlığı altında sınıflandırılmakta ancak spesifik tanıya gidilememektedir. Ki-67, hücre proliferasyonu ilişkili önemli bir nükleer proteindir ve hücre siklusunun aktif fazlarının hepsinde (G1, S, G2 ve mitoz) rol alır (4).

Çalışmamızda bir hücre proliferasyon belirleyicisi olarak Ki-67 ekspresyonunun dijital ölçümünün psöriazis tanısı ve diğer psöriaziform dermatitlerden ayırıcı tanısı için potansiyel rolünü araştırdık.

Gereç ve Yöntem

Çalışmamız 2022 – 2023 yılları arasında Pamukkale Üniversitesi Hastanesi Tıbbi Patoloji Laboratuvarı'ında psöriazis (n=34) ya da non-psöriazis psöriaziform dermatit (NPPD) (n=25) tanısı alan hastaları içermekteydi. Ayrıca kontrol grubu olarak normal deri dokusu örnekleri kullanıldı (n=26). Normal deri örnekleri mastektomi uygulanan hastalara ait lezyonsuz deriyi içeriyordu. Hastalara ait klinik bilgilere üniversitenin hastane bilgi yönetimi sistemi yazılımı aracılığıyla ulaşıldı.

Olgulara ait formalinle fikse edilmiş parafine gömülü dokulardan 3 mikron kalınlığında kesitler alınmış olup başlangıç kesiti hematoksilen ve eozin (H&E) ile boyandı. İmmünohistokimyasal inceleme deri dokularının deparafinize edilmiş kesitlerinin antikorlarla inkübe edilmesi, ardından peroksidaz bloke edici reaktif, horseradish peroksidaz (HRP) ile konjuge sekonder antikor-polimer, substrat kromojen ve Hematoksilen kontrast boyası uygulanması ile gerçekleştirildi. Keratinositlerin proliferasyon indeksini belirleyebilmek için Ki-67 immünohistokimyasal boyası (SP6, predilüsyon-ready to use, Cell Marque) kullanıldı. Ki-67 immünohistokimyası için epidermiste izlenen nükleer boyanma değerlendirmeye alındı. H&E ve Ki-67 boyalı preparatlar ışık mikroskobik olarak değerlendirildi.

İmmünohistokimya preparatları dijital slayt tarayıcı (Leica Aperio AT2) ile taranarak bir harici belleğe kaydedildi. Elde edilen görüntüler QuPath adlı açık kaynak dijital patoloji yazılımı aracılığıyla açıldı ve 3 grup (psöriazis, NPPD, normal deri) şeklinde sınıflandırılıp bir proje oluşturuldu. Her olgu için epidermiste nükleer Ki-67 boyanmasının yüksek ve düşük olarak izlendiği farklı ikişer alan belirlendi (ve daha sonraki ölçümlerde bu iki alanın ortalama değerleri kullanıldı). Ölçümler iki farklı şekilde planlandı: birincisi (A); suprabazal Ki-67 (+) keratinosit (mm2'de) sayısı ile total epidermal Ki-67 (+) keratinosit (mm2'de) sayısının belirlenmesi (A1) ve birbirlerine oranlarının (A2) tespit edilmesiydi (5). Anotasyon işlemi önce tam kat epidermis için asa aracı ('wand tool') ve ardından suprabazal epidermis için fırça aracı ('brush tool') kullanılarak gerçekleştirildi. 'A' ölçümü için 'analiz' menüsünden 'pozitif hücre tespiti' sekmesine ilerlenerek her bir seçili alan için standart olacak şekilde görüntü tipi, nükleus ve boyanma yoğunluğu parametreleri belirlendi ve Ki-67 pozitif nükleusların analizi gerçekleştirildi. İkinci ölçümde (B) Ki-67 pozitif keratinositlerin bazalden itibaren ulaştığı en yüksek noktaya olan mesafenin tam kat epidermis kalınlığına oranının belirlenmesi amaçlandı. 'B' ölçümü seçili her bir alan için anotasyon sekmesinde yer alan çizgi aracı kullanılarak gerçekleştirildi.

Gruplar arası değişkenlerin karşılaştırılmasında Kruskal Wallis, Mann Whitney U testleri uygulandı. İstatistiksel analizde Stata 15.1 ve SPSS 29.0 yazılımı kullanıldı.

Bulgular

Psöriazis tanısı alan hastaların yaşları 8 ile 72 arasında değişiyordu (ortanca yaş 39,5). Hastaların 18'i (%53) kadın ve 16'sı (%47) erkekti. NPPD tanısı alan hastaların yaş aralığı 6-77 (ortanca yaş 45) olarak belirlendi ve %56'sı erkekti. Yaş ve cinsiyet açısından gruplar arasında anlamlı bir fark izlenmedi. NPPD grubu içerisindeki hastaların 18 'i (%72) subakut-kronik ekzematöz dermatit, 3'ü (%12) liken simpleks kronikus, 3'ü (%12) pitriazis rubra pilaris ve 1'i (%3) pitriazis rosea tanısı aldı.

'A1' ölçümü için üç grup arasında anlamlı fark mevcuttu (Figür 1 ve 2). Buna göre psöriazis olgularında hem suprabazal (ort. 2058,7± 684,8 hücre/mm2) hem de total epidermal (ort. 2202,8±607,7 hücre/mm2) Ki-67 pozitif hücre sayısı NPPD ve normal kontrol grubuna göre daha yüksekti (sırasıyla ort. 1462,9±639,1 ve 1672,6±655,9; ort. 534,2±366,1 ve 818,6±363,4 hücre/mm2) (sırasıyla p=0.001 ve 0.004; <0.001 ve <0.001). 'A2' ölçümü için de üç grup arasında anlamlı fark mevcuttu (Figür 3). Suprabazal/total epidermal Ki-67 pozitiflik oranı kontrol (ort.:0,62±0,2) ile psöriazis (ort.:0,92±0,1) ve kontrol ile NPPD (ort.:0,86±0,1) grupları karşılaştırıldığında psöriazis ve NPPD grupları lehine anlamlı şekilde yüksekti (sırasıyla p<0.001 ve p<0.001). Psöriazis ve NPPD grupları arasında ise anlamlı fark yoktu (p=0.107). 'B' ölçümü psöriazis grubunda (ort.:0,42±0,2), kontrol (ort.:0,39±0,1) ve NPPD (ort.:0,32±0,1) gruplarına oranla daha yüksek olmakla birlikte üç grubun karşılaştırılmasında anlamlı fark yoktu (p=0.059) (Figür 4).

Üç grubun kendi içerisinde 'A' ve 'B' ölçümleri açısından korelasyon analizinde ise psöriazis ve NPPD grupları için anlamlı pozitif korelasyon tespit edildi (sırasıyla p=0.015 ve 0.002).

Sonuç

Ki-67 ekspresyonu açısından psöriazis ile normal deriyi karşılaştıran çalışmalarda ekspresyon oranının psöriazis lehine yüksek olduğunu gördük ve bu sonuçlar çalışmamızın sonuçları ile uyumluydu (4,6–9). Psöriazis ile ekzematöz dermatitleri karşılaştıran çalışmaların büyük kısmında psöriazis lehine yüksek Ki-67 ekspresyonu görülürken (5,10,11), tek bir çalış-

mada (12) anlamlı fark bulunmamıştı. Diğer bir psöriaziform dermatit olan inflamatuar lineer verrüköz epidermal nevüs ile psöriazisi karşılaştırmasında anlamlı fark bulunmamıştı (6). Psöriazis ile NPPD'leri karşılaştırdığımız çalışmamızda psöriazis için hem suprabazal hem de total epidermal Ki-67 ekspresyonunu daha yüksek olarak izledik.

Çalışmamızı benzer nitelikteki diğer çalışmalardan ayıran iki özellikten ilki tamamen dijitalize slaytlar ve bir dijital patoloji yazılımı (QuPath) aracılığıyla gerçekleştirilmiş olması ve diğeri Ki-67 pozitif keratinositlerin ulaştığı en yüksek noktanın epidermis kalınlığına oranının belirlenerek hücre sayımının ötesine geçilmiş olmasıdır ('B' ölçüm yöntemi).

Sonuçta 'A1' ölçüm yöntemi ile Ki-67 ekspresyon analizi psöriazis tanısını destekleyip NPPD ile ayırıcı tanısında katkı sunabilir ancak 'A2' ölçüm yöntemi ayırıcı tanı için yararlı görünmemektedir. 'B' ölçüm yöntemi daha geniş olgu serilerinde psöriazis için spesifik sonuçlar ortaya koyma potansiyeline sahip olabilir. Psöriazis ayırıcı tanısının; ileride güvenilir ölçümleri sağlayan açık kaynak dijital patoloji yazılımları patologlarca daha sık kullanılır hale geldiğinde Ki-67 gibi kantitatif ölçüm yapılabilen belirleyiciler ile daha kolaylaşacağını umuyoruz.

Kaynaklar

1. Sommer DM, Jenisch S, Suchan M, Christophers E, Weichenthal M. Increased prevalence of the metabolic syndrome in patients with moderate to severe psoriasis. Arch Dermatol Res. 2007;298(7).
2. Griffiths CE, Barker JN. Pathogenesis and clinical features of psoriasis. Vol. 370, Lancet. 2007.
3. Woo YR, Cho DH, Park HJ. Molecular mechanisms and management of a cutaneous inflammatory disorder: Psoriasis. Vol. 18, International Journal of Molecular Sciences. 2017.
4. Chang SL, Hu S, Hung SI, Huang YL, Hsiao WC, Chung WH. A comparison of Ki-67 antigen presentation in acute generalized exanthematous pustulosis and pustular psoriasis. Arch Dermatol Res. 2010 Sep;302(7):525–9.
5. Sezer E, Böer-Auer A, Cetin E, Tokat F, Durmaz E, Sahin S, et al. Diagnostic utility of Ki-67 and Cyclin D1 immunostaining in differentiation of psoriasis vs. other psoriasiform dermatitis. Dermatol Pract Concept. 2015 Jul 31;5(3).
6. Peng J, Yang PP, Sun S Bin, Fan YM. Is Ki-67, keratin 16, involucrin, and filaggrin immunostaining sufficient to diagnose inflammatory linear verrucous epidermal nevus? A report of eight cases and a comparison with psoriasis vulgaris. An Bras Dermatol. 2017 Sep 1;92(5):682–5.
7. Batinac T, Zamolo G, Hadžisejdić I, Žauhar G, Brumini G, Ružić A, et al. Expression of Bcl-2 Family Proteins in Psoriasis Clinical Science Clinical Science [Internet]. Available from: www.cmj.hr
8. Abdou AG, Maraee AH, Eltahmoudy M, El-Aziz RA. Immunohistochemical Expression of GLUT-1 and Ki-67 in Chronic Plaque Psoriasis [Internet]. 2013. Available from: www.amjdermatopathology.com
9. Kim SA, Ryu YW, Kwon J Il, Choe MS, Jung JW, Cho JW. Differential expression of cyclin D1, Ki-67, pRb, and p53 in psoriatic skin lesions and normal skin. Mol Med Rep. 2018 Jan 1;17(1):735–42.
10. Sweet WL, Smoller BR. Differential proliferation of endothelial cells and keratinocytes in psoriasis and spongiotic dermatitis. J Cutan Pathol. 1997;24(6):356–63.
11. Ramezani M, Shamshiri A, Zavattaro E, Khazaei S, Rezaei M, Mahmoodi R, et al. Immunohistochemical expression of P53, Ki-67, and CD34 in psoriasis and psoriasiform dermatitis. BioMedicine (Taiwan). 2019 Dec 1;9(4):36–41.
12. Park JH, Park YJ, Kim SK, Kwon JE, Kang HY, Lee ES, et al. Histopathological differential diagnosis of psoriasis and seborrheic dermatitis of the scalp. Ann Dermatol. 2016 Aug 1;28(4):427–32.

PSS-035 [Dermatopatoloji] [Özet Metin]

BÜLLÖZ PEMFİGOİDDE CİLT EOZİNOFİL SAYISININ PROGNOSTİK ÖNEMİ

Özge Bülbül[1], Emel Tekin[1], Funda Canaz[1], Evrim Yılmaz[1], Belgin Öztürk[2], Hilal Kaya Erdogan[2]

[1]Eskişehir Osmangazi Üniversitesi, Tıbbi Patoloji Ana Bilim Dalı, Eskişehir

[2]Eskişehir Osmangazi Üniversitesi, Dermatoloji Ana Bilim Dalı, Eskişehir

ÖZET

Amaç: Büllöz pemfigoid en yaygın vezikülobüllöz otoimmün hastalıktır ve hastaların yarısında klinik olarak periferik eozinofili görülür. Doku eozinofil sayısı ile periferik eozinofili, mukozal tutulum, hastalık şiddeti ve tedaviye yanıt arasındaki ilişkiyi incelemeyi amaçladık.

Gereç ve Yöntem: Yetmiş yedi büllöz pemfigoid hastasının cilt biyopsileri yeniden değerlendirildi. Doku eozinofil sayısına göre hastalar düşük (1-20 eozinofil/BBA) veya yüksek (>20 eozinofil/BBA) olarak sınıflandırıldı. Periferik kandaki eozinofili, mukozal tutulum, tedavi yanıtı, lezyon şiddeti ve demografi gibi diğer veriler de kaydedildi.

Bulgular: Hastaların yaş ortalaması 75.08 (36-95 aralığında) olup, %51.9'u kadındı. Doku eozinofil sayısı 1 ile 167 arasındaydı ve ortalama sayı 28.79'du. Hastaların %39'unda periferik eozinofili gözlendi. Periferik eozinofili ile ortalama doku eozinofil sayısı arasında anlamlı korelasyon ($p<0.001$) ve ortalama doku lenfositi ile CRP arasında anlamlı negatif korelasyon bulundu ($p=0.025$). Yüksek periferik eozinofili grubunda hastalık daha yaygınlığı daha fazlaydı ($p=0,034$), periferik eozinofili olan olgularda tam remisyon oranı daha yüksekti ($p=0,027$). Doku eozinofil sayısı ile ESH, CRP, mukozal tutulum, lezyonların şiddeti ve tedaviye yanıt arasında anlamlı fark yoktu.

Sonuç: Doku eozinofil sayısı ve periferik eozinofili yakından ilişkilidir. Periferik eozinofili, hastalık şiddeti ve tedavi yanıtı ile ilişkilendirilirken, doku eozinofil sayısı klinik özellikler ile korele değildi. Periferik eozinofili varlığı tedavi yanıtı ile ters orantılı bulunurken, sonuçlar ayrıca doku eozinofil sayısı

ile mukozal tutulum ve tedavi yanıtı arasında negatif bir ilişki olduğunu göstermiştir. Bu hasta grubunda yüksek komorbidite ve ileri yaş, hastalık kontrolünü zorlaştırmıştır ve potansiyel olarak farklı çalışma sonuçlarına yol açmıştır.

Anahtar Kelimeler: Büllöz pemfigoid, eozinofil, vezikülobüllöz hastalık

PSS-036 [Dermatopatoloji] [Özet Metin]

ATİPİK FİBROKSANTOMDA İMMÜNHİSTOKİMYASAL İNCELEMEDE DİKKAT EDİLMESİ GEREKEN NOKTALAR

Gözde Güngör Şahin[1], Elif Eroğlu[1], Nesimi Büyükbabani[2], Şule Öztürk Sarı[1]
[1]İstanbul Üniversitesi, İstanbul Tıp Fakültesi, Tıbbi Patoloji Ana Bilim Dalı, İstanbul
[2]Koç Üniversitesi Hastanesi, Tıbbi Patoloji Ana Bilim Dalı, İstanbul

ÖZET

Amaç: Atipik fibroksantom (AFX) nadir görülen bir kutanöz neoplazidir. Sıklıkla baş-boyun yerleşimli olarak görülür. İğsi veya epiteloid morfolojili, genellikle belirgin pleomorfizm içeren hücresel dermal bir proliferasyon olup tanı, benzer morfolojideki tümörlerin dışlanmasını gerektirir. Ayırıcı tanıda yer alan iğsi hücreli skuamöz hücreli karsinom, iğsi hücreli malign melanom, leiyomiyosarkom ve anjiyosarkomdan ayırt edilebilmesi amacıyla immünhistokimyasal incelemeler kullanılır. Ayrıca tümörün dermis ile sınırlı olması, nekroz ve vasküler invazyon içermemesi gerekir. Çalışmamızda AFX tanısında çeldirici olabilecek immünhistokimyasal belirteçlerin pozitifliklerini göstermek ve bunların üstesinden nasıl gelinebileceğinin araştırılması amaçlandı.

Gereç ve Yöntem: Çalışmamıza İstanbul Üniversitesi İstanbul Tıp Fakültesi Patoloji Anabilim dalında 20 yıllık bir zaman diliminde (2004-2023) AFX tanılı 13 hasta dahil edildi. Vakaların HE ve PSK, S100, Melan-A, HMB45, CD31, CD34, SMA ve CD10 immünhistokimya preparatları yeniden değerlendirildi. Tüm olgulara PRAME (Abcam-EPR20330) uygulandı. Eksik olgularda Desmin ve HMB45 incelemeleri tamamlandı.

Bulgular: Çalışmamızda AFX tanılı 13 hastanın %61,53'ü erkek, %38,47'si kadındı. Ortalama yaş 74,23 (62-88) idi. Hiçbir hastada hastalığa bağlı ölüm görülmedi. Tüm vakalar baş-boyun yerleşimliydi. Vakaların %61, 53'ünde ülserasyon saptandı. Lezyonların tamamı dermiste sınırlıydı. Belirgin pleomorfizm içeren iğsi hücreler en sık rastlanan paterndi. İmmünhistokimyasal incelemelerde ikisinde yaygın olmak üzere 3 vakada SMA pozitifliği görülmekle birlikte, tümünde desmin negatif olarak saptandı. CD10 1 vaka dışında tümünde pozitifti. Vakaların hiçbirinde PSK ile reaksiyon görülmedi. Melanositik belirteçlerden HMB45 ile 1 vakada az sayıda hücrede; 1 vakada ise S100 ile fokal reaksiyon saptandı. Hiçbir vakada PRAME pozitifliği görülmedi.

Sonuç: AFX ayırıcı tanısında çok sayıda antite yer aldığından, geniş bir immünhistokimyasal panelin uygulanması gereklidir. Litaratürde bu panelde yer alan bazı belirteçlerin pozitiflikleri bildirilmiştir. Bunlardan bazıları oldukça çeldirici olabilir. SMA bunlar arasında en sık ve yaygın pozitif olarak saptanabilenidir. Çalışmamızda SMA pozitif olgularda ikinci bir düz kas belirteci olarak desmin kullanılmasının faydalı olacağı saptandı. Çalışmamızda literatürde olduğu gibi melanositik belirteçlerde de pozitifliklerin saptanabildiği görülmüş, bu nedenle malign melanomdan ayırımda, yakın geçmişte kullanılmaya başlanan PRAME'in panele eklenmesinin yardımcı olabileceği düşünülmüştür.

Anahtar Kelimeler: Atipik fibroksantom, HMB45, PRAME, SMA

PSS-037 [Hematopatoloji] [Özet Metin]

MDS TANISINDA VE AML TRANSFORMASYONUNDA DETAYLI HİSTOMORFOLOJİNİN YERİ, MİKROÇEVRENİN PROGNOZ ÜZERİNE ETKİSİ

İrem Güvendir Bakkaloğlu[1], Ali Hakan Kaya[2], Emrah Kılıçaslan[3], Itır Ebru Zemheri[1]
[1]Sağlık Bilimleri Üniversitesi, Ümraniye Eğitim ve Araştırma Hastanesi, Patoloji Bölümü, İstanbul
[2]Maltepe Üniversitesi Tıp Fakültesi, Hematoloji Bölümü, İstanbul
[3]Sağlık Bilimleri Üniversitesi, Sultan Abdulhamid Han Eğitim ve Araştırma Hastanesi, Hematoloji Bölümü, İstanbul

ÖZET

Amaç: MDS tanısı hem klinik hem de patolojik inceleme gerektiren, tanısı multidisipliner konulan bir hastalık olmakla birlikte bazen AML'ye transformasyonu görülebilmektedir. Kemik iliği yayma ve biyopsinin detaylı incelenmesi, tanı koymanın yanı sıra hastalığın gidişatı açısından da ipucu verebilir. Amacımız MDS ve MDS ilişkili AML vakalarında detaylı histomorfolojik özellikleri ortaya koymak, kemik iliği biyopsisiyle kemik iliği yaymanın, CD34 ve CD117 immünohistokimyasal (İHK) blastik belirteçlerinin birbirine olan üstünlüğünü araştırmak, MDS tanısında mikroçevrenin önemini göstermektir.

Gereç ve Yöntem:1 Nisan 2016- 1 Ekim 2022 yılları arasında Ümraniye Eğitim ve Araştırma Hastanesi Patoloji bölümüne örnekleri ulaşmış, myelodisplastik sendrom (MDS), displazi ilişkili akut myeloid lösemi (AML) ve MDS ile takip edilirken AML tanısı alan toplamda 115 hastanın 139 adet tru-cut kemik iliği biyopsisi ve Wright-Giemsa boyalı aspirasyon yayması incelendi. Detaylı granülositer, eritroid ve megakaryositer seri hücrelerindeki displazi varlığı, displazilerin çeşit-

liliği, sitogenetik mutasyonlarla ilişkilerine bakıldı. MDS ile takip edilirken AML'ye transforme olan veya artmış blastlı MDS'ye progrese olan vakalarda da bu özellikler incelendi. Aspirasyondaki blast oranları, biyopsideki CD34 ve CD117 pozitifliği ile karşılaştırıldı. CD34 ile mikrodamar yoğunluğu (MDY)'na ve olgunlaşmamış progenitörlerin anormal lokalizasyonu (ALIP)'na bakıldı. Histomorfolojik bulgular ve klinik parametrelerin sağkalım üzerinden prognoza etkisi değerlendirildi.

Bulgular: 139 vakanın 130 (%93.5)'unun Wright-Geimsa boyalı K. İ. aspirasyon lamları değerlendirilmiş olup detaylı displazi çeşitliliği irdelenmiştir. Displaziler arasında genel sağkalımla anlamlı olan özellikler, aralarında regresyon analiziyle bakıldığında megakaryositer seride hiperlobulasyon varlığı (p:0.014, odds oranı:3.485 (güven aralığı:1.289-9.424)) ve ALIP varlığı (p:0.010, odds oranı:2.206 (güven aralığı:1.210-4.020)) anlamlı olarak kötü prognozla ilişkili bulunmuştur. Sitogenetik mutasyonlarla displazi çeşitleri arasında istatiksel olarak anlamlı ilişki bulunmasa da, 7q31 delesyonunda en sık eritroid nükleer tomurcuklanma ve megakaryositlerde hipolobulasyon izlenmiştir. K. İ. aspirasyon blast oranıyla CD34 ve CD117 pozitif blast oranları anlamlı olarak korele gitmektedir (sırasıyla p<0.001, <0.001). Aynı zamanda, Spearman's analizinde K. İ. blast oranıyla, CD34 ve CD117'nin korelasyon uyumluluğuna baktığımızda CD34, pozitif ilişkili %57; CD117 ise pozitif ilişkili %50 ile orta uyumlulukta bulunmuştur. Mikroçevre elemanlarından CD3 T lenfosit ve CD61 megakaryosit sayısı arttıkça sağkalım süresi anlamlı olarak kısalmaktadır (sırasıyla p: 0.003, 0.003). Ayrıca MDY'nin artışı da kötü prognozla ilişkili bulunmuştur (p: <0.001). Bu parametreler, çoklu regresyon analiziyle bakıldığında aralarında en anlamlı MDY artışı bulunmuştur (p: <0.014).

Sonuç: Kemik iliğinde detaylı displazi çeşitliliği ve tipi, MDS tanısını koyarken alt tiplendirme aşamasında ipucu sağlayabilir. Patologların/ hematopatologların günlük pratikte kullandıkları CD34 İHK ile değerlendirilen ALIP ve MDY'na, hastaların raporlarında yer verilebilir. Çünkü bu parametreler MDS hastalarında tanıya katkısının yanı sıra hastalığın gidişatı ile ilgili önemli bilgiler verebilmektedir.

Anahtar Kelimeler: Myelodisplastik sendrom, CD34 blastik belirteci, Mikrodamar yoğunluğu, ALIP

PSS-038 [Jinekopatoloji] [Özet Metin]

BERRAK HÜCRELİ JİNEKOLOJİK KARSİNOMLARI BERRAK HÜCRELİ BÖBREK HÜCRELİ KARSİNOMLARDAN AYIRT EDİCİ BİR BİYOBELİRTEÇ: TLE-1

Orhan Semerci, Ayten Livaoğlu, Hatice Küçük
Sağlık Bilimleri Üniversitesi, Trabzon Kanuni Eğitim ve Araştırma Hastanesi, Tıbbi Patoloji Anabilim Dalı, Trabzon

ÖZET

Amaç: Berrak hücreli böbrek hücreli karsinom (BHBHK), jinekolojik berrak hücreli karsinomlar (JBHK) [Berrak hücreli over karsinomu *BHOK*, berrak hücreli endometrium karsinomu *BHEK* ve berrak hücreli serviks karsinomu *BHSK*] ile benzer histomorfolojik ve immünhistokimyasal özellikler gösterebilmekte ve ayırıcı tanı zorluklarına neden olabilmektedir. Her iki organ sistemine ait tümörlerde de PAX8, napsin A ve HNF-1β ekpsresyonu izlenebilmektedir. TLE gen ailesinin üyesi olan TLE-1, hematopoez, nöronal farklanma ve terminal epitelyal differansiasyonda görevli olup genellikle sinovyal sarkom (SS) tanısında kullanılmaktadır. Ancak artan sıklıkta SS dışı tümörde de pozitifliği bildirilmektedir. Çalışmamızda, JBHK'ların BHBHK'dan ayrımında TLE-1'in faydasını değerlendirmeyi amaçladık.

Gereç ve Yöntem: Hastanemiz patoloji laboratuvarında 2013-2023 yılları arasında tanı almış JBHK olgularından parafin bloklarına ulaşabildiğimiz 28 olgu (5 BHOK, 21 BHEK ve 2 BHSK) ve 33 BHBHK olgusu çalışmaya dahil edildi. Olgulara ait H&E boyalı kesitler yeniden değerlendirilerek tümörü en iyi temsil eden parafin bloklar seçilip pozitif yüklü lamlara 4 mikron kalınlığında tam kesitler alındı. Kesitler TLE-1 (Klon:1F5, Sigma Aldrich) primer antikoruyla üretici protokolüne uygun şekilde otomatik immünhistokimyasal boyama cihazında (Roche, Ventane, Benchmark Ultra) boyandı. Pozitif iç kontrol olarak vasküler endotel kullanıldı. Tümöral hücrelerde %10 ve üzeri yaygınlıkta orta-kuvvetli şiddette nükleer boyanma pozitif kabul edilerek histoskor (H-skor) hesaplaması yapıldı.

Bulgular: 28 JBHK olgusunun 27'si (%96) TLE-1 ile pozitiflik gösterirken, 33 BHBHK olgusundan yalnızca 2'sinde (%6) pozitiflik izlendi (Her iki olgu da WHO/ISUP grade 4 morfolojisindeydi). Bu iki organ sistemine ait tümörlerde TLE-1 ekspresyonu birbirinden istatistiksel olarak anlamlı şekilde farklıydı (p<0.001). TLE-1'in bu ayrımdaki sensitivitesi %96. 4, spesifitesi %93.9 idi. JBHK'larda TLE-1 ekspresyonu heterojenite göstermekte olup H-skor ortalaması 181.11 (25-260, standart sapma: 85.94) olarak hesaplandı.

Sonuç: Her iki organ sistemine ait berrak morfolojili tümörleri birbirinden ayırt etmede klinik öykü, radyolojik veriler, histomorfolojik ipuçları ve özellikle CK7, CD10 gibi immünhistokimyasal belirteçlerden faydalanılmaktadır. TLE-1 immünhistokimyasal belirtecinin de bu ayrımda kullanılabilecek potansiyel ek bir seçenek olarak yararlı olabileceğini düşünmekteyiz.

Anahtar Kelimeler: TLE-1, berrak hücreli, renal hücreli, over, endometrium, jinekolojik

PSS-039 [Jinekopatoloji]

SERVİKAL İNTRAEPİTELYAL NEOPLAZİLERDE P16, Kİ67, MCM2, TOP2A VE CK7 İMMUNOEKSPRESYONUNUN HİSTOMORFOLOJİK TANIYA KATKIDAKİ ROLÜ

Beyza Keskin Öztürk[1], *İpek Erbarut Seven*[2], *Şirin Funda Eren*[3]
[1]T. C. Adalet Bakanlığı Adli Tıp Kurumu, Histopatoloji Şubesi, İstanbul
[2]Marmara Üniversitesi, Tıbbi Patoloji Anabilim Dalı, İstanbul
[3]Kent Üniversitesi, Sağlık Bilimleri Fakültesi, İstanbul

ÖZET

Amaç: Servikal intraepitelyal neoplazilerin (CIN) derecelendirilmesinde histomorfolojinin yanında literatürde CIN ile ilişkilendirilen immunohistokimyasal işaretleyicilerin kullanılmasının tanıyı belirlemedeki etkisini saptamak çalışmanın ana amacı olarak belirlenmiştir.

Gereç ve Yöntem Ocak 2014-Aralık 2020 tarihleri arasında Marmara Üniversitesi Pendik Eğitim Araştırma Hastanesi patoloji arşivinde bulunan CIN tanısı almış biyopsi materyalleri ve olağan servikal biyopsi tanısı almış kontrol grubundan oluşan toplam 168 vakaya p16, Ki-67, MCM2, TOP2A ve CK7 immunohistokimyasal boyaları uygulanmıştır. P16, Ki-67, MCM2, TOP2A boyaları 0, 1+, 2+, 3+ olarak skorlanmış, CK7 ise negatif ya da pozitif olarak değerlendirilmiştir.

Bulgular: Toplam 75 CIN1, 50 CIN2, 23 CIN3 ve 20 olağan servikal doku içeren kontrol grubu incelenmiştir. P16 boyası ile; CIN1 vakalarının %90. 6'sının negatif ya da 1+, CIN2 vakalarının %88'inin 2+ ya da 3+, CIN3 vakalarının ise %95. 6'sının 2+ ya da 3+ olduğu saptanmıştır. Ki-67 boyası ile; CIN1 vakalarının %62.7'sinin 1+, CIN2 vakalarının %94'ünün 2+ ya da 3+, CIN3 vakalarının ise %91.3'ünün 3+ olduğu saptanmıştır. MCM2 boyası ile; CIN1 vakalarının %62.7'sinin 1+, CIN2 vakalarının %96'sının 2+ ya da 3+, CIN3 vakalarının ise %95.6'sının 3+ olduğu saptanmıştır TOP2A boyası ile; CIN1 vakalarının %84'ünün negatif ya da 1+, CIN2 vakalarının %84'ünün 2+ ya da 3+, CIN3 vakalarının ise %86.9'unun 2+ ya da 3+ olduğu saptanmıştır. CK7 boyası ile; CIN1 vakalarının %45, 3'ünün, CIN2 vakalarının %82'sinin, CIN3 vakalarının ise %86.9'unun pozitif olduğu görülmüştür. P16, Ki-67, MCM2, TOP2A ve CK7 skorları ile vakaların displazi derecesi arasında anlamlı istatistiksel korelasyon ($p<0.001$) saptanmıştır. Tanıda CIN1-CIN2 ayrımı için her bir boyanın anlamlı olarak etkin olduğu görülmüştür. CIN2-3 ayrımı için ise yalnızca P16 ($p<0.001$) ve TOP2A ($p=0.0027$) boyalarının anlamlı olarak etkin olduğu saptanmıştır.

Sonuç: Çalışmamızda vakalara uygulanan P16, Kİ-67, MCM2, TOP2A ve CK7 boyalarının displazi derecesiyle anlamlı ilişkili olduğu görülmüştür. Sonuçlara göre; rutin pratikte en çok uygulanan boyalar olan p16 ve Ki-67 ile birlikte displazi derecesine karar verilemeyen durumlarda spesiviteyi ve sensitiviteyi arttırmak için öncelikle TOP2A olmak üzere MCM2 ve CK7'nin kullanılabileceği düşünülmüştür.

Anahtar Kelimeler: CK7, Ki67, MCM2, P16, Servikal İntraepitelyal Neoplazi (CIN), TOP2A

Giriş

Servikal kanserler, Uluslararası Kanser Araştırmaları Ajansı (IARC) verilerine göre kadınlarda en sık görülen 4. kanser türüdür. 45 yaş altı kadınlarda ise 3. sıklıkta görülmektedir. 2018 yılında dünya genelinde 500 binden fazla vaka tespit edilmiş olup bunların yarısından fazlası ölümle sonuçlanmıştır (1). Servikal skuamöz hücreli karsinomların büyük çoğunluğu HPV ile ilişkilidir. Servikal kanserlerin öncü lezyonları olan serviksin preneoplastik/displastik lezyonları tanımlanmıştır. Bu preneoplastik lezyonlar servikal intraepitelyal neoplazi 1, 2, 3 (CIN1, CIN2, CIN3) olarak derecelendirilir (2). Bu lezyonların çoğu HPV enfeksiyonu ile ilişkilidir (3, 4). Morfolojik olarak CIN2 ve CIN3 arasındaki ayrım oldukça subjektiftir ve tedavi yaklaşımları benzerdir. Bu nedenle CIN2 ve CIN3 "HPV ile İlişkili Lezyonlar için Alt Anogenital Skuamöz Terminoloji Standardizasyon Projesi (LAST) "ne göre yüksek dereceli skuamöz intraepitelyal lezyon (HSIL) olarak birlikte gruplandırılmıştır. Bu terminolojide CIN1 düşük dereceli skuamöz intraepitelyal lezyon (LSIL), CIN2 ve CIN3 olguları ise yüksek dereceli skuamöz intraepitelyal lezyon (HSIL) olarak adlandırılmaktadır (2, 5).

HSIL vakalarının invaziv karsinoma dönüşme riski daha fazla oldupunda tedavi yaklaşımı LSIL'den farklıdır ve bu nedenle LSIL/HSIL ayrımı önemlidir. Bununla birlikte HSIL olarak tek grupta toplanan CIN2 ve CIN3 olgularının ayrımında önemli olan nokta ise; CIN2 tanısı alan vakaların bazılarında regresyon görülebilmesi ya da bu vakaların çok uzun sürede invaziv kansere transforme olabilmesinden kaynaklanmaktadır (6, 7). Hasta çocuk sahibi olmak istiyorsa CIN2 vakalarına daha konservatif yaklaşılabilmektedir (8). Bu nedenle mümkün olduğunca CIN2 ve CIN3'ün ayrılması prognoz ve tedavi yaklaşımı açısından önem kazanmaktadır. Ancak patologlar arasında CIN2 tanısının tekrarlanabilirliğinin düşük olması bu ayrımı zorlaştırmaktadır (9, 10). Bu nedenle servikal intraepitelyal neoplazinin derecelendirilmesinde histomorfolojiyi destekleyecek ve gözlemciler arası uyumu artıracak ek yöntemlerin belirlenmesine ihtiyaç duyulmaktadır.

"CIN'lerin derecelendirilmesinde histomorfolojiye ek olarak immünohistokimyasal belirteçler kullanılarak tanıya katkı sağlanabilir mi?" sorusu çalışmamızda ana hipotez olarak belirlenmiştir. Bu nedenle immünohistokimyasal boyama için; hücre siklusunun çeşitli evrelerinde etkisi olan proteinler olan Ki67, mini kromozom onarım proteini 2 (MCM2) ve topoizomeraz 2a (TOP2A); bu lezyonların etyolojisinde önemi olan HPV'nin E7 proteini üzerinden etki gösteren p16, HPV'nin enfekte ettiği skuamokolumnar bileşke hücrelerini göstermeye yardımcı olan sitokeratin 7 (CK7) proteinlerinin işaretleyicisi olan immunohistokimyasal boyalar seçilmiştir.

Gereç ve Yöntem

Çalışmamızda değerlendirilen vakalar Ocak 2014 – Aralık 2020 tarihleri arasında Marmara Üniversitesi Pendik Eğitim Araştırma Hastanesi Patoloji arşivinde bulunan servikal intraepitelyal neoplazi tanısı almış biyopsi materyalleri ve olağan servikal biyopsi tanısı almış kontrol grubu vakalarından oluşmaktadır. Bu vakalar Marmara Üniversitesi Pendik Eğitim Araştırma Hastanesi Bilgi Sistemi Origo programı kullanılarak tespit edilmiş ve vaka numaralarına ulaşılmıştır.

Vaka listesi elde edildikten sonra hastane arşivinden vakaların parafin blokları ve lamları çıkartılmıştır. Bloklarına ve lamlarına ulaşılamayan, dış merkezden ikinci görüş için gönderilen, lezyon alanı çok küçük olan, lezyon alanı immunohistokimyasal boya kesitlerinde kaybolan ya da epiteli tam kat olarak izlenemeyen vakalar çalışmaya dahil edilmemiştir.

İmmunohistokimya Uygulanması

İmmunohistokimya uygulanması için formalin fikse parafine gömülü doku bloklarından 3 mikrometre kalınlığında kesitler hazırlandı. İmmunohistokimyasal boyama süreci Ventana Medical Systems, Tuscon, AZ tarafından üretilen tam otomatize Ventana Benchmark Ultra cihazında yapıldı. Deparafinizasyon ve antijen açığa çıkarma işlemleri otomatize şekilde uygulandı. Cihazda biyotinsiz, HRP multimer bazlı, hidrojen peroksit substrat ve 3, 3'-diaminobenzidin tetrahidroklorit (DAB) içeren hazır kit (ultraViewTM Universal DAB Detection Kit, Catalog Number 760-500, Ventana Medical Systems, Tuscon, AZ) kullanıldı. P16 (Klon G175-1239, BD PharmingenTM, BD Biosciences, US), Ki-67 (Klon MIB-1, DAKO, Denmark), MCM2 (Klon EP40, Epitomics, USA), TOP2A (Klon EP93, Epitomics, USA), CK7 (Klon M7018, DAKO, Denmark) antikorları kullanıldı. Arka plan boyası için 16 dakika Hematoxylin, 4 dakika Bluing Reagent kullanıldı.

Histopatolojik Değerlendirme

Hematoksilen&Eozin boyalı preparatlar jinekopatoloji alanında uzman iki patolog tarafından vakaların tanıları bilinmeden ayrı ayrı değerlendirilmiştir. Tanılar arasında uyumsuzluk olması durumunda vakalar iki patolog tarafından birlikte değerlendirilerek ortak tanıya varılmıştır.

Servikal intraepitelyal neoplazi 1 (CIN1) tanısı için kriterler; epitel yüzeyinde koilositik hücrelerin görülmesi, epitelde artmış mitozun izlenmesi ancak atipik mitozun izlenmemesi, servikal intraepitelyal neoplazi 2 (CIN2) ve 3 (CIN3) tanıları için ise; hiperkromazi, kaba kromatin, nükleer membran düzensizliği, artmış mitoz ve/veya atipik mitoz izlenmesi olarak belirlenmiştir. Bu bulgular epitelin 2/3'ünde varsa ve yüzeysel matürasyon gözlenmiş ise tanı CIN2, tüm epitelde varsa ve yüzeysel matürasyon gözlenmemiş ise tanı CIN3 olarak değerlendirilmiştir.

P16, Ki67, TOP2A ve MCM2 immunohistokimyaları 0, +1, +2 ve +3 olarak skorlanmıştır (Şekil 1). CK7 ise negatif ya da pozitif olarak değerlendirilmiştir (Şekil 2).

Etik Kurul

09.2020.84 protokol numaralı projemiz, Marmara Üniversitesi Tıp Fakültesi Klinik Araştırmalar Etik Kurulu tarafından 03.01. 2020 tarihli yazı ile onaylanmıştır.

İstatistiksel Analiz

İstatistiksel analizlerde SPSS versiyon 25.0 kullanılmıştır. Skorlar arasındaki korelasyonun analizi için Spearman korelasyon testi kullanılmıştır. Ayrıca tanı ile P16, Ki67, MCM2, TOP2A ve CK7 skorları arasındaki anlamlılık kappa analizi ile değerlendirilmiştir. P-değerlerinin 0.05'in altında olması istatistiksel olarak anlamlı sonuçlar olarak kabul edilmiştir.

Bulgular

Ocak 2014 – Aralık 2020 tarihleri arasında Marmara Üniversitesi Pendik Eğitim Araştırma Hastanesi Patoloji arşivinde bulunan servikal intraepitelyal neoplazi tanısı almış toplam 211 vaka bulunmaktadır. Bu vakalardan; bloklarına ve lamlarına ulaşılamayan, dış merkezden ikinci görüş için gönderilen, lezyon alanı çok küçük olan, lezyon alanı immunohistokimyasal boya kesitlerinde kaybolan ya da epiteli tam kat olarak izlenemeyen 63 vaka dışlanarak çalışma 148 vaka ile sürdürülmüştür. Bu vakalarla birlikte olağan servikal doku içeren 20 vaka ise kontrol grubu olarak çalışmaya dahil edilmiştir.

Servikal intraepitelyal neoplazi tanısı almış vakaların yaş ortalaması 42'dir (23-73). Tanıların dağılımına bakıldığında; 75 CIN1, 50 CIN2 ve 23 CIN3 tanısı almış vaka bulunmaktadır. Kontrol grubu ile birlikte toplam 168 vakaya P16, Ki67, MCM2, TOP2A ve CK7 immunohistokimyaları uygulanmıştır.

P16 immünohistokimyası ile; kontrol grubu vakalarının %90'ı 0, CIN1 vakalarının %90,6'sı 0 veya 1+, CIN2 vakalarının %88'i 2+ veya 3+ ve CIN3 vakalarının ise %95,6'sı 2+ veya 3+ olarak skorlanmıştır.

P16 skorları ile tanılar arasında anlamlı korelasyon saptanmıştır ($p<0.001$). Kontrol grubu-CIN1, CIN1-CIN2, CIN2-CIN3 tanıları arasında da p16 sonuçları anlamlı istatistiksel fark göstermektedir ($p<0.01$). P16 immunohistokimyasının diğer belirteçlerle kıyaslanmasında da Ki-67, TOP2A, MCM2 ve CK7 ile anlamlı istatistiksel korelasyon ($p<0.001$) saptanmıştır.

P16 için sensitivitenin en yüksek oranda kontrol grubunda olduğu, spesifitenin ise tüm tanılar için oldukça yüksek olduğu görülmüştür (Sırasıyla; %87, %92, %91, %91). Pozitif prediktif değerin en yüksek oranda CIN1 tanısında (%87), negatif prediktif değerin ise en yüksek oranda kontrol grubunda (%98) olduğu görülmüştür.

Ki67 immünohistokimyası ile; tüm kontrol grubu vakaları 0 veya 1+, CIN1 vakalarının %62,7›si 1+, CIN2 vakalarının %94›ü 2+ veya 3+ ve CIN3 vakalarının ise %91,3'ü 3+ olarak skorlanmıştır.

Ki-67 skorları ile tanılar arasında anlamlı korelasyon saptanmıştır ($p<0.001$). Kontrol grubu-CIN1 ve CIN1-CIN2 tanıları

arasında Ki-67 sonuçları anlamlı istatistiksel fark göstermektedir (p<0.001). Ki-67 immunohistokimyasının diğer belirteçlerle kıyaslanmasında P16, TOP2A, MCM2 ve CK7 ile anlamlı istatistiksel korelasyon (p<0.001) saptanmıştır.

Ki-67 için sensitivitenin en yüksek oranda CIN3 grubunda olduğu, spesifitenin ise kontrol grubu, CIN1 ve CIN2 gruplarında oldukça yüksek olduğu görülmüştür (Sırasıyla; %94, %91, %89). Pozitif prediktif değerin en yüksek oranda CIN1 grubunda (%85), negatif prediktif değerin ise en yüksek oranda CIN3 grubunda (%98) olduğu görülmüştür.

MCM2 immünohistokimyası ile; kontrol grubu vakalarının %95'i 0 veya 1+, CIN1 vakalarının %62,7'si 1+, CIN2 vakalarının %96'sı 2+ veya 3+, CIN3 vakalarının ise %95, 6'sı 3+ olarak skorlanmıştır.

MCM2 skorları ile tanılar arasında anlamlı korelasyon saptanmıştır (p<0.001). Kontrol grubu-CIN1 ve CIN1-CIN2 ayrımında MCM2 sonuçları anlamlı istatistiksel fark göstermektedir (sırasıyla; p=0.008, p<0.01). MCM2 immunohistokimyasının diğer belirteçlerle kıyaslanmasında P16, Ki-67, TOP2A ve CK7 ile anlamlı istatistiksel korelasyon (p<0.001) saptanmıştır.

MCM2 için sensitivitenin en yüksek oranda CIN3 grubunda olduğu, spesifitenin ise kontrol grubu, CIN1 ve CIN2 gruplarında oldukça yüksek olduğu görülmüştür (Sırasıyla; %98, %86, %83). Pozitif prediktif değerin en yüksek oranda kontrol grubunda (%88), negatif prediktif değerin ise en yüksek oranda CIN3 grubunda (%99) olduğu görülmüştür. TOP2A immünohistokimyası ile; tüm kontrol grubu vakaları 0 veya 1+, CIN1 vakalarının %84'ü 0 veya 1+, CIN2 vakalarının %84'ü 2+ veya 3+, CIN3 vakalarının ise %86,9'u 2+ veya 3+ olarak skorlanmıştır.

TOP2A skorları ile tanılar arasında anlamlı korelasyon saptanmıştır (p<0.001). Kontrol grubu-CIN1, CIN1-CIN2, CIN2-CIN3 ayrımında da TOP2A sonuçları anlamlı istatistiksel fark göstermektedir (p<0.001). TOP2A immunohistokimyasının diğer belirteçlerle kıyaslanmasında P16, Ki-67, MCM2 ve CK7 ile anlamlı istatistiksel korelasyon (p<0.001) saptanmıştır.

TOP2A için sensitivitenin en yüksek oranda CIN3 grubunda olduğu, spesifitenin ise kontrol grubu, CIN1 ve CIN2 oldukça yüksek olduğu görülmüştür (Sırasıyla; %91, %82, %89). Pozitif prediktif değerin en yüksek oranda CIN1 grubunda (%76), negatif prediktif değerin ise en yüksek oranda CIN3 grubunda (%96) olduğu görülmüştür.

CK7 immunohistokimyası ile; kontrol grubu vakalarının %70'i negatif, CIN1 vakalarının %54,7'si negatif, CIN2 vakalarının %84'ü pozitif, CIN3 vakalarının ise %91,3'ü pozitif saptanmıştır.

CK7 sonuçları ile tanılar arasında anlamlı korelasyon saptanmıştır (p<0.001). CIN1≥ ve CIN2≤ grupları arasında da CK7 için anlamlı fark saptanmıştır (p<0.01).

CK7 için sensitivitenin en yüksek oranda CIN3 grubunda olduğu, spesifitenin ise kontrol grubu, CIN1 ve CIN2 oldukça yüksek olduğu görülmüştür (Sırasıyla; %91, %82, %89). Pozitif prediktif değerin en yüksek oranda CIN1 grubunda (%76), negatif prediktif değerin ise en yüksek oranda CIN3 grubunda (%96) olduğu görülmüştür.

Tartışma

Servikal kanserler; Uluslararası Kanser Araştırma Ajansı'nın (IARC) verilerine göre kadınlarda görülen en sık 4. kanser türüdür. 45 yaş altı kadınlarda ise 3. sıklıkta görülmektedir. 2018 yılında dünya genelinde 500 binden fazla vaka tespit edilmiş bunların ise yarısından fazlası ölümle sonuçlanmıştır (1). Servikal skuamöz hücreli karsinomların büyük çoğunluğunun HPV ilişkili olduğu bilinmektedir. Servikste, invaziv karsinom gelişiminden önce görülen preneoplastik/displastik lezyonlar tanımlanmıştır. Bunlar; servikal intraepitelyal neoplazi 1, 2 ve 3 şeklinde derecelendirilmektedir. Bu lezyonların da büyük çoğunluğu HPV enfeksiyonu ile ilişkilidir.

Yüksek riskli HPV onkoproteini olan E7, bir tümör supresör protein olan p16'nın overekspresyonuna neden olmaktadır. HPV ilişkili lezyonların tanımlanmasında ve derecelendirilmesinde p16 immunohistokimyası kullanılabilmektedir. Alt Anogenital Skuamöz Terminoloji Standardizasyon Projesi'ne (LAST) göre skuamöz intraepitelyal neoplaziler için p16 immunohistokimyasal boyasının uygulanması 3 temel amaç için önerilmektedir. Bunlar; (1) yüksek dereceli lezyonların taklitçisi olan lezyonlardan ayrımı, (2) düşük dereceli lezyonlar ve displazi içermeyen dokuların ayrımı, (3) CIN1 ve CIN2 ayrımı yapılamayan vakaların ayrımıdır(2).

Çalışmamızda vakaların tümüne p16 immunohistokimyası uygulanmış olup; CIN1'den CIN3'e doğru pozitifliğin arttığı görülmüştür. Tanılar ve p16 skorları arasında anlamlı korelasyon saptanmıştır (p<0.0001). Kishore V. ve arkadaşlarının çalışmasında; normal servikal doku, CIN1, 2, 3 ve servikal skuamöz hücreli karsinomlara p16 uygulanmış ve displazi derecesi arttıkça p16 ekspresyonunun da arttığı izlenmiştir (11). Lesnikova I. ve arkadaşlarının çalışmasında; normal servikal dokuda p16 ekspresyonu görülmezken lezyon derecesi ile ilişkili olarak ekspresyon oranının arttığı izlenmiştir (CIN1 için %72.3, CIN2 için %91.0, CIN3 için %98.3, invaziv karsinom için %98.5) (12). Özgül N. ve arkadaşlarının çalışmasında LSIL, HSIL, skuamöz hücreli karsinom ve normal doku örneklerine p16 immunohistokimyası uygulanmış. P16'nın boyanma paterninin, dağılımının ve yoğunluğunun servikal lezyonun derecesiyle anlamlı olarak korele olduğu gösterilmiştir (13). Viloria, M. E. ve arkadaşlarının çalışmasında; CIN1 vakalarının %75'inde, CIN2-3 vakalarının ise tamamında p16 ile pozitiflik saptanmıştır (14). Vinyuvat S. ve arkadaşlarının çalışmasında ise vakalar normal servikal doku, LSIL ve HSIL olarak sınıflandırılmış olup p16 skorlaması; pozitif hücrelerin oranı, boyanma yoğunluğu ve paternine göre yapılmıştır. LSIL vakalarından 1'i hariç tüm vakalar p16 ile pozitif saptanmıştır. Normal servikal dokulardan ise p16 ile pozitif saptanan vaka bulunmamaktadır (15). Bu bulgular çalışmamız ile uyumluluk göstermektedir. Çalışmamızda; displazi derecesi

ile p16 boyanması arasında anlamlı istatistiksel ilişki olduğu görülmüştür. Kontrol grubu için p16'nın sensitivitesi %90, negatif prediktif değeri ise %98 olarak bulunmuştur. Displazi görülen vakalarda ise p16'nın pozitif prediktif değeri oldukça yüksek olarak bulunmuştur. Normal servikal doku ile displazi arasında p16 boyanmasının bu kadar seçici olması nedeniyle p16, tanı zorluğu yaratan atrofik vakaların displastik vakalardan ayrımında da kullanılabilir. Bu sonuçların yanında; P16 skorları ile Ki-67, MCM2, TOP2A immunohistokimyasal işaretleyicilerinin sonuçları kıyaslandığında her biri ile anlamlı korelasyon gösterdiği görülmüştür (p<0.0001).

LAST projesinde bahsedilen yüksek dereceli lezyonların taklitçisi olan lezyonlardan ayrımı çalışmamızın ana amaçlarından biri olmamakla birlikte vaka grubumuz içerisinde atrofik morfolojili vakalar ayrıca not edilmiştir. Literatüre baktığımızda çeşitli yayınlarda P16'nın atrofik servikal epitel - displastik epitel ayrımında ya da atrofik servikal epitel - yüksek dereceli skuamöz intraepitelyal lezyon ayırıcı tanısında kullanılabileceğine dair anlamlı sonuçlar bulunmaktadır (16, 17). Düşük dereceli servikal intraepitelyal neoplazi ve atrofik servikal epitel ayrımında ise P16'nın yeri tartışmalı olsa da Ki-67'deki %30'un üzerindeki boyanmanın ya da epitelin üst bölümlerine kadar ulaşan boyanmanın olmasının bu lezyonların ayrımında etkili olabileceği bazı yayınlarda belirtilmektedir (18). Bizim çalışmamızda ise atrofik görünümlü vakalarda; displastik olmayan ile düşük ve yüksek dereceli displazi izlenen vakaların P16 boyanması arasında korelasyon gösterdiği görülmüştür. P16'nın yanında bu vaka popülasyonunda; displastik olan ve displastik olmayan vakalar arasında ve displazi derecesinin artışıyla Ki-67, MCM2, TOP2A skorları ve CK7 pozitifliği arasında korelasyon izlenmiştir. Çalışmamızda atrofik morfolojili vaka sayısının oldukça az olması nedeniyle bu verilerin geniş vaka serilerinde sonuçlarının incelenmesi daha net yorum yapabilmek için faydalı olacaktır.

Ki-67 hücre proliferasyonunu gösteren bir markerdır. G1'den M fazına doğru düzeyleri artmakta ve en yüksek düzeye M fazı başında ulaşmaktadır. CDK4/6 ise G1 fazında Rb proteininin fosforilasyonunu başlatarak E2F gibi transkripsiyon faktörlerinin salınımına neden olur. E2F overekspresyonunun görüldüğü kanserlerde; Ki-67, E2F proteinine bağlı olduğundan Ki-67 akümülasyonu da görülmektedir. Mitoz sırasında nükleolusun parçalanması nedeniyle immunohistokimyada diffüz boyanma paterni oluşturmaktadır (19). Servikal intraepitelyal neoplazilerde p16'yla birlikte en çok kullanılan ve en güvenilir ikincil marker olarak kabul edilmektedir.

Literatürde p16 ile Ki-67 boyanmasının CIN displazi derecesiyle anlamlı olarak ilişkili olduğu bildirilmektedir. Nam, E. J. ve arkadaşlarının çalışmasında; CIN vakalarına p16 ve Ki-67 uygulanmış ve displazi derecesiyle arasında anlamlı ilişki bulunmuştur (20). Keating ve ark.nın çalışmasında; LSIL, HSIL vakaları ve displastik olmayan vakalara p16, Ki-67 ve Siklin E immunohistokimyası uygulanmış, displazi derecesi ve HPV durumu ile anlamlı korelasyon saptanmıştır (21). Zhong, P. ve arkadaşlarının çalışmasında; CIN1, CIN2, CIN3, servikal karsinom ve displastik olmayan vakalara p16 ve Ki-67 immunohistokimyası uygulanmış. Displastik olmayan vakalardan skuamöz hücreli karsinoma kadar p16 (P<0.001) ve Ki-67 (P<0.001) ekspresyonlarının anlamlı olarak arttığı görülmüştür (50). Kim, T. H. ve arkadaşlarının çalışmasında; CIN1, CIN2, CIN3, servikal karsinom ve displastik olmayan vakalara p16, Ki-67 ve PCNA immunohistokimyası uygulanmış. Tüm boyaların ekspresyonlarının CIN derecesi ile ilişkili olduğu görülmüştür (22). Çalışmamızda da vakaların tümüne Ki-67 immunohistokimyası uygulanmış olup; displazi derecesi ve Ki-67 skorları arasında anlamlı korelasyon saptanmıştır (p<0.0001).

Galgano MT ve ark.nın çalışmasında; CIN vakaları ve displazi izlenmeyen vakalara p16, Ki-67 ve HPV L1 immunohistokimyası uygulanmış. Her bir immunohistokimyasal işaretleyicinin sonucu birbiri ile korele bulunmuştur. P16 ile immunohistokimyasal boyanmanın CIN2≤ ve CIN2≥ gruplarını ayırt etmek için yararlı ve güvenilir bir marker olduğu tespit edilmiştir (23). Kanthiya K. ve ark.nın çalışmasında; CIN1, CIN2-3, servikal karsinom ve displastik olmayan vakalara p16 ve Ki-67 immunohistokimyası uygulanmış. CIN1 ve CIN2-3 vakaları arasında p16 ve Ki-67 için anlamlı fark izlenmiştir (p değeri<0.001). p16 ve Ki-67 ekspresyonu lezyon şiddetiyle direkt olarak ilişkili bulunmuştur. Bunun yanında; CIN2≤ vakaların CIN1 vakalarından ayrımında özellikle etkili oldukları gösterilmiştir (24). Tüm bu bulgular çalışmamız ile uyumluluk göstermektedir. Çalışmamızda; kontrol grubu-CIN1 ve CIN1-CIN2 vakalarının ayrımında P16 ve Ki-67 immunohistokimyalarının etkili olduğu görülmüştür (p<0.001). CIN2-CIN3 arasında ise yalnızca p16 ile anlamlı olarak ayrım yapılabilmiştir (p<0.001). P16, MCM2, TOP2A ve CK7 skorlarıyla Ki-67 skorları karşılaştırıldığında ise anlamlı pozitif korelasyon (p<0.0001) görülmüştür.

MCM2, replikatif enzimlerin aktivasyonunda rol oynamaktadır. MCM kompleksi G1-S geçişinde birçok noktadan fosforile olmaktadır. Bu fosforilasyon da MCM2 proteininin akitivasyonunu ve regülasyonunu sağlamaktadır. Fosforilasyonda meydana gelen bozulmalar hücre siklusunun kontrol noktası cevabını etkilemektedir (25). Bu durum da kanserlerin gelişimine zemin hazırlamaktadır. Servikal intraepitelyal neoplazilerde de MCM2 proteininde ekspresyon artışı olduğu bilinmektedir. Kaur, G. ve ark.nın çalışmasında; normal servikal doku, LSIL, HSIL, SCC vakalarında MCM gen profili incelemesinin yanında MCM2 immunohistokimyası uygulanmıştır. Histolojik gruplar arasında MCM2 skorunun anlamlı derecede farklı olduğu görülmüştür (26). Bu sonuçlarla çalışmamızın sonuçları uyumluluk göstermektedir. MCM2 skorları ile tanılar arasında anlamlı korelasyon saptanmıştır (p<0.001). Kontrol grubu-CIN1 ve CIN1-CIN2 vakalarının ayrımında MCM2 immunohistokimyasının etkili olduğu görülmüştür (p<0.001). CIN2-CIN3 arasında ise anlamlılığa yakın düzeyde ayrım yapılabilmiştir (p=0.074).

TOP2A; nükleer bir enzim olup, DNA süpersarmalının çözülmesini katalizlemektedir (27). TOP2 ilişkili süreçteki yanlış adımlar G2-M geçişinde hücre siklusunun durmasına neden olur; hücre siklusundaki bu kontrol noktasının kaybı tümörogenezis ile ilişkilidir (28). TOP2A'nın up-regüle olmasının da servikal kanserlerin patogenezinde etkisi olduğu gösterilmiştir (29). Branca, M. ve arkadaşlarının çalışmasında; skuamöz hücreli karsinom ve CIN vakalarına TOP2A immunohistokimyası uygulanmış. CIN derecesi arttıkça TOP2A ekspresyonunun anlamlı olarak arttığı gözlenmiştir (p=0.0001) (30). Çalışmamızda da literatürle uyumlu olarak, TOP2A skorları ile tanılar arasında anlamlı korelasyon saptanmıştır (p=0.0001). Kontrol grubu-CIN1, CIN1-CIN2 ve CIN2-CIN3 vakalarının ayrımında TOP2A immunohistokimyasının etkili olduğu görülmüştür (p değerleri sırasıyla; <0.001, <0.001, 0.027).

Literatüre bakıldığında CIN vakalarının derecelendirilmesi için kullanılan ProExC isimli immunohistokimyasal marker da karşımıza çıkmaktadır. Bu marker MCM2 ve TOP2A'nın kombinasyonuyla oluşturulmuştur. Tek renk üzerinden iki proteini de işaretlemektedir. Conesa-Zamora P. ve ark.nın çalışmasında; normal servikal doku, LSIL, HSIL, SCC vakalarında ProExC immunohistokimyası uygulanmış. Displazi derecesi arttıkça pozitiflik oranının arttığı görülmüştür. Düşük dereceli ve yüksek dereceli lezyonların ayrımında kullanılabileceği belirtilmiştir (31). Çalışmamızda da CIN1-CIN2 ayrımı için hem TOP2A hem de MCM2'nin anlamlı olarak etkili olduğu görülmüştür. Bu bulgu literatür ile uyumludur. Pinto, A. P. ve arkadaşlarının çalışmasında; HSIL ve reaktif epitelyal değişiklik arasında ayırıcı tanı yapılan vakalara ProExC, P16 ve Ki-67 uygulanmış. Her bir immunohistokimyasal boyanın displaziyi saptamada etkin olduğu gösterilmiştir (32). Bu bulgu çalışmamız ile uyumluluk göstermektedir. Badr, R. E. ve arkadaşlarının çalışmasında; CIN vakalarına ProExC, P16 ve Ki-67 uygulanmış. CIN2 ve CIN3 için ProExC'nin p16 ve Ki67 ile benzer boyanma gösterdiği fakat CIN1 vakalarında diskordansın daha fazla olduğu saptanmıştır (33). Çalışmamızda ise hem MCM2'nin hem TOP2A'nın boyanmaları p16 ve Ki-67 ile kıyaslandığında tanılar ile arasında uyumluluk izlenmiştir. Shi, J. ve arkadaşlarının çalışmasında; benign skuamöz epitel, LSIL ve HSIL vakalarına p16, MCM2, TOP2A ve ProExC boyaları ile p16-ProExC kokteyli uygulanmıştır. HSIL'i tespit etmede P16'nın diğer markerlardan daha sensitif ve spesifik olduğu saptanmıştır (34). Bu bulgu çalışmamız ile uyumluluk göstermektedir. P16-ProExC kokteylinin LSIL ve HSIL'i belirlemede en yüksek diagnostik değere sahip olduğu tespit edilmiştir (34). Bizim çalışmamızda bu boyalar ayrı ayrı uygulanmış olup tüm tanılar için pozitif prediktif değerin en yüksek olduğu boya p16 olarak tespit edilirken, diğer boyaların prediktif değerleri ise sırasıyla; CIN1 tanısı için Kİ-67, MCM2 ve TOP2A, CIN2 tanısı için TOP2A, Ki-67 ve MCM2, CIN3 tanısı için ise TOP2A, MCM2 ve Ki-67 olarak bulunmuştur. Guo M. Ve arkadaşlarının çalışmasında; olağan servikal doku, CIN1, CIN2, CIN3 ve SCC vakalarına p16 ve ProExC uygulanmış ve lezyonun derecesinin artmasıyla pozitifliğin anlamlı olarak arttığı görülmüştür. CIN2 ve CIN3 tanıları için p16'nın ProExc'den daha sensitif olduğu belirtilmektedir (35). Bizim çalışmamızda ise CIN2 spesifitesi en yüksek olan marker p16 iken, CIN3 için spesifitesi en yüksek olan ise MCM2 olarak bulunmuştur.

CK7; skuamokolumnar bileşke hücrelerine oldukça sensitif bir belirteçtir. Skuamokolumnar bileşke hücreleri neoplastik transformasyon açısından oldukça önemli rol oynamaktadır; çünkü bu hücrelerin yüksek riskli HPV ile enfekte olması servikal karsinogenezin ilk aşamasını oluşturmaktadır. Literatürde CK7'deki yüksek immunekspresyonun CIN1'den CIN2 ve CIN3'e transformasyonla ilişkili olabileceği gösterilmiştir (10, 36-38). Literatürdeki bu ilişkiden yola çıkarak CIN1 vakalarına kıyasla CIN2 ve CIN3 vakalarında CK7 pozitifliğinin daha fazla görüleceği öngörülmüştür. Bu durumun tanısal açıdan bir anlamlılık oluşturup oluşturmadığı çalışmamızın amaçları arasında yer almaktadır. Çalışmamızda CIN1 vakalarına negatif/pozitif oranı arasında belirgin seçilim görülmezken; CIN2 vakalarının %82'sinin pozitif olduğu, CIN3 vakalarının ise %86. 9'unun pozitif olduğu görüldü. CIN1-CIN2 arasında CK7 pozitifliği bakımından anlamlı istatistiksel fark görülmesine karşın diğer tanılar arasında bu fark saptanamamıştır.

Sonuç

Çalışmamızda vakalara uygulanan P16, Kİ-67, MCM2, TOP2A ve CK7 belirteçlerinin displazi derecesiyle anlamlı ilişkili olduğu görülmüştür. Sonuçlara göre; rutin pratikte en çok uygulanan ve literatürde en geniş yere sahip belirteçler olan p16 ve Ki-67 ile birlikte displazi derecesine karar verilemeyen durumlarda spesiviteyi ve sensitiviteyi arttırmak için öncelikle TOP2A olmak üzere MCM2 ve CK7'nin kullanılabileceği düşünülmektedir. Tüm bu belirteçlerin birlikte kullanıldığı ve karşılaştırmasının yapıldığı bir çalışmaya literatürde rastlanmamıştır. Daha büyük vaka serilerinde bu immunohistokimyasal belirteçlerle çalışmalar yapıldığı takdirde hangi kombinasyonlarının daha sensitif ve spesifik olarak tanıya ulaştıracağı ile ilgili daha net yorumlamalar yapılabileceği düşünülmektedir.

Kaynaklar

1. Sargent A, Fletcher S, Bray K, Kitchener HC, Crosbie EJ: Cross-sectional study of HPV testing in self-sampled urine and comparison with matched vaginal and cervical samples in women attending colposcopy for the management of abnormal cervical screening. BMJ Open 2019, 9 (4) :e025388.
2. Darragh TM, Colgan TJ, Cox JT, Heller DS, Henry MR, Luff RD, McCalmont T, Nayar R, Palefsky JM, Stoler MH et al: The Lower Anogenital Squamous Terminology Standardization Project for HPV-Associated Lesions: background and consensus recommendations from the College of American Pathologists and the American Society for Colposcopy and Cervical Pathology. J Low Genit Tract Dis 2012, 16 (3) :205-242.

3. Arbyn M, Benoy I, Simoens C, Bogers J, Beutels P, Depuydt C: Prevaccination distribution of human papillomavirus types in women attending at cervical cancer screening in Belgium. Cancer Epidemiol Biomarkers Prev 2009, 18 (1) :321-330.
4. Arbyn M, Martin-Hirsch P, Buntinx F, Van Ranst M, Paraskevaidis E, Dillner J: Triage of women with equivocal or low-grade cervical cytology results: a meta-analysis of the HPV test positivity rate. J Cell Mol Med 2009, 13 (4) :648-659.
5. Stoler MH: New Bethesda terminology and evidence-based management guidelines for cervical cytology findings. JAMA 2002, 287 (16) :2140-2141.
6. Moscicki AB, Shiboski S, Hills NK, Powell KJ, Jay N, Hanson EN, Miller S, Canjura-Clayton KL, Farhat S, Broering JM et al: Regression of low-grade squamous intra-epithelial lesions in young women. Lancet 2004, 364 (9446) :1678-1683.
7. Tainio K, Athanasiou A, Tikkinen KAO, Aaltonen R, Cardenas J, Hernandes, Glazer-Livson S, Jakobsson M, Joronen K, Kiviharju M et al: Clinical course of untreated cervical intraepithelial neoplasia grade 2 under active surveillance: systematic review and meta-analysis. BMJ 2018, 360:k499.
8. Chelmow D, Waxman A, Cain JM, Lawrence HC, 3rd: The evolution of cervical screening and the specialty of obstetrics and gynecology. Obstet Gynecol 2012, 119 (4) :695-699.
9. Galgano MT, Castle PE, Stoler MH, Solomon D, Schiffman M: Can HPV-16 genotyping provide a benchmark for cervical biopsy specimen interpretation? Am J Clin Pathol 2008, 130 (1):65-70.
10. Huang EC, Tomic MM, Hanamornroongruang S, Meserve EE, Herfs M, Crum CP: p16ink4 and cytokeratin 7 immunostaining in predicting HSIL outcome for low-grade squamous intraepithelial lesions: a case series, literature review and commentary. Mod Pathol 2016, 29 (12) :1501-1510.
11. Kishore V, Patil AG: Expression of p16INK4A Protein in Cervical Intraepithelial Neoplasia and Invasive Carcinoma of Uterine Cervix. J Clin Diagn Res 2017, 11 (9) :EC17-EC20.
12. Lesnikova I, Lidang M, Hamilton-Dutoit S, Koch J: HER2/neu (c-erbB-2) gene amplification and protein expression are rare in uterine cervical neoplasia: a tissue microarray study of 814 archival specimens. APMIS 2009, 117 (10) :737-745.
13. Ozgul N, Cil AP, Bozdayi G, Usubutun A, Bulbul D, Rota S, Kose MF, Biri A, Haberal A: Staining characteristics of p16INK4a: is there a correlation with lesion grade or high-risk human papilloma virus positivity? J Obstet Gynaecol Res 2008, 34 (5) :865-871.
14. Viloria ME, Bravo J, Carrero Y, Mosquera JA: In situ expressions of protein 16 (p16 (CDKN2A)) and transforming growth factor beta-1 in patients with cervical intraepithelial neoplasia and cervical cancer. Eur J Obstet Gynecol Reprod Biol 2018, 228:303-307.
15. Vinyuvat S, Karalak A, Suthipintawong C, Tungsinmunkong K, Kleebkaow P, Trivijitsilp P, Siriaunkgul S, Triratanachat S, Khunamornpong S, Chuangsuwanich T et al: Interobserver reproducibility in determining p16 overexpression in cervical lesions: use of a combined scoring method. Asian Pac J Cancer Prev 2008, 9 (4) :653-657.
16. Cremer ML, Alonzo TA, Alspach AE, Shulman IA, Cernosek S, Tsai S, Kalichanda N, Felix JC: Diagnostic reproducibility of cervical intraepithelial neoplasia 3 and atrophy in menopausal women on hematoxylin and eosin, Ki-67, and p16 stained slides. J Low Genit Tract Dis 2010, 14 (2) :108-112.
17. Selvi K, Badhe BA, Papa D, Ganesh RN: Role of p16, CK17, p63, and human papillomavirus in diagnosis of cervical intraepithelial neoplasia and distinction from its mimics. Int J Surg Pathol 2014, 22 (3) :221-230.
18. Crum CP, Nucci, M. R., Lee, K. R., & Boyd, T. K. : Diagnostic gynecologic and obstetric pathology. 2017:298-374.
19. Menon SS, Guruvayoorappan C, Sakthivel KM, Rasmi RR: Ki-67 protein as a tumour proliferation marker. Clinica Chimica Acta 2019, 491:39-45.
20. Nam EJ, Kim JW, Hong JW, Jang HS, Lee SY, Jang SY, Lee DW, Kim SW, Kim JH, Kim YT et al: Expression of the p16 and Ki-67 in relation to the grade of cervical intraepithelial neoplasia and high-risk human papillomavirus infection. J Gynecol Oncol 2008, 19 (3) :162-168.
21. Keating JT, Cviko A, Riethdorf S, Riethdorf L, Quade BJ, Sun D, Duensing S, Sheets EE, Munger K, Crum CP: Ki-67, cyclin E, and p16INK4 are complimentary surrogate biomarkers for human papilloma virus-related cervical neoplasia. Am J Surg Pathol 2001, 25 (7) :884-891.
22. Kim WW, Ha TK, Bae SK: Clinical implications of the BRAF mutation in papillary thyroid carcinoma and chronic lymphocytic thyroiditis. J Otolaryngol Head Neck Surg 2018, 47 (1) :4.
23. Galgano MT, Castle PE, Atkins KA, Brix WK, Nassau SR, Stoler MH: Using biomarkers as objective standards in the diagnosis of cervical biopsies. Am J Surg Pathol 2010, 34 (8) :1077-1087.
24. Kanthiya K, Khunnarong J, Tangjitgamol S, Puripat N, Tanvanich S: Expression of the p16 and Ki67 in Cervical Squamous Intraepithelial Lesions and Cancer. Asian Pac J Cancer Prev 2016, 17 (7) :3201-3206.
25. Fei L, Xu H: Role of MCM2-7 protein phosphorylation in human cancer cells. Cell Biosci 2018, 8:43.
26. Kaur G, Balasubramaniam SD, Lee YJ, Balakrishnan V, Oon CE: Minichromosome Maintenance Complex (MCM) Genes Profiling and MCM2 Protein Expression in Cervical Cancer Development. Asian Pac J Cancer Prev 2019, 20 (10) :3043-3049.
27. Fagerberg L, Hallstrom BM, Oksvold P, Kampf C, Djureinovic D, Odeberg J, Habuka M, Tahmasebpoor S, Danielsson A, Edlund K et al: Analysis of the human tissue-specific expression by genome-wide integration of transcriptomics and antibody-based proteomics. Mol Cell Proteomics 2014, 13 (2) :397-406.
28. Lee JH, Berger JM: Cell Cycle-Dependent Control and Roles of DNA Topoisomerase II. Genes (Basel) 2019, 10 (11).
29. Wu X, Peng L, Zhang Y, Chen S, Lei Q, Li G, Zhang C: Identification of Key Genes and Pathways in Cervical Cancer by Bioinformatics Analysis. Int J Med Sci 2019, 16 (6) :800-812.
30. Branca M, Giorgi C, Ciotti M, Santini D, Di Bonito L, Costa S, Benedetto A, Bonifacio D, Di Bonito P, Paba P et al: Over-expression of topoisomerase IIalpha is related to the grade of cervical intraepithelial neoplasia (CIN) and high-risk human papillomavirus (HPV), but does not predict prognosis in cervical cancer or HPV clearance after cone treatment. Int J Gynecol Pathol 2006, 25 (4) :383-392.
31. Conesa-Zamora P, Domenech-Peris A, Ortiz-Reina S, Orantes-Casado FJ, Acosta-Ortega J, Garcia-Solano J, Perez-Guillermo M: Immunohistochemical evaluation of ProEx C in human papillomavirus-induced lesions of the cervix. J Clin Pathol 2009, 62 (2) :159-162.

32. Pinto AP, Schlecht NF, Woo TY, Crum CP, Cibas ES: Biomarker (ProEx C, p16 (INK4A), and MiB-1) distinction of high-grade squamous intraepithelial lesion from its mimics. Mod Pathol 2008, 21 (9) :1067-1074.
33. Badr RE, Walts AE, Chung F, Bose S: BD ProEx C: A Sensitive and Specific Marker of HPV-associated Squamous Lesions of the Cervix. The American Journal of Surgical Pathology 2008, 32 (6) :899-906.
34. Shi J, Liu H, Wilkerson M, Huang Y, Meschter S, Dupree W, Schuerch C, Lin F: Evaluation of p16INK4a, minichromosome maintenance protein 2, DNA topoisomerase IIalpha, ProEX C, and p16INK4a/ProEX C in cervical squamous intraepithelial lesions. Hum Pathol 2007, 38 (9) :1335-1344.
35. Guo M, Baruch AC, Silva EG, Jan YJ, Lin E, Sneige N, Deavers MT: Efficacy of p16 and ProExC immunostaining in the detection of high-grade cervical intraepithelial neoplasia and cervical carcinoma. Am J Clin Pathol 2011, 135 (2) :212-220.
36. Mills AM, Paquette C, Terzic T, Castle PE, Stoler MH: CK7 Immunohistochemistry as a Predictor of CIN1 Progression: A Retrospective Study of Patients From the Quadrivalent HPV Vaccine Trials. Am J Surg Pathol 2017, 41 (2) :143-152.
37. Paquette C, Mills AM, Stoler MH: Predictive Value of Cytokeratin 7 Immunohistochemistry in Cervical Low-grade Squamous Intraepithelial Lesion as a Marker for Risk of Progression to a High-grade Lesion. Am J Surg Pathol 2016, 40 (2) :236-243.
38. Lee H, Lee H, Cho YK: Cytokeratin7 and cytokeratin19 expression in high grade cervical intraepithelial neoplasm and squamous cell carcinoma and their possible association in cervical carcinogenesis. Diagn Pathol 2017, 12 (1) :18.

PSS-040 BİLDİRİ YAZAR TARAFINDAN GERİ ÇEKİLMİŞTİR

PSS-041 [Jinekopatoloji] [Özet Metin]

ALT GENİTAL SİSTEMİN HPV İLİŞKİLİ VE İLİŞKİSİZ SKUAMÖZ PREKANSERÖZ LEZYONLARINDA HİSTOPATOLOJİK ÖZELLİKLERİN VE KLİNİK BULGULARIN İLİŞKİSİ

Sergen Yağcı[1], Özlem Özen[1], Hüseyin Örün[2], Asuman Nihan Haberal Reyhan[1], Ali Ayhan[3]
[1]Başkent Üniversitesi Tıp Fakültesi, Tıbbi Patoloji Anabilim Dalı, Ankara
[2]Başkent Üniversitesi Tıp Fakültesi, Halk Sağlığı Anabilim Dalı, Ankara
[3]Başkent Üniversitesi Tıp Fakültesi, Kadın Hastalıkları ve Doğum Anabilim Dalı, Jinekolojik Onkoloji Bilim Dalı, Ankara

ÖZET

Amaç: Jinekolojik Onkoloji alanında bir referans merkezi olan hastanemizde, HPV ilişkili ve ilişkisiz vulvar skuamöz prekanseröz lezyon tanısı almış olgularda, yineleme ve kansere progresyon ile klinikopatolojik özelliklerin ilişkisi araştırılmıştır.

Gereç ve Yöntem: Bir retrospektif kohort çalışması olan araştırmamıza, Başkent Üniversitesi Ankara Hastanesi Patoloji Anabilim Dalı'nda, 2007-2023 yılları arasında yüksek dereceli skuamöz intraepitelyal lezyon (HSIL), vulvar intraepitelyal neoplazi (VIN), vulvar karsinoma in situ ve diferansiye VIN (dVIN) tanısı almış 115 kadın hasta dahil edilmiştir. Vulvar kondilom ve eş zamanlı vulvar skuamöz hücreli karsinom olguları çalışmaya dahil edilmemiştir. Hasta dosyalarından sosyodemografik ve klinikopatolojik bulguların yanı sıra tedaviden sonra yineleme durumu, izlem süreleri ve kansere progresyon bilgileri elde edilmiştir. Bulguların, yineleme ve klinik kötüleşme (yineleme ve/veya progresyon) durumu ile ilişkisi ayrı ayrı ikili lojistik regresyon analizi ile değerlendirilmiştir.

Bulgular: Hastaların ortanca yaşı 40 (17-84) olup, 108'i (%93,9) HSIL, 7'si (%6,1) ise dVIN tanısı almıştır. Metasenkron servikal HSIL sıklığı %24, 6 (%28/114) olarak tespit edilmiştir ve olguların %53'ü (61/115) multifokal olarak gözlemlenmiştir. Hastaların yarısından fazlası (%61, 7[78/115]) eksizyonel tedavi yöntemleriyle tedavi edilmiş olup, %43,6'sında cerrahi sınır pozitiftir. Hastaların 19'unda (%19[19/100]) yineleme,6'sında (%6,2[6/97]) progresyon saptanmıştır. 5 hastada (%5,3[5/95]) regresyon bulguları mevcuttur (Tablo 1). dVIN hasta sayısı az olduğundan tüm bu parametreler açısından HSIL ve dVIN hastaları arasında istatistiksel olarak anlamlı bir fark bulunmamaktadır. Yineleme için metasenkron servikal HSIL varlığı olan olguların 3,7 kat, lezyonların multifokal olması durumunda 7,9 kat, sigara kullanım öyküsü olan olgularda ise 3,2 kat daha yüksek risk taşıdığı bulunmuştur (sırasıyla p=0,027; p=0,010 ve 0,048). Ayrıca, analize progresyon dahil edildiğinde, yani klinik kötüleşme için metasenkron servikal HSIL varlığı olan olguların 3,6 kat, cerrahi sınırları pozitif olan olguların ise 3,2 kat daha yüksek risk taşıdığı tespit edilmiştir (sırasıyla p=0, 020 ve 0, 023) (Tablo 2).

Sonuç: Bu çalışma, HPV ilişkili HSIL olgularında risk faktörlerinin değerlendirilmesi gerektiğinin ve tedavi planlamasında dikkate alınmasının önemini vurgulamaktadır. Bulgularımız, yineleme ve klinik kötüleşmeyi öngörebilecek belirli risk faktörlerini tanımlamıştır.

Anahtar Kelimeler: Vulva, vulvar intraepitelyal neoplazi (VIN), yineleme, yüksek dereceli skuamöz intraepitelyal lezyon (HSIL)

PSS-042 [Jinekopatoloji] [Özet Metin]

OVERİN SERÖZ TÜMÖRLERİNDE VE PRİMER PERİTONEAL SERÖZ KARSİNOMLARDA WNT5A, ROR-2 VE KİF26B EKSPRESYONLARININ KLİNİKOPATOLOJİK DEĞERLENDİRMESİ

Fatma Hicret TEKİN[1], İsmail Harmankaya[2], Abdul Hamid Güler[3], Muslu Kazım Körez[4], Çetin Çelik[5], Nevzat Serdar Uğraş[2]

[1]Konya Şehir Hastanesi, Patoloji Laboratuvarı, Konya
[2]Selçuk Üniversitesi, Tıbbi Patoloji Anabilim Dalı, Konya
[3]Tokat Devlet Hastanesi, Jinekolojik Onkoloji Cerrahisi, Tokat
[4]Selçuk Üniversitesi, Biyoistatistik Anabilim Dalı, Konya
[5]Selçuk Üniversitesi, Kadın Hastalıkları ve Doğum Anabilim Dalı, Konya

ÖZET

Amaç: Tüm dünyada, kadınlarda en sık görülen maligniteler arasında 8. sırada yer almasıyla oldukça önemli olan over kanserinde, son zamanlarda hedefe yönelik çok sayıda ilaç üretilmesine rağmen yeterince başarılı tedavi sonuçları elde edilebilmiş değildir. Bu sebeple çalışmamızda, over kanser patogenezinde görevli olup, prognostik önem taşıyabilecek ve tedavi hedefi haline getirilebileceğini düşündüğümüz wnt yolağı markerlarından Wnt5a, ROR-2 ve Kif26b'nin over ve peritonun seröz tümörlerindeki immunhistokimyasal ekspresyonlarını inceledik.

Gereç ve Yöntem: 07.04.2021 tarihli, 2021/07 sayılı Yerel Etik Kurul Toplantısı'nda görüşülen çalışmamız 2021/195 sayılı karar ile kabul edilmiş ve TÜBİTAK tarafından desteklenmiştir. Çalışmamız retrospektif bir çalışma olup, 2010-2021 yılları arasında, Selçuk Üniversitesi Tıp Fakültesi Tıbbi Patoloji Anabilim Dalı Laboratuvarına incelenmek üzere gönderilen, 34 adet Seröz Kistadenom, 20 adet Seröz Borderline Tümör, 105 adet Yüksek Dereceli Seröz Karsinom ve 22 adet Primer Peritoneal Seröz Karsinom olmak üzere toplamda 181 vaka içermektedir. Seçilen vakalara ait kesitlere, Anti-Wnt5a, Anti-ROR-2 ve Anti-Kif26b antikorları uygulanmış, ayrıca vakaların yaş, cinsiyet, tümör lokalizasyonu, tümör boyutu, lenfovasküler ve perinöral invazyon varlığı, ekstranodal yayılım varlığı, periton ve omentum tutulumu olup olmadığı, nüks varlığı, TNM kategorisi ve FIGO evresi, progresyonsuz sağkalım süresi, genel sağkalım süresi, parite, gravide ve menopoz durumu bilgileri elde edilerek değerlendirmeye alınmıştır.

Bulgular: Wnt5a ekspresyonu, tümör kitlesinin soliter olduğu durumda (p=.031), metastaz varlığında (p=.049) ve FIGO evre IV'te (p=.013) yüksektir. ROR-2 ekspresyonu, invazyonu (p<0, 001), omentum tutulumu (p=.045) ve nüksü (p<.001) olan gruplarda, Kif26b ekspresyonu ise invazyonu olan (p<0,001), 50 yaş üstü (p<.001) ve nüksü olan (p=.009) gruplarda düşük saptanmış olup, progresyonsuz sağkalımın ROR-2 (p<.001) ve Kif26b (p=.004) düşüklüğünde anlamlı şekilde daha kısa olduğu görülmüştür.

Sonuç: Çalışmamızda elde ettiğimiz sonuçlara göre, Wnt5a'nın yüksek ekspresyonu, ROR-2 ve Kif26b'nin ise düşük ekspresyonları kötü prognostik parametrelerle ilişkili bulunmuştur ve bu sonuçlar wnt yolağını hedefleyen tedavileri planlamak açısından önemli bilgiler sağlamıştır. Ayrıca çalışmamız, ROR-2'nin PPSK'lerdeki stromal ekspresyonunu ve Kif26b'nin seröz over tümörleri ile PPSK'lerdeki ekspresyonunu değerlendirip klinikopatolojik verilerle ilişkilendiren ilk çalışma olmuştur.

Anahtar Kelimeler: Over, Seröz, Wnt5a, ROR-2, Kif26b

PSS-043 [Jinekopatoloji] [Özet Metin]

TUBAOVARYAN YÜKSEK DERECELİ SERÖZ KARSİNOMLARDA, PD-L1 VE PD-L2 EKSPRESYONU İLE TÜMÖR İNFİLTRE EDEN LENFOSİT İNFİLTRASYONU ARASINDAKİ İLİŞKİ VE PROGNOZA ETKİLERİ

Merve Aydemir[1], Alev Ok Atılgan[1], Özlem Özen[1], Asuman Nihan Haberal Reyhan[1], Ali Ayhan[2]
[1]Başkent Üniversitesi Tıp Fakültesi, Tıbbi Patoloji Anabilim Dalı, Ankara
[2]Başkent Üniversitesi Tıp Fakültesi, Kadın Hastalıkları ve Doğum Anabilim Dalı, Ankara

ÖZET

Amaç: Çalışmanın amacı, tubaovaryan yüksek dereceli seröz karsinomlarda PD-L1 ve PD-L2 ekspresyonunu araştırmak ve tümörü infiltre eden lenfosit (TİL) infiltrasyonu ile ilişkisini inceleyerek, tedavide immün kontrol nokta inhibitörlerinin tedavi seçeneği olarak ele alınma olasılığını değerlendirmektir.

Gereç-Yöntem: Çalışmaya 2013-2017 yılları arasında tanı almış 141 adet tümör dahil edildi. Her tümörden 2 mm çapında üçlü mikrodizin temin edilerek hazırlanan yeni parafin bloklara, PD-L1 (22C3) ve PD-L2 (TY25) antikorları immünohistokimyasal yöntem ile çalışıldı. CD8 antikoru ile semikantitatif olarak intratümöral ve peritümöral alandaki TİL yoğunluğu değerlendirildi. PD-L1 ve PD-L2 için "tumor proportion score (TPS) " ve "combined positive score (CPS) " hesaplandı ve %1'in üstündeki değerler pozitif olarak kabul edildi. TİL yoğunluğu, PD-L1 ve PD-L2 pozitifliği ile klinikopatolojik özellikler arasındaki ilişki istatistiksel olarak karşılaştırıldı. Kaplan-Meier Log-Rank testi ile bu proteinlerin ve TİL yoğunluğunun hastalıksız sağkalım (HS) ve genel sağkalım (GS) üzerine etkileri araştırıldı.

Bulgular: Ortalama hasta yaşı 58.65±12.36, ortalama tümör çapı 7.5±4.34 bulundu. Yüz kırk bir tümörden 4 tanesinde PD-L2 CPS, 76 tanesinde PD-L1 CPS, 74 tanesinde PD-L1 TPS pozitifliği görüldü. Otuz tümörde yüksek intratümöral TİL infiltrasyonu, 34 tümörde yüksek peritümöral TİL infiltrasyonu saptandı. Yüksek TİL infiltrasyonu gösteren tümörlerde PD-L1 CPS ve PD-L1 TPS pozitifliğinin daha sık olduğu görüldü ($p < 0.01$). Kaplan-Meier sağkalım analizinde, PD-L1 TPS ve PD-L1 CPS negatifliği olan ve düşük peritümöral-intratümöral TİL infiltrasyonu gösteren tümöre sahip hastaların daha kısa GS sürelerine sahip olduğu izlendi ($p < 0.05$). Düşük intratümöral TİL infiltrasyonu gösteren tümöre sahip hastaların daha kısa HS sürelerine sahip olduğu saptandı ($p < 0.05$). PD-L1 pozitifliğinin HS üzerine etkisi olmadığı bulundu ($p \geq 0.05$). PD-L2 TPS veya CPS pozitifliğinin HS ya da GS üzerine etkisi olmadığı görüldü ($p \geq 0.05$).

Sonuç: PD-L1, tubaovaryan yüksek dereceli seröz karsinomlarda immünoterapi için iyi bir hedef olabilir. Ayrıca PD-L1

durumu ve TİL yoğunluğu, bu hastalarda klinik davranışı öngörmek için kullanılabilir.

Anahtar Kelimeler: PD-L1, PD-L2, seröz karsinom, tümör infiltre eden lenfositler

PSS-044 [Jinekopatoloji] [Özet Metin]

NEREDEN NEREYE: ENDOSALPİNGİOZİS

Nermin Aras, Cevriye Cansız Ersöz, Duygu Enneli
Ankara Üniversitesi, Patoloji Ana Bilim Dalı, Ankara

ÖZET

Amaç: Endosalpingiozis (ES) patogenezi net olarak belirlenememiş, tubal epitel benzeri, silyalı kolumnar epitelle döşeli kistik oluşumlardır. Prevalansı %7,6-%12,5 arasında değişmektedir. Sıklıkla asemptomatik seyreden, insidental saptanan bir bulgudur. Klinik önemi jinekolojik malignitelere eşlik edebilmesi, özellikle seröz neoplazi nedeniyle gelen rezeksiyonlarda, lenf nodlarında, peritonda veya komşu organlarda metastaz/tümör implantıyla karışabilmesidir. Bu çalışmada ES odaklarında morfolojik değişiklikleri, odak sayısı ve çapı, eşlik edebileceği durumları, klinik ve demografik özellikleriyle birlikte detaylandırmayı amaçladık.

Gereç ve Yöntem: AÜTF kayıtlarından 2005-2023 tarihlerinde ES tanısı almış 90 hastanın yaş, menopoz durumu, klinik, jinekolojik malignite birlikteliği gibi demografik verileri retrospektif olarak toplandı. ES odak sayısı, toplam çapları, epitelde stratifikasyon artışı, çevrede bağ doku artışı; benign, borderline, malign neoplaziler ve morfolojik subgruplar arasında karşılaştırıldı. İstatistikler SPSS version 26 ile yapıldı, $p<0.05$ anlamlı kabul edildi.

Bulgular: Vakaların %38,9'u (n=35) premenopozal, %61,1'i (n=55) postmenopozal dönemdeydi. Ortalama yaş 49,53'tü (20-85, medyan 49). Ortalama takip süresi 49, 4 aydı. Tutulum yerleri arasında lenf nodülleri (n=31), uterus serozası (n=23), periton (n=19), over (n=15), tuba serozası (n=7), derin myometrium (n=2) ve appendiks (n=2) bulunuyordu. Vakaların %88,9'u (n=80) tek lokalizasyonda, tüm vakaların %34,4'ü (n=31) tek odakta gözlendi. Hastaların %37,8'i (n=34) postmenopozal kanama, %17,8'i (n=16) menoraji, %11'i (n=10) pelvik ağrı, %8,9'u (n=8) distansiyon, %25,6'sı (n=23) ise kitleyle başvurdu. %24'üne (n=17) adenomyozis, %18, 9'una (n=17) endometriozis eksterna eşlik ediyordu. Vakaların %46,7'si (n=42) benign süreçlere, %12,2'si (n=11) borderline, %41,1'i (n=37) malign jinekolojik tümörlere eşlik ediyordu. Morfolojik kategorilere ayrıldığında %40'ı (n=36) seröz, %6,7'si (n=6) müsinöz, %12,2'si (n=11) endometrioid, %1'i (n=1) şeffaf hücreli morfolojideydi ve seröz morfolojilere eşlik etmesi anlamlı yüksek bulundu ($p<0.001$). Seröz neoplazilerdeki ES'nin multifokalitesi ve epitelde stratifikasyon artışı, diğer gruplardan anlamlı olarak yüksekti (p=0,023), (p=0.02). Benign/borderline/malign subgruplar arasında anlamlı farklılık bulunmadı. Toplam odak çapları seröz neoplazilerde yüksek olma eğilimindeyken istatistiksel anlamlı farklılık bulunmadı. Odaklar çevresindeki bağ doku artışında farklılık yoktu.

Sonuç: ES'nin seröz neoplazilerdeki sıklığı, seröz neoplazilere eşlik ettiğinde multifokal olabilmesi, stratifikasyon artışının gözlenebilmesi, büyük boyutlara ulaşabilme eğilimleri nedeniyle seröz neoplaziler spektrumunda yayılımı değerlendirirken akılda tutulması gereken önemli bir antitedir. Benzer nedenlerle benign süreçlerde insidental saptanan ES'lerde bu morfolojik değişiklikleri tanımlamak hasta takibi açısından önemli olabilir.

Anahtar Kelimeler: Endosalpingiozis, Müllerianozis, Seröz borderline tümör,

PSS-045 [Meme Patolojisi]

ÜÇLÜ NEGATİF MEME KANSERLERİNDE MİKROÇEVRENİN KLİNİKOPATOLOJİK ÖNEMİ

Özge Yaprak[1], Tugba Toyran[2], Semra Paydas[3], Kubilay Dalcı[4], Melek Ergin[2]
[1]İskenderun Devlet Hastanesi, Hatay
[2]Çukurova Üniversitesi, Patoloji Anabilim Dalı, Adana
[3]Çukurova Üniversitesi, Dahili Bilimler Anabilim Dalı, Onkoloji Bilim Dalı, Adana
[4]Çukurova Üniversitesi, Genel Cerrahi Anabilim Dalı, Adana

ÖZET

Amaç: Meme kanseri kadınlarda en sık görülen kanser türü olup yine kadınlarda kansere bağlı ölümlerin en sık sebebidir. Prognozu diğer gruplardan daha kötü olduğu bilinen üçlü negatif meme karsinomları için tedavi seçenekleri kısıtlıdır ve tedavi seçeneklerini artırmaya yönelik çalışmalar önem kazanmaktadır. Bu çalışmaların büyük bir kısmı tümör mikroçevresi ve tümöre karşı gelişen immün yanıtı araştırmaya yöneliktir. Tümörün savunma mekanizmalarından olan PD-L1 reseptör ekspresyonunda artışa karşı kullanılan ajanlar sağkalım üzerindeki etkileri nedeniyle umut vadetmektedir. Tümör mikroçevresinde yer alan lenfositler ve makrofajların prognoz üzerinde etkili olduğunu gösteren birçok çalışma mevcuttur. Çalışmamızda immünitenin klinikopatolojik faktörler üzerine etkisini araştırmak ve immünoterapide uygun hasta seçimine ışık tutmak amaçlanmıştır.

Gereç ve Yöntem: Çukurova Üniversitesi Balcalı Hastanesi Patoloji Bölümü'nde Ocak 2017- Aralık 2021 tarihleri arasında Üçlü negatif meme karsinomu tanısı almış ve sistemik tedavi almamış 52 olgunun materyali çalışmaya dahil edilmiştir. Her olguya immünhistokimyasal olarak CD8, FOXP3, CD163 ve PD-L1 uygulanmıştır. CD8, FOXP3, CD163 ekspresyonları stromal ve intratümöral alanlarda ayrı ayrı değerlendirilmiştir. PD-L1 ekspresyonu da immün hücrelerde ve tümör hücrelerinde ayrı ayrı değerlendirilmiştir.

Bulgular: Çalışmamızda yüksek TIL seviyeleri olguların %30'unda görüldü ve yüksek PD-L1 pozitifliği ile ilişkili bulundu. PD-L1 pozitifliği saptanan olgularda daha az LVİ görüldü. İmmün hücrelerde PD-L1 ekspresyonunun intratümöral ve stromal FOXP3 ve CD8 ile ve de intratümöral CD163 ekspresyonu ile pozitif korelasyon gösterdiği saptandı. intratümöral ve stromal CD8 (+) seviyeleri yaşayan olgularda daha yüksek medyan değere sahipti, yaşayan ve eksitus olan olgular arasında istatistiksel olarak anlamlı farklılık mevcuttu. Mikroçevrede; CD8 ekspresyonu artığında stromal FOXP3 ekspresyonu CD8 ve CD163 ekspresyonunda pozitif korelasyon izlendi.

Sonuç: Tümör mikroçevresi ÜNMK'lerin tedavisini yönlendirmede önem kazanmıştır. İmmün hücrelerin kompozisyonu, yoğunluğu ve lokalizasyonun ile kontrol noktası moleküllerinden PD-L1'in ÜNMK'lerinde önemli prognostik parametreler olduğunu düşünmekteyiz. Sonuçlarımız ÜNMK'lerinde TIL'lerin araştırılmasının faydalı prognostik ve terapötik bilgiler sağlayacağını desteklemektedir. Bununla birlikte immün hücre belirteçlerinin durumu ve buna yönelik tedavi sonuçlarının değerlendirilmesi için daha geniş olgu serilerinde çalışmaların yapılmasının gerekli olduğunu düşünmekteyiz.

Anahtar Kelimeler: PD-L1, ÜNMK, CD163, FOXP3, CD8

Giriş ve Amaç

Meme kanseri, kadınlarda en sık görülen kanser türüdür ve kadınlarda kansere bağlı ölümlerin en sık sebebidir.(1) Meme kanseri tedavisinde cerrahinin yanı sıra kemoterapi, radyoterapi, hormonoterapi ve HER2 durumuna göre hedefe yönelik ajanlar kullanılmaktadır. Ancak üçlü negatif meme karsinomları için tedavi seçenekleri kısıtlıdır. Prognozu diğer gruplardan daha kötü olduğu bilinen bu grup için tedavi seçeneklerini artırmaya yönelik çalışmalar önem kazanmaktadır. Bu çalışmaların büyük bir kısmı tümör mikroçevresi ve tümöre karşı gelişen immün yanıtı araştırmaya yöneliktir. Tümörün savunma mekanizmalarından olan PD-L1 reseptör ekspresyonunda artışa karşı kullanılan ajanlar sağkalım üzerindeki etkileri nedeniyle umut vadetmektedir.

Tümör mikroçevresinde yer alan lenfositler (Treg ve CD8+ T lenfositler) ve makrofajların (M1 ve M2 makrofajlar) prognoz üzerinde etkili olduğunu gösteren çok sayıda çalışma mevcuttur. Çalışmamızda tümör mikroçevresini oluşturan immün hücrelerin yoğunluğu ve lokalizasyonunun ve PD-L1 ekspresyon durumunun konvansiyonel prognostik parametreler ile ve birbirleriyle karşılaştırılması; immünitenin klinikopatolojik faktörler üzerine etkisini araştırmak ve immünoterapide uygun hasta seçimine ışık tutmak amaçlanmıştır.

Gereç ve Yöntem

Çukurova Üniversitesi Balcalı Hastanesi Patoloji Bölümü'nde Ocak 2017- Aralık 2021 tarihleri arasında Üçlü negatif meme karsinomu tanısı almış ve sistemik tedavi almamış 52 olgunun materyali çalışmaya dahil edilmiştir. Her olguya immünhistokimyasal olarak CD8, FOXP3, CD163 ve PD-L1 uygulanmıştır. CD8, FOXP3, CD163 ekspresyonları stromal ve intratümöral alanlarda ayrı ayrı değerlendirilmiştir. PD-L1 ekspresyonu da immün hücrelerde ve tümör hücrelerinde ayrı ayrı değerlendirilmiştir.

Olguların seçilen parafin bloklarından 5 µ kalınlığında kesitler dokuların pozitif şarjlı camlara alındı. Kesitler 60°C'lik etüvde bir saat bekledikten sonra 15 dakika ksilol ile deparafinize edildi. Derecesi giderek azalan alkollerden geçirilerek hidrate edilip distile suda yıkandı. Hazırlanan kesitlerden CD8 (Tavşan Monoklonal, SP57; RTU, Roche-Ventana), CD163 (Fare Monoklonal; RTU; MRQ-26 cell morque) FOXP3 (Fare monoklonal, SC-53876, 1:500 dilüsyon, Santa Cruz) antikorları kullanıldı. PD-L1 immunhistokimyası için (Tavşan Monoklonal, SP142; RTU; Ventana) antikoru uygulandı. PD-L1 için optiview dab detection kit; CD8,CD163 ve FOXP3 için ultraview dab detection kit kullanıldı.

Dış kontrol olarak, FOXP3 immünohistokimyası için Hodgkin lenfoma, CD8, CD163 ve PD-L1 İmmünohistokimyası için tonsil kesitleri kullanılmıştır.

Boyalı preperatlar klinik bilgileri bilinmeksizin 3 patolog (ÖY, TT, ME) tarafından ışık mikroskopta değerlendirildi.

Olgulara ait hematoksilen& eozin boyalı kesitler X200 büyük büyütmede tümör stroması (stromal TIL) ve invaziv tümör içerisinde yer alan lenfositler %0-%100 aralıkları içerisinde skorlandı. İmmün hücrelerin oranlarına göre < %10 düşük, %10- %50 arasında olanlar orta ve >%50 olarak belirlenenler yüksek TIL kabul edildi. (2)

PD-L1 SP142 immünhistokimya değerlendirmesi VENTANA kılavuzuna göre yapıldı.(3-5)

Bu kılavuza göre; PD-L1 (SP142) icin immunhistokimyasal incelemede en az 50 tümör hücresi ve ilişkili olduğu stromanın varlığı değerlendirmeye alındı. Tümör ilişkili lenfositlerdeki herhangi bir yoğunlukta ve ≥%1 boyanma pozitif olarak kabul edildi. İmmün hücre Skoru (IHS) ; IHS 0, IHS1, IHS2 ve IHS3 olarak skorlandı.

T lenfositler; İnvaziv tümör sınırları belirlendikten sonra x200-400'lük büyütme alanında FOXP3 ile nükleer boyanan CD4 Treg ve CD8 ile sitoplazmik boyanan CD8 T lenfosit oranları değerlendirildi. Boyanma izlenen olgularda (%0-100) 0-100 arasında yüzde olarak T reg ve sitotoksik T lenfosit oranı belirlendi. Ayrıca tümör hücrelerinde FOXP3 boyanması %0 ile %100 arasında olmak üzere kaydedildi.(6)

M2 makrofajlar; invaziv tümör sınırları içerisindeki M2 makrofajlar CD163 ile tespit edildi. Tümör infiltre eden makrofajlar intratümöral ve stromal olarak ayrı ayrı değerlendirildi. CD163 ile membranöz boyanma gösteren hücreler seçildi. Büyük büyütme alanında (x400) beş alan sayılıp ortalaması alındı.(7)

İstatistiksel Değerlendirme

Verilerin istatistiksel analizinde SPSS 25.0 paket programı kullanıldı. Kategorik ölçümler sayı ve yüzde olarak, sürekli ölçümlerde ortalama ve standart sapma (gerekli yerlerde ortanca ve minimum - maksimum) olarak özetlendi. Gruplar arasındaki sürekli ölçümlerin karşılaştırılmasında dağılımlar kontrol edildi, parametrik dağılım ön şart varsayımı sağlanmadığında Student T testi; parametrik dağılım ön şartı sağlandığında Mann Whitney U testi kullanıldı. Kategorik değişkenlerin karşılaştırılmasında da Ki-Kare testi kullanıldı. Sağkalım eğrisi için Kaplan-Meier yöntemi ve gruplar arasındaki sağkalım farklılıklarını hesaplamak için Long-rank testi uygulandı. Tüm testlerde istatistiksel önem düzeyi 0.05 olarak alındı.

Bulgular

Çalışmaya alınan 52 olgunun tamamı kadın hastalardan oluşmakta ve yaş ortalaması 48'dir. TNM evresine göre 11'i (% 21,2) evre 1, 18'i (%34,6) evre 2A, 8'i (%15,4) evre 2B, 4'ü (%7,7) evre 3A ve 1'i (%1,9) evre 3C şeklindedir. Olgularda tanı anında uzak metastaz saptanmazken, 5 olguda daha sonra uzak metastaz tespit edildi. Olguların 18'inde (%34,6) LVİ mevcut olup, 34'ünde (%65,4) LVİ görülmedi, LVİ olan olguların sağkalımı daha düşük bulundu. (p:0,031) LVİ olan olgularda lenf nodu metastazı varlığı istatistiksel olarak anlamlı idi (p:0,0001). Tümör boyutu ile lenf nodu metastazı, LVİ, perinöral invazyon, histolojik tip, histolojik derece, tümör yerleşim lateralitesi, patolojik T ve N evresi arasında ilişki saptanmadı. Olguların tahmini yaşam süreleri 55.2±2.9 ay; 1 yıllık sağkalım %90, 3 yıllık sağkalım %83.1, 5 yıllık sağkalım %79.5 olarak tespit edildi.

TIL yoğunluğu düşük, orta ve yüksek olarak gruplandırıldığında en geniş grubu orta seviyede TIL içeren olgular oluşturmaktaydı. Olguların 16'sında (%30) TIL yoğunluğu düşük, 19'unda (%36,5) orta,17'sinde (%32,7) yüksekti. TIL yoğunluğu grupları ile prognostik parametreler karşılaştırıldığında tümör boyutu, LVİ, lenf nodu metastazı, klinik evre ve sağkalım arasında istatistiksel olarak anlamlı farklılık saptanmadı. Yüksek oranda TIL içeren olgularda daha fazla PD-L1 pozitifliği görüldü ve istatistiksel olarak anlamlıydı (p:0,0001).

PD-L1 olguların 25'inde (%48,1) pozitif, 27'sinde (%51,9) negatif sonuç verdi. Immün hücre skoruna göre; olguların 8'i (%15,4) İHS1, 5'i (%9,6) İHS2, 12'si (%23,1) İHS3 idi. Tümör hücrelerinde PD-L1 ekspresyonu gösteren 6 (%11,5) olgu mevcuttu.PD-L1 pozitifliği saptanan olgularda daha az LVİ görülmüş olup bu istatistiksel olarak anlamlıydı (p:0,044). PD-L1 pozitifliği tümör boyutu, lenf nodu metastazı ve klinik evre ile ilişkili değildi. Yaşayan 43 olgunun 23'ünde (%53,5), eksitus olan 9 olgunun 2'sinde (%22,2) PD-L1 pozitifliği saptandı. PD-L1 pozitifliği ile mortalite arasında ilişki saptanmadı (p:0,143). Sağkalım analizlerinde PD-L1 pozitifliği ile negatifliği karşılaştırıldığında sonuçlar istatistiksel olarak anlamlı değildi (p:0,179). İmmün hücrelerde PD-L1 ekspresyonu ile diğer immün belirteç ekpresyonları karşılaştırıldığında stromal ve intratümöral FOXP3 ve CD8 ve intratümöral CD163 ekspresyonu arasında pozitif korelasyon mevcuttu.

TIL'lerden CD8(+) T lenfositler ile büyük tümör boyutu, LVİ, lenf nodu metastazı ve perinöral invazyon arasında ilişki bulunmadı. Yaşayan olgularda stromal ve intratümöral CD8(+) medyan değeri eksitus olan olgulardan daha yüksekti ve bu farklılık istatistiksel olarak anlamlıydı (p:0,003 ve p:0,002). İmmün hücrelerde stromal ve intratümöral CD8 ekspresyonu artığında stromal FOXP3 ve PD-L1 ekspresyonunun arttığı görüldü ve istatistiksel olarak anlamlı pozitif korelasyon saptandı (sırasıyla p:0,014, p:0,035, p:0,0001 ve p:0,03). TIL'leri oluşturan diğer immün hücre grubundan FOXP3(+) Treg'ler tümör boyutu büyük olan olgularda daha yoğun olmasına rağmen stromal ve intratümöl FOXP3 (+) Treg'ler ile tümör boyutu ilişkisi istatistiksel olarak anlamlı değildi. FOXP3 (+) Treg'ler ile LVİ, lenf nodu metastazı ve perinöral invazyon arasında istatistiksel anlamlı sonuç saptanmadı. İntratümöral ve stromal Treg'lerideki FOXP3 ekspresyonu stromal ve intratümöral CD163 ekspresyonu ile pozitif korelasyon gösteriyordu. Tümöre karşı immün yanıtın baskılanmasında rol alan bu iki hücre grubunun birlikte artması istatistiksel olarak da anlamlıydı (p:<0,05). Ayrıca intratümöral ve stromal FOXP3 ekspresyonu PD-L1 ekspresyonu ile de pozitif korelasyon gösteriyordu. Ayrıca intratümöral ve stromal FOXP3 ekspresyonu PD-L1 ekspresyonu ile de pozitif korelasyon gösteriyordu. Prognostik parametreler ile intratümöral CD163(+) M2 makrofajlar karşılaştırıldığında; tümör boyutu, LVİ, lenf nodu metastazı ve perinöral invazyon arasında istatistiksel olarak anlamlı ilişki gözlenmedi. Yaşayan olgular ile eksitus olan olgular arasında da CD163 (+) M2 makrofaj infiltrasyon oranlarında arasında anlamlı farklılık izlenmedi.

Tartışma

Meme kanseri dünyada ve ülkemizde kadınlarda en sık görülen kanser türüdür.(8, 9) ÜNMK tüm karsinomların %15-20'sini oluşturmaktadır. Bu tümörler heterojen histolojik özelliklere sahiptirler ve diğer invaziv meme karsinomlarına göre daha agresif davranış gösterirler.(10) Bu tümörlerde radyoterapi ve kemoterapi ana tedavi seçenekleri olmasına rağmen daha sık rekürrens görülür. Olgularda genel sağkalım diğer luminal tip meme karsinomlarına göre daha kısadır(11) ve ÜNMK'leri daha yüksek dereceli olmaları, aksiller lenf nodu tutulumunun daha fazla görülmesi, daha genç yaşta tanı konulmaları nedeniyle diğer meme kanserlerinden ayrılırlar.(12) Meme tümörlerinde; hasta yaşı, evre, tümör derecesi, tümör tipi, cerrahi sınır, lenfovasküler durum ve hormon reseptör durumu gibi konvansiyonel prognostik faktörlerin yanı sıra tümördeki gen ekspresyon profili ve tümör çevresindeki immün hücrelerin de prognoz üzerine etkileri yakın zamanda dikkat çeken araştırma konularındandır.(13-17)

Prognostik parametre olabileceği öngörülen tümöre karşı gelişen immün yanıt ise ÜNMK için oldukça önemlidir. Bu

immün yanıt tümör mikroçevresini oluşturmaktadır. Tümör mikroçevresinin immün hücreleri lenfositler ve makrofajlardır, ancak lenfositler baskın grubu oluştururlar ve bunlar tümör infiltre eden lenfositler (TIL) olarak adlandırılırlar. Mikroçevre içinde immün hücreler birbirlerini sitokin ve/veya reseptörler aracılığı ile aktive ya da inhibe ederler. Tümör mikroçevresindeki immün hücrelerin yoğunluğu, alt popülasyonların oranları ve birbirleri ile ilişkileri prognoz ve sağkalım açısından önemlidir.(18, 19) TIL'ler tüm meme kanserlerinde görülür ancak ÜNMK'lerde prognoza etkisi daha fazladır.(20) Çeşitli çalışmalardan TIL'ler ve alt popülasyonlarının dağılımı hakkında elde edilen verilerin sonucunda ÜNMK'ler için yeni tedavi seçenekleri olabileceğine dair bilgiler ortaya çıkmıştır. Haschka ve ark. hücre proliferasyonu ve tümör mikroçevresi arasındaki ilişkinin, kanserde prognostik ve prediktif potansiyeli olduğunu ileri sürmüştür.(21)

Tümörlerde TIL skorlaması intratümöral ve stromal skor şeklinde yapılmaktadır. Ancak TIL çalışma grubu tümör hücre boyutunun küçük olduğu durumlarda intratümöral skorlamanın zor olabilmesi nedeniyle günlük pratikte sadece stromal TIL skorlamasının yapılmasını önermektedir.(6) Çalışmalarda meme karsinomlarında yoğun TIL varlığının uzun sağkalım ve kemoterapiye iyi yanıtla ilişkili olduğu bildirilmektedir.(22)

Çalışmamızda lenfositik yanıt TIL çalışma grubunun önerisi doğrultusunda değerlendirildi.(6) Olguların 16'sında (%30,8) düşük seviyede, 19'unda (%36,5) orta seviyede, 17'sinde (%32,7) yüksek seviyede TIL skoru saptandı. TIL seviyelerine göre gruplar prognostik parametreler ve PD-L1 ekspresyonu ile karşılaştırıldı. TIL seviyeleri ve klinik evre, tümör boyutu, lenf nodu metastazı ve LVİ arasında istatistiksel olarak anlamlı sonuç saptanmadı (p>0,05). Ancak TIL seviyesi yüksek olan grupta daha az oranda lenf nodu metastazı görüldü. Artmış PD-L1 ekspresyonu immün hücrelerde yüksek TIL seviyesi ile birlikteydi ve bu istatistiksel olarak anlamlı idi (p<0,05).

ÜNMK'lerde yüksek TIL seviyeleri daha iyi klinik gidiş ve uzun sağkalım ile ilişkilidir.(23, 24) Bu sebeple TIL durumunun ÜNMK'ler için güçlü prognostik faktör olacağı sonucuna varılmıştır. Loi ve ark. oldukça yüksek sayıda hasta grubu ile yaptıkları çalışmalarında %10'luk intratümöral ve stromal TIL artışının ölüm riskinde sırasıyla %27 ve %17'lik bir azalmayla birlikte olduğunu saptamışlardır.(17, 25-27) Çalışmamızın sağkalım analizlerinde yüksek TIL seviyesine sahip olguların sağkalımları, düşük TIL seviyesine sahip olguların sağkalımlarından daha yüksek bulunmuştur. Ancak bu oran istatistiksel olarak anlamlı bir fark oluşturmamıştır.

Yüksek TIL seviyeleri ayrıca neoadjuvan kemoterapi sonrası patolojik tam yanıt (pCR) oranları ile de ilişkilidir.(22, 28) Loi ve ark. çalışmalarında yüksek TIL seviyesini büyük tümör boyutu ile ilişkili bulurken,(17) lenf nodu metastazı ile ters orantı tespit etmişlerdir.(29) Ancak bazı çalışmalar da ise bizim çalışmamız gibi yüksek TIL seviyesi ile tümör boyutu ve lenf nodu metastazı arasında istatistiksel olarak anlamlı farklılık saptanmamıştır.(23, 24, 30, 31)

İmmün sistemin tümöre karşı yanıtında önemli noktalardan biri immün yanıt kontrol basamağı olan PD-1/PD-L1 reseptör etkileşim yolağıdır. PD-1 immün efektör hücrelerin yüzeyinde bulunan ve tüm hücrelerde eksprese edilen transmembran bir proteindir. PD-1/ PD-L1 etkileşimi ile T hücre aktivasyonu, proliferasyonu, inflamatuar sitokinlerin salınımının inhibisyonu, apoptozis ve Treg diferansiyasyonunda artış gerçekleşmektedir. PD-1/PD-L1 yolağı esas olarak periferal T lenfosit toleransında ve inflamasyonda görev alır. Tümörlerde ise PD-L1 varlığı tümör hücrelerinin immün sistemden kaçış mekanizmalarından birisidir. Tümör PD-L1 ekspresyonunu arttırarak sitotoksik T hücresi aktivitesini engellemekte ve kendi anti-tümör immünitesini düzenlemektedir. Bu da immün hücrelerin kanser hücrelerine saldırmasını ve öldürmesini engelleyen bir mekanizmadır.(5)

Aslında PD-L1 ekspresyonu ÜNMK'lerde tümör hücrelerinden çok tümörü infiltre eden immün hücrelerde görülür ve bu yolla kansere karşı immün yanıt baskılanır.(32) Bu sebeple son yıllarda meme kanserinde PD-L1 ekspresyonu sadece prognostik açıdan değil, immünoterapinin tedavi etkinliği için de araştırmaya değer görülmektedir.(33)

Klasik kemoterapi rejimi uygulanan ÜNMK'lerde ortalama yaşam süresi değişmekle birlikte yaklaşık olarak 18 ay ya da daha az olarak bildirilmektedir. ÜNMK'lerde birincil tedavide sistemik kemoterapi ajanları kullanılmakta olup, uluslararası kılavuzlar tekli ajanlardan taksanların ya da antrasiklinlerin birinci basamak tedavide kullanımını desteklemektedir. İMpassion130 çalışmasında nab-paclitaxel tedavisine PD-L1 SP142 monoklonal antikoru olan Atezolizumab eklenmesi ile metastatik ÜNMK'lerde hastalıksız sağkalımın arttığı gösterilmiştir.(32) Atezolizumab ; PD-L1'in PD1 ve B7.1 reseptörleri ile bağlantısını inhibe etmek için tasarlanmış ve insansılaştırılmış bir monoklonal antikordur(5) ve benzeri çalışmalar üzerine önceki yıllarda Food And Drug Administration (FDA) PD-L1 (SP 142) pozitif metastatik ÜNMK olgularında Atezolizumab kullanımına onay vermiş ancak şu anda geçici bir süre ile onayı kaldırmıştır.(34)

PD-L1 ile 52 olgunun 25'inde (%48,1) immün hücrelerde, 6'sında (%13,5) tümör hücrelerinde pozitif boyanma saptadık. İmmün hücrelerdeki PD-L1 ekspresyonu ile tümör boyutu karşılaştırıldığında; hem tümör boyutu 2 cm'den küçük olan olguların hem de tümör boyutu 2 cm'den büyük olan olguların arasında istatistiksel olarak anlamlı bir ilişki tespit etmedik (p:0,274). Çalışmamızda LVİ olan olguların %27,8'inde PD-L1 pozitif iken LVİ olmayan olguların %58,8'inde pozitiflik dikkati çekti ve bu istatistiksel olarak anlamlı idi (p:0,044). LVİ ile PD-L1 ekspresyonunun karşılaştırılması literatür ile uyumlu olup PD-L1 pozitif olgularda LVİ daha az görülmekteydi ve PD-L1 ekspresyonu ile LVİ durumu arasında negatif yönde bir ilişki mevcuttu.

Al-jussani ve ark. ÜNMK olgularında immün hücrelerde PD-L1 ekspresyonunu değerlendirdikleri çalışmalarında PD-L1 pozitifliğinin yüksek TIL ile birliktelik gösterdiğini tespit etmişlerdir. Ancak PD-L1 pozitifliği diğer prognostik parametreler ile ilişkili bulunmamıştır.(35) Aynı şekilde bizim çalışmamızda da yüksek TIL oranına olgularda artmış PD-L1 ekspresyonu saptanmış ve yüksek TIL skoru ve PD-L1 pozitifliği istatistiksel olarak anlamlı bulunmuştur.

Özkan ve ark.'larının 51 ÜNMK olgusundan oluşan çalışmalarında PD-L1 (SP142) ekspresyonu ile histopatolojik veriler karşılaştırıldığında immün hücrelerdeki PD-L1 ekspresyonu tümör boyutu, lenf nodu metastazı, ki-67 proliferasyon indeksi ve peritümöral lenfoid folikül varlığı ile arasında anlamlı fark izlenmemiştir. Ancak PD-L1 pozitifliği uzun sağkalım ile ilişkili bulunmuştur.(31) Çalışmamızda sağkalım analizleri incelendiğinde PD-L1 pozitif olguların genel sağkalım oranı PD-L1 negatif olgulardan daha yüksek olmakla birlikte istatistiksel olarak anlamlı bir farklılık saptanmamıştır. (p:0,179) Sonuç olarak PD-L1 ekspresyonu ile ilgili yapılan çalışmalarda prognostik parametreler ile anlamlı sonuç elde edilememesi çalışmaların PD-L1'in prognostik bir parametre olmasından çok tedaviye yön verebilecek bir belirteç olduğu sonucunu doğrulamaktadır.

Meme tümörlerinde prognozu etkileyeceği düşünülen bir diğer önemli unsur tümör mikroçevresinde yer alan immün hücrelerdir. Tümör mikroçevresini oluşturan immün hücreler meme karsinomlarında heterojendir ve baskın grubu CD8 (+) sitotoksik T lenfositler oluşturmaktadır.(36) Sitotoksik T lenfositlerin uzun sağkalım, tedaviye iyi yanıt ve iyi prognoz ile ilişkili olduğunu belirten çalışmalar mevcuttur.(37, 38)

Chen ve ark. inceledikleri 50 ÜNMK olgusunda saptadıkları yüksek CD8(+) TIL düzeyinin uzun sağkalım ve küçük tümör boyutu ile ilişkili olduğunu göstermişler, ancak hasta yaşı, histolojik derece, lenf nodu metastazı ve proliferasyon indeksi ile ilişki saptamamışlardır.(39) Mahmoud ve ark.'ları moleküler alt tip ayırmaksızın baktıkları meme kanserlerinde yüksek sitotoksik TIL düzeyinin genç yaş, yüksek histolojik derece, ER/PR negatifliği ve uzun sağkalım ile ilişkili bulmuştur.(37) Matsumoto ve ark.'ları 164 ÜNMK olgusunda TIL'lerde CD4 ve CD8(+) ekspresyonunun klinik önemini araştırdıkları çalışmalarında stromal ve/veya intratümöral CD8(+) TIL seviyelerinin tümör boyutu, LVİ, lenf nodu metastazı ve histolojik subtip ile ilişkili olmadığı sadece histolojik derece ile ilişkili olduğu sonucuna varmış, sağkalım analizlerine göre de bağımsız prognostik faktör olduğunu bildirmişlerdir.(40)

Çalışmamızda literatürle uyumlu olarak stromal CD8(+) TIL düzeyi intratümöral CD8(+) TIL düzeyinden yüksekti. CD8(+) TIL'ler (stromal ve intratümöral) ile tümör boyutu, LVİ, lenf nodu metastazı ve perinöral invazyon karşılaştırıldığında istatistiksel olarak anlamlı farklılık saptanmadı (p>0,05). Ancak LVİ ve lenf nodu metastazı olmayan olgularda daha yüksek oranda CD8 (+) TIL varlığı dikkat çekti.

Çalışmamızda sitotoksik T lenfosit infiltrasyonu saptanmayan 2 invaziv karsinom-NST olgusu mevcuttu, bu olguların ikisinde TIL düzeyi orta yoğunlukta olup tümör ilişkili diğer immün hücrelerden FOXP3(+) Treg ve CD163(+) M2 makrofaj düzeyleri ortanca değerlerin üzerinde saptandı. Olguların biri hala hayatta olup diğer olgunun tanı aldıktan yaklaşık 10 ay sonra eksitus olduğu tespit edildi.

Yine çalışmamızda yaşayan ve eksitus olan olguların sitotoksik T lenfosit infiltrasyonlarında hem stromal komponentte hem de intratümöral komponentte istatistiksel olarak anlamlı farklılık saptandı. Yaşayan olguların CD8 T lenfosit infiltrasyonu eksitus olan olgulardan daha fazla idi (p <0,05). Tümör tiplerine göre CD8(+) TIL varlığına bakıldığında histolojik tipler ve CD8(+) TIL varlığı arasında istatistiksel olarak anlamlı farklılık saptanmadı.

Farklı PD-L1 klonlarının kullanıldığı üç çalışmada artmış CD8(+) TIL varlığı ile PD-L1 ekspresyonu seçilen klondan bağımsız istatistiksel olarak anlamlı bulunmuştur. Artmış CD8(+) TIL görülen olgularda PD-L1 pozitifliği saptanması nedeniyle bu iki belirtecin birlikte kullanımının faydalı olacağı sonucuna varılmıştır.(31, 41, 42) Daha önce de belirtildiği gibi çalışmamızda stromal ve intratümöral CD8(+) TIL ile PD-L1 arasında istatistiksel olarak anlamlı pozitif korelasyon dikkati çekti. İntratümöral ve/veya stromal CD8(+) TIL oranı arttığında TIL'deki PD-L1 pozitiflik oranı artmaktaydı ve sonuçlarımız literatür ile uyumlu idi.

Tümör mikroçevresinde bir diğer önemli immün hücre grubu CD4(+) T lenfositlerdir. CD4(+) T lenfositlerin meme kanserinin progresyonundaki rolü hala netlik kazanmamıştır. Bu nedenle tümöre karşı immün yanıtta CD4(+) T lenfositlerin alt tipleri ve fonksiyonlarının anlaşılması ÜNMK'lerin immünoterapisi için önemlidir. CD4(+) T lenfositler yardımcı ve regülatuar olarak 2 ana gruba ayrılır. Regülatuar T lenfositler CD4(+) T ekspresyonu yanı sıra CD25 ve FOXP3 ekspresyonu da gösterirler. FOXP3 Treg'ler için oldukça önemli bir belirteçtir. FOXP3(+) Treg'ler otoimmün yanıtın inhibisyonunda görev aldığı ve tümöre karşı immün yanıtta görev alan CD8(+) ve diğer CD4(+) T lenfositlerin aktivitesini baskıladığı saptanmıştır.(20, 43)

Benzer şekilde Shimizu ve ark.'ları tarafından farelerle yapılan çalışmalarında Treg'lerin antitümör immün yanıtı inhibe ettiğini göstermişlerdir.(44) Sutmuller ve ark.'ları Treg'lerin azalmasının etkili bir antitümör cevaba neden olduğunu saptamışlardır.(45) Literatürde over,(46) akciğer,(47) hepatoselluler(48) ve pankreas(49) kanserlerinde yüksek FOXP3(+) TIL yoğunluğunun kötü gidişle ilişkili, özefagus(50) ve kolorektal(51) kanserlerinde ise iyi sağkalımla ilişkili olduğu bulunmuştur. ÜNMK'lerinde ise tümör mikroçevresinde daha yoğun FOXP3 (+) Treg saptanmış ve bunun tümöre karşı immün yanıtı baskılayarak kötü prognoz göstergesi olduğu kabul edilmiştir.(52)

Mahmoud ve ark.'nın 1445 meme karsinomunu dahil ettikleri çalışmalarında FOXP3(+)TIL artışı ile prognostik faktörlerden tümör boyutu, lenf nodu metastazı, LVİ ve tümör derecesi istatistiksel olarak anlamlı saptanmıştır.(53) Bates ve ark. invaziv meme karsinomu, DCİS ve normal meme dokusu alanlarında FOXP3(+) Treg'leri inceledikleri çalışmada, invaziv ve DCİS alanlarında normal meme dokusuna göre daha fazla Treg olduğunu tespit etmişlerdir. Yüksek FOXP3 seviyesi invaziv tümörde erken nüks ve lenf nodu metastazı ile istatistiksel olarak anlamlı bulunmuştur.(52) West ve ark.'larının 175 ER negatif meme kanseri olgusunu içeren çalışması ise yüksek FOXP3 seviyelerinin uzun dönemde rekürrenssiz sağkalım (RFS) ile ilişkili olduğunu gösteren nadir çalışmalardandır.(54)

Çalışmamızda tüm olgularda FOXP3 ekspresyonu gösteren immün hücreler görüldü. FOXP3 (+) TIL'ler stromal ve intratümöral alanda ayrı ayrı değerlendirilmiş ve prognostik parametrelerle ve diğer immün hücreler ile oranı karşılaştırıldı. Tümör boyutu 2cm'den büyük olan olgularda intratümöral ve stromal yerleşimli FOXP3(+) T reg ortanca değerleri daha yüksekti, ancak bu farklılık istatistiksel olarak anlamlı değildi. (p:0,102) Benzer şekilde stromal FOXP3(+) Treg ortanca değerleri lenf nodu metastazı olan olgularda olmayanlara göre daha yüksekti ancak anlamlı farklılık saptanmadı (p: 0,269). Yine LVİ, perinöral invazyon ve mortalite ile FOXP3(+) Treg infiltrasyonu karşılaştırıldığında sonuçlarımız istatistiksel olarak anlamlı değildi.

Literatürdeki çalışmaların bir kısmında FOXP3(+) Treg değerleri ile tümör boyutu ve LVİ arasında bir ilişki saptanmazken,(36, 38, 52, 55, 56) ÜNMK'leri ile yapılan çalışmaların bazılarında yüksek FOXP3(+) Treg yoğunluğu; yüksek histolojik derece, lenf nodu metastazı LVİ ve uzun genel sağkalım ile ilişkili bulunmuştur.(56-58)

Stenström ve ark. Treg'lerin meme kanserine bağlı sağkalım için bağımsız prognostik faktör olduğunu bildirmişlerdir.(59) Liu ve ark. ise çalışmalarında yüksek FOXP3(+) TIL düzeyinin yüksek CD8 ekspresyonu ile ilişkili olduğunu göstermişlerdir.(38) Bizim çalışmamızda da literatür ile uyumlu olarak stromal FOXP3 (+) TIL'ler ile intratümöral ve stromal CD8+TIL'ler arasında pozitif korelasyon saptandı. Diğer immün hücrelerle de korelasyonlarına bakıldığında stromal FOXP3(+) Treg'lerin; stromal ve intratümöral CD163(+) TİM'ler ile ve PD-L1 ekspresyonu ile güçlü pozitif korelasyon gösterdiği dikkati çekti (p<0,01) Artmış intratümöral FOXP3(+) Treg; stromal FOXP3(+) Treg, stromal ve intratümöral CD163 (+) TİM ve PD-L1 ekspresyonunda artışı ile birlikteydi (p<0,01). Tümöre karşı immün yanıtta tümör stromasında aynı işlevlere sahip hücre gruplarının birlikte arttığı izlendi. Ancak artmış FOXP3(+) TIL'ler ile tümör boyutu, LVİ, lenf nodu metastazı, perinöral invazyon ve sağkalım arasında ilişkili saptanmadı (p>0,05).

Literatürde FOXP3 ekspresyonun sadece Treg'lerde değil tümör hücrelerinde de saptandığını gösteren çalışmalar mevcuttur. Li ve ark. meme kanserlerinde FOXP3 ekspresyonunu değerlendirdikleri çalışmalarında FOXP3'ün meme karsinomlarında normal dokuya göre daha fazla eksprese edildiğini ve iyi prognoz ile ilişkili olduğunu tespit etmişlerdir ve iyi prognozun FOXP3 ekspresyonunun *Toll-like* reseptör yolu, JAK/STAT yolu, hücre döngüsü ve apoptoz ile ilişkili olabileceği sonucuna varmışlardır.(60) Takenaka ve ark. tümörde FOXP3 ekspresyonunun lenf nodu metastazı ve kısa sağkalım ile ilişkili olduğunu göstermişlerdir.(57) Çalışmamızda tümör hücrelerinde gözlenen FOXP3 ekspresyonu ortalaması %25,9 olup medyan %5 idi. Tümörde FOXP3 boyanması ile stromal veya intratümöral FOXP3+TIL'ler arasında herhangi bir ilişki izlenmedi (p>0,05). Tümör hücrelerinde FOXP3 ekspresyonu ile tümör boyutu karşılaştırıldığında sonuç istatistiksel olarak anlamlı bulunmasa da 2 cm'den büyük tümör boyutu olan olgularda median değerin daha büyük olduğu dikkati çekti. Tümörde FOXP3 ekspresyonu; LVİ, lenf nodu metastazı, mortalite ve sağkalım ile karşılaştırıldığında ise istatistiksel olarak fark gözlenmedi ancak lenf nodu metastazı olan ve eksitus olan olguların medyan değeri olmayanlara göre daha yüksekti.

Tümör mikroçevresinde lenfositlerden sonra ikinci önemli hücre grubu tümör ilişkili makrofajlardır. Tümör ilişkili makrofajlar son zamanlarda tümör büyümesinde ve kanser progresyonunda önemli bir faktör olarak raporlanmaktadır. Makrofajların aktivasyonunda iki yolak rol oynar; klasik yoldan aktive edilenler M1 ve alternatif yoldan aktive edilenler M2 makrofajlardır. M1 makrofajlar CD68 ekspresyonuna sahip olup antitümör etki gösterirken, M2 makrofajlar da ise hem CD68 hem de CD163 ekspresyonu izlenir. M2 makrofajların büyüme faktörü ve kemokin salgılayarak tümör büyümesini ve metastazını kolaylaştırdığı düşünülmektedir.(61-63)

Çalışmamızda hem stromal hem de intratümöral CD163(+) TİM yoğunluğunu değerlendirdik. İntratümöral alanda CD163(+) TİM ortalaması 10, medyan 8 ve stromal alanda CD163(+) TİM ortalaması 27, medyan 24 idi. İntratümöral ve stromal CD163(+) TİM değerleri birbirleri ile pozitif korelasyon göstermekteydi. Benzer şekilde stromal ve/veya intratümöral CD163(+) TİM artışı stromal ve/veya intratümöral FOXP3(+) TIL artışı ve PD-L1 ekspresyonu ile korelasyon gösterirken intratümöral ve/veya stromal CD8(+) TİL ile herhangi bir ilişki saptanmadı. Ayrıca CD163(+) M2 makrofaj değerleri ile tümör boyutu, LVİ, lenf nodu metastazı, perinöral invazyon ve sağkalım arasında herhangi bir ilişki bulunmadı. Ancak tümör boyutu büyük olan olgularda stromal ve intratümöral CD163+ TİM oranı nispeten daha yüksekti. Aynı şekilde intratümöral ve stromal CD163 (+) TİM değerleri yaşayan olgularda eksitus olan olgulara göre daha fazlaydı. Yüksek CD163 (+) TİM varlığı ile mortalite arasında istatistiksel olarak anlamlı farklılık saptanmadı (p>0,05).

Jamiyan ve ark. çalışmalarında ÜNMK'lerde intratümoral ve stromal M2 makrofajların M1 makrofajlara göre kötü prognoz ile ilişkili olduğunu bildirmişlerdir.(64) Medrek ve ark. 121 meme karsinomunda M1 ve M2 makrofajları incelemişler, stromal M2 makrofajların; yüksek histolojik derece, büyük tümör boyutu, yüksek proliferasyon indeksi hormon reseptör negatifliği ve kısa sağkalım ile ilişkili olduğunu saptamışlardır.(65) Ayrıca, Yang ve ark. artmış stromal CD163(+) TİM'lerin olumsuz klinikopatolojik faktörler ve daha kısa sağkalım ile ilişkili olduğunu tespit etmişlerdir.(66) Ancak bazı çalışmalarda ise TİM varlığı ile tümör boyutu, HER2 durumu arasında ilişki saptanmazken bazılarında yukarıda bahsedildiği gibi yüksek histolojik derece, lenf nodu metastazı ve yüksek Ki-67 oranı ile ilişkili bulunmuştur.(67, 68) Biz de çalışmamızda ki-67 proliferasyon indeksi ile stromal ve intratümöral CD163(+)TİM değerleri arasında istatistiksel olarak anlamlı bir korelasyon saptadık. Yani artmış CD163(+) TİM varlığı yüksek ki-67 proliferasyon indeksi ile birlikteydi.

Adams ve ark. CD163 ekspresyonunu araştırdıkları 180 ÜNMK'inde CD163 ekspresyonu ile PD-L1 ve FOXP3 ekspresyonları arasında pozitif korelasyon saptanmışlar ve kısa sağkalımla ilişkili olduğunu göstermişlerdir.(69) Çalışmamızda benzer şekilde CD163 ekspresyonu ile PD-L1 ve FOXP3 ekspresyonu arasında pozitif korelasyon saptadık, ancak yaşayan olgularda stromal ve intratümöral CD163(+) TİM medyan değerleri eksitus olanlara göre daha yüksek olsa da bu farklılık istatistiksel olarak anlamlı değildi.(65)

ÜNMK'ler immün mikroçevre açısından oldukça zengin tümörlerdir. Çalışmamızda prognozu ve klinik gidişi kötü olan ÜNMK'lerden immün mikroçevresi zengin olanların sağkalımlarının daha fazla olduğu, yaşayan olgularda ise stromal ve intratümöral CD8(+) TIL oranlarının eksitus olan olgulara göre anlamlı şekilde yüksek olduğunu tespit ettik. İmmünoterapide kullanılan PD-L1 pozitifliğinin yüksek TIL düzeyleri ile ve artmış CD8 ekspresyonu ile ilişkili olduğu sonucuna vardık. Bu bize PD-L1 ekspresyonu ile birlikte TIL yoğunluğunun ve CD8(+) TIL varlığının tespitinin immünoterapi için seçilecek hastalarda yol gösterecek yardımcı belirteçler arasında olabileceğini göstermektedir.

Ayrıca immünolojik mikroçevredeki hücrelerin natürü, yoğunluğu ve lokalizasyonu prognozu etkileyen faktörler arasında yer almaktadır. Bu tümörlerde immünolojik mikroçevreyi değerlendirmede CD8, FOXP3, PD-L1 ve CD163 oldukça yararlı belirteçlerdendir. Literatürde, çeşitli çalışmalarda bu belirteçlerin ekspresyonlarının farklı prognostik etkileri bildirilmiştir. Çalışmamızda, biz de bu biyobelirteçlerin sağkalım ve konvansiyonel prognostik parametreler ile ilişkisini ve ÜNMK'lerde mikroçevrenin önemini kendi verilerimizle vurgulamaya çalıştık. Ancak özellikle ÜNMK'lerde immünolojik mikroçevreyi daha iyi anlamak, prognozu tayin etmek ve immunoterapiyi yönlendirebilmek için daha fazla sayıda hasta içeren çalışmaların yapılmasının gerekli olduğunu düşünmekteyiz.

Sonuç

ÜNMK'ler immün mikroçevre açısından oldukça zengin tümörlerdir. Çalışmamızda prognozu ve klinik gidişi kötü olan ÜNMK'lerden immün mikroçevresi zengin olanların sağkalımlarının daha fazla olduğu, yaşayan olgularda ise stromal ve intratümöral CD8(+) TIL oranlarının eksitus olan olgulara göre anlamlı şekilde yüksek olduğunu tespit ettik. İmmünoterapide kullanılan PD-L1 pozitifliğinin yüksek TIL düzeyleri ile ve artmış CD8 ekspresyonu ile ilişkili olduğu sonucuna vardık. Bu bize PD-L1 ekspresyonu ile birlikte TIL yoğunluğunun ve CD8(+) TIL varlığının tespitinin immünoterapi için seçilecek hastalarda yol gösterecek yardımcı belirteçler arasında olabileceğini göstermektedir.

Ayrıca immünolojik mikroçevredeki hücrelerin natürü, yoğunluğu ve lokalizasyonu prognozu etkileyen faktörler arasında yer almaktadır. Bu tümörlerde immünolojik mikroçevreyi değerlendirmede CD8, FOXP3, PD-L1 ve CD163 oldukça yararlı belirteçlerdendir. Literatürde, çeşitli çalışmalarda bu belirteçlerin ekspresyonlarının farklı prognostik etkileri bildirilmiştir. Çalışmamızda, biz de bu biyobelirteçlerin sağkalım ve konvansiyonel prognostik parametreler ile ilişkisini ve ÜNMK'lerde mikroçevrenin önemini kendi verilerimizle vurgulamaya çalıştık. Ancak özellikle ÜNMK'lerde immünolojik mikroçevreyi daha iyi anlamak, prognozu tayin etmek ve immunoterapiyi yönlendirebilmek için daha fazla sayıda hasta içeren çalışmaların yapılmasının gerekli olduğunu düşünmekteyiz.

Dipnot: Bu çalışma Çukurova Üniversitesi Araştırma Fonunun TTU-2022-14568 nolu Projesi ile desteklenmiştir.

Kaynaklar

1. Sung H, Ferlay J, Siegel RL, Laversanne M, Soerjomataram I, Jemal A, et al. Global cancer statistics 2020: GLOBOCAN estimates of incidence and mortality worldwide for 36 cancers in 185 countries. 2021;71(3):209-49.
2. Hida AI, Sagara Y, Yotsumoto D, Kanemitsu S, Kawano J, Baba S, et al. Prognostic and predictive impacts of tumor-infiltrating lymphocytes differ between Triple-negative and HER2-positive breast cancers treated with standard systemic therapies. 2016;158(1):1-9.
3. Erber R, Hartmann AJBc. Understanding PD-L1 testing in breast cancer: A practical approach. 2020;15(5):481-90.
4. PD V. Ventana PD-L1 (SP142) Assay.
5. Vennapusa B, Baker B, Kowanetz M, Boone J, Menzl I, Bruey J-M, et al. Development of a PD-L1 complementary diagnostic immunohistochemistry assay (SP142) for atezolizumab. 2019;27(2):92.
6. Salgado R, Denkert C, Demaria S, Sirtaine N, Klauschen F, Pruneri G, et al. The evaluation of tumor-infiltrating lymphocytes (TILs) in breast cancer: recommendations by an International TILs Working Group 2014. Ann Oncol. 2015;26(2):259-71.
7. Tiainen S, Tumelius R, Rilla K, Hämäläinen K, Tammi M, Tammi R, et al. High numbers of macrophages, especially M2-like (CD 163-positive), correlate with hyaluronan accumulation and poor outcome in breast cancer. 2015;66(6):873-83.

8. Bray F, Ferlay J, Soerjomataram I, Siegel RL, Torre LA, Jemal AJCacjfc. Global cancer statistics 2018: GLOBOCAN estimates of incidence and mortality worldwide for 36 cancers in 185 countries. 2018;68(6):394-424.
9. T.C. Halk Sağlığı Kurumu. Türkiye Kanser İstatistikleri 2021 [Available from: https://hsgm.saglik.gov.tr/tr/kanser-istatistikleri.
10. Anders C, Carey LAJO. Understanding and treating triple-negative breast cancer. 2008;22(11):1233.
11. Vikas P, Borcherding N, Zhang WJCm, research. The clinical promise of immunotherapy in triple-negative breast cancer. 2018;10:6823.
12. Borri F, Granaglia A, editors. Pathology of triple negative breast cancer. Seminars in cancer biology; 2021: Elsevier.
13. Elston CW, Ellis IOJH. Pathological prognostic factors in breast cancer. I. The value of histological grade in breast cancer: experience from a large study with long-term follow-up. 1991;19(5):403-10.
14. Allison KH, Brogi E, ellis IO, FOX SB, Morris EA. WHO Classification of Tumours Breast Tumors. 2019;5 th
15. Van't Veer LJ, Dai H, Van De Vijver MJ, He YD, Hart AA, Mao M, et al. Gene expression profiling predicts clinical outcome of breast cancer. 2002;415(6871):530-6.
16. Denkert C, von Minckwitz G, Darb-Esfahani S, Lederer B, Heppner BI, Weber KE, et al. Tumour-infiltrating lymphocytes and prognosis in different subtypes of breast cancer: a pooled analysis of 3771 patients treated with neoadjuvant therapy. 2018;19(1):40-50.
17. Loi S, Michiels S, Salgado R, Sirtaine N, Jose V, Fumagalli D, et al. Tumor infiltrating lymphocytes are prognostic in triple negative breast cancer and predictive for trastuzumab benefit in early breast cancer: results from the FinHER trial. 2014;25(8):1544-50.
18. Yu P, Fu Y-XJLi. Tumor-infiltrating T lymphocytes: friends or foes? 2006;86(3):231-45.
19. Li JJ, Tsang JY, Tse GMJC. Tumor Microenvironment in Breast Cancer—Updates on Therapeutic Implications and Pathologic Assessment. 2021;13(16):4233.
20. Stovgaard ES, Nielsen D, Hogdall E, Balslev EJAO. Triple negative breast cancer–prognostic role of immune-related factors: a systematic review. 2018;57(1):74-82.
21. Haschka M, Karbon G, Fava LL, Villunger AJEr. Perturbing mitosis for anti-cancer therapy: is cell death the only answer? 2018;19(3):e45440.
22. Dieci M, Criscitiello C, Goubar A, Viale G, Conte P, Guarneri V, et al. Prognostic value of tumor-infiltrating lymphocytes on residual disease after primary chemotherapy for triple-negative breast cancer: a retrospective multicenter study. 2014;25(3):611-8.
23. Yeong J, Lim JCT, Lee B, Li H, Ong CCH, Thike AA, et al. Prognostic value of CD8+ PD-1+ immune infiltrates and PDCD1 gene expression in triple negative breast cancer. 2019;7(1):1-13.
24. AiErken N, Shi H-j, Zhou Y, Shao N, Zhang J, Shi Y, et al. High PD-L1 expression is closely associated with tumor-infiltrating lymphocytes and leads to good clinical outcomes in Chinese triple negative breast cancer patients. 2017;13(9):1172.
25. Mao Y, Qu Q, Chen X, Huang O, Wu J, Shen KJPo. The prognostic value of tumor-infiltrating lymphocytes in breast cancer: a systematic review and meta-analysis. 2016;11(4):e0152500.
26. Schalper KA, Velcheti V, Carvajal D, Wimberly H, Brown J, Pusztai L, et al. In Situ Tumor PD-L1 mRNA Expression Is Associated with Increased TILs and Better Outcome in Breast CarcinomasPD-L1 mRNA Positivity and Outcome in Breast Cancer. 2014;20(10):2773-82.
27. Kitano A, Ono M, Yoshida M, Noguchi E, Shimomura A, Shimoi T, et al. Tumour-infiltrating lymphocytes are correlated with higher expression levels of PD-1 and PD-L1 in early breast cancer. 2017;2(2):e000150.
28. Denkert C, Von Minckwitz G, Brase JC, Sinn BV, Gade S, Kronenwett R, et al. Tumor-infiltrating lymphocytes and response to neoadjuvant chemotherapy with or without carboplatin in human epidermal growth factor receptor 2-positive and triple-negative primary breast cancers. 2015;33(9):983-91.
29. La Rocca G, Anzalone R, Corrao S, Magno F, Rappa F, Marasa S, et al. CD1a down-regulation in primary invasive ductal breast carcinoma may predict regional lymph node invasion and patient outcome. 2008;52(2):203-12.
30. Ren X, Wu H, Lu J, Zhang Y, Luo Y, Xu Q, et al. PD1 protein expression in tumor infiltrated lymphocytes rather than PDL1 in tumor cells predicts survival in triple-negative breast cancer. 2018;19(5):373-80.
31. Sahin Ozkan H, Ugurlu MU, Yumuk PF, Kaya HJP, Research O. Prognostic role of immune markers in triple negative breast carcinoma. 2020;26(4):2733-45.
32. Schmid P, Adams S, Rugo HS, Schneeweiss A, Barrios CH, Iwata H, et al. Atezolizumab and nab-paclitaxel in advanced triple-negative breast cancer. 2018;379(22):2108-21.
33. Huang W, Ran R, Shao B, Li HJBcr, treatment. Prognostic and clinicopathological value of PD-L1 expression in primary breast cancer: a meta-analysis. 2019;178(1):17-33.
34. Soare GR, Soare CAJD. Immunotherapy for breast cancer: first FDA approved regimen. 2019;7(1).
35. Al-Jussani GN, Dabbagh TZ, Al-Rimawi D, Sughayer MAJAoDP. Expression of PD-L1 using SP142 CDx in triple negative breast cancer. 2021;51:151703.
36. Liu F, Lang R, Zhao J, Zhang X, Pringle GA, Fan Y, et al. CD8+ cytotoxic T cell and FOXP3+ regulatory T cell infiltration in relation to breast cancer survival and molecular subtypes. 2011;130(2):645-55.
37. Mahmoud SM, Paish EC, Powe DG, Macmillan RD, Grainge MJ, Lee AH, et al. Tumor-infiltrating CD8+ lymphocytes predict clinical outcome in breast cancer. 2011;29(15):1949-55.
38. Liu S, Foulkes WD, Leung S, Gao D, Lau S, Kos Z, et al. Prognostic significance of FOXP3+ tumor-infiltrating lymphocytes in breast cancer depends on estrogen receptor and human epidermal growth factor receptor-2 expression status and concurrent cytotoxic T-cell infiltration. 2014;16(5):1-12.
39. Chen Z, Chen X, Zhou E, Chen G, Qian K, Wu X, et al. Intratumoral CD8+ cytotoxic lymphocyte is a favorable prognostic marker in node-negative breast cancer. 2014;9(4):e95475.
40. Matsumoto H, Thike AA, Li H, Yeong J, Koo S-l, Dent RA, et al. Increased CD4 and CD8-positive T cell infiltrate signifies good prognosis in a subset of triple-negative breast cancer. 2016;156(2):237-47.
41. Salisbury T, Abozina A, Zhang C, Mao E, Banyi N, Leo J, et al. Histological subtype is associated with PD-L1 expression and CD8+ T-cell infiltrates in triple-negative breast carcinoma. 2022;57:151901.

42. Gonzalez-Ericsson P, Stovgaard E, Sua L, Reisenbichler E, Kos Z, Carter J, et al. International Immuno-Oncology Biomarker Working Group The path to a better biomarker: application of a risk management framework for the implementation of PD-L1 and TILs as immuno-oncology biomarkers in breast cancer clinical trials and daily practice. 2020;250(5):667-84.
43. Sanchez K, Page D, McArthur HLJCpic. Immunotherapy in breast cancer: an overview of modern checkpoint blockade strategies and vaccines. 2016;40(2-4):151-62.
44. Shimizu J, Yamazaki S, Sakaguchi SJTJoI. Induction of tumor immunity by removing CD25+ CD4+ T cells: a common basis between tumor immunity and autoimmunity. 1999;163(10):5211-8.
45. Sutmuller RP, Van Duivenvoorde LM, Van Elsas A, Schumacher TN, Wildenberg ME, Allison JP, et al. Synergism of cytotoxic T lymphocyte–associated antigen 4 blockade and depletion of CD25+ regulatory T cells in antitumor therapy reveals alternative pathways for suppression of autoreactive cytotoxic T lymphocyte responses. 2001;194(6):823-32.
46. Curiel TJ, Coukos G, Zou L, Alvarez X, Cheng P, Mottram P, et al. Specific recruitment of regulatory T cells in ovarian carcinoma fosters immune privilege and predicts reduced survival. 2004;10(9):942-9.
47. Petersen RP, Campa MJ, Sperlazza J, Conlon D, Joshi MB, Harpole Jr DH, et al. Tumor infiltrating Foxp3+ regulatory T-cells are associated with recurrence in pathologic stage I NSCLC patients. 2006;107(12):2866-72.
48. Gao Q, Qiu S-J, Fan J, Zhou J, Wang X-Y, Xiao Y-S, et al. Intratumoral balance of regulatory and cytotoxic T cells is associated with prognosis of hepatocellular carcinoma after resection. 2007;25(18):2586-93.
49. Hiraoka K, Miyamoto M, Cho Y, Suzuoki M, Oshikiri T, Nakakubo Y, et al. Concurrent infiltration by CD8+ T cells and CD4+ T cells is a favourable prognostic factor in non-small-cell lung carcinoma. 2006;94(2):275-80.
50. Yoshioka T, Miyamoto M, Cho Y, Ishikawa K, Tsuchikawa T, Kadoya M, et al. Infiltrating regulatory T cell numbers is not a factor to predict patient's survival in oesophageal squamous cell carcinoma. 2008;98(7):1258-63.
51. Salama P, Phillips M, Grieu F, Morris M, Zeps N, Joseph D, et al. Tumor-infiltrating FOXP3+ T regulatory cells show strong prognostic significance in colorectal cancer. 2009;27(2):186-92.
52. Bates GJ, Fox SB, Han C, Leek RD, Garcia JF, Harris AL, et al. Quantification of regulatory T cells enables the identification of high-risk breast cancer patients and those at risk of late relapse. 2006;24(34):5373-80.
53. Mahmoud S, Paish EC, Powe DG, Macmillan RD, Lee AH, Ellis IO, et al. An evaluation of the clinical significance of FOXP3+ infiltrating cells in human breast cancer. 2011;127(1):99-108.
54. West NR, Kost SE, Martin SD, Milne K, deLeeuw RJ, Nelson BH, et al. Tumour-infiltrating FOXP3+ lymphocytes are associated with cytotoxic immune responses and good clinical outcome in oestrogen receptor-negative breast cancer. British Journal of Cancer. 2013;108(1):155-62.
55. Shou J, Zhang Z, Lai Y, Chen Z, Huang JJBc. Worse outcome in breast cancer with higher tumor-infiltrating FOXP3+ Tregs: a systematic review and meta-analysis. 2016;16(1):1-8.
56. Chung YR, Kim HJ, Jang MH, Park SYJBcr, treatment. Prognostic value of tumor infiltrating lymphocyte subsets in breast cancer depends on hormone receptor status. 2017;161(3):409-20.
57. Takenaka M, Seki N, Toh U, Hattori S, Kawahara A, Yamaguchi T, et al. FOXP3 expression in tumor cells and tumor-infiltrating lymphocytes is associated with breast cancer prognosis. 2013;1(4):625-32.
58. Lee S, Cho EY, Park YH, Ahn JS, Im Y-HJAO. Prognostic impact of FOXP3 expression in triple-negative breast cancer. 2013;52(1):73-81.
59. Stenström J, Hedenfalk I, Hagerling CJBCR. Regulatory T lymphocyte infiltration in metastatic breast cancer—an independent prognostic factor that changes with tumor progression. 2021;23(1):1-12.
60. Li J, Zhang X, Liu B, Shi C, Ma X, Ren S, et al. The expression landscape of FOXP3 and its prognostic value in breast cancer. 2022;10(14).
61. Murray PJ, Wynn TAJJolb. Obstacles and opportunities for understanding macrophage polarization. 2011;89(4):557-63.
62. Gordon SJNri. Alternative activation of macrophages. 2003;3(1):23-35.
63. Solinas G, Germano G, Mantovani A, Allavena PJJolb. Tumor-associated macrophages (TAM) as major players of the cancer-related inflammation. 2009;86(5):1065-73.
64. Jamiyan T, Kuroda H, Yamaguchi R, Abe A, Hayashi MJVA. CD68-and CD163-positive tumor-associated macrophages in triple negative cancer of the breast. 2020;477(6):767-75.
65. Medrek C, Pontén F, Jirström K, Leandersson KJBc. The presence of tumor associated macrophages in tumor stroma as a prognostic marker for breast cancer patients. 2012;12(1):1-9.
66. Yang M, Li Z, Ren M, Li S, Zhang L, Zhang X, et al. Stromal infiltration of tumor-associated macrophages conferring poor prognosis of patients with basal-like breast carcinoma. 2018;9(13):2308.
67. Klingen TA, Chen Y, Aas H, Wik E, Akslen LAJHp. Tumor-associated macrophages are strongly related to vascular invasion, non-luminal subtypes, and interval breast cancer. 2017;69:72-80.
68. Yang M, Wu H, Zhao M, Chang C, Lu QJJoTA. The pathogenesis of bullous skin diseases. 2019;2:100014.
69. Adams TA, Vail PJ, Ruiz A, Mollaee M, McCue PA, Knudsen ES, et al. Composite analysis of immunological and metabolic markers defines novel subtypes of triple negative breast cancer. 2018;31(2):288-98.

PSS-046 [Meme Patolojisi] [Özet Metin]

MEME KARSİNOMLARINDA TÜMÖR TOMURCUKLANMASININ PROGNOSTİK PARAMETRELER İLE İLİŞKİSİ

İnci Usta[1], *Tülin Yalta*[2]
[1]Trakya Üniversitesi Tıp Fakültesi Hastanesi, Tıbbi Patoloji Ana Bilim Dalı, Edirne; Adıyaman Eğitim ve Araştırma Hastanesi, Tıbbi Patoloji Ana Bilim Dalı, Adıyaman
[2]Trakya Üniversitesi Tıp Fakültesi Hastanesi, Tıbbi Patoloji Ana Bilim Dalı, Edirne

ÖZET

Amaç: Meme kanseri, kadınlarda en sık görülen kanserdir, vakaların çoğunluğu özel tipte olmayan invaziv meme karsinomlarıdır (ÖTO, İMK). Farklı klinik davranışlar sergileyebilen meme kanserinde, meme dışına yayılım, prognozla güçlü bir şekilde ilişkilidir. Tümör yayılımının ilk histolojik bulgusunun, tümör tomurcuklanması (TT) olduğu ileri sürülmektedir. Olumsuz prognostik bir belirteç olarak ortaya çıkan TT'nin, meme karsinomu için önemi ve değerlendirme kriterleri belirsizliğini korumaktadır. Çalışmamızda, ÖTO, İMK vakalarında TT'nin prognostik parametrelerle ilişkisi ve sağkalım üzerine etkisi araştırılarak, potansiyel öngörücü değerini ortaya çıkarmak amaçlanmıştır.

Gereç ve Yöntem: Trakya Üniversitesi Tıp Fakültesi (TÜTF) Bilimsel Araştırmalar Etik Kurulu onaylı, retrospektif çalışmamıza, 01.01. 2014-01.01. 2019 tarihleri arasında TÜTF Tıbbi Patoloji Anabilim Dalı'nda, ÖTO, İMK tanısı alan, 278 meme rezeksiyon vakası dahil edildi. Özel tip içeren, neoadjuvan tedavi alan, preparatlarına erişilemeyen hastalar çalışma dışında bırakıldı. Hematoksilen&eozin kesitlerde, x400'lük büyütmede, en yoğun 10 alanda TT sayıldı. Mortalite ve rekürrens riski için ROC analiziyle sınır değeri belirlenen TT, düşük ve yüksek dereceli olarak gruplandırıldı. TT'nın prognostik parametrelerle (Pearson, Yates, Fisher Ki-Kare testlerinden uygun olanlarıyla) ve tanı yaşıyla (Mann Whitney U testiyle) ilişkisi, sağkalım üzerine etkisi (Kaplan-Meier testiyle) araştırıldı.

Bulgular: Çalışmamızdaki vakaların ortalama tanı yaşı 55,1, ortalama takip süresi 61,7 ay idi. TT ≤14 ise düşük; >14 ise yüksek dereceli olarak gruplandırıldı. Vakaların 139'u düşük, 139'u yüksek dereceli TT'na sahipti. Yüksek dereceli TT ile artmış tümör boyutu (p=0,001), ileri patolojik tümör evresi (p=0,002), lenf nodu metastazı (p<0,001), lenfatik invazyon (p<0,001), kan damarı invazyonu (p=0,005), rekürrens (p=0,014), mortalite (p=0,013), genel sağkalım (p=0,036), hastalıksız sağkalım (p=0,017) arasında anlamlı istatistiksel ilişki saptandı. Tanı yaşı, tümör odak sayısı, histolojik tümör derecesi, perinöral invazyon, insitu duktal karsinom varlığı, biyobelirteçlerle tanımlanan alt tipler ve Ki-67 indeksi ile TT arasında anlamlı ilişki bulunmadı.

Sonuç: Çalışmamız literatürle uyumlu olarak, meme karsinomlarında TT'nin kolaylıkla kullanılabilir, kötü prognostik histolojik bir parametre olduğunu göstermiştir ve azalmış sağkalım ile ilişkisini desteklemektedir. Meme karsinomlarında, TT değerlendirme kriterlerinin standardizasyonu için araştırma ihtiyacı devam etmektedir.

Anahtar Kelimeler: Epitelyal mezenkimal geçiş, İnvaziv meme karsinomu, Tümör tomurcuklanması

PSS-047 [Meme Patolojisi] [Özet Metin]

LUMİNAL B GRUBU MEME KANSERİNDE NEOADJUVAN TEDAVİ ÖNCESİ VE SONRASI TİL SKORUNUN KLİNİKOPATOLOJİK PARAMETRELER, TEDAVİ YANITI VE SAĞKALIM İLE İLİŞKİSİNİN DEĞERLENDİRİLMESİ

Eylül Altınağız[1], *Emel Ebru Pala*[1], *Murat Keser*[2], *Cem Karaali*[3]
[1]Sağlık Bilimleri Üniversitesi İzmir Tıp Fakültesi Tepecik Eğitim ve Araştırma Hastanesi, Tıbbi Patoloji Ana Bilim Dalı, İzmir
[2]Sağlık Bilimleri Üniversitesi İzmir Tıp Fakültesi Tepecik Eğitim ve Araştırma Hastanesi, Tıbbi Onkoloji Ana Bilim Dalı, İzmir
[3]Sağlık Bilimleri Üniversitesi İzmir Tıp Fakültesi Tepecik Eğitim ve Araştırma Hastanesi, Genel Cerrahi Ana Bilim Dalı, İzmir

ÖZET

Amaç: Meme kanseri kadınlarda en sık görülen kanserdir. Meme kanserinin moleküler profili prognoz ve tedavi şemasının belirlenmesi açısından oldukça önemlidir. Luminal meme kanserleri, HER2-zengin ve Triple negatif meme kanserlerine (TNMK) göre daha az immünojenik olup neoadjuvan kemoterapi (NAKT) yanıtları daha düşüktür. İmmünoterapötik tedavilerin yaygınlaşması ile meme kanserinde Tümör İnfiltre eden Lenfosit (TİL) değerlendirmesi immünolojik bir biyobelirteç olarak önem kazanmaktadır. Literatür verileri özellikle TNMK'larda ve HER2-zengin grupta TİL'lerin NAKT yanıtını öngördüğünü ve prognostik öneme sahip olduğunu göstermektedir. Luminal tip meme kanserlerinde ise TİL skoru ile NAKT yanıtı ve sağkalım ilişkisine dair farklı literatür verileri bildirilmektedir. Biz de bu çalışmada Luminal B (HER2+/-) meme kanserlerinde TİL skorunun klinikopatolojik parametreler, tedavi yanıtı ve sağkalım ilişkisini ortaya koyarak literatüre katkıda bulunmayı amaçladık.

Gereç ve Yöntem: Çalışmamıza 2013-2022 yılları arasında, meme trucut biyopsisi ile hastanemizde Luminal B tipi meme kanseri tanısı almış, NAKT uygulanmış, tedavi sonrasında opere olmuş ve klinik takiplerine tıbbi onkoloji hasta takip dosyaları üzerinden ulaşılabilen 85 olgu dahil edildi. Tedavi öncesi ve sonrası TİL skorları, klinikopatolojik parametreler ve NAKT yanıtları incelendi.

Bulgular: NAKT öncesi olguların TİL skoru ortalaması %10, 6 idi. Tedavi öncesi olguların %11,8'i, tedavi sonrasında ise yalnızca %2,4'ü yüksek TİL skoruna sahipti. NAKT sonrası TİL skorundaki düşme istatistiksel olarak anlamlı bulundu (p<0,01). NAKT sonrası TİL değerindeki değişimin ER ekspresyonuna etkisi istatistiksel olarak anlamlı idi (p=0,04).

NAKT sonrası aksilla durumuna baktığımızda TİL skoru düşük grupta daha yüksek oranda LNM saptandı (p=0,03). Tedavi öncesi ve sonrası TİL skoru ile NAKT sonrası TİL değerlerindeki değişim durumunun patolojik tam yanıt ve sağkalım üzerine etkisi olmadığı görüldü.

Sonuç: Çalışmamızda Luminal B fenotipindeki meme kanserlerinde NAKT sonrası biyobelirteçlerde ve TİL skorundaki değişimler ortaya kondu. TİL skoru ile tedavi yanıtı ve sağkalım arasında ilişki saptanmadı. Luminal B meme kanserlerinde TİL skorunun prognostik ve prediktif değerini gösterebilmek için daha geniş serilerinde araştırılması gerektiği sonucuna varıldı.

Anahtar Kelimeler: Luminal B, meme kanseri, neoadjuvan kemoterapi, TİL

PSS-048 [Meme Patolojisi] [Özet Metin]

MORFOLOJİK OLARAK "HER2-DÜŞÜK POZİTİF" MEME KANSERİNİN TANINMASI MÜMKÜN MÜDÜR?

Handan Eren[1], Tuçe Söylemez Akkurt[1], Sidar Bağbudar[1], Begüm Çalım Gürbüz[1], Pınar Engin Zerk[2]
[1]Başakşehir Çam ve Sakura Şehir Hastanesi, Tıbbi Patoloji, İstanbul
[2]Göztepe Prof. Dr. Süleyman Yalçın Şehir Hastanesi, Tıbbi Patoloji, İstanbul

ÖZET

Amaç: Günümüze kadar meme kanserleri immünhistokimyasal olarak ve/veya gen amplifikasyonuna dayalı olarak HER2-pozitif veya HER2-negatif olarak sınıflandırılıp tedavi edilirken bazı HER2-negatif tümörlerin düşük seviyede HER2 ekspresyonu gösterdiği ve bu tümörlerin HER2 hedefli tedavilerden fayda gördüğü bildirilmiştir. Bu çalışmada amacımız, "HER2-düşük pozitif" olan tümörlerin klinikopatolojik parametrelerle ilişkisini incelemektir.

Gereç ve Yöntem: Bu çalışmaya, meme koruyucu cerrahi veya radikal mastektomi uygulanan 150 kadın hasta dahil edildi. Yaş, tümör tipi, histolojik derece, tümör çapı, lenfovasküler invazyon, perinöral invazyon, pT ve pN evresi, östrojen reseptör durumu ve Ki67 proliferasyon indeksi gibi klinikopatolojik parametreler geriye dönük olarak hasta kayıtlarından elde edildi. HER2 durumu 3 alt gruba ayrıldı: HER2-negatif (Skor 0), HER2-düşük pozitif (immünhistokimya skoru 1 veya skor 2 ve in situ hibridizasyon negatif) ve HER2-pozitif (immünhistokimya skoru 3 veya skor 2 ve in situ hibridizasyon pozitif). Neoadjuvan tedavi almış hastalar çalışmaya dahil edilmedi. HER2 durumu ile klinikopatolojik parametreler arasındaki ilişki istatistiksel olarak analiz edildi.

Bulgular: Hastaların medyan yaşı 55 (28-97 yaş aralığında) idi. Hastaların %35'i (n=53) HER2-negatif, %49'u (n=73) HER2-düşük pozitif, %16'sı (n=24) HER2-pozitif olarak gruplandırıldı. Yapılan tek değişkenli analizde HER2 durumu 3 alt gruba ayrılıp klinikopatolojik parametreler ile ilişkisi incelendiğinde yüksek tümör derecesine sahip olan tümörlerin anlamlı olarak HER2-pozitif grupta olduğu saptandı (p=0.04). HER2 durumu HER2-negatif ve HER2-düşük pozitif olarak 2 alt gruba ayrılıp klinikopatolojik parametreler ile ilişkisi incelendiğinde ise HER2-düşük pozitif grupta istatistiksel olarak anlamlı şekilde daha sıklıkla invaziv lobüler karsinomların görüldüğü tespit edildi (p=0.03). HER2 durumu ile diğer parametreler arasında istatistiksel olarak anlamlı bir ilişki gözlemlemedik (p>0.05).

Sonuç: HER2 hedefli tedavi kullanılarak yapılan klinik çalışmaların olumlu sonuçları "HER2-düşük pozitif" meme kanserine olan ilgiyi arttırmaktadır, fakat bu tümörlerin klinikopatolojik özellikleri henüz tam olarak bilinmemektedir. Çalışmamız sonucuna göre invaziv lobüler karsinomlarda daha sık olarak HER2-düşük pozitiflik görüldüğü ve bu tümörlerin "HER-düşük pozitif" meme kanserlerinin bir üyesi olabileceği düşünülmektedir, ancak bu hipotezi desteklemek için daha geniş çaplı çalışmalara ihtiyaç vardır.

Anahtar Kelimeler: her2-düşük pozitif, her2 negatif, meme kanseri

PSS-049 [Meme Patolojisi]

İNVAZİV LOBÜLER MEME KARSİNOM METASTAZINDA TRPS1 EKSPRESYONU

Elif Kuzucular, Aslı Çakır
İstanbul Medipol Üniversitesi, Patoloji Ana Bilim Dalı, İstanbul

ÖZET

Amaç: Meme kanseri dünya çapında kadınlarda en sık teşhis edilen kanser tipi olup başvuru anında hastaların %10-20'si metastatiktir. Bu yüzden metastatik meme kanserini teşhis etmek büyük önem taşımaktadır. Mevcut klinik uygulamada, GATA3, GCDFP-15 ve mammaglobin, primeri bilinmeyen tümörlerin incelenmesinde yaygın olarak kullanılan memeye özgü immünohistokimyasal (İHK) belirteçlerdir. Yakın zamanda tanımlanan TRPS1, özellikle triple-negatif meme karsinomu için oldukça sensitif ve spesifiktir. Ancak, meme kanserinin özel morfolojik alt tiplerinde TRPS1 ekspresyonu belirsizdir. Bu çalışmada TRPS1 ekspresyonun metastatik lobüler meme karsinomundaki tanısal rolünün araştırılması amaçlanmıştır.

Gereç-Yöntem: Bölümümüzde tanı almış aksilla lenf nodu (LN) metastazlı lobüler meme karsinom (LMK) tanılı 55 hasta çalışmaya dahil edildi. Olgulara ait H&E boyalı kesitlerden LN metastazı içeren parafin bloklar seçildi, TRPS1 antikoru uygulandı. Nükleer boyanma varlığı pozitif kabul edildi. Boyanma yoğunluğu negatif-hafif-orta-güçlü (0-1-2-3) olarak derecelendirildi. Boyanma yaygınlığı yüzde verilerek değerlendirildi (%1'in altı; 0, %1-10; 1, %11-50; 2, %51-100; 3). Bu iki değer toplanarak İHK skor elde edildi.0-1 negatif, 2 düşük pozitif, 3-4 orta pozitif, 5-6 yüksek pozitif olarak belirlendi.

Bulgular: Serimizde moleküler özelliklere göre 31 (%56,4) luminal A, 18 (%32,7) luminal B Her2 (-), 5 (% 9,1) luminal B Her2 (+), 1 (%1,8) triple negatif tümör vardı. Ortalama yaş 54,21±12,70

(34-82) idi. 24 vakada (%43,6) tümör hücrelerinde TRPS1 nükleer ekspresyonu saptandı. Luminal A tümörlerde 14 vaka (%25,4), luminal B Her2 (-) tümörlerde 6 vaka (%10,9), Her2 (+) tümörlerde 3 vakada (%5,4) oranında pozitiflik görüldü.1 tane triple negatif tümörde güçlü pozitiflik saptandı. Çalışmaya sadece LN metastazlı LMK alındı, istatistiksel olarak moleküler gruplar ile metastazdaki TRPS1 ekspresyonu değerlendirildi. Moleküler gruplar arasında TRPS1 ekspresyonunda anlamlı fark saptanmadı. Ancak lobüler karsinomun LN metastazında %43, 6 oranında TRPS1 pozitifliği görüldü.

Sonuç: TRPS1'in son zamanlarda meme karsinomları için oldukça sensitif ve spesifik bir belirteç olduğu gösterilmiştir. Biz de bu çalışmamızda LN metastazı bulunan LMK'larında TRPS1 ekspresyonunu yüksek oranda saptadık. TRPS1 lobüler meme karsinom metastazı düşünülen vakalarda immünhistokimyasal panele eklenebilir.

Anahtar Kelimeler: Lobüler karsinom, moleküler gruplar, TRPS1

Giriş ve Amaç

Meme kanseri dünya çapında kadınlarda en sık teşhis edilen kanser tipi olup başvuru anında hastaların %10-20'si metastatiktir (1). Bu yüzden metastatik meme kanserini teşhis etmek büyük önem taşımaktadır. Mevcut klinik uygulamada, GATA3, GCDFP-15 ve mammaglobin, primeri bilinmeyen tümörlerin incelenmesinde yaygın olarak kullanılan memeye özgü immünohistokimyasal belirteçlerdir. Bu belirteçler arasında, GATA3 nükleer boyanması ve sensitivitesinin yüksek olması nedeni ile en yaygın şekilde kullanılmaktadır. Bununla birlikte, her üç belirtecin de ekspresyonu triple negatif meme kanserinde (TNMK) ER veya HER2 pozitif meme kanserlerine göre daha düşüktür. TNMK'da GATA3 ekspresyonu %15 ila %60 arasında değişirken, ER-pozitif meme kanserinde bu oran %90'ın üzerinde; GCDFP-15 ve mamaglobin TNMK'da daha da düşük duyarlılığa sahiptiR (%10-30). Yakın zamanda tanımlanan TRPS1, invaziv meme karsinomu, özellikle TNMK için oldukça sensitif ve spesifiktir (2, 3). Bununla birlikte, meme kanserinin özel morfolojik alt tiplerinde TRPS1 ekspresyonu belirsizdir. Bu çalışmada TRPS1 ekspresyonun metastatik lobüler meme karsinomundaki tanısal rolünü ve moleküler alt tiplerdeki ekspresyon düzeyini araştırmayı amaçladık.

Gereç ve Yöntem

Bölümümüzde tanı almış aksilla lenf nodu (LN) metastazlı lobüler meme karsinom tanılı 55 hasta çalışmaya dahil edildi. İstanbul Medipol Üniversitesi Etik Kurulu'ndan etik kurul onayı alındı (tarih: 13/07/2023, karar no: E-10840098-772.02-4345). Olgulara ait H&E boyalı kesitler ışık mikroskobunda tekrar incelendi ve tümörü en iyi yansıtan, immünhistokimyasal çalışma için uygun parafin bloklar seçildi ve TRPS1 antikoru uygulandı. Nükleer boyanma varlığı pozitif kabul edildi. Boyanma yoğunluğu negatif-hafif-orta-güçlü (0-1-2-3) olarak derecelendirildi. Boyanma yaygınlığı yüzde verilerek değerlendirildi (%1'in altı; 0, %1-10; 1, %11-50; 2, %51-100; 3). Bu iki değer toplanarak İHK skor elde edildi.0-1 negatif, 2 düşük pozitif, 3-4 orta pozitif, 5-6 yüksek pozitif olarak belirlendi. Tüm istatistiksel hesaplamalarda SPSS (versiyon 21) istatistik programı kullanıldı.

Bulgular

Serimizde moleküler özelliklere göre 31 (%56,4) luminal A, 18 (%32,7) luminal B Her2 (-), 5 (%9, 1) luminal B Her2 (+), 1 (%1,8) triple negatif tümör vardı. Ortalama yaş 54,21±12,70 (34-82) idi. 24 vakada (%43,6) tümör hücrelerinde TRPS1 nükleer ekspresyonu saptandı. Luminal A tümörlerde 14 vaka (%25,4), luminal B Her2 (-) tümörlerde 6 vaka (%10,9), Her2 (+) tümörlerde 3 vakada (%5,4) pozitiflik görüldü.1 tane triple negatif tümörde güçlü pozitiflik saptandı (Tablo 1). Çalışmaya sadece LN metastazlı lobüler meme karsinomu alındı, istatistiksel olarak moleküler gruplar ile metastazdaki TRPS1 ekspresyonu değerlendirildi. Moleküler gruplar arasında TRPS1 ekspresyonunda anlamlı fark saptanmadı. Ancak lobüler karsinomun LN metastazında %43,6 oranında TRPS1 pozitifliği görüldü.

Tartışma ve Sonuç

TRPS1 yeni bir GATA transkripsiyon ailesi üyesidir ve önemli bir tümör baskılayıcı gendir (4). Luminal meme epitel hücrelerinde ve dolayısıyla bu hücrelerden kaynaklanan kanserlerde spesifik olarak eksprese olduğu ancak myoepitelyal hücrelerde eksprese olmadığı gösterilmiş (5). TRPS1 özellikle triple negatif meme kanseri olmak üzere meme karsinomu için oldukça sensitif ve spesifik bir belirteçtir. Ai D. ve arkadaşları çeşitli meme kanseri türlerini içeren 479 vakaya immünhistokimyasal olarak TRPS1 ekspresyonunu analiz ettiklerinde, TRPS1 ve GATA3'ün ER-pozitif (%98'e karşı %95) ve HER2-pozitif (%87'ye karşı %88) meme karsinomlarında pozitif ekspresyona sahip olduğunu buldu. Bununla birlikte, TNMK'da yüksek düzeyde eksprese edilen TRPS1, metaplastik (%86'ya karşı %21) ve non-metaplastik (%86'ya karşı %51) TNMK'da GATA3 ekspresyonundan önemli ölçüde daha yüksek saptandı (6). Wang J. ve arkadaşları apokrin diferansiasyonu olan ER-/PR-/HER2+ meme karsinomlarının çoğunda TRPS1'i negatif buldu (7). Parkinson B. ve arkadaşları metaplastik meme karsinomlarında TRPS1 ekspresyonunu analiz ettiklerinde, 67 vakada TRPS1'in %91 ve GATA3'ün %55, 2 pozitif olduğunu gösterdi (8).

Biz de bu çalışmamızda aksilla LN metastazı bulunan lobüler meme karsinomlarında TRPS1 ekspresyonunu yüksek oranda saptadık. Triple negatif 1 vakada güçlü pozitiflik saptanırken, Her2 pozitif grupta %34. 5 oranında TRPS1 pozitifliği bulduk. Sonuç olarak TRPS1 lobüler meme karsinom metastazı düşünülen vakalarda primer odağı belirlemek amacıyla immünhistokimyasal panele eklenebilir.

Kaynaklar

1. Siegel RL, Miller KD, Jemal A. Cancer statistics, 2020. CA Cancer J Clin. 2020; 70 (1) :7-30.
2. Gown AM, Fulton RS, Kandalaft PL. Markers of metastatic carcinoma of breast origin. Histopathology. 2016; 68 (1) :86-95.
3. Kandalaft PL, Simon RA, Isacson C, Gown AM. Comparative Sensitivities and Specificities of Antibodies to Breast Markers GCDFP-15, Mammaglobin A, and Different Clones of Antibodies to GATA-3: A Study of 338 Tumors Using Whole Sections. Appl Immunohistochem Mol Morphol. 2016; 24 (9) :609-14.
4. Malik TH, Von Stechow D, Bronson RT, Shivdasani RA. Deletion of the GATA domain of TRPS1 causes an absence of facial hair and provides new insights into the bone disorder in inherited tricho-rhino-phalangeal syndromes. Mol Cell Biol. 2002; 22 (24) :8592-600.
5. Rammal R, Goel K, Elishaev E, Soong TR, Jones MW, Zhao C, et al. Utility of TRPS1 immunohistochemistry in confirming breast carcinoma: Emphasis on staining in triple-negative breast cancers and gynecologic tumors. Am J Clin Pathol. 2023; 160 (4) :425-34.
6. Ai D, Yao J, Yang F, Huo L, Chen H, Lu W, et al. TRPS1: a highly sensitive and specific marker for breast carcinoma, especially for triple-negative breast cancer. Mod Pathol. 2021; 34 (4) :710-9.
7. Wang J, Peng Y, Sun H, Aung PP, Resetkova E, Yam C, et al. TRPS1 and GATA3 Expression in Invasive Breast Carcinoma With Apocrine Differentiation. Arch Pathol Lab Med. 2023.
8. Parkinson B, Chen W, Shen T, Parwani AV, Li Z. TRPS1 Expression in Breast Carcinomas: Focusing on Metaplastic Breast Carcinomas. Am J Surg Pathol. 2022; 46 (3) :415-23.

PSS-050 [Meme Patolojisi] [Özet Metin]

NEOADJUVAN TEDAVİ UYGULANAN MEME KARSİNOMLARINDA TEDAVİ ÖNCESİ VE SONRASI TÜMÖRÜ İNFİLTRE EDEN LENFOSİTLERDE CD8/FOXP3 ORANININ KARŞILAŞTIRILMASI, TEDAVİ YANITI VE PROGNOSTİK FAKTÖRLERLE KORELASYONU

Hande Nur İnceman, İlkay Tosun, Itır Ebru Zemheri, Melike Özçelik

İstanbul Sağlık Bilimleri Üniversitesi Ümraniye Eğitim ve Araştırma Hastanesi

ÖZET

Amaç: Meme kanserinde tümörü infiltre eden lenfositler (TİL) son yıllarda prognostik bir belirteç olarak önem kazanmaktadır. Literatürde neoadjuvan tedavi (NAT) sonrası rezidü tümörde TİL'lere yönelik çalışma sayısı oldukça azdır. Bu çalışmada NAT uygulanan meme karsinomu olgularının NAT öncesi ve sonrası tümör dokularında TİL'leri hem morfolojik olarak hem de CD8 ve FOXP3 immunohistokimyasal boyaları ile değerlendirdikten sonra tedavi yanıtına etkisini, meme kanserinin bilinen prognostik faktörleri ile ilişkisini, genel sağkalım ve hastalıksız sağkalım üzerine etkilerini araştırmayı amaçladık.

Gereç ve Yöntem: Sağlık Bilimleri Üniversitesi Ümraniye Eğitim ve Araştırma Hastanesi Tıbbi Patoloji Bölümü arşivinden neoadjuvan tedavi uygulanan 105 meme kanseri vakasına ait tedavi öncesi biyopsi ve tedavi sonrası rezeksiyon materyalleri değerlendirmeye alınmıştır. Bu vakalara ait biyopsi ve rezeksiyon materyallerine CD8 ve FOXP3 immunohistokimyasal boyaları uygulanmış ve değerlendirilmiştir.

Bulgular: Tedavi yanıtı patolojik komplet yanıt (pCR) olan olguların NAT öncesi TİL değeri, tedavi yanıtı non-pCR olan olgulara göre istatistiksel olarak anlamlı düzeyde yüksek saptanmıştır (p=0,004; p<0,05). pCR olgularının moleküler alt tiplerine bakıldığında; %68.4'ü Luminal B, %15.8'i HER2 pozitif, %15.8'i Triple negatif meme karsinomu olduğu izlenmiştir. NAT öncesi TİL düzeyi şiddetli olan olguların Miller Payne skoru, TİL düzeyi hafif olanlara göre anlamlı düzeyde yüksek saptanmıştır (p=0,022; p<0,05). Tedavi yanıtı pCR olan olguların NAT öncesi CD8 değeri, tedavi yanıtı non-pCR olan olgulara göre istatistiksel olarak anlamlı düzeyde yüksek saptanmıştır (p=0,019; p<0,05). Histolojik derecesi 2 olan olguların NAT öncesi TİL değeri, derecesi 3 olanlara göre anlamlı düzeyde düşük saptanmıştır (p=0,022; p<0,05). Histolojik derecesi 2 olan olguların NAT öncesi CD8/FOXP3 değeri, derecesi 3 olanlara göre anlamlı düzeyde yüksek saptanmıştır (p=0,018; p<0,05). Histolojik derecesi 1 olan olguların NAT sonrası CD8 değeri, 3 olan olgulara göre anlamlı düzeyde düşük saptanmıştır (p=0,023; p<0,05). ypT evresi Tis olan olguların NAT öncesi TİL ve CD8 değerleri, ypT evresi T2 ve T3+ T4 olanlara göre anlamlı düzeyde yüksek saptanmıştır (p=0,017; p=0,001; p<0,05). ypT evresi T1 olan olguların NAT öncesi FOXP3 değeri, ypT evresi T3+ T4 olanlara göre anlamlı düzeyde yüksek saptanmıştır (p=0,008; p<0,01). Genel sağkalım ve hastalıksız sağkalım ile NAT öncesi ve sonrası TİL, CD8, FOXP3 ve CD8/FOXP3 oranı arasında istatistiksel olarak anlamlı farklılık göstermemektedir (p>0,05).

Sonuç: Bu çalışmada tedavi öncesi yüksek TİL ve CD8+TİL varlığının neoadjuvan tedaviye patolojik tam yanıtla ilişkili olduğu saptanmıştır. Literatürde bir çok çalışmada TİL'ler özellikle Triple negatif ve HER2-pozitif meme kanserinde tedaviye yanıtın öngörücüsü olarak değerlendirilmiş olup; tedaviye yanıtı tahmin etmenin en zor olduğu grup, en yaygın olan hormon pozitif grup olarak değerlendirilmiştir. Çalışmamızın önemli bir bulgusu; tedavi öncesi tru-cut biyopsilerde özellikle TİL ve CD8 değerlendirilmesinin hormon pozitif grupta da tedavi yanıtını öngörmede önemli bir biyobelirteç olabileceği yönündedir. Çalışmamızda NAT öncesi ve sonrası TİL, CD8, FOXP3, CD8/FOXP3 oranı ve genel sağkalım ile hastalıksız sağkalım arasında istatistiksel olarak anlamlı ilişki saptanmamıştır. Çalışmamız özellikle rezidü tümörlerde tek başına TİL odaklı değerlendirmeler yerine nodal metastaz, lenfovasküler invazyon gibi diğer prognostik faktörlerle kombine değerlendirilecek risk sınıflandırma sistemlerine ihtiyaç olduğunu destekler özelliktedir.

Anahtar Kelimeler: Meme, neoadjuvan, TİL, CD8, FOXP3, sağkalım

PSS-051 [Gastrointestinal Sistem Patolojisi]

MİKROSATELLİT İNSTABİL KOLOREKTAL KARSİNOM OLGULARINDA CDX2, SOX2, STAT1 VE BRAF V600E EKSPRESYONUNUN PROGNOSTİK ÖNEMİ VE KLİNİKOPATOLOJİK BELİRTEÇLERLE İLİŞKİSİ

Özgecan Demir[1], Semin Ayhan[2], Ömer Atmış[2], Hanife Seda Mavili[2], Ömer Acar[3]

[1]Harakani Devlet Hastanesi, Patoloji Anabilim Dalı, Kars

[2]Celal Bayar Üniversitesi, Patoloji Anabilim Dalı, Manisa

[3]Celal Bayar Üniversitesi, İç Hastalıkları Anabilim Dalı/Onkoloji Bilim Dalı, Manisa

ÖZET

Amaç: Mikrosatellit instabil (MSI) kolon tümörleri, mikrosatellit stabil (MSS) olanlardan farklı klinikopatolojik özelliklere sahiptir ve kolorektal adenokarsinomlarda (KRK) mikrosatellit instabilite iyi prognostik faktör olarak tanımlanmıştır. Bu çalışmada MSS tümörler ile MSI tümörler arasındaki farkları daha iyi tanımlayabilmek için bazıları prognostik olduğu bilinen, bazıları kanser onkogenezinde yeni araştırılmaya başlanmış CDX2, STAT1, BRAF ve SOX2 immünohistokimyasal (İHK) belirteçleri incelenerek bu iki tümör grubunda ekspresyon farklılıklarını, sağkalıma ve histopatolojik özelliklere etkilerini araştırmak amaçlanmıştır.

Gereç ve Yöntem: 2000-2018 yılları arasında hastanemizde rezeke edilen 593 KRK olgusu İHK yöntemiyle instabilite açısından değerlendirilmiş ve MSI/MSS tümörler belirlenmiştir. Her iki tümör grubunda histopatolojik ve klinik parametreler incelenmiş, CDX2, BRAF, SOX2 ve STAT1 immün belirteçleri, doku mikroarray yöntemi ile çalışılarak gruplar arasındaki farklılıklar belirlenmiştir. Ayrıca prognoz bilgilerine sahip olduğumuz 353 hastada bu immün belirteçlerin sağkalıma etkileri araştırılmıştır.

Bulgular: BRAF ekspresyonu; MSI, sağ kolon yerleşimi, artmış tümör boyutu ve kötü diferansiasyon, CDX2 ekspresyonu; MSS, sol kolon yerleşimi, iyi diferansiasyon ve azalmış perinöral invazyon, SOX2 ekspresyonu; kötü diferansiasyon ve tümörü infiltre eden lenfositlerde (TİL) artış, STAT1 ekspresyonu; MSI, sağ kolon yerleşimi, kötü diferansiasyon, erken invazyon seviyeleri, artmış TİL ve yüksek tümör tomurcuklanması ile ilişkili bulunmuştur. MSI grupta yüksek peritümöral lenfosit seviyesi, MSS grupta ise yüksek CDX2 ve STAT1 nükleer ekspresyonu, artmış sağkalım ile ilişkili bulunmuştur.

Sonuç: Çalışmamızda CDX2 ekspresyonu MSS olgularda iyi prognozla ilişkili saptanmış olup ekspresyonunu değerlendirmede standardizasyon gerektiği düşünülmüştür. Prognoz ve tedavi yanıtını öngörmede ve etkin tedavi yönetiminde yardımcı olacağı için BRAF mutasyonunun araştırılması gerektiği sonucuna varılmıştır. SOX2 ekspresyonu TİL artışı ile ilişkili saptanmış olup, immünoterapinin başarısını öngörmede kullanılabileceği düşünülmüş, prognoza etkisi ve klinikopatolojik parametrelerle ilişkisini inceleyen çalışmalar yapılması gerektiği saptanmıştır. STAT1'in prognostik bir belirteç olduğu saptanmış, farklı yolaklarla prognoz üzerinde farklı etkiler oluşturduğu düşünülmüştür. STAT1 için İHK değerlendirmenin standardize edilmesi ve hücresel komponentlerdeki ekspresyon farkının vurgulanması gerektiği sonucuna varılmıştır. Ayrıca artmış TİL oranları ile ilişkisi nedeniyle immünoterapiyi yönlendirebilecek bir belirteç olarak da araştırılmalıdır.

Anahtar Kelimeler: Mikrosatellit instabilite, CDX2, SOX2, BRAF V600E, STAT1

Amaç

Kolorektal kanserler (KRK) dünya genelinde en sık görülen dördüncü kanser olması ve kanser kaynaklı ölümler sıralamasında üçüncü sırada yer alması nedeniyle önemli bir sağlık problemidir (1). Kolorektal kanserlerin gelişimsel sürecine moleküler karsinogenez açısından bakıldığında %15- 20'sinde replikasyon hatalarından kaynaklanan Mikrosatellit instabilite (MSI) yolağının etkili olduğu görülmektedir. Replikasyon hataları normal şartlarda Mismatch Repair (MMR) sistemi tarafından tamir edilebilecek hatalardır (2). MSI, dört ana MMR genlerinden birinin (MLH1, MSH2, MSH6 veya PMS2) mutasyonla inaktivasyonundan kaynaklanır (3, 4). MSI kolon tümörleri, mikrosatellit stabil (MSS) olanlardan farklı klinikopatolojik özelliklere sahiptir ve kolon adenokarsinomlarında mikrosatellit instabilite iyi prognostik faktör olarak tanımlanmıştır. Bu çalışmada MSS tümörler ile MSI tümörler arasındaki farkları daha iyi tanımlayabilmek için bazıları prognostik olduğu bilinen, bazıları ise kanser onkogenezinde yeni araştırılmaya başlanmış CDX2, STAT1, BRAF ve SOX2 immünohistokimyasal (İHK) belirteçleri incelenerek bu iki tümör grubunda ekspresyon farklılıklarını, sağkalıma ve histopatolojik özelliklere etkilerini araştırmak amaçlanmıştır. CDX2, intestinal kanal epitelinin gelişimini ve farklılaşmasını düzenleyen, KRK'da progresyonu ve yayılmayı inhibe eden bir tümör supresördür (5). CDX2 ekspresyonunun kaybı, kötü diferansiasyon, ileri hastalık evresi, proksimal yerleşim ve mikrosatellit instabilite ile ilişkilendirilmiştir (6). Yakın zamanda, geniş bir kolorektal karsinom grubunda, CDX2 ekspresyon kaybının daha kısa genel sağkalım ve progresyonsuz sağkalım ile ilişkili olduğu gösterilmiştir (7, 8). BRAF onkogeni, 7q34 kromozom kolunda bulunan Raf kinaz ailesinin bir üyesidir ve mitojenle aktive olan protein kinaz sinyal yolağında önemli bir bileşendir. KRK'lı hastaların yaklaşık %10'unda BRAF mutasyonu bulunur ve bu mutasyon hücresel proliferasyon ve tümör büyümesi ile sonuçlanır (9). BRAF p. V600E mutasyonu, MLH1 promoter hipermetilasyonu sonucu MSI tümör oluşumuna yol açar ve bu yolakta daha fazla izlenir (10). BRAF mutant kolon tümörleri kadın cinsiyet, ileri yaş, proksimal yerleşim, ileri TNM evresi, diferansiasyon kaybı ve müsinöz histoloji ile ilişkilendirilmiştir (11-13). Bununla bir-

likte sonraki çalışmalarda BRAF mutasyonunun MSI ve MSS tümörlerde farklı prognostik etkiye sahip olduğu görülmüştür (14-16). STAT1'in (sinyal dönüştürücü ve transkripsiyon 1 aktivatörü) hücre proliferasyonunu baskılayarak ve immün yanıtı regüle ederek anti-onkojenik rol oynadığını bildiren çalışmalar mevcuttur (17). Ancak IFN ilişkili hücre içi sinyal yolağında önemli bir transkripsiyon faktörü olup pro-onkojenik bir molekül olarak hareket edebilir. Ek olarak, tümör immün gözetimi üzerinde olumsuz etki yapabilir. STAT1, tümör hücrelerinde T hücresi ve NK hücre fonksiyonlarını inhibe eden PD-L1 ekspresyonunu indükler. STAT1 ve PD-1/PD-L1 ekspresyonu arasındaki pozitif korelasyona dayanarak, STAT1'in MSI kolorektal kanserlerde pro-onkojenik bir rol oynaması mümkündür (18). Bugüne kadar bildirilen kanserler için STAT1'in prognostik potansiyeli değişken ve hatta bazen tartışmalı olmuştur. SOX2, 3q26. 3 – q27 kromozomunda yer alır ve cinsiyeti belirleyen Y bölgesi (SRY) benzeri kutu (SOX) gen ailesinin bir üyesidir. SOX2 proteini, transkripsiyonel bir faktör olarak, embriyonik kök hücrenin kendini yenilemesi ve pluripotensinin korunmasında önemli rol oynar. SOX2'nin ayrıca tümörijeniteye dahil olduğu bildirilmiştir. Çok sayıda çalışma, SOX2'nin meme kanseri, over kanseri, akciğer kanseri ve sindirim sistemi kanserleri gibi çeşitli tümörlerle ilişkili olduğunu göstermiştir (19). Yakın zamanda, SOX2'nin KRK'larda yüksek TNM evresi, lenf nodu metastazları ve kötü prognoz ile ilişkili olduğu bildirilmiştir (20-23). Bununla birlikte, SOX2'nin aşırı ekspresyonunun, mTOR yolağının inhibisyonu yoluyla KRK hücresi proliferasyonunu baskıladığını gösteren raporlar da vardır (24). SOX2, KRK'da olası bir prognostik belirteç olabilir. Bununla birlikte bu konuda kesin yargıya ulaştıran yeterli çalışma yoktur. MSI kolorektal karsinogenezde önemli basamakları kontrol eden, prognostik ve tedavi ilişkili özellikleri olan bu belirteçlerin ekspresyonunu değerlendirmek, bu tümör grubunu daha iyi tanımamızı ve MSI yolaktaki moleküler süreçleri daha iyi anlamamızı sağlayacaktır. Aslında bu belirteçlerin özellikleri MSS tümörlerde de yeterince aydınlatılabilmiş değildir. MSS ve MSI tümörler arasındaki farkı daha iyi anlamak, KRK hastalarında daha hızlı tanısal yaklaşımlar ve daha doğru tedavi protokolleri sonucunu beraberinde getirecektir.

Gereç ve Yöntem

2021-062 numaralı projemiz, 09.06.2021 tarihli toplantıda 20.478.486 karar no ile Manisa Celal Bayar Üniversitesi Tıp Fakültesi Sağlık Bilimleri Etik Kurulu tarafından onaylanmıştır. Manisa Celal Bayar Üniversitesi Tıp Fakültesi Tıbbi Patoloji Anabilim Dalı arşivinde yer alan, 2000-2018 yılları arasında kolon rezeksiyon materyalinde ya da konsültasyon olarak gönderilen rezeksiyon bloklarında tanı almış 603 kolorektal karsinom olgusu ile çalışmaya başlandı. Olguların hematoksilen&eozin (HE) boyalı preparatları ve parafin blokları arşivden çıkarıldıktan sonra tüm preparatlar incelendi ve histopatolojik tanı, derece ve tümör evresi yanı sıra histopatolojik prognostik verileri tekrar değerlendirildi. İncelenen 603 olgudan neoadjuvan tedavi almış ve tedaviye tam yanıt göstermiş 6 olgu, FAP'lı 3 olgu ve 1 mikst adenonöroendokrin karsinom olgusu çalışma dışı bırakıldı ve geriye kalan 593 olgu çalışma grubuna alındı. Konsültasyon olgularından bazılarında rapordaki eksiklikler nedeniyle bir kısım veriye ulaşılamadı ancak bu olgular çalışmadan dışlanmadı. Her olgu için tüm preparatlar incelendikten sonra lezyonu temsil eden, en çok tümör dokusu içeren preparat ve parafin blok seçildi. Bu bloklardan doku mikroarray yöntemi kullanılarak çalışma blokları hazırlandı. Kolon rezeksiyon materyallerine ait tüm H&E boyalı kesitler histopatolojik tanı, histolojik derece, lenfovasküler invazyon (LVİ), venöz invazyon, perinöral invazyon (PNİ), tümör tomurcuklanması (TT), az diferansiye kümeler (PDC), intratümöral ve peritümöral lenfositik yanıt, Crohn benzeri yangısal yanıt, fokal müsinöz diferansiasyon, invazyon seviyesi, tümör depoziti (TT), lenf nodu metastazı, TNM evresi, cerrahi sınır durumu açısından yeniden incelendi. Histopatolojik tanı ve histolojik derece DSÖ (2019), tümör evresi AJCC (8. Baskı, 2017) kanser evreleme kılavuzu ve CAP (2021) kılavuzuna göre değerlendirildi. MLH1, MSH2, MSH6 ve PMS2 için kontrol olarak normal kolon dokusu, SOX2 için testis germ hücreli tümörü, CDX2 için normal kolon mukozası, BRAF V600E için tiroid papiller karsinomu ve STAT1 için tonsil dokusu kullanıldı. Tümör hücrelerinde DNA onarım gen proteinlerinin retansiyonunu ya da kaybını değerlendirmek için %10 cutoff değeri kullanıldı. MLH1, MSH2, MSH6 ve PMS2 antikorlarının hepsi ile %10'nun üzerinde tümör hücresinde nükleer ekspresyon saptanması MSS olarak değerlendirildi. Tümör hücrelerinde MLH1, MSH2, MSH6 ve PMS2 antikorlarından en az biri ile nükleer ekspresyon kaybı saptanması durumunda MSI olarak değerlendirildi. Normal kolon mukozası, inflamatuar hücreler ve stromal hücreler pozitif internal kontrol olarak kabul edildi. CDX2 antikorunu değerlendirmek için tümör hücrelerinde %10 cut-off değeri kullanıldı. Hiç nükleer boyanma olmaması durumunda negatif, %10'un altında tümör hücresinde nükleer boyanma zayıf pozitif, %10'un üzerinde tümör hücresinde nükleer boyanma ise güçlü pozitif olarak değerlendirildi. SOX2 antikorunu tümör hücrelerinde değerlendirmek için %10 cut-off değeri kullanıldı. Hiç nükleer boyanma olmaması durumunda negatif, tümör hücrelerinde %10'u aşan herhangi bir oranda nükleer boyanma olması durumunda pozitif olarak değerlendirildi. BRAF V600E antikoru için sitoplazmik boyanmalar esas alındı. Tümör hücrelerinde reaksiyon saptanmaması: 0, zayıf derecede sitoplazmik reaksiyon: 1, orta derecede sitoplazmik reaksiyon: 2, kuvvetli derecede sitoplazmik reaksiyon: 3 olarak skorlandı. STAT1 antikoru için nükleer ve sitoplazmik boyanma ayrı ayrı değerlendirildi. Nükleer ekspresyon var ya da yok şeklinde skorlandı. Sitoplazmik ekpresyon ise boyanma yoğunluğuna göre 4 kategoride skorlandı: -Hiç sitoplazmik boyanma olmaması: Negatif, -Hafif boyanma: +1, -Orta derecede boyanma: +2, -Güçlü boyanma: +3. STAT1 değerlendirmesinde standart kurallar olmadığı için farklı varyasyonlarda STAT1'i analizleri yapılmıştır:

- STAT1 Nükleer: Nükleer boyanma varlığı ya da yokluğu
- STAT1-Sitoplazmik 1 (STAT1 – St1) : Negatif / +1 / +2 ve +3 olarak değerlendirildi.
- STAT1- Sitoplazmik 2 (STAT1 – St2) : Negatif ve +1 / +2 ve +3 olarak değerlendirildi.
- STAT1-Sitoplazmik 3 (STAT1 – St3) : Negatif, +1 ve +2 / +3 olarak değerlendirildi.
- STAT1 (+/-) : STAT1'de nükleer ya da sitoplazmik farketmeksizin herhangi bir boyanma olması pozitif, hiçbir boyanma olmaması negatif olarak değerlendirildi.

MSI ve MSS tümörlerde immünohistokimyasal olarak bu 4 belirtecin ekspresyonu araştırıldı ve yukarıda bahsedilen histopatolojik parametreler yanı sıra klinikopatolojik parametreler de incelenerek aralarındaki ilişkiler değerlendirildi. Son olarak da tüm çalışma grubu içinde, hastanemizde tedavi alan ve düzenli izlemi yapılan olgular prognostik değerlendirme için elde edilen verileri ile ayrı bir grup olarak ele alınıp bu belirteçlerin MSI ve MSS kolon tümörlerinde sağ kalıma etkisini belirlemek için sap kalım analizleri yapıldı. Çalışma sonucunda elde edilen tüm veriler kişisel bilgisayarda SPSS (Statistical Package for the Social Sciences) 26. sürümü ile incelendi. Parametrelerin korelasyonunun araştırılmasında Pearson ki-kare ve Fisher'ın Exact testleri kullanıldı. Tüm değerlendirmelerde istatistiksel anlamlılık sınırı p<0,05 olarak kabul edildi. p değeri 0,05 ile 0,10 arasında ise sınırda anlamlılık olarak değerlendirildi.

Bulgular

Manisa Celal Bayar Üniversitesi Tıp Fakültesi Tıbbi Patoloji Anabilim Dalı arşivinde yer alan, 2000-2018 yılları arasında kolon rezeksiyon materyalinde ya da konsültasyon olarak gönderilen rezeksiyon bloklarında tanı almış 603 kolorektal karsinom olgusu ile çalışmaya başlandı. Bu olgular içinde yeterli dokümantasyonu sağlanamayan olgular dışlandıktan sonra toplam 593 olgunun verileri değerlendirildi. Tüm olgularda MMR proteinlerinin ekspresyonu immünohistokimyasal olarak incelendi ve histopatolojik ve klinik parametreler MSİ ve MSS tümörlerde karşılaştırıldı. 593 olgunun 113'ü (%19,1) MSİ gösterirken, 480'i (%80,9) MSS olarak belirlendi. MSS tümörler ile MSI tümörler, uygulanan dört İHK'sal belirteç açısından karşılaştırıldı;

MSS tümörler, MSI tümörlere kıyasla CDX2 ile anlamlı olarak daha fazla oranda boyandı. (p<0,001). MSI olgularda BRAF anlamlı olarak daha yüksek oranda ekspresyon gösterdi (p<0,001). SOX2, STAT1 nükleer boyanma, herhangi bir STAT1 boyanması ve STAT1 sitoplazmik-3 boyanması ile gruplar arasında anlamlı fark görülmedi. STAT1 sitoplazmik-1 ve STAT1 sitoplazmik-2 boyanmaları ise MSI grupta anlamlı olarak daha yüksekti (Sırasıyla p=0,09 ve 0,011).

Cinsiyet ile hiçbir immün belirteç arasında anlamlı ilişki saptanmadı (p>0,05).

Tümörlerin yerleşim yerleri açısından değerlendirildiğinde; CDX2 sol kolon tümörlerinde (p=0,001), BRAF ise sağ kolon tümörlerinde anlamlı olarak daha fazla eksprese edilmekteydi (p<0,001). SOX2 ile lokalizasyon arasında anlamlı bir ilişki saptanmadı. STAT1'de ise nükleer ya da sitoplazmik herhangi bir komponentteki boyanma sağ kolon lokalizasyonlu tümörlerde anlamlı olarak yüksek bulundu (STAT1 Nükleer; p<0,001, STAT1 Sitoplazmik-1; p=0,013, STAT1 Sitoplazmik-2; p=0,028, STAT1 Sitoplazmik-3; p=0,005, STAT1 (+/-); p=0,02)

BRAF ekspresyonu ise tümör boyutu arttıkça anlamlı olarak artmaktaydı (p=0,014). Diğer immün belirteçler ile tümör boyutu arasında anlamlı ilişki saptanmadı.

STAT1 sitoplazmik-2 boyanmasında yüksek ekspresyon oranlarıyla materyalde non-neoplastik kolon mukozasındaki adenomatöz polip varlığı arasında anlamlı ters ilişki bulundu (0,041). Diğer belirteçler ile adenomatöz polip varlığı, proksimal/distal ya da radyal cerrahi sınır pozitifliği arasında anlamlı ilişki yoktu (p>0,05).

Tümör hücrelerinde diferansiasyon azaldıkça CDX2'de ekspresyon kaybı da anlamlı olarak azaldı (p=0,033). BRAF da ise tümör diferansiasyonu ile boyanma oranı arasında ters bir ilişki vardı; diferansiasyon arttıkça boyanma oranları anlamlı olarak düşmekteydi (p<0,001). SOX2 iyi diferansiye tümörlerde anlamlı olarak daha az ekprese edildi (p=0,002). STAT1'de de nükleer ya da sitoplazmik herhangi bir komponentteki boyanma diferansiasyon arttıkça anlamlı olarak azalma gösterdi (STAT1 Nükleer; p=0,001, STAT1 Sitoplazmik-1; p<0,001, STAT1 Sitoplazmik-2; p<0,001, STAT1 Sitoplazmik-3; p=0,004, STAT1 (+/-); p=0,005).

BRAF ekspresyonu müsinöz adenokarsinomlarda artış gösterme eğiliminde olsa da istatistiksel olarak anlamlı bir sonuç elde edilemedi. Diğer immün belirteçler ile müsinöz morfoloji arasında ilişki saptanmadı. Fokal müsinöz diferansiasyon varlığı ile de immün belirteçler arasında anlamlı bir ilişki saptanmadı (p>0,05).

LVİ ve venöz invazyon ile hiçbir immün belirteç arasında anlamlı bir ilişki gözlenmedi.

PNİ açısından bakıldığında, CDX2 ekspresyon oranı azaldıkça PNİ oranının anlamlı olarak arttığı saptandı (0,018). Diğer belirteçler ile PNİ arasında anlamlı ilişki saptanmadı (p>0,05).

İntratümöral lenfosit sayısındaki artış ile STAT-1'de oluşan herhangi bir boyanma ve STAT1-St. -3 boyanması anlamlı olarak artış göstermekteydi (sırasıyla p= 0,008, p=0,002). STAT-1'in varyasyon boyanmaları ile birlikte incelendiğinde, bu anlamlılığın daha çok sitoplazmik boyanma şiddetindeki artıştan kaynaklandığı görüldü.

Peritümöral lenfosit sayısındaki artış ile CDX2 dışındaki tüm belirteçlerde anlamlı bir ilişki saptandı. Ancak bu anlamlılığı daha iyi yorumlayabilmek için peritümöral lenfositler yok ve düşük / yüksek olacak şekilde iki gruba ayrıldığında sadece STAT1 sitoplazmik varyasyon boyanmaları ile anlamlı peritümöral lenfosit artışı görüldü (STAT1 Sitoplazmik-1; p=0,031, STAT1 Sitoplazmik-2; p=0,029, STAT1 Sitoplazmik-3; p=0,019).

Crohn benzeri yanıt ile immün belirteçler arasında anlamlı bir ilişki saptanmadı (p>0,05). Az diferansiye kümeler ile immün belirteçler arasında anlamlı bir ilişki yoktu.

TT derecesi ile sadece STAT1 nükleer, STAT1-St. -3 ve STAT1 (+/-) boyanması arasında anlamlı bir ilişki olduğu görüldü. STAT1 nükleer (p=0,022), STAT1-St. -3 (p=0,029) ve STAT1 (+/-) boyanması (p=0,017) TT derecesi arttıkça artmaktaydı. İmmün belirteçler ile tümör depoziti arasında anlamlı ilişki saptanmadı. CDX2 ve STAT1 sitoplazmik-2 boyanması ile LN metastazında sınırda anlamlılık gösteren ters korelasyon saptandı.

İnvazyon seviyesini T1, T2 (Erken evre) ve T3, T4a, T4b (İleri evre) şeklinde iki gruba ayırdığımızda STAT1-St. -1 (p=0,007) ve STAT1-St-2 (p=0,002) anlamlı olarak erken invazyon seviyelerinde, STAT1-St-3 (p=0,057) ise sınırda anlamlı olarak erken invazyon seviyelerinde daha çok boyandı. Diğer belirteçlerle invazyon seviyesi arasında anlamlı ilişki saptanmadı.

Sağkalım ile immun belirteçlerin ilişkisi incelendiğinde;

Çalışmada ele alınmış olan immun belirteçlerin uzak metastaz oluşumu ile ilişkilerini incelediğimizde; STAT1'de herhangi bir pozitiflik saptanması durumunda tanı anında uzak metastaz bulunma olasılığı sınırda anlamlı olarak daha az saptandı (STAT1 (+/-); p=0,077). Diğer belirteçler ile tanı anında uzak metastaz olması ya da tanı sonrasında uzak metastaz bulunması arasında anlamlı ilişki yoktu.

İmmün belirteçler ile klinik evre ve neoadjuvan tedavi yanıtı arasında anlamlı ilişki saptanmadı.

Çalışmada ele alınmış olan immun belirteçlerin prognostik etkisini incelediğimizde; Genel grupta ve MSI grupta CDX2 boyanması ile anlamlı bir veri elde edilmedi. MSS grupta ise CDX2'nin boyanma oranı ve şiddetiyle orantılı olarak genel ve progresyonsuz sağkalımın arttığı saptandı (sırasıyla p=0,003 ve p=0,002). BRAF ile boyanma oranı ve şiddeti arttıkça sağkalım düşme eğiliminde olsa da hiçbir grupta anlamlı farklılık saptanmadı. SOX2 negatif olgularda üç grupta da sağkalımın yüksek olduğu izlense de anlamlı ilişki saptanmadı. STAT1 nükleer pozitifliği ile yalnızca genel grupta GS ile anlamlı (p=0,049) sağkalım oranları izlendi. MSS ve MSI grupta ise anlamlı bir ilişki saptanmadı. STAT1 sitoplazmik-1, sitoplazmik-2 ve sitoplazmik-3 boyanmaları hiçbir grupta sağkalım ile anlamlı bir ilişki göstermedi. STAT1'de herhangi bir pozitiflik durumunda yalnızca genel grupta sağkalım anlamlı olarak artma göstermekteydi (p= 0,025).

Sonuç

MSI kolon tümörleri ile MSS kolon tümörleri farklı klinikopatolojik özelliklere sahip olup, kolon adenokarsinomlarında mikrosatellit instabilite iyi prognostik faktör olarak tanımlanmıştır. Kolon adenokarsinomlarında her iki grupta da prognozu öngörmek, tedavi yöntemini belirlemek ve yeni tedavi yöntemleri oluşturmak amacıyla çok sayıda immün belirteç araştırma konusu olmuştur. Biz de çalışmamızda MSS tümörler ile MSI tümörler arasındaki farkları daha iyi tanımlayabilmek için bazıları prognostik olduğu bilinen, bazıları ise kanser onkogenezinde yeni araştırılmaya başlanmış CDX2, STAT1, BRAF ve SOX2 immünohistokimyasal (İHK) belirteçleri inceleyerek bu iki tümör grubunda ekspresyon farklılıklarını, sağkalıma ve histopatolojik özelliklere etkilerini araştırmayı hedefledik.

Gastrointestinal kanal maligniteleri için ayırıcı tanıda önemli bir belirteç olan CDX2 intestinal gelişim ve onkogenezde ana düzenleyici transkripsiyon faktörlerinden biri olup ekspresyonu intestinal epitele yüksek oranda spesifiktir (7). CDX2 ekspresyonunun kaybı, kötü diferansiasyon, ileri hastalık evresi, proksimal yerleşim, vasküler invazyon ve mikrosatellit instabilite ile ilişkilendirilmiştir (6, 7). Literatürde yakın zamanda yapılan çalışmalarda, CDX2 ekspresyon kaybının daha kısa GS ve PS ile ilişkili olduğu gösterilmiştir (7, 8).

Literatürde kötü prognostik faktörlerle CDX2 kaybı ilişkisi değişkenlik göstermektedir. Bu durum CDX2'nin prognoza etkisinin diğer faktörlerden bağımsız olduğunu düşündürmektedir. Literatürde tümör hücrelerinde CDX2'nin iyi ve orta diferansiye tümörlerde daha yoğun boyandığı ve az diferansiye tümörlerde boyanma şiddetinin azaldığı belirtilmektedir (25). Bizim çalışmamızda hiç nükleer boyanma olmaması durumunda negatif, %10'un altında tümör hücresinde nükleer boyanma zayıf pozitif, %10'un üzerinde tümör hücresinde nükleer boyanma ise güçlü pozitif kabul edilmiş olup, CDX2, 9 olguda (%1,5) tamamen negatif, 43 olguda (%7,3) zayıf pozitif, 541 olguda (%91,2) ise güçlü pozitif izlenmiştir. Çalışmamızda MSS tümörler, MSI tümörlere kıyasla CDX2 ile anlamlı olarak daha fazla oranda boyanmıştır. Ayrıca CDX2 kaybı görülen ve zayıf boyanma gösteren olgularımız anlamlı olarak sağ kolon lokalizasyonlu olup, anlamlı olarak daha kötü diferansiasyon göstermektedir. Ancak CDX2'nin prognostik belirteç olarak klinik kullanımı halen tartışmalıdır. Yakın tarihli bir çalışmada CDX2 kaybının yalnızca MSS grupta sağkalımı olumsuz etkilediği saptanmıştır (26). Çalışmamızda MSS olgularda CDX2 ekspresyon kaybıyla birlikte GS ve PS'nin anlamlı olarak azaldığı saptanmıştır. MSI grupta CDX2 boyanması ile sağkalım arasında anlamlı bir veri elde edilememiştir. Çalışmamızda klinik evre, T evresi, sistemik nüks, LVİ, venöz invazyon, TIL, Crohn benzeri yangısal yanıt, tümör depoziti varlığı, fokal müsinöz diferansiasyon, TT, PDC ile CDX2 ekspresyonu arasında anlamlı ilişki saptanmamıştır. Ancak CDX2 ekspresyon kaybı ile LN metastaz oranı sınırda anlamlı, PNİ ise anlamlı olarak artmış bulunmuştur. Sonuç olarak çalışmamızda CDX2 ekpresyon kaybı, MSI varlığıyla önemli ölçüde korele olup, yüksek tümör derecesi, sağ kolon lokalizasyonu ve PNİ varlığı ile ilişkilidir, MSS tümörlerde kötü prognoz göstergesi iken, MSI tümörlerde prognoz ile ilişkili bulunmamıştır. Ancak yukarıda ifade edildiği gibi söz konusu çalışmalarda CDX2 ekspresyonunu değerlendirmek için farklı kriterler kullanılmıştır. CDX2 ekspresyon kaybı önümüzdeki süreçte prognostik değerlendirme amacıyla kullanıma girecekse cut off değerinin belirlenmesi ve standardizasyon için çok sayıda çalışma gereklidir.

KRK'larda, MSI olgularda Lynch sendromunu dışlaması, prognoz ve tedaviye yön vermesi nedeniyle BRAF mutasyonu değerlendirilmesi önerilmektedir (27). Literatürde BRAF mutasyonunun, MSI tümörlerin %41- 53'ünde, MSS tümörlerin %5'inde bulunduğu bildirilmekte olup, MSI tümörlerde anlamlı olarak yüksek saptanmaktadır (27-30). BRAF mutant kolon tümörleri kadın cinsiyet, ileri yaş, proksimal yerleşim, ileri TNM evresi, kötü diferansiasyon ve müsinöz histoloji ile ilişkilendirilmiştir (11-13). Bununla birlikte BRAF mutasyonunun MSI ve MSS tümörlerde farklı prognostik etkiye sahip olduğunu bildiren çalışmalar da mevcuttur (14-16). BRAF mutasyonunun MSS tümörlerde kötü prognostik faktör, MSI tümörlerde ise erken evre ile ilişkili olup iyi prognoz göstergesi olduğu ileri sürülmektedir (9). Seppala ve ark. çalışmalarında BRAF mutasyonu varlığının kötü prognoz ile ilişkilendirilmesine rağmen MSI/BRAF mutant olanların hastalıksız sağkalımının daha uzun olduğunu saptamışlardır. Bu durumu MSI'nın prognoz üzerindeki olumlu etkisi ile açıklamışlardır. MSS tümörlerde ise BRAF mutasyonu gösteren olguların daha kötü prognozlu olduğunu saptamışlar, ve bunu da BRAF mutasyonunun kötü prognostik etkisi ile açıklamışlardır (31). Lochhead ve ark. MSI ve BRAF mutasyon varlığı ile sağkalımı inceledikleri çalışmalarında 5 yıllık sağkalımı MSS/BRAF mutant olan grupta %46, MSS/BRAF wild tip olan grupta %65, MSI/BRAF mutant olan grupta %73, MSI/BRAF wild tip olan grupta %79 oranında bulmuştur. Bu çalışmada BRAF mutasyon varlığı mortaliteyi arttırırken, MSI varlığının azalttığı sonucuna varılmıştır (30). Bu çalışmalarda BRAF mutasyonu immünohistokimyasal ve moleküler yöntem ile çalışılmış olup, immünohistokimyasal yöntem %93 duyarlılık, %96 özgüllük ile moleküler yöntem ile korele bulunmuştur (32). Bizim çalışmamızda da maliyet ve zamandan tasarruf amacı ile BRAF mutasyon analizi için immünohistokimyasal yöntemi kullanılmıştır. Klinik çalışmalarda Evre II ve III MSI tümörlerde 5-FU tedavisinin etkisiz olduğu, hatta kemoterapiye bağlı görülebilecek yan etkiler de ekleneceği için zararı olabileceği ileri sürülmektedir (33). Evre III KRK'larda MSI varlığında lökovorin ve 5-FU tedavisi yerine, oksaliplatin kullanılması hastalıksız sağkalımı arttırmaktadır (34). MSI KRK'larda onkolojik tedaviler immün kontrol inhibitörleri ve immünoterapi yönünde ilerlemektedir. FDA tarafından 2015 yılında anti PD-1 ilacı pembrolizumab tedavisinin metastatik ve dirençli MSI KRK'larda kullanılabileceği bildirilmiştir (35). PD-1/PD-L1 inhibitörleri, monoterapi olarak kullanıldığında tümör boyutunu küçülterek, uzun süreli etki ve daha az toksisite sağlar. MSI varlığında, artan mutasyon ilişkili neoantijenler immün sistemi tümöre karşı uyararak anti-PD-1 yanıtını arttırırlar (36). MSI tümörlerde TIL varlığı, MSS tümörlere oranla daha yüksektir. Tümör çevresinde oluşan immün çevreye rağmen MSI KRK'larda tümör hücreleri, PD-1 gibi kansere özgü inhibitör kontrol noktaları nedeniyle tamamen elimine edilemezler. Bu aktif mikroçevre immün inhibitör sinyalleri ile dengelenir. Bu nedenle MSI KRK'lar immünoterapi için adaydır. Pembrolizumab tedavisi uygulanan MSI ve MSS KRK olgularında, MSI olanların immün yanıt ve hastalıksız sağkalım süresi daha uzun bulunmuştur (35). KRK'larda PD-L1 ekspresyonu kötü diferansiasyon, MSI varlığı, BRAF mutasyonu ve TIL varlığı ile ilişkilidir (37). PD-1 ekspresyonu gösteren TIL varlığı, MSI KRK'larda iyi prognoz ile ilişkili iken, tümörde PD-L1 ekspresyonu ise kısa sağkalım süresi ve kötü prognoz ile ilişkilendirilmiştir (38). Bizim çalışmamızda da benzer şekilde MSI varlığı ile BRAF mutasyonu arasında anlamlı ilişki belirlenmiştir. Tüm olgularımızın %8,3'ünde BRAF ekspresyonu saptanırken, MSI olgularımızda %15,9, MSS olgularımızda ise %6,5 oranında BRAF ekspresyonu saptanmıştır. BRAF ekspresyonu, sağ kolon tümörlerinde anlamlı olarak daha fazla bulunmuştur. Ayrıca BRAF ekspresyon artışı ile birlikte önemli prognostik histopatolojik parametreler olan artmış tümör boyutu ve diferansiasyon kaybı saptanmıştır. Ancak TIL, Crohn benzeri yangısal yanıt, fokal müsinöz diferansiasyon ve kadın cinsiyet ile ilişki saptanmamıştır. BRAF ekspresyonu müsinöz adenokarsinomlarda artış gösterme eğiliminde olsa da anlamlı sonuç elde edilememiş, LVİ, PNİ, venöz invazyonla ilişki saptanmamıştır. Çalışmamızda erken T evrelerinde BRAF ekspresyonunun daha fazla olduğu, ileri klinik evrelerde BRAF ekspresyonunun artma eğiliminde olduğu saptanmakla birlikte, sonuçlar istatistiksel olarak anlamlı değildir. LN metastazı ile BRAF arasında anlamlı bir ilişki gözlemlenmemiştir. MSS grupta BRAF ekspresyonu arttıkça GS ve PS azalmıştır ancak sonuçlar anlamlı değildir. MSI olgularda ise sağkalım ile BRAF ekspresyonu arasında bir ilişki elde edilememiştir. Elde ettiğimiz sonuçlara göre KRK'larda MSI varlığı yanı sıra BRAF mutasyonunun da değerlendirilmesi, prognoz ve tedavi yanıtını öngörmede ve etkin tedavi yönetimi seçiminde yardımcı olacaktır. Tedavi algoritmalarının moleküler yolaklar öncülüğünde düzenlenmesi, tedavi başarısını arttıracağı için moleküler karsinogenez mekanizmalarının iyi tanımlanması ve tanınması gerekmektedir.

SOX2, kanser hücrelerinin çoğalması, invazyon, göç ve metastazında, tümör hücre ve kök hücre statüsünün devamında, hücresel programlama, apopitoz ve kemodirenç gelişimi gibi pek çok karsinogenez aşamasında yer almaktadır (39). Son araştırmalar, küçük bir tümör hücresi alt grubunun, kök hücrelerle ilişkili özelliklere sahip olduğunu ortaya çıkarmış ve bu nedenle bu hücre grubuna kanser kök hücreleri (CSC'ler) denmiştir. Kanser kök hücreleri kendilerini yenileme kapasitesine ve çok yönlü diferansiasyon yeteneğine sahiptir, bu nedenle hem tümör büyümesine hem de yeni tümöral klonların ortaya çıkmasına neden olurlar (40-42). Lundberg ve ark. SOX2 eksprese eden kanser hücrelerinin kanser kök hücresi özellikleri sergilediklerini saptamışlar, ayrıca SOX2 ekspresyonu yüksek olan tümörlerde CDX2 ekspresyonu kaybının olduğunu belirterek SOX2'nin olumsuz klinik etkisine CDX2 ekspresyon kaybının destek olabileceğini öne sürmüşlerdir (43). Miller ve ark. özellikle tümör merkezindeki yüksek SOX2 ekspresyonunun, kansere özgü sağkalımı azaltan bağımsız bir faktör olduğu belirtirken, başka bir çalışmada SOX2 ekspresyonu ile prognoz arasında bir ilişki buluna-

mıştır (44, 45). Bir çalışmada tüm KRK'ların %11'inde SOX2 ekspresyonu saptanmıştır. Bu çalışmada SOX2 ekspresyonu ile BRAFV600E mutasyonu arasında pozitif ilişkili bulunmuştur. SOX2 ekspresyonunun kısmen BRAF sinyali tarafından düzenlendiği ve KRK'larda metastazla ilişkili olabileceği ve kötü prognozu gösterdiği öne sürülmüştür (20). Zhang ve ark. 2077 olgudan oluşan meta-analizde SOX2 ekspresynonunun KRK'larda lenf nodu metastazı, uzak metastaz, kötü diferansiasyon, ileri evre hastalık ile ilişkili olup, kötü prognostik olduğunu saptamışlardır (19). Zheng ve ark.'nın çalışmasında, SOX2 ekspresyonunu kötü klinik gidiş ve çoklu ilaca direnç genlerinin aktivasyonu ile önemli ölçüde korele bulmuştur. Ayrıca SOX2'nin hücre göçü, istila ve koloni oluşumuna yol açan Rho-ROCK sinyalinin aktivasyonuna sebep olduğunu saptamışlardır (21). Liu ve ark. ise SOX2 ekspresyonunun, mTOR yolağının inhibisyonu yoluyla kolorektal kanser hücresi proliferasyonunu baskıladığını savunmuştur (24). Önceki bir çalışmada SOX'nin KRK'larda hücresi proliferasyonunu indüklediği gösterilmiş, aradaki bu farkın reaksiyon sıcaklığı, süresi ya da kullanılan yöntemlerden kaynaklanabileceğini belirtmişlerdir (24). SOX2, hücrede EGFR gibi pek çok sinyal yolağını etkilemekte ya da PI3K/Akt gibi sağkalım yolaklarından etkilenmektedir. Böylece katkı yaptığı KRK gibi çeşitli kanserlerin prognozunda bir belirteç olabileceği gibi tedavilerinde de moleküler hedef potansiyeli taşımaktadır (46). Çalışmalarda ayrıca SOX2 proteini varlığında T lenfosit yanıtının daha güçlü olduğu ve kök hücre benzeri tedaviyle olguların immünoterapi için aday olabileceği belirtilmektedir (47). Literatürde sınırlı sayıda çalışmada SOX2 pozitifliği ile CD8+ TIL oranında artış birlikteliği gösterilmiştir (48). Çalışmamızda tüm olguların %5,4'ünde, MSS olguların %5'inde, MSI olguların ise %7,1'inde SOX2 ekspresyonu saptanmıştır. SOX2 ekspresyonu gösteren tümörlerimiz anlamlı olarak daha kötü diferansiasyon göstermişlerdir. SOX2 ekspresyon varlığında peritümöral lenfosit oranında sınırda anlamlı artış görülmüştür. MSS ve MSI olgularda SOX2 ekspresyonu GS ve PS'yi azaltmakla birlikte anlamlı sonuç elde edilmemiştir. SOX2 ekpresyonu ile LN metastazı ve uzak metastaz sıklığı artmış olsa da anlamlı sonuç saptanmamıştır. SOX2 ileri klinik evre ve ileri T evrelerinde daha sık eksprese olmakla birlikte anlamlı sonuç bulunmamıştır. Bu sonuçlara dayanarak çalışmamızda SOX2 ekspresyonunun diğer klinikopatolojik ve histopatolojik parametreler ile arasında anlamlı bir ilişki olmadığı söylenebilir. Ancak verilerimiz literatürde SOX2'nin kötü tümör diferansiasyonu sebebiyle kötü prognostik bir belirteç olduğunu belirten çalışmaları destekler niteliktedir. Ayrıca çalışmamızda yüksek TIL ile ilişkili bulunan SOX2'nin immünoterapi için potansiyel öngörücü ve tedavi adayı olduğu saptanmıştır. SOX2 ekspresyonunun KRK'larda prognoza etkisi ve klinikopatolojik parametrelerle ilişkisini aydınlatmak için daha fazla çalışmaya ihtiyaç vardır.

STAT1'in kanser biyolojisinde çok sayıda ve çeşitli rolleri vardır. STAT1, IFN ile ilgili hücre içi sinyalleşme için bir ana transkripsiyon faktörüdür (18). Çoğunlukla tümör supresör olsa da bazı kanser türlerinde pro-onkogen olarak görev aldığı bilinmektedir (49). Dolayısıyla STAT1'in kanserler için prognostik potansiyeli bugüne kadar bildirildiği gibi değişken ve hatta bazen tartışmalı olmuştur. STAT1'in tümör baskılayıcı rolü, olasılıkla bağışıklık sistemindeki işlevi ile ilişkilidir. İmmün sistem hücreleri, STAT1 aktivasyonuna yol açan IFN salgılar ve IFN ile uyarılan STAT1, CD8+ T hücrelerini aktive eden kemokinleri aktive edebilir (50). Ayrıca, bir transkripsiyon faktörü olarak STAT1, hücre döngüsü ile ilgili ve apopitoz ile ilgili genlerin ve ölüm reseptörü genlerinin ve bunların ligandlarının transkripsiyonunu indükler (51). STAT1, hepatoselüler karsinom ve KRK'larda ölüm reseptörü Fas'ın ve bunların ligandı FasL'nin ekspresyonunu indükler (52, 53). Ek olarak, STAT1'in anjiyogenezi inhibe ettiği bildirilmektedir (54). STAT1 ekspresyonunun iyi prognozla korelasyonu, KRK'lar için farklı çalışmalarda gösterilmiştir (55-58). Benzer şekilde özofagus kanseri, pankreas kanseri, hepatoselüler karsinom ve yumuşak doku sarkomları dahil olmak üzere birçok kanser için de iyi prognoz göstergesi olduğu rapor edilmiştir (59-62). Meme kanserlerinde ise STAT1 ekspresyonu için hem iyi hem kötü prognoz ile ilişkili korelasyonlar bildirilmiştir (63-65). Gordziel ve ark. 414 olguluk çalışmalarında STAT1'in KRK'larda GS'yi arttırdığını öne sürmüşlerdir (57). Shang ve ark.'nın yaptığı çalışmada KRK'lerde STAT1 ve buna bağımlı T lenfosit aktivasyonu engellendiğinde immünoterapi cevabının olmadığını, bu nedenle immün kontrol noktası blokaj tedavisinin faydalı olduğunu saptamışlardır (66). Tanaka ve ark. ise STAT1'in prognostik etkilerini incedikleri çalışmalarında olguların %9'unun yüksek düzeyde STAT1 sitoplazmik ekspresyonu sergilerken, çoğunluğunun düşük düzeylerde sitoplazmik ekspresyon gösterdiğini ve olguların %15'inde de STAT1'in pozitif nükleer ekspresyon gösterdiğini saptamışlardır. Ayrıca STAT1'in MSI olgularda belirgin olarak daha fazla ekprese edildiğini bildirmişlerdir. Çalışmalarında STAT1 ekspresyonunun, kötü tümör farklılaşması, sağ taraf yerleşimi ve MSI ile pozitif ilişkili olduğunu bulmuşlardır. Sitoplazmik veya nükleer STAT1 ekspresyonunun seviyesi ile LVİ veya PNİ arasında ilişki saptamamışlardır. Bu çalışmada erken evre KRK'larda STAT1'in yüksek sitoplazmik ekspresyonunun, hem GS hem de PS sürelerini olumsuz etkilediğini saptamış olup bu nedenle, STAT1 ekspresyonunun, erken evrelerde neoadjuvan tedavi açısından potansiyel bir risk belirleyici prognostik faktör olarak kullanılabileceğini ifade etmişlerdir. STAT1 nükleer ifadesini ise sağkalımla ilişkili bulmamışlardır (18). Biz de çalışmamızda STAT1 immün belirteci görece yeni ve tartışmalı bir belirteç olduğundan ve değerlendirmesinde ortak bir fikir birliği henüz oluşmadığından farklı boyanma paternlerini gözönüne alarak değerlendirdik. Çalışmamızda STAT1 sitoplazmik-1 ve STAT1 sitoplazmik-2 boyanmaları MSI grupta, MSS gruba göre anlamlı olarak daha yüksek izlenirken, STAT1 nükleer boyanması, herhangi bir lokalizasyondaki STAT1 pozitifliği ve STAT1 sitoplazmik-3 boyanması ile iki grup arasında anlamlı fark saptanmamıştır. STAT1'in nükleer ve sitoplazmik ekspresyonu, ya da herhangi bir loka-

lizasyondaki pozitifliği kötü diferansiasyon ve sağ taraf yerleşimi ile ilişkili bulunmuştur. STAT1'de herhangi bir pozitiflik durumunda tanı anında uzak metastaz saptanma olasılığı, STAT1 sitoplazmik-2 pozitifliğinde ise LN metastazı olasılığı sınırda anlamlı olarak daha az saptanmıştır. STAT1-St. -1 ve STAT1-St-2 anlamlı olarak, STAT1-St-3 ise sınırda anlamlı olarak erken invazyon seviyelerinde yüksek saptanmışlardır. Çalışmamızda ayrıca STAT1 nükleer, STAT1-St. -3 ve STAT1 (+/-) pozitifliğinin yüksek TT ile ilişkili olduğu görülmüştür. Daha önceki çalışmalarda saptanmamış olan bu bulgunun STAT1'in bazı çalışmalardaki kötü prognostik etkisine açıklık getiren bir özellik olduğunu düşünüyoruz. Elde ettiğimiz verilerle KRK'ların prognozunu öngörmede TT ve STAT1 ilişkisinin gelecekteki prognostik çalışmalarda incelenmeye değer bir konu olduğu sonucuna vardık. Özellikle MSI KRK'larda STAT1 ekspresyonu ile PD-L1 veya PD-1 ekspresyonu arasında bir korelasyon olup olmadığını inceleyen çalışmalar STAT1 ve PD-L1'in ve PD-1'in mRNA seviyeleri arasında, önemli bir pozitif korelasyon ortaya çıkarmıştır (18, 67, 68). Bizim çalışmamızda da STAT1'de sitoplazmik ağırlıklı olmak üzere boyanma oranlarının intratümöral lenfosit sayısındaki artış ile korele olduğu saptanmıştır. Aynı durum peritümöral lenfosit oranı için de geçerlidir. Bu sonuçlar STAT1'in immünoterapi tedavisi seçiminde bir belirteç olarak kullanılabileceğini düşündürmektedir. Ayrıca çalışmamızda ayrı ayrı değerlendirdiğimiz STAT1'in sitoplazmik ve nükleer ekspresyonları farklı anlamlar da taşımaktadır: Nükleer pozitifliğin özellikle yüksek sağkalım, kötü diferansiasyon ve sağ kolon yerleşimi ile ilişkili olduğu, sitoplazmik boyanmanın ise MSI, kötü diferansiasyon, artmış TIL ve erken invazyon seviyeleri ile ilişkili olduğu görülmüştür. Bu nedenle STAT1'in hücresel komponentlerdeki ekspresyon farkının vurgulanması gerektiği sonucuna varılmıştır. Herhangi bir komponentteki STAT1 pozitifliği, izlem grubundaki KRK'larda GS ile anlamlı, PS ile sınırda anlamlı olarak saptanmıştır. Sonuç olarak STAT1'in MSI, yüksek TIL oranları, erken invazyon seviyesi ve azalmış metastaz oranları gibi iyi prognostik faktörler yanı sıra TT ve diferansiasyon kaybı gibi kötü prognostik faktörlerle ilişkili olduğu görülmektedir. Ancak literatürde STAT1'in ekspresyon farklılıklarının gözönüne alındığı ve belirlenmiş olan standart kurallarla yapılmış çalışmalar çok azdır. Çalışmamızda da saptandığı gibi STAT1'in nükleer ve sitoplazmik ekspresyonlarının farklı mekanizmalarla farklı sonuçlara yol açması yüksek bir olasılıktır. Ayrıca literatürde bildirildiği gibi STAT1, farklı tümörlerde farklı etkiler oluşturuyor gibi görünmektedir. STAT1'in kanser gelişiminde çok sayıda rol oynadığı su götürmez bir gerçek olmakla birlikte, bu karmaşık ilişkinin aydınlatılabilmesi için çok daha fazla çalışmaya ihtiyaç vardır.

Kaynaklar

1. https://gco. iarc. fr/GLOBOCAN2022.
2. Yaraş S, Akkız H. Kolorektal kanserli hastalarda tümör dokusunda mikrosatellit instabilite taranması ve klinik üzerine etkinliği. Mersin Üniversitesi Sağlık Bilimleri Dergisi.12 (3) :469-77.
3. De' Angelis GL, Bottarelli L, Azzoni C, De' Angelis N, Leandro G, Di Mario F, et al. Microsatellite instability in colorectal cancer. Acta Biomed. 2018; 89 (9-s) :97-101.
4. Yamamoto H, Imai K. Microsatellite instability: an update. Arch Toxicol. 2015; 89 (6) :899-921.
5. Neumann J, Heinemann V, Engel J, Kirchner T, Stintzing S. The prognostic impact of CDX2 correlates with the underlying mismatch repair status and BRAF mutational status but not with distant metastasis in colorectal cancer. Virchows Arch. 2018; 473 (2):199-207.
6. Olsen J, Espersen ML, Jess P, Kirkeby LT, Troelsen JT. The clinical perspectives of CDX2 expression in colorectal cancer: a qualitative systematic review. Surg Oncol. 2014; 23 (3) :167-76.
7. Dalerba P, Sahoo D, Paik S, Guo X, Yothers G, Song N, et al. CDX2 as a Prognostic Biomarker in Stage II and Stage III Colon Cancer. N Engl J Med. 2016; 374 (3) :211-22.
8. Hong KD, Lee D, Lee Y, Lee SI, Moon HY. Reduced CDX2 expression predicts poor overall survival in patients with colorectal cancer. Am Surg. 2013; 79 (4) :353-60.
9. Wu M, Kim YS, Ryu HS, Choi SC, Kim KY, Park WC, et al. MSI status is associated with distinct clinicopathological features in BRAF mutation colorectal cancer: A systematic review and meta-analysis. Pathol Res Pract. 2020; 216 (1) :152791.
10. Fang M, Ou J, Hutchinson L, Green MR. The BRAF oncoprotein functions through the transcriptional repressor MAFG to mediate the CpG Island Methylator phenotype. Mol Cell. 2014; 55 (6):904-15.
11. Leggett B, Whitehall V. Role of the serrated pathway in colorectal cancer pathogenesis. Gastroenterology. 2010; 138 (6) :2088-100.
12. Wang J, Shen J, Huang C, Cao M, Shen L. Clinicopathological Significance of BRAF (V600E) Mutation in Colorectal Cancer: An Updated Meta-Analysis. J Cancer. 2019; 10 (10) :2332-41.
13. Chen D, Huang JF, Liu K, Zhang LQ, Yang Z, Chuai ZR, et al. BRAFV600E mutation and its association with clinicopathological features of colorectal cancer: a systematic review and meta-analysis. PLoS One. 2014; 9 (3) :e90607.
14. Sinicrope FA, Shi Q, Smyrk TC, Thibodeau SN, Dienstmann R, Guinney J, et al. Molecular markers identify subtypes of stage III colon cancer associated with patient outcomes. Gastroenterology. 2015; 148 (1) :88-99.
15. Phipps AI, Limburg PJ, Baron JA, Burnett-Hartman AN, Weisenberger DJ, Laird PW, et al. Association between molecular subtypes of colorectal cancer and patient survival. Gastroenterology. 2015; 148 (1) :77-87. e2.
16. Taieb J, Le Malicot K, Shi Q, Penault-Llorca F, Bouché O, et al. Prognostic Value of BRAF and KRAS Mutations in MSI and MSS Stage III Colon Cancer. J Natl Cancer Inst. 2017;109 (5).
17. Leon-Cabrera S, Vázquez-Sandoval A, Molina-Guzman E, Delgado-Ramirez Y, Delgado-Buenrostro NL, Callejas BE, et al. Deficiency in STAT1 signaling predisposes gut inflammation and prompts colorectal cancer development. Cancers. 2018; 10 (9) :341.
18. Tanaka A, Zhou Y, Ogawa M, Shia J, Klimstra DS, Wang JY, et al. STAT1 as a potential prognosis marker for poor outcomes of early stage colorectal cancer with microsatellite instability. PLoS One. 2020; 15 (4) :e0229252.
19. Zhang XH, Wang W, Wang YQ, Zhu L, Ma L. The association of SOX2 with clinical features and prognosis in colorectal cancer: A meta-analysis. Pathol Res Pract. 2020; 216 (1) :152769.

20. Lundberg IV, Löfgren Burström A, Edin S, Eklöf V, Öberg Å, Stenling R, et al. SOX2 expression is regulated by BRAF and contributes to poor patient prognosis in colorectal cancer. PLoS One. 2014; 9 (7) :e101957.
21. Zheng J, Xu L, Pan Y, Yu S, Wang H, Kennedy D, et al. Sox2 modulates motility and enhances progression of colorectal cancer via the Rho-ROCK signaling pathway. Oncotarget. 2017; 8 (58) :98635-45.
22. Han X, Fang X, Lou X, Hua D, Ding W, Foltz G, et al. Silencing SOX2 induced mesenchymal-epithelial transition and its expression predicts liver and lymph node metastasis of CRC patients. PLoS One. 2012; 7 (8) :e41335.
23. Neumann J, Bahr F, Horst D, Kriegl L, Engel J, Luque RM, et al. SOX2 expression correlates with lymph-node metastases and distant spread in right-sided colon cancer. BMC Cancer. 2011; 11:518.
24. Liu H, Du L, Wen Z, Yang Y, Li J, Dong Z, et al. Sex determining region Y-box 2 inhibits the proliferation of colorectal adenocarcinoma cells through the mTOR signaling pathway. Int J Mol Med. 2013; 32 (1) :59-66.
25. Winn B, Tavares R, Matoso A, Noble L, Fanion J, Waldman SA, et al. Expression of the intestinal biomarkers Guanylyl cyclase C and CDX2 in poorly differentiated colorectal carcinomas. Human pathology. 2010; 41 (1) :123-8.
26. Slik KMT, Riku PhD§, Carpén, Olli MD, PhD; Kurki, Samu PhD; Korkeila, Eija MD, PhD; Sundström, Jari MD, PhD; Pellinen, Teijo PhD. CDX2 Loss With Microsatellite Stable Phenotype Predicts Poor Clinical Outcome in Stage II Colorectal Carcinoma. The American Journal of Surgical Pathology. 2019.
27. Lin EI, Tseng LH, Gocke CD, Reil S, Le DT, Azad NS, et al. Mutational profiling of colorectal cancers with microsatellite instability. Oncotarget. 2015; 6 (39) :42334-44.
28. Samowitz WS, Sweeney C, Herrick J, Albertsen H, Levin TR, Murtaugh MA, et al. Poor survival associated with the BRAF V600E mutation in microsatellite-stable colon cancers. Cancer Res. 2005; 65 (14) :6063-9.
29. Bläker H, Alwers E, Arnold A, Herpel E, Tagscherer KE, Roth W, et al. The Association Between Mutations in BRAF and Colorectal Cancer-Specific Survival Depends on Microsatellite Status and Tumor Stage. Clin Gastroenterol Hepatol. 2019; 17 (3) :455-62. e6.
30. Lochhead P, Kuchiba A, Imamura Y, Liao X, Yamauchi M, Nishihara R, et al. Microsatellite instability and BRAF mutation testing in colorectal cancer prognostication. J Natl Cancer Inst. 2013; 105 (15) :1151-6.
31. Seppälä TT, Böhm JP, Friman M, Lahtinen L, Väyrynen VM, Liipo TK, et al. Combination of microsatellite instability and BRAF mutation status for subtyping colorectal cancer. Br J Cancer. 2015; 112 (12) :1966-75.
32. Dvorak K, Higgins A, Palting J, Cohen M, Brunhoeber P. Immunohistochemistry with Anti-BRAF V600E (VE1) Mouse Monoclonal Antibody is a Sensitive Method for Detection of the BRAF V600E Mutation in Colon Cancer: Evaluation of 120 Cases with and without KRAS Mutation and Literature Review. Pathol Oncol Res. 2019; 25 (1) :349-59.
33. Benatti P, Gafà R, Barana D, Marino M, Scarselli A, Pedroni M, et al. Microsatellite instability and colorectal cancer prognosis. Clin Cancer Res. 2005; 11 (23) :8332-40.
34. Zaanan A, Cuilliere-Dartigues P, Guilloux A, Parc Y, Louvet C, de Gramont A, et al. Impact of p53 expression and microsatellite instability on stage III colon cancer disease-free survival in patients treated by 5-fluorouracil and leucovorin with or without oxaliplatin. Ann Oncol. 2010; 21 (4) :772-80.
35. Marginean EC, Melosky B. Is There a Role for Programmed Death Ligand-1 Testing and Immunotherapy in Colorectal Cancer With Microsatellite Instability? Part I-Colorectal Cancer: Microsatellite Instability, Testing, and Clinical Implications. Arch Pathol Lab Med. 2018; 142 (1) :17-25.
36. Le DT, Uram JN, Wang H, Bartlett BR, Kemberling H, Eyring AD, et al. PD-1 Blockade in Tumors with Mismatch-Repair Deficiency. N Engl J Med. 2015; 372 (26) :2509-20.
37. Rosenbaum MW, Bledsoe JR, Morales-Oyarvide V, Huynh TG, Mino-Kenudson M. PD-L1 expression in colorectal cancer is associated with microsatellite instability, BRAF mutation, medullary morphology and cytotoxic tumor-infiltrating lymphocytes. Mod Pathol. 2016; 29 (9) :1104-12.
38. Lee LH, Cavalcanti MS, Segal NH, Hechtman JF, Weiser MR, Smith JJ, et al. Patterns and prognostic relevance of PD-1 and PD-L1 expression in colorectal carcinoma. Mod Pathol. 2016; 29 (11) :1433-42.
39. Vanner RJ, Remke M, Gallo M, Selvadurai HJ, Coutinho F, Lee L, et al. Quiescent sox2 (+) cells drive hierarchical growth and relapse in sonic hedgehog subgroup medulloblastoma. Cancer Cell. 2014; 26 (1) :33-47.
40. Dalerba P CR, Clarke MF. Cancer stem cells: models and concepts. Annu Rev Med 2007; 58:267-84. 2007.
41. Visvader JE LG. Cancer stem cells: current status and evolving complexities. Cell Stem Cel. 2012; 10 (6) :717-28.
42. O'Connor ML XD, Shigdar S, Macdonald J, Li Y, Wang T, et al. Cancer stem cells: A contentious hypothesis now moving forward. Cancer Lett 2014; 344 (2) :180-7.
43. Lundberg IV ES, Eklöf V, Öberg Å, Palmqvist R, Wikberg ML. . SOX2 expression is associated with a cancer stem cell state and downregulation of CDX2 in colorectal cancer. BMC Cancer. 2016; 16:471.
44. Miller T, McCoy M, Hemmings C, Bulsara M, Iacopetta B, Platell C. The prognostic value of cancer stem-like cell markers SOX2 and CD133 in stage III colon cancer is modified by expression of the immune-related markers FoxP3, PD-L1 and CD3. Pathology. 2017; 49 (7) :721-30.
45. Miller TJ, McCoy MJ, Lee-Pullen TF, Anyaegbu CC, Hemmings C, Bulsara MK, et al. The Prognostic and Predictive Value of SOX2 (+) Cell Densities in Patients Treated for Colorectal Cancer. Cancers (Basel). 2020; 12 (5).
46. Weina K, Utikal J. SOX2 and cancer: current research and its implications in the clinic. Clin Transl Med. 2014; 3:19.
47. Bhadurihauck A LL, Li Q, Wang J, Xiao Z. Transient exposure to proteins SOX2, Oct-4, and NANOG immortalizes exhausted tumor-infiltrating CTLs. Biochemical and Biophysical Research Communications. 2016; 2016; 473 (4) :1255-60.
48. Lee J JY, Lee JH, Hong M, Hwang HW, Hong SA, et al. The Prognostic Value of Sex-Determining Region Y-Box 2 and CD8+ TumorInfiltrating Lymphocytes in Limited-Stage Small-Cell Lung Cancer. Oncology. 2021; 2021; 99 (8) :528-38.
49. Zhang Y, Liu Z. STAT1 in cancer: friend or foe? Discov Med. 2017; 24 (130) :19-29.

50. Au KK LPC, Ren R, Meunier L, Clément I, Tyrishkin K, et al. STAT1-associated intratumoural T (H) 1 immunity predicts chemotherapy resistance in high-grade serous ovarian cancer. J Pathol Clin Res. 2016; 2016; 2 (4) :259-70.
51. Dimco G KR, Latchman DS, Stephanou A. . STAT1 interacts directly with cyclin D1/Cdk4 and mediates cell cycle arrest. Cell Cycle. 2010; 2010; 9 (23) :4638-49.
52. Shin EC AJ, Kim CH, Choi Y, Ahn YS, Kim H, et al. . IFN-gamma induces cell death in human hepatoma cells through a TRAIL/death receptor-mediated apoptotic pathway. Int J Cancer. 2001; 2001; 93 (2) :262-8.
53. Xu X FX, Plate J, Chong AS. . IFN-gamma induces cell growth inhibition by Fas-mediated apoptosis: requirement of STAT1 protein for upregulation of Fas and FasL expression. Cancer Res.1998; 1998; 58 (13) :2832-7.
54. Zhang Y JG, Zhang J, Mi R, Zhou Y, Fan W, et al. . Overexpression of STAT1 suppresses angiogenesis under hypoxia by regulating VEGF-A in human glioma cells. Biomed Pharmacother. 2018; 2018; 104:566-75.
55. Klampfer L. The role of signal transducers and activators of transcription in colon cancer. Front Biosci. 2008; 13:2888-99.
56. Simpson JA, Al-Attar A, Watson NF, Scholefield JH, Ilyas M, Durrant LG. Intratumoral T cell infiltration, MHC class I and STAT1 as biomarkers of good prognosis in colorectal cancer. Gut. 2010; 59 (7) :926-33.
57. Gordziel C, Bratsch J, Moriggl R, Knösel T, Friedrich K. Both STAT1 and STAT3 are favourable prognostic determinants in colorectal carcinoma. Br J Cancer. 2013; 109 (1) :138-46.
58. Slattery ML, Lundgreen A, Kadlubar SA, Bondurant KL, Wolff RK. JAK/STAT/SOCS-signaling pathway and colon and rectal cancer. Mol Carcinog. 2013; 52 (2) :155-66.
59. Zhang Y, Molavi O, Su M, Lai R. The clinical and biological significance of STAT1 in esophageal squamous cell carcinoma. BMC Cancer. 2014; 14:791.
60. Sun Y, Yang S, Sun N, Chen J. Differential expression of STAT1 and p21 proteins predicts pancreatic cancer progression and prognosis. Pancreas. 2014; 43 (4) :619-23.
61. Chen G, Wang H, Xie S, Ma J, Wang G. STAT1 negatively regulates hepatocellular carcinoma cell proliferation. Oncol Rep. 2013; 29 (6) :2303-10.
62. Takahashi A, Nakayama R, Ishibashi N, Doi A, Ichinohe R, Ikuyo Y, et al. Analysis of gene expression profiles of soft tissue sarcoma using a combination of knowledge-based filtering with integration of multiple statistics. PLoS One. 2014; 9 (9) :e106801.
63. Widschwendter A, Tonko-Geymayer S, Welte T, Daxenbichler G, Marth C, Doppler W. Prognostic significance of signal transducer and activator of transcription 1 activation in breast cancer. Clin Cancer Res. 2002; 8 (10) :3065-74.
64. Sheen-Chen SM, Huang CC, Tang RP, Yang CH, Chou FF, Eng HL. Signal transducer and activator of transcription 1 in breast cancer: analysis with tissue microarray. Anticancer Res. 2007; 27 (4b) :2481-6.
65. Tymoszuk P, Charoentong P, Hackl H, Spilka R, Müller-Holzner E, Trajanoski Z, et al. High STAT1 mRNA levels but not its tyrosine phosphorylation are associated with macrophage infiltration and bad prognosis in breast cancer. BMC Cancer. 2014; 14:257.
66. Shang S YY, Chen F, Yu L, Shen SH, Li K, et al. . TRIB3 reduces CD8 (+) T cell infiltration and induces immune evasion by repressing the STAT1-CXCL10 axis in colorectal cancer. Sci Transl Med. 2022; 2022; 14 (626) :eabf0992.
67. Liang YH, Chen KH, Tsai JH, Cheng YM, Lee CC, Kao CH, et al. Proteasome inhibitors restore the STAT1 pathway and enhance the expression of MHC class I on human colon cancer cells. J Biomed Sci. 2021; 28 (1) :75.
68. Comprehensive molecular characterization of human colon and rectal cancer. Nature. 2012; 487 (7407) :330-7.

PSS-052 [Gastrointestinal Sistem Patolojisi] [Özet Metin]

MİDE KARSİNOMLARINDA HBO1 EKSPRESYONUNUN PROGNOSTİK FAKTÖRLER VE SAĞKALIM İLE İLİŞKİSİ

Begüm Başlı Ersoy[1], Aylin Ege Gul[2], Nagehan Ozdemir Barisik[2], Sibel Şensu[3]
[1]Viranşehir Devlet Hastanesi, Tıbbi Patoloji Kliniği, Şanlıurfa
[2]S. B. Ü. Kartal Dr. Lütfi Kırdar Şehir Hastanesi, Tıbbi Patoloji Kliniği, İstanbul
[3]İstinye Üniversitesi Tıp Fakültesi, Tıbbi Patoloji Ana Bilim Dalı, İstanbul

ÖZET

Amaç: Mide karsinomlarında bireysel tedavilerin geliştirilmesinde ve prognozun tahmininde yeni biyobelirteçlere ihtiyaç duyulmaktadır. HBO1 (Orijin Tanıma Kompleksi 1'e (ORC1) bağlanan histon asetiltransferaz) histon asetiltransferaz (HAT) ailesinin bir üyesi olup DNA replikasyonu, hücre proliferasyonu, tümörogeneziste replikasyon ve transkripsiyonun düzenlenmesinde rol oynamaktadır. HBO1'in birçok kanser türündeki yüksek ekspresyonunun prognozu olumsuz yönde etkilediği düşünülmektedir. Bu çalışmada mide karsinomlarında HBO1 ekspresyonun prevalansının, hastaların klinikopatolojik özellikleriyle ve sağkalım ile ilişkisinin araştırılması amaçlanmıştır.

Gereç ve Yöntem: Sağlık Bilimleri Üniversitesi Kartal Dr. Lütfi Kırdar Şehir Hastanesi Tıbbi Patoloji Bölümü'nde, 2014-2018 yılları arasında mide adenokarsinomu tanısı almış 283 olguya çalışmaya alınmıştır. Hastaların demografik özellikleri ve histopatolojik verileri toplanmış ve olguların tamamına immünohistokimyasal (İHK) olarak HBO1 boyası uygulanmıştır. Tümör hücrelerinin ve çevre normal mukozanın HBO1 boyanma yüzdesi ve yoğunluğu değerlendirilmiştir. HBO1 ekspresyon durumu ile klinikopatolojik parametrelerin ilişkisi incelenmiştir.

Bulgular: Hastaların (n=283) %71,02'si erkek ve %28,98'i kadındır. Olguların %64,31'i az diferansiye, %26,15'i orta diferansiye, %9,54'ü iyi diferansiyedir. HBO1 ekspresyon durumu incelendiğinde, normal dokuların tamamı hiç ya da düşük düzeyde boyanırken, yüksek düzeyde boyananların tümü malign dokulara aittir. Kadın hastalarda erkeklere oranla istatistiksel olarak anlamlı şekilde daha yüksek yoğunluk ve yaygınlıkta HBO1 ekspresyonu saptanmıştır. Az diferansiye tümörlerin boyanma yoğunluk ve yaygınlık düzeyi, orta ve

iyi diferansiye olanlara göre istatistiksel anlamlı düzeyde yüksektir. Histolojik tip bakıldığında taşlı yüzük hücreli olanların boyanma yaygınlık ve yoğunluk düzeyi tubuler alt tipte olanlara göre istatistiksel olarak anlamlı düzeyde yüksek saptanmıştır. Sağkalım açısından incelediğimizde boyanma yoğunluk ve yaygınlık düzeyi yükseldikçe sağkalımın istatistiksel anlamlı düzeyde azalmıştır.

Sonuçlar: Yüksek HBO1 ekspresyonunun agresif tümör histolojisi ve düşük sağkalım ile ilişkili olduğu saptanmıştır. Mide karsinomu gelişimi çok basamaklı bir süreç olup patogenezde birçok genetik değişiklik tanımlanmıştır. HBO1 aşırı ekspresyonun birçok tümörde kanser gelişimine katkı sağladığı açıktır. Çalışmamız mide karsinomu tanılı hastalarda HBO1 ekspresyonunun İHK'sal olarak değerlendirildiği ve klinikopatolojik parametreler ile ilişkisinin araştırıldığı az sayıdaki çalışmalardan biri olma özelliğini taşımaktadır.

Anahtar Kelimeler: Mide adenokarsinomu, HBO1, sağkalım

PSS-053 [Gastrointestinal Sistem Patolojisi] [Özet Metin]

KOLOREKTAL KARSİNOMLARDA NANOG VE SOX2 İMMUNEKSPRESYONLARININ NEOADJUVAN TEDAVİ YANITINI ÖNGÖRMEDEKİ ROLÜ VE KLİNİKOPATOLOJİK PARAMETRELERLE İLİŞKİSİ

Ozgul Ozdemir[1], Sevınc Hallac Keser[1], Nagehan Ozdemir Barisik[1], Sibel Şensu[2]
[1]S. B. Ü. Kartal Dr. Lütfi Kırdar Şehir Hastanesi, Tıbbi Patoloji Kliniği, İstanbul
[2]İstinye Üniversitesi Tıp Fakültesi, Tıbbi Patoloji Ana Bilim Dalı, İstanbul

ÖZET

Amaç: Neoadjuvan tedavi almış kolorektal karsinomlarda NANOG ve SOX2 immunekspresyonunun neoadjuvan tedavi yanıtının öngörülebilirliğini araştırmak, sağkalımı etkileyen klinikopatolojik özellikleri gözden geçirmek ve hedefe yönelik tedavilerde yönlendirici olabilmek amaçlanmıştır.

Gereç ve Yöntem: Mayıs 2012- Eylül 2022 tarihleri arasında hastanemizin Tıbbi Patoloji Bölümü'nde neoadjuvan tedavi sonrası kolon rezeksiyonu yapılmış, tedavi öncesinde kolonoskopik biyopsisi merkezimizde olup, kolorektal karsinom tanısı almış hastalar çalışmaya alındı. Hastaların demografik özellikleri ile histopatolojik verileri kaydedildi. Olguların neoadjuvan tedavi öncesi ve sonrasına ait dokularına NANOG ve SOX2 immünboyası uygulandı. NANOG ve SOX2 ekspresyonu ile klinikopatolojik parametrelerle ilişkisi incelendi.

Bulgular: Çalışmaya 105 hasta dahil edildi. Neoadjuvan tedavi öncesi hastaların 68'inde düşük, 37'sinde yüksek NANOG ekspresyonu izlendi. Tedavi yanıtı olmayanlarda tam yanıt olanlara göre tedavi öncesi daha yüksek NANOG ekspresyonu izlendi (p= 0.029). İleri T evresi ve lenf nodu metastazı varlığında yüksek NANOG ekspresyonu görüldü (p= 0.012/ 0.006). Neoadjuvan tedavi sonrası NANOG ekspresyonu tedavi öncesine göre daha yüksekti (p= 0.0001). Hem neoadjuvan tedavi öncesi hem de sonrası düşük NANOG ekspresyonu gösteren olgular, yüksek ekspresyon gösterenlere göre daha uzun hastalıksız sağ kalım süresine sahip olsa da fark anlamlılığa ulaşmadı. Tedavi sonrası SOX2 ekpresyonu tedavi öncesine göre daha yüksekti(p= 0.002). Tedavi öncesi NANOG ekspresyonları yüksek olanlarda SOX2 ekpresyonu izlendi ve aralarında orta derecede pozitif korelasyon saptandı. Tedavi öncesi ve sonrası SOX2 ekspresyonu gösteren olgular, ekspresyon göstermeyenlere göre daha uzun sağkalıma sahipti (p= 0.027/ 0.036).

Sonuç: SOX2 ve yüksek NANOG ekspresyonu gösteren olguların tedaviye tam yanıt oranı daha az ve sağkalım süreleri daha kısa bulundu. Tedavi sonrası yüksek NANOG ekspresyonunu bağımsız prediktör faktör olarak görüldü. Tedavi öncesi ve sonrası NANOG ve SOX2 ekspresyonları birbiriyle korele olup tedavi sonrası her ikisinin de ekspresyonu artmıştı. Çalışmamız, tedavi öncesi ve sonrası olgularda NANOG ve SOX2 ekspresyonlarının birbiriyle ilişkisini, neoadjuvan tedavi yanıtı ve klinikopatolojik faktörlerle ilişkisini araştıran ilk çalışmadır.

Anahtar Kelimeler: İmmunhistokimya, kolorektal adenokarsinom, NANOG, neoadjuvan tedavi, prognoz, SOX2

PSS-054 [Gastrointestinal Sistem Patolojisi] [Özet Metin]

KOLON ADENOKARSİNOMU TÜMÖR TOMURCUKLANMASINDA PROGRAMLANMIŞ HÜCRE ÖLÜMÜ LİGAND 1 (PD-L1) EKSPRESYONUNUN KLİNİKOPATOLOJİK VE PROGNOSTİK ÖNEMİ

Yılmaz Baş[1], Bayram Yılmaz[2], Güven Güney[1], Havva Hande Keser Şahin[1], Tuğba Özçerezci[2], Kaan Helvacı[3], Ibrahim Tayfun Sahiner[4]
[1]Hitit Üniversitesi Tıp Fakültesi, Patoloji Ana Bilim Dalı, Çorum
[2]Hitit Üniversite Erol Olçok Eğitim ve Araştırma Hastanesi, Patoloji Kliniği, Çorum
[3]Hitit Üniversitesi Tıp Fakültesi, Onkoloji Kliniği, Çorum
[4]Hitit Üniversitesi Tıp Fakültesi, Genel Cerrahi Ana Bilim Dalı, Çorum

ÖZET

Amaç: Bu çalışmada, konvansiyonel kolon adenokarsinomu (KA) tümör tomurcuklanmasında (TT) programlanmış hücre ölümü ligand 1 (PD-L1) ekspresyonunun klinikopatolojik bulgular ve prognoz arasındaki ilişkisinin araştırılması amaçlandı.

Gereç ve Yöntem: Çalışmamız tek merkezli ve retrospektiftir. Evre 2, 3 ve 4 KA'lı 122 olgu içeriyordu. Hitit Üniversitesi Tıp

Fakültesi Klinik Araştırmalar Etik Kurul onayı alındı (395-2021). Analiz için formaldehit fikse parafine gömülü tümör dokusunun en büyük örneği seçildi. TT, the International Tumor Budding Consensus Conference/College of American Pathologists'in son önerileri dikkate alınarak, hematoksilen eozin boyalı preparatlarda skorlandı. İmmünohistokimyasal çalışma DAKO Omnis platformunda gerçekleştirildi. PD-L1 için sadece klon 22C3 kullanılmıştır. Membranöz PD-L1 ekspresyonu, peritümöral, intratümöral tümör hücrelerinin (%0, %1, %1-5, >%5) ve bağışıklık hücrelerinin yüzdelerine göre derecelendirildi. TT'deki PD-L1 ekspresyon yüzdesi, tüm tümör hücrelerinin derecesi ile oranlandı ve prognoza etkisi analiz edildi. PD-L1 ekspresyonu ile klinik özellikler arasındaki ilişkiyi bir Pearson ki-kare testi veya Fisher'in kesin testi kullanarak değerlendirildi.

Bulgular: TT, daha yüksek patolojik T, daha yüksek pN evresi ve daha yüksek TNM evresi ve daha kötü genel sağkalımı içeren olumsuz klinikopatolojik özelliklerle ilişkilendirildi. Yaş, metastatik lenf düğümü sayısı, organ metastazı ve PD-L1 peritümöral TT (%1 / <%1) tek değişkenli modelde istatistiksel olarak anlamlıydı (sırasıyla; p=0,033, p=0,003, p=0,002, p=0,004, p=0,004). PD-L1 pozitif boyanması çoğunlukla tümör çevresinde ve TT'de görüldü. PD-L1 pozitif peritumoral TT oranları ile hastaların yaşam süreleri istatistiksel olarak anlamlı farklı idi (Long Rank=12.07, P=0.007).

Daha fazla tümör alanlarının analizde kullanılması maliyeti artırmaktadır.

Sonuç: Biyobelirteçleri değerlendirirken tümör tomurcuklanmasını dikkate almanın önemi gösterildi. Genel sağkalım, istatistiksel olarak sınırlı önem gösterse de, TT'de PD-L1 ekspresyonunun daha agresif kanser biyolojisi ve kötü sağkalım ile ilişkili olduğunu bildirdik. PD-L1 için uygun tümör alanı seçiminin muamma oluşu dikkate alınmalıdır. Literatürde, kolon kanserinde, farklı PD-L1 klonları içeren antikorlar, farklı cutoff değerleri kullanıldığında farklı sonuçlar elde edildiği görülmektedir.

Anahtar Kelimeler: Kolon adenokarsinomu, tümör tomurcuklanması, immünohistokimya, programlanmış hücre ölümü ligand 1, patoloji, prognoz

PSS-055 [Gastrointestinal Sistem Patolojisi]

ÖZOFAGUSUN SKUAMÖZ HÜCRELİ KARSİNOMLARINDA STROMAL REAKSİYONUN, TÜMÖR TOMURCUKLANMASININ VE TÜMÖR İNFİLTRE LENFOSİTLERİN KLİNİKOPATOLOJİK FAKTÖRLER VE PROGNOZ İLE İLİŞKİSİ

Büşra Altunay, Selin Didar Turgut, Gülsüm Özlem Elpek
Akdeniz Üniversitesi, Tıbbi Patoloji Ana Bilim Dalı, Antalya

ÖZET

Amaç: Özofagusun yassı epitel hücreli karsinomu (YEHK), kötü seyirli bir tümör olduğundan, davranışının belirlenmesinde ve tedavide kullanılacak yüksek özgüllük ve duyarlılığa sahip yeni belirleyici faktörlerin araştırılmasını gerektirmektedir. Diğer organ tümörlerinde olduğu gibi YEHK'de de tümör tomurcuklanması (TT) ve tümör infiltre lenfositlerin (TİL) histopatolojik değerlendirilmesinin tümör davranışının belirlenmesinde etkin olduğuna dair veriler mevcuttur. Son yıllarda bu iki değişkene ek olarak az sayıda çalışmada stromal reaksiyonun (SR) da önemli bir belirteç olabileceğine dair kanıtlar bulunmaktadır. Ancak bu değişkenlerin YEHK'de patolojik raporlama protokollerindeki yerinin belirlenmesi için daha ileri çalışmalara ihtiyaç vardır. Bu çalışmanın amacı, özofagusun YEHK'de SR, TT ve TİL'in diğer klinikopatolojik faktörler ve tümör davranışı ile ilişkisinin belirlenmesidir.

Gereç ve Yöntem: Çalışma grubu Akdeniz Üniversitesi Tıp Fakültesi Hastanesinde, YEHK tanılı 98 hastadan oluşmaktadır. TT ve SR sırasıyla Uluslararası Tümör Tomurcuklanma Konferansı (ITBCC) ve Ueno ve ark. tarafından tanımlanan sınıflandırmaya göre değerlendirildi. TİL ise %5 sınır alınarak olgular 2 gruba ayrıldı: TİL1 ve TİL2. TT ve SR ise sırasıyla TT1, TT2 ve TT3 ve SR1, SR2 ve SR3 olmak üzere 3 gruba ayrıldı. Veriler SPSS. 23 kullanılarak analiz edildi.

Bulgular: SR ile TT ve invazyon düzeyi arasında pozitif ilişki saptanırken (p<0.006), TT ile TİL arasında negatif ilişki görüldü (p<0.05). Ayrıca TT ile lenf nodu metastazı ve evrenin korele olduğu izlendi (p<0.05). Tek değişkenli yaşam analizinde invazyon düzeyi, lenf nodu metastazı, evre, TT, SR ve TİL'in hastalığın seyri ile ilişkili olduğu görüldü (p<0.05). Log-rank testi ile anlamlı bulunan değişkenlerin cox-regresyon analizi ile incelenmesinde TİL'in bağımsız prognostik faktör olmadığı saptanırken, SR, TT ve invazyon düzeyinin bağımsız prognostik faktörler olduğu izlendi.

Sonuç: Bu çalışmada EMT ilişkili parametrelerden SR, TT ve TİL'in birbirleriyle olan ilişkileri özofagusun YEHK'de EMT'nin tümör davranışı üzerindeki etkisini desteklemektedir. Çalışmamız özellikle SR ve TT'nin tümör davranışının ve hastalığın sağkalımının belirlenmesinde etkin rol alabileceğini göstermekle birlikte, bulgularımızın daha ileri çalışmalarla desteklenmesi gerekmektedir.

Anahtar Kelimeler: Özofagus, stromal reaksiyon, tümör infiltre lenfositler, tümör tomurcuklanması

Amaç

Özofagus kanserleri, dünya genelinde kansere bağlı ölümlerin 6. en sık sebebi olan agresif davranışlı tümörlerdir (1). Bunlardan yassı epitel hücreli karsinom (YEHK) özellikle Doğu Asya ülkelerinde özofagus kanserlerin %90'ından fazlasını oluşturmakta ve kötü seyirli olması nedeniyle hastalığın seyri ve tedavinin belirlenmesinde kullanılacak geleneksel patolojik belirteçlere ek olarak yeni prognostik parametrelere gereksinim duyulmaktadır (2).

Yakın geçmişte diğer solid organ tümörlerinde olduğu gibi YEHK'de de tümör tomurcuklanması (TT) ve tümör mikroçevresinde (TMÇ) bulunan tümör infiltre lenfositlerin (TİL) histopatolojik değerlendirilmesinin tümör davranışının belirlenmesinde etkin olduğuna dair bulgular mevcuttur (3-7). Öte yandan bu tümörlerde, TMÇ'nin davranışa etkisinin sadece TIL ile sınırlı olmadığı, stromal reaksiyonun (SR) da önemli bir rolü olduğuna dair veriler not edilmiştir. Ancak, diğer gastrointestinal sistem tümörlerinden farklı olarak, özofagusun YEHK'da SR'nin bağımsız bir prognostik faktör olduğu yönündeki bulgular, farklılıklar göstermektedir (8-11).

TMÇ ve TT arasında bulunan güçlü ilişkiye rağmen bu tümörlerde, SR'nin TT ile ilişkisini araştıran literatürde yalnızca 1 çalışma mevcuttur olup, SR ile TIL korelasyonuna ait herhangi bir bulgu mevcut değildir (9).

Bu çalışmanın amacı, özofagusun YEHK'de, SR'nin TT, TİL ve diğer klinikopatolojik faktörler arasındaki korelasyonu ve hastalığın seyrini belirlemedeki etkinliğini araştırmaktır.

Gereç ve Yöntem

Çalışma grubu Akdeniz Üniversitesi Tıp Fakültesi Hastanesinde, YEHK tanılı 98 hastadan oluşmaktadır. TT ve SR sırasıyla Uluslararası Tümör Tomurcuklanma Konferansı (ITBCC) ve Ueno ve ark. tarafından tanımlanan sınıflandırmaya göre değerlendirilmiştir (12, 13). Bu sınıflandırmaya göre olgular: TT1 (0-4 tomurcuk), TT2 (5-9 tomurcuk), TT3 (³ 10) olarak ayrılmıştır. SR ise, matür, intermediyer ve immatür stroması olan olgular şeklinde sırasıyla SR-I, SR-II ve SR-III olarak gruplandırılmıştır. TİL ise %5 eşik değer alınarak olgular 2 grupta kategorize edilmiştir: TİL1 ve TİL2.

İstatistiksel analiz amacıyla olgular yaş ve çap ortalamaları eşik değer alınarak iki alt gruba ayrılmıştır. Tüm veriler, Ki-kare testi, Kaplan-Meier ve Çok değişkenli Cox regresyon analizi ile SPSS. 23 kullanılarak değerlendirilmiştir.

Bulgular

SR ile cinsiyet (p=0.023) ve invazyon derinliği (p=0.006) arasında anlamlı bir ilişki gözlenmiştir. TT ve TIL ise invazyon (p<0.001 ve p=0.002), lenf düğümü metastazının varlığı (p=0.006 ve p=0.018), evre (p<0.001 ve p=0.003) ile ilişkili bulunmuştur.

SR ile TT (p<0.001) ile pozitif bir korelayon gösterirken, TİL ile böyle bir ilişki saptanmamıştır. Ancak TİL ile TT ve TIL arasında negatif bir ilişki saptanmıştır (p=0.04).

Tek değişkenli yaşam analizinde invazyon düzeyi (p<0.001), lenf nodu metastazı (p=0.002), evre (p<0.001), TT (p<0.001), SR (p<0.001), ve TİL' in (p=0.009) hastalığın seyri ile ilişkili olduğu izlenmiştir. Log-rank testi ile anlamlı bulunan değişkenlerin Cox-regresyon analizi ile incelenmesinde TİL'in bağımsız prognostik faktör olmadığı saptanırken, SR (p<0.001), TT (p<.001) ve invazyon düzeyinin (p<0.001) bağımsız prognostik faktörler olduğu görülmüştür.

Sonuç

Bilgilerimize göre çalışmamız ösofagusun YEHK'da SR'nin klinikopatolojik faktörlere ek olarak, TT ve TİL ile ilişkisinin birlikte değerlendirildiği ilk çalışmadır. Serimizde, SR'nin TT ile pozitif bir korelasyon gösterdiği saptanmıştır. Dolayısıyla, SR'nin, TİL kadar tümör mikroçevresinde etkin olduğunu vurgulamaktadır. Ayrıca bu değişkenin geleneksel klinikopatolojik faktörler ile ilişkisi tümör davranışının ve hastalığın seyrinin belirlenmesinde kullanılabileceği yönündeki verileri desteklemektedir (8-11). Daha da önemlisi SR'nin, TT ve tümör invazyonu ile bağımsız bir prognostik parametre olarak izlenmesi, bu değişkenin rutin raporlama kriterleri arasında yer alabileceği yönündeki bulguları güçlendirmektedir.

İlginç olarak çalışmamızda SR, TİL ile ilişkili bulunmamıştır. Ayrıca her ne kadar TİL tek değişkenli yaşam analizinde anlamlı bir belirteç olsa da bağımsız bir faktör olarak izlenmemiştir. Bu bulgu geçmişte TİL'in önemli bir prognostik faktör olduğu yönündeki çok sayıdaki veriyi dışlayamaz. Çünkü TİL'i belirlemede kullandığımız yöntem sadece HE boyalı kesitleri içermekteydi. Oysa CD8+ gibi ileri immünohistokimyasal incelemenin yapıldığı yeni çalışmalara elde ettiğimiz sonuçların farklılık gösterebileceği göz ardı edilemez. Dolayısıyla, SR'nin TİL ile ilişkisinin belirlenmesi için geniş hasta serilerinde yapılacak ve TİL'in değerlendirilmesinde immünohistokimyasal ve moleküler patolojik testlerin kullanıldığı çalışmalara ihtiyaç vardır.

Sonuç olarak, özofagusun YEHK'de SR'nin değerlendirilmesi, TT'ye ek olarak tümör davranışı ve hastalığın seyrinin belirlenmesinde kolay ulaşılabilir prognostik bir öneme sahiptir.

Kaynaklar

1. Bray F, Ferlay J, Soerjomataram I, et al. Global cancer statis- tics 2018: GLOBOCAN estimates of incidence and mortality worldwide for 36 cancers in 185 countries. CA Cancer J Clin. 2018; 68:394–424.
2. Lagergren J, Smyth E, Cunningham D, Lagergren P. Oesophageal cancer. The Lancet 2017; 390; 2383-2396.
3. Berg KB, Schaeffer DF. Tumor budding as a standardized parameter in gastrointestinal carcinomas: more than just the colon. Mod Pathol. 2018; 31: 862e872.
4. Koelzer VH, Langer R, Zlobec I, Lugli A. Tumor budding in upper gastrointes- tinal carcinomas. Front Oncol. 2014; 4:216.
5. Almangush A, Karhunen M, Hautaniemi S, Salo T, Leivo I. Prognostic value of tumour budding in oesophageal cancer: a meta-analysis. Histopathology. 2016; 68:173e182.
6. Fuchinoue K, Nemoto T, Shimada H, et al. Immunohistochemical analysis of tumor budding as predictor of lymph node metastasis from superficial esophageal squamous cell carcinoma. Esophagus. 2020; 17:168e174.
7. Lohneis P, Hieggelke L, Gebauer F, et al. Tumor budding assessed according to the criteria of the International Tumor Budding Consensus Conference de- termines prognosis in resected esophageal adenocarcinoma. Virchows Arch. 2021; 478:393e400.

8. Kouzu, K., Kajiwara, Y., Tsujimoto, H., Mochizuki, S., Okamoto, K., Shinto, E.,. . . & Ueno, H. (2023). Prognostic impact of desmoplastic reaction in esophageal squamous cell carcinoma patients with neoadjuvant therapy. Esophagus, 20 (3), 474-483.
9. Li, Z. W., He, L., Zheng, Z., Zhang, Q., Xu, Y. T., Chen, J. Y.,. . . & Fan, X. S. (2022). Combined assessment of tumour cell nest size and desmoplastic reaction as an excellent prognostic predictor in oesophageal squamous cell carcinoma. Histopathology, 80 (7), 1112-1120.
10. Sakai, A., Nakashima, Y., Miyashita, Y., Ao, T., Kimura, Y., Shinto, E.,. . . & Mori, M. (2021). Histological categorisation of the desmoplastic reaction is a predictor of patient prognosis in oesophageal squamous cell carcinoma. Histopathology, 79 (2), 219-226.
11. Kouzu, K., Nearchou, I. P., Kajiwara, Y., Tsujimoto, H., Lillard, K., Kishi, Y., & Ueno, H. (2022). Deep-learning-based classification of desmoplastic reaction on H&E predicts poor prognosis in oesophageal squamous cell carcinoma. Histopathology, 81 (2), 255-263.
12. Ueno H, Jones A, Jass JR, Talbot IC. Clinicopathological significance of the 'keloid-like' collagen and myxoid stroma in advanced rectal cancer. Histopathology 2002; 40; 327-334.
13. Ueno H, Jones AM, Wilkinson KH, Jass JR, Talbot IC. Histological categorisation of fibrotic cancer stroma in advanced rectal cancer. Gut 2004; 53; 581-586.

PSS-056 [Gastrointestinal Sistem Patolojisi]

ÇOK KISA ÇÖLYAK HASTALIĞI: DUODENUM BİYOPSİ DEĞERLENDİRMESİNDE A.Ü.T.F. DENEYİMİ

Ahmet Ramazan Akur[1], Eda Nur Kozan[1], Hande Yanar[2], Elif Özgür[3], Elif Tuncel[1], Hazal Kardelen Kahraman[1], Fahriye Tecellioğlu[4], Berna Savaş[1], Arzu Ensari[1]
[1]Ankara Üniversitesi, Tıbbi Patoloji Anabilim Dalı, Ankara
[2]Çukurova Üniversitesi, Tıbbi Patoloji Anabilim Dalı, Adana
[3]Erzurum Şehir Hastanesi, Tıbbi Patoloji Anabilim Dalı, Erzurum
[4]Turgut Özal Üniversitesi, Tıbbi Patoloji Anabilim Dalı, Malatya

ÖZET

Amaç: Çok kısa ('ultra-short') çölyak hastalığı (ÇKÇH), duodenumda mukozal patolojinin yalnızca bulbusta saptandığı, distal duodenumu normal olan olguları kapsayan, çölyak hastalığının (ÇH) yeni tanımlanmış bir formudur. ÇKÇH'nin sıklığı literatürde değişkenlik göstermekle birlikte %1-%26 arasında bildirilmektedir. Bu çalışmada ÇKÇH olgularının gluten sensitif enteropati spektrumu içerisindeki konumlarının belirlenmesi amacıyla, ÇKÇH'deki histopatolojik özelliklerle serolojik ve klinik verilerin ilişkileri araştırılmıştır.

Gereç ve Yöntem: Hastanemizde 2010-2020 yılları arasında çölyak hastalığı şüphesi ile duodenum biyopsisi (bulbus-D1 ve distal duodenum-D2) yapılan ve D1 ve D2 arasında diskordan tutulum saptanan 40 pediatrik ve 19 erişkin hastanın biyopsileri histopatolojik olarak yeniden değerlendirilmiş, ÇKÇH olguları klinik ve serolojik veriler eşliğinde incelenmiştir. İstatiksel analizde Fischer's exact test ve t testi kullanılmış, p<0.05 anlamlı kabul edilmiştir.

Bulgular: Pediyatrik kohortta ortalama yaş 10.75 (3-18) olup, %65'i kız çocuk; erişkinlerde ortalama yaş 37.38 (19-57) olup, %78.94'ü kadın hastadır. Olguların 40'ında (%67.8) yalnızca D1 tutulumlu ÇKÇH saptanmış, 6 (%10.16) olguda bulbusta daha şiddetli patolojiyle karakterli D1+D2 tutulumu izlenmiş, 13 (%22.03) olguda ise D2 tutulumu saptanmıştır. D1 tutulumuyla karakterli ÇKÇH, pediyatrik grupta (%87.71) erişkinden (%55.55) anlamlı yüksek bulunmuştur (p=0.02). ÇKÇH hasta grubunda Tip3 mukozal patoloji ve TTg IgA düzeyleri de benzer şekilde pediyatrik grupta (sırasıyla %66.66; %77.27) erişkinlere (sırasıyla %42.85; %71.42) göre yüksek bulunmuştur (sırasıyla p=0.24; p=0.55). ÇKÇH olgularında CD3 İEL sayısı pediyatrik (%38.4) ve erişkin (38.57) grupta benzer bulunmuştur; ortalama iel sayısı (%38.44), D2 diskordan tutulumlulardan (%44.37) düşük bulunmuştur (p=0.43). ÇKÇH olgularında TTg IgA pozitifliği (75.86), D2 tutulumlulardan (%33.33) yüksektir (p=0.06).

Sonuç: Serimizdeki diskordan tutulumlu olgular arasında yalnızca D1 (bulbus) tutulumuyla karakterli ÇKÇH oranının yüksekliği, rutin endoskopik inceleme sırasında duodenumun ekstensif örneklenmesinin ve özellikle D1-bulbus lokalizasyonundan rutin biyopsi alınmasının önemini ortaya koymaktadır. ÇKÇH'nin pediyatrik grupta erişkinlere göre anlamlı yüksek bulunması özellikle çocuk hastalarda D1-bulbus örneklemesinin gerekliliğini göstermesi açısından önemlidir. Grubumuz tarafından daha önce yapılan bir çalışmada da benzer şekilde olguların %13'ünde D2 biyopsisi tümüyle normal olduğu için, D1-bulbus biyopsisi ile çölyak tanısının verilebildiği gösterilmiştir.

Anahtar Kelimeler: Bulbus, Çölyak, Duodenum, Erişkin, Pediyatrik

Amaç

Çok kısa ('ultra-short') çölyak hastalığı (ÇKÇH), duodenumda mukozal patolojinin yalnızca bulbusta saptandığı, distal duodenumu normal olan olguları kapsayan, çölyak hastalığının (ÇH) yeni tanımlanmış bir formudur2. ÇKÇH'nin sıklığı literatürde değişkenlik göstermekle birlikte %1-%26 arasında bildirilmektedir. Bu çalışmada ÇKÇH olgularının ÇH spektrumu içerisindeki konumlarının belirlenmesi amacıyla, ÇKÇH'deki histopatolojik özelliklerle serolojik ve klinik verilerin ilişkileri araştırılmıştır.

Gereç ve Yöntem

Hastanemizde 2010-2020 yılları arasında çölyak hastalığı şüphesi ile ikili duodenum biyopsisi (bulbus-D1 ve distal duodenum-D2) yapılan ve ÇH tanısı konulan 795 vakadan D1 ve D2 arasında diskordan tutulum saptanan 47 pediatrik ve 21 erişkin hastanın biyopsileri histopatolojik olarak yeniden incelenmiş, ÇKÇH olguları klinik ve serolojik veriler eşliğinde değerlendirilmiştir. Kontrol grubu olarak D1 ve D2 tutulumu gösteren (ekstensif tutulum) olgular arasından 22 pediatrik ve 21 erişkin hasta seçilerek ÇKÇH olguları ile semptomlar, TTG

pozitifliği, ÇH Marsh tiplendirmesi ve CD3 İEL sayısı gibi klinikopatolojik parametreler açısından karşılaştırılmıştır. İstatiksel analizde Ki-kare testi, Fischer's exact test ve bağımsız grup t testi kullanılmıştır, p<0.05 anlamlı kabul edilmiştir.

Bulgular

Pediyatrik kohort için ortalama yaş 10. 34 (3-18) olup, %66.6'sı kız çocuk; erişkinler için ortalama yaş 37.00 (19-74) olup, %64.28'si kadındı. D1 ve D2 biyopsisi yapılıp ÇH hastalığını tanısı alan hastaların (795) 68'inde (%8.55) asimetrik tutulum; 53'ünde (%6.66) ÇKÇH saptandı. Asimetrik tutulumlu olguların 53'ünde (%77.9) yalnızca D1 tutulumlu ÇKÇH saptanmış, 15 (%22.1) olguda ise D2 tutulumu saptanmıştır. Asimetrik tutulumlu olgularda D1 tutulumuyla karakterli ÇKÇH, pediyatrik grupta 41 (%87.23) erişkinden 12 (%57.14) anlamlı yüksek bulunmuştur (p=0.01). Pediyatrik kohortu oluşturan olguların büyük çoğunluğu yaşıtlarına göre boy kısalığı ve/veya kilo alamama (%35.48) ile başvururken; boy ve kilo durumunu; iştahsızlık, hazımsızlık, karın ağrısı gibi non-spesifik dispeptik yakınmalar (%25.80) ve yakın aile bireylerine konulan ÇH tanısı sonrası yapılan incelemeler (%22.58) izledi. Diare (%9.6), kabızlık (%6.45) ve kronik hastalık (diyabetes mellitus, dermatitis herpetiformis gibi) (%6.45) nadir olmayan diğer nedenlerdi. Erişkin kohortun en sık başvuru nedenleri ise dispepsi (%25), kilo kaybı (%25), anemi etyolojisi araştırma (%16.66), diare (%16.66) ve halsizlik (%8.3) olarak tespit edildi. Yaştan bağımsız olarak ÇKÇH grubu ve ekstensif grup semptomlar açısından karşılaştırıldığında; dispepsi ÇKÇH'de (%30.43) ekstensif gruba göre (%18.75) daha sık görülürken kilo kaybı ve/veya alamama ekstensif grupta (%42.85) ÇKÇH'ye (%17.39) göre yüksek saptandı (p=0.32).

ÇKÇH olgularında TTg IgA pozitifliği (%78.37), D2 tutulumlulara göre (%33.33) anlamlı olarak yüksek bulundu (p=0.04). Yaş gruplarına ayrılmadan ÇKÇH ve ekstensif tutulumlu gruplar karşılaştırıldığında; TTg IgA pozitifliği ekstensif grupta (%95.34) ÇKÇH grubuna (%78.37) göre anlamlı yüksekti (p=0.03). Yine ekstensif grupta Tip 3 ÇH oranı (%79.06), ÇKÇH'ye (%65.85) göre yüksek bulundu (p=0.17) (bkz. Resim 1). Aynı inceleme pediyatrik ve erişkin gruplara ayrı ayrı uygulandığında, pediyatrik grupta TTg IgA pozitifliği ÇKÇH'de (%82.14) ekstensif gruba (%95.45) göre düşük iken (p=0.32) Tip 3 ÇH ve CD3 pozitif İEL yüzdesi ekstensif grupta (sırasıyla, %81.81, %47), ÇKÇH'ye (sırasıyla, %71.87, %41) göre yüksek (p=0.67) bulundu (p=0.16) (bkz Resim 2, Tablo 1). Erişkin grupta ise, TTg IgA pozitifliği ve Tip 3 ÇH oranı (%76.19 ve %95.23) ÇKÇH grubuna (%66.6 ve %44.44) göre anlamlı yüksekti (p=0.048 ve p=0.18). Ortalama CD3 pozitif İEL yüzdeleri her iki grupta benzerdi (%41/%39. 44) (bkz Resim 3, Tablo 1). Pediyatrik gruptaki ÇKÇH'de Tip 3 mukozal patoloji ve TTg IgA pozitifliği (sırasıyla %71.87; %82.14) erişkinlere (sırasıyla %44.44; %66.66) göre yüksek iken (sırasıyla p=0.047; p=0.32), CD3 İEL sayısı pediyatrik (%41) ve erişkin (%39.44) grupta benzer bulundu. Ekstensif tutulumlu olgularda; Tip3 mukozal patoloji ve ortalama CD3 İEL yüzdesi, pediyatrik grupta (sırasıyla %81.81; %47.14) erişkin gruba (sırasıyla %76.19; %40.91) göre yüksekken (sırasıyla p= 0.23; p=0.12), TTg IgA pozitiflik oranları (pediyatrik/erişkin sırasıyla %95.4; %95.2) benzerdi.

Sonuç

Duodenal bulbusta fizyolojik ya da patolojik süreçlerde görülebilecek morfolojik değişikliklerin (gastrik heterotopi, peptik duodenit, hiperplastik Brunner glandları. . .) tanı güçlüğü yaratması nedeniyle ince barsağı diffüz tuttuğu düşünülen çölyak hastalığının tanısında yalnızca distal duodenum (D2) biyopsisinin yeterli olduğu düşünülmekteydi. Ancak son yıllarda, bizim çalışmamızda da olduğu gibi Çölyak hastalığının duodenumda fokal/yamasal tutulumla seyredebileceği ve yalnızca bulbus tutulumlu olguların ÇKÇH olarak isimlendirilebileceği ileri sürülmüştür1. Serimizdeki diskordan tutulumlu olgular arasında yalnızca D1 (bulbus) tutulumuyla karakterli ÇKÇH oranının yüksekliği, rutin endoskopik inceleme sırasında D1 ve D2 biyopsileriyle duodenumun ekstensif örneklenmesinin ve özellikle D1-bulbus lokalizasyonundan rutin biyopsi alınmasının önemini ortaya koymaktadır. ÇKÇH'nin pediyatrik grupta erişkinlere göre anlamlı yüksek bulunması özellikle çocuk hastalarda D1-bulbus örneklemesinin tanısal önemini göstermesi açısından önemlidir. Ekibimizce daha önce yapılan çalışmada (Özakıncı ve ark.) olguların %13'ünde ve benzer şekilde, bu çalışmada, ÇH olgularının %6. 66'sında yalnızca D1 tutulumu saptanması D1-bulbus biyopsisinin çölyak tanısındaki önemini vurgulamaktadır2. Ayrıca Mooney ve ark. çalışmasında olduğu gibi bizim çalışmamızda da literatürle uyumlu olarak ekstensif tutulumlu olgularda ÇKÇH'lere göre TTg IgA pozitifliği ve Tip3 ÇH gibi şiddetli hastalık ile ilişkili belirteçlerin daha yüksek oranda görülmesi, ÇKÇH'nin ÇH spektrumu içerisinde ayrı gruptan çok hastalığın erken prezentasyonu olabileceğini düşündürmektedir3. Bu olasılık da özellikle erken aşamalarda tanının konulabilmesi ve uzun süreli komplikasyonların (nutrisyonel eksiklik, lenfoma. . .) erken tedavi ve takip protokolleriyle önlenebilmesi için bulbus biyopsisinin önemini pekiştirmektedir.

Kaynaklar

1. Ensari A. Gluten-sensitive enteropathy (celiac disease) : controversies in diagnosis and classification. Arch Pathol Lab Med. 2010 Jun; 134 (6) :826-36. doi: 10. 5858/134. 6. 826. PMID: 20524861.
2. Özakıncı H, Kırmızı A, Tural M, Kiremitçi S, Savaş B, Kuloğlu Z, Kansu A, Ensari A. Duodenal bulb biopsy in the diagnostic workup of coeliac disease. Virchows Arch. 2020 Oct; 477 (4) :507-515. doi: 10.1007/s00428-020-02832-6. Epub 2020 May 13.
3. Mooney PD, Hadjivassiliou M, Sanders DS. Coeliac disease. BMJ. 2014 Mar 3; 348:g1561. doi: 10.1136/bmj. g1561. PMID: 24589518.

PSS-057 [Gastrointestinal Sistem Patolojisi]

KOLOREKTAL KARSİNOMLARDA SOMATİK MUTASYONLAR: MİKROPAPİLLER KOMPONENT İÇEREN VE İÇERMEYEN KARSİNOMLARDAKİ MUTASYON KARŞILAŞTIRMASI

Zeynep Sağnak Yılmaz[1], *Sevdegül Aydın Mungan*[2], *Sülen Sarıoğlu*[3]

[1]Dokuz Eylül Üniversitesi Sağlık Bilimleri Enstitüsü, Moleküler Patoloji Ana Bilim Dalı, İzmir; Karadeniz Teknik Üniversitesi, Tıbbi Patoloji Ana Bilim Dalı, Trabzon

[2]Karadeniz Teknik Üniversitesi, Tıbbi Patoloji Ana Bilim Dalı, Trabzon

[3]Dokuz Eylül Üniversitesi Sağlık Bilimleri Enstitüsü, Moleküler Patoloji Ana Bilim Dalı, İzmir; Dokuz Eylül Üniversitesi, Tıbbi Patoloji Ana Bilim Dalı, İzmir

ÖZET

Amaç: Mikropapiller karsinom (MPK) birçok organda histolojik olarak tanımlanmış, klinik olarak lenf nodu metastazı ve kötü prognozla ilişkili bir tümördür. Gelişiminde hücre polaritesi, hücre iskeleti ve epitelyal-mezenkimal geçiş ile ilişkili proteinlerin etkisi düşünülmektedir. Somatik mutasyon açısından literatürde sınırlı veri bulunmaktadır.

Gereç ve Yöntem: Karadeniz Teknik Üniversitesi Tıbbi Patoloji Anabilim Dalı'nda 2019-2023 yılları arasında adenokarsinom tanısı almış yeni nesil dizileme yöntemi ile DNA mutasyonları incelenmiş 133 kolon rezeksiyon vakası retrospektif olarak incelendi. 9 vakada farklı oranlarda MPK saptandı. Olguların 37'si 33, 38'i 31, 40'ı 19, 16'sı 33, 2'si 12 gen içeren yeni nesil dizileme panelleri ile incelendi. MPK bileşeni gösteren ve göstermeyen olgulardaki somatik mutasyonlar istatistiksel olarak ki-kare testi ile karşılaştırıldı.

Bulgular: Dokuz MPK vakasının 4 (%44,4)'ünde *KRAS* mutasyonu saptandı. MPK göstermeyen vakalarda bu oran %45,4'tü. *TP53* mutasyonu MPK'ların 5'inde incelendi ve tümü mutanttı (%100). MPK saptanmayanlarda %64,3 oranında *TP53* mutasyonu bulundu. *PIK3CA* mutasyonu ise MPK'ların %22,2'sinde (2 vaka), diğer vakaların %21,8'inde (27 vaka) saptandı. MPK'larda *ERBB2*, *MAP2K1*, *BRCA2* genlerinde 1'er olguda somatik mutasyon saptandı. *BRAF*, *HRAS*, *NRAS*, *KİT*, *PTEN*, *EGFR*, *POLE*, *TERT*, *IDH1*, *IDH2*, *ROS1*, *BRCA1*, *ALK*, *MET*, *PDGFRA*, *CDKN2A* genlerinde mutasyon saptanmadı. MPK'lar ve mikropapiller özellik göstermeyen karsinomlarda saptanan somatik mutasyonlar arasında anlamlı fark bulunmadı (p>0,05).

Sonuç: Literatürde farklı organlardaki MPK'larda sık saptanan somatik mutasyonlar *TP53* (%5.2-%75), *KRAS* (%5-%37.9), *PIK3CA* (%2-%28), *EGFR* (%13-%76), *BRAF* (%7-%15), *AKT1* (%6.2-%10), *HER2/ERBB2* (%8.3-%45), *CCND1* (%8.3-%20)'dir. Çalışmamızda hem MPK'larda hem de MPK bileşeni içermeyen vakalarda en sık *TP53*, *KRAS*, *PIK3CA* mutasyonları izlenmiştir ve iki grup arasında istatiksel olarak anlamlı farklılık saptanmamıştır. Literatür verilerine göre kolorektal MPK'larda en sık görülen mutasyonlar *TP53* ve *KRAS* olup çalışmamız bu sonuç ile koreledir. Literatürde MPK'ların somatik mutasyonları ile ilgili sınırlı veri bulunmaktadır. Bu çalışma ve önceki çalışma sonuçları MPK'larda somatik mutasyonlardan çok epigenetik değişikliklerin etkisinin de önemini düşündürmektedir.

Anahtar Kelimeler: kolorektal karsinom, mikropapiller karsinom, somatik mutasyon, yeni nesil dizileme

Amaç

Mikropapiller karsinom (MPK) meme, mesane, akciğer, over, safra kesesi, mide ve kolon dahil olmak üzere birçok organda tanımlanan bir karsinom çeşididir. Klinik olarak lenf nodu metastazı ve kötü prognozla ilişkilidir (1-6). MPK histopatolojide lenfatik veya vasküler yapıları taklit eden berrak laküner boşluklar içerisinde yüzen küçük, yuvarlak veya oval, fibrokollajen stroma ile çevrili ve etrafında endotel hücre yer almayan, koheziv neoplastik hücre kümelerinin varlığı ile tanımlanır. Bu görünüm peritümoral doku retraksiyonundan ve tümör hücrelerinin içten dışa büyüme paterni diye tanımlanan ters polaritesinden kaynaklanmaktadır (5, 7-8). Kolonda MPK tanısı için karsinomun en az %5'inin mikropapiller komponent göstermesi gerekmektedir. Genelde mikropapiller alan tümörün %30'dan azını oluşturmaktadır (9). MPK'nin iyi bilinen histolojik özelliklerine rağmen, kendine özgü görünümüne ve agresif gidişine yol açan altta yatan mekanizmalar kesin ve net olarak anlaşılamamıştır. Gelişiminde hücre polaritesi, hücre iskeleti ve epitelyal-mezenkimal geçiş ile ilişkili proteinlerin etkisi düşünülmektedir. Daha yüksek oranda nüks ve lenfovasküler invazyona yol açan mekanizmaların anlaşılması, MPK hastaları için yeni terapötik fırsatlar doğurmaktadır.

Gereç ve Yöntem

Karadeniz Teknik Üniversitesi Tıbbi Patoloji Anabilim Dalı'nda 2019-2023 yılları arasında adenokarsinom tanısı almış yeni nesil dizileme yöntemi ile DNA mutasyonları incelenmiş 133 kolon rezeksiyon vakası retrospektif olarak incelendi. 9 vakada farklı oranlarda MPK saptandı. Olguların 37'si 33, 38'i 31, 40'ı 19, 16'sı 33, 2'si 12 gen içeren yeni nesil dizileme panelleri ile incelendi. MPK bileşeni gösteren ve göstermeyen olgulardaki somatik mutasyonlar istatistiksel olarak ki-kare testi ile karşılaştırıldı.

Bulgular

Somatik mutasyon oralarında bakıldığında 9 MPK vakasının 4 (%44,4)'ünde *KRAS* mutasyonu saptandı. Mikropapiller özellik göstermeyen vakalarda bu oran %45,4'tü. *TP53* mutasyonu MPK'ların 5'inde incelendi ve tümü mutanttı (%100). MPK saptanmayanlarda %64,3 oranında *TP53* mutasyonu bulundu. *PIK3CA* mutasyonu ise MPK'ların %22, 2'sinde (2 vaka), diğer vakaların %21,8'inde (27 vaka) saptandı. MPK'larda *ERBB2, MAP2K1, BRCA2* genlerinde 1'er olguda somatik mutasyon saptandı. *BRAF, HRAS, NRAS, KİT, PTEN, EGFR, POLE, TERT, IDH1, IDH2, ROS1, BRCA1, ALK, MET, PDGFRA, CDKN2A* genlerinde mutasyon saptanmadı. MPK'lar ve mikropapiller özellik göstermeyen karsinomlarda saptanan somatik mutasyonlar arasında anlamlı fark bulunmadı (p>0,05).

Sonuç

Literatürde farklı organlardaki MPK'larda sık saptanan somatik mutasyonlar *TP53* (%5.2-%75), *KRAS* (%5-%37.9), *PIK-3CA* (%2-%28), *EGFR* (%13-%76), *BRAF* (%7-%15), *AKT1* (%6.2-%10), *HER2/ERBB2* (%8.3-%45), *CCND1* (%8.3-%20)'dir (10-21). Çalışmamızda hem MPK'larda hem de MPK bileşeni içermeyen vakalarda en sık *TP53, KRAS, PIK3CA* mutasyonları izlenmiştir ve iki grup arasında istatiksel olarak anlamlı farklılık saptanmamıştır.

Kolorektal MPK vakalarının incelendiği literatür verilerine bakıldığında ise Gonzalez ve ark. %5' ten fazla mikropapiller varyant gösteren 31 KRK vakasında 11 vakada *KRAS* (%35), 4 vakada *BRAF* (%13), 1 vakada *NRAS* (%3) ve 1 vakada *PIK-3CA* (%3) mutasyonu saptadığını bildirmiştir (10) 31 (74%. Çalışmamızda ise bu verilere göre *KRAS* ve *PIK3CA* mutasyonları daha yüksek oranda saptanmıştır (*KRAS* %44,4 ve *PIK3CA* %22,2). *BRAF* ve *NRAS* genlerinde çalışmamızdaki MPK vakalarında somatik mutasyon tespit edilmemiştir. Verdu ve ark. 379 KRK vakasının 60'ında en az %5 oranında mikropapiller varyant saptamıştır. MPK vakaları ile diğer vakalar *TP53, KRAS* ve *BRAF* mutasyonları açısından incelenmiştir. MPK vakalarında mikropapiller özellik göstermeyen vakalara göre bu somatik mutasyonlar daha yüksek oranda saptanmıştır (*TP53* mutasyonu %75 ve %60.5; *KRAS* mutasyonu %45 ve %37.9; *BRAF* mutasyonu %15 ve %8.2) (11). MPK'larda TP53 ve KRAS somatik mutasyonlarının daha yüksek oranda saptanışı çalışmamız ile koreledir.

Literatürde MPK'lar ile ilgili sıklıkla hücre polarite ve hücre iskeleti gen ve proteinleri düzeyinde çalışmalar mevcut olup somatik mutasyonları ile ilgili sınırlı veri bulunmaktadır. Bu çalışma ve önceki çalışma sonuçları da MPK'larda somatik mutasyonlardan çok epigenetik değişikliklerin etkisinin de önemli olabileceğini düşündürmektedir.

Kaynaklar

1. Lee HJ, Eom DW, Kang GH, Han SH, Cheon GJ, Oh HS, et al. Colorectal micropapillary carcinomas are associated with poor prognosis and enriched in markers of stem cells. Mod Pathol. 2013; 26 (8).
2. Sakamoto K, Watanabe M, De La Cruz C, Honda H, Ise H, Mitsui K, et al. Primary invasive micropapillary carcinoma of the colon. Histopathology. 2005; 47 (5).
3. Kim MJ, Hong SM, Jang SJ, Yu E, Kim JS, Kim KR, et al. Invasive colorectal micropapillary carcinoma: an aggressive variant of adenocarcinoma. Hum Pathol. 2006; 37 (7).
4. Yang YL, Liu BB, Zhang X, Fu L. Invasive micropapillary carcinoma of the breast: An update. In: Archives of Pathology and Laboratory Medicine. 2016.
5. Amin MB, Ro JY, El-Sharkawy T, Lee KM, Troncoso P, Silva EG, et al. Micropapillary variant of transitional cell carcinoma of the urinary bladder: Histologic pattern resembling ovarian papillary serous carcinoma. Am J Surg Pathol.1994; 18 (12).
6. Kuroda N, Hamaguchi N, Ohara M, Hirouchi T, Miyzaki E, Mizuno K. Intracytoplasmic lumina in invasive micropapillary carcinoma of the lung. Diagn Cytopathol. 2006; 34 (3).
7. Marchiò C, Horlings H, Vincent-Salomon A. Invasive micropapillary carcinoma. In: Board W classification of tumors editorial, editor. WHO Classification of Tumours Breast Tumours. 5th ed. Lyon, France: IARC; 2019. p.128–30.
8. Eom DW, Kang GH, Han SH, Cheon GJ, Han KH, Oh HS, et al. Gastric micropapillary carcinoma: A distinct subtype with a significantly worse prognosis in TNM stages i and II. Am J Surg Pathol. 2011; 35 (1).
9. Lei L, Zhang H, Zhang XB, Lonser R, Thompson K, Raza A. Consensus and conflict in invasive micropapillary carcinoma: A case report and review of the literature. J Gastrointest Oncol. 2016; 7.
10. Gonzalez RS, Huh WJ, Cates JMM, Washington K, Beauchamp RD, Coffey RJ, et al. Micropapillary colorectal carcinoma: clinical, pathological and molecular properties, including evidence of epithelial-mesenchymal transition. Histopathology. 2017 Jan; 70 (2) :223–31.
11. Verdú M, Román R, Calvo M, Rodón N, García B, González M, et al. Clinicopathological and molecular characterization of colorectal micropapillary carcinoma. Mod Pathol. 2011 May; 24 (5) :729–38.
12. Gruel N, Benhamo V, Bhalshankar J, Popova T, Fréneaux P, Arnould L, et al. Polarity gene alterations in pure invasive micropapillary carcinomas of the breast. Breast Cancer Res. 2014; 16 (3).
13. Marchiò C, Iravani M, Natrajan R, Lambros MB, Savage K, Tamber N, et al. Genomic and immunophenotypical characterization of pure micropapillary carcinomas of the breast. J Pathol. 2008; 215 (4).
14. Dieci MV, Smutná V, Scott V, Yin G, Xu R, Vielh P, et al. Whole exome sequencing of rare aggressive breast cancer histologies. Breast Cancer Res Treat. 2016; 156 (1).
15. Natrajan R, Wilkerson PM, Marchiò C, Piscuoglio S, Ng CKY, Wai P, et al. Characterization of the genomic features and expressed fusion genes in micropapillary carcinomas of the breast. J Pathol. 2014; 232 (5).
16. Flatley E, Ang D, Warrick A, Beadling C, Corless CL, Troxell ML. PIK3CA-AKT pathway mutations in micropapillary breast carcinoma. Hum Pathol. 2013; 44 (7).
17. Zhang J, Sun J, Zhang Z, Wang A, Liang X, Lu J, et al. Driver mutation profiles and clinicopathological correlation in pulmonary adenocarcinoma with a micropapillary component. Hum Pathol. 2019; 85.
18. Varga Z, Zhao J, Öhlschlegel C, Odermatt B, Heitz PU. Preferential HER-2/neu overexpression and/or amplification in aggressive histological subtypes of invasive breast cancer. Histopathology. 2004; 44 (4).
19. Li H, Zhao L, Zhang Z, Zhang H, Ding C, Su Z. Roles of microRNA let-7b in papillary thyroid carcinoma by regulating HMGA2. Tumor Biol. 2017; 39 (10).
20. Ross JS, Wang K, Gay LM, Al-Rohil RN, Nazeer T, Sheehan CE, et al. A high frequency of activating extracellular domain ERBB2 (HER2) mutation in micropapillary urothelial carcinoma AC. Clin Cancer Res. 2014; 20 (1).
21. Warth A, Penzel R, Lindenmaier H, Brandt R, Stenzinger A, Herpel E, et al. EGFR, KRAS, BRAF and ALK gene alterations in lung adenocarcinomas: Patient outcome, interplay with morphology and immunophenotype. Eur Respir J. 2014; 43 (3).

PSS-058 [Gastrointestinal Sistem Patolojisi] [Özet Metin]

KOLON ADENOKARSİNOMUNDA KANSER GLAND RÜPTÜRÜ, CD163+ MAKROFAJLAR, PD-L1 EKSPRESYON ORANLARI İLE KLİNİKOPATOLOJİK VE PROGNOSTİK ÖNEMİ

Yılmaz Baş[1], Bayram Yılmaz[2], Serhat Furkan Acar[1], İbrahim Karadağ[3]
[1]Hitit Üniversitesi Tıp Fakültesi, Patoloji Ana Bilim Dalı, Çorum
[2]Hitit Üniversitesi Erol Olçok Eğitim ve Araştırma Hastanesi, Patoloji Kliniği, Çorum
[3]Hitit Üniversitesi Erol Olçok Eğitim ve Araştırma Hastanesi, Onkoloji Kliniği, Çorum

ÖZET

Amaç: Bu çalışmada kolon adenokarsinomunda kanser gland rüptürü ile CD163+ makrofajlarda PD-L1 ekspresyonu ve prognoz arasındaki ilişkiyi incelemeyi amaçladık.

Gereç ve Yöntem: Kolon adenokarsinomu tanısı alan ve onkoloji kliniğinde izlenen 122 hasta belirlendi. Formalin fikse parafine gömülü (FFPG) tümör örneklerinden Hematoksilen ve Eozin (H&E), PD-L1 ve CD163 için seri kesitler alındı. Klinikopatolojik veriler kaydedildi. Kanser bezi rüptürü ve makrofajların dağılım alanları H&E ile belirlendi. CD163+ makrofajlarda PD-L1 ekspresyon oranı ile prognoz arasındaki ilişki istatistiksel olarak analiz edildi. Olguların evre, pT3 ve pT4 durumları göz önünde bulundurularak, kanser gland rüptüründe PD-L1 pozitif makrofaj skorları ile lenfovasküler invazyon, perinöral invazyon, organ metastazı ve sağkalım süresi arasındaki karşılaştırmalar, hücre örnek büyüklüklerine bağlı olarak istatistiksel olarak analiz edildi. Etik Onayı Hitit Üniversitesi Klinik Arştırmaları Etik Kurulu'ndan alındı.

Bulgular: Çalışmamızda CD163+ makrofajların tümör bezi rüptürü alanlarında ve tümör periferinde daha yoğun olduğu gözlendi. Tümör periferinde PD-L1 pozitif tümör hücreleri ve makrofajların belirgin olduğu belirlendi. PD-L1 makrofaj boyama yoğunluğu oranları arasında, hastaların hayatta kalma oranları istatistiksel olarak anlamlı derecede farklıydı (Long Rank=10.46, P=0.015). Klinik evre 2 düzeyinde PD-L1 makrofaj boyama yoğunluğu oranları ile hayatta kalma süresi oranları arasında istatistiksel olarak anlamlı bir fark vardı (P=0.038). Patolojik evre 3 ve 4 olgularda PD-L1 makrofaj boyama yoğunluğu ve sağkalım süresi oranları arasında istatistiksel olarak anlamlı bir fark vardı (sırasıyla P=0.004, P=0.013). PD-L1 makrofaj boyama yoğunluğu oranı ≥%1 olan hastalarda mortalite riski <%1 olanlara göre en az 4 kat daha fazlaydı.

Sonuç: Çalışmamız kanser gland rüptürünün tümör invaziv cephesinde daha belirgin olduğunu ve aynı zamanda invaziv sınırda CD163+ makrofajlarda daha yüksek PD-L1 ekspresyonu ile ilişkili olduğu gösterdi. Ek olarak, CD163+ makrofajlarda yüksek PD-L1 ekspresyonu, bu hastalarda daha kötü genel sağkalım ile ilişkilendirilmiştir. Makrofajlarda PD-L1'i bloke etmenin, tümör dokularında makrofaj proliferasyonunu, hayatta kalmasını, aktivasyonunu ve anti-tümör aktivitesini tetikleyebileceğine dair kanıt sağlıyoruz. Bu nedenle, makrofajla ifade edilen PDL1'in bu özelliği, immünoterapi için bir hedef olarak kullanılabilir.

Anahtar Kelimeler: Kolon adenokarsinomu, kanser bezi rüptürü, CD163+ tümörle ilişkili makrofajlar, PD-L1, prognoz, patoloji

PSS-059 [Gastrointestinal Sistem Patolojisi] [Özet Metin]

GASTROİNTESTİNAL SİSTEM NÖROENDOKRİN TÜMÖRLERİNİN MORFOLOJİK VARYANTLARI

Ebru Akay[1], Melike Ordu[2], Ganime Çoban[3], Seher Darakcı[4], Nahit Topaloğlu[5], Meral Filiz Taştekin[6], Büşra Ekinci[7], Nurhan Sahin[3], Zuhal Gucin[3], Hatice Karaman[1]
[1]Kayseri Şehir Eğitim ve Araştırma Hastanesi, Patoloji Eğitim Kliniği, Kayseri
[2]Aksaray Üniversitesi Tıp Fakültesi, Patoloji Kliniği, Aksaray
[3]Bezmialem Vakıf Üniversitesi Tıp Fakültesi, Patoloji Anabilim Dalı, İstanbul
[4]Sivas Numune Hastanesi, Patoloji Kliniği, Sivas
[5]Yozgat Şehir Hastanesi, Patoloji Laboratuvarı, Yozgat
[6]Osmaniye Devlet Hastanesi, Patoloji Laboratuvarı, Osmaniye
[7]Aydın Devlet Hastanesi, Patoloji Laboratuvarı, Aydın

ÖZET

Amaç: Nöroendokrin neoplaziler birçok organda görülen, insidansı ve prevalansı artış gösteren neoplazilerdir. Derecelendirme mitotik indeks, Ki67indeksi ve histolojik farklılaşmalarına göre yapılmaktadır (1). Ancak benzer derecelere sahip olmalarına rağmen oldukça farklı davranışlar sergileyebilirler. Pankreatik nöroendokrin tümörlerde (PanNET'lerde) tanımlanmış bazı özel varyantların tümör davranışına etkileri olduğu öne sürülmektedir (2-5). Çok merkezli bu çalışmada amacımız farklı morfolojik varyantların pankreas dışı GİS organlarındaki yaygınlığını, dağılımını, derece ile ilişkisini ve prognozu öngörmede yolgösterici bir faktör olup olamayacağını araştırmaktır.

Gereç ve Yöntem: Yedi ayrı merkezde Ocak2018-Ocak2023 yılları arasında özofagus, mide, ince barsak, kalın barsak, apendiks kaynaklı NET/nöroendokrin karsinom (NEK) tanısı almış 256 hasta çalışmaya dahil edildi. Yaş, cinsiyet, biyopsi tipi, yerleşim yerleri kaydedildi. Slaytlar yeniden değerlendirilerek morfolojik varyantlar Xue ve arkadaşlarının çalışmasında açıklanan özelliklere göre belirlendi (2). Birden fazla varyantı olan tümörlerde en baskın bileşen esas alındı. Hepatoid ve paraganglioma benzeri varyantlar immünohistokimyasal çalışmalarla doğrulandı.

Bulgular: Hastaların 133'ü (%52) kadın, K/E oranı:1, 08. Ortalama yaş 47,1 (5-87). 243 (%94,9) olgu NET, 13 (%5,1) olgu NEK idi. Olgulara ait klinikopatolojik veriler Tablo1'de verildi. 90 (%35,1) olguda farklı morfolojik varyant tespit edildi Literatürde belirtilen şekilde agresifliklerine göre gruplandırıldıklarında yerleştiği organ ve pT evresiyle istatistiksel olarak anlamlı bulundu (p<0.05). Varyantlardan bağımsız olarak en fazla metastaz (%21) kolorektal NET'lerde, en az appendiks NET'lerinde (%1,06) idi. Literatürde tanımlanan varyantlardan pleomorfik, sklerotik, duktuloinsüler ve peliotik/anjiomatöz tiplere GİS-NET'lerde rastlanmadı. Varyantlar içerisinde ençok karşılaşılan pseudoglandüler/tübüler varyant olup apendikste daha sık olduğu, morfolojik varyantlardan zengin organın mide olduğu görüldü. Onkositik varyantın diğer agresif tiplere oranla derecesinden bağımsız olarak daha fazla metastaz yaptığı (%42,9) belirlendi. Karaciğer en yaygın metastaz bölgesi olup bunu periton ve lenf-bezleri takip etti. Çalışmamız sırasında NET'lerin derecesini belirlemede Ki67-indeksinin mitoza oranla daha etkili olduğu dikkati çekti.

Sonuç: NET'ler oldukça faklı morfolojik görünümlere ve farklı klinik davranışlara sahip özel tümörlerdir. Çalışmamızda onkositik varyant derecesinden bağımsız olarak daha fazla metastaz yapma kapasitesine sahip bulunmuştur. PanNET'lerden farklı olarak bazı mofolojik varyantlara GİS-NET'lerde rastlanmamıştır, bu varyantlar pankreasa özgü olabilir. Literatürde pankreas NET'lerin nadir morfolojik varyantlarına ait az sayıda çalışma bulunmakla birlikte GİS-NETlerle ilgili sadece olgu sunumlarına rastlanmıştır (2-11). Çalışmamızın literatüre katkı sağladığı inancındayız.

Anahtar Kelimeler: gastrointestinal sistem, morfolojik varyant, nöroendokrin tümör

PSS-060 [Gastrointestinal Sistem Patolojisi] [Özet Metin]

KOLESİSTEKTOMİ VE SAFRA TAŞI VARLIĞININ GASTRİK ADENOKARSİNOMLAR İLE İLİŞKİSİNİN DEĞERLENDİRİLMESİ

Gizem Kat Anıl[1], Sevınc Hallac Hallaç Keser[1], Didem Canoglu[1], Kadir Uluç Anıl[2], Aylin Ege Gul[1], Nagehan Ozdemir Barisik[1]

[1]Kartal Dr. Lütfi Kırdar Şehir Hastanesi, Tıbbi Patoloji Ana Bilim Dalı, İstanbul

[2]Kartal Dr. Lütfi Kırdar Şehir Hastanesi, İç Hastalıkları Ana Bilim Dalı, İstanbul

ÖZET

Amaç: Safra reflüsünün gastrik kanser ve prekanseröz mukoza lezyonları için bir risk faktörü olabileceğini ileri süren çalışmalar mevcuttur. Sağlıklı bireylerde hepatik safranın %75-80'i safra kesesine, %20-25'i doğrudan duodenuma girer. Taş içeren safra keselerinde hepatik safranın, safra kesesi duvarındaki emilim oranının azalması nedeniyle, %30-40'ı safra kesesine, %60-7'i duodenuma geçer ve mideye safra reflü orani artar. Kolesistektomiyi takiben safranın %100'ü duodenuma girer. Safra taşı ve kolesistektomili hasta gruplarında yapılan bazı çalışmalarda mide kanseri insidansının daha yüksek bulunduğu bildirilmiştir. Biz de çalışmamızda gastrik adenokarsinomu olan hastaların tümör verilerinin safra taşı varlığı ve kolesistektomiyle ilişkisini değerlendirmeyi amaçladik.

Gereç ve Yöntem: Mart 2021 ve Mart 2023 tarihleri arasında kliniğimizde gastrektomi piyesinde adenokarsinom tanısı alan kolesistektomili ya da radyolojik olarak safra kesesi incelenmiş hastalar retrospektif olarak arşiv bilgileriyle birlikte değerlendirildi. Hastalar gastrektomi öncesi kolesistektomi yapılan (Grup 1) ve yapılmayanlar ile safra taşı olan (Grup 2) ve olmayanlar olarak kategorize edildi ve klinikopatolojik parametrelerle karşılaştırldı.

Bulgular: Çalışmaya 131 hasta dahil edildi. Hastalardan 95'i (%72.5) erkek, 36'sı kadındı (%27,5). Yaş aralığı 39-83'tü (ortalama 64,68). Ortalama tümör çapı 6,49 cm'di. 6 hasta gastrektomi öncesi kolesistektomiliydi (Grup 1). Bu hastalardan birinde safra taşı vardı. Safra taşı olan 21 hasta mevcuttu (Grup 2). Grup 1'de diğer hastalarla karşılaştırıldığında vasküler invazyon sıklığının anlamlı olarak arttığı (p=0,020) görüldü. Grup 2'de ortalama tümör çapı, vasküler invazyon ve lenf nodu metastazı taş bulunmayan hastalara göre daha fazlaydı ve istatistiksel olarak anlamlı düzeydeydi (sırasıyla p=0.027, p=0.010, p=0.015). Safra taşı olanlarda vasküler invazyona bağlı mortalite anlamlı olarak yüksek bulunmuştur (p=0,021). Safra taşı olan hastalarda ortalama survey daha kısadır. Tümör yayılımı, histolojik grade, perinöral invazyon, regresyon derecesiyle anlamlı bir fark görülmedi(p>0.05).

Sonuç: Çalışmamızdaki sonuçlarımız safra reflüsünün mide adenokarsinomlarında kötü prognozla ilişkili olabileceği konusundaki literatür bilgilerine benzerlik göstermektedir. Sonuçlarımızdan yola çıkarak safra taşı olan ya da kolesistektomili hastaların mide adenokarsinom riski ve mide adenokarsinomlu hastalarda da prognoz açısından daha sıkı takip edilmesi gerektiğini düşünmekteyiz.

Anahtar Kelimeler: Gastrik adenokarsinom, kolesistektomi, safra taşı

PSS-061 [Gastrointestinal Sistem Patolojisi] [Özet Metin]

İDİOPATİK İNFLAMATUAR BAĞIRSAK HASTALIĞINDA CMV: HER ÜLSERLİ OLGUDA ARAYALIM MI?

Fahriye Seçil Tecellioglu[1], Elif Tuncel[2], Elif Özgür[4], Hazal Kardelen Kahraman[2], Ahmet Ramazan Akur[2], Hande Yanar[3], Berna Savaş[2], Arzu Ensari[2]

[1]Malatya Turgut Özal Üniversitesi Tıp Fakültesi, Tıbbi Patoloji Ana Bilim Dalı, Malatya
[2]Ankara Üniversitesi Tıp Fakültesi, Tıbbi Patoloji Ana Bilim Dalı, Ankara
[3]Çukurova Üniversitesi Tıp Fakültesi, Tıbbi Patoloji Ana Bilim Dalı, Adana
[4]Erzurum Şehir Hastanesi, Tıbbi Patoloji Ünitesi, Erzurum

ÖZET

Amaç: İdiopatik inflamatuar barsak hastalığı (İİBH) ve Sitomegalovirus (CMV) arasındaki ilişki tam olarak aydınlatılamamış olmakla birlikte, infeksiyonun İİBH'lı hastalarda özellikle immunsüpresyon varlığında hastalığın şiddetlenmesine yol açtığı bilinmektedir. Deneysel çalışmalarda CMV'nin ülser tabanındaki granülasyon dokusu gibi hızlı prolifere olan hücrelere afinitesi olduğu gösterilmiştir. Bu çalışmada İİBH olgularında CMV pozitifliğinin sıklığı, lokalizasyonu ve ülserle karakterli aktif inflamasyon varlığıyla ilşkisini araştırmak amaçlanmıştır.

Gereç ve Yöntem: AÜTF'nde 2013-2023 yılları arasında İİBH ön tanısı ile total kolonoskopik inceleme yapılarak çoklu kolon biopsileriyle Patoloji ABD'nda İİBH tanısı almış ve CMV şüphesiyle biyopsilerinde immünohistokimyasal teknikle CMV çalışılmış 140 olgu (120 ülseratif kolit + 20 Crohn hastalığı) çalışmaya dahil edilmiştir. Bu olguların çoklu kolonoskopik biopsilerinde ülser varlığı, ülserin lokalizasyonu, CMV pozitifliği ve CMV pozitifliğinin ülserli dokudaki varlığı araştırılmıştır.

Bulgular: Crohn hastalığı (CH) olgularının %50'si kadın; % 50'si erkek, yaş ortalaması 38,7 iken, ülseratif kolit olgularının yaş ortalaması 48, 49, %60,8'i erkek; %39,1'i kadın hastalardan oluşmaktaydı. Tüm İİBH olguları arasında ülser sıklığı %47,1 (66/140)'di. Ülseratif kolit (ÜK) olgularının %44,1 (53/120)'inde; CH olgularının ise %65 (13/20)'inde ülser mevcuttu. İİBH olgularının %9,3 (13/140)'ünde CMV pozitifliği saptandı. CMV pozitif olguların %92,3 (12/13)'ü ÜK, %7,6 (1/13)'sı CH tanılıydı. Tüm olgular arasında ülserli biyopsilerdeki CMV pozitifliği %12,1 (8/66); ülser dışı alanda ise %6,7 (5/74) bulundu. ÜK olgularında ülsere alanda CMV pozitifliğinin sıklığı %13,2 (7/53); ülser dışı alanda %7,4 (5/67) izlendi. CH'nda CMV pozitif tek olguda pozitiflik inen kolonda ülsere alanda izlendi. CMV pozitif ÜK olgularında ülserli alanlar dağılımı; 5 rektum, 1 çıkan kolondu. Kalan bir konsültasyon olgusunda lokalizasyon bilgisine ulaşılamadı.

Sonuç: Çalışmamızda, çoklu kolon biyopsileriyle değerlendirilen İİBH olgularında ülserli lokalizasyonlarda ülser bulundurmayan alanlara göre iki kat yüksek oranda CMV pozitifliğinin saptanması dikkat çekicidir. Bu nedenle İİBH olgularında H&E ile CMV'un sitopatik etkilerinin saptanamadığı durumlarda, aktif ve yaygın ülserasyon varlığında İHK ile CMV araştırılmasının gerekli olduğunu ve CMV saptandığı takdirde antiviral tedavi ile tablonun düzeltilmesi yoluyla cerrahi tedavi oranının azalmasının sağlanabileceğini düşünmekteyiz.

Anahtar Kelimeler: CMV, Crohn, İİBH, Ülseratif kolit

PSS-062 [Gastrointestinal Sistem Patolojisi] [Özet Metin]

ÜLSERATİF KOLİTTE HİSTOLOJİK AKTİVİTE SKORLAMALARININ (GEBOES VE NANCY) DEĞERLENDİRİCİLER ARASI UYUMU VE MAYO ENDOSKOPİK AKTİVİTE SKORU İLE KORELASYONU

Neslihan Berker, Melek Buyuk, Mine Gulluoglu
İstanbul Üniversitesi, İstanbul Tıp Fakültesi, Tıbbi Patoloji Anabilim Dalı, İstanbul

ÖZET

Amaç: Ülseratif kolitte (ÜK) optimal tedavi stratejilerinin belirlenmesi ve hastanın takibi için hastalık aktivitesinin değerlendirilmesi önemlidir. Histolojik aktivitenin değerlendirilmesinde Geboes ve Nancy skorlamaları yaygın olarak kullanılmaktadır. Günlük pratikte uygulanması daha komplike olan Geboes skorlamasının pratik kullanımı amacıyla basitleştirilmiş Geboes (BG) skorlaması geliştirilmiştir. Çalışmamızda BG ve Nancy skorlamalarının değerlendiriciler arası uyumu ve Mayo endoskopik aktivite skoru ile korelasyonu araştırılmıştır.

Gereç ve Yöntem: ÜK tanılı 20 hastaya ait farklı lokalizasyonlardan alınan toplam 62 kolonoskopik biyopsinin hematoksilen-eozin boyalı preperatları, deneyimli üç gastrointestinal sistem patoloğu tarafından retrospektif olarak değerlendirilerek BG ve Nancy skorlamaları yapıldı. Değerlendiriciler arası uyumlar Kappa istatistik yöntemiyle hesaplandı. Ayrıca her bir hastanın biyopsi setinde en deneyimli patoloğun en şiddetli aktivitenin görüldüğü alandaki skoru baz alınarak, her iki skorlama sisteminin Mayo endoskopik aktivite skoru ile korelasyonu araştırıldı ve Kendall korelasyon katsayısı hesaplandı.

Bulgular: BG skorlamasında, tüm alt kategoriler için bakıldığında değerlendiriciler arası uyum düşük (κ değeri: 0.317) iken, ana kategorilerde (Grade 0-1-2-3-4) uyum orta (κ değeri: 0.555, p=0,000) idi. İnaktif ve şiddetli aktif hastalıktaki uyum, orta derecelere göre daha yüksekti (κ değeri: grade 0 için orta (0.570), grade 4 için çok yüksek (0.890)). Nancy skorlamasında değerlendiriciler arası uyum orta düzeydeydi (κ değeri: 0.505, p=0,000). Mayo skorlaması ile histolojik skorlamalar arasında istatistiksel anlamlı korelasyon bulundu (BG: Kendall's tau: 0.564, p=0.006; Nancy: Kendall's tau: 0.555, p=0.006).

Sonuç

Her iki histolojik skorlama sistemi Mayo endoskopik aktivite skoru ile korele sonuçlar verdi. Ancak BG skorlamasında değerlendiriciler arası uyum düşük düzeyde iken Nancy ile orta düzeyde uyum saptandı. Nancy skorlamasının pratik ve uygulanmasının daha kolay olduğu gözlemlendi. Bu bulgularla hastalık aktivitesinin histolojik değerlendirilmesinde Nancy skorlamasının daha tercih edilebilir olduğu düşünüldü.

Anahtar Kelimeler: Geboes, Mayo endoskopik aktivite skoru, Nancy skorlaması, Ülseratif kolit

PSS-063 [Gastrointestinal Sistem Patolojisi] [Özet Metin]

KOLOREKTAL ADENOKARSİNOMLARINDA CDX2, CD44, CD24 İMMÜNOHİSTOKİMYASAL BELİRTEÇLERİ PROGNOSTİK OLABİLİR Mİ?

Çiğdem Özdemir[1], Derya Aksu[1], Burcu Belen Aydoğmuş[1], Murat Akıcı[2], Tuba Yiğit[1], Çiğdem Tokyol[1]
[1]Afyonkarahisar Sağlık Bilimleri Üniversitesi Tıp Fakültesi, Tıbbi Patoloji Anabilim Dalı, Afyonkarahisar
[2]Afyonkarahisar Sağlık Bilimleri Üniversitesi Tıp Fakültesi, Genel Cerrahi Ana Bilim Dalı, Afyonkarahisar

ÖZET

Amaç: Dünyada her yıl neredeyse 2 milyon yeni kolorektal kanser (CRC) tanısı konulmakta ve bu oranın gittikçe artacağı öngörülmektedir. Kanserden ölümlerde de dünyada ikinci sıklıktadır. Genç yaşlarda ve daha ileri evrelerde görülmektedir. Sık görülen bu kanserde patofizyolojinin çözümlenmesi, prognostik belirteçlerin, tedaviye yönelik hedef proteinlerin belirlenmesi çalışmaların odak noktasıdır. Bu amaçla daha çok çalışmalar, normal gelişimi sağlayan gen belirteçlerine ve kanser kök hücrelerine ait belirteçlere yoğunlaşmaktadır. Çalışmamızda intestinal epitelin farklılaşmasını sağlayan ve tümör süpressör gen olan CDX2, hücre-ekstrasellüler matriks adezyonunda, tümör büyümesinde, anjiogeneziste ve inflamasyonda patolojik ve fizyolojik rol alan kök hücre belirteci CD44 ve epitel-membran geçişini artırarak kanserin progresyonunu sağlayan kök hücre belirteci CD24'ün kolorektal adenokarsinomlarda prognostik olup olamayacağını araştırmak istedik.

Gereç ve Yöntem: Çalışmaya 2010-2019 yılları arasında kolorektal adenokarsinom tanısı olan 170 vaka dahil edildi. İmmünohistokimyasal yöntem ile tüm vakalara CDX2, CD44 ve CD24 uygulandı. Cinsiyet, tümör çapı, diferansiasyon, tümör evresi ve lenf nodu evresi, tümör yeri, lenfovasküler ve perinöral invazyon, metastaz varlığı, mortalite, sağ kalım ile CDX2, CD44, CD24 immünohistokimyasal çalışma sonuç skorları arasında ilişki ve dağılımlar istatistiksel olarak değerlendirildi.

Bulgular: Vakaların ortanca yaşı 66 (en yaşlı 88 ve en genç 29 yaşında), %54,1'inin erkekti, %57,6'sının tümör çapı 5,5 santimden küçük olduğu, %82,4'ünün tümörü evresinin 3, tümör lokalizasyonunun %47,1'ini sol kolon olduğu görüldü. Vakaların çoğunluğunda tümör en çok orta derecede diferansiye idi. %41,6 vakada lenf nodu metastazı saptandı. Median sağ kalım 79,3 aydı. CD24'ün luminal boyanma paterninde metastaz daha az görülmekte olup, istatistiksel olarak anlamlıdır (p=0,036). CDX2 kaybı, tümör çapı 5,5cm büyük olan vakalarda <5,5 cm olan vakalara göre daha fazladır (p=0,011). CD44 kaybında hem metastaz hem de mortalite daha fazla tesbit edilmiş olup bu istatistiki olarak anlamlıdır (sırası ile p=0,018, p=0,041).

Sonuç: Kolorektal adenokarsinomlarında CDX2 ve CD44 kaybı ile CD24'ün luminal ekspresyonu kötü prognostik olabilir. Bu bulgular, kolorektal kanser patogenezi anlayışımızı geliştirmekte ve bu belirteçlerin prognostik araçlar olarak potansiyelinin altını çizmektedir.

Anahtar Kelimeler: CD44, CDX2, Kolorektal adenokarsinom, CD24

PSS-064 [Gastrointestinal Sistem Patolojisi] [Özet Metin]

PANKREATİK DUKTAL ADENOKARSİNOMLARDA PODOPLANİN EKSPRESYONU: TEK MERKEZ ÇALIŞMASI

Betül Öğüt, Meral Toker, Mehmet Arda İnan, Özgür Ekinci
Gazi Üniveristesi Tıp Fakültesi, Tıbbi Patoloji Anabilim Dalı, Ankara

ÖZET

Amaç: Pankreatik kanserler, erken sistemik yayılım gösteren ve lokal agresif seyir gösteren kötü prognozlu kanserlerdir. Podoplanin çeşitli dokularda normal olarak eksprese edilen bir glikoproteindir. Ekprese edildiği dokula arasında lenfatik endotel, tip 1 alveolar epitel, podositler ve fibroblastlar vardır. Bazı kanser türlerinde podoplanin eksresyonu artmış tümör invazyonu, metastaz ve kötü prognoz ile ilişkilendirilmiştir. Bu çalışmada pankreatik karsinom tanısı konmuş hastalarda podoplanin ekspresyonunun morfolojik bulgularla, metastazla ve hastaların sağkalımları ile ilişkisinin değerlendirilmesi amaçlanmıştır.

Gereç ve Yöntem: Gazi Üniversitesi Tıp Fakültesi Hastanesinde 2011-2019 yılları arasında pankreatik adenokarsinom tanısı konulmuş 118 hasta retrospektif olarak değerlendirilmiştir. Histolojik derece, pT, pN evrelemesi, perinöral ve lenfovasküler invazyon durumları histolojik parametrelere uygun olarak yeniden değerlendirilmiştir. Podoplanin immünohiktokimyasal ekspresyonu ise ekspresyon göstren alanın tümör stromasına oranlanması ile elde edilmiştir.

Bulgular: Pankreatik duktal adenokarsinom tanısı konmuş 118 adet hasta çalışmaya dahil edilmiştir. Tümör stromasında podoplanin ekspresyonunun meydan değeri %20'dir. 9 hastada (%7.6) ekspresyon izlenmemiştir. Podoplanin ekspresyonu tümörün lokalizasyonu (p=0.031) ve metastaz durumu (p=0.023) ile ilişkili bulunmuştur. Sağ kalım analizinde podoplanin ekspresyonunun sağ kalım (p=0.039) ile ilişkili olduğu görülmüştür.

Sonuç: Pankreastik duktal adenokarsinomlarda podoplanin ekspresyonu sağ kalımla ilişkili olup gelecekte yeni tedavi yöntemlerinin kapısını açabilir.

Anahtar Kelimeler: Pankreas kanseri, sağkalım, podoplanin

PSS-065 [Kemik ve Yumuşak Doku Patolojisi] [Özet Metin]

MATRİKS ÜRETEN TENOSİNOVİAL DEV HÜCELİ TÜMÖR, TEMPOROMANDİBULER EKLEM TİPİ: ATİPİK VE MALİGN FORMLARI DA İÇEREN 18 OLGUNUN KLİNİKOPATOLOJİK ANALİZİ

Fisun Ardıç Yükrük[1], Erica Kao[2], Andrew L. Folpe[3]
[1]Sağlik Bilimleri Üniversitesi, Dr A. Y. Ankara Onkoloji Eğitim ve Araştırma Hastanesi, Patoloji Bölümü, Ankara
[2]Brooke Army Medical Center, San Antonio, United States
[3]Mayo Clinic, Department of Laboratory Medicine and Pathology, Rochester, MN, USA

ÖZET

Amaç: Matriks üreten TSGCT, nedeni bilinmeyen bir sebeple büyük oranda temporomandibuler eklem tutulumu ile karakterize oldukça nadir bir tümördür. Klasik histolojik görünümden sapan olgularda Keratin, Clusterin, Desmin, CD163, S100 içeren immunohistokimyasal panel ile FGF23 ve CSF-1 mRNA CISH moleküler yöntem olarak kullanılır. Nadir görülmeleri nedeniyle deneyimin az olduğu malign formlarının primer ve nükslerinde, malign sinoviositlerde ve sarkomatöz alanlarında CSF1 ekspresyonun saptanması, bu yöntemi tanıda vazgeçilmez yaparken nüks eden ve cerrahi total rezeksiyonun mümkün olamadığı olgularda CSF1R inhibitörlerinin tedavide kullanılmasına imkan verir. Bu çalışmanın amacı, malign ve atipik formları da içerecek şekilde TSGCT olgularının klinik, histomorfolojik, immunohistokimyasal ve tanıda kullanılabilecek ek yöntemleri ortaya koymak, tanısal problemleri vurgulamak ve tedaviye yön verebilecek özelliklerini göstermektir.

Gereç ve Yöntem: Çalışmaya matriks üreten TSGCT tanısı almış 18 olgu dahil edildi. Olguların klinik, histopatolojik ve moleküler özellikleri değerlendirildi. Tanısal problem yaşanan olgularda ek yöntemlerin faydası araştırıldı.

Bulgular: Serinin ortalama yaşı 52,8 yıl olup kadın /erkek dağılımı birbirine eşitti.

TME ve kafa tabanı ile temporal kemik lokalize 10 olgu, kondroid matriks üreten TSGCT morfolojisindeydi; ayırıcı tanıda kondroblastom bulunmaktaydı. Clusterin ile sinoviosit kökenin gösterilmesi yanısıra CSF1 CISH pozitifliği ile tanıya ulaşıldı (Tablo). 4 olguda sinoviositlerde izlenen atipi dejeneratif olarak değerlendirildi.

Malign progresyon gösterdiği düşünülen 2 olgudan L4 spinal yerleşimli hastada, tabakalar oluşturan sinoviositlerde belirgin hücresel irileşme, histosit ve köpüksü makrofajların izlenmemesi dikkati çekerken belirgin malign sitoloji, artmış mitotik aktivite ve sarkomatöz görünüm yoktu. Tanıda CSF-1 m RNA CISH pozitifliği yol gösterici oldu.

Malign tanılı diz bölgesi lokalize olgu, FMT benzeri maktrikse sahip atipik hücreler içeren TSGCT görünümünde olup CSF1 CISH pozitifti.

Sonuç: Matriks üreten TGCT, atipik ve malign formları ile nadir görülen, deneyimin az olduğu tümörlerdendir. İyi morfolojik analiz yanısıra sinoviosit kökenini destekleyen immunohistokimyasal belirteç kullanımı, atipik ve malign formların tanısında ve hedefe yönelik tedavi seçeneği sunması açısından CISH yöntemi ile CSF-1 m RNA bakılması fayda sağlamaktadır.

Anahtar Kelimeler: TSGCT, Temporomandibuler eklem, matriks, tanıda ek yöntemler

PSS-066 [Kemik ve Yumuşak Doku Patolojisi]

PLEOMORFİK SARKOMLARDA MYELOİD DİFERANSİYASYON VE FÜZYON: FÜZYONUN PLEOMORFİZM VE AGRESİVİTE İLE İLİŞKİSİ OLABİLİR Mİ?

Buket Bambul Sığırcı[1], Ezgi Hacıhasanoğlu[2], Yasemin Çakır[3], Cavit Kerem Kayhan[4], Gülçin Başdemir[5], Ümit İnce[6], Kemal Behzatoğlu[7]
[1]Şişli Hamidiye Etfal Eğitim ve Araştırma Hastanesi, Patoloji Kliniği, İstanbul
[2]Yeditepe Üniversitesi, Tıp Fakültesi, Patoloji Kliniği, İstanbul
[3]Dokuz Eylül Üniversitesi Sağlık Bilimleri Enstitüsü Moleküler Patoloji Ana Bilim Dalı, İzmir
[4]Nişantaşı Üniversitesi, Biyoteknoloji Departmanı, İstanbul
[5]Nişantaşı Patoloji Grup, İstanbul
[6]Acıbadem Mehmet Ali Aydınlar Üniversitesi, Tıp Fakültesi, Patoloji Kliniği, İstanbul
[7]Acıbadem Üniversitesi, Atakent Hastanesi, Patoloji Bölümü, İstanbul

ÖZET

Amaç: Hücre füzyonu, normal koşullarda döllenme, farklılaşma, hücre plastisitesi ve doku onarımında yer alan fizyolojik bir süreçtir. Tümörlerde hücre füzyonu, çoğunlukla bir kanser hücresinin, makrofajlar gibi göç ve bağışıklıktan kaçma yeteneklerine sahip bir hücre ile birleşmesini ifade eder. Füzyonun tümörlerde, agresif gidiş ve metastatik yayılma yetenekleri de dahil olmak üzere yeni fenotipik özelliklere sahip oldukça anöploid hücrelerin yaratılmasına yol açmaktadır. Ayrıca pleomorfik sarkom hücrelerinin spontan hücre füzyonuna meyilli olduğu gösterilmiştir. CD33 myeloid hücreler tarafından eksprese edilen, hücre adezyonunda da rolü olan bir transmembran proteindir. CD163 monositler/makrofajlar tarafından eksprese edilen, hemoglobin scavenger reseptör ailesine ait, anti-inflamatuar özellikleri olan bir proteindir. Bu çalışmada, düşük dereceli sarkomlar ile farklı diferansiyasyonlar gösteren pleomorfik sarkomlarda, neoplastik hücrelerde CD33 ve CD163 ekspresyonunu karşılaştırarak myeloid hücre-sarkom hücresi füzyonunun pleomorfik sarkomların oluşmasına katkıda bulunup bulunmadığını irdeledik.

Gereç ve Yöntem: Bir merkezde, ardışık 14 düşük dereceli sarkom ile 33 farklı diferansiyasyonlar gösteren pleomorfik sarkom olguları çalışmaya dahil edildi. Tüm olgulara CD33 ve CD163

immünohistokimyasal çalışmaları uygulandı. Değerlendirme üç gruba ayrılarak yapıldı: düşük dereceli sarkomlar, yüksek dereceli sarkomların pleomorfik hücreler içermeyen alanları ve pleomorfik hücrelerden zengin alanlar. Her grup için hot-spot alanlar bulunarak 200 hücrede boyanan hücre sayımı yapıldı ve istatistiksel olarak karşılaştırıldı.

Bulgular: CD33 ile boyanan hücre sayısı düşük dereceli sarkomlarda 0, 5 (0-2) /200, yüksek dereceli sarkomların pleomorfik hücreler içermeyen alanlarında 20 (9-40) /200, pleomorfik hücrelerden zengin alanlarda 41 (20-64) /200 idi. CD163 ile boyanan hücre sayısı düşük dereceli sarkomlarda 2, 1 (2-4) /200, yüksek dereceli sarkomların pleomorfik hücreler içermeyen alanlarında 40 (20-62) /200, pleomorfik hücrelerden zengin alanlarda 70 (46-116) /200 idi. İstatistiksel olarak gruplar arasında anlamlı fark saptandı ($p<0.001$).

Sonuç: Çalışmanın bulguları, yüksek dereceli sarkomlarda pleomorfik hücrelerin oluşmasında sarkom hücreleri ile myeloid hücre füzyonunun yeri olabileceğini göstermektedir. Pleomorfik sarkomların agresif gidişi ve yüksek metastaz kapasitesi göz önüne alındığında hücre füzyonu temelli çalışmalar yakın gelecekte bu tümörlerde yeni prognostik, terapötik ve hatta bazı sarkomların isimlendirmesinde yeni yaklaşımlar sağlayabilir.

Anahtar Kelimeler: Pleomorfik sarkom hücre füzyonu, sarkom-myeloid hücre diferansiasyonu, hücre füzyonu-pleomorfizm ilişkisi

Giriş

Hücre füzyonu, normal koşullarda döllenme, farklılaşma, hücre plastisitesi ve doku onarımında yer alan fizyolojik bir süreçtir (1, 2, 3). Ayrıca monositlerin oluşturduğu dev hücreler (Langhans, yabancı cisim dev hücreleri vb.) ve preosteoklastların oluşturduğu osteoklastlar da füzyona güzel örneklerdir. Kanser hücrelerinin füzyonu ise ilk olarak Otto Aichel tarafından 1911 yılında öne sürülmüş ve sonrasında bu teoriyi destekleyen birçok çalışma yapılmıştır (4, 5). Kanser hücreleri, normal epitel hücreleri, monositler, mezenkimal hücreler, diğer kanser hüceleri ve endotel gibi birçok farklı hücre ile füzyon oluşturulabilir (6-8). Kanser hücrelerinin füzyonu sonucunda oluşan hibrid hücrelerde, anaploidi, erken ve yaygın metastaz kabiliyeti, ilaç direnci gibi kötü prognoz ile ilişkili yeni yeteneklerin ortaya çıktığı izlenmiştir. Myeloid hücreler, özellikle de makrofajlar ile füzyonu sonucunda, tümör hücreleri makrofaja ait özellikleri de kazanarak tümör agresivitesinde artışa neden olabilir.

Pleomorfik sarkomlar, tanı konulduğu anda yüksek dereceli kabul edilen ve genelde agresif davranış gösteren tümörlerdir. Pleomorfik sarkomlarda myeloid belirteçlerin pozitifliği yıllardır bilinen bir durumdur. "İndiferansiye pleomorfik hücreli sarkom" daha önceden, pleomorfik hücrelerin histolojik özellikleri, elektron mikroskobik özellikleri ve immunhistokimyasal olarak bazı histiositik özellikler ve belirteçler içermesi nedeni ile "malign fibröz histiositom" olarak tanımlanıyordu. Biz, pleomorfik hücre içeren bazı karsinom ve sarkomlarda, pleomorfik hücrelerin bir kısmında immunhistokimyasal olarak myeloid (histiositik/monositik/makrofaj) hücre belirteçlerinin pozitif olduğunu saptadık ve "pleomorfik sarkomlarda" immunhistokimyasal çalışma ile CD163 ve CD33 gibi iki myeloid seri belirteci kullanarak bunları analiz etmeyi amaçladık. Sonuçlarımız ile pleomorfik hücrelerde füzyon olasılığını tartıştık.

Gereç ve Yöntem

Tek merkezde raporlanmış, ardışık 14 düşük dereceli sarkom (12 olgu fibromiksoid sarkom ve 2 olgu düşük dereceli miksoid sarkom) ile farklı diferansiyasyon alanları içeren 33 pleomorfik sarkom (21 olgu indiferansiye pleomorfik sarkom, 4 olgu dediferansiye liposarkom, 3 olgu miksoid stromalı pleomorfik sarkom, 2 olgu pleomorfik leiomyosarkom, 1 olgu pleomorfik rabdomyosarkom, 1 olgu malign filloid tümör, 1 olgu yüksek dereceli miksofibrosarkom) olmak üzere toplam 47 olgu çalışmaya dahil edildi. Olgular; düşük dereceli sarkomlar, yüksek dereceli sarkomların pleomorfik hücreler içermeyen alanları ve yüksek dereceli sarkomların pleomorfik hücrelerden zengin alanları olmak üzere üç ayrı gruba ayrıldı. Her gruba CD33 ve CD 163 immunhistokimyasal boya çalışması yapıldı. Her olguda hot-spot alanlar bulunarak, bu alanda 200 hücre sayıldı. İki yüz hücrede boyanan hücreler sayılarak, gruplar arası farklılıklar istatistiksel olarak karşılaştırıldı.

Bulgular

Otuz üç pleomorfik sarkom olgusunun 18'i erkek, 15'i kadın olup yaş ortalaması 64 idi. Düşük dereceli sarkomlar ise 6 erkek, 8 kadın hastadan oluşmakta olup yaş ortalaması 62 idi. Yapılan immunhistokimyasal çalışmada, CD33 ile boyanan hücre sayısı; düşük dereceli sarkomlarda ortalama 0, 5 (0-2) /200, yüksek dereceli sarkomların pleomorfik hücreler içermeyen alanlarında 20 (9-40) /200, yüksek dereceli sarkomların pleomorfik hücrelerden zengin alanlarında 41 (20-64) / 200 idi. CD163 ile boyanan hücre sayısı; düşük dereceli sarkomlarda 2, 1 (2-4) /200, yüksek dereceli sarkomların pleomorfik hücreler içermeyen alanlarında 40 (20-62) /200, yüksek dereceli sarkomların pleomorfik hücrelerden zengin alanlarında 70 (46-116) /200 idi. İstatistiksel olarak gruplar arasında anlamlı fark saptandı ($p<0.001$).

Sonuç

Hücre-hücre füzyonu, embriyolojik gelişim sırasında sıkça görülen fizyolojik bir olay iken erişkin dokularda ise genellikle doku onarımı ve kronik inflamasyon sırasında tespit edilebilir. Günümüzde ise tümör hücrelerinin de füzyon yaptığı bilinen bir durumdur. Kanser hücrelerinin füzyonunda, myeloid hücreler en ideal partnerdir. Bu sayede kanser hücreleri myeloid hücrelerin sahip olduğu motilite, marjinasyon, transmigrasyon, kemotaksis, fagositozis, anjiogenesis, matriks degrasyonu ve kemoterapiye direnç gibi özellikler kazanabilir (1-10).

Pleomorfik sarkomlarda görülen dev (multinükleer) hücrelerin oluşumunda, hücre füzyonun etkili olabileceği birkaç çalışmada vurgulanmıştır (9-11). Ayrıca bir çalışmada pleo-

morfik sarkom hücrelerinin spontan hücre füzyonuna meyilli olduğuna dair sonuçlar bildirilmiştir (11). Ayrıca bu füzyonların metastatik kapasiteyi arttırarak kanserin progresyonuna neden olabileceği de savunulmuştur (11).

Çalışmamızda, CD163 ve CD33 myeloid belirteç boyalarının, pleomorfik sarkomlarda hem pleomorfik hücrelerden zengin alanlarda yaygın pozitif olduğunu, hem de pleomorfizm içermeyen alanlarda fokal pozitif olduğunu gözlemledik. Bununla birlikte düşük dereceli sarkomlarda, her iki belirteç de tümör hücrelerinde nadir olarak reaksiyon vermiştir. Myeloid belirteçlerin yüksek gradeli tümörlerde, düşük gradelilere oranla daha yüksek oranda reaksiyon vermesi, tümör hücresi myeloid hücre füzyonunun tümör hücrelerine daha agresif özellikler kattığını destekler niteliktedir. Ayrıca CD33 pozitifliği, bu tümörlerde hedefe yönelik tedavi için yol gösterici olabilir. Akut myeloid lösemi tedavisinde aktif olarak kullanılan anti-CD33 antagonisti, *gemtuzumab,* pleomorfik sarkomlarda da tedavi alternatifi olabilir. Çalışmamız daha ileri sonuçlara ulasmak için sınırlıdır. Bu yöndeki prospektif çalışmalara ihtiyaç duyulmaktadır.

Kaynaklar

1. Aguilar, P. S.; Baylies, M. K.; Fleissner, A.; Helming, L.; Inoue, N.; Podbilewicz, B.; Wang, H.; Wong, M. Genetic basis of cell-cell fusion mechanisms. Trends Genet. 2013, 29, 427–437.
2. Hernandez, J. M.; Podbilewicz, B. The hallmarks of cell-cell fusion. Development 2017, 144, 4481–4495.
3. Sieler, M.; Weiler, J.; Dittmar, T. Cell–Cell Fusion and the Roads to Novel Properties of Tumor Hybrid Cells. Cells 2021, 10, 1465.
4. Aichel, O. Über Zellverschmelzung mit quantitativ abnormer Chromosomenverteilung als Ursache der Geschwulstbildung. In Vorträge und Aufsätze über Entwicklungsmechanik der Organismen; Roux, W., Ed.; Wilhelm Engelmann: Leipzig, Germany, 1911; pp.1–115.
5. Miroshnychenko, D.; Baratchart, E.; Ferrall-Fairbanks, M. C.; Velde, R. V.; Laurie, M. A.; Bui, M. M.; Tan, A. C.; Altrock, P. M.; Basanta, D.; Marusyk, A. Spontaneous cell fusions as a mechanism of parasexual recombination in tumour cell populations. Nat. Ecol. Evol. 2021, 5, 379–391.
6. Helming, L.; Gordon, S. Molecular mediators of macrophage fusion. Trends Cell Biol. 2009, 19, 514–522.
7. Soe, K. Osteoclast Fusion: Physiological Regulation of Multinucleation through Heterogeneity-Potential Implications for Drug Sensitivity. Int. J. Mol. Sci. 2020, 21, 7717.
8. Alvarez-Dolado, M.; Martinez-Losa, M. Cell fusion and tissue regeneration. Adv. Exp. Med. Biol. 2011, 713, 161–175.
9. Behzatoglu K. Osteoclasts in Tumor Biology: Metastasis and Epithelial-Mesenchymal-Myeloid Transition. Pathol Oncol Res. 2021 Apr 30; 27:609472. doi: 10. 3389/pore. 2021. 609472.
10. Pawelek JM, Chakraborty AK. Fusion of tumour cells with bone marrow-derived cells: a unifying explanation for metastasis. Nat Rev Cancer. 2008 May; 8 (5) :377-86. doi: 10.1038/nrc2371.
11. Lartigue L, Merle C, Lagarde P, Delespaul L, Lesluyes T, Le Guellec S, Pérot G, Leroy L, et al. Genome remodeling upon mesenchymal tumor cell fusion contributes to tumor progression and metastatic spread. Oncogene. 2020; 39(21):4198-4211.

PSS-067 [Kemik ve Yumuşak Doku Patolojisi]

SİNOVİYAL SARKOMLARDA SS18-SSX İMMÜNOHİSTOKİMYASININ TANIYA KATKISI

Ahmet Bahadır Göktaş, Cem Çomunoğlu
İstanbul Prof. Dr. Cemil Taşcıoğlu Şehir Hastanesi, İstanbul

ÖZET

Amaç: Sinoviyal sarkom (SS), yumuşak doku sarkomlarının %5-10'nu oluşturan, t (X; 18) (p11; q11) translokasyonu ile karakterize görece nadir bir malign mezenkimal tümördür. SS18-SSX füzyon spesifik antikor (E9X9V), SS18-SSX proteini füzyon epitopunu spesifik olarak saptayabilen tavşan monoklonal antikordur. Bu çalışmada, SS18-SSX antikorunun SS ve SS taklitçilerindeki ekspresyonunu, TLE1 ekspresyonu ile ilişkisini ve tanıya olan katkısını göstermeyi amaçladık.

Gereç ve Yöntem: Çalışmamıza, Ocak 2016- Aralık 2022 tarihleri arasında SBÜ Prof. Dr. Cemil Taşcıoğlu Şehir Hastanesi Patoloji Bölümü'nde değerlendirilmiş biyopsi materyallerinde, SS tanısı almış 24 ve SS taklitçisi 33 olgu olmak üzere toplam 57 olgu dahil edildi. Olgular 2 patolog tarafından yeniden değerlendirildi. İmmünhistokimyasal olarak SS18-SSX (E9X9V) ve TLE1 antikoru uygulandı. SS18-SSX ve TLE1 antikorunun ekspresyonu, boyanma şiddeti ve boyanma yaygınlıkları skorlanarak hesaplandı. Her iki antikorun SS tespit etme gücü, birbirlerine üstünlükleri ve SS18 Floresan in situ hibridizasyon (FISH) ile korelasyonu araştırıldı.

Bulgular: Olgular histomorfolojik ve immünhistokimyasal bulgular eşliğinde tekrar değerlendirildi ve SS 24 (12 olgu FISH ile konfirme), taklitçiler ise 33 olgudan oluşmaktaydı. SS olgularının tamamında SS18-SSX (E9X9V) pozitifti. Büyük bir kısmı (%83,3) şiddetli derecede boyanma ve %75'in üzerinde boyanma yaygınlığı gösterdi. SS taklitçilerinde SS18-SSX ile boyanma görülmedi. SS18-SSX pozitifliği SS olgularında anlamlı derecede yüksek bulundu (p<0,001). SS18-SSX boyanma şiddeti orta ve şiddetli olma oranı SS olgularında anlamlı derecede yüksekti (p<0,001). SS olgularında SS18-SSX skoru 4+ ve 5+ olma oranı anlamlı derecede yüksek bulundu (p<0,001). SS18-SSX (E9X9V) antikorunun sensitivite ve spesifitesi %100 olarak hesaplandı. SS taklitçilerinden üç (%9,1) olguda TLE1 pozitifti. TLE1'in sensitivitesi %95,8, spesifitesi %90,9 olarak hesaplandı. TLE1 ile SS18-SSX antikorunun kappa uyumluluğu % 85,8 ile çok yüksek düzeyde olduğu saptandı.

Sonuç: SS18-SSX (E9X9V) antikoru, SS18 FISH ile yüksek uyum gösteren, SS tanısında oldukça sensitif ve spesifik bir belirteçtir. TLE1 ile yüksek uyum gösterse de SS18-SSX (E9X9V) antikoru SS ayırıcı tanısında daha değerlidir. Özellikle moleküler testleri yapamayan merkezlerde altın standart test olarak kullanılabilir.

Anahtar Kelimeler: İmmünhistokimya, SS18-SSX, sinoviyal sarkom, yumuşak doku

Amaç

Sinoviyal sarkom (SS) geniş anatomik dağılımı ve değişken morfolojik spektruma sahip olması nedeniyle hem malign hem de benign birçok lezyonla karışabilen ve bu nedenle tanısal güçlük yaşanabilen bir tümördür. Özellikle spesifik bir immün belirtecin olmaması, SS için karakteristik olan moleküler yöntemlerin pahalı ve uygulanabilirliğinin zor olması tanıyı oldukça zorlaştırmaktadır.

Sinoviyal sarkomların neredeyse tamamı SS18-SSX füzyon geni ile karakterize t (X:18) (p11; q11) translokasyonuna sahiptir. SS18-SSX füzyonu hem "real-time polymerase chain reaction" (RT-PCR) hem de flouresans in situ hibridizasyon (FISH) yöntemi ile tespit edilebilmektedir. SS'de RT-PCR ve FISH arka arkaya kullanıldıklarında sensitivite ve spesifitesi sırasıyla %96 ve %100 olan tamamlayıcı tekniklerdir.

Çeşitli çalışmalarda TLE1 antikorunun SS'de oldukça sensitif olduğu görülmüştür ancak spesifisitesi görece düşüktür. Benign ve malign sinir kılıfı tümörleri, soliter fibröz tümör (SFT), mezotelyoma ve kötü diferansiye karsinomlar gibi SS taklitçilerinde TLE1 ekspresyonu görülebilmektedir.

Son zamanlarda, SS18-SSX füzyon proteinini tespit etmek için 2 yeni antikor geliştirildi. Bu antikorlar SS18-SSX füzyonuna özgü bir antikor olan E9X9V klonu ve SSX proteininin C terminal ucuna bağlanan SSX özgül antikor E5A2C klonudur.

Bu çalışmada SS18-SSX füzyon epitopunu spesifik olarak saptayabilen SS18-SSX (E9X9V) antikorunu moleküler yöntemler veya morfolojik ve immünhistokimyasal bulgular (TLE1, EMA, BCL2 vb.) ile tanıya varılmış SS olgularında ve SS taklitçilerindeki boyanma durumunu göstermeyi amaçladık. Bu konu üzerine yapılmış çalışmalarda TLE1 antikoru ile SS18-SSX (E9X9V) antikor ekspresyonunu karşılaştıran bir çalışmaya literatürde rastlamadık. Bu nedenle SS18-SSX antikorunun tanısal katkısına ek olarak olguların TLE1 durumu ile de karşılaştırma yapmayı amaçladık.

Gereç ve Yöntem

Bu çalışma için, Ocak 2016- Aralık 2022 tarihleri arasında Sağlık Bilimleri Üniversitesi Prof. Dr. Cemil Taşcıoğlu Şehir Hastanesi Patoloji Bölümü'ne gönderilmiş biyopsi materyallerinde SS tanısı almış 24 olgu ve SS taklitçisi veya patoloji raporunda SS ayırıcı tanıya alınmış (1 yumuşak dokunun anjiofibromu, 2 indiferansiye pleomorfik sarkom, 4 SFT, 1 sklerozan iyi diferansiye liposarkom, 3 malign periferik sinir kılıfı tümörü (MPNST), 4 leiomyosarkom, 1 Ewing benzeri sarkom, 4 gastrointestinal stromal tümör (GİST), 1 düşük dereceli fibromiksoid sarkom (LGFMS), 2 dermatofibrosarkom protuberans (DFSP), 1 dediferansiye liposarkom, 1 berrak hücreli sarkom (CCS), 2 BCOR ilişkili sarkom) 33 olgu olmak üzere parafin blokları patoloji arşivinde bulunan ve yeterli tümör dokusu bulunan toplam 57 olgu çalışmaya dahil edildi. Arşivde parafin bloklarına ulaşılamayan veya immünohistokimyasal çalışma için yeterli tümör dokusu olmayan olgular çalışma dışında bırakıldı.

Olgulara ait demografik veriler, tümör tipi, tümör lokalizasyonu, tümör boyutu, immünhistokimyasal ve moleküler çalışma sonuçları hastane bilgi işletim sistemi ve patoloji raporlarından elde edildi.

Toplamda 57 hastaya ait histopatolojik, immünhistokimyasal ve klinik veriler kaydedildi. Hastaya ait arşiv materyalini oluşturan tüm preparatlar yeniden değerlendirildi. Kemoterapi ve/veya radyoterapi tedavisi almış olgularda, eğer mevcut ise tedavi öncesi var olan biyopsi materyaline ait parafin bloklar tercih edildi.

Her olguya ait operasyon materyalinden, tümörün tamamını temsil edebilen ve yeterli tümör dokusu içeren, %10'luk tamponlu formalin ile fikse parafine gömülü bir blok seçildi. Bu bloklardan pozitif yüklü lamlara 2 µm kalınlığında kesitler alındı. Kesitler etüvde 70ºC sıcaklıkta 30 dakika bekletilerek deparafinize edildi. Oda sıcaklığında 10 dakika bekletildikten sonra Ventana Benchmark Ultra otomatik boyama cihazına yerleştirildi. İki saat sonra manuel olarak SS18-SSX (klon E9X9V, Cell Signaling, dilüsyon 1/1000) tavşan monoklonal antikoru ve TLE1 (klon 1F5, Cell Marque, dilüsyon 1/100) fare monoklonal antikoru uygulandı. Antikor için DAB detection kit (katalog no:05269806001) kullanıldı. Her iki antikor için pozitif kontrol olarak SS18-SSX antikoru için SS18 rearanjmanı FISH ile saptanan SS olgusu kullanıldı.

Hazırlanan immünhistokimya boyalı preparatlar ışık mikroskobunda olguların klinikopatolojik verilerini bilmeyen iki patolog tarafından değerlendirildi.

SS18/SSX antikoru için nükleer ekspresyon dikkate alındı. SS18 rearanjmanı FISH ile saptanan SS olgusu pozitif dış kontrol olarak kullanıldı. Tümör hücrelerinde, "Baranov ve ark. " yapmış olduğu çalışmadaki değerlendirme ölçeği baz alındı. Buna göre SS18/SSX boyanma yoğunluğu zayıf, orta, şiddetli olarak, boyanma yaygınlığı ise 5 grupta değerlendirildi:

Tümör hücrelerinde boyanma yok: 0

Tümör hücrelerinin %5'inden azında boyanma var: 1+

Tümör hücrelerinin %5-25'inde boyanma var: 2+

Tümör hücrelerinin %26-50'sinde boyanma var: 3+

Tümör hücrelerinin %51-75'inde boyanma var: 4+

Tümör hücrelerinin %76-100'ünde boyanma var: 5+

Tümör hücrelerinin %5'inden fazlasında (Skor 2+ veya daha büyük skor) nükleer boyanma varlığında olgu pozitif olarak değerlendirildi.

TLE1 antikoru mevcut olgularda arşivdeki lamlar üzerinden, mevcut olmayan olgularda yeni çalışılan lamlar üzerinden ekspresyon yaygınlığı ve şiddeti değerlendirildi. TLE1 ekspresyonunu değerlendirmede "Beaiono ve ark. " önerdiği skorlama sistemi kullanıldı. Nükleer boyanma yok (0), <%26 hücrede nükleer boyanma veya %26-50% hücrede şiddetli olmayan boyanma (1+), 40x büyütmede seçilebilen (şiddetli) 26-50% hücrede nükleer boyanma veya 100x büyütmede seçilebilen (zayıf-orta) >50% hücrede boyanma (2+), 40x

büyütmede seçilebilen (şiddetli) >50% hücrede boyanma (3+) olarak değerlendirildi. Sadece 2+ ve 3+ olgular pozitif olarak kabul edildi.

Verilerin istatistiksel analizinde SPSS (Statistical Package for the Social Sciences) 26.0 paket programı kullanıldı. Kategorik ölçümler sayı ve yüzde olarak, sürekli ölçümler ortalama ve standart sapma (gerekli yerlerde medyan (ortanca) ve minimum-maksimum) olarak özetlendi. Kategorik ifadelerin karşılaştırmalarında Ki-kare testi kullanıldı. Çalışmada yer alan parametrelerin normal dağılım gösterip göstermediğini belirlemede Shapiro-Wilk testi kullanıldı. Normal dağılım göstermeyen parametrelerde ikili grup analizlerinde Mann Whitney U testi kullanıldı. Patoloji bulguları arasındaki uyumların incelenmesinde Cohen'in Kappa katsayısı kullanıldı. Çalışmada yer alan hastaların tanısal değerlendirme raporu pozitifliği baz alınarak TLE1 durumu ve SS18-SSX (E9X9V) skorunun sensitivite (duyarlılık) ve spesifisite (özgüllük) değerleri hesaplandı, ayrıca ROC eğrisi altında kalan alan incelenerek, cut off değeri belirlendi. Tüm testlerde istatistiksel önemlilik düzeyi 0.05 olarak alındı.

Bulgular

Bu çalışmaya Ocak 2016- Aralık 2022 tarihleri arasında Sağlık Bilimleri Üniversitesi Prof. Dr. Cemil Taşcıoğlu Şehir Hastanesi Patoloji Bölümü'nde SS tanısı almış 24 olgu ve SS taklitçisi veya patoloji raporunda SS ayırıcı tanısı yapılan 33 olgu olmak üzere 57 olgu dahil edildi.

Yirmi dört SS vakasından on dördü (%24,6) monofazik tip, yedisi (%12,3) bifazik tip, üçü (%5,3) kötü diferansiyedir. SS taklitçileri grubunu ise dört (%7) GİST, dört (%7), leiomyosarkom, dört (%7) MPNST, dört (%7) SFT, iki (%3,5) BCOR ilişkili sarkom, iki (%3,5) DFSP, iki (%3,5) indiferansiye iğsi hücreli sarkom, iki (%3,5) küçük yuvarlak hücreli malign mezenkimal tümör, iki (%3,5) indiferansiye pleomorfik hücreli sarkom, bir (%1,8) CCS, bir (%1,8) dediferansiye liposarkom, bir (%1,8) LGFMS, bir (%1,8) Ewing benzeri (Ewing ailesi dışı) sarkom, bir (%1,8) nodüler fasiit, bir (%1,8) sklerozan iyi diferansiye liposarkom, bir (%1,8) yumuşak dokunun anjiofibromu oluşturmaktadır.

Olguların yaş ortalamaları 47,6±18,1 (15-88) olup %54,4'ü (n=31) kadın, %45,6'sı (n=26) erkekti. Sinoviyal sarkom olgularının yaş ortalaması 35,5±13,3, SS taklitçileri olgularının yaş ortalaması 56,3±16,0 yaştır. SS olgularının SS taklitçilerine göre yaş ortalamaları anlamlı derecede düşük bulundu (p<0,001).

Olguların yirmi beşi (% 43,86) alt ekstremite, on yedisi (% 29,82) gövde, on üçü (% 22,81) üst ekstremite, ikisi (% 3,51) ise baş-boyun yerleşimliydi.

Sinoviyal Sarkom olgularının tamamı SS18-SSX (E9X9V) antikoru ile pozitif saptandı. Yirmi (%83,3) olgu şiddetli, üç (%12,5) olgu orta, bir (%4,2) olgu da zayıf şiddette boyanma gösterdi. Şiddetli derecede boyanma gösteren 20 SS vakasının on sekizinin (%90) boyanma yaygınlığı %76-100 (Skor 5+) oranındadır. SS taklitçileri grubundaki 33 olgunun tamamında SS18-SSX (E9X9V) antikoru ile nükleer boyanma görülmedi ve negatif olarak değerlendirildi.

Sinoviyal sarkom olgularının yirmi üçü (%95,8) TLE1 antikoru ile pozitif, biri (%4,2) negatif saptandı. On sekiz (%75) olgu şiddetli, 6 (%25) olgu orta şiddette boyanma gösterdi. Şiddetli derecede boyanan 18 olgunun tamamının boyanma yaygınlığı >%50 oranındadır (Skor 3+). Orta şiddette boyanan 6 olgunun beşinin (%83,3) boyanma yaygınlığı >%50 oranında (Skor 2+), birinin (%16,7) boyanma yaygınlığı %26-50 oranındadır (Skor 1+).

Sinoviyal sarkom taklitçileri grubundaki olguların üçü (%9,1) TLE1 antikoru ile pozitif, otuzu (%90,9) negatif saptandı.1 olgu (Küçük yuvarlak hücreli malign mezenkimal tümör) >%50 oranında boyanma yaygınlığı ve şiddetli derecede boyanma (Skor 3+) gösterdi. Orta şiddette boyanan 4 olgunun ikisi (BCOR ilişkili sarkom, Küçük yuvarlak hücreli malign mezenkimal tümör) >%50 oranında boyanma yaygınlığı (Skor 2+), ikisi (MPNST, Leiomyosarkom) <%26 oranında boyanma yaygınlığı (Skor 1+) gösterdi. Zayıf şiddette boyanan 4 olgunun (SFT, İndiferansiye iğsi hücreli sarkom, Leiomyosarkom, BCOR ilişkili sarkom) tamamı <%26 oranında boyanma yaygınlığı (Skor 1+) gösterdi. 24 olguda TLE1 antikoru ile nükleer boyanma saptanmadı.

SS18-SSX (E9X9V) antikorunun pozitifliği, boyanma şiddeti orta - şiddetli olma oranı SS olgularında anlamlı derecede yüksek idi (p<0,001, p<0,001). Sinoviyal sarkom olgularında SS18-SSX (E9X9V) skoru +4 ve +5 olma oranı anlamlı derecede yüksek bulundu (p<0,001).

Sinoviyal sarkom olgularında TLE1 pozitifliğinin ve boyanma şiddetinin orta - şiddetli olma sıklığı anlamlı derecede yüksek idi (, p<0,001, p<0,001). TLE1 skoru +2 ve +3 oranı SS olgularında anlamlı derecede yüksek bulundu (p<0,001). SS olgularında TLE1 boyanma yaygınlığı (%) ile SS18-SSX (E9X9V) antikoru boyanma yaygınlığı (%) oranı anlamlı derecede yüksek bulundu (sırasıyla p<0,001; p<0,001)

Sinoviyal sarkom olgularının 12'sinde, SS taklitçilerinin 11'inde SS18 FISH sonucu mevcuttu. FISH sonucu mevcut olan 12 SS vakasının tamamında FISH pozitifti. SS taklitçileri grubundan 11 olguda SS18 gen rearanjmanı saptanmadı. FISH pozitif 12 olgunun sekizi (%66,7) SS monofazik tip, dördü (%33,3) SS bifazik tiptir. SS18-SSX (E9X9V) antikoru, SS18 gen rearanjmanı saptanan 12 olgunun tamamında pozitif, FISH sonucu negatif olan 11 olguda ise negatiftir. TLE1 antikoru, FISH pozitif 12 olgudan birinde (%8,3) negatif, FISH negatif 11 SS taklitçisi olgusundan üçünde (%27,3) pozitiftir. FISH ile pozitif olan olguların TLE1 ve SS18-SSX (E9X9V) antikoru pozitiflik oranları anlamlı derecede yüksek bulundu (sırasıyla p=0,002; p<0,001). Sinoviyal Sarkom ve SS taklitçileri gruplarında TLE1 durumu ve SS18-SSX (E9X9V) antikor durumunun tanısal test performansları Tablo 1'de incelendi. SS18-SSX (E9X9V) antikorunun sensitivitesi %100, spesifisitesi %100'dür. Pozitif prediktif değeri %100, negatif prediktif değeri ise %100 olarak hesaplandı.

Sonuç

Sinoviyal sarkomların tanısında genellikle SS18 gen translokasyonu veya SS18-SSX gen füzyonunun varlığının tespiti gerekmektedir. Son zamanlarda, SS tanısında kullanılan SS18-SSX füzyonuna ve SSX C terminal ucuna özgü iki yeni antikor geliştirilmiştir. Bu çalışmada, immünhistokimyasal yöntem ile SS18-SSX füzyon spesifik (E9X9V) antikorunun SS ve SS taklitçilerindeki ekspresyon düzeyini, TLE1 antikoruyla olan ilişkisini ve olguların klinikopatolojik özelliklerini değerlendirdik.

Çalışmamızda 24 SS olgusunun tamamında SS18-SSX (E9X9V) antikoru pozitifti. Bu olguların 12'sinde FISH ile SS18 gen rearanjmanı mevcuttu. SS olgularının büyük bir kısmı (%83,3) %75'in üzerinde boyanma yaygınlığı gösterdi. Bir olgu dışında tüm olgularda orta veya şiddetli derecede boyanma mevcuttu. Bu bulgulara dayanarak SS18-SSX (E9X9V) antikorunun, SS için %100 sensitif ve spesifik olduğunu tespit ettik.

Sinoviyal sarkom olgularının yaş ortalaması 35,5±13,3 iken, SS taklitçilerinin yaş ortalaması 56, 3±16, 0 olarak bulundu. SS olgularının yaş ortalaması literatürle uyumludur ve genellikle 50 yaşın altındadır. SS olgularının yaş ortalaması, SS taklitçilerine göre anlamlı derecede düşük bulunmuştur ($p<0,001$). Bu nedenle, genç hastalarda özellikle 40 yaş altında görülen sarkomatöz tümörlerde SS'yi göz önünde bulundurmak önemlidir.

Sinoviyal sarkom olgularının tümör boyutu ortalaması 7, 79±6,0 cm olarak bulunmuştur, bu da literatür ile uyumludur. KDSS olgularının tümör boyutu diğer SS tiplerine göre görece yüksek bulunmuştur.

Sinoviyal sarkom vakalarını yarısı (%50) alt ekstremitede, üçte biri (%33,3) üst ekstremitede, dörtte biri (%16,7) ise gövdede yerleşim göstermektedir. Yaptığımız çalışmada da literatüre uygun olarak en sık yerleşim yeri alt ekstremite olarak belirlenmiştir. Baş-boyun bölgesi, ekstremite yerleşiminden sonra en sık görülen lokalizasyon olmasına rağmen, çalışmamızda baş-boyun yerleşimli bir SS olgusu mevcut değildir.

Baranov ve arkadaşları, genetik olarak onaylanmış 100 SS ve 300 SS taklitçisinden oluşan toplam 400 olguyla gerçekleştirdikleri bir çalışmada, SS18-SSX (E9X9V) antikorunun sensitivitesini %95, spesifitesini %100 olarak bulmuşlardır. Tüm SS olgularında, %75'ten fazla boyanma yaygınlığı ve güçlü nükleer boyanma tespit etmişlerdir. SS18-SSX füzyon spefisik antikorunun negatif olduğu 5 olguda, SSX (C terminal) antikoru ile pozitiflik saptamışlardır ve bu olguların, alternatif füzyonlara sahip olabileceğini düşünmüşlerdir. 609 olgudan oluşan bir çalışmada 94 SS vakasının seksen dokuzu (%94,6) SS18-SSX (E9X9V) antikoru ile pozitiftir. Pozitif vakaların %85'inde boyanma yaygınlığı ve şiddeti %75'in üzerinde ve şiddetlidir. 515 SS dışı olguda da SS18-SSX (E9X9V) antikoru ile boyanma görülmediği bildirilmiştir. Benzer şekilde, çalışmamızda da SS olgularının yirmisinde (%83.3) boyanma yaygınlığı %75'ten fazla ve boyanma şiddeti ise şiddetli olarak bulunmuştur. Orta ve şiddetli derecede boyanma gösteren olgular ise SS olgularının %95,8'ini oluşturmaktadır. Sadece 1 olguda yaygınlık %26-50 (Skor 3) ve 1 olguda boyanma şiddeti zayıftı (Muhtemel fiksasyon yetersizliği veya blok yaşı nedeniyle). SS dışı olgularda ise herhangi bir boyanma görülmedi. Biz de literatürde olduğu gibi pozitif vakalarda genellikle boyanmanın yaygın ve şiddetli olduğunu negatif vakalarda ise hiç boyanma görülmediğini gözlemledik. Perret ve arkadaşları yaptıkları çalışmada, SS18-SSX (E9X9V) antikorunun pozitiflik kriterini 1 hücrede herhangi şiddette boyanma olarak kabul etmişlerdir. Buna rağmen spesifiteyi %100 bulmuşlardır. Antikorun pozitif vakalarda genelde yaygın ve şiddetli boyanması, negatif vakalarda ise herhangi bir boyanma göstermemesi değerlendirmede büyük kolaylık sağlamaktadır. Ayrıca 5 gruptan oluşan skorlama sisteminin, genelde şiddetli ve yaygın boyanma nedeniyle, basitleştirilmesi gerektiği düşüncesindeyiz.

Zabarowski ve arkadaşları, 25'i moleküler testler ile onaylanmış 39 SS ve 580 SS dışı olguda SS18-SSX (E9X9V) antikorunun sensitivitesini %87, spesifitesini ise %100 olarak tespit etmişlerdir. Raquib ve arkadaşları genetik olarak onaylanmış 70 SS vakasının 64'ünde füzyon spesifik antikorun pozitif olduğunu tespit etmişlerdir. Negatif sonuçlanan 6 olgunun 4'ünde RT-PCR ile SS18 (e10) -SSX (e4) füzyonu, 1 olguda ise SS18 (e10) -SSX (e7) füzyonu gösterilmiştir. Yoshida ve arkadaşları FISH ve RT-PCR ile doğrulanan 67 SS olgusunun 66'sında SS18-SSX (E9X9V) antikoru ile pozitiflik saptamıştır. 56 olgudan oluşan bir çalışmada ise, SS tanılı 36 vakada sensitivite %91, spesifite %100 bulunmuştur. Miuri ve arkadaşları, akciğere metastaz yapmış 10 SS, 93 SS dışı toplam 103 olguyu içeren bir çalışmada SS18-SSX antikorunun sensitivite ve spesifitesini %100 olarak belirlemişlerdir.

Literatürdeki araştırmalar SS18-SSX (E9X9V) antikorunun spesifitesini, çalışmamızda olduğu gibi %100 oranında bulmuşlardır. Bu sonuçlar daha önce spesifik bir immünhistokimyasal testi olmayan SS için oldukça sevindiricidir. Özellikle ekonomik koşulları iyi olmayan veya moleküler testleri gerçekleştiremeyen merkezler için son derece değerlidir.

Sinoviyal sarkomda SS18-SSX füzyonu FISH, RT-PCR gibi çeşitli moleküler yöntemler ile gösterilebilmektedir. Birçok merkezde SS18 FISH SS tanısında altın standart olarak kullanılmaktadır. Ancak FISH tamamen sensitif bir yöntem değildir. Yapılan çalışmalarda SS18 FISH testinin sensitivitesi %82-97 olarak bildirilmiştir. Yoshida ve arkadaşları tarafından yapılan çalışmada, 158 SS olgusunun 4'ünde SS18 FISH ve SS18-SSX (E9X9V) antikoru negatif olarak bulunmuştur. RNA sekanslama sonucunda ise 3 olguda EWSR1-SSX1 ve 1 olguda MN1-SSX1 füzyonu olduğu tespit edilmiştir. Bu olgularda SSX (C terminal) antikoru diffüz ekspresyon göstermiştir. Bu nedenle, çalışmamızdaki SS18-SSX antikorunun sensitivitesinin literatüre kıyasla biraz daha yüksek olması, olgu sayısının görece az olmasından kaynaklanabileceğini düşündük. Olgu sayısı arttıkça SS18-SSX dışı nadir füzyonlara rastlanabilir ve füzyon spesifik antikor ile bu olgularda yanlış

negatiflik görülebilir. Ancak bu tür olguları SS18 FISH testi ile tespit etmek mümkün değildir ve ileri moleküler çalışmalara (RT-PCR, qRT-PCR, vb.) ihtiyaç vardır. SSX (C terminal) antikorunun bu olgularda tanısal açıdan oldukça yararlı olduğu bildirilmiştir. SSX (C terminal) antikorunun sensitivitesi oldukça yüksek olsa da yapılan çalışmalar spesifitesinin %93-96 olduğunu göstermiştir. Yine aynı çalışmada SS18 FISH analizinde 4'ü negatif, 3'ü atipik paternde olan toplam 7 SS olgusunda SS18-SSX füzyon spesifik antikorunun pozitif bulunduğu belirtilmiştir. Bu olguların 3'ünde RNA sekanslama ile SS18 (e10) -SSx2 (e6), 1'inde ise SS18L1 (e10) -SSX1 (e6) füzyonu saptanmıştır. Çalışmamızda ise FISH ile negatif 11 olgunun tamamında füzyon spesifik antikoru negatif olarak bulduk. FISH ile pozitif olan olgularda ise SS18-SSX (E9X9V) antikorunun pozitiflik oranının yüksek olduğu saptanmıştır (p<0,001). Amary ve arkadaşları, 101 SS vakasının seksen yedisinde (%86) FISH ile SS18 gen rearanjmanı tespit etmişlerdir. Aynı çalışmada qRT-PCR'nin en sensitif yöntem olduğu ve sensitivitesinin %96 olduğu belirtilmiştir. Bizim çalışmamızda ise FISH ile SS18-SSX antikoru arasında uyumsuzluk saptamasak da yapılan çalışmalar ışığında SS18-SSX (E9X9V) antikorunun FISH'e göre daha sensitif olduğu söylenebilir.

TLE1 antikoru, SS'nin tanısında hala önemini korumaktadır. Sensitivitesi oldukça yüksek olsa da spesifitesinin görece düşük olması, bazı durumlarda ek incelemelerin gerekliliğine yol açmaktadır. Çalışmamızda SS18-SSX antikorunun yanı sıra aynı olgularda TLE1 antikorunun boyanma yoğunluğunu, yaygınlığını ve SS18-SSX antikoruyla olan korelasyonunu değerlendirdik. Literatürde SS18-SSX ve TLE1 antikorunun birlikte değerlendirildiği veya aralarındaki korelasyonun gösterildiği bir çalışmaya rastlanmamıştır.

Çalışmamızda, TLE1 antikorunu SS olgularının yirmi üçünde (%95,8), SS taklitçilerinin ise üçünde (%9, 1) pozitif tespit ettik. TLE1'in SS için sensitivitesi %95,8, spesifitesi ise %90,9'dur. Terry ve arkadaşları, TLE1 antikorunun SS için oldukça sensitif ve spesifik olduğunu bildirmişlerdir. Çalışmalarında genetik olarak onaylanmış 94 SS olgusunun %97'sinde TLE1 antikorunun pozitif olduğunu bulmuşlardır. SS dışı olgularda ise toplam 24 (%4) olguda TLE1 pozitifliği saptamışlardır. Jagdis ve arkadaşları 35 SS olgusunun tamamında TLE1 antikorunu pozitif olarak bulmuş, sensitivite ve spesifiteyi sırasıyla %100 ve %96 olarak hesaplamışlardır. Kösemehmetoğlu ve arkadaşları ise, literatürdeki çalışmaların aksine TLE1'in SS için spesifik olmadığını öne sürmüşlerdir.143 SS dışı olguda, elli üçünde (%37) TLE1 ekspresyonu izlendiğini ve bu olguların otuz altısının (%25) skor 2-3+ pozitif olduğunu bildirmişlerdir. Schwannomların tamamında, MPNST olgularının %30'unda, nörofibromların ise %33'ünde TLE1 antikorunun pozitif olduğunu gözlemlemişlerdir. Beaino ve arkadaşları, 2020 yılında yayınladıkları derlemede, 13 çalışmadan elde ettikleri verilere dayanarak TLE1'in ortalama sensitivitesini %94 (%91-97), spesifitesini ise %81 (%72-91) olarak hesaplamışlardır. TLE1 antikorunun sensitivitesi hakkında literatürde genel bir fikir birliği vardır, ancak spesifite konusunda aynı şeyi söylemek mümkün değildir. Çalışmamızda TLE1 antikorunun sensitivite ve spesifitesini literatürle benzer bulduk. Ancak TLE1 değerlendirmesinde skorlamanın önemli olduğunu düşünmekteyiz. Çünkü SS taklitçilerinden 9 olgu TLE1 ile boyanma göstermesine rağmen olgulardan sadece 3'ünü pozitif (Skor 2-3+) olarak değerlendirdik. 9 olgunun pozitif olarak değerlendirildiği senaryoda spesifite %72'lere kadar düşmektedir. Ayrıca TLE1 antikoru ile SS18-SSX antikorunun kappa uyumluluğu %85, 8 ile çok yüksek düzeyde iken, TLE1 skor 1 olguları da pozitif kabul edildiğinde bu oran %69, 2'ye düşmektedir. Bu nedenle, Beaino ve arkadaşlarının önerdiği, bizim de çalışmamızda baz aldığımız, boyanma yaygınlığı ve boyanma şiddetini içeren skorlama sisteminin, TLE1'in değerlendirilmesinde önemli olduğunu düşünüyoruz. Ayrıca SS dışı vakaların sayısının literatürdeki çalışmalara oranla az olması ve Schwannoma, nörofibroma veya mezotelyoma gibi TLE1 ile pozitiflikleri bildirilen tümörlerin çalışmamızda yer almaması, TLE1 spesifitesinin yüksek olmasının nedeni olabilir.

SS dışı olgulardan TLE1 ile pozitiflik gösteren 3 olgudan biri BCOR ilişkili sarkom, diğer ikisi ise küçük yuvarlak hücreli malign mezenkimal tümör grubundadır. BCOR ilişkili sarkomların literatürde TLE1 ile pozitiflik gösterdiği ve KDSS ile karışabileceği belirtilmektedir (68, 69). Çalışmamızda, 2 BCOR ilişkili sarkom olgusundan biri %60 oranında orta şiddetli boyanma (Skor 2, pozitif) gösterirken diğer olgu %25 oranında zayıf boyanma (Skor 1, negatif) göstermekteydi. Küçük yuvarlak hücreli malign mezenkimal tümör olarak sınıflandırdığımız 2 olguda da TLE1 pozitiftir. Bu olgularda FISH ile SS18 gen rearanjmanı saptanmamıştır. Morfolojik ve immünhistokimyasal bulgular bu iki olguda BCOR ilişkili sarkomu akla getirse de olguların hem trucut biyopsi olması hem de tanısal moleküler testlere ulaşamamamız nedeniyle kesin tanı veremedik. Bu nedenle, SS18-SSX antikorunun özellikle küçük biyopsilerde, moleküler testlere ihtiyaç duyulmadan, SS'nin tanısında önemli olabileceğini düşünüyoruz. Ayrıca BCOR ilişkili sarkomların nadir olması nedeniyle bu alandaki çalışmaların çok merkezli çalışmalar ile değerli olacağını düşünmekteyiz.

SS olgularından sadece 1 vaka TLE1 negatif olarak tespit edildi. Bu olgu, monofazik tip olup TLE1 ile orta şiddette %35 yaygınlıkta (Skor 1) boyandı. FISH ile SS18 gen rearanjmanı mevcuttu. SS18-SSX (E9X9V) antikoru bu olguda diffüz şiddetli derecede ekspresyon göstermekteydi.

SS18-SSX (E9X9V) antikoru pozitif saptanan olgularda, TLE1 antikor durumu pozitif (+2 ve +3) olan olgular anlamlı derecede yüksek bulundu (p<0,001). Yapılan incelemeye göre, olguların tanısal sonuçlarının tespit edilmesinde SS18-SSX (E9X9V) antikorunun tanısal test performansının 1,000 (0,937-1,000) AUC, % 100 sensitivite, % 100 spesifite ile TLE1 durumuna göre en iyi tanısal test performansına sahip olduğu tespit edildi. Bu bulgularla, SS18-SSX antikorunun rutin uygulamada TLE1 antikorunun yerini alacağı açıktır.

Çalışmamızda SS18-SSX (E9X9V) antikorunun SS18 FISH ile yüksek uyum gösteren SS tanısında oldukça sensitif ve spesifik bir belirteç olduğunu tespit ettik. TLE1 ile yüksek uyum gösterse de SS18-SSX (E9X9V) antikorunun SS ayırıcı tanısında daha değerli olduğunu söyleyebiliriz. FISH ile yüksek uyumu hatta bazı çalışmalarda FISH'e göre daha sensitif olması, RT-PCR gibi ileri moleküler yöntemlere yakın sensitivite ve spesifite göstermesi nedeniyle özellikle de moleküler testleri yapamayan merkezlerde altın standart test olarak kullanılabileceğini düşünüyoruz.

PSS-068 [Kemik ve Yumuşak Doku Patolojisi] [Özet Metin]

PRİMER KEMİK GELİŞİMLİ HİSTİYOSİTİK NEOPLAZİLERİN KLİNİKOPATOLOJİK ÖZELLİKLERİ: 43 OLGULUK SERİ EŞLİĞİNDE LİTERATÜR DEĞERLENDİRMESİ

Havva Berber, Seher Yüksel, Gülşah Kaygusuz
Ankara Üniversitesi, Patoloji Anabilim Dalı, Ankara

ÖZET

Amaç: Primer kemik gelişimli histiyositik neoplaziler başlıca Erdheim Chester Hastalığı (ECH), Rosai Dorfman Hastalığı (RDH) ve Langerhans Hücreli Histiyositozis (LHH)'tir. LHH'lerin en sık formu unifokal kemik tutulumudur (%70-80). ECH'de ise uzun kemiklerde %90'dan fazla, RDH'lerde %10'dan az kemik tutulumu bildirilmiştir. Bu seri ile, nadir görülen bu antitelerin klinikopatolojik özellikleri güncel literatür bilgileri ışığında derlenmiştir.

Gereç ve Yöntem: Ankara Üniversitesi Tıp Fakültesi Patoloji AD'da 2005-2023 yılları arasında değerlendirilmiş 43 olguya ait klinikopatolojik özellikler retrospektif olarak kaydedilmiştir. İstatistik analiz için SPSS v26 kullanılırken; deskriptif analiz ve karşılaştırma analizleri için Ki-kare ve Mann-Whitney U testleri yapılmıştır.

Bulgular: Olguların 2'si ECH, 41'i LHH tanılıdır. ECH olgularının yaş ortalaması 39 (40-55 yaş), LHH olgularının yaş ortalaması 22 (1-52 yaş) bulundu. ECH olguları 2 kadın; LHH grubu 11 kadın ve 30 erkek hastadan oluşmaktaydı. ECH hastalarında tibia ve sakrum tutulumu görülürken en sık semptom ağrı idi. LHH olgularının tutulum bölgeleri sırasıyla ilium (%18), vertebra (%18), femur (%16) ve skapula (%14) iken; sırasıyla ağrı (%71), şişlik (%12) ve yürüyememe (%10) bulguları saptandı. Radyolojik görüntülemesi olan bir ECH olgusunda multipl litik-sklerotik-ekspansil lezyonlar izlenirken; LHH olgularında sıklıkla litik lezyon (%53) saptandı. LHH olgularının yarısında (8/16) BRAF immünohistokimyası pozitifken, vakaların % 57'sinde BRAF mutasyonu saptandı. ECH olgularının birinde PegINF2a ve vemurafenib, diğerinde siklofosfamid, steroid ve vemurafenib tedavisi uygulanırken; LHH olgularında kemoterapi±steroid (%90), radyoterapi (%10) seçenekleri uygulandı. ECH olgularında remisyon izlenirken (takip süresi ortalama 27,5 ay), LHH olgularında 15 vakada (%55,6) remisyon saptandı (takip süresi ortalama 35,22 ay). Olgularımız arasında RDH vakası bulunmamaktaydı.

Sonuç: Serimizde literatürle uyumlu olarak LHH olgularının çoğu erkek olup (%73,2) femur en sık tutulan uzun kemikti. Kalvaryal kemikler LHH'de literatüre göre en sık tutulan kemik olmasına rağmen, bizim serimizde yalnızca 4 vakada (%9,1) saptandı. Skapula nadir bir lokalizasyon olarak değerlendirilmekle birlikte verilerimiz aksini düşündürmekteydi. Sonuç olarak histiyositik neoplaziler birçok organ ve sistemi etkileyebilmekle birlikte kemikler sıklıkla tutulur. Nadir görülmeleri bu olgulara ait farkındalığı azaltmaktadır.

Anahtar Kelimeler: Erdheim chester hastalığı, Kemik tutulumu, Langerhans hücreli histiyositozis

PSS-069 [Kemik ve Yumuşak Doku Patolojisi] [Özet Metin]

İMMÜNOHİSTOKİMYASAL VE MOLEKÜLER BULGULAR EŞLİĞİNDE ANDİFERANSİYE YUVARLAK HÜCRELİ SARKOMLAR: 58 OLGULUK TEK MERKEZ DENEYİMİ

Buse Bayazıt Gözüküçük, Servet Güreşci
Sağlık Bilimleri Üniversitesi, Bilkent Şehir Hastanesi, Tıbbi Patoloji Laboratuvarı, Ankara

ÖZET

Amaç: Daha önce Ewing-Ewing benzeri sarkom grubunda tanı alan yuvarlak hücreli sarkomlar, Yumuşak Doku Tümörleri (YDT) DSÖ 2020 sınıflamasında moleküler özellikleri eşliğinde ayrı bir grup olarak ele alınmıştır. Andiferansiye yuvarlak hücreli sarkomlar (AYHS) olarak tanımlanan bu grupta Ewing sarkom, CIC yeniden düzenlenmesi, BCOR genetik değişikliği ve EWSR1-non ETS füzyonu gösteren tümörler yer almaktadır. Amacımız bölümümüzde tanı alan AYHS'leri DSÖ 2020 sınıflamasında geçen mutlak ve istenen kriterler eşliğinde gözden geçirmektir.

Gereç ve Yöntem: Bölümümüzde 2019 şubat-2023 temmuz tarihleri arasında AYHS tanısı almış tüm olgular hastane bilgi yönetim sistemi (HBYS) üzerinden tarandı. Klinik, immünohistokimyasal (İHK) ve moleküler veriler HBYS üzerinden kaydedildi. Olgular 'YDT DSÖ 2020' sınıflamasına göre yeniden kategorize edildi. Gerekli görülen durumlarda H&E boyalı lamlar ve İHK testler yeniden değerlendirildi. Elde edilen veriler ortalama ve yüzde olarak hesaplandı.

Bulgular: Belirtilen kriterlerde toplam 58 olgu saptandı. K/E oranı 1,2 (32/26) idi. Ortalama yaş 20 (7-52) olarak hesaplandı. Olguların 47'si (%81) klinik, İHK ve/veya moleküler yöntemler ile Ewing Sarkom, 2'si (%3,4) BCOR genetik değişikliği

gösteren AYHS (10-16 yaş, kemik), 2'si (%3,4) CIC yeniden düzenlenmesi gösteren AYHS (20-36 yaş, yumuşak doku), 7'si (%12) AYHS- NOS (ortalama yaş 28, kemik ve yumuşak doku) tanısı almıştı.

Ewing sarkom tanısı alan 43 olgunun tümünde İHK yöntemle yaygın, kuvvetli membranöz CD99 ekspresyonu yanı sıra, 21'inde FISH yöntemle EWSR1 gen bölgesinde yeniden düzenlenme saptanmıştı. Ayrıca İHK yöntemle 17 olguda Fli1, 4 olguda ERG ekspresyonu saptanmış ve translokasyon partneri olduğu düşünülmüştür.

AYHS, NOS tanısı verilen 7 olguda İHK yöntemle CD99 negatif ya da yamasal ekspresyon göstermekle birlikte 4 olguda EWSR1 yeniden düzenlenmesi saptanmamış 3 olguda ise FISH testi optimal olmamıştır.

Sonuç: Serimizde literatürle benzer şekilde en sık görülen AYHS Ewing Sarkom olup Ewing Sarkom dışı AYHS'lerin tanısı için olguların %12'sinde ileri moleküler çalışmalara ihtiyaç duyulduğu görülmüştür.

Anahtar Kelimeler: Ewing, CIC, BCOR

PSS-070 [Kemik ve Yumuşak Doku Patolojisi] [Özet Metin]

KEMİĞİN DEV HÜCRELİ TÜMÖRLERİNDE PD-L1 EKSPRESYONUNUN KLİNİK, HİSTOPATOLOJİK VE PROGNOSTİK PARAMETRELER İLE İLİŞKİSİNİN DEĞERLENDİRİLMESİ

Tuğba Körpeoğlu Koçak[1], Güldal Esendağlı[2], Şefik Murat Arıkan[3]
[1]Kilis Prof. Dr. Alaeddin Yavaşça Devlet Hastanesi, Tıbbi Patoloji Kliniği, Kilis
[2]Gazi Üniversitesi, Tıbbi Patoloji Anabilim Dalı, Ankara
[3]Gazi Üniversitesi, Ortopedi ve Travmatoloji Anabilim Dalı, Ankara

ÖZET

Amaç: Kemiğin dev hücreli tümörleri (KDHT'ler) klinik seyri öngörülemeyen, lokal agresif ve nadiren metastatik tümörlerdir. Bu çalışmada bu tümörlerin klinik seyrini öngörmede kullanılabilecek klinik ve histopatolojik prognostik parametrelerin araştırılması, immünoterapi için bir tedavi hedefi olan immün kontrol noktası inhibitörlerinden PD-L1 ekspresyon durumunun yanı sıra ekspresyon gösteren tümörlerin klinik ve histopatolojik özelliklerinin belirlenmesi ve PD-L1 ekspresyonunun prognoz ile ilişkisinin ortaya konması amaçlanmıştır.

Gereç ve Yöntem: Çalışmamızda 1995-2022 yılları arasında Gazi Üniversitesi Tıp Fakültesi Tıbbi Patoloji Anabilim Dalı'nda değerlendirilen kemik rezeksiyon, küretaj ve insizyonel biyopsi materyallerinde KDHT tanısı alan, klinik izlemli 38 olguya ait 41 primer, 5 lokal nüks sonrası ve 2 malign dönüşüm sonrası tümör örneği retrospektif olarak incelenmiştir. Anti-histon H3. 3 G34W ve PD-L1 antikorları immünhistokimyasal olarak çift boyama metoduyla birlikte boyanarak değerlendirilmiştir. Kromojen olarak anti-histon H3. 3 G34W antikoru için AP RED, PD-L1 (SP263) antikoru için DAB kullanılmıştır. Cerrahi yöntemle tedavi edilen 35 olguya ait 38 tümör örneğine yönelik hastalıksız sağkalım analizleri uygulanmıştır. Çalışmamız Gazi Üniversitesi Etik Komisyonu'ndan 2022-395 araştırma kodu numarası ile yerel etik kurul onayı almıştır. Bu çalışma Gazi Üniversitesi Bilimsel Araştırma Projeleri Birimi tarafından TTU-2022-7832 proje numarası ile desteklenmiştir.

Bulgular: Kombine pozitif skora (KPS) göre %48,8, tümör proporsiyon skoruna (TPS) göre %4,9, immün hücre skoruna (İH) göre 36,6, dev hücre skoruna (DH) göre %36,6 oranında PD-L1 ekspresyonu saptanmıştır. PD-L1 ekspresyonu ile lokal nüks arasında istatiksel olarak anlamlı bir ilişki bulunmamıştır. Tanı esnasında patolojik kırık varlığı, tanı esnasında kemik dışına tümör uzanımı varlığı ve lenfovasküler invazyon varlığı bağımsız prognostik faktör olarak saptanmış olup bu özellikleri taşıyan tümörlerin daha yüksek lokal nüks gösterdiği belirlenmiştir.

Sonuç: Kemiğin dev hücreli tümörlerinde PD-L1 ekspresyonunun araştırıldığı çalışmalar kısıtlıdır. Çalışmamızda tümör hücrelerinden ziyade dev hücreler ve tümör ilişkili immün hücrelerde PD-L1 ekspresyonu saptanmış, ayrıca PD-L1 ekspresyonu ile hastalıksız sağkalım arasında istatiksel olarak anlamlı bir sonuç elde edilememiştir. Bazı klinik ve histopatolojik faktörlerin yüksek lokal nüks riskiyle ilişkili olduğu bulunmuştur.

Anahtar Kelimeler: Kemiğin dev hücreli tümörü, prognoz, PD-L1

PSS-071 [Moleküler Patoloji] [Özet Metin]

PAPİLLER TİROİD KARSİNOMLARINDA NGS İLE ÇALIŞILAN MUTASYON PROFİLİNİN DEĞERLENDİRİLMESİ VE KLİNİKOPATOLOJİK PARAMETRELERLE İLİŞKİSİ

Merve Çırak Balta[1], Büşra Ekinci[2], İbrahim Halil Erdoğdu[3]
[1]Yüzüncü Yıl Üniversitesi, Patoloji Ana Bilim Dalı, Van
[2]Aydın Devlet Hastanesi, Patoloji Laboratuvarı, Aydın
[3]Aydın Adnan Menderes Üniversitesi, Patoloji Ana Bilim Dalı, Aydın

ÖZET

Amaç: Papiller Tiroid Kanseri (PTK) tiroid kanserinin en sık tipi olup, dünya çapında tiroid kanser insidansında artışa neden olan malignitelerden en önemlisidir. Yeni Nesil Dizileme (Next Generation Sequencing-NGS) yöntemlerinin gelişmesiyle tanı ve prognozda önemli gelişmeler olmuştur. BRAF, RAS, TERT genlerinde somatik mutasyonlar Mitojen-

le Aktive Edilen Protein Kinaz (MAPK) sinyal yolağı üzerinden karsinogenezde önemli rol oynamaktadır. Örneğin BRAF mutasyonu kötü prognozla ile ilişkili olup spesifisitesi %100'e yakındır ve tiroid kanserlerinde mutasyonun en sık saptandığı gendir. Bu çalışmada PTK olgularında saptanan somatik mutasyonların çeşitlerinin ve sıklığının belirlenmesi ve bunların klinikopatolojik parametreler ile ilişkisinin incelenmesi amaçlanmıştır.

Gereç ve Yöntem: Aydın Adnan Menderes Üniversitesi Moleküler Patoloji Laboratuvarında 2019-2022 yılları arasında olguların parafin bloklarından DNA'ları izole edilerek, NGS sistemiyle çalışılan toplam 87 PTK vakası çalışmaya alınmıştır. Olguların yaş, cinsiyet, tümör alt tipleri, tümör boyutu, tümör yerleşimi, tümör fokalitesi, lenfovasküler invazyonu, cerrahi sınır durumu, lenf nodu metastazı ile NGS sistemine ait panel içerisinde yer alan toplam 17 adet kanser ilişkili gen kaydedilmiştir.

Bulgular: 87 olgunun 65'i (%74,7) kadın, 22'si (%25,3) erkek olup yaşları 18-82 arasında değişmekteydi (Ortalama yaş 47,86±14). Tümör tek odaklı olgularda 40 olguda (%46) sağ lob, 28 olguda (%32,2) sol lob, 1 olguda (%1,1) isthmus yerleşimliydi. 87 olgunun 32'si (%36,7) mikrokarsinom, 29'u (%33,3) klasik varyant, 13'ü (%14,9) foliküler varyant, 5'i (%5,7) mikrokarsinom+klasik varyant, 5'i (%5,7) onkositik varyant, 2'si (%2,2) klasik+foliküler varyant, 1'i (%1,1) solid varyant tanılıydı. En sık saptanan mutasyon BRAF (%44,8) olup sırasıyla NRAS (%9,2), PIK3CA (%8), PTEN (%4,6), Tp53 (%4,6), KRAS (%3,4), TSHR2 (%2 3) takip etmekteydi. BLM, TGFR2, FANCD2, PAX8, HRAS, TERT, EIF2AX, FLT3, SMAD4 ve KIT sadece 1'er olguda saptandı.

Sonuç: Tanımlanan somatik mutasyonlar hastalık progresyonunu ile ilişkili olabilir. Ayrıca MAPK yolağını hedef alan tirozin kinaz inhibitörü ilerlemiş tiroid karsinomunun tedavisinde umut vericidir. Bu nedenlerle tiroidin en sık kanseri olan PTK olgularında mutasyon profilini değerlendirmek hastalığın progresyonu ve olası hedef tedaviler açısından önemlidir.

Anahtar Kelimeler: BRAF mutasyonu, Papiller Tiroid Kanseri, Yeni Nesil Dizileme

PSS-072 [Moleküler Patoloji] [Özet Metin]

EFFECT OF STAT3 STATUS ON RAS & RAF MUTATION IN PATIENTS WITH METASTATIC COLON CARCINOMA

Melin Ozgun Gecer, Seval Turna, Burcu Gul, Zuhal Gucın
Bezmialem Foundation University Faculty of Medicine Department of Pathology, Istanbul, Turkey

ABSTRACT

Objective: Colon adenocarcinomas are the most common gastrointestinal tract malignancy and constitute one of the leading causes of mortality and morbidity worldwide. STAT3 is a transcription factor activated by many cytokines and growth factors and plays a crucial role in cell survival, proliferation, and differentiation. In this study, we aimed to elucidate the molecular characteristics and STAT3 status of colon tumors.

Materıal and Methods:A total of 196 patients with metastatic colon tumors whose samples were analyzed for KRAS, NRAS, and BRAF between 2016 and 2022 have been investigated in this retrospective study. The samples were analyzed via polymerase chain reaction (PCR) at our institution. On the formalin-fixed, paraffin-embedded tissue blocks, immunohistochemistry was performed to determine STAT3 expression (Ventana-Roche Diagnostics). All the slides were examined by a pathologist.

Result: A total of 196 patients, 79 (40,3%) female and 117 (59,7%) male, were included in the evaluation within the scope of the study. There was no significant difference between STAT3 staining intensities in terms of demographic characteristics. On the contrary, there was a statistically significant relationship regarding tumor grades ($p<0.05$). KRAS mutation was found in 40,8% of the patients (n=80), NRAS mutation was found in 2% (n=4), and BRAF mutation was found in 4,1% (n=8). It was determined that there was a statistically significant relationship between KRAS and STAT3 grades of mutations ($p<0.05$). It is seen that KRAS positivity increases as the STAT3 staining intensity of the patients increases. There was no statistically significant correlation between other mutation results and STAT3 grades.

Conclusıon: In light of the findings obtained from our study and previous literature, it has been determined that routine STAT3 screening is a necessity before the treatment is determined.

Keywords: STAT3, RAF, RAS, colon carcinoma, mutation

PSS-073 [Moleküler Patoloji] [Özet Metin]

SOLİD TÜMÖRLERDE MİKROSATELLİT İNSTABİLİTE: 812 OLGUNUN MOLEKÜLER ANALİZİ

Yunus Baran Kök[1], Turna Demirci[2], Cavit Kerem Kayhan[3], Fatma Tokat[1], Ayça Erşen Danyeli[1], Ümit İnce[1], Sibel Erdamar Çetin[1]
[1]Acıbadem Üniversitesi, Tıbbi Patoloji Ana Bilim Dalı, İstanbul
[2]Özel Acıbadem Patoloji Laboratuvarı, Moleküler Patoloji, İstanbul
[3]Acıbadem Maslak Hastanesi, Tıbbi Patoloji, İstanbul

ÖZET

Amaç: Mikrosatellit instabilite (MSİ), DNA yanlış eşleşme tamir sistemi hasarı sonucu görülmektedir. MSİ günümüzde immun kontrol blokaj tedavisi için tüm solid tümörlerde kullanılan agnostik bir biyobelirteçtir. En çok immünhistokimya (İHK) ve moleküler STR analizine dayalı yöntemler kullanılmaktadır. Ancak günlük pratikte bu iki yöntem arasında uyumsuzluklar izlenebilmekte ve MSİ statusunu belirlemede problemler yaşanabilmektedir. Bu çalışmada MSİ statusu hem İHK hem moleküler yöntemle çalışılmış solid tümörlerde, MSİ sonuçlarının tümör tipleri ve yorum karar mekanizmasına etkilerinin analiz edilmesi amaçlanmıştır.

Gereç ve Yöntem: Bölümümüzde 2019-2023 yılları arasında immunblokaj tedavisi açısından MSİ statusu belirlenmiş, hem İHK hem de moleküler test çalışılmış olan olgular çalışma grubumuzu oluşturdu. Bu olgulara ait tümörlü ve karşılık gelen normal dokulardan alınan kesitlerden DNA izolasyonu sonrası STR analizi yapıldı. BAT25, BAT26, NR21, NR24, NR27 için primerler kullanılarak pentapleks PCR ile amplifiye edildi. Beş quasimonomorfik mononükleotid STR amplikonuna kapiller elektroforez cihazında (Applied biosystems 3500 genetic analyzer) fragman analizi uygulandı. Beş STR bölgesinden birinde izlenen kayma MSİ-Low; 2 ve üzeri MSİ-High olarak değerlendirildi. İHK için dörtlü MMR (MLH1, PMS2, MSH2, MSH6) antikor çalışıldı. İmmun boya değerlendirmeleri ışık mikroskopunda yapıldı. Tümör hücrelerinde nükleer boyanma kaybının varlığı dMMR; boyanmanın korunması pMMR olarak değerlendirildi.

Bulgular: Toplam 812 (779 olguda İHK mevcuttu) solid tümör çalışma serimizi oluşturdu. Olguların primer lokasyona göre dağılımı: Kolorektal (n=377), üst gastrointestinal/pankreatobiliyer (n=227), jinekolojik/meme (n=100), pulmoner/mediastinal (n=28), erkek genital/üriner (n=14), diğer/belirsiz primer (n=66). Toplamda MSİ-H oranı 126 (%15) idi. MSİ-H statusunun dağılımı: Kolorektal (%20), üst gastrointestinal/pankreatobiliyer (%13), jinekolojik (%14). 41 olgu MSİ-Low olarak belirlendi. MSİ-H ve MSİ-L olguların eş zamanlı İHK sonuçları tabloda yer almaktadır. Olguların 68'inde İHK sonucu belirsiz/heterojen olarak izlendi. Bu olguların %35'i (n=24) MSİ-H olarak raporlandı.

Sonuç: Çalışma serimizde MSİ analizinde olguların %1'inde İHK ve moleküler uyumsuzluğu mevcuttu. Bu durum en çok preanalitik nedenlere ve tümör miktarının az olmasına bağlandı. Uyumsuz olgularda MSİ statusu kararı daha çok moleküler yöntemlere dayanarak verildi. Ancak MSİ-Low olgularda karar aşamasında İHK daha etkiliydi. Bu bulgularla immunblokaj tedavisi planlanan hastalarda MSİ durumunun İHK ve STR analizi kombine edilerek belirlenmesi doğruluk oranını artırmaktadır.

Anahtar Kelimeler: İmmünohistokimya, mikrosatellit instabilite, moleküler, solid tümör, yanlış eşleşme tamiri

Amaç

Mikrosatellit instabilite (MSİ), DNA yanlış eşleşme tamir sistemi (MMR) hasarı sonucu ortaya çıkan ve günümüzde immunkontrol blokaj tedavisi için tüm solid tümörlerde kullanılan agnostik bir biyobelirteçtir. MSİ araştırılmasında en sık immünhistokimya (İHK) ve moleküler "kısa ardışık tekrar" (STR) analizine dayalı yöntemler kullanılmaktadır. Ancak günlük pratikte bu iki yöntem arasında zaman zaman meydana gelen uyumsuzluklar ve bulguların ifade edilmesindeki olası zorluklar MSİ statusunu belirlemede problemlere yol açabilmektedir. Bu çalışmada MSİ statusu hem İHK hem moleküler yöntemle çalışılmış solid tümörlerde, MSİ sonuçlarının tümör tipleri ve yorum karar mekanizmasına etkilerinin analiz edilmesi amaçlanmıştır.

Gereç ve Yöntem

Bölümümüzde 2019-2023 yılları arasında immunblokaj tedavisi açısından MSİ statusu belirlenmiş hem İHK hem de moleküler test birlikte çalışılmış olan olgular retrospektif olarak incelendi. Bu olgulara ait tümörlü ve karşılık gelen normal dokulardan alınan kesitlerden DNA izolasyonu ve sonrasında STR analizi yapıldı. BAT25, BAT26, NR21, NR24 ve NR27 için primerler kullanılarak pentapleks PCR ile amplifiye edildi. Beş quasimonomorfik mononükleotid STR amplikonuna kapiller elektroforez cihazında (Applied biosystems 3500 genetic analyzer) fragman analizi uygulandı. Beş STR bölgesinden birinde izlenen kayma MSİ-Low; 2 ve üzeri bölgede izlenen kayma ise MSİ-High olarak değerlendirildi. İHK için dörtlü MMR (MLH1, PMS2, MSH2, MSH6) antikor çalışıldı. İmmunohistokimyasal değerlendirmeler ışık mikroskopunda yapıldı. Tümör hücrelerinde nükleer MMR proteini ekspresyon (MLH1/PMS2 birlikte kaybı; MSH2/MSH6 birlikte kaybı; sadece PMS2 kaybı ve sadece MSH6 kaybı) dMMR immünfenotip olarak kabul edildi. MMR protein ekspresyonun korunması ise pMMR immünfenotip olarak değerlendirildi. Her türlü nükleer yamasal, heterojen, noktasal, granüler boyanma belirsiz (equivocal) olarak değerlendirildi.

Bulgular

Toplam 812 solid tümör çalışma serimizi oluşturdu. Tümörlerin immünohistokimyasal ve moleküler incelemelerine ait sonuçlar tabloda yer almaktadır. İnceleme sonucunda tümörlerin 126'sı (%15,5) mikrosatellit instabil-H (MSİ-H) olarak değerlendirildi. Hastaların yaş ortalaması 59,5 (2-96) olup, 413'ü erkek ve 399'u kadındı. MSİ statusunun en sık araştırıldığı dokulardaki analiz sonuçları grafikte verilmiştir. 41 olgu STR analizinde MSİ-Low olarak belirlendi. 68'inde İHK sonucu belirsiz/equivocal olarak izlendi. Bu olguların %35'i (n=24) moleküler analiz sonrasında MSİ-H olarak raporlandı.

Sonuç

Çalışma serimizde MSİ analizinde olguların %1'ini oluşturmaktaydı. İHK ve moleküler uyumsuzluğu mevcuttu. Bu durum en çok preanalitik nedenlere ve tümör miktarının az olmasına bağlandı. En çok uyumsuzluk ve immünohistokim-

yasal equivocal boyanma paterni görülen tümörler, jinekolojik karsinomlardı. Uyumsuz olgularda MSİ statusu kararı daha çok moleküler yöntemlere dayanarak verildi. Ancak MSİ-Low olgularda karar aşamasında İHK daha etkiliydi. Bu bulgularla immunblokaj tedavisi planlanan hastalarda MSİ durumunun İHK ve STR analizi kombine edilerek belirlenmesi doğruluk oranını artıracağı söylenebilir. MSİ oranları kolorektal karsinomlarda %20, nonkolorektal gastrointestinal malignitelerde %13, over&endometriumda ise %18 idi. Serimizdeki akciğer ve meme olgularında ise MSİ saptanmadı.

PSS-074 [Moleküler Patoloji] [Özet Metin]

YENİ BİR BİYOBELİRTEÇ OLAN VİM3'ÜN ORAL EPİTELYAL DİSPLAZİ VE ORAL SKUAMÖZ HÜCRE KARSİNOMLU HASTALARIN SIVI BİYOPSİLERİNDE DEĞERLENDİRİLMESİ

Leyla Bozdağ[1], Melanie Von Brendenstein[2], Halil Erhan Ersoy[3], Ömer Bayır[4], Nur Mollaoglu[3], Sibel Elif Gultekin[5]

[1]Gazi Üniversitesi, Fen Fakültesi, Biyoloji Ana Bilim Dalı, Ankara
[2]Köln Üniversitesi Tıp Fakültesi Üroloji Anabilim Dalı, Köln
[3]Gazi Üniversitesi, Diş Hekimliği Fakültesi, Ağız, Diş ve Çene Cerrahisi, Ankara
[4]Sağlık Bilimleri Üniversitesi Dışkapı Yıldırım Beyazıt Eğitim ve Araştırma Hastanesi Kulak Burun Boğaz Anabilim Dalı, Ankara
[5]Gazi Üniversitesi Diş Hekimliği Fakültesi Oral Patoloji Anabilim Dalı, Ankara

ÖZET

Amaç: Vimentin 3 (vim3), vimentin'e göre benzersiz C terminal ucuna sahip farklı bir protein olarak tanımlanmıştır. Bir grup böbrek tümörü ve genitoüriner sistem hastalığında ayırıcı bir belirteç olarak önerilmiştir. Bu çalışma, oral epitelyal displazi (OED) ve oral skuamöz hücreli karsinomda yeni bir biyobelirteç olan Vimentin 3 (Vim3) geninin mRNA ve protein düzeyinde potansiyel rolünü araştırmayı amaçlamıştır.

Gereç ve Yöntem: Prospektif olarak tasarladığımız çalışmamız OSHK (n=14), OED (n=14) ve sağlıklı (n=14) bireylerden alınan tükürük ve kan örnekleri üzerinde gerçekleştirildi. Vim3 ve Vimentin ifadesi, qRT-PCR ve Elisa testi kullanılarak araştırıldı. OSHK ve OED hastalarının klinik özellikleri ile Vim3 ve Vimentin ifadesi arasındaki ilişkiyi değerlendirmek için Kruskal Wallis ve hasta gruplarının korelasyonu için ise Rank Spearman testi yapılmıştır.

Bulgular: Toplamda 42 kan, 42 tükürük örneği üzerinde yürüttüğümüz çalışmamızda yaş aralığı 18-82 arasında değişiklik göstermektedir. Cinsiyet dağılımı eşit sayıdadır (kadın:21, erkek:21). OSHK grubunun kan örneklerinde Vim3 ve Vimentin mRNA'sı kontrol grubu ile kıyaslandığında, Vim 3 tüm hastalarda (14/14) yüksek ifade edilmiş, vimentin ise (14/14) tüm hastaların tamamında düşük ifade edilmiştir. Aynı hasta grubunun tükürük örneklerinde Vim3 (14/14) tüm hastalarda yüksek ifade edilirken, vimentin (1/14) sadece 1 hastada yüksek ifade edildiği bulunmuştur ($p<0,001$). OED grubunda ise kan ve tükürük örneklerinde Vim3'ün (14/14) yüksek ifade edildiği gözlenmiş, vimentin mRNA'sı ise kan örneklerinde (5/14), tükürük örneklerinde (7/14) yüksek ifade edildiği saptanmıştır ($p<0,001$). Vim3'ün protein ekspresyonu ise OSHK grubunda kan örneklerinde düşük eksprese olmuştur ($p<0,001$). Tükürük örneklerinde ve displazi grubunda herhangi bir istatistiksel farklılık saptanmamıştır ($p>0,05$).

Sonuç: Bu çalışma, sıvı biyopsilerdeki Vim3 ifade seviyelerinin OSHK ve OED'de prognostik bir biyobelirteç olma potansiyeline sahip olabileceğini göstermektedir.

Anahtar Kelimeler: Oral skuamöz hücreli karsinom, oral epitelyal displazi, vim3, sıvı biyopsi

PSS-075 [Moleküler Patoloji] [Özet Metin]

YENİ NESİL DİZİLEME İLE BİYOBELİRTEÇ ANALİZİNDE PREANALİTİK SÜREÇLERİN NÜKLEİK ASİT KALİTESİNE ETKİSİ

Gülsüm Çaylak, Zeynep Seçil Satılmış, Najwa Doha, Ibrahim Kulac, Cisel Aydin Mericoz

Koç Üniversitesi Tıp Fakültesi, Patoloji Anabilim Dalı, İstanbul

ÖZET

Amaç: Yeni nesil dizileme (YND), birçok laboratuvar tarafından rutin olarak kanserlerde genomik/transkriptomik biyobelirteçlerin belirlenmesi için yaygın bir şekilde kullanılmaktadır. Bu süreç artık daha basit hale gelmiş olsa da laboratuvarların, standart kalite metriklerini dikkate alarak protokollerini ayarlamaları gerekmektedir. DNA veya RNA konsantrasyonu, kalite kontrol polimeraz zincir reaksiyonu (PCR), dizileme okuma verimliliği gibi faktörler, bir NGS çalışmasının kalite metriklerini oluşturur. Bu çalışmada, preanalitik süreçlerin örnek kalitesine olan etkisini değerlendirmeyi amaçladık.

Gereç ve Yöntem: Bu çalışmaya Koç Üniversitesi Tıp Fakültesi Patoloji Anabilim Dalı'nda Mayıs 2019 – Aralık 2022 arasında değerlendirilmiş DNA ve RNA tabanlı paneller kullanılarak yapılmış NGS çalışmaları dahil edilmiştir. DNA için yapılan kalite PCR'ında Ct değeri <11 olan örnekler kaliteli, RNA'dan elde edilen cDNA için Ct değeri <27 olan örnekler kaliteli kabul edilmiştir. Kalite kontrol PCR çalışmasında kaliteli DNA ve RNA elde edilme oranları kurum içi ve kurum dışı örnekler arasında, küçük biyopsi/sitolojik örnek ve rezeksiyon örnekleri arasında karşılaştırıldı.

Bulgular: Değerlendirilen 1155 çalışmanın 771'inde sitolojik materyal ya da küçük biyopsi, 365'inde rezeksiyon materyali kullanılmıştır; 19 örneğin niteliği hakkında bilgi edinilememiştir. 444 örnek akciğer, 190 örnek kolorektal, 125 örnek pankreatobiliyer, ve 396 örnek diğer organ tümörlerine aitti. RNA örneklerinin ise %28'inde (n=231), DNA örneklerinin %12,2'sinde (n=41) elde edilen nükleik asit kalitesiz nitelikteydi. Dış merkez ve kurum içi örneklerden kaliteli nükleik asit elde edilebilme oranları arasındaki fark istatistiksel olarak anlamlı değildir. Küçük biyopsi ve sitolojik örneklerden elde edilen nükleik asit ile rezeksiyon spesmenlerinden elde edilenler arasındaki fark istatistiksel olarak anlamlıdır.

Sonuç: Bu çalışma, YND kullanılarak genomik ve transkriptomik biyobelirteçlerin belirlenmesinde preanalitik süreçlerin etkisini ayrıntılı olarak değerlendirmiştir. Özellikle RNA eldesinin zorluğu bu çalışma ile bir kere daha gösterilmiştir. Bunun yanında örnek türünün nükleik asit kalitesi üzerindeki etkisi çarpıcıdır. Küçük biyopsi ve sitolojik örnekler, rezeksiyon spesmenlerine göre daha yüksek oranda kaliteli nükleik asit sağlamıştır. Bu, örnek toplama ve işleme protokollerinin optimize edilmesi gerektiğini göstermektedir.

Anahtar Kelimeler: Yeni nesil dizileme, YND, RNA, DNA, Akciğer Kanseri

PSS-076 [Moleküler Patoloji] [Özet Metin]

SIK GÖRÜLEN KANSER TİPLERİNDE YENİ NESİL DİZİLEME İLE TEDAVİ İLİŞKİLİ ALTERASYONLARIN SAPTANMA SIKLIKLARININ BELİRLENMESİ

Zeynep Seçil Satılmış, Gülsüm Çaylak, Cisel Aydin Mericoz, Ibrahim Kulac
Koç Üniversitesi Tıp Fakültesi, Patoloji Anabilim Dalı, İstanbul

ÖZET

Amaç: Yeni nesil dizileme (YND) teknolojileri, kişiselleştirilmiş tedavi stratejilerinin geliştirilmesinde önemli bir rol oynamaktadır ve geçmişte yapılan tek gen analizlerinin yerini alan efektif, hızlı bir metodoloji olarak öne çıkmaktadır. Bu çalışmada sık izlenen tümör tiplerinde hedefli YND çalışmalarının etkinliği ve tedavi kararındaki belirleyiciliğinin araştırılması amaçlanmıştır.

Gereç ve Yöntem: Bu çalışmada, Koç Üniversitesi Tıp Fakültesi Patoloji Anabilim Dalı'nda Mayıs 2019-Aralık 2022 tarihleri arasında incelmiş en sık izlenen organ tümörleri (akciğer, kolorektal, meme, pankreas, safra yolu) retrospektif olarak değerlendirilmiştir. Örneklerden izole edilen nükleik asitler ile ArcherDx VariantPlex Solid Tumor Paneli, FusionPlex Comprehensive Thyroid and Lung Paneli ve SOPHiA DDM Homologous Recombination Deficiency (HRD) Solution paneli kullanılarak YND kütüphaneleri oluşturulmuş ve bu kütüphaneler Illumina MiSeq veya NextSeq 500 cihazlarında koşulmuştur.

Bulgular: Toplam 647 hastaya ait 796 çalışma değerlendirmeye alınmıştır. Beş yüz on hastada tek bir panel, 125 hastada iki farklı panel ve 12 hastada ise üç farklı panel çalışılmıştır. Dört yüz otuz bir hastada en az bir adet patojen alterasyon saptanmıştır. FDA tarafından belirlenmiş tedavi endikasyonu yaratan alterasyonların saptanma oranı %22,3'tür (n=144). Tümör bazlı değerlendirmede ise bu oranlar küçük hücreli dışı akciğer karsinomları (KHDAK) için %32,4; meme tümörleri için %40; kolanjiokarsinomlar için %50 ve pankreas tümörleri için %4,8'dir. Ayrıca kolon tümörleri özelinde tedavi direnci ile ilişkili alterasyon saptanma oranı %54,9 olup, olguların sadece %1,8'inde doğrudan hedeflenebilir bir alterasyon saptanmıştır.

Sonuç: Bu çalışmada özellikle KHDAK, kolanjiokarsinom ve meme tümörleri gibi tümör tiplerinde, YND sonuçlarının hastalara etkin ve kişiselleştirilmiş tedavi seçenekleri sunma potansiyeline sahip olduğu gösterilmiştir. Bunun yanında kolorektal karsinomlarda YND ile RAS geni mutasyonları dışında tedavi ilişkili bir değişiklik saptanma olasılığı oldukça düşüktür ve RAS geni mutasyonları real-time PCR ya da diğer tek gen analizleri ile de kolayca belirlenebilmektedir. Laboratuvarlar, maliyet – etkinlik analizlerini yaparak hangi yöntemin kendileri için daha uygun olduğuna karar vermelidirler.

Anahtar Kelimeler: YND, Yeni nesil dizileme, akciğer kanseri, kolorektal karsinom, hedefe yönelik tedavi

PSS-077 [Moleküler Patoloji]

KOLOREKTAL SERRATED ADENOKARSİNOMLARDA SOMATİK MUTASYONLAR

Zeynep Sağnak Yılmaz[1], Sevdegül Aydın Mungan[2], Sülen Sarıoğlu[3]
[1]Karadeniz Teknik Üniversitesi, Tıbbi Patoloji Ana Bilim Dalı, Trabzon; Dokuz Eylül Üniversitesi Sağlık Bilimleri Enstitüsü, Moleküler Patoloji Ana Bilim Dalı, İzmir
[2]Karadeniz Teknik Üniversitesi, Tıbbi Patoloji Ana Bilim Dalı, Trabzon
[3]Dokuz Eylül Üniversitesi, Tıbbi Patoloji Ana Bilim Dalı, İzmir; Dokuz Eylül Üniversitesi Sağlık Bilimleri Enstitüsü, Moleküler Patoloji Ana Bilim Dalı, İzmir

ÖZET

Amaç: Serrated adenokarsinom (SAK), epitelyal serrasyon, eozinofilik sitoplazma, veziküler çekirdek, rod yapıları, müsinöz veya trabeküler büyüme paterni ile karakterize morfolojik bir kolon adenokarsinom varyantıdır. SAK'lar kolorektal karsinomların %5.8-12'sini oluşturmaktadır. SAK'ların morfolojik görünümünden de sorumlu olan apoptoz inhibisyonu ile ilgili proteinler ve epigenetik değişiklikler SAK'lardaki moleküler değişiklikler olarak tanımlanmıştır. Kötü prognoza sahip bu varyantta etki-

li somatik mutasyonlarla ilgili literatürde sınırlı sayıda çalışma mevcuttur.

Gereç ve Yöntem: Karadeniz Teknik Üniversitesi Tıbbi Patoloji Anabilim Dalı'nda 2019-2023 yılları arasında adenokarsinom tanısı almış yeni nesil dizileme yöntemi ile DNA mutasyonları incelenmiş 133 kolon rezeksiyon vakası retrospektif olarak incelendi.19 olgu SAK (%14,3) olarak sınıflandı. Olguların 37'si 33, 38'i 31, 40'ı 19, 16'sı 33, 2'si 12 gen içeren yeni nesil dizileme panelleri ile araştırıldı. Serrated özellik gösteren ve göstermeyen olgulardaki mutasyonlar istatistiksel olarak ki-kare testi ile karşılaştırıldı.

Bulgular: *TP53* mutasyonu SAK'ların %50'sinde (7 vaka), serrated özellik göstermeyen vakaların %69,3'ünde (52 vaka) bulundu.19 SAK vakasının 5'inde (%26,3) *KRAS* mutasyonu saptanırken diğer vakalarda bu oran %46,5'ti (53 vaka). *PIK3CA* mutasyonu ise SAK'ların %26,3'ünde (5 vaka), diğer vakaların %21,1'inde (24 vaka) saptandı. SAK'larda *BRAF*, *NRAS*, *KİT* genlerinde 1'er olguda mutasyon tespit edildi. *HRAS*, *PTEN*, *EGFR*, *POLE*, *TERT*, *IDH1*, *IDH2*, *ERBB2*, *ROS1*, *BRCA1*, *BRCA2*, *ALK*, *MET*, *PDGFRA*, *CDKN2A*, *SMAD4* genlerinde somatik mutasyon saptanmadı. SAK'lar ve serrated özellik göstermeyen karsinomlarda saptanan somatik mutasyonlar arasında istatiksel olarak anlamlı fark bulunmadı (p>0,05).

Sonuç: *TP53* ve *KRAS* mutasyonlarının istatistiksel anlamlı olmasa da daha az sıklıkta saptanması, SAK'larda farklı yolakların önem taşıyabileceğini düşündürmektedir. Hem SAK'larda hem de serrated özellik göstermeyen vakalarda en sık *TP53*, *KRAS*, *PIK3CA* somatik mutasyonları izlenmiştir ve iki grup arasında anlamlı farklılık saptanmamıştır. Literatürde SAK'larda saptanan somatik mutasyonlarla ilgili sınırlı sayıda çalışma mevcuttur ve *KRAS* ile *BRAF* mutasyonlarının birbirine göre baskın olduğu çeşitli sonuçlar elde edilmiştir. Çalışmamızın sonuçları literatür eşliğinde değerlendirildiğinde SAK gelişiminde apoptoz ile ilgili proteinler ve epigenetik değişikliklerin somatik mutasyonlardan daha etkili olabileceğini düşündürmektedir.

Anahtar Kelimeler: Kolorektal karsinom, serrated adenokarsinom, somatik mutasyon, yeni nesil dizileme

Amaç

Serrated adenokarsinom (SAK), epitelyal serrasyon, eozinofilik sitoplazma, veziküler çekirdek, rod yapıları, müsinöz veya trabeküler büyüme paterni ile karakterize morfolojik bir kolon adenokarsinom varyantıdır (1-2). SAK'lar kolorektal karsinomların %5.8-12'sini oluşturmaktadır. Genelde 65-70 yaş aralığında izlenmektedir ve çoğunluğu sağ kolon ile rektum yerleşimlidir (3). SAK'ların morfolojik görünümünden de sorumlu olan apoptoz inhibisyonu ile ilgili proteinler ve epigenetik değişiklikler SAK'lardaki moleküler değişiklikler olarak tanımlanmıştır (4-5). Kötü prognoza sahip bu varyantta etkili somatik mutasyonlarla ilgili literatürde sınırlı sayıda çalışma mevcuttur.

Gereç ve Yöntem

Karadeniz Teknik Üniversitesi Tıbbi Patoloji Anabilim Dalı'nda 2019-2023 yılları arasında adenokarsinom tanısı almış yeni nesil dizileme yöntemi ile DNA mutasyonları incelenmiş 133 kolon rezeksiyon vakası retrospektif olarak incelendi. Bu olgular SAK tanısında gerekli olan histopatolojik özellik olan epitelyal serrasyon, eozinofilik stoplazma, rod yapıları histopatolojik parametreleri açısından incelendi.19 olgu bu özelliklerin hepsini karşılamakta olup SAK (%14,3) olarak sınıflandı. Olguların 37'si 33, 38'i 31, 40'ı 19, 16'sı 33, 2'si 12 gen içeren yeni nesil dizileme panelleri ile araştırıldı. Serrated özellik gösteren ve göstermeyen olgulardaki somatik mutasyonlar istatistiksel olarak ki-kare testi ile karşılaştırıldı.

Bulgular

TP53 mutasyonu SAK'ların %50'sinde (7 vaka), serrated özellik göstermeyen vakaların %69,3'ünde (52 vaka) bulundu.19 SAK vakasının 5'inde (%26,3) *KRAS* mutasyonu saptanırken diğer vakalarda bu oran %46,5'ti (53 vaka). *PIK3CA* mutasyonu ise SAK'ların %26, 3'ünde (5 vaka), diğer vakaların %21,1'inde (24 vaka) saptandı. SAK'larda *BRAF, NRAS, KİT* genlerinde 1'er olguda mutasyon tespit edildi. *HRAS, PTEN, EGFR, POLE, TERT, IDH1, IDH2, ERBB2, ROS1, BRCA1, BRCA2, ALK, MET, PDGFRA, CDKN2A, SMAD4* genlerinde somatik mutasyon saptanmadı. SAK'lar ve serrated özellik göstermeyen karsinomlarda saptanan somatik mutasyonlar arasında istatiksel olarak anlamlı fark bulunmadı (p>0,05).

Sonuç

Çalışmamızda SAK vakaları ile serrated özellik göstermeyen vakalar karşılaştırıldığında *TP53* ve *KRAS* mutasyonları istatistiksel olarak anlamlı olmasa da bu mutasyonların SAK vakalarında az sıklıkta saptanması, SAK'larda farklı yolakların önem *taşıyabileceğini* düşündürmektedir. Hem SAK'larda hem de serrated özellik göstermeyen vakalarda en sık *TP53, KRAS, PIK3CA* somatik mutasyonları izlenmiştir ve iki grup arasında istatiksel olarak anlamlı farklılık saptanmamıştır.

Literatürde SAK'larda saptanan somatik mutasyonlarla ilgili sınırlı sayıda çalışma mevcuttur ve *KRAS* ile *BRAF* mutasyonlarının birbirine göre baskın olduğu çeşitli sonuçlar elde edilmiştir. Stefanius ve ark. sesil serrated lezyon (SSL), serrasyon göstermeyen adenom, SAK, serrasyon göstermeyen KRK vakalarını dahil ettiği çalışmasında *KRAS* ve *BRAF* mutasyonlarını incelemiştir. Bu çalışmada 42 SAK vakasının 19'unda (%45,2) *KRAS* mutasyonu, 14'ünde (%33,3) *BRAF* mutasyonu tespit edilmiştir. Serrasyon göstermeyen KRK'lerin hiçbirinde *BRAF* mutasyonu izlenmezken *KRAS* mutasyonu %27,1 (16/59 vaka) saptanmıştır. Bu çalışmaya göre hem *BRAF* hem de *KRAS* mutasyonu SAK'larda daha yüksek oranda saptanmıştır (6) microsatellite instability (MSI. Sugai ve ark. çalışmasında benign ve malign serrated neoplazmları dahil ederek *BRAF* ve *KRAS* mutasyonlarını incelemiştir. Displazi gösteren SSL ve SAK'ların dahil olduğu 22 vakanın 20'sinde (%91) *BRAF* mutasyonu tespit edilirken *KRAS* mutasyonu sadece 1 vakada (%4.5) izlenmiştir (7) specifically BRAF/KRAS muta-

tion, methylation, and microsatellite statuses. We evaluated the molecular patterns of 163 serrated lesions, including 37 microvesicular hyperplastic polyps, 73 sessile serrated adenomas/polyps (SSA/Ps. Literatürde SAK'larda sık oranda saptanan *BRAF* somatik mutasyonun aksine bizim çalışmamızda ise SAK vakalarının yalnızca 1'inde (%5,3) *BRAF* mutasyonu görülmüştür.

Hirano ve ark. çalışmasında 24 erken evre SAK (Tis ve T1) vakalarının 18'inde *KRAS* (%58), 4'ünde *BRAF* mutasyonu (%17) tespit edilmiştir. Ayrıca 16 vakada *TP53* (%67), 13 vakada *ERBB2* (%54), 7 vakada *PDGFRA* (%29), 7 vakada *NRAS* (%29), 7 vakada *AKT1* (%29), 7 vakada *EGFR* (%29) ve 5 vakada *MET* (%21) mutasyonları saptanmıştır (8) the serrated pathway-associated subtype consistently exhibits unfavorable prognosis in genetic studies. Herein, we classified molecularly distinct subtypes of serrated adenocarcinomas and clarified their associated clinicopathological characteristics and genetic changes. We examined 38 early-stage colorectal SACs. Of these, 24 were classified into three molecularly distinct groups by colon cancer subtyping (CCS. Bizim çalışmamızda ise SAK'larda *KRAS*, *TP53* ve *BRAF* mutasyonları daha düşük oranda görülmüştür (Sırasıyla %26,3, %50, %26,3). Ayrıca 1 vakada *NRAS* mutasyonu saptanırken *EGFR, ERBB2, MET, PDGFRA, CDKN2A, SMAD4* genlerinde somatik mutasyon saptanmamıştır. *PIK3CA* mutasyonuna bakıldığında Hirano ve ark. çalışmasında saptanmazken bizim çalışmamızda %26,3 oranında tespit edilmiştir.

Çalışmamızın sonuçları literatür eşliğinde değerlendirildiğinde SAK gelişiminde apoptoz ile ilgili proteinler ve epigenetik değişikliklerin somatik mutasyonlardan daha etkili olabileceğini düşündürmektedir.

Kaynaklar

1. Pai RK, Bettington M, Srivastava A, Rosty C. An update on the morphology and molecular pathology of serrated colorectal polyps and associated carcinomas. Mod Pathol. 2019 Oct; 32 (10) :1390–415.
2. Nagtegaal ID, Arends MJ, Odze RD LA. Tumors of the colon and rectum. In: Lokuhetty D, White V, Watanabe R CI, editor. WHO Classification of Tumors Digestive System Tumors. 5th ed. Lyon, France: IARC; 2019. p.157–88.
3. Remo A, Fassan M, Vanoli A, Bonetti LR, Barresi V, Tatangelo F, et al. Morphology and Molecular Features of Rare Colorectal Carcinoma Histotypes. Cancers (Basel). 2019 Jul; 11 (7) :1036.
4. De Palma F, D'Argenio V, Pol J, Kroemer G, Maiuri M, Salvatore F. The Molecular Hallmarks of the Serrated Pathway in Colorectal Cancer. Cancers (Basel). 2019 Jul; 11 (7) :1017.
5. Conesa-Zamora, P.; García-Solano, J.; García-García,. Expression profiling shows diferential molecular pathways and provides potential new diagnostic biomarkers forcolorectal serrated adenocarcinoma. Int. J. Cancer 2013, 132, 297–307
6. Stefanius K, Ylitalo L, Tuomisto A, Kuivila R, Kantola T, Sirniö P, et al. Frequent mutations of KRAS in a ddition to BRAF in colorectal serrated adenocarcinoma. Histopathology. 2011 Apr; 58 (5) :679–92.
7. Sugai T, Eizuka M, Fujita Y, Kawasaki K, Yamamoto E, Ishida K, et al. Molecular Profiling Based on KRAS/BRAF Mutation, Methylation, and Microsatellite Statuses in Serrated Lesions. Dig Dis Sci. 2018 Oct; 63 (10) :2626–38.
8. Hirano D, Urabe Y, Tanaka S, Nakamura K, Ninomiya Y, Yuge R, et al. Early-stage serrated adenocarcinomas are divided into several molecularly distinct subtypes. Katoh M, editor. PLoS One. 2019 Feb; 14 (2) :e0211477.

PSS-078 [Moleküler Patoloji]

NTRK1, NTRK2, NTRK3 FISH PROB TASARIMI, OPTİMİZASYON VE VALİDASYON BASAMAKLARI

Hale Kıvrak[1], *Nalan Akyürek*[2], *Işınsu Kuzu*[3]

[1]Etlik Zübeyde Hanım Kadın Hastalıkları Eğitim ve Araştırma Hastanesi, Patoloji Bölümü, Ankara

[2]Gazi Üniversitesi Tıp Fakültesi, Patoloji Anabilim Dalı, Ankara

[3]Ankara Üniversitesi Tıp Fakültesi, Patoloji Anabilim Dalı, Ankara

ÖZET

Amaç: Günümüzde tümör agnostik ilaç hedefi olan NTRK1, NTRK2, NTRK3 genleri füzyonlarının saptanması ile ilgili testler arasında Floresan insitu hibridizasyon (FISH) yöntemi, patoloji pratiğinde sıklıkla kullanılan yöntemlerden biridir. Kullandığımız FISH problarının çoğunluğu araştırma amaçlı tasarlanmış, neredeyse tamamı yurtdışı üretilmiş ürünlerdir. Bu çalışmanın amacı hedef NTRK genlerine yönelik FISH prob tasarımı, bunun formalin tesbitli parafine gömülü (FFPE) doku kesitlerinde optimizasyon ve validasyon basamaklarının değerlendirilmesi, duyarlılık ve özgünlüğünün belirlenmesidir.

Gereç ve Yöntem: FISH problarının tasarımında ilk olarak UCSC Genome Browser GRCh37/hg19 kullanılarak gen bögelerinin genom üzerindeki yerleşimleri ve genin proksimal ve distaline oturacak şekilde prob dizileri belirlenmiştir. Prob dizilerini kapsayacak şekilde seçilen bakteri yapay kromozomları üretimde kullanılmış ve nick translasyonu ile florokrom işaretli dNTP'ler eklenerek problar sentezlenmiştir. Problar saflaştırma sonrası hibridzasyon tamponunda çözülerek kullanılabilir hale getirilmiştir. Problar sentezlendikten sonra hem normal hem de diğer yöntemler (immünhistokimya, Targeted RNA sekanslama ve FISH) ile NTRK gen füzyonu pozitif olan 10, negatif olan 16 FFPE doku örneklerinde bu FISH probları ile NTRK füzyon varlığı, pozitif ve negatif prediktif değerleri incelenmiştir.

Bulgular: Metafaz plağı çalışmalarında probların nonspesifik bağlanma yapmadığı görülmüştür. Normal kolon ve meme dokularında probların normal sinyal paterni değerleri %86-98 arasında saptanmıştır. Diğer yöntemler ile NTRK füzyonu saptanan 10 örnekte (4 NTRK1, 6 NTRK3 füzyonu pozitif) probların pozitif prediktif değeri %100 iken, negatif prediktif değer NTRK1, NTRK2 ve NTRK3 için sırası ile %100 (6/6), %100 (12/12) ve %66,6 (2/3) olarak saptanmıştır. Ayrıca Targeted RNA dizileme ile NTRK2 füzyonu tespit edilmiş 1 vakada diğer yöntemelere benzer şekilde yeni FISH probu ile de NTRK2 füzyonu negatif

saptanmıştır. Çalışmada NTRK2 füzyonu pozitif vaka bulunmadığından NTRK2'nin validasyonu tamamlanamamıştır.

Sonuç: Tasarladığımız NTRK1 ve NTRK3 FISH probları FFPE materyalinde güvenle kullanılabilir. Özellikle eski arşiv materyalinde yapılacak analizlerde FISH analizi yeni nesil dizilemeye göre daha güvenilir sonuçlar vermektedir.

Çalışma Ankara Üniversitesi Bilimsel Araştırma Projeleri Birimi (BAP) tarafından (Proje no: 21B0230011 ve 14A0230003) desteklenmiştir.

Anahtar Kelimeler: NTRK, Füzyon, FISH, Validasyon

Amaç

Floresan insitu hibridizasyon (FISH) probları metafaz hücrelerde olduğu kadar, interfaz nükleuslarda çok sayıda tümör hücresinin incelenmesinde de kullanılmaktadır. Patoloji pratiğinde interfaz nükleuslarında, spesifik bölgelerin sayımını yapmak (enumaration problar) veya füzyon tespiti için (break apart ve füzyon probları) FISH incelemeleri sıklıkla kullanılmaktadır. Son birkaç yıldır üzerine oldukça çok araştırma yapılmış ve tümör agnostik ilaç hedefi olan *NTRK* gen ailesi füzyonlarının saptanması ile ilgili testler arasında FISH analizi en sık kullanılan yöntemdir. Kullandığımız FISH problarının çoğunluğu araştırma amaçlı tasarlanmış, neredeyse tamamı yurtdışı üretilmiş ürünlerdir. Bu çalışmanın amacı hedef NTRK genlerine yönelik FISH prob tasarımı, bunun formalin tespitli parafine gömülü (FFPE) doku kesitlerinde optimizasyon ve validasyon basamaklarının değerlendirilmesi, duyarlılık ve özgünlüğünün belirlenmesidir.

Gereç ve Yöntem

Tüm optimizasyon ve validasyon aşamalarında Clinical and Laboratory Standards Institute (CLSI) standartlarına uyulmuştur. FISH problarının tasarımında ilk olarak UCSC Genome Browser GRCh37/hg19 kullanılarak gen bögelerinin genom üzerindeki yerleşimleri ve genin proksimal ve distaline oturacak şekilde prob dizileri belirlenmiştir. Prob dizilerini kapsayacak şekilde seçilen bakteri yapay kromozomları üretimde kullanılmış ve nick translasyonu ile florokrom işaretli dNTP'ler eklenerek problar sentezlenmiştir. Problar saflaştırma sonrası hibridzasyon tamponunda çözülerek kullanılabilir hale getirilmiştir. FISH problarının kromozom üzerindeki yereşim yerleri ve prob uzunlukları Şekil 1'de gösterilmiştir. Problar sentezlendikten sonra hem normal hem de diğer yöntemler (immünhistokimya, Targeted RNA sekanslama ve ZytoVision dual color break apart FISH probları ile yapılan FISH analizi) ile *NTRK* gen füzyonu pozitif olan 10, negatif olan 16 FFPE doku örneklerinde bu FISH probları ile *NTRK* füzyon varlığı incelenmiştir.

FISH çalışmasından sonra kesitler 3D-Histech digital görüntüleme sistemi ile uygun filtrelerle taranmış ve değerlendirilmiştir. Değerlendirmede her normal doku için epitelyal ve stromal hücrelerden oluşan 100 normal hücre, her tümör için 100 tümör hücresi sayılmıştır.

Bulgular

Metafaz plağı çalışmalarında probların nonspesifik bağlanma yapmadığı görülmüştür (Şekil 2). Normal kolon ve meme dokularında probların normal sinyal paterni değerleri %86-98 arasında saptanmıştır. Füzyon için break sinyal cut-off değeri %15 olarak saptanmıştır. Diğer yöntemler ile *NTRK* füzyonu saptanan 10 örnekte (4 *NTRK1*, 6 *NTRK3* füzyonu pozitif) probların pozitif prediktif değeri %100 iken, negatif prediktif değer *NTRK1, NTRK2* ve *NTRK3* için sırası ile %100, %100 ve %66, 6 olarak saptanmıştır. Ayrıca Targeted RNA dizileme ile *NTRK2* füzyonu tespit edilmiş 1 vakada ZytoVision dual color break apart FISH probları ile alınan sonuca benzer şekilde yeni FISH probu ile de *NTRK2* füzyonu negatif saptanmıştır (Tablo 1). Çalışmada *NTRK2* füzyonu pozitif vaka bulunmadığından *NTRK2*'nin validasyonu tamamlanamamıştır.

Sonuç

Tasarladığımız *NTRK1* ve *NTRK3* FISH probları FFPE materyalinde güvenle kullanılabilir. Özellikle eski arşiv materyalinde yapılacak analizlerde FISH analizi yeni nesil dizilemeye göre daha güvenilir sonuçlar vermektedir.

Çalışma Ankara Üniversitesi Bilimsel Araştırma Projeleri Birimi (BAP) tarafından (Proje no: 21B0230011 ve 14A0230003) desteklenmiştir.

PSS-079 [Nefropatoloji] [Özet Metin]

LUPUS NEFRİTİNDE PERİTÜBÜLER KAPİLLERİT: SIKLIK VE HASTALIK AKTİVİTESİ İLE İLİŞKİSİ

Balça Begüm Cengiz[1], *Emel Tekin*[1], *Mustafa Fuat Açıkalın*[1], *Nazife Şule Yaşar Bilge*[2]

[1]Eskişehir Osmangazi Üniversitesi Tıp Fakültesi, Tıbbi Patoloji Ana Bilim Dalı, Eskişehir

[2]Eskişehir Osmangazi Üniversitesi Tıp Fakültesi, İç Hastalıkları Ana Bilim Dalı, Eskişehir

ÖZET

Amaç: Lupus nefriti (LN), sistemik lupus eritematozusta daha kısa yaşam süresi ile ilişkilidir. Bu çalışmanın amacı peritübüler kapillerit (PTC) sıklığını ve LN'deki aktif ve kronik lezyonlarla ilişkisini belirlemektir.

Gereç ve Yöntem: Merkezimizde 2015-2023 yılları arasında Lupus Nefrit (LN) tanısı almış 57 hastanın böbrek biyopsi preparatları yeniden incelendi. Patolojik lezyonlar, revize edilmiş 2018 ISN/RPS sınıflandırmasına ve modifiye NIH skorlama sistemine göre yeniden tanımlandı.

Her bir biyopsideki peritübüler kapillerler içerisindeki inflamasyon derecesi Banff Klasifikasyonuna göre değerlendirildi ve PTC skorlaması yapıldı. Hastaların aktivite indeksi (AI) (düşük, 0–5; yüksek, 6–24) ve kronisite indeksi (CI) (düşük, 0–2; yüksek, 2–12) gruplandırıldı.

Bulgular: Hastaların 45'i (%78,9) kadın, 12'si (%21,1) erkekti. Çalışmaya katılanların ortalama yaşı 27,43'tür (8-71 yaş). 45 (%78,9) hastada peritübüler kapillerit saptanırken PTC 1, 2 ve 3 skorları sırasıyla 20 (%35,08), 20 (%35,08) ve 5 (%8,7) hastada izlenmiştir. Serum kreatinin düzeyi yüksekliği saptanan olgularda daha yüksek şiddette peritübüler kapillerit saptandı (p < 0.001). Peritübüler kapillerit şiddeti class 4 hastalarında class 3 hastalarına göre daha yüksekti (p =0.005). Aktivite indeksi 6 ve daha büyük olan hastalarda PTC skoru 2-3 saptanma oranı daha yüksekti ve bu istatistiksel olarak anlamlıydı (p= 0,032). Ancak kronisite indeksi ile peritübüler kapillerit arasında anlamlı ilişki saptanmadı (p=0,442).

Sonuç: Bu çalışmanın bulguları, PTC'nin LN'li hastalarda sıklıkla gözlenen bir patolojik özellik olduğunu düşündürmektedir. Ayrıca, PTC'nin şiddeti, yüksek serum kreatinin düzeyleri ile pozitif ilişkili gibi görünürken, aktivite indeksi yüksek olan olgularda daha yüksek PTC skorları saptanmaktadır.

Anahtar Kelimeler: Aktivite indeksi, lupus nefriti, peritübüler kapillerit

PSS-080 [Nefropatoloji] [Özet Metin]

RENAL ALLOGRAFT BİYOPSİLERDE AKTİVİTE VE KRONİSİTE SKORLARININ KLİNİK PARAMETRELER İLE İLİŞKİSİ

Elif Özgür[1], Saba Kiremitci[1], Gizem Kumru[2], Derya Gökmen[3], Sule Sengül[2], Kenan Keven[2], Arzu Ensari[1]

[1]Ankara Üniversitesi Tıp Fakültesi, Tıbbi Patoloji Ana Bilim Dalı, Ankara
[2]Ankara Üniversitesi Tıp Fakültesi, Nefroloji Bilim Dalı, Ankara
[3]Ankara Üniversitesi Tıp Fakültesi, Biyoistatistik Ana Bilim Dalı, Ankara

ÖZET

Amaç: Renal allograft biyopsilerinin histopatolojik değerlendirmesi ve rejeksiyon tipinin belirlenmesinde Banff sınıflaması kullanılmaktadır. Güncel tartışmalar graft kaybının en sık nedeni olan antikor aracılı rejeksiyon (ABMR) olgularında klinik uygulamada farklılıkları ortaya koymaktadır. Banff klasifikasyonunun prognostik değerini artırmak ve tedavide standartizasyona yardımcı olması amacıyla lupus nefriti raporlamasına benzer aktivite ve kronisite skorlarının belirlenmesi önerisi gündemdedir. Çalışmamızda allograft endikasyon biyopsilerinde Banff histolojik lezyonlarının yaygınlığı ve şiddeti ile elde edilecek aktivite ve kronisite skorlarının graft prognozu ile ilişkisi araştırılmıştır.

Gereç ve Yöntem: Çalışmaya 2005-2021 yılları arasında AÜTF Tıbbi Patoloji AD'nda incelenmiş ve klinik takibi olan 225 yetişkin hastaya ait 341 allograft endikasyon biyopsisi dahil edilmiştir. Biyopsilere ait Hematoksilen&Eozin, PAS, PASM, Trikrom, C4d, CMV, SV40 boyalı preparatlar ışık mikroskobik olarak güncel Banff sınıflamasına göre tekrar değerlendirilmiştir. Her biyopsi için M. Haas'ın önerdiği, Banff histolojik lezyonlarına göre uyarlanan aktivite skoru, kronisite skoru ve total biyopsi skoru ile S. Sethi'nin native böbrek biyopsilerinde kullanılması önerdiği kronisite skoru hesaplanmıştır. Elde edilen skorların duyarlılık ve seçicilik değerleri hesaplanmış; graft prognozu, graft kaybı ile ilişkisi araştırılmıştır. Verilerin analizi "SPSS for Windows 11,5" paket programında yapılmış, p<0, 05 istatistiksel olarak anlamlı kabul edilmiştir.

Bulgular: Çalışmamızda biyopsilerin 120'si ABMR, 132'si hücresel rejeksiyon, 104'ü borderline değişiklik ve 65'i diğer tanı kategorilerinde sınıflandırılmıştır. Rejeksiyon tipi ile graft kaybı ve graft sağkalım süresi arasında istatistiksel anlamlı ilişki yoktur; en yüksek graft kaybı mikst rejeksiyon grubunda görülmüştür. ABMR olgularında kronisite skoru arttıkça biyopsi sonrası 1. yıl Cr değerleri yükselmiş (p=0,001), graft sağkalım süresi kısalmıştır (p<0,001). Kronisite skoru ≥4 olması multivariate analizde graft kaybını öngörmede bağımsız olumsuz parametre olarak anlamlıdır (p=0, 002). Aktivite skoru; graft kaybı ve graft sağkalım süresi ile istatistiksel anlamlı ilişki göstermemiştir. Aktivite ve kronisite skorlarının toplamı ile elde edilen total biyopsi skoru arttıkça biyopsi sonrası 1. yıl Cr değerleri yükselmiş (p=0,004), graft sağkalım süresi (p<0,001) kısalmıştır. Total biyopsi skoru ≥6 olması çok değişkenli analizde graft sağkalım süresi açısından olumsuz prognostik parametredir (p=0,001).

Sonuç: Allograft endikasyon biyopsilerinde kronisite skoru ve total biyopsi skoru hesaplamasının graft sağkalım süresi ile ilişkili olduğu ve transplant biyopsilerinin raporlamasında tanı kategorilerine ek olarak bu skorların verilmesinin graft prognozunu öngörmede faydalı olacağı düşünülmüştür.

Anahtar Kelimeler: Aktivite skoru, kronisite skkoru, allograft renal biyopsi, Graft Sağkalımı, Renal Transplantasyon

PSS-081 [Nefropatoloji] [Özet Metin]

DİABETİK NEFROPATİ: 42 OLGUNUN HİSTOPATOLOJİK ÖZELLİKLERİ

Beste Nurdan Nimetoğlu, Ayşe Ayşim Özağarı, Kamile Gülçin Eken, Fevziye Kabukcuoğlu

SBÜ Şişli Hamidiye Etfal Eğitim ve Araştırma Hastanesi, Tıbbi Patoloji Bölümü, İstanbul

ÖZET

Amaç: Diabetik nefropati (DN), son dönem böbrek yetmezliğinin en önemli nedenlerinden birisidir. DN böbreğin tüm kompartmanlarını etkiler ve bazıları DN için karakteristik olan bulgular ortaya çıkar. Bu çalışmada bölümümüzde tanı alan 42 DN olgusunun histomorfolojik bulguları değerlendirilmiştir.

Gereç ve Yöntem: 2014-2023 tarihleri arasında bölümümüzde DN tanısı alan olgular retrospektif olarak incelendi. Hastaların demografik özellikleri, proteinüri ve kreatinin seviyeleri, glomerül sayısı, global sklerotik glomerül oranı, nodül oluşumu, fibrin kep, kapsül damlası, mikroanevrizma, nonatrofik tubuluslarda bazal membran kalınlaşması ve eşlik eden diğer bulgular kaydedildi. İnterstisyel fibrozis-tubuler atrofi (IFTA), interstisyel inflamasyon, arterioler hyalinozis ve arteriosklerozu Renal Patoloji Derneği'nin DN sınıflandırmasına göre skorlandı.

Bulgular: Olguların 27'si (%64) erkek, 15'i (%36) kadın olup yaş ortalaması 49'dur (26-66). Ortalama proteinüri 8,5 gr/gün (0,44-20), kreatinin 3,06 mg/dL'dir (0,88-17). Değerlendirilen ortalama glomerül sayısı 18 (5-40) olup %50'den fazla global sklerotik glomerül içeren olgu sayısı 5'tir (%12). Olguların tamamında mezangial nodül oluşumu saptanmıştır. Fibrin kep 22 (%52) olguda, mikroanevrizma 5 (%12) olguda, kapsül damlası 5 (%12) olguda, nonatrofik tubuluslarda bazal membran kalınlaşması 12 (%28) olguda görülmüştür. Arterioler hyalinozis tüm olgularda ve birden fazla arteriolde mevcut olup 18 (%43) olguda hem afferent hem de efferent arteriolde hyalinozis saptanmıştır. IFTA 15 (%36) olguda %25'in altında, 22 (%52) olguda %25-%50 arasında, 5 (%12) olguda %50'nin üzerindedir. İnterstisyel inflamasyon 39 (%93) olguda IFTA ile ilişkilidir. Arteriosklerozu 31 (%74) olguda saptanmıştır. En sık eşlik eden bulgu 10 (%24) olgu ile akut tubuler hasardır.

Sonuç: Olgularımızda en sık fibrin kep saptanmakla birlikte bu bulgu DN'ye özgü değildir ve farklı hastalıklarda da görülebilir. Kapsül damlası ve mikroanevrizma karakteristik ancak spesifik bulgular değildir ve serimizde az sayıda olguda saptanmıştır. Olgularımızın yaklaşık yarısında saptadığımız afferent ve efferent arteriolde hyalinozis kuvvetle DN düşündüren ancak patognomonik olmayan bir bulgu olmakla birlikte DN'nin histolojik ayırıcı tanısında en çok yardımcı olacak bulgu olarak görünmektedir.

Anahtar Kelimeler: Diabetik nefropati, histopatoloji, arterioler hyalinozis

PSS-082 [Nefropatoloji] [Özet Metin]

RENAL ALLOGRAFTLARDA DSA POZİTİF VEYA NEGATİF ABMR'DA MAKROFAJ, NÖTROFİL VE HLA-DR POZİTİF İNFLAMATUAR İNFİLTRAT İLE MİKROVASKÜLER HASARIN PROGNOSTİK ÖNEMİ

Eda Yılmaz Akçay[1], Alev Ok Atılgan[1], Binnaz Handan Özdemir[1], Bilkay Baştürk[2], Mehmet Haberal[3]
[1]Başkent Üniversitesi, Patoloji Ana Bilim Dalı, Ankara
[2]Başkent Üniversitesi, İmmünoloji Ana Bilim Dalı, Ankara
[3]Başkent Üniversitesi, Transplant Cerrahisi Ana Bilim Dalı, Ankara

ÖZET

Amaç: Antikor aracılı rejeksiyonun (ABMR) histolojik özellikleri (ABMRh), genellikle donör spesifik antikorlar (DSA) ile uyumlu olsa da, DSAsız ABMRh gelişebileceği gösterilmiştir. Bu çalışmada, peritübüler kapillerler (PTK), makrofaj (M), nötrofil ve HLA-DR pozitif hücre infiltrasyonunun değişken klinik ABMR sunumları ile ilişkisini incelemeyi amaçladık.

Gereç ve Yöntem: Akut rejeksiyonlu 125 hasta dört gruba ayrıldı; Grup 1: DSA (+), Grup 2: DSA (-), Grup 3: DSA (+) mikst (ABMR+vasküler), ve Grup 4: DSA (-) mikst. Glomerüler ve PTK makrofaj (CD68+), nötrofil ve HLA-DR-pozitif hücrelerin derecesi belirlendi. PTK endotelinde HLA-DR kaybı PTK destrüksiyonu olarak kabul edildi. Takip biyopsileri, yaygın interstisyel fibrozis (IF) ve transplant glomerülopati (TG) açısından değerlendirildi.

Bulgular: ABMR tipi; PTK C4d ekspresyonu, TMA varlığı, PTK destrüksiyonu, mikrovasküler (PTK ve glomerüler) makrofaj, nötrofil ve DR+ hücre infiltrasyonu ile önemli bir ilişki gösterdi (tümü için $p<0.01$). Grup 3, en yüksek mikrovasküler inflamasyon, PTK destrüksiyonu, C4d ekspresyonu ve TMA gösterdi. Sırasıyla, Grup 4, 1 ve 2, Grup 3'ü takip etti ve Grup 2 en iyi sonucu gösterdi. Ayrıca, Grup 3'teki hastalar takip sürecinde en yüksek ve erken IF ve TG gelişimi yaşadı ($p<0.01$). Benzer şekilde, Grup 4, 1 ve 2, IF ve TG gelişimi açısından Grup 3'ü takip etti. PTK C4d boyama yoğunluğu, PTK destrüksiyonu ve DSA-pozitifliği ile anlamlı bir ilişki bulundu ($p<0.001$). Genel olarak, 5 yıllık greft sağkalım oranları sırasıyla Grup 2 için %86, Grup 1 için %51, Grup 4 için %45 ve Grup 3 için %26 idi ($p<0.001$). Ayrıca, PTK tahribatı derecesine göre 5 yıllık genel greft sağkalım oranları, Derece 1 için %87, Derece 2 için %54 ve Derece 3 için %20 idi ($p<0.001$). Ek olarak, PTK'lerde C4d birikimi derecesine göre 5 yıllık genel sağkalım oranları sırasıyla %100, %81 ve %21 idi ($p<0.001$).

Sonuç: DSA-negatif ABMRh, DSA-pozitif ABMRh'ye göre daha iyi greft sağkalımı gösterir. PTK C4d birikimi ve PTK tahribatı, DSA bağımsız olarak greft başarısızlığı ve kötü prognozla ilişkilidir. Bu nedenle, DSA varlığı ve vasküler rejeksiyon dikkate alınarak ABMR farklı alt gruplara ayrılmalıdır.

Anahtar Kelimeler: Antikor aracılı rejeksiyon, Renal transplant, Mikrovasküler hasar, HLA-DR, Donör spesifik antikor

PSS-083 [Nefropatoloji] [Özet Metin]

COVID-19 HASTALARINDA RENAL ALLOGRAFT BİYOPSİ BULGULARI

Alev Ok Atılgan[1], Eda Yılmaz Akçay[1], Merih Tepeoğlu[1], Handan Özdemir[1], Mehmet Haberal[2]
[1]Başkent Üniversitesi Patoloji Anabilim Dalı
[2]Başkent Üniversitesi Genel Cerrahi -Transplantasyon Anabilim Dalı

ÖZET

Amaç: COVID-19, solunum sistemi hedef almasına rağmen, birçok çalışma böbrek hasarının hafif proteinüriden ileri düzey akut böbrek hasarı'na (ABH) kadar değiştiğini bildirmektedir. Ancak renal allograft biyopsilerinin histopatolojik özellikleri hakkında sınırlı veri bulunmaktadır.

GEREÇ-YÖNTEM: Kliniğimizde Mart 2020-Kasım 2022 arasında COVID-19 geçiren 17 renal transplant alıcısının (RTA) allograft biyopsileri incelendi. Alıcıların klinik özellikleri ve patolojik bulguları değerlendirilerek, ABH insidansı ve glomerüler hastalıklar incelendi.

Bulgular: Toplam 17 RTA SARS-CoV-2 enfeksiyonu geçirdi. İlk belirtiler ateş (%94,1), öksürük (%58,8), ishal (%35,3) ve nefes darlığı (%11,8) şeklindeydi. Komorbiditeler arasında hipertansiyon (%58,8) ve diyabet mellitus (%41,2) bulunuyordu.17 RTA'nın 6'sı (%35,3) ABH geliştirdi ve %83,3'ü hemodiyaliz tedavisi gerektirdi. ABH gelişen RTA'lar, COVID-19 hastalığının şiddetiyle ilişkilendirildi. Bunlar pnömoni varlığı (p=0,02), hastaneye yatış (p=0,002) ve hemodiyaliz tedavisi gereksinimi (p=0, 005) şeklinde tanımlandı. Ayrıca, 13 RTA'nın (%76,5) COVID-19 enfeksiyonundan önce ve sonra proteinüri arasında önemli farklılık olduğu gözlendi. Allograft biyopsi incelemesi, hastaların çoğunda (%82,4) değişen derecelerde akut tübüler nekroz özelliklerini gösterirken, 10 RTA'da (%58,8) tübüler hücrelerin çekirdeğinde viral inklüzyon benzeri değişiklikler saptandı. Hemen hemen tüm RTA'lar (%88,2), COVID-19'den ortalama 3,36±0,6 ay sonra T hücresi aracılı ve/veya antikor aracılı rejeksiyon geliştirdi. Ayrıca, 5 RTA'da kollaps-tip FSGS, 3 RTA'da non-kollaps-tip FSGS, 2 RTA'da FSGS nüksü, 3 RTA'da akutTİN, 1 RTA'da IgAnefropatisi ile kresentikGN ve 1 RTA'da MPGN, ortalama 4,3±1,1 ay sonra geliştiği görüldü. Toplam 8 RTA allograft kaybı yaşadı ve bunun ortalama zamanı COVID-19'dan sonraki 8,2±2 ay idi. COVID-19'dan sonra alıcının proteinüri gelişimi ve hastaneye yatışı, allograft kaybıyla anlamlı bir ilişki gösterdi (p<0,05).

Sonuç: COVID-19, proteinüri veya AKI olmadan gelişen glomerüler patolojilerin önde gelen bir belirtisidir. Ayrıca, ciddi solunum veya sistemik belirtileri olmayan şiddetli proteinürik böbrek hastalığı da COVID-19'da görülebilir. T hücresi ve antikor aracılı rejeksiyon vakaları da COVID-19'lu renal allograftlarda sık görülmektedir. Bu bulgular, COVID-19'un renal allograft üzerinde çeşitli etkilere neden olabileceğini düşündürmektedir. Ancak glomerülopatiler COVID-19 enfeksiyonuyla birlikte tesadüfi olarak da ortaya çıkabilir.

Anahtar Kelimeler: COVID-19, renal transplantation, glomerülopati

PSS-084 [Pediatrik ve Perinatal Patoloji] [Özet Metin]

SARS-COV-2 İLE ENFEKTE GEBELERDE PLASENTADA GÖRÜLEN VASKÜLER PATOLOJİLER VE HİSTOPATOLOJİK BULGULARIN CD147 EKSPRESYON DÜZEYİ İLE İLİŞKİSİ

Elif Doğan[1], Canan Kelten Talu[1], Ülkü Küçük[1], Azra Arıcı Yurtkul[2], Mehmet Özeren[2]

[1]Sağlık Bilimleri Üniversitesi İzmir Tıp Fakültesi, Tıbbi Patoloji ABD Tepecik Eğitim ve Araştırma Hastanesi

[2]Sağlık Bilimleri Üniversitesi İzmir Tepecik Eğitim ve Araştırma Hastanesi Kadın Hastalıkları ve Doğum Kliniği

ÖZET

Amaç: COVID-19, başta solunum sistemi olmak üzere tüm organ ve sistemleri etkilemektedir. Enfeksiyon, tromboz dahil çeşitli klinik tablolara neden olmaktadır. Gastrointestinal ve kardiyovasküler sistemdeki tromboz kliniğinden, virüsün hücreye CD147 reseptör aracılı girişinin sorumlu olabileceği düşünülmektedir. SARS-CoV-2 enfeksiyonu sırasında CD147'nin trombotik ve vasküler patolojilerle ilişkisine dair veriler sınırlıdır. Bilgimiz dahilinde plasental dokularda bu konuyla ilgili yapılmış bir çalışma bulunmamaktadır. Amacımız, SARS-CoV-2 (+) gebe plasentalarında, Amsterdam konsensus kriterleri kapsamında vasküler patolojiler dahil histopatolojik özellikleri araştırarak CD147 ekspresyon düzeyi ile ilişkisini ortaya koymaktır.

Gereç ve Yöntem: 2020-2022 tarihleri arasında hastanemiz Patoloji Kliniği'nde COVID-19 nedeniyle incelenen 40 plasenta çalışmaya dahil edildi. Bu grupla karşılaştırmak üzere; biri sağlıklı gebeliklere (n=40), diğeri gebeliğin hipertansif hastalığı (GHH) tanısı almış ve SARS-CoV-2 (-) olgulara ait plasentalardan (n=40) oluşan iki ayrı kontrol grubu oluşturuldu. Olgulara ait H&E boyalı preparatlar Amsterdam konsensus kriterleri dahilinde maternal vasküler malperfüzyon, fetal vasküler malperfüzyon ve inflamatuar patolojiler ana başlıkları altında toplanan histopatolojik özellikler bakımından değerlendirildi. Her olguya CD147 immünohistokimyası uygulandı.

Bulgular: CD147 ekspresyon düzeyi, SARS-CoV-2 (+) grupta GHH grubuna göre anlamlı olarak daha yüksek bulundu (p=0,036). SARS-CoV-2 (+) grupta CD147 ekspresyon düzeyi ile histopatolojik özellikler arasında anlamlı ilişki bulunmazken, GHH grubunda akut aterozis (p=0,014) ve subkoryonik trombüs (p=0,030) ile anlamlı ilişki saptandı. SARS-CoV-2 (+) grupta, enfarkt, sağlıklı gebeliklere kıyasla anlamlı olarak daha fazla görüldü (p=0,036). SARS-CoV-2 (+) olgular kendi içinde değerlendirildiğinde, enfarkt (p=0,046) ve villöz stromal vasküler karyoreksis (p=0,004), doğum sırasında SARS-CoV-2 (+) olan olgularda gebeliğinde geçirilmiş COVID-19 öyküsü olan olgulara kıyasla anlamlı olarak daha fazla görüldü

Sonuç: SARS-CoV-2 (+) grupta enfarkt, sağlıklı gebeliklere kıyasla daha sık saptandı. Bununla birlikte SARS-CoV-2 (+) grupta, CD147 ekspresyon düzeyi, histopatolojik bulgular ile ilişki göstermedi. Doğum sırasında SARS-CoV-2 (+) olgularda, villöz stromal vasküler karyoreksis ve enfarkt, gebeliğinde geçirilmiş COVID-19 öyküsü olanlara kıyasla daha fazla bulunurken, CD147 ekspresyon düzeyinde farklılık saptanmadı. Bu durum gebelerde doğuma yakın aktif SARS-CoV-2 enfeksiyonunun, plasentada enfarkt ve villöz stromal vasküler karyoreksise yol açabileceğini ve bu süreçten CD147 ekspresyonunun sorumlu olmayabileceğini düşündürmektedir. Artmış CD147 ekspresyon düzeyi GHH grubunda subkoryonik trombüs ile ilişkilidir.

Anahtar Kelimeler: CD147, COVID-19, histopatolojik bulgular, plasenta, SARS-CoV-2,

PSS-085 [Pulmoner Patoloji] [Özet Metin]

PLEVRAL MALİGN MEZOTELYOMADA BAP1, MTAP VE 5-HMC İMMÜNOHİSTOKİMYASAL BELİRTEÇLERİNİN TANI VE PROGNOZDAKİ YERİ VE ÖNEMİ

Büşra Nur Ateş[1], Emine Kılıç Bağır[1], İsmail Can Karacaoğlu[2], Derya Gümürdülü[1]
[1]Çukurova Üniversitesi, Tıbbi Patoloji Ana Bilim Dalı, Adana
[2]Çukurova Üniversitesi, Göğüs Cerrahi Ana Bilim Dalı, Adana

ÖZET

Amaç: Mezotelyomalar en sık primer plevral tümörlerdir. Nadir görülen ve oldukça kötü prognozlu olan bu tümörlerin en önemli ayırıcı tanılarından biri reaktif mezotelyal proliferasyonlar, fibröz plörit gibi benign lezyonlardır. Mezotelyoma lehine kesin bulgu olan çevre doku invazyonunu, küçük biyopsi materyallerinde saptamak her zaman mümkün olmamaktadır. Bu amaçla önceden kullanılan çeşitli immünohistokimyasal belirteçlerin yeterince güvenilir olmaması nedeniyle, yeni belirteçler araştırılmaktadır. Bu çalışmanın amacı mezotelyomalarda güncel belirteçler olan BAP1, MTAP ve 5-hmC'nin, mezotelyoma tanı ve prognozundaki yeri ve önemini araştırmaktır.

Gereç ve Yöntem: Çukurova Üniversitesi Tıp Fakültesi Tıbbi Patoloji Anabilim Dalı'nda 2010-2017 yılları arasında tanı almış 65 mezotelyoma ile reaktif mezotel hücre hiperplazisi/kronik plörit/fibröz plörit tanılı 28 olgu çalışmaya alınmıştır. Olgulara ait formalinle fikse parafin bloğa BAP1, MTAP ve 5-hmC antikorları immünohistokimyasal olarak uygulanmış, belirteçlerde kayıp olup olmadığı değerlendirilmiştir. Çalışmada bu belirteçlerin mezotelyoma olgularında sağkalım üzerine etkisi de incelenmiştir.

Bulgular: BAP1, MTAP ve 5-hmC plevral mezotelyomaları benign gruptan ayırmada %100 spesifiktir; belirteçlerin sensitivitesi sırasıyla %67,7, %61,5, %52,3 olarak belirlenmiştir.

Her üç belirteç birlikte kullanıldığında sensitivite %95,4'e ulaşmaktadır. BAP1, MTAP ve 5-hmC'nin mezotelyomaların tümünde veya alt tiplerinde sağkalım ile istatistiksel olarak anlamlı ilişkisi saptanmamıştır.

Sonuç: Mezotelyoma olgularının çoğu, hastaneye başvuru anında cerrahi rezeksiyon için uygun şartları taşımamaktadır. Bu nedenle olguların histopatolojik tanısı, küçük biyopsi örnekleriyle verilmeye çalışılmaktadır. Özellikle çevre yağ dokunun izlenemediği örneklerde reaktif lezyon ile mezotelyoma ayırıcı tanısı yapmak oldukça zordur. Bu ayırımda, güncel immünohistokimyasal belirteçler olan BAP1, MTAP ve 5-hmC mezotelyoma için oldukça spesifiktir. Bu belirteçlerin birlikte kullanımları, tek başlarına kullanımlarına göre daha yüksek sensitiviteye sahiptir. Bu nedenle mezotelyal orijini kanıtlanmış bir lezyonda, birinci sırada BAP1 kullanılmak üzere bu belirteçlerin algoritmik olarak uygulanması, mezotelyoma olgularının büyük bir kısmına tanı konulmasını sağlayacaktır.

Anahtar Kelimeler: Plevra, mezotelyoma, BAP1, MTAP, 5-hmC

PSS-086 [Pulmoner Patoloji] [Özet Metin]

AKCİĞER T1 NONMÜSİNÖZ ADENOKARSİNOMDA SMARCA4 VE SMARCA2 KAYBININ HİSTOPATOLOJİK ÖZELLİKLERLE İLİŞKİSİ

Halide Nur Ürer, Cansu Benl Işık, Esen Gül Uzuner
Sağlık Bilimleri Üniversitesi, Haseki Sultangazi Eğitim Araştırma Hastanesi, Tıbbi Patoloji Kliniği, İstanbul

ÖZET

Amaç: İnvaziv nonmüsinöz adenokarsinom, akciğerin en sık rastlanan malign tümörü olup paterne dayalı histolojik grade prognozda etkindir. DNA tamirinde önemli görevlere sahip BAF kompleksin bir üyesi olan SMARCA4 ve SMARCA2 kaybı tümörler özgün klinik agresif seyir göstermekte olup bunlar akciğer adenokarsinomunda da bildirilmiştir. Çalışmamızda amacımız nonmüsinöz T1 akciğer adenokarsinomlarda SMARCA4 ile SMARCA2 kaybının varlığı ve başta histolojik grade olmak üzere histopatolojik ve immünohistokimyasal parametrelerle ilişkisini araştırmaktır.

Gereç ve Yöntem: Retrospektif 2015- 2020 yılında anatomik rezeksiyonlu, tümör çapı≤ 3 cm akciğer nonmüsimöz adenokarsinom rezeksiyon patolojileri tarandı. Baskın patern, kötü patern varlığı ve %20 eşiği, lenfovasküler tutulum, hava yolu tümör yayılımı, histolojik grade, nükleer skor, mitoz skoru, nekroz, nodal metastaz histolojide tespit edildi. İmmüno-

histokimyasal yöntemle CAM5, 2, TTF-1, P40, E-kadherin, Ki-67, SMARCA4 ve SMARCA2 uygulandı. İstatistik analizinde p<0,05 anlamlı kabul edildi.

Bulgular: Toplam 281 olgu saptandı. Olguların % 3,55'i T1a; %37,01 T1b; %59,43'ü T1c idi. Tüm histolojik özellikler değerlendirildi (resim 1). İmmün ekspresyon pozitifliği CAM5. 2'de %100; TTF-1'de %89,32; P40'da %2,49; E-kadherinde %93,59 idi. TTF-1 negatifliği toplam 30 (%10,67) olguda saptandı. Mikropapiller, kribriform, solid paternde, %20'nin üzerinde kötü paternde, yüksek histolojik grade, nekroz ve yüksek mitoz skorunda TTF-1 ekspresyon kaybı anlamlı düzeyde dikkati çekti (p değerleri sırayla 0,031; 0,032; 0,023; 0,014; 0,004) (resim 2). SMARCA4 kaybı 20 (%7,11), SMARCA2 kaybı 60 (%21,35) olguda saptandı. SMARCA kayıplarında nekroz, mitoz skoru, TTF-1 ve CAM 5. 2 arasında anlamlı ilişki saptandı (tablo 1).

Sonuç: Akciğer nonmüsinöz adenokarsinomda SMARCA4 ve SMARCA2 kaybı histolojik grade ve paternden bağımsız tespit edilebilir. Kayıp gösteren tümörlerde TTF-1 negatifliği önemlidir ve özellikle nekrozla birlikteliği kayıp için iyi bir histopatolojik uyarıcı bulgudur. Bunlar, kayıpların saptanmasını kolaylaştırabilir ve hastalığın seyrinde gelişen prognostik farklılıkları açıklayabilir.

Anahtar Kelimeler: Akciğer adenokarsinomu, histopatoloji, TTF-1, SMARCA4, SMARCA2

PSS-087 [Pulmoner Patoloji] [Özet Metin]

TİMOMA VE TİMİK KARSİNOM VAKALARINDA PD-L1 VE SOX-2 EKSPRESYONUNUN KLİNİKOPATOLOJİK BULGULARLA İLİŞKİSİ

Hakan Öztürkçü[1], Aylin Ege Gul[2], Nagehan Özdemir Barisik[2], Sibel Şensu[3]

[1]Van Eğitim ve Araştırma Hastanesi, Tıbbi Patoloji Bölümü, Van
[2]Dr. Lütfi Kırdar Şehir Hastanesi, Tıbbi Patoloji Bölümü, İstanbul
[3]İstinye Üniversitesi Tıp Fakültesi, Tıbbi Patoloji Bölümü, İstanbul

ÖZET

Amaç: Bu çalışmada, timoma ve timik karsinomlarda, tümörün immün yanıttan kaçışında ve tümor mikroçevresinin oluşumunda etkisi olan PD-L1 ve gelişim süreçlerinde embriyonik kök hücre pluripotensinin korunmasında yer alan bir transkripsiyon faktörü olan SOX-2 ekspresyon düzeylerinin klinikopatolojik parametrelerle ilişkisinin belirlenmesi ve tedavi alabilecek uygun hasta populasyonunu tayin etmedeki rollerinin araştırılması amaçlanmıştır.

Gereç ve Yöntem: Sağlık Bilimleri Üniversitesi Kartal Dr. Lütfi Kırdar Şehir Hastanesi'nde 2013-2022 yılları arasında timoma ve timik karsinom tanısı almış 63 olguya ait seçilmiş parafin bloklardan hazırlanan kesitlere immünohistokimyasal yöntem ile SOX2 ve PD-L1 antikoru uygulanmıştır. SOX2 ve PD-L1 ekspresyonu ile sağ kalım, myastenia gravis varlığı, demografik özellikler (yaş, cinsiyet) ve histopatolojik bulgular (histolojik tip, kapsül ve kapsül dışı invazyon, enkapsülasyon varlığı, tümör boyutu, cerrahi sınır) arasındaki ilişki araştırılmıştır. Klinikopatolojik bulguların değerlendirilmesinde ki kare veya fisher-2 doğruluk testi, survi analizi için Kaplan-Meier yöntemi kullanılmıştır. P değeri < 0.05, istatistiksel anlamlılık düzeyi olarak kabul edilmiştir.

Bulgular: En sık saptanan tümör tipleri %26,98 (n=17) Tip B2, %25,40 (n=16) Tip B1, %22,22 (n=14) Tip B3'tür. Hastaların tümör tiplerine göre PD-L1 skorları değerlendirildiğinde; en yüksek skora sahip tümör tipleri Tip B3 (3,07±2,43) ve Tip B2 (2,90±2,08)'dir. Araştırmada 50 yaş altındakilerin ve Myastenia Gravis tanısı olanların PD-L1 skoru istatistiksel olarak anlamlı düzeyde yüksek saptanmıştır. Çok değişkenli analizde ise düşük evre ve MG tanısının sağkalım üzerine istatistiksel olarak anlamlı düzeyde olumlu etki ettiği gösterilmiştir. Hastaların sosyodemografik, klinik ve patolojik özellikleri ile SOX-2 ekspresyonu arasında istatistiksel olarak anlamlı bir ilişki saptanmamıştır.

Sonuç: Yüksek PD-L1 ekspresyonu agresif tümör histolojisi ile ilişkilidir. Anti- PD-L1 immünoterapileri Dünya Sağlık Örgütü sınıflandırmasına göre ileri histolojili vakalarda cerrahi ve neoadjuvan kemoradyoterapi yanında tedavi modalitelerine eklenebilir. Anti-PD-L1 tedaviye aday olabilecek hastaların seçiminde yaş ve myastenia gravis varlığı tedaviye yanıtı öngörmede bir kriter olabilir. SOX-2'nin prognoz tayininde ve tümör agresifliğini göstermede uygun bir immünhistokimyasal belirteç olduğu düşünülmemektedir.

Anahtar Kelimeler: Timoma, Timik Epitelyal Tümörler, PD-L1, SOX-2, Sağ Kalım

PSS-088 [Üropatoloji]

İNVAZİV VE YÜZEYEL MESANE KANSERİNDE SAĞKALIM BELİRLEYİCİSİ OLARAK STROMAL TÜMÖR İNFİLTRASYONLU LENFOSİTLER: RETROSPEKTİF ANALİZ VE PROGNOSTİK ÇIKARIMLAR

Neslihan Kaya Terzi, Özden Uçtu Yülek

Çanakkale Onsekiz Mart Üniversitesi Tıp Fakültesi Hastanesi, Tıbbi Patoloji Anabilim Dalı, Çanakkale

ÖZET

Amaç: Tümör infiltre eden lenfositler (TIL'ler), genitoüriner maligniteleri de kapsayan bir dizi kanser türünde gelişmiş genel sağkalım oranları ile ilişkilendirilmiştir. Araştırma bulguları, radikal sistektomi uygulanan hastalar arasında TIL'lerin farklı paternlerinin prognostik sonuçlarla bağlantılı olduğunu orta-

ya koymuştur. Bununla birlikte, özellikle rutin klinik uygulama için TIL'lerin basit ve esnek bir şekilde ölçülmesini kolaylaştıran metodolojiler yetersizdir.

Gereç ve Yöntem: 2016-2023 yılları arasında radikal sistektomi veya transüretral rezeksiyon uygulanan ürotelyal karsinom tanılı 200 hastanın tıbbi kayıtları ve histolojik örnekleri üzerinde retrospektif bir analiz yapılmıştır. Stromal tümör infiltre eden lenfosit (sTIL) skoru Uluslararası TIL Çalışma Grubu (ITWG) tarafından oluşturulan sistem kullanılarak belirlenmiş ve hastalar stromal lenfositik infiltrasyonun derecesine göre üç gruba ayrılmıştır: düşük (%0-10), orta (%10-55) ve yüksek (%55-100). Histolojik değerlendirmeye ek olarak, CD3/Pan-T-hücreleri, CD4/yardımcı T-hücreleri ve CD8/sitotoksik T-hücrelerini değerlendirmek için tümör dokularına immünohistokimya uygulandı. Çalışmada sTIL skoru, klinikopatolojik değişkenler, tümöre özgü sağkalım (TSS), genel sağkalım (OS) ve hastalıksız sağkalım (DFS) arasındaki ilişkilerin araştırılması amaçlanmıştır.

Bulgular: Stromal lenfositik infiltrasyondaki önemli bir artış, düşük dereceli sTIL'ler içeren vakalarla karşılaştırıldığında, önemli ölçüde iyileştirilmiş OS, PFS ve DFS ile kayda değer bir korelasyon göstermiştir. Bu sağkalım avantajı çok değişkenli analizlerde istatistiksel anlamlılığını korumuş ve sTIL'lerin kas invaziv mesane kanseri tanısı konan bireylerde sağlam bir bağımsız pozitif prognostik gösterge olarak hizmet ettiğini teyit etmiştir. Ayrıca, kas invazyonu olmadan transüretral rezeksiyon yapılan hastalarda da daha yüksek sTIL skorları sergileyenler daha olumlu bir prognoz sergilemiştir.

Sonuç: Sonuç olarak, ITWG tarafından tanımlanan sTIL derecesi, invaziv mesane kanseri tanısı alan hastalarda sağkalım sonuçlarının sağlam bir öngörücüsü olarak hizmet etmektedir. Ayrıca, yüzeyel mesane kanseri olan bireylerde prognostik tahminler yapılmasını sağlamaktadır. Bununla birlikte, sTIL'lerin evreleme kılavuzlarına dahil edilme potansiyelini ve terapötik karar vermeyi kolaylaştırmadaki faydalarını belirlemek için daha büyük kohortları içeren prospektif çalışmalar gereklidir.

Anahtar Kelimeler: Mesane kanseri, tümör infiltre eden lenfositler, immünohistokimya, sağkalım

Giriş ve Amaç

Mesane kanseri dünya çapında en sık görülen onuncu kanserdir ve yaygınlığı özellikle sanayileşmiş ülkelerde olmak üzere küresel olarak giderek artmaktadır. Üriner sistemin en yaygın malignitesi olmaya devam etmektedir (1). Patolojik (p) T1 evrede bacillus Calmette-Guérin (BCG) tedavisi yaygın olarak kullanılmakta, pT2-4 evrede platin bazlı kemoterapi ile radikal sistektomi uygulanmaktadır. İleri evrelerdeki kanserler için immünoterapi seçeneği kullanılabilir hale geldikten sonra, tümörü infiltre eden lenfositlere (TIL) daha fazla önem verilmeye başlanmıştır (2). TIL'ler konakçı bağışıklık sistemine aittir ve tümöre karşı savaşmak amacıyla tümör bölgesine göç ederler. Tümör TIL pozitifliği ve skorlaması, immünoterapi adayının belirlenmesinde yol gösterici olarak kullanılabilir (3). Ürotelyal karsinom için, TIL yoğunluğu daha iyi klinik sonuçlarla pozitif korelasyon göstermektedir ve TIL pozitifliği mesane karsinomunda önemli bir prognostik parametre olabilir (4). Çalışmamızın amacı invaziv mesane karsinomunda TIL pozitifliği ve immünohistokimyasal CD3 durumu ve CD4/CD8 oranının genel sağkalım ve hastalıksız sağkalım arasındaki korelasyonu analiz etmektir.

Gereç ve Yöntem

Ocak 2016 ile Haziran 2023 tarihleri arasında Çanakkale Onsekiz Mart Üniversitesi Tıp Fakültesi Hastanesi Patoloji Anabilim Dalı'nda mesane transüretral rezeksiyon (TUR-M) yapılan ya da radikal sistektomi ameliyatı sonucunda PT1 yüzeyel ya da PT2-PT4 invaziv ürotelyal mesane kanseri tanısı konan 200 hasta retrospektif olarak analiz edilmiştir. Tüm patolojik örnekler orijinal tanıyı doğrulamak için gözden geçirilmiş ve Tümörler 2022 WHO/ISUP sınıflandırmasına göre yeniden sınıflandırılmıştır (4). Patoloji arşivinden çıkarılan mesane tümörüne ait parafine gömülü bloklardan immünohistokimyasal anti-CD3 antikoru (tavşan monoklonal antikoru, 2GV6, Ventana), anti-CD4 (tavşan monoklonal antikoru, SP35, Ventana) ve anti-CD8+ antikoru (tavşan monoklonal antikoru, SP57, Ventana) tümörü infiltre eden lenfositleri tespit etmek için kullanılmıştır. Mikrokobik olarak düşük büyütme altında (×100) rastgele dört alan seçildi ve pozitif hücreler yüksek büyütmede (×200) sayıldı, bu alanların ortalaması alındı. İntratümoral ve stromal T lenfositlerin varlığı aşağıdaki şekilde puanlanmıştır: 0, negatif (T hücrelerinin <%1'i); 1+, zayıf (T hücrelerinin %1-%25›i); 2+, orta (T hücrelerinin %26-%64›ü); ve 3+, güçlü (T hücrelerinin ≥%65'i) (5). Tüm veri analizleri SPSS versiyon 20.0 ile gerçekleştirilmiştir. Sürekli değişkenler t student testi ile kategorik değişkenler ise ki-kare testleri ile analiz edilmiştir. Farklı lokasyonlardaki boyanmış hücre verileri ortalama ve aralık olarak ifade edildi ve Student t testleri ile test edildi. Korelasyon analizi Pearson korelasyon katsayısı hesaplanarak yapıldı. Gruplar arasında klinik patolojik özellikleri karşılaştırırken ki-kare testini kullandık. Nükssüz sağkalım (DFS) ve genel sağkalımı (OS) karşılaştırmak için Kaplan-Meier testi ve log-rank testi kullanıldı. Çok değişkenli analiz, tek değişkenli analizden tutarlı bir şekilde anlamlı bulunan faktörlerle Cox orantılı tehlike modeli kullanılarak gerçekleştirilmiştir. Fark için $P < 0.05$ anlamlılık olarak kabul edilmiştir.

Bulgular

Hastaların takip süreleri 3ay-80 ay arasında değişmekte olup ortalama takip süresi 30,5 aydır. Yaş ortalaması 73, medyan yaş 74 olup 34-93 yaş aralığındaydı (Std±10, 031). Hastaların 132'si (%66) 70 yaşından büyük, 68'i (%34) 70 yaşından küçüktü. Erkek/kadın oranı 159/41 olup %79,5'i erkekti. Histopatolojik incelemelerde 149 vakada (%74,5) yüksek derece saptanmış olup vakaların çoğunluğunu oluşturmaktadır. İnvazyon derinliğine göre vakaların 75i (%37,5) pT1, 113'ü (%56,5) pT2,6'sı (%3) pT3 ve 6'sı (%3) pT4'tür. Patolojik evre değerlendirmesine göre hastaların 76'sı (%38) evre 1, 108'i (%54) evre 2,15'i (%7,5) evre 3 ve 1'i (%0,5) evre 4'tü. TİL

değerlendirmesi intratümoral ve stromal olarak yapılmış olup intratümoral TİL oranı %2, 5 olup %1-30 aralığındadır. TİL skoru olarak değerlendiriliğinde vakaların sadece 1'inde skor 2+ saptanmış olup vakaların geri kalanında skor 1+'dir. Stromal TİL ortalaması %22 olarak saptandı (%3-30 aralığında). Stromal TİL skorunda vakaların 156'sı (%78) 1+ iken 44 tanesi (%22) skor 2+'ti. TİL skoru ile klinik veriler ve histopatolojik özellikler arasında istatistiksel anlamlı fark gözlenmemiştir (p>0,05). Cinsiyet ile sağkalım arasında istatistiksel anlamlı bir fark bulunamamıştır (p=0,96). 70 yaş üstü vakalarda stromal TİL oranı yüksek olduğundan 70 yaş altı vakalara kıyasla daha iyi bir OS ve DFS göstermektedir (p=0,032 ve p=0,06). Tümör boyutu ≤2cm olan vakaların genel sağkalımı tümör boyutu >2cm olan vakalardan daha uzundur, ancak istatistiksel anlamlı bir fark saptanmamıştır (p=0,75). Lenfovasküler invazyon görülen vakalarda daha kısa OS ve DFS saptanmıştır (p=0,55 ve p=0,71). Histolojik derecesi yüksek olan vakalarda OS ve DFS, derecesi düşük olan vakalara kıyasla daha kötüdür (p=0,0012 ve p<0,001). Tümör evresi ve Patolojik hastalık evresi yüksek olan vakaların genel sağkalım ve hastalıksız sağkalım oranları anlamlı bir şekilde kötüydü (p<0,0001). TİL skoru yüksek olan vakalarda düşük olan vakalara kıyasla OS ve DFS arasında anlamlı bir fark saptanmıştır (sırasıyla p=0,03 ve p=0,006). İstatistiksel anlamlılık saptanmamış olsa da, TİL skoru yüksek olan vakaların patolojik evresinin daha düşük olduğu tespit edildi (p=0,09). CD4 ve CD8 TIL'ler hem stromal alanlarda hem de epitelyal tümör yuvaları içinde intratümöral olarak tespit edilmiştir. İntratümoral TİL grubunda anlamlı bir sonuç elde edilemeyeceği için, stromal TIL'ler dikkate alındı. CD4/CD8 oranına bakıldığında, vakaların 114ünde (%57) 2/1 ve 38'inde (%19) 3/1 oran ile CD4 üstünlüklü olarak saptandı. 27 vakada (%13,5) CD8 oranı CD4'ün 2 katıyken, 21 vakada (%10,5) ise bu oran eşit olarak saptandı. CD8 üstünlüklü vakaların 16'sı (%59,2) patolojik evre I, 10'u (%37) evre II, 1'i (%3,7) evre III iken; CD4 üstünlüklü vakaların 54'ü (%35,2) patolojik evre I, 85'i (%55,5) evre II, 13'ü (%8,4) evre III ve 1'i (%0,6) evre IV idi. CD8 üstünlüklü vakaların genel sağkalım oranının CD4 üstünlüklü vakalara oranla daha yüksek olduğu tespit edildi (p=0,05). Hastalıksız sağkalım değerlendirmesinde de CD8 üstünlüklü vakaların sağkalım süreleri istatistiksel olarak anlamlı olmasa da daha yüksekti (p=0,06).

Tartışma ve Sonuç

Demografik verilere göre hastalarda izlenen ortalama yaş (73) ve erkek hasta üstünlüğü (%79,5) literatür ile uyumluydu (6). Çalışmamızda TİL oranı %2,5 olup literatürle uyumlu şekilde %1-30 aralığındaydı (7). Stromal TİL ortalaması %22 olup Mathieu ve ark. yaptığı çalışma ile benzer şekilde %3-30 aralığındaydı (8). Stromal TİL skorunda vakaların 156'sı (%78) 1+ iken 44 tanesi (%22) skor 2+ti. TİL yoğunluğu, pT1 tümörlerin en yüksek stromal TİL yoğunluğuna sahip olduğunu bildiren Mathieu ve ark. (8) ile Suk-Kim ve ark. (9) yaptığı çalışmalar ile uyumlu olarak T1 ve T2 tümörlerde daha yüksekti. Ancak bizim çalışmamızda TİL yoğunluğu ve tümör invazyon derinliği istatistiksel olarak anlamlı değildi (p=0,79). Benzer şekilde lenfovasküler invazyon (p=0,36) ve perinöral invazyon (p=0,79) ile TİL yoğunluğu arasında istatistiksel anlam saptanamamıştır. Ancak Liakou ve arkadaşları, kas invaziv olmayan tümörlerin TİL yoğunluğu yüksekse olumsuz prognoza sahip olduğunu, ancak daha ileri evrelerde, TİL yoğunluğu daha yüksek olan hastaların daha yüksek sağkalım oranına sahip olduğunu bildirmiştir (10). Tümör histolojik derecesi yüksek olgularda TİL yoğunluğu da yüksek saptanmıştır, ancak anlamlı istatistiksel bir fark bulunmamıştır (p=0,14). Mesane kanserlerinde TİL yoğunluğu ve histolojik derece ilişkisi hakkında literatürde yeterli veri bulunmamaktadır. Wahbi ve ark. oral skuamöz hücreli karsinomları (SCC) ele aldıkları çalışmalarında CD8 yoğunluğu ile SCC derecesi arasındaki ilişkiyi incelemiş ancak anlamlı sonuç saptamamışlardır (11). Zhang ve ark da kas invazyonu göstermeyen mesane karsinomlarındaki CD4 yoğunluğu ile histolojik derece arasında ilişki saptanmadığını belirtmişlerdir. Mesane tümörleri için, histolojik derece ve TIL yoğunluğu ilişkisini görebilmek için daha fazla çalışmaya ihtiyaç vardır. Biz çalışmamızda tümör fokalitesi ve TİL yoğunluğu ilişkisine baktığımızda, unifokal tümörlerde TİL yoğunluğunun, istatistiksel anlam ifade etmese de, daha yüksek olduğunu saptadık. Bu bağlamda, multifokal tümörlerde daha düşük TİL yoğunluğu, ve daha kötü prognoz beklentisi şaşırtıcı değildir. Ledderose ve ark. (12) sadece kas invazyonu gösteren tümörleri ele aldıkları çalışmalarındaki sonuçlara benzer şekilde çalışmamızda stromal TİL skoru yüksek olan olgularda düşük olanlara kıyasla genel sağkalım ve hastalıksız sağkalım arasında anlamlı bir fark saptanmıştır (sırasıyla p=0,03 ve p=0,006). Çalışmamızda, Ming-Jun Shi ve ark. (13) çalışmasının tersine olguların %76sında CD4 hücre üstünlüğü gözlemlenmiş, ancak benzer şekilde CD8 üstünlüklü vakaların genel sağkalım oranının CD4 üstünlüklü vakalara oranla daha yüksek olduğu tespit edilmiştir. (p=0,05). Hastalıksız sağkalım değerlendirmesinde de CD8 üstünlüklü vakaların sağkalım süreleri istatistiksel olarak anlamlı olmasa da daha yüksekti (p=0,06). Sonuç olarak, ürotelyal karsinomda TİL yoğunluğunun prognostik belirteçlerle ilişkisi tümör invazyon derinliğine (özellikle de kas invazyonu durumu), tümörün luminal ya da bazal kaynaklı oluşuna, TİL'in stromal veya intratumöral oluşuna ve TİL'deki lenfosit subgruplarının dağılımına göre değişmektedir. TİL yoğunluğunun papiller ürotelyal karsinomlardaki prognostik değerini anlamak, PD-L1 tedavisine yanıt beklentisini sağlıklı predikte edebilmek için uzun süreli sağ kalım takibini kapsayan, geniş çaplı çalışmalara ihtiyaç vardır.

Kaynaklar

1. Global Cancer Statistics 2020: GLOBOCAN estimates of incidence and mortality worldwide for 36 cancers in 185 countries. Sung H, Ferlay J, Siegel RL, Laversanne M, Soerjomataram I, Jemal A, Bray F. CA Cancer J Clin. 2021; 71:209–249.

2. Zhang Q, Hao C, Cheng G, Wang L, Wang X, Li C, Qiu J, Ding K. High CD4+ T cell density is associated with poor prognosis in patients with non-muscle-invasive bladder cancer. Int J Clin Exp Pathol. 2015 Sep 1; 8 (9) :11510-6. PMID: 26617883; PMCID: PMC4637699.
3. Kim HS, Ku JH. Prognostic impact of tumor infiltrating lymphocytes in bladder urothelial carcinoma. Transl Androl Urol. 2019 Jul; 8 (Suppl 3) :S291-S292. doi: 10. 21037/tau. 2019.04.02. PMID: 31392149; PMCID: PMC6642954.).
4. WHO Classification of Tumours Editorial Board. Urinary and male genital tumours. Lyon (France) : IARC Press; 2022. (WHO classification of tumours series, 5th ed.; vol. 8).
5. Aydin AM, Bunch BL, Beatty M, Hajiran A, Dhillon J, Sarnaik AA, Pilon-Thomas S, Poch MA. The Factors Affecting Expansion of Reactive Tumor Infiltrating Lymphocytes (TIL) From Bladder Cancer and Potential Therapeutic Applications. Front Immunol. 2021 Feb 25; 12:628063. doi: 10. 3389/fimmu. 2021. 628063. PMID: 33717150; PMCID: PMC7949015.
6. Sung H, Ferlay J, Siegel RL, Laversanne M, Soerjomataram I, Jemal A, Bray F. Global Cancer Statistics 2020: GLOBOCAN Estimates of Incidence and Mortality Worldwide for 36 Cancers in 185 Countries. CA Cancer J Clin. 2021 May; 71 (3) :209-249. doi: 10. 3322/caac. 21660. Epub 2021 Feb 4. PMID: 33538338.
7. Zheng Q, Yang R, Ni X, Yang S, Jiao P, Wu J, Xiong L, Wang J, Jian J, Jiang Z, Wang L, Chen Z, Liu X. Quantitative Assessment of Tumor-Infiltrating Lymphocytes Using Machine Learning Predicts Survival in Muscle-Invasive Bladder Cancer. J Clin Med. 2022 Nov 29; 11 (23) :7081. doi: 10. 3390/jcm11237081. PMID: 36498655; PMCID: PMC9739988.
8. Rouanne M, Betari R, Radulescu C, Goubar A, Signolle N, Neuzillet Y, Allory Y, Marabelle A, Adam J, Lebret T. Stromal lymphocyte infiltration is associated with tumour invasion depth but is not prognostic in high-grade T1 bladder cancer. Eur J Cancer. 2019 Feb; 108:111-119. doi: 10.1016/j. ejca. 2018.12.010. Epub 2019 Jan 14. PMID: 30654296.
9. Kim HS, Ku JH. Prognostic impact of tumor infiltrating lymphocytes in bladder urothelial carcinoma. Transl Androl Urol. 2019 Jul; 8 (Suppl 3) :S291-S292. doi: 10. 21037/tau. 2019.04.02. PMID: 31392149; PMCID: PMC6642954.
10. Liakou CI, Narayanan S, Ng Tang D, Logothetis CJ, Sharma P. Focus on TILs: Prognostic significance of tumor infiltrating lymphocytes in human bladder cancer. Cancer Immun. 2007 Jun 26; 7:10. PMID: 17591743; PMCID: PMC2935746.
11. Wahbi HS, Manadili A. Immunoexpression of Tumor Infiltrating Lymphocytes (TILS) CD4 + and CD8 + in Oral Squamous Cell Carcinoma (OSCC) in Correlations with Clinicopathological Characteristics and Prognosis. Asian Pac J Cancer Prev. 2022 Dec 1; 23 (12) :4177-4183. doi: 10. 31557/APJCP. 2022. 23.12. 4177. PMID: 36580000; PMCID: PMC9971484.)
12. Ledderose S, Rodler S, Eismann L, Ledderose G, Ledderose C. Tumor-infiltrating lymphocytes predict survival in ≥ pT2 urothelial bladder cancer. Pathol Res Pract. 2022 Sep; 237:154037. doi: 10.1016/j. prp. 2022.154037. Epub 2022 Jul 21. PMID: 35908386.
13. Shi MJ, Meng XY, Wu QJ, Zhou XH. High CD3D/CD4 ratio predicts better survival in muscle-invasive bladder cancer. Cancer Manag Res. 2019 Apr 12; 11:2987-2995. doi: 10. 2147/CMAR. S191105. PMID: 31114346; PMCID: PMC6489580

PSS-089 [Üropatoloji]

TİP 2 PAPİLLER RENAL HÜCRELİ KARSİNOM TANILI OLGULARDA FH VE 2SC EKSPRESYONUNUN DEĞERLENDİRİLMESİ VE FH-DEFİCİENT RENAL HÜCRELİ KARSİNOM TANISI ALMAYA ADAY OLGULARIN ARAŞTIRILMASI

Fadime Eda Gökalp Satıcı[1], Banu Sarsık Kumbaracı[2], Ayşegül İsal Arslan[3], Nalan Neşe[4], İclal Gürses[5], Duygu Enneli[6], Saba Kiremitçi[6], Kutsal Yörükoğlu[7], Sait Şen[2], Şeyda Erdoğan[8], Yasemin Yuyucu Karabulut[1]

[1]Mersin Üniversitesi, Tıbbi Patoloji Ana Bilim Dalı, Mersin
[2]Ege Üniversitesi, Tıbbi Patoloji Ana Bilim Dalı, İzmir
[3]Tekirdağ Namık Kemal Üniversitesi, Tıbbi Patoloji Ana Bilim Dalı, Tekirdağ
[4]Celal Bayar Üniversitesi, Tıbbi Patoloji Ana Bilim Dalı, Manisa
[5]İstanbul Üniversitesi Cerrahpaşa Tıp Fakültesi, Tıbbi Patoloji Ana Bilim Dalı, İstanbul
[6]Ankara Üniversitesi, Tıbbi Patoloji Ana Bilim Dalı, Ankara
[7]Dokuz Eylül Üniversitesi, Tıbbi Patoloji Ana Bilim Dalı, İzmir
[8]Çukurova Üniversitesi, Tıbbi Patoloji Ana Bilim Dalı, Adana

ÖZET

Amaç: Fumarat hidrataz–deficient renal hücreli karsinom (FH-RCC), yeni tanımlanan ve agresif gidişatı nedeniyle diğer histolojik alt tiplerden ayrımı zaruri olan bir böbrek tümörüdür. 2016 WHO sınıflamasında HLRCC olarak isimlendirilmiş, fakat HLRCC öyküsü olmayan hastalarda da FH'ın biallelik değişikliği izlenmesi nedeniyle 2022'de revize sınıflamada farklı bir alt tip şeklinde tanımlanmıştır. Hastaların çoğu tanı anında ileri evrededir.

Günümüzde moleküler alandaki gelişmelerle belirgin eozinofilik nükleollere sahip geniş sitoplazmalı hücrelerce oluşturulan kompleks papiller yapıya sahip tip 2 papiller RCC antitesinin ''çöp kutusu'' gibi kullanıldığı ve farklı moleküler patogeneze sahip antitelere geçici olarak ''ev sahipliği'' yaptığı ortaya çıkmıştır. Bunlardan biri de sıklıkla papiller patern sergileyen ve eozinofilik makronükleollerle karakterli FH-RCC'dir. FH-RCC tanılı olgularda immünohistokimyasal olarak FH ekspresyonunda kayıp yanısıra 2SC ekspresyonu saptamak mümkündür.

Bu bilgilerden hareketle bu çalışmada, 8 farklı merkezde tip 2 papiller RCC tanısı almış 148 olgunun immünohistokimyasal yöntemle FH/2SC ekspresyonunu değerlendirerek FH-RCC tanısı almaya aday olguların araştırılması amaçlanmıştır.

Gereç ve Yöntem: 8 farklı merkezde 2010-2021 yılları arasında Tip 2 RCC tanısı almış toplam 148 vakadan immünohistokimyasal çalışma için elverişli bloklara FH ve 2SC çalışıldı. İmmünohistokimyasal değerlendirme 2 patolog tarafından yapıldı. FH boyanma kaybı gösteren ve 2SC eksprese eden olgular belirlendi.

Bulgular: Olguların %29.6'sı kadın, %70.4'ü erkek cinsiyetti. Yaş ortalaması 59.7 bulundu.148 olgu içerisinde 9 olguda 2SC ile yaygın sitoplazmik boyanma izlendi. Bu olguların 3'ünde FH ile boyanma kaybı görüldü.

Bu 3 olguya uygulanan mutasyon analizinde FH mutasyonu saptanmadı. Geri kalan 139 olguda FH ile yaygın, kuvvetli, sitoplazmik ve membranöz boyanma izlenirken, 2SC ile boyanma izlenmedi.

Sonuç: Günümüzde moleküler yöntemler, böbrek tümörleri sınıflamasında önemli değişiklere yol açmıştır. Patologlara, bu değişikler ile morfolojik bulgular arasındaki korelasyonu sağlama konusunda önemli roller düşmektedir. Çalışmamızın sonuçlarına dayanarak FH deficient RCC vakalarının her zaman literatürde tanımlanan sitolojik özellikleri sergilemeyebileceği gerçeği göz önünde bulundurulduğunda eskinin Tip 2 papiller RCC morfolojisi sergileyen tümörlerde rutin pratikte FH immünohistokimyasal değerlendirilmesinin eklenmesi uygun olacaktır.

Anahtar Kelimeler: FH deficient RCC, Fumarat hidrataz, Tip 2 papiller RCC

Amaç

Fumarat hidrataz–deficient renal hücreli karsinom (FH-RCC), yeni tanımlanan ve agresif gidişatı nedeniyle diğer histolojik alt tiplerden ayrımı zaruri olan bir böbrek tümörüdür. 2016 WHO sınıflamasında HLRCC olarak isimlendirilmiş, fakat HLRCC öyküsü olmayan hastalarda da FH'ın biallelik değişikliği izlenmesi nedeniyle 2022'de revize sınıflamada farklı bir alt tip şeklinde tanımlanmıştır. Hastaların çoğu tanı anında ileri evrededir. FH eksikliği durumlarında krebs siklusunun ara ürünlerinden fumarat artışı izlenir. Biriken fumarat psödohipoksi, mitokondriyal disfonksiyon ve oksidatif stres üzerinden tümörogenezise katkı sağlar. Oksidatif fosforilasyon azalırken tümör hücrelerinin çoğalması için gerekli metabolitler ve ATP artmış glikoliz ile elde edilir. Warburg efekti olarak tanımlanan bu durum sayesinde tümörün hızlı büyümesi için gereken koşullar sağlanmış olur. Patogenezde izlenen bu özellikler FH-deficient RCC'nin metastaz yapma potansiyeli ve agresif gidişatını açıklamaktadır Günümüzde moleküler alandaki gelişmelerle belirgin eozinofilik nükleollere sahip geniş sitoplazmalı hücrelerce oluşturulan kompleks papiller yapıya sahip tip 2 papiller RCC antitesinin ''çöp kutusu'' gibi kullanıldığı ve farklı moleküler patogeneze sahip antitelere geçici olarak ''ev sahipliği'' yaptığı ortaya çıkmıştır. Bunlardan biri de sıklıkla papiller patern sergileyen ve eozinofilik makronükleollerle karakterli FH-RCC'dir. FH-RCC tanılı olgularda immünohistokimyasal olarak FH ekspresyonunda kayıp yanısıra 2SC ekspresyonu saptamak mümkündür. Bu bilgilerden hareketle bu çalışmada, 8 farklı merkezde tip 2 papiller RCC tanısı almış 148 olgunun immünohistokimyasal yöntemle FH/2SC ekspresyonunu değerlendirerek FH-RCC tanısı almaya aday olguların araştırılması amaçlanmıştır.

Gereç ve Yöntem

8 farklı merkezde 2010-2021 yılları arasında Tip 2 RCC tanısı almış toplam 148 vaka çalışmaya dahil edildi. İmmünohistokimyasal çalışma için elverişli bloklar belirlenerek bloklara FH ve 2SC çalışıldı. FH boyanması için klon J-13, 2SC boyanması için poliklonal 2SC antikoru kullanıldı. İmmünohistokimyasal değerlendirme 2 patolog tarafından yapıldı. FH boyanma kaybı gösteren ve 2SC eksprese eden olgular belirlendi.

Bulgular

Olguların %29.6'sı kadın, %70.4'ü erkek cinsiyetti. Yaş ortalaması 59.7 bulundu.148 olgu içerisinde 9 olguda 2SC ile yaygın sitoplazmik boyanma izlendi. Bu olguların 3'ünde FH ile boyanma kaybı görüldü. Geri kalan 139 olguda FH ile yaygın, kuvvetli, sitoplazmik ve membranöz boyanma izlenirken, 2SC ile boyanma izlenmedi.

Sonuç

Günümüzde moleküler yöntemler, böbrek tümörleri sınıflamasında önemli değişiklere yol açmıştır. Patologlara, bu değişikler ile morfolojik bulgular arasındaki korelasyonu sağlama konusunda önemli roller düşmektedir. Çalışmamızın sonuçlarına dayanarak FH deficient RCC vakalarının her zaman literatürde tanımlanan sitolojik özellikleri sergilemeyebileceği gerçeği göz önünde bulundurulduğunda eskinin Tip 2 papiller RCC morfolojisi sergileyen tümörlerde rutin pratikte FH immünohistokimyasal değerlendirilmesinin eklenmesi uygun olacaktır.

Anahtar Kelimeler: FH deficient RCC, Fumarat hidrataz, Tip 2 papiller RCC

PSS-090 [Üropatoloji] [Özet Metin]

KASA İNVAZE OLMAYAN MESANE ÜROTELYAL KARSİNOMLARINDA PFOXO1 EKSPRESYONU İLE PROGNOZ ARASINDAKİ İLİŞKİ

Müzeyyen Müge Savaş
Sağlık Bilimleri Üniversitesi Ümraniye Eğitim ve Araştırma Hastanesi, Tıbbi Patoloji Ana Bilim Dalı, İstanbul

ÖZET

Amaç: FOXO1, mesane ürotelyal karsinomu da dahil olmak üzere çeşitli malignitelerde hücre döngüsünü durduran, apopitoza teşvik eden ve bu özellikleriyle tümör baskılayıcı olarak bilinen bir transkripsiyon faktörüdür. Bu çalışmada, mesane kanserli hastalarda FOXO1'in inaktive edilmiş bir formu olan fosforile-FOXO1 (pFOXO1) ekspresyonunun her bir olguda, ilk ve son biyopsi arasında gösterdiği değişimin saptanması ve pFOXO1 boyanmasının prognostik öneminin araştırılması amaçlandı.

Gereç ve Yöntem: 2008-2022 yılları arasında hastanemizde en az iki kez, tekrarlayan mesane biyopsisi olan 112 hasta çalışmaya dahil edildi. Nüks ve progresyon saptanan hastaların ilk ve son biyopsilerinde saptanan pFOXO1 ekspresyonundaki değişiklik, klinikopatolojik özellikler ve prognoz açısından değerlendirildi. Alman İmmünreaktivite Puanlama Sistemi, nükleer, sitoplazmik ve ortak pFOXO1 boyamasını ayrı ayrı değerlendirmek için kullanıldı.

Bulgular: Ortalama 43 aylık takipte, 112 hastanın 49'unda (%43,7) tümör progresyonu görülürken, vakaların 63'ünde (%56,3) progresyonsuz nüks görüldü. Diğer yandan; son biyopsi histolojik derecesi 28 hastada (%25) artmış iken, 70 hastada (%62,5) değişmemiş, 14 hastada (%12,5) azalmış olarak bulundu. Olgulara ait son biyopsi ile ilk biyopsi karşılaştırıldığında, pFOXO1 nükleer ekspresyonundaki azalmanın progresyon ile ilişkili olduğu saptandı (p=0,039). Son biyopsilere bakıldığında, pFOXO1 nükleer pozitifliği ile pT evresi (p<0.001); histolojik derece (p=0,023); lenfovasküler invazyon (p=0,001); lenf nodu pozitifliği (p=0,002) ve uzak metastaz (p=0,002) arasında anlamlı ilişki bulundu. Çok değişkenli Cox regresyon analizinde, ilk biyopsi tümör evresi pT2 olanların pTa olanlara göre sağkalımın 22. 755 kat (p<0,001), pT1 olanların pTa olanlara göre sağkalımın 2. 985 kat (p=0,009) azaldığı görüldü. İlk biyopside histolojik derecesi yüksek olan hastaların sağkalımı, histolojik derecesi düşük olanlara göre 3.105 kat azaldığı görüldü (p=0,019). İlk biyopsi pFOXO1 nükleer boyanması hafif olanların, ilk biyopsi pFOXO1 nükleer boyanması şiddetli olanlara göre sağkalımlarının 6, 101 kat azaldığı bulundu (p=0.002). Ayrıca yapılan Kaplan Meier analizinde ilk biyopsi pFOXO1 şiddetli nükleer boyanma gösterenler ile hafif, orta boyanma gösterenler arasında sağkalım eğrisi arasında anlamlı fark bulundu (p=0,005).

Sonuç: Sonuç olarak, pFOXO1 nükleer ekspresyon kaybı kötü gidişle ilişkilidir ve bağımsız bir prognostik belirteçtir.

Anahtar Kelimeler: Mesane, neoplazi, prognoz, pFOXO1, ürotelyal karsinom

PSS-091 [Üropatoloji]

PROSTAT KARSİNOM LENF NODU METASTAZLARINDA MİKROSATELLİT İNSTABİLİTE DURUMU: KRİBRİFORM MORFOLOJİ TEDAVİ HEDEFİ OLABİLİR Mİ?

Zeynep Ruken Hakkoymaz[1], Arzu Hazal Aydın[2], Gülten Tikit[3], İrem Nimet Öztürk[3], Meltem Bulut[3], Rümeysa Kankoç[1], Berrak Gümüşkaya Öcal[4], Aylin Yazgan[1]

[1]Ankara Şehir Hastanesi Tıbbi Patoloji, Ankara

[2]Aksaray Üniversitesi Aksaray Eğitim ve Araştırma Hastanesi Tıbbi Patoloji, Aksaray

[3]Yıldırım Beyazıt Üniversitesi Tıp Fakültesi, Ankara

[4]Lokman Hekim Üniversitesi Tıp fakültesi, Tıbbi Patoloji Ana Bilim Dalı, Ankara

ÖZET

Amaç: Prostat kanseri erkeklerde görülen en sık ikinci kanser türü olup, kansere bağlı ölümlerin %10'unu oluşturur. Lokal ileri hastalıkta tedavi cerrahi ve radyoterapi iken, çoğu hastada rekürrens ve progresyon görülür. Bu nedenle yeni tedavi seçenekleri araştırılmaktadır. Mikrosatellit instabilitesi (MSI) gösteren prostat karsinomlarında immunoterapi tedavi seçeneği olabilmektedir. MSI' nın yansıması olan ''mismatch repair '' (MMR) yetersizliği prostat kanserlerinde %2-5 oranında olup; ileri evre, yüksek histolojik derece, agresif gidiş ve kısa yaşam süresi ile ilişkilidir. Prostat karsinomlarında MSH2/MSH6 genlerinde ekspresyon kaybı daha sık olup, MSH2 kaybı kötü prognoz ile ilişkili bulunmuştur. Çalışmamızda agresif gidişi öngören kribriform paternin MMR yetersizliği ile ilişkisi ön çalışma olarak araştırıldı.

Gereç ve Yöntem: Ankara Şehir Hastanesi'nde, 2019-2022 yılları arası radikal prostatektomi ve pelvik lenf nodu diseksiyonu uygulanan 63/283 olgu retrospektif olarak değerlendirildi. Uzak metastazı olmayan, neoadjuvan tedavi almamış, lenf nodu metastazlarında kribriform morfolojili 13 olgu çalışmaya alındı. İmmünhistokimyasal olarak tarama amaçlı metastatik lenf nodu kesitlerine MSH6/PMS2 uygulandı, panele MSH2 eklendi. Nükleer boyanma olmaması ekspresyon kaybı olarak değerlendirildi.

Bulgular: Olgular 47-82 (ortalama 66,5) yaşları arasında idi.12/13 asiner, 1/13 duktal karsinom olgusunun; 8'i Gleason skor (GS) :7,1'i GS:8,5' i GS:9 idi. Olguların 12' si evre 3,1'i evre 4 idi.10 olguda MSH6 'da, 6 olguda PMS2' de heterojen ekspresyon kaybı görüldü. 3 olguda MSH6,7 olguda PMS2 intakt izlendi. Heterojen MSH6 kaybı gösteren 1 olguda MSH2' de tam kayıp saptandı. MSH2 kaybı saptanan olgunun primer tümörü asiner ve foamy varyant, GS:7, grade grup 3, evre 3 olarak izlendi.

Sonuç: Prostat primer tümörlerinde MMR ile yüksek homojen ekspresyon kaybı çalışmalarla gösterilmiştir. Biz çalışmamızda, kribriform morfolojili lenf nodu metastazlarında heterojen boyanma paterni saptadık. Literatürde, kolorektal karsinomlarda MSH6' da heterojen kayıp gösteren olguların diğer MMR genlerinde anormallik gösterdiği bildirilmektedir. Bulgularımız kribriform morfoloji gibi agresif gidişi öngören özellikleri olan lokal ileri prostat karsinomu olgularında, MMR değerlendirmesinin metastatik lenf nodundan yapılmasının tedavi hedefi olabileceğini düşündürmektedir.

Anahtar Kelimeler: Kribriform morfoloji, mikrosatellit instabilite, prostat karsinomu

Amaç

Prostat kanseri dünyada ve Türkiye'de, erkeklerde görülen en sık ikinci kanser türü olup kansere bağlı ölümlerin %10' unu oluşturur. Ülkemizdeki görülme sıklığı nedeniyle tanısı, evrelemesi ve tedavisi ile ilgili çalışmalar literatürde önemli bir yere sahiptir. Lokal ileri hastalığa sahip erkeklerde tedaviyi cerrahi ve radyoterapi oluştururken çoğu hastada rekürrens ve progresyon görülür. Bu nedenle prostat kanseri için yeni tedavi seçenekleri araştırılmaktadır. Mikrosatellit instabilitesi (MSI) gösteren prostat karsinomlarında immunoterapi tedavi seçeneği olabilmektedir. MSI' nın yansıması olan ''mismatch repair (MMR)" gen mutasyonu yapılan çalışmalarda en çok kolorektal kanserlerde (%15-20) bulunmakla birlikte, endometrial, ovaryan, servikal ve mide kanserlerinde de saptanmıştır. Prostat kanserinde ise bu oran %2-5 olarak bildiril-

miş olup; ileri evre, yüksek histolojik derece, agresif gidiş ve kısa yaşam süresi ile ilişkili bulunmuştur. Literetürde prostat karsinomlarında daha sık oranda MSH2/MSH6 genlerinde eksiklik görülmüş olup, MSH2 kaybı kötü prognoz ile ilişkili bulunmuştur. Mevcut çalışmamızda prostat karsinomlarında saptanan ve agresif gidişle ilişkili bulunan kribriform paternin MMR yetersizliği ile olan ilişkisinin araştırılması amaçlandı.

Gereç ve Yöntem

Ankara Şehir Hastanesi'nde, 2019-2022 yılları arasında prostat karsinomu tanılı radikal prostatektomi ve pelvik lenf nodu disseksiyonu uygulanan toplam 283 olgu retrospektif olarak değerlendirildi ve 63 olguda lenf nodlarında metastaz saptandı. Bu olgu grubundan metastazlarında kribriform morfolojiyi içeren, uzak metastazı olmayan ve neoadjuvan tedavi almamış toplam 13 olgu çalışmaya dahil edildi. MMR durumu için immünhistokimyasal **yöntemle** ilk planda MSH6/PMS2 antikorları uygulandı. Daha sonra panele MSH2 ve MLH1 antikorları eklendi. Nükleer boyanma olmaması ekspresyon kaybı olarak değerlendirildi.

Bulgular

Olgular 47-82 (ortalama 66,5) yaşları arasında idi.13 olgunun 12'sinde asiner patern, 1 olguda duktal paternde tümör izlendi. Olguların 8'i Gleason skor (GS) : 7,1'i GS:8,5' i GS:9 idi. Olguların 12'si patolojik evre 3,1'i evre 4 idi.10 olguda MSH6 ile, 6 olguda PMS2 ile heterojen ekspresyon kaybı görüldü. 3 olguda MSH6,7 olguda PMS2 intakt izlendi. Olguların tamamında MLH1 intakt olarak izlendi. Heterojen MSH6 kaybı gösteren 1 olguda MSH2'de de tam kayıp saptandı. MSH2 kaybı saptanan olgunun primer tümörü asiner ve foamy varyant, GS:7, grade grup 3 ve evresi 3 olarak izlendi.

Sonuç

MMR defisitli tümörlerin tanınması tedavi ve hastalığın yönetimi açısından önem arz etmektedir. Prostat primer tümörlerinde MMR ile yüksek homojen ekspresyon kaybı çalışmalarla gösterilmiştir. Ayrıca agresif histolojik subtiplerin immünoterapiye cevap verme ihtimali daha fazla olarak saptanmıştır. Biz de mevcut çalışmamızda, kribriform morfolojili lenf nodu metastazlarında MMR antikorları ile heterojen boyanma paterni olabileceğini gördük. Literatürde heterojen ekspresyon kaybının varlığı kolorektal karsinomlarda gösterilmiş ve MSH6' da heterojen kayıp gösteren olguların diğer MMR genlerinde anormallik olduğu bildirilmiştir. Biz de 1 olguda, MSH6 ile heterojen ekspresyon kaybı izlerken eş zamanlı olarak MSH2 ile tam kayıp saptadık. Bulgularımız, ileri ve kapsamlı çalışmalar gerektirmekle birlikte; MMR eksikliğinin, kribriform morfoloji gibi agresif gidişi öngören özellikleri olan lokalize metastatik prostat karsinomu olgularında, MMR değerlendirilmesinin metastatik lenf nodundan yapılmasının tedavi hedefi olabileceğini düşündürmektir.

PSS-092 [Üropatoloji]

MESANE İNVAZİV ÜROTELYAL KARSİNOMLARINDA TÜMÖR TOMURCUKLANMASININ HİSTOPATOLOJİK VE KLİNİK PROGNOSTİK PARAMETRELER İLE İLİŞKİSİ

Makbule Nur Dogruyol Akın[1], *Ozlem Ton*[2], *Cemil Kutsal*[3], *Fevziye Kabukcuoğlu*[2]

[1]Muş Devlet Hastanesi, Tıbbi Patoloji, Muş

[2]Sağlık Bilimleri Üniversitesi, Şişli Hamidiye Etfal SUAM, Tıbbi Patoloji Anabilim Dalı, İstanbul

[3]Sağlık Bilimleri Üniversitesi, Şişli Hamidiye Etfal SUAM, Üroloji Anabilim Dalı, İstanbul

ÖZET

Amaç: Mesanenin ürotelyal tümörlerinde patolojik evre hastalık yönetiminde oldukça önemlidir, nüks ve progresyon tahmini için in situ ürotelyal karsinom (İSÜK) varlığı, tümör fokalitesi, histolojik subtip, diferansiasyon ve lenfovasküler invazyon (LVİ) varlığı parametreleriyle birlikte değerlendirilir. Tümör tomurcuklanması (TT) tümör invazyon sınırında izole tek veya 5'den az tümör hücresinin oluşturduğu infiltrasyon şekli olup kolorektal karsinomlarda bağımsız negatif prognostik faktör olarak değerlendirilmektedir. Çalışmamızda transüretral rezeksiyon (TUR) materyallerinde tanı alan ürotelyal karsinomlarda TT'nin morfolojik ve klinik parametrelerle ilişkisiyle nüks, progresyon ve sağkalım açısından önemi, hasta yönetiminde tekrarlanabilirliğini değerlendirmeyi amaçladık.

Gereç ve Yöntem: Çalışmaya 2015- 2021 tarihleri arasında SBÜ Şişli Hamidiye Etfal SUAM Tıbbi Patoloji Kliniği'nde mesane TUR materyallerinde yüksek dereceli ürotelyal karsinom, patolojik evre-1 (pT1) tanılı 284 olgudan yüzeyel ve fokal lamina propriya invazyonu olanlar, konsülte edilen takipsiz olgular, muskularis propria örneği bulunmayan ve çok ufak biyopsiler çıkarılarak 109'u dahil edilmiştir. Olgular TT, diferansiyasyon ve subtip varlığı, LVİ, İSÜK ve lamina propria invazyon derinliği açısından incelendi. En yoğun tomurcuklanma alanı x20'lik objektifte değerlendirildi ve TT1:1-4 tomurcuk, TT2: 5-9 tomurcuk, TT3: ≥ 10 tomurcuk olarak skorlandı.

Bulgular: TT olguların % 86,2 (n=94)'sinde mevcuttu, dağılımları % 44,7'sinde düşük skor, % 33,0'ünde orta skor ve % 22,3'ünde ise yüksek skor şeklindeydi. Hastaların progresyon ve nüks gelişimiyle TT grupları arasında anlamlı bir farklılığa rastlanılmazken TT yüksek skor olguların düşük ve orta skor grubuna göre mortalite oranı daha yüksekti ve ortalama sağkalım süreleri düşüktü. Olguların % 46,8'inde derin lamina propria invazyonu izlenirken TT yüksek skor olanların düşük ve orta skor olanlara göre derin lamina propria invazyonu oranı daha yüksekti, ortalama sağkalım süreleri ise anlamlı şekilde daha düşüktü.

Sonuç: Mesane ürotelyal karsinomunda TT skoru arttıkça lamina propria invazyon derinliğinin ve mortalitenin arttığı, ortalama sağkalım sürelerinin azaldığı görüldü. Literatürde az çalışma olmasına rağmen TT'nin nüks, progresyon ve mortaliteyle benzer

şekilde anlamlı ilişkileri saptanmış olduğundan yüksek riskli olgu seçimi ve tedavi planlamasında kullanılabilir bir parametre olabileceği düşünüldü.

Anahtar Kelimeler: Mesane, tümör tomurcuklanması, ürotelyal karsinom

Amaç

Mesanenin ürotelyal tümörleri invaziv olmayan (non-invaziv) ve invaziv olmak üzere 2 ana gruba ayrılır ve mesane duvarındaki invazyon derinliği patolojik evreyi belirler. Evre ise hastalığın prognozu için oldukça önemli bir kriter olmakla birlikte hem hasta yönetimi hem prognoz tayini için diğer klinik ve patolojik prognostik parametreler ile birlikte değerlendirilmektedir. Takip süresince kas invazyonu göstermeyen ürotelyal karsinomların %30-50'sinde nüks, %10- %20'sinde progresyon izlenirken mesane kanserlerine bağlı ölümlerin büyük çoğunluğunu progrese olgular oluşturmaktadır. Tümör tomurcuklanması (TT) tümör invazyon sınırında izole tek veya 5'ten az tümör hücresinin oluşturduğu infiltrasyon şekli olup kolorektal karsinomlarda bağımsız negatif prognostik faktör olarak değerlendirilmektedir. Çalışmamızda ürotelyal karsinom olgularında tümör tomurcuklanması varlığınını, lenfovasküler invazyon (LVİ), in situ ürotelyal karsinom (İSÜK) varlığı, tümör fokalitesi, tümör invazyon derinliği, histolojik subtip ve/veya diferansiasyon varlığı ile birlikte ele alarak nüks, progresyon ve sağkalım ile ilişkisini ve hastaların klinik yönetiminde yeni bir parametre olarak kullanılabilirliğini değerlendirmeyi amaçladık.

Gereç ve Yöntem

Çalışmamız retrospektif olup 2015- 2021 tarihleri arasında Sağlık Bilimleri Üniversitesi Şişli Hamidiye Etfal Sağlık Uygulama ve Araştırma Merkezi Tıbbi Patoloji Kliniği'nde mesane TUR materyallerinde tanı verilen yüksek dereceli ürotelyal karsinom, patolojik evre-1 (pT1) tanısı alan 284 olgudan, yüzeyel ve fokal lamina propriya invazyonuna sahip olanlar, konsültasyon amacıyla klinik takibi olmaksızın değerlendirilenler, muskularis propriya örneği bulunmayan biyopsiler ve çok ufak biyopsiler çıkarılarak 109'u dahil edildi. Olgulara ait hematoksilen ve eozin (H&E) boyalı lamlar Olympus BX51 ışık mikroskopu altında tümör tomurcuklanması, diferansiyasyon, subtip, LVİ, in situ ürotelyal karsinom (İSÜK) varlığı, tümör invazyon derinliği (muskularis mukoza üzerinde tümör infiltrasyonu pT1a, muskularis mukoza içinde veya aşmış infiltrasyon ise pT1b grubu) parametreleri açısından incelendi. Elde edilen TT sayıları ITBCC'ye göre x20'lik objektifte skor 0: tomurcuklanma olmayanlar; TT düşük skor: 1-4 tomurcuk; TT orta skor: 5-9 tomurcuk ve TT yüksek skor: ≥ 10 tomurcuk olarak sınıflandırıldı. Ayrıca cinsiyet, yaş, tümör fokalitesi, uygulanan tedavi, hastalıksız ve genel sağkalım süreleri kaydedildi. Verilerin istatistiksel analizinde SPSS (Statistical Package for the Social Sciences) 25.0 paket programı kullanıldı.

Bulgular

Tümör tomurcuklanması hastaların % 86,2'sinde tespit edildi. Tümör tomurcuklanması tespit edilen hastalardaki dağılım ise sırasıyla % 44,7'sinde düşük skor, %33, 0'ünde orta ve %22,3'ünde ise yüksek skor şeklindeydi. LVİ hastaların %3,7'sinde, % 29,4'ünde ise İSÜK tespit edildi. Olguların % 18,3'ünde farklı diferansiyasyon gösteren ürotelyal karsinom izlenirken farklı subtip olguların % 11,9'unda gözlendi. Fokalitenin hastalardaki dağılımı % 44'ünde unifokal, % 56,0'sında ise multifokaldi. Patolojik evre; % 53,2'sinde yüzeyel lamina propria invazyonu (pT1a), % 46,8'inde ise derin lamina propria invazyonu (pT1b) şeklinde idi. Çalışmada yer alan hastaların % 21,1'inde progresyon, % 19, 3'ünde nüks tespit edilirken, % 40,4'ünün ise kaybedildiği belirlendi. Tümör tomurcuklanması yüksek olan hastalarda, tümör tomurcuklanması düşük ve orta grupta yer alanlara göre derin lamina propria invazyonu oranı anlamlı şekilde daha yüksek idi. Hastaların progresyon ve nüks gelişim sıklığı ile tümör tomurcuklanması grupları arasında anlamlı bir farklılığa rastlanılmazken tümör tomurcuklanması yüksek skor olan hastalarda, düşük ve orta düzey olanlara göre mortalite daha yüksek bulundu, ortalama sağkalım sürelerinin de anlamlı derecede daha düşük olduğu saptandı.

Sonuç

Nüks ve progresyonları ile heterojen bir klinik davranış yelpazesine sahip olan mesanenin kas invazyonu göstermeyen ürotelyal karsinom (KİGÜK) olgularının klinikopatolojik yönetim algoritması için çeşitli öneriler ve risk sınıflamaları güncelliğini korumaktadır. Klinik yönetim şemasında hastalar tümör invazyon derinliği, eşlik eden İSÜKvarlığı, tümör derecesi gibi patolojik parametrelerin de yer aldığı sistemle skorlanarak bir nüks ve progresyon puanı oluşturulması, ona bağlı olarak takip ve/veya tedavi seçeneklerinin belirlenmesi önerilemektedir. Cerrahi tedavi seçeneği olan sistektominin geciktirilmesi ise sağkalımda azalmaya sebep olsa da kendisi de belirli oranlarda morbidite ve mortaliteyi artıran bir tedavi prosedürüdür. Bütün bu sebepler neticesinde hastaların tedavi seçiminin en uygun parametrelerle en doğru şekilde yapılması oldukça önemlidir ve yeni klinik ve patolojik parametrelere ihtiyaç mevcuttur. Literatürde TT'nin kolon başta olmak üzere meme, akciğer, pankreas gibi birçok organa ait tümörde kötü prognoz ve kısa sağkalım ilişkileri mevcuttur. Mesane ürotelyal karsinomlarında TT ile ilgili literatürde az sayıda çalışma olmasına rağmen hem diğer prognostik faktörlerle hem de nüks, progresyon ve mortalite ile anlamlı ilişkileri saptanmıştır. Çalışmamızda literatürle örtüşecek şekilde tümör tomurcuklanması yüksek skor olan hastalarda, düşük ve orta düzey olanlara göre mortalite daha yüksek, ortalama sağkalım sürelerinin anlamlı derecede daha düşük olduğu saptandı. TUR materyallerini raporlamada önerilen bir diğer parametre olan lamina propria invazyon derinliği arttıkça da TT skoru anlamlı şekilde daha yüksek değerlendirildi. Bu nedenle kas invazyonu göstermeyen invaziv ürotelyal karsinomlarda

TT'nin yüksek riskli olguların seçiminde, uygun tedavinin planlanmasında ve takip periyotlarının belirlenmesinde yardımcı bir parametre olabilileceği düşünüldü. Gelecekte özellikle ürotelyal karsinom olgularına ait TUR materyallerinde bu patolojik parametrelerin değerlendirilmesi KİGÜK'lerin tedavi ve takip algoritmasına katkı sunabilir fakat bunun için daha geniş serilere, klinik tedavi ve takip basamaklarını da kapsayan çalışmalara ihtiyaç vardır.

PSS-093 [Üropatoloji]

PROSTATİK ADENOKARSİNOMLARDA SİTOTOKSİK VE REGULATUAR T HÜCRELERİN MİKTARLARI İLE TÜMÖRÜN HİSTOPATOLOJİK ÖZELLİKLERİNİN İLİŞKİLERİ

Güneş Güner
Hacettepe Üniversitesi Tıp Fakültesi Patoloji Anabilim Dalı, Ankara

ÖZET

Amaç: Prostatik adenokarsinomların (PA) içindeki immün-aktif ve immün-süpresan inflamatuar hücre bileşenlerini rutin patoloji laboratuarında uygulanabilecek şekilde sadeleştirerek tariflemek, bunları klinikopatolojik özelliklerle karşılaştırmak amaçlanmıştır.

Gereç ve Yöntem: HÜTF Hastanesinde (2014-2017) raporlanmış radikal prostatektomiler etik onay (2021/13-03) sonrası retrospektif tarandı, FFPE dokulardan tümör başına bir 3 mm çaplı korla 3 doku mikrodizini hazırlandı (n=109). Kesitlere CD8/FOXP3 çift immün-boyaması Leica Bond Max otoboyama makinasında uygulandı (FOXP3 – DAB – eBioscience, 14-4777-82, 1/100; CD8 – Fast Red - Leica, NCL-L-CD8 295, 1/50). Kesitler Olympus VS120 dijital slayt tarayıcısında x20 büyütmede tarandı. QuPath (v.0. 4. 3) programında örnek hücrelerin tanıtılmasıyla elde edilen obje sınıflayıcısı kullanılarak CD8 pozitif ve FOXP3 pozitif hücreler belirlendi. Stromal, tümöral, CD8+, FOXP3+ hücre sayıları, bunların birbirine oranları, ortanca değerler kesme noktası alınarak düşük/yüksek kategorileri, bunların temel klinikopatolojik parametreler ile ilişkileri SPSS (v. 26) kullanılarak (Pearson ki-kare testleri ile) değerlendirildi.

Bulgular: Yetmiş beş olgu değerlendirildi. Tümörlerin Gleason derece grubu (1-5) dağılımları sırasıyla 15, 25, 13, 8 ve 14 olup, korlardaki CD8+ hücre ortalaması 1369,107±1009,51 (68-4444, median: 1068), FOXP3+ hücre ortalaması 326,907±256,615 (0-1246, median: 253) idi. Gleason derece grubu, lenf nodu metastazı durumu, olguda duktal farklılaşma varlığı, multifokalite, seminal vezikül invazyonu, lenfovasküler invazyon varlığı, pT ile hücre sayı/oranları arasında istatistiksel anlamlı ilişki görülmedi. Tümörün prostat içi yaygınlığı (%) ile CD8+, FOXP3+ hücre sayıları, FOXP3/CD8 oranı, FOXP3/tümöral hücre sayısı arasında istatistiksel olarak anlamlı ilişki gözlendi (sırasıyla p=0,020697, 0,032714, 0,013667, 0,023815). Ekstraprostatik uzanım varlığı ile FOXP3+/tümöral hücre oranı arasında istatistiksel olarak anlamlı ilişki gözlendi (p=0,020177). Tümöral hücre/stromal hücre oranı ile ekstraprostatik uzanım, mesane boynu invazyonu ilişkiliydi (sırasıyla p=0,046964, 0,048741). PSA rekürrens durumuyla FOXP3+/toplam alan oranı ilişkili görünmekteydi (p=0,029299).

Sonuç: PA, organ içinde yayıldıkça FOXP3+ ve CD8+ hücrelerden oran olarak zenginleşmeye meyilli görünmektedir. FOXP3+ hücre yoğunluğunun fazla olması olasılığı, PSA rekürrensi olmayan hastalarda daha yüksektir.

Anahtar Kelimeler: Prostatik adenokarsinom, regulatuar T hücre, sitotoksik T hücre

Amaç

Prostatik adenokarsinomların içindeki ve çevrelerindeki immün hücre popülasyonları ve bunların klinikopatolojik anlamları ile ilgili değişik yöntemler kullanan çok sayıda araştırma ve sonuç mevcuttur. Prostatik adenokarsinomların (PA) içindeki immün-aktif ve immün-süpresan inflamatuar hücre bileşenlerini rutin patoloji laboratuarında uygulanabilecek şekilde sadeleştirerek tariflemek, bunları klinikopatolojik özelliklerle karşılaştırmak amaçlanmıştır.

Gereç ve Yöntem

Hacettepe Ü. Tıp Fak. Hastanesinde 2014-2017 yılları arasında raporlanmış radikal prostatektomi olguları etik onay (2021/13-03) sonrasında retrospektif tarandı, FFPE dokulardan tümör başına bir 3 mm çaplı korla 3 doku mikrodizini hazırlandı (n=109). Kesitlere CD8/FOXP3 çift immün-boyaması Leica Bond Max otoboyama makinasında uygulandı (FOXP3 – DAB – eBioscience, 14-4777-82, 1/100; CD8 – Fast Red - Leica, NCL-L-CD8 295, 1/50). Kesitler Olympus VS120 dijital slayt tarayıcısında x20 büyütmede tarandı. QuPath (v.0. 4.3) programında örnek hücrelerin tanıtılmasıyla elde edilen obje sınıflayıcıları kullanılarak CD8 pozitif (CD8+) ve FOXP3 pozitif (FOXP3+) hücreler belirlendi. Stromal, epitelyal (tümöral/nontümöral), CD8+, FOXP3+ hücre sayıları, bunların birbirine oranları, bunların temel klinikopatolojik parametreler ile ilişkileri SPSS (v.26) kullanılarak (Mann-Whitney U testi ile) değerlendirildi.

Sonuçlar

Seksen olgu değerlendirildi. QuPath (v.0. 4.3) programında benign prostatik epitel ile adenokarsinoma ait hücrelerin ayrımının suboptimal olduğu görüldü. Tümörlerin Gleason derece grubu (1-5) dağılımları sırasıyla 15, 25, 13, 10 ve 16 olup, korlardaki CD8+ hücre ortalaması 577,21±694,998 (0-3488, median: 378,5), FOXP3+ hücre ortalaması 154,18±158,855 (0-677, median: 92) idi. Gleason derece grubu, pT, cM, duktal farklılaşma, ameliyat öncesi PSA değeri, cerrahi sınır pozitifliği, ekstraprostatik uzanım durumu, dominant tümörün bilateral olup olmaması, multifokalite, seminal vezikül invazyonu, lenfovasküler invazyon, NCCN risk grupları, radyolojik rekürrens ile CD8+, FOXP3+ hücre sayıları ve bunların oranları arasında istatistiksel olarak anlamlı ilişki izlenmedi.

Kribriform patern varlığı/yokluğu ile FOXP3/CD8 arasında (p=0,007, Mann-Whitney U) ve CD8/ (CD8+FOXP3), FOXP3/ (CD8+FOXP3) arasında istatistiksel olarak anlamlı ilişkiler saptandı (p=0,013, Mann-Whitney U). Lenf nodu metastazı varlığı/yokluğu ile FOXP3/CD8 arasında (p=0,043, Mann-Whitney U), CD8/ (CD8+FOXP3), FOXP3/ (CD8+-FOXP3) arasında (p=0,039, Mann-Whitney U) istatistiksel olarak anlamlı ilişkiler saptandı. Lenf nodu metastazı varlığı/yokluğu ile CD8/tümöral hücre sayısı, CD8/stromal hücre sayısı, CD8/total hücre sayısı arasında istatistiksel olarak anlamlı ilişkiler (sırasıyla p=0,013, 0,034, 0,032; Mann-Whitney U) saptandı; CD8 oranı düşük olan olgular, lenf nodu metastazı içermemeye meyilli idi. Prostattaki tümör yaygınlığı yüzdesi (15% ve altı – 20% ve üstü) ile FOXP3/CD8 arasında (p=0,017, Mann-Whitney U), CD8/tm arasında (p=0,029, Mann-Whitney U), CD8/ (CD8+FOXP3), FOXP3/ (CD8+-FOXP3) arasında (p=0,012, Mann-Whitney U) istatistiksel olarak anlamlı ilişkiler saptandı. Tümör prostat içinde görece yaygın olduğunda CD8+ hücre oranı görece yüksek olmaya meyilli idi. PSA rekürrensi ile FOXP3/total hücre sayısı arasında (p=0,037, Mann-Whitney U) istatistiksel olarak anlamlı ilişki saptandı. PSA rekürrensi olmayan grupta FOXP3/total hücre sayısı oranının görece düşük olmaya meylettiği gözlendi. CD8+ hücre yaygınlığı tümörün (prostat içinde, lenf nodlarında) yaygınlığı ile görece doğru, FOXP3+ hücre yaygınlığı ile ters orantılı olabilir. Olgu sayılarının artırılması ve multivariate analizler daha çok bilgi edinilebilir.

PSS-094 [Üropatoloji] [Özet Metin]

TÜMÖRLÜ PROSTAT İĞNE BİYOPSİLERİNDE OLGUNUN GLEASON SKORUNU TAYİNDE FARKLI YÖNTEMLERİN KARŞILAŞTIRILMASI

Nuray Tezcan[1], Seçil Demirkol Canlı[2], Barış Esen[3], Ayşe Armutlu[1], İbrahim Kulaç[1], Dilek Ertoy Baydar[1]
[1]Koç Üniversitesi, Tıbbi Patoloji Anabilim Dalı, İstanbul
[2]Hacettepe Üniversitesi, Moleküler Patoloji Uygulama ve Araştırma Merkezi, Ankara
[3]Koç Üniversitesi, Üroloji Anabilim Dalı, İstanbul

ÖZET

Amaç: Gleason skorlama (GS), prostat karsinomunun derecelendirmesinde en yaygın kabul gören sistemdir. Hastalık prognozunun ve sağkalımın bağımsız bir belirleyicisidir. Ancak çalışmalar, prostat biyopsisinden elde edilen GS'un her zaman radikal prostatektomideki tümör derecesi ile korele olmadığını göstermiştir. GS atamasındaki sapmalar, agresif tümörlerin uygun olmayan şekilde izlenmesine ya da yetersiz tedavi almasına, veya düşük riskli hastalıkta gereksiz aşırı tedaviye neden olabilir. Bu çalışmanın amacı, prostat iğne biyopsilerinde, olgu bazında GS hesaplamak için kullanılabilecek farklı yöntemlerin doğruluğunun karşılaştırılmasıdır.

Gereç ve Yöntem: Bu çalışmada, 2018-2023 yılları arasında hastanemizde iğne biyopsisi (İB) ile prostat kanseri tanısı almış ve radikal prostatektomi (RP) uygulanmış, biyopsi skoru >6 olan 124 hasta değerlendirildi. Hastaların 3'üne sistematik 12 kadran, 121'ine kombine MR/ultrason rehberli füzyon+-sistematik prostat biyopsisi uygulanmıştır. İB raporlarındaki veriler kullanılarak olgu bazında GS tayini alttaki 4 yöntemle gerçekleştirildi:

- Kadranlar içindeki en yüksek GS'nu seçmek (konvansiyonel yöntem)
- Tümörlü tüm örnekleri alıp hepsini tek bir kor gibi düşünerek global GS hesaplamak
- Topoğrafyaya göre komşu lokasyonlarda tümör varsa, bunların aynı odak olduğunu düşünerek ortak GS vermek, en yüksek değeri olgunun skoru olarak belirlemek
- Sağ ve sol loblar için ayrı global skor hesaplamak, yüksek olanı olgunun skoru olarak belirlemek.

Bu yöntemlerle belirlenen skorlardan hangisinin, RP dominant nodül (DN) GS'nu en doğru öngörebildiği istatistiksel analiz ile değerlendirildi.

Bulgular: DN GS tahmininde tüm yöntemler arasında global GS en yüksek doğruluk oranına sahiptir (%70.2). Bunu konvansiyonel yöntem takip etmektedir (%69.4). Bu iki yöntem, diğerlerinden anlamlı olarak daha başarılıdır ($p<0.05$). İki teknik kıyaslandığında doğru GS saptama oranları arasında istatistiksel fark yoktur, aralarındaki korelasyon 0.77 olarak hesaplandı. Buna karşın yanıldıkları olgular ayrıca analiz edildiğinde, global skorlamanın DN skorunu daha düşük, konvansiyonel yöntemin ise daha yüksek tahmin ettiği görüldü ($p<0.001$).

Sonuç: İB'den RP dominant nodül GS'unu tahminde konvansiyonel yöntem ve global GS eşit derecede ve en başarılı iki yöntemdir. Buna karşın her ikisinde de yaklaşık %30'luk hata oranı vardır. Örnekleme optimizasyonu için çalışmaların devamına ihtiyaç sürmektedir.

Anahtar Kelimeler: Prostat adenokarsinomu, gleason skor, global skor, iğne biyopsi

PSS-095 [Üropatoloji]

RENAL AMİLOİDOZ TANILI HASTALARIN HİSTOPATOLOJİK BULGULARININ KLASİFİKASYONU, SKORLAMASI, EVRELEMESİ VE KLİNİK VERİLERLE KARŞILAŞTIRILMASI

Beyza Betül Şenay[1], Gülistan Gümrükçü[1], Başak Boynueğri[2], Meryem Doğan[1], Yaşar Kaan Akgök[1]
[1]SBÜ Haydarpaşa Numune Eğitim ve Araştırma Hastanesi, Tıbbi Patoloji, İstanbul
[2]SBÜ Haydarpaşa Numune Eğitim ve Araştırma Hastanesı, Nefroloji, İstanbul

ÖZET

Amaç: Renal amiloidoz, farklı etyolojilere bağlı olarak sistemik amiloidozun bir parçası olarak veya tek başına lokal olarak görülebilmektedir. Bu çalışmada RAPS Gradeleme sistemiyle renal amiloidozda histopatolojik grade ve skorun, klinik bulgular ve sonuçlar ile ilişkisini incelemeyi ve RAPS'in amiloidoz tanılı hastalarda takip sürecine katkısını değerlendirmeyi amaçladık.

Gereç ve Yöntem: Çalışmamızda 2011-2023 tarihleri arasında hastanemizde histopatolojik olarak tanı almış 78 hastaya ait 82 adet amiloidoz tanılı biyopsi ve bu hastalara ait klinik veriler birlikte incelenmiştir. Histopatolojik değerlendirme için RAPS (Renal Amyloid Prognostic Score) Sistemi kullanılmıştır. Buna göre glomerüler amiloid birikim paterni GAP (yok, hiler, minimal mezengial, fokal mezengial, mezengiokapiller, membranöz, global sklerotik) 0-6 olarak sınıflandırılmıştır. Bununla birlikte renal parenkimde amiloid birikiminin dağılımı ve miktarı (glomerül, vasküler, interstisyel) ile diğer histopatolojik bulgular (interstisyel fibrozis/inflamasyon, tübüler atrofi, glomerüler skleroz) gradelenmiştir (RAPS Grade 1-3). Olguların biyopsi anındaki ve takiplerdeki hastane ve sağlık bakanlığı kişisel veri tabanına kayıtlı, ulaşılabilen klinik ve laboratuvar bulguları histopatolojik verilerle karşılaştırılıp yorumlanmıştır.

Bulgular: Yaşları 18-81 arasında değişen renal amiloidoz tanılı 78 hastanın (50 erkek, 28 kadın) 66'sı (%85) AA Amiloidoz, kalan 12'si (%15) AA dışı Amiloidoz olarak değerlendirilmiştir. 5 adet biyopsi skorlama için yetersizdir. Biyopsilerin histopatolojik incelemesinde, 2 biyopsi (1'i AA) erken renal amiloidoz (Grade 1), 30 biyopsi (26'sı AA) geç renal amiloidoz (Grade 2), 45 biyopsi (39'u AA) ileri evre renal amiloidoz (Grade 3) olarak değerlendirilmiştir. GAP 2 ve GAP 3'ün RAPS Grade 2 ile (%80 ve %76), GAP 4 ve GAP 6'nın RAPS Grade 3 ile uyumlu olduğu (%74 ve %90) bulunmuştur. GAP 1 olan 3 adet vaka (tamamı AA) ve GAP 5 olan 1 adet AA dışı vaka mevcuttur. Olgularda altta yatan etyoloji (FMF, RA vb.), ilk tanı sonrası takip ve tedavi süreci değerlendirildi, histolojik verilerle karşılaştırıldı.

Sonuç: Renal amiloidozun histopatolojik skorlaması ve evrelemesi, hastaların tedavi sürecini ve klinik seyrini etkilemekle birlikte mortalite ve morbidite için prediktif bir değere sahip olabilir.

Anahtar Kelimeler: AA Amiloidoz, Amiloidoz, FMF, RAPS, Renal Amiloidoz

Giriş ve Amaç

Amiloidoz, yanlış katlanmış ve çözünmeyen ekstrasellüler fibriler protein birikimlerinin doku hasarına ve fonksiyonel bozulmaya neden olduğu çok sayıda kalıtsal ve inflamatuar bozuklukla ilişkili bir durumdur. Bu progresif birikime neden olan amiloid tipleri ışık ve elektron mikroskopi ile alt tiplerine ayrılabilir. Bunların başlıcaları hafif zincir (AL) amiloidozu, amiloid A (AA) amiloidozu ve herediter amiloidozdur.

Böbrekler sistemik amiloidozda amiloid birikimine en sık maruz kalan organlardır. Renal amiloidozun en önemli klinik bulguları proteinüri ve progresif renal yetmezliktir. Amiloidozun renal tutulumu mortalite ve morbiditede majör bir etkendir ancak renal biyopsi değerlendirmesinde standardize bir metodun olmaması nedeniyle amiloid birikim yükünün klinik prognozla net ilişkisi gösterilememiştir. Bu çalışmada bizim amacımız kurumumuzda biyopsi ile AA amiloidoz tanısı alan hastaların biyopsi anındaki klinik verilerinin ve prognozlarının Şen ve Sarsık'ın sunduğu yöntemle değerlendirilmesi ve yorumlanmasıdır.

Gereç ve Yöntem

Çalışmamız Ocak 2011 ve Haziran 2023 arasında kurumumuzda amiloidoz tanısı almış 82 adet biyopsi materyalinden oluşan retrospektif bir kohort çalışmasıdır. Biyopsilerin 70'i (%85) AA Amiloidoz ve 12'si (%15) AA dışı amiloidoz tanısı almıştır. AA amiloidoz tanısı alan olgular çalışmaya dahil edilmiş olup, değerlendirme için yetersiz (<8 glomerül) olan 4 biyopsi ve aynı hastaya ait olan tekrar biyopsi niteliğindeki 2 biyopsi çalışmaya dahil edilmedi. Sonuç olarak 64 adet AA Amiloidoz biyopsi materyalinde histopatolojik bulgular, demografik ve klinik verilerle karşılaştırıldı.

Böbrek iğne biyopsileri, ultrason eşliğinde yapıldı. Işık mikroskobunda inceleme için hematoksilen ve eozin, periyodik asit-schiff, Masson-Trikrom, Jones metamin silver ve Kongo red boyaları uygulandı. Direkt immunfloresan inceleme için ayrılan dokunun frozen kesitleri IgA, IgM, IgG, C3, C1q, fibrinojen, kappa ve lambda (1/20 dilüsyon, DAKO) poliklonal FITC-konjüge antikorları ile boyandı. Polarize ışık altında refle veren ve Kongo ile pozitif boyanan biyopsiler amiloidoz tanısı aldı. İmmünhistokimyasal incelemede (Leica, Ventana Medical Systems, ABD) Amiloid A antikorları ile pozitif boyanma AA amiloidoz ile uyumlu olarak değerlendirildi. Renal amiloidoz skorlama ve derecelendirmesi için daha önce Sen ve Sarsık tarafından tanımlanan sistem uygulandı. Her örnek; glomerüler, interstisyel ve damarlardaki amiloid birikiminin patterni ve yüzde miktarı ile birlikte tübülointerstisyel bulgulara göre puanlandı. Son olarak, renal amiloid prognostik skoru (RAPS), her bir alt gruba ait tüm skorların toplanmasıyla elde edildi ve toplam skorun bulunduğu aralığa göre RAPS evrelemesi yapıldı. (Evre 0: renal amiloidoz yok RAPS=0; Evre I: erken renal amiloidoz, RAPS 1-7; Evre II: geç renal amiloidoz, RAPS 8-15; Evre III: ileri renal amiloidoz, RAPS 16 veya daha yüksek) (Tablo 1).

Hastaların başvuru esnasındaki demografik bilgileri ve laboratuvar değerleri hastane veri sisteminden ve e-nabız üzerinden öğrenildi. Hastaların Glomerüler Filtrasyon Hızı (eGFR) CKD-EPI 2021 formülü ile hesaplandı. Son dönem böbrek yetmezliği, hastaların böbrek replasyon tedavilerine (diyaliz ve/veya transplantasyon) ihtiyaç duyması olarak kabul edildi. Üç hastanın başvuru anındaki laboratuvar bilgileri mevcut olmaması nedeniyle sadece demografik verileri değerlendirmeye alındı. Kalan 61 hastada tanı anında kreatinin, proteinüri ve albümin değerleri mevcuttu.

Hastaların 1, 3 ve 5. yıllarda renal sağ kalım oranları hesaplandı. Renal sağ kalım için hastaların biyopsi tarihinden renal replasman tarihine kadar geçen süre baz alındı. Hesaplandığı

yılda renal replasman tedavisi almadan ölen hastalar renal sağ kalımda değerlendirmeye alınmadı. Sürekli değişkenler için dağılımın normalliği testleri Kolmogorov-Smirnov testi kullanılarak yapıldı, bu değişkenlerin karşılaştırılması Mann-Whitney U testi ile yapıldı. Kategorik değişkenler Ki-kare testi kullanılarak karşılaştırıldı ve iki sürekli değişken arasındaki korelasyonlar Pearson korelasyonu kullanılarak değerlendirildi. Verilerin istatistiksel analizinde SPSS uygulaması kullanıldı.

Sonuçlar

Değerlendirmeye alınan 64 hastanın 42'si (%65,6) erkek, 22'si (%34,4) kadındı. En yaygın altta yatan hastalık Ailevi Akdeniz Ateşi olarak tespit edildi (%45,3). Bunu takiben kronik bronşiektazi (%10,9) ve romatoid artrit (%9,4) diğer önemli hastalıklardı. Etyolojik neden 14 hastada (%21,9) tespit edilemedi. Bilgiler Tablo 2'te mevcuttur.

Hastaların biyopsi anındaki kreatinin, eGFR, proteinüri ve albüminüri medyan değerleri sırasıyla 1,3 (0,4-7,72) mg/dL; 62 (7-143) ml/min/1, 74 m^2; 4,3 (0-29, 32) g/gün ve 2,5 (0,9-5,3) g/dL şeklindedir. Histopatolojik incelemede en sık görülen glomerüler birikim patterni diffüz mezengiokapillerdir (%39,1). Diğer paternler global sklerotik (%25), fokal mezengial (%21,9), minimal mezengial (%6,3) ve hiler (%4,7) birikim şeklindedir. İki hastada glomerüler birikim olmadığı görüldü (GAP 0). Biyopsilerin %96,9'unda vasküler birikim mevcuttu, en sık skor %45,3 oranıyla "Skor 4"tü. Interstisyel amiloid birikimi %20,3 biyopside izlendi, en sık skor %9,4 oranıyla "Skor 4"tü. İnterstisyel inflamasyon biyopsilerin %84,4 ünde, fibrozis %93,7'sinde mevcuttu. RAPS Evre 1 (1 Biyopsi) %1,6; RAPS Evre 2 %39,1 ve RAPS Evre 3 %59,4 oranındadır. Biyopsi anı medyan eGFR değerleri RAPS Evre 1, 2 ve 3 için sırasıyla 117,61; 95,46 (11,52-212,14) ve 39,39 (7,51-141,13) mL/min/1,73 m^2 şeklindedir. Evre 3'teki hastaların eGFR değerleri belirgin olarak daha düşüktür (p=0,01 evre 2 vs evre 3 için). Biyopsi anı eGFR değerleri, vasküler amiloid birikimi (p = 0,003), interstisyel amiloid birikimi (p = 0,010), interstisyel fibrozis/tübüler atrofi (p <0,001), interstisyel inflamasyon (p <0,001) ve RAPS derecesi (p <0,001) ile negatif korelasyon göstermektedir (Figür 1). Proteinürinin glomerüler amiloid birikim yüzdesi ile korele olduğu görülmüştür (p=0,044).

Takip sürecinde son dönem böbrek yetmezliği gelişen 22 hasta ve son dönem böbrek yetmezliği gelişmeyen 40 hasta birbiri ile karşılaştırılmıştır. SDBY gelişme süresi medyan 9, 5 ay (0,1-57 ay) olarak bulunmuştur. SDBY gelişen hastaların kreatinin ve proteinüri değerleri gelişmeyen hastalara göre daha yüksektir, eGFR değerleri daha düşüktür. Tüm hastaların, böbrek yetmezliği gelişen ve gelişmeyen hastaların demografik ve laboratuvar verilerinin detayları Tablo 3'te bulunabilir.

Yıllara göre renal sağ kalım incelendiğinde ilk 1 yılda renal sağ kalım oranı %79'dur. RAPS Evre 1 için %100, RAPS Evre 2 için %87 ve RAPS Evre 3 için %72'dir. Üçüncü yılda renal sağ kalım oranı %65'tir. RAPS Evre 1 için %100, RAPS Evre 2 için %75 ve RAPS Evre 3 için %58'dir. 5 yılda renal sağ kalım oranı %56'dır. RAPS Evre 1 için %100, RAPS Evre 2 için %70 ve RAPS Evre 3 için %47'dir. Ailevi Akdeniz Ateşinin etken olarak saptandığı 28 hastanın 8'inde (%29; RAPS 2=%7; RAPS 3=%22) son dönem böbrek yetmezliği gelişmiş olup, 20'sinde (%71; RAPS 1=%3; RAPS 2=%32; RAPS 3=%36) son dönem böbrek yetmezliği gelişmemiştir (Tablo 4).

Tartışma

Serimizde gelişmiş ülkelerin aksine amiloidoz olgularının %85'ini AA Amiloidoz oluşturmaktadır. Ülkemizde beklenildiği üzere altta yatan en sık primer sebep Ailevi Akdeniz Ateşidir. Bu olguların takibinde renal tutulum varlığında renal sağ kalımın öngörülmesi önemlidir. Çalışmamızda laboratuvar ve histopatolojik bulgular birlikte değerlendirildiğinde, RAPS evresi yüksek olan hastalarda anlamlı eGFR düşüklüğü saptandı. eGFR değerleri RAPS skorunun alt başlıklarından özellike "interstisyel fibrozis/tübüler atrofi" ve "interstisyel inflamasyon" ile (p<0,001) ve ayrıca vasküler (p=0,003) ve interstisyel (p=0,01) amiloid birikimi ile ilişkili bulundu. Proteinüri miktarı ise alt başlıklardan yalnızda "glomerüler amiloid birikim yüzdesi" ile ilişkilidir (p=0,044) ancak RAPS Evresi ve diğer alt başlıklar ile ilişkisi bulunamadı. Çeltik ve arkadaşlarının çalışmasında benzer sonuçlar paylaşlmıştır. Aynı çalışmada 3 yıllık renal sağ kalım bizim verilerimizle uyumlu olarak %61.2 olarak değerlendirilmiştir.

Çalışmamızda RAPS Evre 2'deki hastalarda ortalama 35 ayda, RAPS Evre 3'teki hastalarda ise ortalama 14 ayda son dönem böbrek yetmezliği geliştiği göüldü. Ancak son dönem böbrek yetmezliğine ilerleyen hastaların %72,7'sini RAPS Evre 3 hastalar oluşturmakla birlikte, RAPS Evre 3 hastalarının %56'sında 5 yıl sonunda son dönem böbrek yetmezliği gelişmemiştir. Çeltik ve arkadaşlarının çalışmasının aksine bizim çalışmamızda RAPS evresi ile renal sağ kalım arasında istatiksel olarak anlamlı sonuç bulunamadı.

Amiloid birikiminin paterni/miktarı, klinik ve laboratuvar verilerin birlikte değerlendirilmesi amiloidozlu hastaların renal sonuçlarının tahmin edilmesinde yararlı olabilir. Bununla birlikte renal sağ kalım üzerine çok sayıda faktör etkilidir. Çalışmamızın sınırlılıkları RAPS Evre 1 vakamızın yeterli sayıda olmaması ve hastaların klinik verilerinin (SAA, FMF gen analizi vb.) tümüyle mevcut olmamasıdır.

PSS-096 [Üropatoloji] [Özet Metin]

BÖBREK NAKLİ ALICILARININ NATİV BÖBREKLERİNDE GELİŞEN TÜMÖRLERİN SPEKTRUMU

Göktuğ Aydoğan[1], Banu Sarsık Kumbaracı[1], Kasım Emre Ergün[2], Berk Göktepe[3], Aygul Celtik[4], Sait Sen[1]
[1]Ege Üniversitesi Tıp Fakültesi, Tıbbi Patoloji Anabilim Dalı, İzmir
[2]Ege Üniversitesi Tıp Fakültesi, Üroloji Anabilim Dalı, İzmir
[3]Ege Üniversitesi Tıp Fakültesi, Genel Cerrahi Anabilim Dalı, İzmir
[4]Ege Üniversitesi Tıp Fakültesi, Nefroloji Bilim Dalı, İzmir

ÖZET

Amaç: Uzun süreli immünosupresif tedavi alan organ nakli alıcılarında de novo malignite gelişme riski yüksektir. Deri ve hematopoietik neoplazmlar genel olarak yaygın olmakla birlikte, nativ böbreklerde de tümörler tanımlanmıştır.

Gereç ve Yöntem: Merkezimizde 1989-2019 yılları arasında böbrek nakli yapılan 14 hastanın 17 nativ nefrektomisi incelendi. 3 hastaya bilateral nefrektomi yapıldı. Bu hastaların nativ böbreklerinde saptanan 21 böbrek tümörü ''Dünya Sağlık Örgütü (WHO) -2022'' böbrek tümörleri sınıflandırma sistemine göre yeniden değerlendirildi.

Bulgular: Bu çalışmada ikisi kadın (%14), on ikisi erkek (%86) olmak üzere 14 hasta yer aldı. Hastaların yaş ortalaması 51 (dağılım=14-75) idi. Transplantasyon ile tümör tanısı arasındaki ortalama süre 88 aydı (dağılım=1-312). Histolojik olarak bu tümörler şu şekilde sınıflandırıldı; beşi (5/21, %24) papiller renal hücreli karsinom (RCC), ikisi (2/21, %10) şeffaf hücreli RCC, ikisi (2/21, %10) edinilmiş kistik hastalıkla ilişkili RCC idi. Diğer altı tümör, TFE3 yeniden düzenlenmiş RCC, kromofob RCC, berrak hücreli papiller renal hücreli tümör, düşük dereceli onkositik tümör, ters polariteli papiller tümör (RP-PT) ve metanefrik adenomdu. Beş (5/21, %24) tümör renal papiller adenom morfolojisindeydi. Bir tümör sınıflandırılamadı.

Sonuç: Böbrek nakli alıcılarında malignite insidansı artmış olup nativ böbreklerde de tümör gelişme riski yüksektir. Bu nedenle nativ böbreklerin klinik takibi son derece önemlidir.

Anahtar Kelimeler: Böbrek, neoplazm, transplantasyon

PSS-097 [Nöropatoloji] [Özet Metin]

KRANİYAL VE SPİNAL EPENDİMOMLARDA PROGNOSTİK FAKTÖRLERİN DEĞERLENDİRİLMESİ VE SPİNAL EPENDİMOMLARDA MYC-N EKSPRESYONUNUN NÜKS VE AGRESİF GİDİŞ İLE İLİŞKİSİ

Gözde Topel[1], Aslı Kahraman[2], İsmail Ertan Sevin[3]

[1]Van Eğitim ve Araştırma Hastanesi, Tıbbi Patoloji Kliniği

[2]İzmir Katip Çelebi Üniversitesi Atatürk Eğitim ve Araştırma Hastanesi, Tıbbi Patoloji Kliniği

[3]İzmir Katip Çelebi Üniversitesi Atatürk Eğitim ve Araştırma Hastanesi, Beyin ve Sinir Cerrahi Kliniği

ÖZET

Amaç: Ependimomlar nadir görülen, klinik ve histopatolojik olarak heterojenite sergileyen nöroepitelyal malignitelerdir. 2021'de DNA metilasyon profili çalışmalarıyla ependimomlar lokalizasyon spesifik 10 moleküler subgruba ayrılmıştır. Çalışmamızda ependimomları yeni sınıflamaya göre anatomik bölgelerine göre sınıflandırarak, eski sınıflandırma dereceleri, yüksek derece histomorfolojik bulgular, Ki-67 ile kıyaslayarak ve spinal yerleşimlilerin MYC-N immunekpresyon durumunu değerlendirerek klinik gidişle uyumları, böylece moleküler çalışılmadığı durumlarda klinisyene yol göstericilik durumunun belirlenmesi amaçlanmıştır.

Gereç ve Yöntem: İzmir Katip Çelebi Üniversitesi Atatürk Eğitim ve Araştırma Hastanesi Patoloji Anabilim Dalında 2009-2020 yılları arasında tanı almış 51 olgu yaş, lokalizasyon, histolojik derece, histomorfoloji, rezeksiyon, nüks/metastaz ve sağkalım durumu açısından incelendi. İmmunhistokimyasal olarak Ki-67 ve spinal yerleşimlilerde MYC-N immunekspresyonuna bakıldı.

Bulgular: Çalışmamızda olguların %80,39'u spinal (SP), %11,76'sı posterior fossa (PF) ve %7,84'ü supratentoryal (ST) yerleşimliydi. Nüks/metastaz gelişimi olguların %15, 69'unda mevcut olup %62,5'i SP, %25'i ST, %12,5'i PF yerleşimli olgularda izlendi. Olguların %88,24'ünün histolojik derecesi 2, %11,76'sının 3'tü. Nüks/metastaz gelişen derece 2 olguların hepsi SP yerleşimliydi. Klinik kötü gidişi değerlendirmede histolojik derece, mitoz sayısı ve nekrozun, sağkalımı öngörmede histolojik derece, mikrovasküler proliferasyon, nekroz gibi histomorfolojik bulguların anlamlı olduğu saptandı ($p<0,05$). Literatür ile uyumlu olarak rezeksiyon durumu sağkalım açısından anlamlı bir parametreydi ($p<0,001$). İmmunhistokimyasal olarak Ki-67 ile nüks/metastaz arasında anlamlı ilişki saptanırken nüks/metastaz gelişen olgularda Kİ-67 ortalama değeri %7, medyan değeri %6 bulundu. SP yerleşimli ependimomlarda MYC-N immunekspresyonu görülmedi. Total rezeke edilmesine karşın miksopapiller ependimomların (MPE) %16,66'sında nüks/metastaz gelişimi gözlenmesi dikkat çekiciydi. Son sınıflamadaki gibi MPE'leri derece 2 olarak kabul ettiğimizde nüks/metastaz gelişimi ile istatistiksel olarak anlamlılık mevcuttu ($p=0,042$).

Sonuç: Ependimomlarda prognozu belirlemede, son sınıflamada lokalizasyon bazlı tanımlanan moleküler testler giderek önem kazanmasına karşın derece, histomorfolojik bulgular ve Ki-67 proliferasyon indeksi klinik gidişte klinisyene hala yol gösterebilmektedir. Spinal bölge yerleşimli ependimomlarda MYC-N haricinde agresif klinik seyirle ilişkili henüz tanımlanmayan moleküler değişiklikler olabileceği düşünülmüştür. Moleküler testler ile korele daha kolay uygulanabilir immunhistokimyasal belirteçler ve Ki-67 sınır değerinin saptanmasına yönelik daha fazla çalışma gereklidir.

Anahtar Kelimeler: Ependimom, kraniyal, spinal

PSS-098 [Nöropatoloji]

MEDULLOBLASTOMDA METİLASYON ANALİZİNİN VE ROR2, LEF1, SİKLİN D1 İŞARETLEYİCİLERİNİN MOLEKÜLER SINIFLAMA VE PROGNOZ AÇISINDAN ÖNEMİ

Mehmet Fatih Tekin[1], Suheyla Uyar Bozkurt[1], Beste Atasoy[2], Nursah Eker[3], Gülnur Tokuç[3], Adnan Dağçınar[4], Fatih Bayraklı[4], Yaşar Bayri[4], Dilek Gül[2]

[1]Marmara Üniversitesi, Tıbbi Patoloji Ana Bilim Dalı, İstanbul
[2]Marmara Üniversitesi, Radyasyon Onkolojisi Ana Bilim Dalı, İstanbul
[3]Marmara Üniversitesi, Çocuk Sağlığı ve Hastalıkları Ana Bilim Dalı, İstanbul
[4]Marmara Üniversitesi, Beyin ve Sinir Cerrahisi Ana Bilim Dalı, İstanbul

ÖZET

Amaç: Medulloblastom çocukluk çağının 2. en sık malign beyin tümörüdür. Histolojik ve moleküler olarak gruplandırılır. Moleküler gruplar (MG); Wnt-aktive grup (Wnt-AG), SHH-aktive grup (SHH-AG), Non-Wnt/ Non-SHH'dir (Grup 3 ve Grup 4; (G3/4)). MG'yi ayırmada altın standart, metilasyon analizi (MA) veya tüm genom analizidir. Prognoz öngörmede en önemli bulgulardan olan MG'yi belirlemede B-Katenin, GAB1 ve YAP1 belirteçlerinden faydalanılır. Bu belirteçler değerlendirmede zaman zaman yetersiz kalmaktadır. MG'yi belirlemede alternatif olabilecek belirteçlerden ROR2, LEF1 ve siklin D1 çalışmamız kapsamında değerlendirilmiştir. Amacımız; ROR2 ve LEF1 belirteçlerinin Wnt-AG'yi belirlemedeki rolünü, prognoz ile ilişkisini, siklin D1'in MG ve prognoz ile ilişkisini saptamak ve MG'yi ayırmada alternatif bir metot bulmaktır.

Gereç ve Yöntem: ROR2, LEF1 ve siklin D1 belirteçleri, Marmara Üniversitesi'inde 2011- 2021 yılları arasında medulloblastom tanısı alan 98 olguya uygulandı. Bu sonuçlara göre belirlenen örneklemdeki 27 olgunun moleküler tiplendirmesi 'Epic array' MA ile yapıldı.

Bulgular: MA yapılan 27 olgunun 11'i G3/4,9'u SHH-AG, 7'si Wnt-AG tanısı aldı ve immünhistokimyaya göre MG'si belirlenen 9 olgunun grubu değişti. Son durumda 98 olgunun 9'u (%9,2) Wnt-AG, 65'i (%66,3) SHH-AG, 24'ü (%24,5) G3/4'tü. ROR2 ve siklin D1 ile MG arasında anlamlı ilişki yoktu. LEF1 ise Wnt-AG'de kuvvetli nükleer boyanırken, SHH-AG'de dağınık, noktasal nükleer ekspresyona sahipti. G3/4'te ise negatifti. Buna paralel olarak düşük LEF1 skoru ve G3/4'te olmak; yüksek nüks oranı, düşük sağkalım süresi ile ilişkili bulundu. Çalışmamızda, LEF1'in kuvvetli nükleer boyanmasının duyarlılığının (%100) Wnt-AG'yi belirlemede B-Katenine (%66,7) göre yüksek olduğu, özgüllüklerinin ise benzer olduğu gösterildi (Sırasıyla %94,3, %96,6).

Sonuç: Bulgularımıza göre LEF1, MG'yi ayırmada GAB1, YAP1, B-Katenin ile beraber kullanılabilecek, MA ile uyumlu hassas bir belirteçtir. Prognoz öngörmede klinik veriler ile karşılaştırıldığında anlamlı derecede başarılıdır. ROR2 ve siklin D1 belirteçlerinin ise tanı ve prognoz belirleme süreçlerine katkısı saptanmamıştır. Bu sonuçlar daha fazla çalışma ile desteklenirse ve MA ile tanısı kesinleştirilmiş daha fazla olgu ile güçlendirilirse; LEF1 belirteci, tanı ve prognoz öngörme amacıyla günlük pratikte yerini alabilir.

Anahtar Kelimeler: LEF1, medulloblastom, prognoz, ROR2, siklin D1

Giriş ve Amaç

Medulloblastom çocukluk çağının 2. en sık malign beyin tümörüdür. Histolojik ve moleküler olarak gruplandırılır. Moleküler gruplar (MG); Wnt-aktive grup (Wnt-AG), SHH-aktive grup (SHH-AG), Non-Wnt/ Non-SHH'dir (Grup 3 ve Grup 4; (G3/4)) (1). MG'yi ayırmada altın standart, metilasyon analizi veya tüm genom analizidir. Prognoz öngörmede en önemli bulgulardan olan MG'yi belirlemede B-Katenin, GAB1 ve YAP1 belirteçlerinden faydalanılır.

Literatürde çok iyi prognoza sahip olduğu belirtilen ve tedavi seçimi açısından çok önemli olduğu bilinen Wnt-AG medulloblastomları belirlemede kullanabildiğimiz tek immünhistokimyasal yöntem, nükleer B-Katenin pozitifliğidir; ancak sitoplazmik boyanmanın yoğun olduğu ve nükleer boyanmanın dağınık ve az sayıda hücrede olduğu durumlarda tanı zorluğu yaşanmaktadır. Aynı zamanda GAB1 ile B-Kateninin bazı olgularda birlikte boyanma gösteriyor olması da MG'nin belirlenmesinde zorluğa neden olmaktadır. Bu nedenle MG'yi belirlemede alternatif olabilecek belirteçlerden ROR2, LEF1 ve siklin D1 çalışmamız kapsamında değerlendirilmiştir.

Bu çalışmada amacımız; moleküler grupları doğru bir şekilde ayırmak, prognoz ile ilişkili immünhistokimyasal yöntemlere destek olacak parametrelere yenilerini eklemek ve özellikle Wnt-AG'yi daha güvenilir bir metot ile belirlemektir. Bu doğrultuda, B-Katenin bağımsız Wnt sinyal yolağında bir transmembran reseptörü olarak görev yapan ROR2[2] ve Wnt/ CTNNB1 yolağının son basamağında hücre proliferasyonunda görev alan LEF1[2] belirteçlerinin Wnt-AG'yi belirlemedeki rolü ve prognoz ile ilişkisi, siklin D1'in moleküler gruplar ve prognoz ile ilişkisi değerlendirilmiştir. Daha sonra ise tüm moleküler grupların temsil edildiği örneklem grubunda "Epic Array" metilasyon analizi uygulanarak hem moleküler gruplara ayırmada günlük rutinde kullandığımız metotların metilasyon analizi ile korelasyonunu hem de yeni uyguladığımız belirteçlerin moleküler gruplarla ilişkisi değerlendirilmiştir.

Yöntem

ROR2, LEF1 ve siklin D1 belirteçleri, Marmara Üniversitesi bünyesinde 2011- 2021 yılları arasında medulloblastom tanısı alan 98 olguya uygulandı (Tablo 1). İmmünhistokimyasal belirteçler incelenirken, boyanma derecesi ve tümörde kapladığı alanın yüzdelik değeri çarpılarak elde edilen H-skoru (*Histoscore*) ile değerlendirildi.

Çalışmamızda toplam 27 olguya ise "Epic array" metilasyon analizi uygulandı. Bu yöntemin uygulanmasında, immunhistokimyasal olarak farklı moleküler gruplara ayrılan olguları temsil eden örneklem seçildi. Amaçlarımız arasında Wnt sinyal yolağını daha iyi gösteren immunhistokimyasal antikoru saptamak olduğundan, immünhistokimyasal olarak Wnt yolağını temsil ettiğini düşündüğümüz B katenin boyanan olgular, ROR2, siklin D1 ve LEF1'e ait farklı boyanma yüzdesi ve yoğunluğuna sahip olgular; hem B-Katenin ve LEF1 hem de GAB1 ile boyanan olgular öncelikli olarak seçildi.

Seçilen 27 adet olguya metilasyon analizi yapıldı ve elde edilen veriler Hiedelberg Üniversitesi'nin öncülüğünde oluşturulan veri bankasına (*www. molecularneuropathology. org*) yüklendi. Daha sonra burada bulunan çeşitli veri setlerinden "*brain_classifier_v12. 5_research_report*" seçeneği ile ulaşılan versiyon 12.5 üzerinden değerlendirildi.0,9 ve üzeri kalibrasyon skoruna sahip olan olgular sistemin belirttiği moleküler grup ve subgrup ile uyumlu kabul edildi. (Sistem tarafından verilen kalibrasyon skoru 0 ve 1 arasında değer almaktadır.)

Bulgular değerlendirilirken Mann-Whitney U testi, Kruskal Wallis varyans analizi, Spearmen korelasyon testi, Pearson ki kare, Yates ki kare, Fischer's Exact test, Cox regresyon analizi ve Kaplan-Meier sağkalım analizi yöntemleri kullanıldı.

Bulgular

Medulloblastom tanısı alan 98 olgunun; 58'i (%59,2) erkek, 40'ı (%40,8) kadındı. Çalışmada erkek/kadın oranı 1,45'ti.

Klinik bulgular tablo 2'deki gibiydi.

Metilasyon analizi için seçilen 27 olgu, immünhistokimya (GAB1, YAP1, B-Katenin) ile moleküler gruplara ayrıldığında; bu olguların 8'i G3/4, 13'ü SHH-AG, 6'sı Wnt-AG tanısı almıştı. Metilasyon analizi sonucunda 11 olgu G3/4 (6 olgu grup 3, 5 olgu grup 4), 9 olgu SHH-AG, 7 olgu Wnt-AG tanısı aldı. Bu değişimin sebebi aşağıda belirtilmiştir:

- G3/4 tanısı alan 1 olgu metilasyon analizi ile SHH-AG tanısı aldı.
- SHH-AG tanısı alan 3 olgu metilasyon analizi ile G3/4 tanısı aldı.
- SHH-AG tanısı alan 3 olgu metilasyon analizi ile Wnt-AG tanısı aldı.
- Wnt-AG tanısı alan 1 olgu grup 4, 1 olgu ise SHH-AG tanısı aldı.

Metilasyon analizi verileri immünhistokimyasal verilerle birleştirildiğinde, 98 olgunun 9'u (%9,2) Wnt-AG, 65'i (%66,3) SHH-AG, 24'ü (%24,5) G3/4'tü. ROR2, siklin D1 ile MG arasında anlamlı ilişki yoktu. LEF1 ise Wnt-AG'de kuvvetli nükleer boyanırken (Bu boyanma skoru

D-LEF1 olarak isimlendirildi), SHH-AG'de dağınık, noktasal nükleer ekspresyona sahipti (Bu boyanma skoru genel LEF1 skorundan D-LEF1 skorunun çıkarılmasıyla elde edildi) (Şekil 1). G3/4'te ise negatifti. Buna paralel olarak düşük LEF1 skoru ve G3/4'te olmak; yüksek nüks oranı, düşük sağkalım süresi ile ilişkili bulundu.

Tanı anındaki BOS yayılım durumu LEF1 ile karşılaştırıldığında; BOS yayılımının mortalite riskini 2, 4 kat (p=0,005), LEF1 negatifliğinin 2, 3 kat (p=0,017) artırdığı saptandı. Chang evresi düşük (evre=0) ve yüksek (evre>0) olarak ayrılarak LEF1 ile karşılaştırıldığında Chang evresi yüksekliğinin mortalite riskini 2, 5 kat (p=0,006), LEF1 negatifliğinin 1, 9 (p=0,03) kat artırdığı saptandı. Klinik olarak belirlenen standart ve yüksek risk grupları LEF ile karşılaştırıldığında; mortalite riskini yüksek risk grubunda olmak 1, 8 kat (p=0,018), LEF1 negatifliği 1, 9 kat (p=0,02) artırıyordu.

Çalışmamızda, LEF1'in kuvvetli nükleer boyanmasının (D-LEF1 skoru) duyarlılığının (%100) Wnt-AG'yi belirlemede B-Katenine (%66,7) göre daha yüksek olduğu, özgüllüklerinin ise benzer değerde olduğu gösterildi (Sırasıyla %94,3, %96,6).

Sonuçlar

Çalışmamızdaki erkek/kadın oranı, 550 olgu içeren bir meta-analizdekiyle (3) uyumlu şekilde 1,45'ti. Tüm olguların ortanca yaşı (8), erişkin yaştaki olguların oranı (%23,5), yerleşim yeri dağılımı da literatürde yer alan meta-analizlerle uyumluydu (3, 4).

Wnt-AG, SHH-AG ve G3/4 için sıklık yüzdeleri sırasıyla; Kool ve arkadaşlarının (5) yaptığı 550 olgu içeren meta-analizde %11, %28, %61; Schwalbe ve arkadaşlarının (6) 428 olgu içeren kohortunda %8, %26, %67; Waszak ve arkadaşlarının (4) 1022 olgu içeren çalışmasında %6, %28, %65'tir. Bu çalışmalarla, çalışmamızdaki Wnt-AG oranı uyumluyken; SHH-AG ve G3/4 dağılımında ciddi bir fark mevcuttur. Bu farkın oluşmasındaki sebepler arasında, merkezimizde opere edilebilen olgular arasında, yerleşimi ve iyi sınırlı olması nedeniyle, desmoplastik nodüler ve yaygın nodülerita gösteren tiplerin fazla olmasıyla oluşan hasta popülasyonu, moleküler grupları belirlemede immünhistokimyasal yöntemin yetersiz kalmasıyla (GAB1'in fazla boyanma eğilimi, G3/4'ü gösterecek bir belirtecin olmaması) bazı G3/4 olguların tanısının koyulamaması olduğu düşünülmüştür.

Literatürde ROR2 reseptörünün medulloblastom ile ilişkisini inceleyen tek çalışma olan Lee ve arkadaşlarının (7) yaptığı çalışmada ROR2 ekspresyonunun iyi prognozu işaret ettiği ve Wnt-AG ile ilişkili olduğu öne sürülmüştür. Çalışmamızda ise ROR2'nin tanı ve prognoz belirleme süreçlerine katkısı saptanmamıştır.

Siklin D1'in kötü prognozu işaret ettiğini gösteren ve tümör nekrozu gibi parametrelerle de korele olduğunu söyleyen çalışmalar (8, 9) mevcuttur. Ancak çalışmamızda siklin D1'in nüks, sağkalım ve MG ile korele olmadığı saptanmıştır.

Bulgularımıza göre LEF1, MG'yi ayırmada GAB1, YAP1, B-Katenin ile beraber kullanılabilecek hassas bir belirteçtir. Literatürde LEF1 nükleer boyanmasınının B-Katenin ile korele gittiğini gösteren çalışmalar mevcuttur. Bu çalışmalardan en önemlisi olan ve LEF1'i merkeze alan Wang ve arkadaşlarının yaptığı çalışmada (10-13), tüm ekzom sekanslama ile 8 adet LEF1 pozitif olguda diffüz nükleer pozitif 3 olgunun Wnt-AG'de, fokal nükleer boyanma olan 5 olgunun SHH-AG'de olduğunun belirtilmesi çalışmamızı desteklemektedir.

LEF1, prognoz öngörmede BOS yayılımı, Chang evresi, klinik risk grubu ile karşılaştırıldığında bile anlamlı derecede başarılıdır. LEF1'i bu açıdan değerlendiren bir çalışma literatürde bulunmamaktadır.

Bu sonuçlar daha fazla çalışma ile desteklenirse ve metilasyon analizi ile tanısı kesinleştirilmiş daha fazla olgu ile bulgular güçlendirilirse; LEF1 belirteci, tanı ve prognoz öngörme amacıyla günlük pratikte yerini alabilir.

Kaynaklar

1. Ellison, D. W. in WHO Classification of Tumours Editorial Board. Central nervous system tumours. Vol. 6 (International Agency for Research on Cancer, 2021).
2. Bengoa-Vergniory, N. & Kypta, R. M. Canonical and noncanonical Wnt signaling in neural stem/progenitor cells. Cellular and Molecular Life Sciences 72, 4157-4172 (2015).
3. Sharma, T. et al. Second-generation molecular subgrouping of medulloblastoma: an international meta-analysis of Group 3 and Group 4 subtypes. Acta Neuropathol 138, 309-326 (2019).
4. Waszak, S. M. et al. Spectrum and prevalence of genetic predisposition in medulloblastoma: a retrospective genetic study and prospective validation in a clinical trial cohort. Lancet Oncol 19, 785-798 (2018).
5. Kool, M. et al. Molecular subgroups of medulloblastoma: an international meta-analysis of transcriptome, genetic aberrations, and clinical data of WNT, SHH, Group 3, and Group 4 medulloblastomas. Acta Neuropathol 123, 473-484 (2012).
6. Schwalbe, E. C. et al. Novel molecular subgroups for clinical classification and outcome prediction in childhood medulloblastoma: a cohort study. Lancet Oncol 18, 958-971 (2017).
7. Lee, S. E., Lim, S. D., Kang, S. Y., Suh, S. B. & Suh, Y. L. Prognostic significance of Ror2 and Wnt5a expression in medulloblastoma. Brain Pathol 23, 445-453 (2013).
8. Zhao, X., Song, T., He, Z., Tang, L. & Zhu, Y. A novel role of cyclinD1 and p16 in clinical pathology and prognosis of childhood medulloblastoma. Med Oncol 27, 985-991 (2010).
9. Rogers, H. A. et al. An investigation of WNT pathway activation and association with survival in central nervous system primitive neuroectodermal tumours (CNS PNET). Br J Cancer 100, 1292-1302 (2009).
10. Wang, D. et al. Immunohistochemical staining of LEF-1 is a useful marker for distinguishing WNT-activated medulloblastomas. Diagn Pathol 17, 69 (2022).
11. Yu, J. et al. RBM5 Acts as Tumor Suppressor in Medulloblastoma through Regulating Wnt/β-Catenin Signaling. Eur Neurol 83, 242-250 (2020).
12. Yu, J. & Li, H. The expression of FAT1 is associated with overall survival in children with medulloblastoma. Tumori 103, 44-52 (2017).
13. Gan, D. D. et al. Involvement of Wnt signaling pathway in murine medulloblastoma induced by human neurotropic JC virus. Oncogene 20, 4864-4870 (2001).

PSS-099 [Nöropatoloji] [Özet Metin]

MOLECULAR DIVERSITY OF CENTRAL NERVOUS SYSTEM MENINGIOMAS AND CONTRIBUTION OF COPY NUMBER VARIATION ANALYSIS TO PATHOLOGICAL DIAGNOSİS

Tarık Tihan, İlay Çalışkan, John Barnabei, Praveen Mummaneni
University of California San Francisco, USA

ABSTRACT

Objective: Recent studies have provided significant informative evidence on the molecular alterations in meningiomas and the spectrum of putative driver mutations in different subtypes of this common neoplasm. The goal of this study is to determine the relationship of major mutations and other molecular changes and the chromosomal copy number variations (CNV) in a large series of meningiomas.

Material and Methods: All cases (years 2018-2023) with the pathological diagnosis of meningioma with sufficient clinical information and available next generation sequencing data were included in the study. Next generation sequencing analysis was performed as previously described.

Result: We included 238 cases with a diagnosis of meningioma and available data in our study. There were 161 female and 77 males. Median age was 61 (range 7-87). Based on the WHO 2021, 157 tumors were considered Grade 1, 64 were Grade 2 and 17 were Grade 3.100 tumors harbored alterations in the NF2 gene and 47 tumors had TRAF7 mutations. There were 9 tumors with mutations in the receptor tyrosine kinase (RTK) pathway, 8 tumors with AKT1 mutations, 6 tumors with POLR2A mutations, 2 tumors with BAP1 mutation, 2 tumors with TERT promoter mutations and 2 tumors with fusions (one JAK::YPIF1 and one LMNA::FOSB fusion). İn addition, we identified 20 tumors with single alterations (see table). Finally, 42 tumors had no molecular changes and only CNVs. Twenty three of these 42 tumors had chr 22q losses. All of the TRAF7 mutant tumors were diploid and low grade. All anaplastic meningiomas occurred in tumors with NF2 alterations and all had multiple CNVs.

Conclusion: Meningiomas with NF2 alterations and numerous copy number variations should be monitored with greater caution. Meningiomas with TRAF7 mutations have diploid genomes and excellent prognoses and may not need aggressive treatment. This study demonstrates the remarkable genetic variability of meningiomas similar to their phenotypic diversity.

Keywords: Copy number variations, Meningioma, NF2, TRAF7

PSS-100 [Nöropatoloji]

GENOMİK ÇAĞDA DİJİTAL KAS PATOLOJİSİ

Cavit Kerem Kayhan[1], Piraye Oflazer[2], Ümit İnce[3]
[1]Acıbadem Üniversitesi, Maslak Hastanesi, Patoloji Laboratuvarı, İstanbul
[2]Koç Üniversitesi, Tıp Fakültesi, Nöroloji Ana Bilim Dalı, İstanbul
[3]Acıbadem Üniversitesi, Tıp Fakültesi, Patoloji Ana Bilim Dalı, İstanbul

ÖZET

Amaç: Nöromüsküler hastalıkların tanısı amacı ile yapılan kas biyopsisinin tüm aşamaları (parçanın alınması, laboratuvara taşınması, laboratuvarda korunması ve işlenmesi), konvansiyonel patoloji çalışmalarından farklılık göstermektedir. Hiçbir fiksatif ortama konmadan ve -160°C'de dondurularak korunan kas biyopsi örneğinden, -20°C iç ortamı bulunan kriyostatta 8µm kesitler alınmaktadır. Bu yöntemle yalnızca morfolojik görünümü değil, kasın enzimatik, immünolojik özellikleri, metabolizması, moleküler seviyede yapısı gibi çok sayıda özelliği görünür hale getirilebilmektedir. Yöntem, nöromüsküler (başlıca kas) hastalıklarının tanısını koyma amacı ile tüm dünyada böyle kullanılmaktadır ve bu hastalıkların tanısı açısından altın standart olarak bilinmektedir.2 Ayrıca Türkiye'de sadece bu işi için üst düzey donanıma sahip laboratuvarlarda çalışılmaktadır.2 Halen genetik bulgularla örtüşmeyen birçok hasta mevcuttur. Bu bildiri de kurumumuzda dijital patoloji ile değerlendirilen kas biyopsilerine dair deneyimlerimizi paylaşmak amaçlanmıştır.

Gereç ve Yöntem: Çalışmamızda 2013-2023 yılları arasında Acıbadem Maslak Hastanesi'nde üretilip (n=354) dijital ortamda değerlendirilen, insan kas biyopsi materyaline ait sonuçlar irdelenmiştir. -180°C sıvı azot tankı, kriyostat ve -80°C derin dondurucu kullanılmıştır.1,2,3,4,6 Standart olarak uygulanan teknikler de bazı değişiklikler yapılmış, enzim-histokimya boyamalarında aliquot'lama yöntemine geçilmiştir. Sıçan kası (n=28) ve hasta kasında (n=20) konvansiyonel taze hazırlama yöntemi ve aliquot'lama karşılaştırılmıştır. Dijital patoloji standart inceleme yöntemi için, Hamamatsu - Nanozoomer S60 + Fluo; Leica - Aperio GT450 DX ve 3DHistech PDESK & PMIDI & P250 dijital tarama cihazı kullanılmıştır. Preparatlar 40X objektif ve gerektiğinde ZStack modülü ile taranmıştır. Taranan görüntüler yazılım aracılığıyla ViraSoft Yazılım A.Ş.'nin ViraCenter görüntüleme programında ve 3DHistech firmasının CaseViewer programında değerlendirilmiştir.

Bulgular: Karşılaştırılma yapılan kas biyopsisi kesitlerine uygulanan enzim-histokimya değerlendirilmelerinde minör dahil değişiklik olmamış, sadece 1 hasta kasında konvansiyonel yöntemde kullanılan kimyasal çözeltilerden birinin pH'sı ortam koşullarından etkilendiği için optimum değerlendirilememiş olup sonuçlar %95 oranında uyumlu bulunmuştur (n=48). Teknik çalışma süresi 36 saat kısalmıştır. Ayrıca maliyet açısından, %90 kazanım sağlanmış olup, toplam hasta sayısı üzerinden %85 maliyet kazanımı olmuştur. (n=334). Taze kas dokusu bulunmayan/bulunamayan hastalarda (n=39) patoloji laboratuvar teknik bilgisi kullanılarak bazı özel yöntemlerle materyallerden azami okuma yapılması sağlanmıştır.

Sonuç ve Yorum: 2013-2023 yılları arasında %85 teknik ve maliyet kazanımı, standardı yükselterek hızlı sonuca ulaşım sağlamıştır. Dijital patoloji - kas biyopsisi değerlendirmeleri bazı kritik hastalarda, direkt tanıya yönelik bulguları okumayı kolaylaştırması yanı sıra değerlendirme süresinin hızlanmasına da katkı sağlamıştır.

Yeni nesil dizilemenin önem kazanması ile birçok herediter miyopatinin tanısı genetik olarak konabilmektedir. Ancak, genetik tetkiklerle tanı alamayan hastalarda veya edinsel miyopati düşünüldüğünde kas biyopsisi halen altın standart olma konumunu korumaktadır.

Anahtar Kelimeler: Kas Biyopsisi, Nöromüsküler, Müsküler Distrofi, Miyopati, Miyozit, Dijital Kas Patolojisi.

Kaynaklar

1. Boyama Prosedürleri; www.neuromuscular. wustl.edu/lab/mbiopsy.htm#stain. (2023)
2. Prof. Dr. Piraye OFLAZER., Ders notları ve olgu sunumları; (İstanbul Üniversitesi – Çapa Tıp Fakültesi – Nöroloji AD.) 2014
3. Meng H, Janssen PM, Grange RW, Yang L, Beg- gs, et al. Tissue triage and freezing for models of skeletal muscle disease. J. Vis. Exp. (89), e51586, doi:10.3791/51586 (2014)
4. Marieb NE, Skeletal muscle. Essentials of Human Anatomy and Physiology [electronic resource].7.Baskı. San Francisco, Benjamin Cummings, 2003.
5. Prof. Dr. Ümit İNCE. Resimler, Özel Acıbadem Mehmet Ali Aydınlar Üniversitesi – Maslak Hastanesi Patoloji AD dijital lam arşivi.
6. Lee SA, Hong JM, Lee JH, Choi YC, Park HJ. Transcriptome profiling of skeletal muscles from Korean patients with Bethlem myopathy. Medicine (Baltimore). 2023 Mar 3;102(9):e33122.

PSS-101 [Nöropatoloji] [Özet Metin]

ERİŞKİN TİP SANTRAL SİNİR SİSTEMİ TÜMÖRLERİNDE TEK MERKEZLİ YENİ NESİL SEKANSLAMA (NGS) GEN MUTASYON ANALİZ DENEYİMİ

Nesrin Reisli, Havva Berber, Cevriye Cansiz Ersöz, Aylin Okçu Heper
Ankara Üniversitesi Tıp Fakültesi, Patoloji Anabilim Dalı, Ankara, Türkiye

ÖZET

Amaç: Dünya Sağlık Örgütü (DSÖ) 2016 tümörleri sınıflaması ile santral sinir sistemi (SSS) tümörlerinde morfolojik ve moleküler entegre tanı kullanılmaya başlanmıştır. Yeni veriler ışığında 2021'deki DSÖ sınıflamasında moleküler değişikliklerin ağırlığı daha da artmıştır. Çalışmamız tek merkezli olmakla birlikte, farklı bölgelerden yönlendirilen olguların varlığı nedeniyle, ülkemizdeki tümör profilinin bir kısmını yansıtabileceği düşünülerek, merkezimizde incelenen SSS tümörlerinin gen mutasyon özelliklerinin dökümü amaçlanmıştır.

Gereç ve Yöntem: Ocak 2018-Mayıs 2023 arasında merkezimizde yeni nesil sekanslamayla (NGS) erişkin yaş grubundaki 227 SSS tümörü olgusunun, 229 materyalinde NGS mutasyon analiz verileri retrospektif olarak incelenmiştir. Demografik,

klinik verilere hastane bilgi yönetim sisteminden (HBYS) ulaşılmıştır. Verilerin analizi, SPSSv26 ile yapılmıştır.

Bulgular: SSS tümörlü 227 olgunun, 229 ameliyat materyalinin 5'i (%1.88'i), DNA kalitesindeki yetersizlik nedeniyle çalışma dışı bırakılmıştır.

Olguların %60'ı (135) erkek, %40'ı (90) kadındır (erkek/kadın: 1.5). Yaş ortalaması 48.44 (19-86)'tür. Olguların 141'i (%62.7) derece 1,26'sı (%11.6) derece 2,14'ü (%6.2) derece 3,4'ü (%1.8) derece 1'dir; 40 olguda derece belirlenememiştir. NGS yöntemiyle 58 gende farklı mutasyonlar saptanmıştır.

DSÖ 2021'e göre; olguların 124'ü (%55.1) glioblastom'dur; en sık *TP53* (%34.7), 31'i (%23.7) astrositom'dur; en sık *TP53* (%83.9), 15'i (%6.7) oligodendrogliom'dur; en sık *IDH-1* (%80), 6'sı diffüz orta hat gliomu-*H3K27* değişimli'dir; en sık *H3F3A* mutasyonu saptanmıştır. Diğer olguların 5'i (%2.2) diffüz gliom-*IDH* mutasyonsuz, 1'i (%0.4) adamantinomatöz kraniofaringiom, 1'i (%0.4) atipik meningiom, 1'i (%0.4) gençliğin polimorfik düşük dereceli nöroepitelyal tümörü, 1'i (%0.4) pilositik astrositom, 1'i (%0.4) diffüz hemisferik gliom-*H3G34* mutasyonlu, 1'i (%0.4) gangliogliom, 1'i ependimom'dur. Olguların 28'i (%11.6) yüksek dereceli, 8'i (%3.6) düşük dereceli glial tümör, 1'i (%0.4) glionöronal tümör, 1'i (%0.4) nöroepitelyal tümör olarak raporlanmıştır. Olguların bütününde en sık *TP53* (%60.3, n=134) mutasyonu saptanmıştır.

Sonuç: Çalışmamızda SSS tümörlerinde tanısal amaçla NGS mutasyon analizinin yapıldığı görülmüştür. Pahalı olmasına rağmen güncel DSÖ sınıflaması kriterleri nedeni ile giderek daha fazla olguda mutasyon analizi ihtiyacı olmaktadır. Saptanmış mutasyonların *IDH1* ve *IDH2* dışında ispatlanmış prognostik etkisi henüz bulunmamaktadır. Tümör tipinden bağımsız olarak en fazla *TP53* geninde klinik anlamlı mutasyon saptanmıştır. Literatürde *TP53* mutasyonlarının olası mikroçevre, tedavi ve prognoz etkisi/ilişki hakkında yayınlar bulunmaktadır. *TP53* mutasyonlarının SSS tümörlerinde klinikopatolojik etkisi alanında çalışmaların kıymetli olabileceği düşünülmüştür.

Anahtar Kelimeler: Mutasyon, NGS, SSS tümörleri

PSS-102 [Nöropatoloji] [Özet Metin]

IDH GEN STATÜSÜNÜ MOLEKÜLER YÖNTEMLERLE BELİRLEMENİN GEREKLİLİĞİ NEDİR?

Berrin Babaoğlu[1], Güneş Güner[1], Ekim Gümeler[2], Aykut Koç[3], Tolga Çukur[3], Melike Mut Aşkun[4], Kader Karlı Oğuz[2], Figen Söylemezoğlu[1]

[1]Hacettepe Üniversitesi, Tıbbi Patoloji Anabilim Dalı, Ankara

[2]Hacettepe Üniversitesi, Radyoloji Anabilim Dalı, Ankara

[3]Bilkent Üniversitesi, Ulusal Manyetik Rezonans Araştırma Merkezi, Ankara

[4]Hacettepe Üniversitesi, Nöroşirurji Anabilim Dalı, Ankara

ÖZET

Amaç: Erişkin tip difüz gliomlarda DSÖ 2021 Sınıflamasına göre 55 yaş altı hastalarda IDH mutasyon durumunu belirlemek için IDH1 (R132H) immünnegatifliği yeterli değildir ve moleküler olarak IDH1/IDH2 genlerinde nokta mutasyonu araştırılmalıdır. Çalışmamızın amacı moleküler olarak IDH statüsünü belirlemenin, entegre tanı vermek konusunda pratikte ne kadar anlamlı olduğunu sorgulamaktır.

Gereç ve Yöntem: Radyolojik verileri istenilen kriterlerde, ilk kez tanı alan ve alt tip tanımlayıcı moleküler verileri çalışılmış 268 erişkin tip diffüz gliom olgusunun IDH1/IDH2 genlerindeki mutasyon durumu dökümante edilmiştir.

Bulgular: Seride yer alan 268 erişkin tip diffüz gliomun görülme yaşları 18-88 arasında olup ortalama yaş 47,6'dır.124 IDH mutant olmayan glioblastom olgusu dışarıda bırakıldığında 144 IDH mutant olgunun dağılımı aşağıdaki gibidir. IDH mutant olguların 138'i IDH1 mutasyonu; 6'sı IDH2 mutasyonu göstermektedir. IDH1 mutant olguların 129'u R132H nokta mutasyonu gösterirken 9'u IDH1 (R132H) -dışı mutasyon göstermektedir. Klasik IDH1 (R132H) mutant olguların %36.4'ü astrositom, %63.6'sı oligodendrogliomdur. 55 yaş üstü 16 hastanın 15'i grade 2/3 oligodendrogliom olarak tiplendirilmiştir. Öte yandan 9 olguda saptanan IDH1 (R132H) -dışı mutasyon genellikle astrositomlarda izlenmiş olup, 55 yaş üstü iki hasta oligodendrogliom olgusudur. IDH2 mutant 6 olgunun tümü 55 yaş altındadır ve oligodendrogliom olarak tiplendirilmiştir.

Sonuç: 268 vakalık serimizde IDH statüsünü immünhistokimyasal olarak belirlediğimizde toplam 15 hastanın (IDH2 mutant 6 ve IDH1 (R132H) -dışı mutant 9 hasta olmak üzere) IDH mutant olarak sınıflandırılması mümkün olmamıştır. Ancak DSÖ'nün eşik değer olarak belirlediği 55 yaş kriteri esas alındığında moleküler olarak bu 15 hastanın 13'ü IDH mutant olarak sınıflandırılabilmiştir. Bununla birlikte 55 yaş üstünde olup IDH1 (R132H) -dışı mutasyona sahip ve oligodendrogliom tanısı almış 2 hasta yalnızca bu kriter esas alındığında IDH mutant olarak saptanamayabilirdi. Bu veriler belirlenen yaş kriterinin rutin pratikte olguların çoğunu yakalamak konusunda başarılı bir eşik değer olduğunu kanıtlamakla birlikte doğru morfolojik incelemenin önemini vurgulamaktadır. Bulgularımız, yaşa bakılmaksızın oligodendrogliom morfolojisine sahip erişkin tip diffüz gliomlarda IDH1/2 statüsünün araştırılması gereğini göstermektedir.

Bu çalışma TUBİTAK SBAG220S249 numaralı proje ile desteklenmiştir.

Anahtar Kelimeler: IDH mutasyonu, diffüz gliom, moleküler, immünohistokimya

PSS-103 [Nöropatoloji]

MENİNGİOMLARDA İMMÜN KONTROL NOKTASI MOLEKÜLLERİNİN KLİNİKOPATOLOJİK PARAMETRELER VE MİKROSATELLİT İNSTABİLİTE İLE İLİŞKİSİ

Müşerref Müge Ustaoğlu, İsmail Saygın
Karadeniz Teknik Üniversitesi, Tıbbi Patoloji Ana Bilim Dalı, Trabzon

ÖZET

Amaç: Meningiomlar tüm beyin tümörlerinin %39, 7'sini oluşturan, santral sinir sisteminin en sık görülen primer beyin tümörüdür. Cerrahi veya radyasyon tedavisine yanıt vermeyen progresif seyirli vakalarda etkili sistemik tedaviler bulunmamaktadır. Literatürde immün kontrol noktası moleküllerinin meningiomlardaki ekspresyonlarını araştıran sınırlı sayıda çalışma mevcuttur. Meningiomların immün kontrol noktası moleküllerini eksprese etmesi sayesinde hedefe yönelik tedavi açısından potansiyel aday olarak görülmektedir. Çalışmamızda meningiomlarda PD-1 ve PD-L1 moleküllerinin tümöral ve immün hücrelerdeki ekspresyonlarının, klinikopatolojik veriler ve mikrosatellit instabilite ile ilişkisini incelemeyi amaçlamaktayız.

Gereç ve Yöntem: Çalışmamızda 2007-2021 yılları arasında tanı alan 200 adet meningiom (derece 1 ve derece 2) olgusu yeniden değerlendirildi. Olgulardan 'tissue microarray' yöntemiyle (3mm2'lik doku örnekleri) yeni bloklar hazırlandı. İmmün kontrol noktası moleküllerinden PD-1 ve PD-L1 ile immünhistokimyasal olarak MLH1, MSH2, MSH6 ve PMS2 sonuçları arasındaki ilişkiye bakıldı, olguların klinikopatolojik özellikleri ile karşılaştırıldı. İstatistiksel olarak p<0,05 anlamlı kabul edildi. Etik kurul onamı yerel kurumumuzdan alındı.

Bulgular: Çalışmamızda histopatolojik derece artışı, spontan nekroz varlığı, beyin invazyonu, boyut artışı ve 10 BBA'da değerlendirilen mitoz sayısı ile tümöral PD-L1 ekspresyonu arasındaki fark istatistiksel olarak anlamlıdır. PD-L1 pozitif immün hücre görülme oranı tümör derecesinin artması ve spontan nekroz varlığıyla artmaktadır. PD-L1 pozitif immün hücre saptanan vakalarda sağkalım oranı düşmektedir. Beyin invazyonu bulunan vakalarda PD-1 pozitif immün hücre oranı/sayısı istatistiksel anlamlı artış göstermektedir. Mikrosatellit instabilite açısından en az 1 belirteç ile ekspresyon kaybı mevcuttur, bu oran meningiomlar için yüksektir. Mikrosatellit instabilite ile PD-L1/PD-1 ekspresyonu arasında istatistiksel anlamlı fark saptanmamıştır.

Sonuç: PD-L1/PD-1 ekspresyonu meningiomlarda tümör agresifliğiyle yakından ilişkili, sağkalım açısından kötü prognostik faktör olarak yorumlanmıştır. İmmünkontrol noktası moleküllerinin meningiomlardaki durumunun rutinde araştırılması, klinik deneyimlerin artmasıyla immünoterapinin umut verici bir tedavi yöntemi olabileceği öngörülebilir. Halen devam eden birçok klinik faz deneyi mevcuttur. Ayrıca mikrosatellit instabilite riski yüksek rekürren meningiomlarda immünoterapiden alınan faydanın yüksek olması nedeniyle gelecekte daha çok çalışmaya ihtiyaç olduğu gündeme getirilmiştir.

Anahtar Kelimeler: Meningiom, PD-1/PD-L1, Mikrosatellit İnstabilite

Giriş ve Amaç

Meningiomlar tüm santral sinir sistemi tümörlerinin %39,7'sini oluşturan, santral sinir sisteminin en sık görülen primer beyin tümörleridir (1). Mevcut terapötik yaklaşımlarla, derece 1, 2 ve 3 tümörlerin 10 yıllık genel sağkalım oranları sırasıyla %84, %53 ve %0'dır (2). Cerrahi veya radyasyon tedavisine yanıt vermeyen progresif seyirli vakalarda etkili sistemik tedaviler bulunmamaktadır (2). Literatürde meningiom immün mikroçevresi çalışmaları ve immün kontrol noktası moleküllerinin ekspresyonlarını araştıran sınırlı sayıda çalışma mevcuttur. Son zamanlarda yapılan çalışmalarda bu moleküllerin değişen oranlarda eksprese edildiği saptanmıştır (3). Meningiomların immün kontrol noktası moleküllerini eksprese etmesi sayesinde hedefe yönelik tedavi açısından potansiyel aday olarak görülmektedir (4). Farklı tümörlerde yapılan çalışmalarda mikrosatellit instabilite açısından yüksek riskli tümörlerin daha fazla immün kontrol noktası molekülü eksprese ettiği ve immünoterapiden daha fazla fayda sağladığı görülmüştür (5). Bu nedenle çalışmamızda meningiomlarda PD-1 ve PD-L1 moleküllerinin tümöral ve immün hücrelerdeki ekspresyonlarının, klinikopatolojik veriler, mikrosatellit instabilite ve sağkalım ile ilişkisini incelemeyi amaçlamaktayız.

Yöntem

Çalışmamızda 2007-2021 yılları arasında tanı alan 200 adet meningiom (derece 1 ve derece 2) olgusu yeniden değerlendirildi. Olgulardan tissue microarray yöntemiyle (3mm2'lik doku örnekleri) yeni bloklar hazırlandı. İmmün kontrol noktası moleküllerinden PD-L1 (Ventana SP263 klonu- hazır dilüe edilmiş) ve PD-1 (Cell Marque NAT105 klonu- hazır dilüe edilmiş) ile immünhistokimyasal olarak MLH1, MSH2, MSH6 ve PMS2 sonuçları arasındaki ilişkiye bakıldı, olguların klinikopatolojik özellikleri ile karşılaştırıldı. PD-L1 için tümör hücrelerindeki boyanma paterni ve yüzdesi Fehrenbacher ve arkadaşlarının önerdiği şekilde yapıldı (İmmünhistokimyasal boyanma <%1 = skor 0; ≥%1 ve < %5 = skor 1; ≥%5 ve <%50 = skor 2; ≥%50 = skor 3) (6). İstatistiksel olarak p<0,05 anlamlı kabul edildi. Etik Kurulu onamı yerel kurumumuzdan alındı.

Bulgular

Çalışmamızda PD-L1 antikoru ile 58 vakada (%29) %1'den fazla sitoplazmik/membranöz ekspresyon saptanmıştır.12 vakada (%6) %50'den fazla, 19 vakada (%9,5) %50'den az %5'ten fazla, 27 vakada (%13,5) %5'ten az %1'den fazla oranda PD-L1 ekspresyonu mevcuttur. PD-L1 membranöz ekspresyonu ise yalnızca 13 vakada (%6,5) görülmüştür. Tümörü infiltre eden lenfositlerde PD-L1 ekspresyonu 39 vakada (%19,5) izlenmiştir. Çalışmamızda derece artışı, spontan nekroz varlığı, beyin invazyonu, boyut artışı ve 10 BBA'da değerlendirilen mitoz sayısı ile tümöral PD-L1 ekspresyonu arasındaki fark

istatistiksel olarak anlamlıdır. PD-L1 pozitif immün hücre görülme oranı tümör derecesinin artması ve spontan nekroz varlığıyla artmaktadır. PD-L1 pozitif immün hücre saptanan vakalarda sağkalım oranı düşmektedir. Ayrıca çalışmamızda 24 vakada (%12) en az 1 adet PD-1 pozitif immün hücre varlığı saptanmıştır. Beyin invazyonu bulunan vakalarda PD-1 pozitif immün hücre oranı/sayısı istatistiksel anlamlı artış göstermektedir. Çalışmamızda sağkalıma etki eden risk faktörleri tek değişkenli Cox regresyon analiziyle değerlendirilmiş olup baktığımız değişkenler içerisinde yalnızca PD-L1 pozitif immün hücre görülen vakalarda ölüm riski 2, 456 kat artmaktadır. PD-1 pozitif immün hücrelerin varlığının sağkalım üzerine etkisi görülmemektedir. Mikrosatellit instabilite açısından 36 vakada (%18) en az 1 belirteç ile ekspresyon kaybı mevcuttur. Mikrosatellit instabilite ile PD-L1/PD-1 ekspresyonu arasında istatistiksel anlamlı fark saptanmamıştır.

Tartışma ve Sonuç

Meningiomlarda immünkontrol noktası molekülleriyle ilgili yapılan sınırlı sayıda çalışmada yüksek dereceli vakaların yüksek oranda PD-L1 ekspresyonu ile ilişkili olduğu ve farklı ekspresyon oranlarının varlığı (%0-80) dikkati çekmiştir (7, 8, 9). Literatürdeki farklı çalışmalarda yüksek PD-L1 ekspresyonu kötü prognoz ile ilişkilendirilmiştir (10, 11). Çalışmamızda yüksek PD-L1 ekspresyonu meningiomlarda tümör agresifliğiyle yakından ilişkili, sağkalım açısından kötü prognostik faktör olarak yorumlanmıştır. Literatürde immünoterapi tedavisi verilen rekürren meningiom vakalarında sağkalımın uzadığı saptanmış, immünoterapinin cerrahi veya radyasyon tedavisi alamayacak hasta grubunda tedavi seçeneği olabileceği bildirilmiştir (12). Halen devam eden birçok klinik faz deneyi mevcuttur (13). İmmünkontrol noktası moleküllerinin meningiomlardaki durumunun rutinde araştırılması, klinik deneyimlerin artmasıyla immünoterapinin umut verici bir tedavi yöntemi olabileceği öngörülebilir.

Kaynaklar

1. Ostrom QT, Price M, Neff C, Cioffi G, Waite KA, Kruchko C, et al. CBTRUS Statistical Report: Primary Brain and Other Central Nervous System Tumors Diagnosed in the United States in 2015–2019. Neuro Oncol. 2022 Oct 5; 24 (Supplement_5) :v1–95.
2. Terabe M, Wu J. Rethinking immunotherapy in meningiomas. Neuro Oncol. 2021 Nov 2; 23 (11) :1812–3.
3. Garzon-Muvdi T, Bailey DD, Pernik MN, Pan E. Basis for Immunotherapy for Treatment of Meningiomas. Front Neurol. 2020 Aug 28; 11 (August) :1–11.
4. Zhang Y, Wang X, Shi M, Song Y, Yu J, Han S. Programmed death ligand 1 and tumor-infiltrating CD8+ T lymphocytes are associated with the clinical features in meningioma. BMC Cancer. 2022 Nov 12; 22 (1) :1171.
5. Bupathi M, Wu C. Biomarkers for immune therapy in colorectal cancer: mismatch-repair deficiency and others. J Gastrointest Oncol. 2016 Oct; 7 (5) :713–20.
6. Rittmeyer A, Barlesi F, Waterkamp D, Park K, Ciardiello F, Pawel J Von, et al. Atezolizumab versus docetaxel in patients with previously treated non-small-cell lung cancer (OAK) : a phase 3, open-label, multicentre randomised controlled trial. 2019; 389 (10066) :255–65.
7. El Jabbour T, Ross JS, Sheehan CE, Affolter KE, Geiersbach KB, Boguniewicz A, et al. PD-L1 protein expression in tumour cells and immune cells in mismatch repair protein-deficient and -proficient colorectal cancer: the foundation study using the SP142 antibody and whole section immunohistochemistry. J Clin Pathol. 2018 Jan; 71 (1) :46–51.
8. Du Z, Abedalthagafi M, Aizer AA, McHenry AR, Sun HH, Bray M-A, et al. Increased expression of the immune modulatory molecule PD-L1 (CD274) in anaplastic meningioma. Oncotarget. 2015 Mar 10; 6 (7) :4704–16. 55.
9. Gerson G, Silva PGB, Soares CEL, Chagas GCL, Rangel AR, Rodrigues AKA, et al. Meningiomas and the tumor microenvironment: expression of PD-L1 and expression of PD-L1 and interferon-gamma in the prognosis. J Bras Patol e Med Lab. 2020; 56:1–8.
10. Han SJ, Reis G, Kohanbash G, Shrivastav S, Magill ST, Molinaro AM, et al. Expression and prognostic impact of immune modulatory molecule PD-L1 in meningioma. J Neurooncol. 2016 Dec 13; 130 (3) :543–52. 54.
11. Du Z, Abedalthagafi M, Aizer AA, McHenry AR, Sun HH, Bray M-A, et al. Increased expression of the immune modulatory molecule PD-L1 (CD274) in anaplastic meningioma. Oncotarget. 2015 Mar 10; 6 (7) :4704–16.
12. Nidamanuri P, Drappatz J. Immune checkpoint inhibitor therapy for recurrent meningiomas: a retrospective chart review. J Neurooncol. 2022; 157 (2) :271–6.
13. Terabe M, Wu J. Rethinking immunotherapy in meningiomas. Neuro Oncol. 2021 Nov 2; 23 (11) :1812–3.

PSS-104 [Nöropatoloji] [Özet Metin]

YÜKSEK DERECELİ PEDİATRİK GLİAL TÜMÖRLERDE MISMATCH REPAIR (MMR) DURUMU

Meral Toker, Mehmet Arda İnan, Betül Öğüt, Aylar Poyraz
Gazi Üniveristesi Tıp Fakültesi, Tıbbi Patoloji Anabilim Dalı, Ankara

ÖZET

Amaç: Glial tümörler pediatrik yaş grubu maligniteleri içerisinde oldukça önemli yer tutan tümörlerdir. Tedavi seçeneklerinin kısıtlı olduğu; kemoterapiden faydanın görülemediği ve radyoterapinin gelişen beyne olan yan etkileri nedeniyle uygulanamadığı pediatrik hastalarda immünoterapi bir seçenek olarak öne çıkmaktadır. Yetişkin solid tümörlerinde, DNA tamir bozukluklarının, immünoterapiden fayda gördüğü bilimsel olarak kanıtlanmıştır. Ancak tedavilerin uygulanabilirliği geriye dönük insidental çalışmalarla ortaya konabilir. Bu çalışmada arşivimizde yer alan pediatrik yüksek dereceli glial tümörlerin İHK ile DNA tamir mekanizma bozukluğu içerip içermediği ortaya konmaya çalışılacaktır.

Gereç ve Yöntem: Gazi Üniversitesi Tıp Fakültesi Hastanesi Bilgi Yönetim sisteminden 2010-2022 yılları arasında tanı almış beyin tümörleri listelenmiş olup yüksek dereceli pediatrik glial tümör grubuna girebilecek vakalar ortaya konmuştur. Bu vakalara ait H&E kesitler yeniden değerlendirilmiştir. Tanısı doğrulanan ve yeterli materyale sahip vakalardan olarak MLH-1, MSH-2, MSH-6 ve PMS2 boyaları çalışılacaktır.

Bulgular: Toplamda 25 vaka elde edilmiştir. Bu vakalar yeniden incelendiğinde 1 vaka infant tipte hemisferik gliom, 3 vaka diffüz orta hat gliomu, 2 vaka yüksek dereceli pleomorfik ksantoastrositom, 13 vaka tiplendirilmemiş pediatrik yüksek dereceli gliom grubunda, 5 vaka tiplendirilmemiş yüksek dereceli gliom grubunda değerlendirilmiş olup 2 vakada ise atipik teratoid/rabdoid tümör ile pleomorfik ksantoastrositom ayrımı yapılamamıştır. Vakalardan 13 tanesi erkek çocuk, 12 tanesi kız çocuktur. En küçük vaka 3 ay 16 günlük; en büyük vaka 17 yaş 6 aylıktır. Yaş ortalaması 10. 9 yıldır. Vakalardan 4 tanesi sağ olup diğer 21 vaka eksitustur.

Sonuç: Mikrosatellit instabilitesi (MSI) ve mismatch repair bozukluğu (MMR) farklı ancak birbiri ile ilişkili çalışmalardır. MSI mikrosatellit olarak adlandırılan tekrarlayan DNA dizilerindeki değişiklikleri ifade eder. MMR ise DNA tamirinde görev alan mismatch repair genlerindeki fonksiyon bozukluğunu gösterir. MSI moleküler bir yöntem iken MMR immünohistokimyasal olarak bu proteinlerin eksprese edilip edilmediğini gösterir. Bu çalışmada daha ulaşılabilir yöntem olarak MMR tercih edilmiştir.

Anahtar Kelimeler: Pediatrik, yüksek dereceli, glial tümörler

PSS-105 [Nöropatoloji] [Özet Metin]

PİLOSİTİK ASTROSİTOM HASTALARINDA NÜKS VE NÜKSSÜZ SAĞ KALIM SÜRESİNİ BELİRLEYEN FAKTÖRLER: 30 YILLIK DENEYİM

Ibrahim Kulac[1], Irem Yenidogan[2], Banu Oflaz Sozmen[2], Arzu Baygul[3], Soonmee Cha[4], Melike Pekmezci[5], Tarik Tihan[5]
[1]Koç Üniversitesi Tıp Fakültesi, Patoloji Anabilim Dalı
[2]Koç Üniversitesi Tıp Fakültesi, Pediatri Anabilim Dalı
[3]Koç Üniversitesi Tıp Fakültesi, Biyoistatistik Anabilim Dalı
[4]University of California, San Francisco Tıp Fakültesi Radyoloji Anabilim Dalı
[5]University of California, San Francisco Tıp Fakültesi Patoloji Anabilim Dalı

ÖZET

Amaç: Pilositik astrositomlar (PA) çocukluk çağının en sık izlenen intrakranial tümörüdür. Genellikle oldukça iyi seyirli olsalar da bazı hastalarda nüks kaçınılmazdır. Günümüze kadar yaş, lokalizasyon, rezeksiyon genişliği ve hatta moleküler özellikler de dahil olmak üzere çok sayıda prognostik faktör nüks ve/veya sağ kalım ile ilişkili bulunmuştur. Çalışmada pilositik astrositomlarda nüks ve rekürenssiz sağ kalım süresi üzerinde etkili parametreler değerlerlendirilmiştir.

Gereç ve Yöntem: Çalışma için University of California, San Francisco Patoloji Bölümünde 1989-2019 yılları arasında incelenmiş PA veya pilomiksoid astrositom tanılı hastaların demografik, klinik, patolojik ve moleküler genetik verileri değerlendirilmiştir. Tümörlerin tanıları DSÖ 2021 sınıflandırmasına uygun olarak teyit edilmiştir. Hastaların nükssüz sağ kalım süreleri ve nüks hızları ile çeşitli parametrelerin ilişkisi araştırılmıştır.

Bulgular: Çalışmaya 499 olgu dahil edilmiştir. Hastaların ortalama yaşı 15,5 yıl olup ortanca takip süresi 78,5 aydır. Tümörlerin %52,6'sı posterior fossa, %42,3'ü supratentorial ve %5,1'i spinal yerleşimlidir. 321 hastanın 109'unda en az bir kere nüks görülmüş, hastalığa bağlı ölüm izlenmemiştir. Nükssüz sağ kalım süresi ve nüks hızında en belirleyici etkenin rezeksiyon genişliği olduğu görülmüştür. Gross total çıkartılan tümörlerde ortalama nükssüz sağ kalım süresi 321,0 ay iken, subtotal rezeksiyon yapılan hastalarda bu süre 160,9 aydır (log rank, $p < 0.001$). Moleküler verisine ulaşılan 187 hastada, yürütücü moleküler alterasyon tipi ile nüks ve nükssüz sağ kalım süresi ile ilişki gösterilememiştir. Bunun yanında FGFR alterasyonlarının sıklıkla supratentorial tümörlerde görüldüğü dikkati çekmiştir.

Sonuç: Pilositik astrositom çocukluk çağının en sık intrakranial tümörü olup genellikle iyi seyirlidir; PA'ye bağlı ölüm nadirdir ve serimizde hiç saptanmamıştır. Çalışmada tümör seyrini belirleyen en önemli faktörün rezeksiyon genişliği olduğu görülmüştür ve gross total rezeksiyon yapılan hastaların nükssüz sağ kalım sürelerinin anlamlı derecede uzun olduğu gösterilmiştir.

Anahtar Kelimeler: Pilositik astrositom, MSS tümörleri, pilositik, piloid, iyi sınırlı astrositik gliomlar

PSS-106 [Patolojide Bilişim]

ÖN EĞİTİMLİ GÖRÜNTÜ İŞLEME MODELLERİNİN YUMUŞAK DOKU SARKOMLARINA YÖNELİK SINIFLANDIRMA BAŞARIMLARININ TCGA-SARC VERİ SETİ KULLANILARAK KARŞILAŞTIRILMASI

Hakan Tomaç[1], Mine Önenerk[1], Ahmet Emre Usta[2], Ali Seydi Keçeli[3], Aydın Kaya[3], Nil Çomunoğlu[1]
[1]İstanbul Üniversitesi-Cerrahpaşa, Cerrahpaşa Tıp Fakültesi, Tıbbi Patoloji Ana Bilim Dalı, İstanbul
[2]Hacettepe Üniversitesi, Mühendislik Fakültesi, Yapay Zekâ Mühendisliği, Ankara
[3]Hacettepe Üniversitesi, Mühendislik Fakültesi, Bilgisayar Mühendisliği, Ankara

ÖZET

Amaç: Bu çalışmada, dört farklı alt tipteki yumuşak doku sarkomunun (YDS) sınıflandırılmasını sağlayacak derin öğrenme modelleri geliştirilmiştir. Derin öğrenme yöntemlerinde dört farklı ön eğitimli model kullanılmıştır. Kullanılan modellerin başarımları, doğruluk (accuracy) oranları kullanılarak karşılaştırılmıştır. Bu yaklaşımla birlikte dijital patoloji uygulamalarına en uygun ön eğitimli model mimarisinin belirlenmesi ve bu mimariye dayanarak daha büyük verilerle yeni modellerin geliştirilmesi amaçlanmıştır.

Gereç ve Yöntem: Veri Seti olarak TCGA-SARC çalışması dahilinde GDC data portalında depolanan hematoksilen eozin boyalı yüksek çözünürlüklü dijital lam görüntüleri kullanılmıştır. Çalışmaya iğsi morfolojiye sahip "dediferansiye liposarkom", "leiomyosarkom", "malign periferik sinir kılıfı tümörü" ve "sinovyal sarkom" içeren eksizyonel biyopsi örneklerinin lamları dahil edilmiştir. Veri seti eğitim ve test seti olarak ikiye ayrılmıştır. Yüksek çözünürlüklü görüntüler tümöral bölgeleri hedef alacak şekilde "QUPATH" programı aracılığıyla işaretlenmiştir. Çalışmada "RESNET", "VGG", "EFFICIENTNET" ve "INCEPTION" ön eğitimli modelleri kullanılmıştır. Bu modeller, görüntü işleme alanında en sık kullanılan ve en yüksek doğruluk oranına sahip modeller oldukları için çalışmaya dahil edilmişlerdir. Ön eğitimli modeller, oluşturulan eğitim seti üzerinde eğitilmiştir. Eğitilen modeller test seti üzerinde değerlendirilecek ve başarım sonuçları raporlanacaktır. İlk olarak 4 yüksek çözünürlüklü resimden alınmış 4 bin küçük resim ile geliştirdiğimiz modeller RESNET 0. 9502, INCEPTION 0. 9497, VGG 0. 916, EFFICIENTNET 0. 2501 doğruluk oranıyla sonuç vermiştir.

Bulgular: Eğitim sonucunda, "RESNET", "VGG", "EFFICIENTNET" ve "INCEPTION" modellerinin doğruluk oranı araştırılacaktır. En yüksek doğruluk oranına sahip olan model belirlenecektir.

Sonuç: Elde edilen bulgular, gelecekte daha yüksek veri boyutuna sahip çalışmalarda uygunluğu belirlenen modelin yüksek verimlilikte model geliştirilmesi için kullanılabileceğini gösterecektir. Cerrahpaşa Tıp Fakültesi Tıbbi Patoloji Anabilim Dalı bünyesinde 250 adet iğsi morfolojiye sahip YDS lamı içeren yeni bir veri seti oluşturulmuştur. Uygun modelin mimarisi örnek alınarak yürütülecek olan bu çalışmada, daha geniş veri setiyle daha yüksek verimlilikte modellerin geliştirilmesi hedeflenmektedir. Çalışmanın ilerlemeleri kongrede paylaşılacaktır.

Anahtar Kelimeler: Görüntü işleme, sağlıkta yapay zeka, yumuşak doku sarkomu

Giriş

Yumuşak Doku Sarkomları

Yumuşak doku sarkomları (YDS), çok sayıda farklı alt tipe sahip oldukça heterojen bir grubu temsil eden mezenkimal kökenli malign tümörlerdir (1). YDS'ler nadir olmakla birlikte, insidansı son on yılda istikrarlı bir şekilde artmıştır. Ayrıca çeşitli morbiditeler ve yüksek düzeydeki mortalite ile ilişkilidirler (2, 3). Dünya Sağlık Örgütü (DSÖ) Yumuşak Doku ve Kemik Tümörleri Sınıflandırmasının beşinci baskısına göre, yumuşak doku tümörlerinin yüzden fazla farklı histolojik alt tipi vardır ve bu çeşitlilik histolojik tipler arasında ayırıcı tanıya gidilme aşamasında birçok zorluğa sebebiyet vermektedir (4).

Çalışmamız bünyesinde histopatolojik olarak birbirinin ayırıcı tanısına giren ve patologlar açısından ayırıcı tanı zorluğu oluşturabilecek iğsi karakterdeki Dediferansiye Liposarkom, Leiomyosarkom, Sinovyal Sarkom ve Malign Periferik Sinir Kılıfı Tümörü üzerine çalışılmıştır. Histopatolojik incelemenin tanıya gidiş sürecinde tüm tümör tiplerinin değerlendirilmesinde ortak olması ve bu süreçte kişisel yorumun en yoğun olduğu basmağı oluşturması sebebi ile hedef noktası olarakseçilmiştir.

Dijital Patoloji ve Görüntü İşleme

Tıbbi görüntü işleme alanındaki yapay zekâ teknolojileri, hızla gelişmektedir (5). Ancak tıbbi patoloji alanındaki çalışmalar, örnek sayısının az olması, dijitalleştirilen verinin büyük boyutları ve bu veriler üzerinde çalışmak için gereken yüksek bilgisayar gücünün sınırlılığı gibi zorluklar nedeniyle daha yavaş ilerlemektedir.

Bu zorlukların üstesinden gelmek için güncel yapay zekâ modelleri, dijital patolojiye uyarlanırken aktarımlı öğrenme (transfer learning) yöntemleri kullanılmaktadır. Aktarımlı öğrenme, daha önce belirli problemler için eğitilmiş derin öğrenme modellerinin farklı problemlereçözümbulmakiçinkullanılmasını sağlamaktadır. Bu yaklaşım, dijital patoloji gibi sınırlı ve karmaşık veri yapılarına sahip alanlarda sıklıkla kullanılmaktadır.

Ancak, hangi ön eğitimli derin öğrenme modelinin dijital patoloji alanında en verimli ve etkili olduğu konusunda kesin bir bilgi yoktur. Bu nedenle, çalışmamızda en yaygın kullanılan derin öğrenme modellerinin dijital patolojideki başarıları karşılaştırılarak bu konuya ışık tutmak amaçlanmıştır.

Yöntem

Veri Seti

Çalışmada Dediferansiye Liposarkom, Leiomyosarkom, Sinovyal Sarkom ve Malign Periferik Sinir Kılıfı Tümörü vakaları kullanılmıştır. Veri seti olarak TCGA-SARC çalışmasının örneklerinden yararlanılmıştır. GDC veri portalında bulunan hematoksilen ve eozin boyanmış yüksek çözünürlüklü tarama görüntüleri incelenmiş ve çalışma için uygun olan vakalar seçilmiştir. Seçilen alt tiplerden toplamda 20 rezeksiyon lamı toplanmıştır. Dört alt tipin her birinden beş farklı vakaya ait birer cam seçilmiştir. Tüm materyalin %60'ından daha azında tümörlü doku bulunan lamlar çalışmaya dahil edilmemiştir.

Veri seti, tümöral bölgeleri tümöral olmayan bölgelerden ayırt etmek için etiketlenmiştir. İşaretleme işlemi dijital ortamda QuPath (6) platformu kullanılarak tümörlü bölgenin işaretlenmesiyle gerçekleştirilmiştir. İşaretleme sırasında, rutin klinik uygulamaları simüle etmek için preparatların hazırlanma sürecinde oluşan artefaktlar (boyama hataları, doku kalıntıları

ve ayrışmaları, kalın kesitler) işaretlenen tümör alanına dahil edilmiştir.

Ön İşleme

İşaretlenen veri setindeki tümörlü alanlar kullanıma hazır hale getirilmiştir. Döşeme işlemi ile 384x384 piksel boyutlarında kareler elde edilmiştir. 20 lam görüntüsünden elde edilen kareler arasından her vakadan rastgele 2 bin örnek seçilmiştir. Sonuç olarak her alt gruptan ve her vakadan aynı sayıda olacak şekilde toplamda 40 bin örnek seçilmiş ve çalışmaya bu örnekler üzerinden devam edilmiştir.

Model Eğitimi ve ÇaprazDoğrulama

Model eğitimleri ve testler Google Colab Pro+ sistemi üzerinde çalışan Nvidia A100 40 GB ekran kartları kullanılarak yapılmıştır. Ön eğitimli modellerin uygun versiyonları seçilirken ve veri seti oluşturulurken sistemden kaynaklı limitlemeler göz önünde bulundurulmuştur.

Ön eğitimli modellerde; 25. 6M parametreli ResNet50V2, 143M parametreli VGG19, 24M parametreli InceptionV3, 21. 6M parametreli EfficientNetV2S seçilmiştir. Seçim aşamasında, en çok kullanılan ve üzerine geliştirme yapılan ön eğitimli model yapıları olmaları sebebi ile çalışmada bu ön eğitimli modeller kullanılmıştır.

Veri seti kullanılarak dört farklı model tipi, model karmaşıklığı arttırılmadan modellerin baz başarımlarını görebilmek için minimum gereklilikte katman eklemesi yapılarak çapraz doğrulama metoduyla eğitilmiştir. Modellerin oluşturulması süresince sınıflama doğruluğu ve model yapısının yalınlığı aynı anda gözetilmiştir. Eğitilebilir parametrelerin sayısı arttırılmamaya çalışılmıştır. Ön eğitimli modellerin mevcut parametreleri dondurulmuş ve sadece eklenen katmanlar ile eğitim yapılmıştır. Ön eğitimli modellerden çıkan özellikler bir örnekleme ve iki tam bağlantılı katmandan oluşan sınıflandırma kısmıyla probleme uyarlanmıştır. Eğitilenmodellerinbaşarılarıçaprazdoğrulamametoduylasınıflamadoğruluğu, keskinlik ve geri-çağırma ile takip edilmiştir. Veri seti doğrulama için %80'e %20 şeklinde bölünmüş ve %20'lik kısmı doğrulama için ayrılmıştır. Çapraz doğrulama yapılırken vakalar arasında veri sızması olmamasına dikkat edilmiştir. Çapraz doğrulama sırasında her bir alt gruba ait bir vaka tamamen doğrulama setine dahil edilmiştir. 20 vakanın 4 tanesi doğrulama setinde 16 tanesi eğitim setinde olacak şekilde 5 farklı bölüm işlemigerçekleştirilmiştir.

Bulgular

Başlangıçta, 4 adet tam lam görüntüsü (Whole Slide Image) kullanılarak oluşturulan veri kümesiherbiralttiptenbineradetolacakşekildetoplamda4binörnekseçilmiştir. Bu örnekler eğitimvedoğrulamasetişeklindevakalararasındaayrımgözetilmedenhersınıftanaynıoranda olacak şekilde %80'e %20 oranlarında bölünmüştür. %20'lik kısmı doğrulama seti olarak ayrılmıştır. Eğitilen modeller üzerinde doğrulama setinde sırasıyla aşağıdaki sınıflama doğruluk oranlarına ulaşılmıştır: "ResNet50V2: 0.95", "VGG19: 0.94", "EfficientNetV2S: 0.25", "InceptionV3:0.91". Veri kümesinin daha büyük kesiminin kullanıldığı ikinci aşamada, 20 tam slayt görüntüsü (Whole Slide Image) kullanılarak oluşturulmuş 40 bin kareden oluşan yeni bir alt veri seti oluşturulmuştur. Yaptığımız 5 çapraz doğrulama sonucunda ön eğitimli modeller kullanılarak eğitilen modellerde doğrulama seti üzerinde belirtilen ortalama sınıflama doğruluk oranlarına ulaşılmıştır: "ResNet50V2: 0.49", "VGG19: 0.41", "EfficientNetV2S: 0.27", "InceptionV3: 0.39". Ortalamadeğerlerhesaplanırken her bir modele ait 5farklı testin ortalamaları alınmıştır.

Tartışma

Çalışmamızın sonuçlarına göre, dijital patoloji alanında derin öğrenme problemlerinde, en çok tercih edilen ön eğitimli modellerden olan ResNet50v2'in katman mimarisi, yüksek başarıma sahip modeller geliştirmek için daha uygun olduğu gözlenmiştir. İlerleyen çalışmalarda yardımcı tanı sistemlerinin daha da geliştirilmesi ve rutin pratiğe entegre edilmesi beklenmektedir. Bu sayede hastaların referans merkezlere bağımlılığı azalacak ve tanısal işlemlerini bulundukları merkezlerde gerçekleştirebileceklerdir. Hızlı ve verimli sistemler, gereksiz tanısal işlemleri ve tedavi gecikmelerinden kaynaklanan ekonomik ve tıbbi sorunları minimuma indirebilecektir.

İlk çalışmamızın sonuçlarına dayanarak, Cerrahpaşa Tıp Fakültesi Tıbbi Patoloji Anabilim Dalı'nda 250 adet iğsi morfolojili YDS lamı içeren yeni bir veri seti hazırlanmış ve çalışma planı oluşturulmuştur. Bu çalışmada, ResNet50V2 modelinin mimarisi temel alınarak daha geniş bir veri setiyle daha yüksek verimlilikte modeller geliştirilmesi amaçlanmıştır.

Kaynaklar

1. van der Graaf, W. T. A., Orbach, D., Judson, I. R., & Ferrari, A. (2017). Soft tissue sarcomas in adolescents and young adults: a comparison with their paediatric andadult counterparts. The Lancet. Oncology, 18 (3), e166-e175. https://doi. org/10.1016/ S1470- 2045 (17) 30099-2
2. Foersch, S., Eckstein, M., Wagner, D. C., Gach, F., Woerl, A. C., Geiger, J., Glasner, C., Schelbert, S., Schulz, S., Porubsky, S., Kreft, A., Hartmann, A., Agaimy, A., &Roth, W. (2021). Deep learning for diagnosis and survival prediction in soft tissue sarcoma. Annals of oncology: official journal of the European Society for Medical Oncology
3. Toro J. R., Travis L. B., Wu H. J., Zhu K., Fletcher C. D. M., Devesa S. S. Incidence patterns of soft tissue sarcomas, regardless of primary site, in the surveillance, epidemiology and end results program, 1978-2001: An analysis of 26, 758 cases. Int. J. Cancer. 2006; 119:2922-2930. doi:10.1002/ijc. 22239.
4. WHO Classification of Tumours Editorial Board. Soft tissue and bone tumours [Internet]. Lyon (France) : International Agency for Research on Cancer; 2020. (WHO classification of tumours series, 5th ed.; vol. 3). Available from: https://tumourclassification. iarc. who. int/chapters/33.
5. Pesapane, F., Codari, M., & Sardanelli, F. (2018). Artificial intelligence in medical imaging: threat or opportunity? Radiologists again at the forefront of innovation in medicine. European Radiology Experimental, 2 (1), 35.

6. Bankhead, P., Loughrey, M. B., Fernández, J. A., Dombrowski, Y., McArt, D. G., Dunne, P. D., McQuaid, S., Gray, R. T., Murray, L. J., Coleman, H. G., James, J. A., Salto-Tellez, M., & Hamilton, P. W. (2017). QuPath: Open-source software for digital pathology image analysis. Scientific reports, 7 (1), 16878. [DOI: 10.1038/s41598-017- 17204-5]
7. Cai, L., Gao, J., & Zhao, D. (2020). A review of the application of deep learning in medicalimageclassificationandsegmentation. Annalsoftranslationalmedicine, 8 (11), 713.

PSS-107 [Patolojide Bilişim]

YAPAY ZEKÂ DESTEKLİ DİJİTAL GÖRÜNTÜ ANALİZİ İLE SIVI BAZLI PAP SMEAR TESTLERİNİN OTOMATİK TANILANMASI İÇİN SÜREKLİ ÖĞRENEN SİSTEM GELİŞTİRİLMESİ

Gökhan Akgün[1], Gülfize Coşkun[2], Fikret Dirilenoğlu[3], Cavit Kerem Kayhan[4], Dionysis Goularas[5]
[1]Technomind Dijital Sistemler A. Ş., BÜDOTEK Teknopark Dudullu Org. Sanayi DES-2 Cad. No:8/4 Ümraniye, İstanbul, Türkiye
[2]Marmara Üniversitesi, Fen Bilimleri Enstitüsü, Mekatronik Mühendisliği, İstanbul, Türkiye
[3]Yakın Doğu Üniversitesi Tıp Fakültesi, Tıbbi Patoloji Anabilim Dalı, Lefkoşa, Kıbrıs
[4]Acıbadem Üniversitesi, Maslak Hastanesi, Patoloji Laboratuvarı, Istanbul, Türkiye
[5]Yeditepe Üniversitesi, Bilgisayar Mühendisliği Anabilim Dalı, Mühendislik Fakültesi, Istanbul, Türkiye

ÖZET

Amaç: Yapay zeka destekli pap smear tanısı alanında yapılan birçok çalışmada Herlev ya da SIPakMed isimli iki veri setinden biri kullanılmıştır. Bu çalışmalarda, tek merkezden gelen veri setlerinde kullanılan modeller yüksek tanı doğruluk oranı sağlarken, farklı merkezlerden gelen veriler ile bir karışık veri seti oluşturulduğunda geliştirilmiş olan yapay zeka yazılımlarının doğruluk oranı oldukça düşmektedir. Amacımız, sürekli öğrenme (continual learning) yöntemini kullanarak karışık veri setlerinde yüksek bir tanı doğruluğuna ulaşacak bir yapay zeka modeli geliştirmektir.

Gereç ve Yöntem: Çalışmamızda açık erişime sahip Herlev ve SIPakMed veri setleri kullanılmıştır. Bu kaynaklardan Herlev'de patologlarca belirlenen yedi tanı kategorisi ve 256x256 kare görüntüde toplam 917 hücre; SIPakMed'de ise beş tanı kategorisi ve 4049 hücre görüntüsü bulunmaktadır. Bu veri setlerini kullanan çalışmalar, model geliştirme aşamasında ResNet, VGGNet gibi modelleri kullanmışlardır. Bu çalışmada, iki veri setini karıştırarak 3980 hücrede continual learning modeli geliştirilip sonuçlar elde edilmiştir.

Bulgular: Herlev ve SIPakMed veri setlerini geliştiren ekibin gerçekleştirdiği çalışmalardan Herlev veri seti ile eğitimde, test veri setinin aynı olması durumunda yedi tanı kategorisinde doğruluk oranı %95.11, sensitivite %91 ve F1 skoru %93'tür. SIPakMed veri seti ile eğitimde ve test veri setinin aynı olması durumunda beş tanı kategorisinde modelin doğruluk oranı %98.77, sensitivite %99 ve F1 skoru %99 bulunmuştur. Veri setleri birleştirilerek Herlev modeli ile eğitim ve teste tabi tutulduğunda yedi tanı kategorisinde modelin doğruluk oranı %72.76, sensitivite %79 ve F1 skoru %71'e düşmüştür. Aynı karışık veri setinde continual learning modeli uyguladığımızda doğruluk oranı %95.11, sensitivite %94 ve F1 skoru %95 olarak bulunmuştur.

Sonuç: Çalışmamızda kullanılan continual learning modeli ile farklı merkezlerden gelen pap smear dijital verilerinde yedi tanı kategorisi içeren sınıflamada başarılı sonuçlar elde edilmiştir. Bir sonraki aşamada kendi veri setimizi oluşturmak üzere çok sayıda merkezden 5.000 adet sıvı bazlı pap smear preparatı ve klinikopatolojik veriler talep edilmiş olup, continual learning çalışmasına dahil edilecektir.

Anahtar Kelimeler: Derin Öğrenme, Dijital Patoloji, Sıvı Bazlı Pap Smear, Yapay Zeka

Amaç

Serviks kanseri dünya çapında kadınlar arasında en ölümcül ve yaygın görülen hastalıklardan biridir. Erken bir aşamada tespit edilirse tamamen tedavi edilebilir, ancak uzun ve maliyetli teşhis uygulamaları, toplum bazında tarama yapılmasını zorlaştırmaktadır. Yeni teknolojilerin sunduğu imkanlar ile dijital patoloji ve yapay zeka çalışmaları, modern ve dijital laboratuvar ortamında giderek önem kazanmaktadır (1). Pap smear tanısı için yapay zeka kullanılan çok sayıda çalısmada Herlev ya da SIPakMed isimli iki veri setinden biri kullanılmıştır. Bu çalışmalarda, tek merkezden gelen veri setlerinde kullanılan modeller yüksek tanı doğruluk oranı sağlarken, farklı merkezlerden gelen veriler ile bir karışık veri seti oluşturulduğunda geliştirilmiş olan yapay zeka yazılımlarının doğruluk oranı oldukça düşmektedir. Amacımız, continual learning (sürekli öğrenme) yöntemini kullanarak karışık veri setlerinde yüksek bir tanı doğruluğuna ulaşacak bir yapay zeka modeli geliştirmektir.

Gereç ve Yöntem

Smear görüntülerinin analizinde hücre çekirdeği özellikleri büyük önem taşır. Bu nedenle, smear görüntülerinin analizi, görüntüden hücreleri ve çekirdek bölgelerini tespit etme (segmentasyon) (2) ve bu hücrelerin özelliklerine göre sınıflandırılması olmak üzere birbirini izleyen iki kısım şeklinde planlanmıştır. Bu iki kısım için de kullanıma açık olan veri setleri kullanılarak ön çalışma yapılmıştır. Bu çalışmada hem klasik görüntü işleme yöntemleri hem de evrişimsel sinir ağı bazlı derin öğrenme yöntemleri kullanılmıştır. Derin öğrenmenin doğası gereği veri miktarı arttıkça sonuçların daha iyiye gideceği de göz önünde bulundurularak ön çalışma çıktılarının oldukça iyi sonuçlar vadettiği gözlemlenmiştir.

Bu çalışmada açık erişime sahip Herlev ve SIPakMed veri setleri kullanılmıştır. Bu kaynaklardan Herlev'de patologlarca belirlenen yedi tanı kategorisi ve 256x256 kare görüntüde toplam 917 hücre görüntüsü bulunmaktadır.

Yedi tanı kategorisi şu şekilde sınıflandırılmıştır: Normal: süperfisyel skuamöz epitel, intermediate skuamöz epitel, kolumnar epitel; anormal: hafif skuamöz non-keratinize displazi, orta derecede displazi, şiddetli displazi ve karsinoma in situ (3). SIPakMed'de ise beş tanı kategorisi ve toplam 966 preparattan oluşan 4049 hücre görüntüsü bulunmaktadır. Beş tanı kategorisi şu şekilde sınıflandırılmıştır: süperfisyel-intermediate hücreler, parabazal hücreler, koilositik hücreler, metaplastik ve diskeratotik (4). Her iki veri setini kullanan çalışmalar, model geliştirme aşamasında ResNet, VGGNet gibi modelleri kullanmışlardır. Bu tek merkezli veri setinde çalışmalar yürüterek %95,11 ve %98,77 gibi doğruluk oranları elde edilmiştir (5). Bu çalışmada, iki veri setini karıştırarak toplam 3980 hücreden oluşan bir karışık veri seti elde ederek continual learning modeli geliştirilip sonuçlar elde edilmiştir.

Bulgular

Herlev ve SIPakMed veri setlerini geliştiren ekibin gerçekleştirdiği çalışmalardan Herlev veri seti ile eğitimde, test veri setinin aynı olması durumunda yedi tanı kategorisinde doğruluk oranı %95.11, sensitivite %91 ve F1 skoru %93'tür. SIPakMed veri seti ile eğitimde ve test veri setinin aynı olması durumunda beş tanı kategorisinde modelin doğruluk oranı %98. 77, sensitivite %99 ve F1 skoru %99 bulunmuştur. Veri setleri birleştirilerek Herlev modeli ile eğitim ve teste tabi tutulduğunda yedi tanı kategorisinde modelin doğruluk oranı %72. 76, sensitivite %79 ve F1 skoru %71'e düşmüştür. Aynı veri setlerinde karışık halde continual learning modeli uyguladığımızda doğruluk oranı %95.11, sensitivite %94 ve F1 skoru %95 olarak bulunmuştur.

Sonuç

Bu çalışmada, karışık veri setlerinde yüksek bir tanı doğruluğuna ulaşmak için continual learning yöntemi kullanan bir yapay zeka modeli geliştirmeyi amaçladık. Bu amaçla, açık erişime sahip Herlev ve SIPakMed veri setlerini birleştirerek toplam 3980 hücreden oluşan bir veri seti oluşturduk ve bu veri setinde continual learning modelimizi test ettik. Bu model ile farklı merkezlerden gelen dijital Pap smear verilerinde yedi tanı kategorisi içeren sınıflamada başarılı sonuçlar elde edilmiştir. Bir sonraki aşamada kendi veri setimizi oluşturmak üzere çok sayıda merkezden 5.000 adet sıvı bazlı pap smear preparatı ve klinikopatolojik veriler talep edilmiş olup, continual learning çalışmasına dahil edilecektir.

Kaynaklar

1. Şensu, Sibel, Nusret Erdoğan, and Yeşim Saliha Gürbüz. Patolojide Dijital Çağ ve Yapay Zekâ: Temel Bilgiler. Türkiye Klinikleri. Tip Bilimleri Dergisi 40.1 (2020) : 104-112.
2. ZHOU, Yanning, et al. IRNet: Instance relation network for overlapping cervical cell segmentation. Medical Image Computing and Computer Assisted Intervention–MICCAI 2019: 22nd International Conference, Shenzhen, China, October 13–17, Proceedings, Part I 22. Springer International Publishing, (2019) : 640-648.
3. Jantzen, Jan, et al. Pap-smear benchmark data for pattern classification. Nature inspired smart information systems (NiSIS 2005) (2005) : 1-9.
4. Plissiti, Marina E., et al. SIPAKMED: A new dataset for feature and image based classification of normal and pathological cervical cells in Pap smear images. 25th IEEE International Conference on Image Processing (ICIP). IEEE, 2018.
5. Ke, Jing, et al. Quantitative analysis of abnormalities in gynecologic cytopathology with deep learning. Laboratory Investigation 101. 4 (2021) : 513-524.

PSS-108 [Patolojide Bilişim] [Özet Metin]

DİJİTAL PATOLOJİ VERİ BOYUTLARININ DÜŞÜRÜLMESİNDE YAZILIMSAL ÇÖZÜM

Veysel Olgun, Gülfize Coşkun

Technomind Dijital Sistemler A. Ş., BÜDOTEK Teknopark, Dudullu Organize Sanayi DES 2 Cad. No:8/4, 34775 Ümraniye/İstanbul

ÖZET

Amaç: Dijital patoloji cihazlarının patoloji laboratuvarlarına entegrasyonu yüksek depolama alanları ve yüksek maliyet gibi zorlukları beraberinde getirmektedir. Bu cihazlar, 15x15mm2 bir alan için 450MB ile 10GB seviyelerinde bir veri boyutu üretir (z-stack dahil). Kişisel Verilerin Korunması Kanunu'na göre hasta verilerinin en az 5 yıl saklanması gerekmektedir. Bu nedenlerle dijital veri boyutlarının küçük olması hastanelerin dijital patoloji adaptasyonunda ve maliyet açısından büyük kolaylıklar sağlayacaktır. Bu amaçla patologların tanı sürecini etkilemeyecek şekilde dijital patoloji tarayıcı cihazlar tarafından üretilen büyük verilerin daha küçük ve kolay saklanabilir boyutlara dönüştürülmesi için OptiSize yazılımı geliştirilmiştir.

Gereç ve Yöntem: Beş farklı tarayıcı cihazdan birçok dijital görüntü elde edilmiştir. Görüntülerin dosya boyutları, pixel boyutları, gürültü sinyalleri, formatları ve resim kalite değerleri incelenmiştir. Dosyaların yeniden boyutlandırılması için, kayıplı algoritma kullanıldı. OptiSize ile Boyutlandırılan dosyalardaki görüntülerin, orijinal görüntü ile değerlendirilmesinde Peak Signal to Noise Ratio (PSNR) ve Structural Similarity Index Measure (SSIM) yöntemleri kullanıldı. 24 bit bir RGB (Her kanal 8 bit) resim için iyi kabul edilen PSNR aralığı 30-50dB arası ve SSIM içinse ortalama olarak 0. 95-1 değerleridir. Tarayıcı cihaz tarafından oluşturulan görüntü ile yeniden boyutlandırılmış dosyalardaki görüntü arasındaki yapısal ve pixel bazlı benzerlik oranının yüksek çıkması neticesinde OptiSize yazılımı geliştirildi. Yeni görüntüler 5 patolog, 1 biyolog ve 2 mühendis tarafından değerlendirildi.

Bulgular: Farklı cihazlardan üretilmiş olan dijital Whole Slide Image (WSI) görüntülerde OptiSize yazılımı hem matematiksel olarak hem de uzman değerlendiricilerin

incelemesi sonucunda başarılı sonuçlar sergilemiştir. Dosya boyutları kaliteden taviz vermeden %45 ile %60 oranında küçültülebilmiştir. PSNR analizinde >35dB ve SSIM benzerlik oranında ise >0.94 değerleri gözlemlenmiş olup, başarı oranı ideal sınırlar içindedir.

Sonuç: OptiSize yazılımı, büyük boyutlara sahip dijital görüntüleri %45-60 oranında küçültebilmiştir. Teknik incelemelerde görüntü kalitesinin ideal sınırlar içinde olduğu saptanmıştır. Yeni görüntüler uzmanlarca orijinal görüntü ile kıyaslanmış ve arada gözle görülebilir bir farklılık olmadığı bildirilmiştir. Yazılımımız, oldukça maliyetli olan dijital görüntü depolama alanında hastanelere önemli maliyet tasarrufları sağlayacaktır.

Anahtar Kelimeler: Dijital patoloji, dosya boyutunu düşürme, görüntü işleme, dijital patoloji dosya boyutu

PSS-109 [Patolojide Bilişim]

TÜRKİYE'DE PATOLOGLAR ARASI SOSYAL MEDYA KULLANIMININ YAYGINLIĞI VE ÖNEMİ

Semra Uzun Erkal, Büşra Özbek, Seda Duman Öztürk
Kocaeli Üniversitesi, Tıbbi Patoloji Ana Bilim Dalı, Kocaeli

ÖZET

Amaç: Globalleşen dünyayla birlikte tüm dünyadaki insanlarla iletişim kurmak kaçınılmaz bir hal almıştır (1). Günümüzde sosyal medya hesaplarımız sadece özel hayatlarımızı paylaştığımız platformlar olmanın dışında profesyonel ilişkiler kurduğumuz, akademik gelişmeleri takip ettiğimiz, profesyonel anlamda kendimizi eğittiğimiz, akademik bilgi alışverişinde bulunduğumuz eğitim platformlarına dönüşmüştür (1, 2). Biz de patologlar arasında, patoloji açısından sosyal medya kullanımının yaygınlığını, etkinliğini ve önemini araştırmak amacıyla bir anket çalışması yapmayı planladık.

Gereç ve Yöntem: Google Forms aracılığıyla anket oluşturup, sosyal medya üzerinden patologlara ulaştırdığımız anketimize, gönüllü olarak katılan kişiler dahil edildi.

Bulgular: Anketimize şu ana kadar, bir aylık süreçte, 115 kişi katılmış bulunmaktadır. Yanıt verenlerin çoğunluğunu 5 yıldan fazla deneyimi olan (%54,2) uzman hekimler (%41,7) oluşturmaktadır. Anketimize katılan kişilerin %80'i sosyal medyayı patoloji ile ilgili kullandığını belirtmiştir. Bu amaçla sosyal medya platformlarından en çok WhatsApp'ı (%43,5), en az LinkedIn'ı (%2.2) kullandıkları saptanmıştır. Ancak ankete katılan kişiler, sosyal medya platformlarından Twitter'ın (%35,9) patoloji pratiği açısından daha kullanışlı olduğunu belirtmiştir. Anketimize katılan patologlar arasında sosyal medya platformları patoloji açısından daha çok eğitici-öğretici (%79,3), bilimsel toplantıların takibi/duyurusu (%78,3) amacıyla kullanılmaktadır. En çok "ipuçları/püf noktaları" tarzındaki paylaşımlar (%39,1) dikkat çekerken, bunu vaka paylaşımları (%29,3) takip etmektedir.

Sonuç: Patolog olarak sosyal medya aracılığıyla bilgi paylaşımının patoloji kariyerindeki öneminden literatürde bahsedilmiştir (3). İlk 2015 yılındaki United States and Canadian Academy of Pathology (USCAP) yıllık toplantısı, 24 gönüllü katılımcı tarafından Twitter üzerinden canlı olarak aktarılmış ve 5 milyondan fazla etkileşim almıştır (4). Ulusal ya da uluslararası patoloji kuruluşları tarafından bu şekilde, sosyal medyadaki aktarımlar güncel gelişmeleri, kurs programlarını, literatürdeki değişiklikleri takip edebilmeyi kolaylaştıracaktır. Verilerimize göre Türkiye'de patologlar arasında da sosyal medyanın patoloji pratiğinde kullanılması yönünde bir farkındalık mevcuttur. Sonuçlarımız; çeşitli kurumlardan anketimize katılan patologlar arasında, patoloji bağlamında en çok kullanılan sosyal medya platformunun WhatsApp olduğunu ve sosyal medyanın Türkiye'deki patologlar için eğitimden konsültasyona farklı kullanım alanları olduğunu ortaya koymuştur.

Anahtar Kelimeler: Patolog, sosyal medya, Twitter, WhatsApp

Amaç

İnternetin gelişmesi ve kullanımının hızla yaygınlaşmasması dünyanın d öört bir yanından insanlarla iletişim kurmayı kolaylaştırmıştır. Globalleloballeşen dünyayla birlikte tüm dünyadaki insanlarla iletişim kurmak kaçınılmaz bir hal almıştır (1). Günümüzde sosyal medya hesaplarımız sadece öözel hayatlarımızı paylaştığımız platformlar olmanın ddışında profesyonel ilişkiler kurduğumuz, akademik gelişmeleri takip ettiğimiz, profesyonel anlamda kendimizi eğittiğimiz, akademik bilgi alışverişinde bulunduğumuz eğitim platformlarına d ö nnüşmüştür (1). Biz de patologlar arasında, patoloji açısından sosyal medya kullanımının yaygınlığını, etkinliğini ve öönemini araştırmak amacıyla bir anket çalışmasması yapmayı planladık.

Yöntem

Google Forms aracılığıyla oluşturup, süre kısıtlaması olmadan, dijital platformlar üzerinden patologlara ulaştırdığımız anketimize göönüllü olarak katılan kişiler; yaş, cinsiyet, şu anda çalışmakta oldukları pozisyon, çalıştıkları kurum, ne kadar süredir patolog olarak çalıştıkları, akademik ünvanlarını belirtmeleri istendi. Bunun dışında gönüllülerin sosyal medya kullanıcısı olup olmadıkları, sosyal medyayı patoloji ile ilgili kullanıp kullanmadıkları, sosyal medyayı patoloji ile ilgili olarak hangi amaçla kullandıkları, sosyal medya üzerinden yapılan patoloji ile ilgili ne tür paylaşımların daha çok ilgi çekici olduğu, hangi sosyal medya platformunu patoloji ile ilgili olarak daha aktif kullandıkları, hangi sosyal medya platformunun patoloji açısından daha kullanışlı olduğu ve sosyal medyanın patoloji eğitimine katkısının olup olmayacağı sorularına yanıt ervermeleri sağlandı.

Bulgular

Anketimize katılanların sayısı 124'tür. Yanıt verenlerin 101 (%81,5)'i kadın, 22 (%17,7)'si erkektir. 20-30 yaş aralığında bulunan kişilerin sayısı 18 (%14,5), 31-40 yaş aralığında bulu-

nan kişilerin sayısı 48 (%38,7), 41-50 yaş aralığında bulunan kişilerin sayısı 27 (%21,8), 50 yaş üzerinde olanların sayısı 31 (%25)'dir. Çalıştıkları pozisyonlara göre ankete katılanların 54 (%43,5)'ü uzman, 46 (%37,1)'sı akademisyen, 19 (%15,3)'u tıpta uzmanlık öğrencisi, 3 (%2,4)'ü emekli, 1 (%0,8)'i özel bir laboratuvarda mesul müdür, 1 (%0,8)'i yandal asistanıdır. Akademisyenlerin 23 (%50)'ü profesör, 13 (%28,3)'ü doçent, 10 (%21,7)'u doktor öğretim üyesidir. 5 yıl ve 5 yıldan az uzman olarak çalışanların sayısı 29 (%53,7), 5 yıldan fazla uzman olarak çalışanların sayısı 25 (%46,3)'dir. 91 (%73,4) kişi üçüncü basamak sağlık hizmetleri veren bir devlet kuruluşunda (üniversite hastanesi/eğitim araştırma hastanesi), 16 (%12,9)'sı devlet hastanesinde, 1 (%0,8)'i özel bir projede çalışmakta olup 1 (%0,8) kişi ise online serbest meslek yapmaktadır. Ankete katılan 124 katılımcının 101 (%81,5)'i sosyal medyayı patoloji alanı ile ilgili olarak kullanmaktadır. Kullanılan sosyal medyalardan en çok tercih edileni 42 (%41,6) ile Whatsapp'tır. Whatsapp'ı sırasıyla 19 (%18.8) kişi ile Instagram, 18 (%17.8) kişi ile Twitter, 10 (%9,9) kişi ile Youtube, 8 (%7,9) kişi ile Facebook, 2 (%2) kişi ile LinkedIn ve 2 (%2) kişi ile Telegram izlemektedir. Ankete katılanlar sırasıyla Twitter (%35,6), Youtube (%20,8), Whatsapp (%18,8), Facebook (%11.9), Instagram (%7,9), Telegram (%4) ve Pubmed (%1)'in patoloji pratiği açısından daha kullanışlı olduğunu belirtmiştir. Sosyal medyayı patoloji alanında kullanan katılımcıların 82 (%81,2)'si eğitici öğretici, 79 (%78,2)'u bilimsel toplantıların takibi, 56 (%55,4)'sı vaka danışma/konsültasyon 51 (%50,5)'i literatürdeki güncel gelişmelerin takibi, 12 (%11,9)'si patolojinin tanıtılması, 12 (%11,9)'si bilimsel çalışma yapmak amacıyla kullanmaktadır. Sosyal medyada patoloji ile ilgili yapılan paylaşımlardan ilgiyi en çok ipuçları ve püf noktaları (%39,6) paylaşımları çekmektedir. Bu paylaşımların yanı sıra sırasıyla vaka paylaşımları (%30,7), bilimsel toplantı/kurs ilanları (%20, 8), patolojide yeni teknolojilerin takibi (%5,9) ve makale paylaşımları (%3) da ilgi çekmektedir. Ankete katılanların %98'i sosyal medyanın patoloji eğitimi açısından faydalı olabileceğini ddüşünmektedir.

Tartışma ve Sonuç

Kısıtlı sayıda kişiye ulaşmış olsak da Türkiye'de patologlar arasında sosyal medyanın patoloji pratiğiyle ilgili olarak kullanılması ile ilgili bir farkındalndalık mevcuttur. Elde ettiğimiz sonuçlar; çeşitli kurumlardan anketimize katılan, farklı yaş ve tecrübeye sahip patologlar arasında, patoloji bağlamında en çok kullanılan sosyal medya platformunun WhatsApp olduğunu ve sosyal medyanın Türkiye'deki patologlar için eğitimden konsültasyona pek çok kullanım alanı bulduğunu ortaya koymuştur.

Sonuç olarak; sosyal medya hesaplarının yerinde ve doğru kullanılması bilimsel iletişim ve iş birliğinde devrim yaratabilir. Sosyal medya aracılığıyla bilgi paylaşımı geleneksel yöntemlerin aksine oldukça hızlı olmakta, eş zamanlı olarak birbirinden çok farklı yerlerdeki patologlar arasında konsültasyon, vaka üzerinde beyin fırtınası yapabilme ve kariyer danışmanlığı gibi olanaklar sağlamaktadır (2). Patolog olarak sosyal medya aracılığıyla bilgi paylaşımında bulunmak kariyerimizi ve bilgi dağarcığımızı zenginleştirerek büyütecektir (1). İlk olarak 2015 yılında United States and Canadian Academy of Pathology (USCAP) yıllık toplantısı, 24 gönüllü katılımcı tarafından Twitter üzerinden canlı olarak aktarılmış ve >5 milyondan fazla etkileşim almıştır (3). Sosyal medyanın etkisi akademik kurumlar tarafından da giderek kabul edilmekte olup Mayo Clinic (Rochester, Minesota) gibi bazı kurumlar sosyal medya faaliyetlerini akademik terfi ölçütlerine dahil etmişlerdir (4). Ulusal ya da uluslararası patoloji kuruluşları tarafından sosyal medya üzerinden yapılan aktarımlar güncel gelişmeleri, kurs programlarını, literatliteratürdeki değişiklikleri takip edebilmeyi kolaylaştıracaktır.

Kaynaklar

1. Oltulu, P., P., Mannan, A. S. R., & Gardner, J. M. (2018). Effective use of Twitter and Facebook in pathology practice. Human pathology, 73, 128–143. https://doi. org/10.1016/j. humpath. 2017.12.017
2. Eric F. Glassy; The Rise of the Social Pathologist: The Importance of Social Media to Pathology. Arch Pathol Lab Med 1 October 2010; 134 (10) : 1421–1423. doi: https://doi. org/10. 5858/2010-0255-ED.1
3. Cohen, D., Allen, T., Balci, S. et al. #InSituPathologists: how the #USCAP2015 meeting went viral on Twitter and founded the social media movement for the United States and Canadian Academy of Pathology. Mod Pathol 30, 160–168 (2017). https://doi. org/10.1038/modpathol. 2016. 223
4. Freitag, C. E., Arnold, M. A., Gardner, J. M., & Arnold, C. A. (2017). If you are not on social media, here's what you're missing!# DoTheThing. Archives of pathology & laboratory medicine, 141 (11), 1567-1576.

PSS-110 [Patolojide Bilişim] [Özet Metin]

BİR ŞEHİR HASTANESİ PATOLOJİ BÖLÜMÜNDE ALTI SİGMA METODOLOJİSİ İLE HATA AZALTMA STRATEJİSİ

Hazal İzol Özmen, Başak Özcan, Zeynep Tosuner
Başakşehir Çam ve Sakura Şehir Hastanesi, İstanbul

ÖZET

Amaç: Patoloji laboratuvarında kalite yönetiminin en önemli unsurlarından biri yaşanabilecek aksaklıklıkların önlenebilmesi için gerekli düzenlemelerin yapılması ve buna rağmen hata meydana geldiyse bunların kayıt altına alınmasıdır. Altı Sigma, 1986 yılında Motorola tarafından geliştirilen, birçok iş sektöründe uygulanan bir yönetim stratejisidir. Altı Sigma, hataların nedenlerini belirleyip ortadan kaldırarak ve süreçlerdeki çeşitliliği azaltarak iş kalitesini artırmaya çalışır. Altı

sigma süreci, tüm ürünlerin %99.99966'sının kusursuz olduğu bir süreçtir (milyonda 3.4 hata). Patoloji laboratuvarlarında Altı Sigma yaklaşımıyla yapılan iyileştirmeler ile ilgili literatürde sınırlı sayıda çalışma bulunmaktadır. Çalışmamızda Altı Sigma yaklaşımını kullanarak hata azaltma stratejisi planladık.

Gereç ve Yöntem: Çalışmamız Tanımlama, Ölçme, Analiz, İyileştirme ve Kontrol aşamalarından oluşmaktadır. Patoloji bölüm performansını düşürebilecek veya sonuçlarda sapmalara neden olabilecek her türlü durum "hata" olarak kabul edilmiştir. Çalışmamızda prospektif olarak 4 ay boyunca preanalitik, analitik ve postanalitik dönemde meydana gelen hatalar ele alındı, bu hatalar 4M metoduna göre sınıflandırıldı (insan (man), makine, materyal, metod).

Öncelikle sistemdeki sorunlar tanımlandı. İlk iki ay boyunca bölümümüzde fark edilen hataların ölçümü yapıldı. Bu amaçla tüm kullanıcılar tarafından erişilebilen bir "iç kalite" dosyası oluşturuldu. Bu dosyada patoloji içi süreçte fark edilen hata, fark edilme şekli, fark edildiği aşama, hata düzeltici ve önleyici faaliyetler kaydedildi. Analiz aşamasında hataların istatistiksel analizi ve detaylı incelemesi gerçekleştirildikten sonra iyileştirme adımları planlandı. Çalışma sürecinde her hafta meydana gelen problemler ile ilgili toplantılar düzenlendi; kök neden analizleri yapılarak hatalar majör/minör, geri dönüşümlü/geri dönüşümsüz olarak kategorize edildi; bölüm içi ve dışı eğitim toplantıları düzenlendi. İyileştirmelerin sonraki iki aydaki sürece etkisini görebilmek için çalışmanın ilk iki ayı ile sonraki iki ayı arasındaki ölçümler ile hata oranları hesaplandı.

Bulgular: İlk iki ayda hazırlanan kesit, immünhistokimya, sitolojik yayma, özel boya ve moleküler çalışmalardan oluşan toplam 118800 işlemde 194 hata saptandı. Çalışma sonucunda %0, 16 olan hata oranının %0, 06'ya gerilediği (4-5 sigma düzeyi) tespit edildi.

Sonuç: Altı Sigma yaklaşımı ile dört aylık sürede bölümümüzdeki süreçlerde %62 oranında iyileşme sağlanmıştır.

Anahtar Kelimeler: Patoloji laboratuarı, kalite, altı sigma

PSS-111 [Patolojide Bilişim] [Özet Metin]

PATOLOJİ MAKROSKOPİ ODASININ İYİLEŞTİRİLMESİ: BİR YALIN ÜRETİM PROJESİ

Nur Büyükpınarbaşılı[1], Zeynep Tosuner[1], Fatmagül Kuşku Çabuk[1], Cem Öcal[2], Filiz Yüksel Ulu[1], Büşra Bayar[1], Mert Can Erdil[1], Gönül Demir[2], İpek İnce[2], Erdener Tepeli[2], Cemil Bügelek[2], Suad Mahanoğlu[3], Nurettin Yiyit[1]

[1]Başakşehir Çam ve Sakura Şehir Hastanesi, İstanbul
[2]Roche Diagnostics Turkey
[3]Rönesans Holding

ÖZET

Amaç: Makroskopi alanında kabinlerinin, barkod okuyucuların, bilgisayar sistemlerinin, otomatik kaset yazıcıların kullanımının artması ile manuel işlemler sınırlı olarak yapılmaktadır. Yoğun hasta kapasitesine sahip, özellikli cerrahi ameliyatların yapıldığı hastanelerde cerrahi örneklemelerinin yapıldığı makroskopi odalarının iş yükünü kompanze edecek şekilde organize edilmesi iş verimliliğinin artmasını sağlar. Yalın üretim ilk defa John Krafcik tarafından Taiichi Ohno öncülüğünde Toyota'da geliştirilen üretim tekniğidir. Yalın üretimde amaç istenilen hizmete anında ulaşılabilmesi ve üretimdeki gereksiz basamakların mümkün olduğunca ortadan kaldırılmasıdır. Patoloji bölümlerinde bu konu ile ilgili literatürde ulaşılabilen sınırlı sayıda çalışma bulunmaktadır. Pandemi döneminde açılan Şehir hastanemizin patoloji bölümünde makroskopi odamızın kullanımının daha etkin kullanımı için yalın ilkeleri doğrultusunda bu projeyi gerçekleştirmeyi amaçladık.

Gereç ve Yöntem: İlk durumda makroskopi ve frozen incelemenin yapıldığı toplam 98m2 lik alanın orta kısmına kurulu 6 adet makroskopi kabini mevcuttu. Proje sponsoru, finansörler, ekip üyeleri, kalite sorumlusu ve ekip sorumluları belirlendi. Proje süresi 8 hafta olarak planlandı. Projenin ilk aşamasında ekip oluşturulduktan sonra yapılan ilk toplantıda beyin fırtınası ile makroskopi odasının iç müşterileri olan makroskopi teknikerleri ve örnekleme yapan hekimler ile makroskopi odasının daha etkin kullanılabilmesi için gerekli olan kriterler (CTQ) belirlendi. Genişlik, kaset yazıcıların yeri ve düzeni, sarf malzemelerinin erişilebilir olması, her kabin için kaset yazıcı olması, havalandırmanın yeterliliği, ve bu kriterler için önem katsayıları belirlendi. Gemba walk ile iş akışı yerinde analiz edildi. Önceki ve sonraki durum spagetti haritaları oluşturuldu. Ekip üyeleri tarafından dört ayrı proje tasarlandı. Daha sonrasında en iyi iki öneri seçilerek bu iki projenin simülasyonu tasarlanarak karşılaştırılarak onaylanan proje seçildi. Proje çizimi yapılarak proje beş gün içerisinde tamamlandı.

Bulgular: Makroskopi alanında kabin sayısı arttırıldı. Sürecin lineer akışı sağlandı. Makroskopi odasında personelleri tarafından katedilen mesafe günlük 0, 8 km'den 0, 4 km'ye inerek %50 oranında azaltılmış ve bu alanın kullanımı verimli hale getirilmiştir.

Sonuç: Çalışmamız makroskopi alanının daha etkin kullanımının sağlanması sürecinin hızlı bir şekilde planlanarak hayata geçirilmesinde yalın prensiplerinin uygulanmasının faydalı olabildiğini göstermiştir.

Anahtar Kelimeler: Patoloji, makroskopi, yalın, yalın üretim

PSS-112 [Patolojide Bilişim]

8 LAM TARAYABİLEN DİJİTAL PATOLOJİ TARAYICI CİHAZI

Gülfize Coşkun[1], Veysel Olgun[2], Hasan Şahin[2]
[1]Technomind Dijital Sistemler A. Ş., BÜDOTEK Teknopark İstanbul, Türkiye; Marmara Üniversitesi, Fen Bilimleri Enstitüsü, Mekatronik Mühendisliği, İstanbul, Türkiye
[2]Technomind Dijital Sistemler A. Ş., BÜDOTEK Teknopark, İstanbul, Türkiye

ÖZET

Amaç: Dijital patolojinin uygulanabilmesi için yüksek çözünürlüklü görüntü eldesi en önemli konulardan biridir. Tarayıcı cihaza yüklenen preparatların hazırlanışı ve boyama kalitesi, ekrandaki görüntünün kalitesini etkilemektedir. Günümüzde kullanılan tarayıcılarda preparat hazırlama sürecindeki hataların (örneğin çift lamel ile kapama) tarama kalitesini doğrudan etkilediği ve tarama sürecinde lam kırılması oluşabildiği görülmüştür. Geliştirdiğimiz PANORA X-8 tarayıcı cihazı bu hataları ortadan kaldırarak numunelerin yüksek çözünürlüklü olarak dijitalleştirilmesini, arşivlenmesini ve paylaşılmasını sağlamaktadır.

Gereç ve Yöntem: Yüksek çözünürlüklü dijital tüm slayt görüntü eldesi için beş mühendis (mekatronik, bilgisayar, biyomedikal, elektrik ve elektronik ve yazılım) tarafından geliştirilen tarayıcı cihaz, özgün tasarımlı (Z ekseni patentlenmiş EDF yöntemi) optik sistem (kamera/lens), gömülü yazılıma sahip elektronik devre, mekanik sistem ve kontrol yazılımı bileşenlerinden oluşturulmuştur. Tarayıcı cihazımız sekiz normal (76x26mm2), ve dört mega (76x52mm2) preparat yuvası ve brightfield ışık kaynağı özelliklerine sahiptir. Patoloğun yalnızca preparatı tarayıcıya yerleştirmesi ve bir web kontrol arayüz üzerinden taramayı başlatması ile kullanım kolaylığı sağlanmıştır.

Bulgular: Geliştirdiğimiz tarayıcı, patoloji preparatlarından tam otomatik panoramik ve yüksek çözünürlüklü görüntü elde etme, üç eksende otomatik hareket için motorlu kontrol, 40x objektife sahip, LED kullanımı, sekiz normal ve dört mega lam tarayabilme, CMOS kamera kullanımı, preparatları web arayüzünden inceleme ve konsültasyon amaçlı diğer patologlar veya araştırmacılarla paylaşma özellikleri ile yeni teknolojik donanımlara ve kolay kullanıma sahiptir.

Sonuç: Yeni geliştirdiğimiz sekiz adet lamı 40x objektif kullanarak tarama özelliğine sahip dijital patoloji tarayıcı cihazımız, özgün ve modern tasarımıyla patoloji laboratuvarlarında ve ilgili branşlarda tanı, arşivleme, araştırma, eğitim ve konsültasyon amacıyla maliyet etkin bir ürün olarak hizmete sunulacaktır.

Anahtar Kelimeler: Dijital Patoloji, Dijital Görüntü, Otomatik Tarama, Whole Slide Scanner, 8 Lam Cihaz

Amaç

Dijital patolojinin uygulanabilmesi için yüksek çözünürlüklü görüntü eldesi en önemli konulardan biridir. Tarayıcı cihaza yüklenen preparatların hazırlanışı ve boyama kalitesi, ekrandaki görüntünün kalitesini etkilemektedir. Günümüzde kullanılan tarayıcılarda preparat hazırlama sürecindeki hataların (örneğin çift lamel ile kapama) tarama kalitesini doğrudan etkilediği ve tarama sürecinde lam kırılması oluşabildiği görülmüştür. Geliştirilen 8 Lam Tarayabilen Dijital Patoloji Tarayıcı Cihazı PANORA X-8, bu hataları ortadan kaldırarak numunelerin yüksek çözünürlüklü olarak dijitalleştirilmesini, arşivlenmesini ve paylaşılmasını sağlamaktadır.

Gereç ve Yöntem

Yüksek çözünürlüklü dijital tüm slayt görüntü eldesi için beş mühendis (Mekatronik, Bilgisayar, Biyomedikal, Elektrik ve Elektronik ve Yazılım) tarafından geliştirilen tarayıcı cihazı, özgün tasarımlı (Z ekseni patentlenmiş EDF yöntemi) optik sistem (kamera/lens), gömülü yazılıma sahip elektronik devre, mekanik sistem ve kontrol yazılımı bileşenlerinden oluşmaktadır. PANORA X-8 patoloji tarayıcı cihazı, sekiz normal (76x26mm2), dört mega (76x52mm2) preparat yuvası ve brightfield ışık kaynağı özelliklerine sahiptir. Patoloğun yalnızca preparatı tarayıcıya yerleştirmesi ve bir web kontrol arayüz üzerinden taramayı başlatması ile kullanım kolaylığı sağlanmıştır. PANORA X-8'de birden fazla otofokus seçeneği bulunmaktadır. Bu opsiyonların her biri özel durumlar için geliştirilmiştir. Araştırma ve geliştirmelere dayanarak Real-time Autofocus (Gerçek Zamanlı Otofokus) yöntemi daha doğru ve daha net görüntüyü verecek şekilde her bir bölge için fokuslama işlemini otomatik olarak gerçekleştirmektedir. Bu yöntem preparatın iyi hazırlanmadığı, kesitin yüksekliğinin değişkenlik gösterdiği durumlarda iyi bir sonuç sergileyecektir. Bazı preparatlarda, örneğin sitoloji preparatlarında ise z-stack tarama yapmak gerekebilir.

Z-stack yönteminde merkez noktanın netlemesi yapıldıktan sonra objektif yukarı ve aşağı yönde belirli bir adımda hareket ettirilir ve bu durum tüm bölgelere uygulanarak tarama gerçekleştirilir. Oluşan yüksek çözünürlüklü görüntü üzerinde istenilen görüntünün farklı yüksekliklerdeki görüntüsü incelenebilir. Z-stack yönteminin en büyük dezavantajlarından birisi dosya boyutlarını z-stack içerisindeki katman sayısıyla doğru orantılı bir biçimde artırmasıdır. Örneğin, tek katman (single layer) ile taranan bir görüntünün boyutu 1 GB ise 10 katmanlı z-stack yöntemiyle taranan bir görüntünün boyutu 10 GB olacaktır. Bir diğer durum ise görüntüyü incelerken farklı katmanlar arasında geçişin patoloğu yormasıdır. Bu duruma çözüm olarak PANORA X-8 cihazında EDF (Genişletilmiş Alan Derinliği) yöntemi kullanılmaktadır. Bu yöntem tarama esnasında z-stack görüntüler alır ve sonrasında her bir bölge için farklı yüksekliklerdeki görüntülerin en net piksellerini alarak bunları tek bir görüntüde birleştirir. Bu yöntemin en büyük avantajı dosya boyutunu etkilememesi ve görüntüyü incelerken farklı katmanlardaki görüntüyü tek bir görüntüde gösterebilmesidir. Böylelikle patoloğun farklı katmanlar arasında dolaşmadan tek bir katmanda z-stack özelliğini kullanabilmesi kullanım kolaylığı ile birlikte zamandan tasarruf sağlar.

Konsültasyon, hem geleneksel hem de dijital patolojide önemli bir unsur olarak karşımıza çıkar. Patoloğun bir başka patoloğun görüşüne ihtiyaç duyduğu durumlarda, preparatın ilgili patoloğa ulaştırılması ve bu patoloğun preparatı inceleyerek teşhis koyması gerekir. PANORA X-8; dijital hale gelen slaytlarla istediğiniz uzmanlarla daha hızlı, etkin ve kaliteli uzaktan konsültasyon yapmanızı sağlar.

Tarayıcı cihazın bileşenlerini ve özellikleri şu şekildedir:

- Özgün tasarımlı optik sistem (Z ekseni patentlenmiş EDF yöntemi),
- Gömülü yazılıma sahip elektronik devre, mekanik sistem ve kontrol yazılımı içerir,
- Sekiz normal (76x26mm2) ve dört mega (76x52mm2) preparat yuvasına sahiptir,
- Brightfield LED ışık kaynağı kullanılmaktadır,
- 20x veya 40x objektif desteklidir,
- CMOS kamera ile yüksek çözünürlüklü görüntü elde edilir,
- Web arayüzü ile kolay kullanım ve konsültasyon imkanı sunulur,
- PANORA X-8, farklı preparat tiplerine uygun olarak üç otofokus seçeneği sunar: Real-time Autofocus, Focus Map ve EDF.

Bulgular

Geliştirdiğimiz patoloji tarayıcı cihazı, patoloji preparatlarından tam otomatik panoramik ve yüksek çözünürlüklü görüntü elde etme, üç eksende otomatik hareket için motorlu kontrol, 20x veya 40x objektife sahip, LED kullanımı, sekiz normal ve dört mega lam tarayabilme, CMOS kamera kullanımı, preparatları web arayüzünden inceleme ve konsültasyon amaçlı diğer patologlar veya araştırmacılarla paylaşma özellikleri ile yeni teknolojik donanımlara ve kolay kullanıma sahiptir.

Sonuç

Yeni geliştirdiğimiz dijital patoloji tarayıcı cihazı PANORA X-8, sekiz adet lamı 20x veya 40x objektif kullanarak tarama özelliğine sahip dijital patoloji tarayıcı cihazımız, özgün ve modern tasarımıyla patoloji laboratuvarlarında ve ilgili branşlarda tanı, arşivleme, araştırma, eğitim ve konsültasyon amacıyla maliyet etkin bir ürün olarak hizmete sunulacaktır.

PSS-113 [Patolojide Bilişim]

PİLOT ÇALIŞMA: ENDOSKOPİK SUBMUKOZAL DİSEKSİYON (ESD) SPESMENLERİNDE MİKRO-BİLGİSAYARLI TOMOGRAFİ KULLANILARAK TÜM DOKU GÖRÜNTÜLEME (TDG-WTI)

Hirotsugu Sagamato[1], Makato Nishimura[2], Alexei Teplov[3], Galen Leung[2], Peter Ntiamoah[3], Emine Çeşmecioğlu[4], Noboru Kawata[5], Takashi Ohnishi[3], Kareem İbrahim[3], Jinru Shia[3], Yukako Yagi[3]

[1]Jichi Tıp Fakültesi, Gastroenteroloji Bölümü, Tochigi 329-0498, Japonya
[2]Memorial Sloan Kettering, Gastroenteroloji Bölümü, New York, NY 10065, ABD
[3]Memorial Sloan Kettering, Patoloji Departmanı, New York, NY 10065, ABD
[4]Marmara Üniversitesi, Tıbbi Patoloji Bölümü, İstanbul 34899, Türkiye
[5]Memorial Sloan Kettering, Patoloji Departmanı, New York, NY 10065, Amerika; Shizuoka Kanser Merkezi, Endoskopi Bölümü, Shizuoka 411-8777, Japonya

ÖZET

Amaç: ESD, yüzeyel gastrointestinal lezyonların en-blok çıkarılmasını sağlayan bir yöntemdir. Çıkarılan dokunun tamamının seri kesitlerle incelenmesi, tedavi seçenekleri ve risk belirlenmesi için elzemdir. Mikro-bilgisayarlı tomografi (mikro-BT) parafin blok dahil çeşitli dokulardan non-invaziv bir şekilde detaylı üç boyutlu (3B) görüntü elde edilmesini sağlayan bir yöntemdir. Taze ESD spesmenlerinin mikro-BT ile taranmasıyla elde edilen tüm doku görüntülemesiyle (TDG-WTI) ESD materyalinin 3B patolojik incelemesi yapılabilir.

Gereç ve Yöntem: 2020 yıllında ekim ve aralık ayları arasında Memorial Sloan Kettering'te en-blok rezeke edilmiş 9 ESD vakası incelemeye alınmıştır. Etik kurul onayı (20-076). Çıkarılan taze ESD dokuları %10'luk Lugol iyot solüsyonunda 60-180 saniye bekletildi. Köpük tabakalara sabitlenen dokular hızlıca Mikro-BT (Nikon XTH 160 MedX Alpha) ile 10-15 dakika taranarak 3 boyutlu görüntü elde edildi. Dokular formaline konularak patoloji rutin takibinde seri kesitlerle bloklandı. Tüm blokların da ayrıca 3 boyutlu taramaları ve hazırlanan lamların dijital slaydları elde edildi.

Bulgular: 1 gastrik intramukozal karsinom, 3 kolorektal (1 intramukozal, 2 submukozal) kanser, 5 kolorektal adenoma vakası mikro-BT ile tarandı. Tüm lezyonlarda, TDG ile neoplasm normal doku ayırımı, lezyon sınırlarının belirlenmesi ve cerrahi sınır değerlendirilmesi eksiksiz olarak yapılabilmiştir. Normal mukoza ve adenoma dışı lehine yorumlanabilecek irregüler duktal yapı seçilimi yapılabilmekle birlikte, yüksek dereceli displazi veya adenokarsinom ayırımına izin verecek yeterli detay seçilimi yapılamamıştır. Submukozal invazyon TDG ile bir vakada net seçilmekle birlikte, kontrast az olan vakada belirlenememiştir. Tüm vakalar tüm blok inceleme (TBG-WBI) ile de değerlendirilmiştir.

Sonuç: ESD spesmenlerinde mikro-BT kullanılarak değerlendirme hedefleyen çalışmamız, alanında öncülü olmayan bir pilot çalışmadır. Konvansiyonel patolojik değerlendirmeye kıyasla eksik morfolojik ve nükleer veri sağlanmış olmakla birlikte, yapısal özelliklerin net görülebildiği, cerrahi sınır değerlendirmesinin üç boyutlu yapılabildiği gözlemlenmiştir. Mikro-BT yapısı gereği halihazırda büyük ölçekli dokularda kullanım sıkıntısı yarattığından, ESD gibi küçük boyutlu dokuların tamamının, taze olarak taranmasında değerli olabileceği gösterilmiştir.

Anahtar Kelimeler: ESD, mikroCT, dijital patoloji

Amaç

ESD, yüzeyel gastrointestinal lezyonların en-blok çıkarılmasını sağlayan bir yöntemdir. Çıkarılan dokunun tamamının seri kesitlerle incelenmesi, tedavi seçenekleri ve risk belirlenmesi için elzemdir. Mikro-bilgisayarlı tomografi (mikro-BT) parafin blok dahil çeşitli dokulardan non-invaziv bir şekilde detaylı üç boyutlu (3B) görüntü elde edilmesini sağlayan bir yöntemdir. Taze ESD spesmenlerinin mikro-BT ile taranmasıyla elde edilen tüm doku görüntülemesiyle (TDG-WTI) ESD materyalinin 3B patolojik incelemesi yapılabilir.

Gereç ve Yöntem

2020 yıllında ekim ve aralık ayları arasında Memorial Sloan Kettering'te en-blok rezeke edilmiş 9 ESD vakası incelemeye alınmıştır. Etik kurul onayı (20-076). Çıkarılan taze ESD dokuları %10'luk Lugol iyot solüsyonunda 60-180 saniye bekletildi. Köpük tabakalara sabitlenen dokular hızlıca Mikro-BT (Nikon XTH 160 MedX Alpha) ile 10-15 dakika taranarak 3 boyutlu görüntü elde edildi. Dokular formaline konularak patoloji rutin takibinde seri kesitlerle bloklandı. Tüm blokların da ayrıca 3 boyutlu taramaları ve hazırlanan lamların dijital slaytları elde edildi.

Bulgular

1 gastrik intramukozal karsinom, 3 kolorektal (1 intramukozal, 2 submukozal) kanser, 5 kolorektal adenoma vakası mikro-BT ile tarandı. Tüm lezyonlarda, TDG ile neoplasm normal doku ayırımı, lezyon sınırlarının belirlenmesi ve cerrahi sınır değerlendirilmesi eksiksiz olarak yapılabilmiştir. Normal mukoza ve adenoma dışı lehine yorumlanabilecek irregüler ductal yapı seçilimi yapılabilmekle birlikte, yüksek dereceli displazi veya adenokarsinom ayırımına izin verecek yeterli detay seçilimi yapılamamıştır. Submukozal invazyon TDG ile bir vakada net seçilmekle birlikte, contrast az olan vakada belirlenememiştir. Tüm vakalar tüm blok inceleme (TBG-W-BI) ile de değerlendirilmiştir.

Tartışma

ESD spesmenlerinde mikro-BT kullanılarak değerlendirme hedefleyen çalışmamız, alanında öncülü olmayan bir pilot çalışmadır. ESD ile yüzeyel gastrointestinal lezyonların en-n-lok incelenerek detaylı patolojik değerlendirme yapmak, bu lezyonlarda rekürrens riskini belirlemede esastır. Özellikle hastada rezidü lezyon varlığı, bir diğer deyişle cerrahi sınır durumu önemli bir parametre kabul edilir. Konvansiyonel patoloji preparat hazırlama sürecinde bir kaç milimetre kalınlıkta bloklama sağlansa bile pozitif cerrahi sınır ihtimalini, incelenemeyen kalınlık alanı nedeniyle tamamiyle ekarte etmek mümkün değildir.

Çalışmamızda tüm blok görüntüleme ile cerrahi sınırlar tamamiyle incelenmiştir. Ancak konvansiyonel yöntemden farklı bir cerrahi sınır bilgisi elde edilmemiştir.

Submukozal invazyonun mesafesi de risk değerlendirmesinde önemli bir parametre olarak kabul edilmektedir. Gastrik kanserlerde 500 µm, kolorektal kanserlerde 1000 µm ve daha derine inen invazyon, lenf nodu metastaz riskini arttırmakta, bu nedenle ek cerrahi gereksinimi doğmaktadır. Literatürde en-blok rezeksiyon patolojik incelemesinde invazyon içermediği halde lenf nodu metastazı ile rekürrens yapan olgulardan çıkarım yaptığımızda, konvansiyonel patolojik incelemede yüzey altında kalan ve belirlenemeyen invaziv odaklar bulunabildiğini görmekteyiz. Tüm blok inceleme ile lezyonun tamamının detaylı incelemesi ve blok içinde kalan dokunun aydınlatılması mümkündür. Submukozal invazyon saptadığımız iki vakamızın ikisinin de tüm blok incelemelerinde invaziv alan saptanmıştır. Ancak taze dokudan hazırlanan tüm doku görüntülemesinde yalnızca birinin invaziv alanı saptanabilmiştir. İnvaziv alanın görülemediği örnekte taze dokunun derininde boyanma azaldığı, bu nedenle üç boyutlu görüntünün netliğinin azaldığı görülmüştür.

Lugol solüsyonu yanı sıra, taze dokuyu Mikro-CT görüntülemesi öncesi boyamak için, farklı yayınlarda kimyasal önerileri mevcuttur. Ancak 10 güne yaklaşan boyama süreleri gereksinimi nedeniyle klinik spesmenlerde kullanımları söz konusu değildir.

Çalışmamızda Lugol solüsyonu ile 60-180 saniye gibi kısa süreler sonrası konvansiyonel patolojik değerlendirmeye kıyasla eksik morfolojik ve nükleer veri sağlanmış olmakla birlikte, yapısal özelliklerin net görülebildiği, cerrahi sınır değerlendirmesinin üç boyutlu yapılabildiği gözlemlenmiştir. Mikro-BT yapısı gereği halihazırda büyük ölçekli dokularda kullanım sıkıntısı yarattığından, ESD gibi küçük boyutlu dokuların tamamının, taze olarak taranmasında değerli olabileceği gösterilmiştir.

Kaynaklar

1. Yamamoto, H. etal. Successfulenblocresectionofalargesuperficialgastriccancerbyusingsodiumhyaluronateandelectrocautery incision forceps. Gastrointest. Endosc. 54, 629–632. https://doi.org/10.1067/mge. 2001.118643 (2001).
2. Draganov, P. V. etal. EndoscopicsubmucosaldissectioninNorthAmerica:Alargeprospectivemulticenterstudy. Gastroenterology https://doi. org/10.1053/j. gastro. 2021.02.036 (2021).
3. Nishimura, M. etal. Pathologydefinitionsandresectionstrategiesforearlycolorectalneoplasia:EasternversusWesternapproaches in the post-Vienna era. Gastrointest. Endosc. 91, 983–988.
4. Rex, D. K., Shaukat, A. & Wallace, M. B. Optimal management of malignant polyps, from endoscopic assessment and resection to decisions about surgery. Clin. Gastroenterol. Hepatol.17, 1428–1437. https://doi. org/10.1016/j. cgh. 2018.09.040 (2019).
5. Tang, R. et al. Micro-computed tomography (Micro-CT) : A novel approach for intraoperative breast cancer specimen imaging. Breast Cancer Res. Treat.139, 311–316.
6. Merrill, A. L. etal. Astudyofthegrowthpatternsofbreastcarcinomausing3Dreconstruction:Apilotstudy. BreastJ. 23, 83–89. https://doi. org/10.1111/tbj.12688 (2017).
7. Teplov, A. etal. DevelopmentofStandardOperatingProcedure (SOP) ofMicro-computedtomography (micro-CT) inPathology. Diagn. Pathol. 5, 273. https://doi. org/10.17629/www. diagnosticpathology. eu-2019-5:273 (2019).

8. Xu, B. et al. Detection and assessment of capsular invasion, vascular invasion and lymph node metastasis volume in thyroid carcinoma using microCT scanning of paraffin tissue blocks (3D whole block imaging) : A proof of concept. Mod. Pathol. 33, 2449–2457. https://doi. org/10.1038/s41379-020-0605-1 (2020).
9. Sakamoto, H. et al. Pathological evaluation of a rectal endoscopic submucosal dissection specimen using micro-computed tomography. Endoscopy https://doi. org/10.1055/a-1506-2683 (2021).
10. Ritman, E. L. Currentstatusofdevelopmentsandapplicationsofmicro-CT. Annu. Rev. Biomed. Eng.13, 531–552.
11. PimentelNunes, P. etal. Endoscopicsubmucosaldissection:EuropeanSocietyofGastrointestinalEndoscopy (ESGE) Guideline. Endoscopy 47, 829–854. https://doi. org/10.1055/s-0034-1392882 (2015).
12. Ono, H. etal. Guidelinesforendoscopicsubmucosaldissectionandendoscopicmucosalresectionforearlygastriccancer. Digestive Endosc. 28, 3–15. https://doi. org/10.1111/den.12518 (2016).
13. Tanaka, S. etal. JapanGastroenterologicalEndoscopySocietyguidelinesforcolorectalendoscopicsubmucosaldissection/endo- scopic mucosal resection. Digestive Endosc. 32, 219–239. https://doi. org/10.1111/den.13545 (2020).
14. Iwai, T. etal. Endoscopicpredictionofadvancedhistologyindiminutiveandsmallcolorectalpolyps. J. Gastroenterol. Hepatol. 34, 397–403. https://doi. org/10.1111/jgh.14409 (2019).
15. Rashid, M. U. etal. Colonmucosalneoplasiareferredforendoscopicmucosalresection:Recurrenceofadenomasandprediction of submucosal invasion. World J. Gastrointestinal Endosc.12, 198–211. https://doi. org/10. 4253/wjge. v12. i7.198 (2020).
16. Kamiya, A. et al. Recurrence after ESD curative resection for early gastric cancer. Surg. Case Rep. 7, 5. https://doi. org/10.1186/s40792-020-01089-0 (2021).
17. Ushigome, H. et al. A case of lymph node metastasis of rectal laterally spreading tumor with mucosal cancer after endoscopic submucosal dissection. Gan To Kagaku Ryoho 44, 1562–1564 (2017).
18. de Bournonville, S., Vangrunderbeeck, S. & Kerckhofs, G. Contrast-enhanced microCT for virtual 3D anatomical pathology of biological tissues: A literature review. Contrast Media Mol. Imaging 2019, 8617406. https://doi. org/10.1155/2019/8617406 (2019).
19. Müller, M. etal. NucleusspecificXraystainfor3Dvirtualhistology. Sci. Rep. 8, 17855. https://doi. org/10.1038/s41598-018-36067- y (2018).
20. Xia, C. W. etal. Lugol'siodine-enhancedmicro-CT:Apotential3-Dimagingmethodfordetectingtonguesquamouscellcarcinoma specimens in surgery. Front. Oncol.10, 550171. https://doi. org/10. 3389/fonc. 2020. 550171 (2020).
21. Hopkins, T. M. et al. Combining micro-computed tomography with histology to analyze biomedical implants for peripheral nerve repair. J. Neurosci. Methods 255, 122–130. https://doi. org/10.1016/j. jneumeth. 2015.08.016 (2015).
22. Ohnishi, T. etal. Three-dimensionalvesselsegmentationinwhole-tissueandwhole-blockimagingusingadeepneuralnetwork: Proof-of-concept study. Am. J. Pathol.191, 463–474. https://doi. org/10.1016/j. ajpath. 2020.12.008 (2021).
23. Kiechle, M., Storath, M., Weinmann, A. & Kleinsteuber, M. Model-based learning of local image features for unsupervised texture segmentation. IEEE Trans. Image Process. 27, 1994–2007. https://doi. org/10.1109/tip. 2018. 2792904 (2018).
24. Borovec, J. etal. ANHIR:Automaticnon-rigidhistologicalimageregistrationchallenge. IEEETrans. Med. Imaging39, 3042–3052. https://doi. org/10.1109/TMI. 2020. 2986331 (2020).
25. Gignac, P. M. &Kley, N. J. Iodine-enhancedmicro-CTimaging:-Methodologicalrefinementsforthestudyofthesoft-tissueanatomy of post-embryonic vertebrates. J. Exp. Zool. B Mol. Dev. Evol. 322, 166–176. https://doi. org/10.1002/jez. b. 22561 (2014).
26. AJCCCancerStagingManual, 8Edn. (SpringerInternationalPublishing, 2017).

PSS-114 BİLDİRİ YAZAR TARAFINDAN GERİ ÇEKİLMİŞTİR

PSS-115 [Patolojide Bilişim]

SANAL BOYAMA: YAPAY ZEKÂ İLE HEMATOKSİLEN-EOZİNDEN SANAL OLARAK HİSTOKİMYASAL BOYALARA DÖNÜŞÜM

Derya Demir[1], Fatma Nur Kınalı[2], Kutsev Bengisu Özyörük[3], Yasin Almalıoğlu[4], Gürdeniz Serin[1], Evren Keleş[5], Emre Çağatay Köse[6], Drew F. K. Williamson[7], Banu Sarsık Kumbaracı[1], Ceren Utku[1], Uğuray Payam Hacısalihoğlu[8], Figen Öztürk[9], Yavuz Nuri Ertaş[10], İlknur Türkmen[11], Kayhan Başak[12], Mehmet Turan[2]

[1]Ege Üniversitesi Tıp Fakültesi, Tıbbi Patoloji Ana Bilim Dalı, İzmir
[2]Boğaziçi Üniversitesi, Bilgisayar-Biyomedikal Mühendisliği, İzmir
[3]National Cancer Institude, Bethesda, ABD
[4]Oxford Üniversitesi, Bilgisayar Bilimi, Oxford, İngiltere
[5]Virasoft, New York, ABD
[6]The Institute of Cancer Research, London, İngiltere
[7]Harvard Medical School, Pathology Department, Boston, ABD
[8]İstanbul Yeni Yüzyıl Üniversitesi, Gaziosmanpaşa Hastanesi, Tıbbi Patoloji Ana Bilim Dalı, İstanbul
[9]Erciyes Üniversitesi Tıp Fakültesi, Tıbbi Patoloji Ana Bilim Dalı, Kayseri
[10]Erciyes Üniversitesi, Biyomedikal Mühendisliği, Kayseri
[11]Memorial Hastanesi; Biruni Üniversitesi Tıp Fakültesi, Tıbbi Patoloji Ana Bilim Dalı, İstanbul
[12]Sağlık Bilimleri Üniversitesi, Kartal Dr. Lütfi Kırdar Şehir Hastanesi, Tıbbi Patoloji Kliniği, İstanbul

ÖZET

Amaç: Rutin hematoksilen-eozin (H&E) doku kesitlerinden Masson-trikrom (MT), Periyodik asit-Schiff (PAS), Jones metenamin-silver (JMS) ve Toluidin-blue (TB) gibi farklı histokimyasal boyamalar üretebilen AI-XStainer adlı yapay zekâ tabanlı bir sanal boyama algoritmasının geliştirilmesi ve böylece hız, optimizasyon, tanısal süreçlere destek ve maliyet etkinliği hedeflenmiştir.

Gereç ve Yöntem: Çalışmamızda, 2002-2020 yıllarında beş merkezden 389 hasta biyopsisine ait 1646 tüm preparat görüntüsü (TPG) kullanıldı. Veri seti; böbrek nakli, tümörsüz böbrek, kara-

ciğer ve Helikobakter-pilori gastrit biyopsileri gibi farklı nedenler ile alınmış biyopsilerden oluşmaktaydı. H&E preparatlar yanı sıra MT, PAS, JMS, TB boyalı TPG'leri içermekte olup eğitim ve test seti olarak ikiye ayrıldı. Model eğitim setindeki 512x512 piksel yama (patch) üzerinde eğitildi ve test setinde de değerlendirildi. AI-XStainer, çeşitli yöntemlerle nicel ve nitel olarak değerlendirildi. Bunlar arasında patologlarla gerçekleştirilen yama düzeyinde görsel Turing testi (VTT), patologların gerçek ve sanal yamaları ayırt edip edemediğini değerlendirmek için yapıldı.

Bulgular: Derin öğrenme modelimiz AI-XStainer, H&E kesiti farklı HK boyamalara dönüştürdü. Bağ doku, fibrozis, bazal membran gibi morfolojik doku çatısını ortaya çıkardı. Farklı merkez veri setleri üzerinde de çalıştı. MT ve PAS için, sanal görüntülerin gerçek olarak yanlış sınıflandırılma oranı sırasıyla %27,50 ve %26,50 dolayında olup gerçek görüntülerin doğru olarak sınıflandırılma oranından (%22,50 ve %23,50) daha yüksek bulundu. Benzer şekilde, JMS için yanlış sınıflandırılan sanal görüntülerin oranı %23,50 olup gerçek görüntülerin doğru sınıflandırılma oranından (%24,60) daha yüksekti. TPG düzeyinde yapılan VTT sonuçlarına göre, AI-XStainer tarafından üretilen sanal boyama, nükleer detay, sitoplazmik detay, ekstraselüler fibrozis ve genel boyama performansı açısından dörte ayrıldı; ortalama 2,80-3,30 dolayında ve "çok iyi" grupta değerlendirildi. AIgoritmamızın gerçek boyama yöntemleriyle karşılaştırılabilir olduğunu ve bazı durumlarda daha iyi performans gösterdiğini ortaya koydu. Turing test analizlerine göre, patologların sanal görüntüleri gerçeklerden ayırt etmekte zorlandığı gözlemlendi.

Sonuç: Bu çalışmada geliştirilen derin öğrenme modeli, rutin H&E boyalı TPG'leri çeşitli histokimyasal boyalara dönüştürme konusunda etkili, güvenilir, yüksek performans göstermiştir. Klinik uygulamada geleneksel boyama yöntemlerine kıyasla benzer ve bazı durumlarda üstün performans göstermektedir. Ayrıca, AI-XStainer modelinin genel stil transfer modellerine kıyasla daha düşük FID (Frechet-Inception-Distance) skorlarına sahip olduğu doğrulanmıştır. Sonuçlar, patologların sanal boyamaları gerçeklerden ayırt etmekte zorlandığını göstermiş ve sanal boyamanın gelecek vadettiğini ortaya koymuştur.

Anahtar Kelimeler: Derin öğrenme, hematoksilen-eozin, histokimya, yapay zekâ.

Giriş ve Amaç

Doku kesitlerinin histolojik değerlendirmesi hastalıkların tanısında temel bir yöntemdir ve hematoksilen-eozin (H&E) boyama bu değerlendirme için altın standarttır. Rutin histopatoloji; büyük ölçüde tümörlerin, dokuların ve hücrelerin şekil, model ve yapısı hakkında önemli bilgiler sağlayan histolojik boyama tekniklerine dayanır. Doku örnekleri lamlara alınır ve H&E ile boyanır. Hematoksilen, nükleusa mavi bir renk tonu verirken, eozin hücre dışı matrikse ve sitoplazmaya pembe bir renk verir (1, 2). Basitliği, maliyet etkinliği ve yaygın kabul görmesi nedeniyle H&E boyama dünya çapında rutin histopatolojik incelemelerde tercih edilen boya olmaya devam etmektedir (3-5). H&E boyamanın tek başına kullanılması, rutin patolojik uygulamada çeşitli doku bileşenlerini ve hücresel yapıları ayırt etmesi yanı sıra farklı kimyasalların dağılımlarını göstermek için her zaman yeterli olmayabilir (6). Özel boyalar içerisinde bilinen histokimyasal teknikler, dokunun arşitektürünü ve hastalıkları tanımak için önemli olan belirli özellikleri ve varlıkları tanımlamak veya geliştirmek için kullanılır. Ek bilgi sağlayarak veya ilk değerlendirmeyi doğrulayarak nihai tanıda tamamlayıcı bir rol oynar (7-9). Örneğin, yaygın olarak kullanılan Masson trikrom (MT) boyası, mavi veya yeşil tonlarında boyanan kollajenin etkili bir şekilde görüntülenmesini sağlarken, kas lifleri kırmızıya boyanır ve sitoplazma pembe renkte görünür. Bu farklı renklenme, nükleer detayın, kas liflerinin, sitoplazmanın ve kollajenin kesin olarak tanımlanmasına ve incelenmesine olanak sağlar; ayrıca, fibrozisin tanınmasını kolaylaştırır. Ayrıca MT, bağ dokusunu, böbrek tübül epitel hücrelerini, bağırsak fırçamsı kenarlarını, glikokaliks, mukus, bazal laminaları ve bağ dokusunun retiküler liflerini vurgulamak için kullanılır (10, 11). Periyodik Asit-Schiff (PAS) boyama, önemli miktarlarda karbonhidrat makromolekülleri içeren doku yapılarını incelemek için kullanılır (12). Bağ dokusu, renal tübüller, bağırsak fırçamsı kenarı, glikokaliks, mukus, bazal lamina ve retiküler lifler dahil olmak üzere spesifik bileşenlerin vurgulanmasında özellikle yararlıdır (10). Jones Metenamin Gümüş (JMS) boyası, karbohidrat bileşenlerini aldehitlere oksitleyerek siyah boyamayla sonuçlanan bazal membranların saptanmasını sağlar (13). Nefropatologlar, glomerüler ve tübüler bazal membranları görselleştirmek için böbrek biyopsilerinde rutin olarak JMS'yi kullanırlar (14, 15). Histokimyasal boyamanın başka bir örneği, asidik doku bileşenlerini boyayan ve yüksek DNA ve RNA içeriğine sahip doku yapılarının görselleştirilmesinde yararlı olduğu kanıtlanan Toluidin Mavisidir (TB). TB boyaması, mast hücre granüllerini, müsinleri ve kıkırdağı tanımlamak için kullanılır ve özellikle displazi, *Helicobacter pylori* ve alerjik inflamasyonun tanısında değerlidir (17, 18, 19, 20).

Bununla birlikte, özel boyama prosedürleri H&E boyamadan daha kapsamlıdır; güvenlik, kalite kontrol ve doku adımlarının doğrulanması konusunda titiz bir dikkat gerektirir ve bunların tümü histoteknologlar tarafından gerçekleştirilir (21). Ayrıca, patologların H&E ile boyanmış doku incelemesinin ardından özel boyamaya ihtiyaç duyması durumunda, doku fiksasyonu, gömme ve kesit dahil tüm doku hazırlama prosedürünün tekrarlanması gerekir; bu da ek masraflara ve tanı koyma zamanının da uzamaya neden olur. Ek olarak, boyama işlemlerinin farklı merkezlerdeki farklı uygulamaları histopatolojik tanı sürecinin standardizasyonunda zorluklara yol açmaktadır.

Bu endişeleri gidermek için derin öğrenme modelimiz, histopatolojide H&E ile boyanmış doku kesitlerinin görüntülerini özel boya versiyonlarına dönüştüren, normalde birkaç iş gününe uzayan ek doku kesitlerine ve boyama işlemlerine olan ihtiyacı ortadan kaldıran umut verici bir araç olarak ortaya çıkmıştır. Bu yöntem, kalan doku örneğini daha ileri inceleme için korur ve gereksiz veya ek biyopsi ihtiyacını ortadan kaldırır. H&E'nin MT, JMS, PAS, PHH3 ve FAP-CK (22-24) gibi

boyalara yapay zekâ tabanlı dönüşümleri literatürde gösterilmiştir. Ancak bu çalışmalar sınırlı doku ve boyalar üzerinde yürütülmüş ve bazıları TPG'nin tamamını kapsamak yerine yama düzeyinde gerçekleştirilmiştir. Ayrıca, bu yaklaşımlar önceden oluşturulmuş Döngü Tutarlı Çekişmeli Ağa (Cycle-Consistent Adversarial Network) (25-27) dayanmaktadır. Tanıyla ilgili bilgileri koruma ve özel boyaların benzersiz özelliklerini birleştirme ihtiyacından hareketle, çalışmamızda bu hedeflere ulaşmak için mekansal dikkat tabanlı GAN modelimiz (28, 29) temelinde geliştirilen son teknoloji bir çözüm olan AI-XStainer aracını tanıtmayı hedefliyoruz. AI-XStainer aracı, dönüştürme süreci boyunca tanı açısından önemli bilgilerin korunmasını sağlarken, ayırt edici boyama özelliklerini sorunsuz bir şekilde entegre etme amacına hizmet eder. Geliştirilmiş mekansal dikkat tabanlı GAN modelimize dayanan bu yenilikçi yaklaşım, sanal boyama tekniklerinin geliştirilmesinde büyük umut vaat etmektedir. Bildiğimiz kadarıyla, mevcut histopatoloji veri kümelerinin genellikle sınırlı sayıda preparat veya yalnızca H&E ile boyanmış görüntülere dayalı olması gibi sınırlamaları vardır. Kapsamlı veri setimiz, AI-XStainer aracının farklı doku ve boyama tipleri genelinde kapsamlı bir şekilde değerlendirilmesine olanak sağlamaktadır. Ayrıca çalışmamızda AI-XStainer aracının klinik ortamda etkinliğini değerlendirmek için böbrek reddi tanısına odaklanan bir okuyucu çalışması (reader study) yürütüldü. Deneyimli nefropatologları dahil ederek yaklaşımımızın tanısal yetenekleri titizlikle değerlendirilmeye çalışıldı. Bu çalışmanın sonuçları AI-XStainer'ın klinik potansiyelini göstermekle birlikte aynı zamanda dijital patoloji alanındaki ilgi düzeyini ve uygulanabilirliğini de vurgulamaktadır.

Gereç ve Yöntem

Veri Seti

OmniST Veri Seti Toplama; Türkiye›deki beş farklı merkezden Ege Üniversitesi Hastanesi, Yeni Yüzyıl Üniversitesi Gazi-osmanpasa (GOP) Hastanesi, Kartal Dr. Lütfi Kırdar Şehir Hastanesi, Erciyes Üniversitesi Hastanesi ve Memorial Hastaneler Grubu olmak üzere veriler toplandı. Veri seti, 2002 ile 2022 yılları arasında 389 biyopsiden elde edilen toplam 1646 TPG'yi içermektedir. OmniST veri seti, farklı doku tiplerinin sanal olarak boyanması için kullanılan, böbrek, karaciğer ve mide dokularından elde edilen biyopsi örneklerini içermektedir. Böbrek ve karaciğer vakaları, rutin klinik uygulamayı yansıtacak şekilde H&E, MT, PAS ve JMS (karaciğer hariç) ile boyandı. Sanal TB boyama için Kartal Dr. Lütfi Kırdar Şehir Hastanesi ve Ege Üniversitesi Hastanesi'nde *Helicobacter pylori* pozitif mide dokusu örneklerinden toplam 80 örnek H&E ve TB ile boyandı.

OmniST veri seti, Ege Üniversitesi Hastanesi'nden 738 TPG ve 2.752.564 yama, Yeni Yüz Üniversitesi GOP Hastanesi'nden 475 TPG ve 1.989.079 yama, Yeni Yüz Üniversitesi GOP Hastanesi'nden 214 TPG ve 792.736 yamadan oluşmaktadır. Erciyes Üniversitesi Hastanesi, Kartal Dr. Lütfi Kırdar Şehir Hastanesi'nden 40 TPG ve 282.880 yama, Memorial Hastaneler Grubu'ndan 179 TPG ve 2.827.360 yama mevcuttu (Tablo 1). Bu veri setinde hastaların yaşı, cinsiyeti, tüm böbrek vakaları için biyopsi tarihi, Banff skoru ve nakil vakaları için ek nakil tarihleri gibi bilgileri içeriyordu.

Yöntem

Ağ Mimarisi eşlenmemiş görüntüler arasında boya dönüşümü amacıyla, önceki çalışmamızda (28) açıklandığı gibi GAN tabanlı bir stil aktarım mimarisi kullanıldı. GAN'ı etkili bir şekilde eğitmek için karşılaştırmalı ve kendi kendini düzenleme kayıplarının bir kombinasyonunu kullanıldı. Formül 1:

$$\mathcal{L}_{GAN}(G,D,\mathbb{X},Y) = \mathbb{E}_{y\sim Y}\log D(y) + \mathbb{E}_{x\sim X}\log(1-D(G(x))),$$

G (x) oluşturucu, gerçek H&E boyalı yamalardan sanal boyalı görüntü yamaları oluşturur. Ayırıcı D (y), girdi yamasının G (x) tarafından oluşturulan sanal olarak boyalı bir yama mı, yoksa gerçek bir boyalı yama, y mi olduğunu ayırt etmeye çalışır.

Histopatoloji görüntülerinin dönüşümü, karmaşık hücresel morfoloji ve doku yapısı nedeniyle önemli zorluklar doğurur. Belirgin kayıp, gerçek boyalı yamalar ile sanal olarak boyalı yamalar arasındaki farkların en aza indirilmesinde çok önemli bir rol oynasa da dönüşüm süreci sırasında tanı ile ilgili bilgilerin korunmasını sağlamak önemlidir. Formül 2:

$$\mathcal{L}(v,v^+,v^-) = -\log\left[\frac{\exp(v.v^+/\tau}{\exp(v.v^+/\tau)+\sum_{n=1}^{N}\exp(v.v_n^-/\tau)}\right].$$

Bulgular

Hiperparametreler: Geleneksel görüntüden görüntüye çeviri modellerinin aksine, ağ mimarimiz kaynak (gerçek H&E görüntüleri) ve hedef alanlar (sanal olarak boyanmış görüntüler) arasında tek bir yönde çalışarak daha hızlı eğitim ve daha düşük bellek gereksinimi sağlar. Modelimiz her bir doku-boya kombinasyonu için ayrı ayrı eğitildi: MT (böbrek), PAS (böbrek), JMS (böbrek), MT (karaciğer), PAS (karaciğer) ve TB (mide). Eğitimde, *Adam* optimizer'ı 0, 0002 başlangıç öğrenme oranı ve sekiz epok için β1 = 0,5 ve β2 = 0,999 momentum ile gerçekleştirildi. Bir batch boyutu için, *Xavier* ağırlık başlatma (32) ve örnek normalleştirme (33) kullanıldı. Ayrıca, *λNCE* parametresi kimlik kaybı için ikiye eşit ve sıcaklık değeri (τ) 0, 07'ye eşit olarak ayarlandı.

Hesaplamalı Donanım ve Yazılım: TPG işleme (yama ve dikiş) *Xeon* çok çekirdekli CPU'larda, *Nvidia V100* GPU'larda Python'da CLAM framework 30 (sürüm 3.6.13) kullanılarak gerçekleştirilildi. Derin sanal boyama ağları *Pytorch* (sürüm 1.9.0) kullanılarak her doku-boya kombinasyonu için *Nvidia V100 GPU* üzerinde eğitildi ve test edildi.

Sonuçlar, AI-XStainer modelinin, en düşük *FID* puanlarıyla sanal boyamada diğer modellerden daha iyi performans gösterdiğini ve tüm sanal boyama görevlerinde yüksek derecede benzerliğe işaret ettiğini göstermektedir. Bu bulgular, AI-XStainer modelinin, genel stil aktarım modellerinin

performansını aşarak yüksek doğrulukta sanal boyama elde etmedeki etkinliğini vurgulamaktadır (Şekil 1). AI-XStainer modeli, çeşitli klinik uygulamalarda sanal boyama tekniklerinin kalitesini ve verimliliğini artırma konusunda büyük umut vaat etmektedir. Bu çalışmadan elde edilen bulgular, patologların incelenen böbrek dokusu örneklerinde gerçek ve sanal görüntüler arasında tutarlı bir şekilde ayrım yapma konusunda sınırlı olduklarını göstermektedir. Sanal görüntülerin gerçek olarak değerlendirilmesi daha yüksek oranda bulundu, patologların üç boyanın tamamındaki sanal boyaları doğru bir şekilde tanımlamada karşılaştığı zorlukları vurgulamaktadır. Anket sonuçları, geleneksel boyaların görsel özelliklerini göstermekte olup sanal boyamanın etkinliğine dair önemli bilgiler sağlamaktadır. Genel olarak, bu çalışmanın sonuçları sanal boyamanın TPG düzeyinde böbrek doku reddi tanısına etkili bir şekilde yardımcı olabileceğini göstermektedir. Patologlar tanısal karar verme süreçlerinde diğer önemli faktörleri göz önünde bulundururken sanal olarak boyanmış görüntülere güvenebilirler. Gerçek ve sanal boyalı yamalar arasındaki benzerliği değerlendirmek için *FID* ölçütü kullanıldı ve AI-XStainer modelimizin performansını iki genel stil aktarım modeliyle karşılaştırıldı: *CUT* ve *FastCUT* (29). AI-XStainer, FastCUT ve CUT dahil olmak üzere tüm modeller, her boyama görevi için aynı eğitim verileri kullanılarak eğitildi. Daha sonra, aynı gerçek boyalı yamalar kullanılarak test edildi. *FID* skorları, her modelin test sonuçları karşılaştırılarak hesaplandı (13). *FID* hesaplaması için kullanılan klasörler her bir boya için MT (böbrek) için 24.086 gerçek yama ve 73.011 sanal yama; PAS (böbrek) için 1.592 gerçek yama ve 3.666 sanal yama; JMS (böbrek) için 16.944 gerçek yama ve 79.379 sanal yama; MT (karaciğer) için 15.236 gerçek yama ve 19.187 sanal yama; PAS (karaciğer) için 19.187 gerçek yama ve 117.361 sanal yama ve TB (mide) için 66 gerçek yama ve 41.240 sanal yama içeriyordu. Sonuçlar, AI-XStainer modelinin en düşük *FID* puanlarıyla sanal boyama konusunda diğer modellerden daha iyi performans gösterdiğini ve tüm sanal boyama görevlerinde yüksek derecede benzerliğe işaret ettiğini ortaya koymaktadır. Bu bulgular, AI-XStainer modelinin, genel stil aktarım modellerinin performansını aşarak, yüksek doğrulukta sanal boyama elde etmedeki etkinliğini vurgulamaktadır (Şekil 2). AI-XStainer modeli, çeşitli klinik uygulamalarda sanal boyama tekniklerinin kalitesini ve verimliliğini artırma konusunda büyük umut vaat etmektedir.

Gerçek TPG'lere kıyasla yalnızca sanal olarak boyanmış TPG'ler kullanılarak elde edilen doğruluğu değerlendirmek için *Wilcoxon-signed rank* testi yapıldı. Analiz sonucunda p-değeri 0,58 olan 3,5 test istatistiği elde edildi; bu da iki grup arasında rejeksiyon tanısının doğruluğu açısından istatistiksel olarak anlamlı bir fark olmadığını gösterdi. Bu bulgu, sanal olarak boyanmış görüntülerin rejeksiyon varlığını belirlemek için yeterli klinik bilgi sağladığı fikrini desteklemektedir. Genel olarak, bu çalışmanın sonuçları sanal boyamanın TPG düzeyinde böbrek reddinin tanısı için etkili bir şekilde yardımcı olabileceğini göstermektedir. Patologlar, tanısal karar verme süreçlerinde diğer önemli faktörleri göz önünde bulundururken sanal olarak boyanmış görüntülere güvenebilirler.

Tartışma

Bu çalışmada H&E ile boyanmış böbrek, karaciğer ve mide biyopsilerinin sanal olarak boyanmasını sağlayan AI-XStainer aracı sunuldu. AI-XStainer aracının klinik etkinliğini göstermek için çeşitli boyama tekniklerinden ve farklı merkezlerden eşleştirilmiş TPG'lerden oluşan benzersiz OmniST veri setinden yararlanıldı.

Bu aracın klinik etkinliği, beş deneyimli nefropatologla yürütülen kapsamlı bir okuyucu çalışmasıyla titizlikle değerlendirildi. Okuyucu çalışması, oluşturulan sanal görüntülerin klinik kullanışlılığının ve geçerliliğinin değerlendirilmesinde önemli bir rol oynayarak AI-XStainer'ın performansı ve tanısal doğruluğu hakkında değerli bilgiler sağlar. Bu çalışmadan elde edilen sonuçlar, AI-XStainer'ın, patologların tanısal doğruluğundan ödün vermeden, geleneksel olarak boyanmış benzerlerine çok benzeyen, neredeyse boyanmış görüntüler üretebildiğini göstermektedir. Bu bulgular, sanal boyamanın klinik etkililiğini doğrulamak ve patoloji pratiğinde değerli bir araç olarak potansiyelini doğrulamak açısından okuyucu çalışmasının önemini vurgulamaktadır.

Çalışmamız, hızla genişleyen sanal boyama alanına önemli ölçüde katkıda bulunarak geleneksel boyama yöntemlerine daha hızlı, uygun maliyetli ve etkileyici bir alternatif sunuyor. Sanal boyama, biyopsi gereksinimlerinin azalması, doku bütünlüğünün korunması, zaman ve kaynak tasarrufu, gelişmiş görüntü kontrastı ve çözünürlüğü ve aynı anda birden fazla biyobelirteçin görselleştirilmesi yeteneği gibi çeşitli avantajlar sağlar (35-37). Aynı zamanda değişkenlik, tekrarlanabilirlik, standardizasyon, kalite kontrol ve yorumlama gibi geleneksel boyamayla ilgili sınırlamalara ve zorluklara da değinmektedir (38, 39).

Önceki çalışmalardan farklı olarak, altı farklı merkezden alınan TPG'leri ve çok çeşitli boya kombinasyonlarını kullanarak AI-Stainer aracının uyarlanabilirliğini gösterdik. Ek olarak, geleneksel patoloji laboratuvarı iş akışlarına entegrasyonu kolaylaştırarak, dakikalar içinde sanal olarak boyanmış TPG'ler oluşturmak için AI-XStainer iş akışına son bir birleştirme adımı ekledik. Ayrıca, H&E, MT, PAS, JMS veya TB ile boyanmış 1646 TPG'den oluşan, veri hazırlama adımlarını hızlandıracak ve başta sanal boyama olmak üzere dijital patolojide yeni yöntemlerin geliştirilmesini teşvik edecek hasta bazlı OmniST veri seti hazırlanıldı.

AI-XStainer modelinin sanal boyama görevlerindeki performansını değerlendirmek için dört ayrı değerlendirme gerçekleştirildi. Niceliksel bir ölçüm olan *FID*, gerçek ve oluşturulan görüntülerin özellik dağılımları arasındaki benzerliği ölçüldü. Modelimiz, gerçek ve sanal görüntüler arasında yüksek bir benzerliğe işaret ederek en düşük *FID* puanlarına ulaştı (42, 43). Yama düzeyinde VTT, (44–46) ve slayt düzeyinde VTT analizi, patologların MT, PAS ve JMS'nin sanal boyamasını genel boyama performansı ve nükleer ayrıntıların, sitoplaz-

mik ayrıntıların ve hücre dışı fibrozisin başarılı bir şekilde görselleştirilmesi açısından "çok iyi" olarak derecelendirdiğini gösterdi. Ayrıca, beş deneyimli nefropatologun yer aldığı okuyucu çalışması, gerçek ve sanal görüntülerin tanısal değerlendirmelerinde yüksek bir uyum oranı ortaya koydu ve sanal boyama yaklaşımımızın klinik geçerliliğini doğruladı.

Çalışmamız ikna edici kanıtlar sunsa da bazı sınırlamaları kabul etmek önemlidir. Değerlendirmeye katılan patologların görüşleri tüm patoloji camiasını temsil etmeyebilir. Bu nedenle, farklı geçmişlere ve deneyimlere sahip patologları içeren daha geniş ve daha çeşitli bir okuyucu çalışması yürütmek, ek geri bildirim toplamak ve daha geniş uygulanabilirlik sağlamak açısından değerli olacaktır.

Sonuç olarak AI-XStainer aracımız, H&E ile boyanmış biyopsilerden yüksek kaliteli, gerçekçi ve klinik olarak geçerli sanal boyalı görüntüler oluşturma yeteneğini göstermektedir. Niceliksel ölçümleri, niteliksel değerlendirmeleri ve tanı doğruluğunu kapsayan performans değerlendirmesi, sanal boyamanın geleneksel boyama yöntemleriyle ilişkili sınırlamaların üstesinden gelme potansiyelini vurgulamaktadır. Sanal boyama, histopatolojik tanının verimliliğini ve doğruluğunu artırmak için umut verici bir yol sunarak çeşitli klinik ortamlarda araştırmacılara ve patologlara fayda sağlar. Gelecekteki araştırmalar, aracı geliştirmeye, daha geniş bir patolog grubundan gelen geri bildirimleri ele almaya ve daha geniş klinik uygulanabilirliğini keşfetmeye odaklanacaktır.

Kaynaklar

1. Titford, M. The long history of hematoxylin. Biotechnic & Histochemistry 80, 73–78 (2005).
2. Bancroft, J. & Layton, C. The hematoxylins and eosin. bancroft's theory and practice of histological techniques. Elsevier 173, 186 (2013).
3. King, D. F. & King, L. A. A brief historical note on staining by hematoxylin and eosin. The American Journal of Dermatopathology 8, 168 (1986).
4. Dapson, R. & Horobin, R. Dyes from a twenty-first century perspective. Biotechnic & Histochemistry 84, 135–137 (2009).
5. Wittekind, D. Traditional staining for routine diagnostic pathology including the role of tannic acid.1. value and limitations of the hematoxylin-eosin stain. Biotechnic & Histochemistry 78, 261–270 (2003).
6. Larson, K., Ho, H. H., Anumolu, P. L. & Chen, T. M. Hematoxylin and eosin tissue stain in mohs micrographic surgery: a review. Dermatologic Surgery 37, 1089–1099 (2011).
7. Cathro, H. P., Shen, S. S. & Truong, L. D. Diagnostic histochemistry in medical diseases of the kidney. In Seminars in Diagnostic Pathology, vol. 35, 360–369 (Elsevier, 2018).
8. Iezzoni, J. C. Diagnostic histochemistry in hepatic pathology. In Seminars in Diagnostic Pathology, vol. 35, 381–389 (Elsevier, 2018).
9. Orah, N., Rotimi, O. & Abdulkareem, F. The use of special stains in liver biopsy interpretation: Implications for the management of liver disease in nigeria. Nigerian Journal of Clinical Practice 19, 523–529 (2016).
10. Gurina, T. S. & Simms, L. Histology, staining (2020).
11. Al Drees, A., Khalil, M. S. & Soliman, M. Histological and immunohistochemical basis of the effect of aminoguanidine on renal changes associated with hemorrhagic shock in a rat model. Acta Histochemica et Cytochemica 16025 (2017).
12. Baum, S. The pas reaction for staining cell walls. Cold Spring Harbor Protocols 2008, pdb–prot4956 (2008).
13. Sağlam a. jones methenamine silver. pathologyoutlines. com website. https://www. pathologyoutlines. com/topic/stainsJMS. html. Accessed: August 21st, 2022.
14. Walker, P. D., Cavallo, T. & Bonsib, S. M. Practice guidelines for the renal biopsy. Modern Pathology 17, 1555–1563 (2004).
15. Walker, P. D. The renal biopsy. Archives of Pathology & Laboratory Medicine 133, 181–188 (2009).
17. Epstein, J. B., Scully, C. & Spinelli, J. Toluidine blue and lugol's iodine application in the assessment of oral malignant disease and lesions at risk of malignancy. Journal of Oral Pathology & Medicine 21, 160–163 (1992).
18. Gandolfo, S. et al. Toluidine blue uptake in potentially malignant oral lesions in vivo: clinical and histological assessment. Oral Oncology 42, 88–94 (2006).
19. Miller, R., Simms, B. & Gould, A. Toluidine blue staining for detection of oral premalignant lesions and carcinomas. Journal of Oral Pathology & Medicine 17, 73–78 (1988).
20. Tajalli, R. et al. The immunohistochemistry and toluidine blue roles for helicobacter pylori detection in patients with gastritis. Iranian biomedical journal 17, 36 (2013).
21. Adyanthaya, S. & Jose, M. Quality and safety aspects in histopathology laboratory. Journal of Oral and Maxillofacial Pathology: JOMFP 17, 402 (2013).
22. de Haan, K. et al. Deep learning-based transformation of h&e stained tissues into special stains. Nat Commun 12, 1–13 (2021).
23. Mercan, C. et al. Virtual staining for mitosis detection in breast histopathology. In 2020 IEEE 17th International Symposium on Biomedical Imaging (ISBI), 1770–1774 (IEEE, 2020).
24. Lahiani, A., Klaman, I., Navab, N., Albarqouni, S. & Klaiman, E. Seamless virtual whole slide image synthesis and validation using perceptual embedding consistency. IEEE Journal of Biomedical and Health Informatics 25, 403–411 (2020).
25. Zhu, J. -Y., Park, T., Isola, P. & Efros, A. A. Unpaired image-to-image translation using cycle-consistent adversarial networks. In Proceedings of the IEEE International Conference on Computer Vision, 2223–2232 (2017).
26. Zhao, Y., Wu, R. & Dong, H. Unpaired image-to-image translation using adversarial consistency loss. In Computer Vision–ECCV 2020: 16th European Conference, Glasgow, UK, August 23–28, 2020, Proceedings, Part IX 16, 800–815 (Springer, 2020).
27. Yang, C., Kim, T., Wang, R., Peng, H. & Kuo, C. -C. J. Show, attend, and translate: Unsupervised image translation with self-regularization and attention. IEEE Transactions on Image Processing 28, 4845–4856 (2019).
28. Ozyoruk, K. B., Can, S., et al. A deep-learning model for transforming the style of tissue images from cryosectioned to formalin-fixed and paraffin-embedded. Nat Biomed Eng 1–13 (2022).
29. Park, T., Efros, A. A., Zhang, R. & Zhu, J. -Y. Contrastive learning for unpaired image-to-image translation. In Computer Vision–ECCV 2020: 16th European Conference, Glasgow, UK, August 23–28, 2020, Proceedings, Part IX 16, 319–345 (Springer, 2020).

35. Jose L, Liu S, Russo C, Nadort A, Di Ieva A. Generative Adversarial Networks in Digital Pathology and Histopathological Image Processing: A Review. J Pathol Inform. 2021 Nov 3;12:43.
36. Janowczyk, A., Basavanhally, A. & Madabhushi, A. Stain normalization using sparse autoencoders (stanosa) : application to digital pathology. Computerized Medical Imaging and Graphics 57, 50–61 (2017).
37. Macenko, M. et al. A method for normalizing histology slides for quantitative analysis. In 2009 IEEE international symposium on biomedical imaging: from nano to macro, 1107–1110 (IEEE, 2009).
38. Tizhoosh, H. R. & Pantanowitz, L. Artificial intelligence and digital pathology: challenges and opportunities. Journal of pathology informatics 9, 38 (2018).
39. Janowczyk, A. & Madabhushi, A. Deep learning for digital pathology image analysis: A comprehensive tutorial with selected use cases. Journal of pathology informatics 7, 29 (2016).
42. Obukhov, A. & Krasnyanskiy, M. Quality assessment method for gan based on modified metrics inception score and fr´echet inception distance. In Software Engineering Perspectives in Intelligent Systems: Proceedings of 4th Computational Methods in Systems and Software 2020, Vol.1 4, 102–114 (Springer, 2020).
43. Borji, A. Pros and cons of gan evaluation measures. Computer Vision and Image Understanding 179, 41–65 (2019).
44. Geman, D., Geman, S., Hallonquist, N. & Younes, L. Visual turing test for computer vision systems. Proceedings of the National Academy of Sciences 112, 3618–3623 (2015).
45. Chuquicusma, M. J., Hussein, S., Burt, J. & Bagci, U. How to fool radiologists with generative adversarial networks? a visual turing test for lung cancer diagnosis. In 2018 IEEE 15th international symposium on biomedical imaging (ISBI 2018), 240–244 (IEEE, 2018).
46. Malinowski, M. & Fritz, M. Towards a visual turing challenge. arXiv preprint arXiv:1410. 8027 (2014).

PSS-116 [Patolojide Bilişim]

HİRSCHSPRUNG HASTALIĞININ İNTRAOPERATİF TANISINDA YAPAY ZEKÂ DESTEĞİ

Derya Demir[1], Feras Alaqad[2], Yasin Durusoy[2], Ezgi Çınar[4], Gürdeniz Serin[1], Kayhan Başak[5], Emre Çağatay Köse[6], Malik Ergin[7], Murat Sezak[1], Evren Keleş[8], Sergülen Dervişoğlu[9], Başak Doğanavşargil Yakut[1], Kutsev Bengisu Özyörük[3], Mehmet Turan[2]

[1]Ege Üniversitesi Tıp Fakültesi, Tıbbi Patoloji Ana Bilim Dalı, İzmir
[2]Boğaziçi Üniversitesi, Bilgisayar-Biyomedikal Mühendisliği, İzmir
[3]National Cancer Institude, Bethesda, ABD
[4]Bakırçay Üniversitesi Çiğli Eğitim ve Araştırma Hastanesi, Tıbbi Patoloji Ana Bilim Dalı, İzmir
[5]Sağlık Bilimleri Üniversitesi, Kartal Dr. Lütfi Kırdar Şehir Hastanesi, Tıbbi Patoloji Kliniği, İstanbul
[6]The Institute of Cancer Research, London, İngiltere; F. Hoffmann-La Roche Ltd
[7]Dr. Behçet Uz Çocuk Hastalıkları ve Cerrahisi Eğitim ve Araştırma Hastanesi, Tıbbi Patoloji Kliniği, İzmir
[8]Virasoft, New York, ABD
[9]Medipol Üniversitesi Tıp Fakültesi, Tıbbi Patoloji Ana Bilim Dalı, İstanbul

ÖZET

Amaç: Hirschsprung hastalığı (HH), çoğunlukla pediatrik hastalarda görülen nadir doğumsal hastalıktır. Ganglion hücrelerinin yokluğuyla karakterizedir. Hastalığın tanısı rektal biyopsi ile konulurken, intraoperatif proksimal rezeksiyon sınırının incelenmesi önerilmektedir. Ancak, frozen-kesit tekniğinden kaynaklanan artefaktlar yanlış tanı riskini artırmaktadır. Bu çalışmanın amacı, ganglion hücrelerini intraoperatif olarak derin öğrenme algoritmaları kullanarak tespit etmektir.

Gereç ve Yöntem: Algoritmamız, Ege Üniversitesi Hastanesi veri seti üzerinde retrospektif olarak eğitildi ve performansı Dr. Behçet Uz Çocuk Hastalıkları Hastanesi ve Medipol Üniversitesi Hastanesi veri setleri üzerinde retrospektif olarak test edildi. Bunun için 2010-2022 yılları arasında kolon biyopsisinde HH tanısı almış pediatrik 190 hastaya ait toplam 690 preparat dijital tarama cihazında taranarak, değerlendirildi ve hastanın tanı yaşı, cinsiyeti, biyopsi tarihi ve ganglion varlığı/yokluğu excel dosyasına kaydedildi. Kesitler, önce 2000x2000 piksel yamalara bölünerek 512x512 piksele yeniden boyutlandırıldı. Derin öğrenme için ResNet-50 mimarisi kullanıldı ve yorumlanabilirlik için GradCAM katmanı dahil edildi. Ganglion hücrelerini içerme olasılığı en yüksek olan en üst yamalar, patologlar tarafından gözden geçirilmek üzere ısı haritaları oluşturularak sunuldu.

Bulgular: Geliştirilen derin öğrenme modeli, frozen-kesitlerde ganglion hücrelerini tespit etmede yüksek doğruluk ve özgüllük gösterdi. Test veri setinde, modelin hassasiyeti %93,26 ve doğruluk oranı %92,8 olarak elde edildi. Bağımsız kohortlarda da benzer performans gözlendi ve doğruluk oranları sırasıyla %92,8 ve %90,1 dolayındaydı. Modelin yorumlanabilirliği, GRAD-CAM algoritması tarafından oluşturulan ısı haritalarının görselleştirilmesiyle artırıldı ve ganglion hücresi tespiti için önemli bölgeler vurgulandı. Sonuçlar, modelin ganglion hücrelerini güvenilir bir şekilde tespit edebildiğini ve HH tanı ve tedavisinde değerli bir araç olarak hizmet edebileceğini gösterdi.

Sonuç: HH ameliyatı sırasında frozen-kesitlerde ganglion hücrelerinin tespitinde patologlara yardımcı olabilecek yeni bir derin öğrenme modeli sunuyoruz. Modelimiz, hem iç hem de dış doğrulama veri setlerinde umut verici sonuçlar göstermiş ve tanıya katkıda bulunabilecek yorumlanabilir ısı haritaları sunmuştur. Çalışmamız, HH gibi nadir hastalıklar için intraoperatif karar destek sistemi olarak derin öğrenme modellerinin doğruluğu ve verimliliği artırma potansiyelini göstererek patolojide yapay zeka uygulamalarının ilerlemesine katkıda bulunmaktadır.

Anahtar Kelimeler: Derin öğrenme yöntemi, ganglion, Hirschsprung hastalığı, intraoperatif

Giriş ve Amaç

Hirschsprung hastalığı, çoğunlukla yenidoğan ve pediatrik hastalarda görülen nadir, konjenital bir hastalıktır (1). En önemli tanısal özelliği, distal kolondaki Meissner ve Auerbach pleksuslarında ganglion hücrelerinin yokluğudur. Bu durum normal bağırsak innervasyonu ve hareketliliğinin kaybına dolayısıyla megakolon, kronik kabızlık, tekrarlayan kolit veya yaşamı tehdit eden perforasyon riskine yol açabilen fonksiyonel bir bağırsak tıkanıklığına neden olur (2).

Hirschsprung hastalığı tedavisi cerrahidir. Ameliyat öncesi tanı ve etkilenen kolon segmentini belirlemek için biyopsi ile doğrulamak gerekir (3). Ameliyat sırasında da sağlam ganglionik ve hastalıklı aganglionik segmentlerin tespiti, cerrah tarafından transanal *pull-through* işleminin yapılabilmesi, rezeke edilecek "aganglionik bağırsak segmentinin" proksimal ucunu belirlemek ve anastomozun veya ostominin yerleştirilmesi gereken seviyeye karar vermek için genellikle intraoperatif frozen kesit değerlendirmesi yapılır (1). Sürecin zaman açısından kritik olması yanı sıra, dokunun tam kat yatırılışı veya kesit alma işlemindeki zorluklar, geçiş zonunda ganglion hücre sayısının azlığı, immatür ganglion hücrelerinin varlığı ve frozen kesitin parafin kesite göre daha düşük kalitede olması intraoperatif tanıyı daha da karmaşık hale getirmektedir. Preoperatif tanısal biyopsilerde doğruluğu artırmak için ek immünohistokimyasal yöntemler, hatta altyapısı uygun merkezlerde enzim histokimyadan yararlanılabilse de frozen incelemeler sırasında bu imkanlar bulunmamaktadır (1). Sonuçta intraoperatif frozen kesit inceleme hasta için gerekli, cerrah için kritik karar aldıran ancak patolog için çok sayıda kesit gerektirebilen, zamana karşı yarışılan, frozen tekniğinden veya deneyim eksikliğinden kaynaklanan hatalar ile yanlış tanı riski içeren oldukça stresli bir uygulamadır.

Bu çalışmanın amacı derin öğrenme algoritmaları kullanarak hematoksilen-eozin (H&E) boyalı frozen kesitlerin taranmış tüm preparat görüntülerinde (WSI-TPG) ganglion hücrelerini tespit edebilmektir.

Gereç ve Yöntem

2010-2022 yılları arasında tanı almış 173 pediatrik hastaya ait 366'sı frozen ve 302 parafin kesit olmak üzere toplam 668 preparat dijital olarak taranarak değerlendirildi. Demografik verilerle birlikte ganglion hücresi varlığı kaydedildi. Taranan preparatların 432'si Ege Üniversitesi Tıp Fakültesi Hastanesi (EUH), 39'u Medipol Üniversitesi Hastanesi (MUH) ve 197'si Dr. Behçet Uz Çocuk Hastalıkları ve Cerrahisi Eğitim ve Araştırma Hastanesi (BUH) merkezine aitti (Tablo 1). Model EUH verileri "eğitim seti" olarak kullanılarak geliştirildi. Toplamda EUH veri setinin %70'i eğitim, %15'i doğrulama ve %15'i test olmak üzere üç gruba ayrıldı. Eğitim setinde 186 frozen kesit ve 180 parafin kesit olmak üzere toplam 366 TPG kullanıldı (Tablo 1). Modelin performansını test etmek ve modelin farklı hastanelerde mevcut olan yüksek veri değişkenliğine uyumluluğunu değerlendirmek için eğitim setinde kullanılmayan frozen kesitlerden oluşan ayrı bir test seti oluşturuldu. Tüm veri setlerinde modelin rutin kullanımdaki performansını optimize etmek için oluşturulan setlerde "orijinal preparatlar" kullanıldı. Çalışma amacıyla ek bir kesit veya boyama işlemi yapılmadı.

Test kohortu BUH (TPG=99) ve MUH (TPG=39) ve EUH'ye ait eğitim setinde kullanılmayan 42 TPG olmak toplam 180 TPG'yi içermekteydi (Tablo 1). Test kohortunda BUH ve MUH'den alınan bağımsız veri setleri farklı marka tarama cihazında tarandı. Eğitim seti ve test kohortların frozen kesit ve parafin kesit dağılımı Tablo 1'de verildi.

Hem eğitim hem de test veri setlerindeki ganglion hücrelerini içeren bölgeler deneyimli üç patolog tarafından sınırlayıcı kutular kullanılarak etiketlendi. Her iki veri setine de dahil edilen TPG'lerin bütünlüğünü, kalitesini ve güvenilirliğini değerlendirmek için kapsamlı ve titiz bir kalite kontrol süreci uygulandı; boyama prosedürleri veya tarayıcı artefaktlarıyla ilgili sorunlar belirlendi ve uygunsuz TPG'ler veri setinden çıkarıldı.

Çalışmamızda ganglion tespitinde kullanılan derin öğrenme yönteminde kesitler, önce "*Clustering-constrained Attention Multiple Instance Learning* (CLAM) " yöntemi ile 2000x2000 piksel yamalara bölünerek 512x512 piksele yeniden boyutlandırıldı[5]. Bu yamalar daha sonra herhangi bir enterpolasyon yöntemi kullanmayan *numpy*[6] yeniden boyutlandırma işlevi kullanılarak 512x512 piksele yeniden boyutlandırıldı. Eğitim veri setimiz ganglion pozitif (4.000 yama) ve ganglion negatif (20.000 yama) sınıflardan oluşmaktaydı. Sınıfları dengelemek için, ganglion hücrelerinin yamalar içindeki konumunu rastgele değiştiren ve böylece pozitif yama sayısını 20.000'e çıkaran bir veri büyütme yöntemi uygulandı. Bu strateji, çeşitli arka plan dokuları arasında ganglion hücrelerini gösteren sağlam yama görüntüleriyle sonuçlandı.

Özellik çıkarımı *("feature extraction")* için *ImageNet* veri kümesi[8] üzerinde önceden eğitilmiş *ResNet-50*[7] mimarisi kullanıldı. *ResNet* gibi rezidüel ağlar özellikle tükenen gradyan problemini ele almadaki etkinlikleri ile tanınmaktadır ve literatürde özellik çıkarımı için yaygın olarak kullanılmaktadır. Mimari yapı, karmaşık görüntü temsillerinin öğrenilmesini kolaylaştıran çoklu konvolüsyonel katmanlar, toplu normalizasyon *(batch normalization),* aktivasyon fonksiyonları ve atlama bağlantılarından *(skip connections)* oluşan rezidüel blokları içerir. Veri setimiz için ganglion hücresi varlığı ve yokluğunu tespit etmekte işlem süresi ve doğruluk açısından en uygun modeli belirlemek amacıyla *MobileNetV2*[10], *MobileNetV3*[11], *ResNet101*[7], *ResNet18*[7], *ResNet50*[7], *Swin Transformer*[12], *Deep ViT*[13], *EfficientViT*[14] ve *CrossViT*[15] dahil olmak üzere aynı eğitim seti üzerinde *state of art* (SOTA) derin öğrenme modellerinin kapsamlı bir karşılaştırması yapıldı.

Karşılaştırmamız *ResNet50*'nin karşılaştırmamızdaki görüntü dönüştürücülere ve diğer modellere göre üstün performans gösterdiğini ortaya koydu. *Swin Transformer* gibi bazı modellerin aynı zamanda eğitim kohortu da olan EUH Veri Kümesi üzerinde daha yüksek doğruluk sergilemesine rağmen, bağım-

sız kohort (BUH ve MUH) üzerindeki performanslarının nispeten daha düşük olduğu dikkati çekti. Sonuçta süre ve doğruluk arasındaki denge göz önüne alındığında, *ResNet50* mimarisinin Hirschsprung hastalığında ganglion hücre tespiti için diğer derin öğrenme modellerine kıyasla üstünlük sergilediği sonucuna varıldı.

Modelimizdeki tüm ağ, Hirschsprung hastalığı kuşkulu dokularda oransal olarak çok az miktarda olabilecek ganglion hücre tespiti görevine özel olarak uyarlandı. Modelin öğrenme sürecini optimize etmek için 0,001 öğrenme oranı ve 0,85 momentum ile Stokastik gradyan inişi (SGD) optimizasyonu kullanıldı. Eğitim için iki *Nvidia Tesla A100 GPU* kullanıldı. Ayrıca, modelimizin kullanılabilirliğini artırmak ve ganglion hücrelerinin bulunduğu bölgeleri daha kolay gösterebilmek için modeldeki son katmanın özellik haritalarına göre tahmin edilen sınıf puanının gradyanını hesaplayarak bir ısı haritası oluşturan *GRAD-CAM* (Gradyan ağırlıklı Sınıf Aktivasyon Haritalaması) [9] algoritması kullanıldı. Ganglion içeren bölgelerin ısı haritaları patoloji uzmanları tarafından doğrulandı. Bu şekilde, ganglion hücrelerinin hedefli bir şekilde incelenmesi ve model tahminlerinin bilinçli bir şekilde yorumlanması sağlandı. Modelin ganglion hücresi bulunan alanlara daha yüksek dikkat puanları atayacak şekilde işlemesi sağlandı.

Okuyucu çalışması ("Reader Study") : Yapay zekâ modelimizin frozen kesitlerdeki ganglion hücrelerini tespit etme etkinliğini değerlendirmek için ayrıca farklı deneyim seviyelerine sahip 10 patologun modeli test edebileceği bir "okuyucu çalışması (*reader study)* " tasarlandı. Okuyucu çalışması patologlara her aşamada 50 frozen kesite ait TPG'lerinin sunulduğu iki aşama ve ikinci aşamaya geçmeden ilk görüntülerin "unutulmasını" sağlayacak 2 haftalık bir unutma süresini ("washout period") içermekteydi. Sunulan TPG'lerin 25'i ganglion hücresi içerirken, diğer 25'i TPG ganglion hücresi içermiyordu. İlk aşamada, patologlardan frozen kesitleri herhangi bir yapay zekâ yardımı olmadan teker teker incelemeleri istendi. Karar sonucu olarak rutin pratikteki uygulamaya benzer şekilde "pozitif (ganglion hücresi mevcut) ", "negatif" ve "parafin (tanı için parafin kesit ihtiyacı vardır) " olacak şekilde üç seçenek sunuldu. İkinci aşamada ise aynı frozen kesit TPG'si yanı sıra yapay zekâ modelinin ganglion hücreleri yönünde en yüksek olasılık verdiği iki yama görüntüsü ve bunlara karşılık gelen ısı haritaları sunuldu. Sonuçlar ve karar verme süreleri kaydedildi (Şekil 1).

Test kohortu için "tanısal doğruluk" ganglion hücresinin varlığı veya yokluğununun parafin kesit sonuçları ile karşılaştırıldığında "doğru" olarak bilinmesi (var iken "var"; yok iken "yok" demek) olarak tanımlandı. Okuyucunu çalışması bulguları istatistiksel olarak visual Turing test (VTT) ile karşılaştırıldı. Geleneksel yöntemlere (Faz 1) kıyasla tanı destek aracı kullanılarak elde edilen doğruluk (Faz 2) oranlarını değerlendirmek için *Wilcoxon sign rank* testi kullanıldı.

Bulgular

Model performansı

Çalışmamızda uyguladığımız derin öğrenme modeli, çeşitli veri kümeleri üzerinde dikkate değer bir performans sergiledi. Model, 660 pozitif ve 640 negatif yamadan oluşan EUH veri kümesinde %91,3 doğruluk ve negatif sınıf için %91,3 F1 kesinlik puanı elde ederken pozitif sınıf için %91,2 F1 puanı aldı. Model, 1523 pozitif yama ve 1285 negatif yamadan oluşan BUH veri kümesinde, negatif sınıf için %92,8 doğruluk ve %92,3 F1 puanı gösterirken, pozitif sınıf için %93,2 F1 puanı aldı. Benzer şekilde, 810 pozitif yama ve 1140 negatif yamadan oluşan MUH veri kümesinde model, negatif sınıf için %90,1 doğruluk ve %91,6 F1 skoru, pozitif sınıf için ise %87,7 F1 skoru sergiledi. Yama düzeyinde elde edilen bu sonuçlar, modelin ganglion hücrelerini doğru bir şekilde tespit etme ve farklı sınıflar arasında oldukça etkili ve verimli ayrım yapma yeteneğini göstermektedir. Isı haritalarının da yüksek doğrulukla ganglion hücresini işaret ettiği görüldü. Süre analizi istatistiksel olarak modelimizin 100 TPG'yi işleme süresinin ortalaması alınarak belirlendi ve ortalama iki dakikalık bir süre içinde tüm bir preparatı analiz etme kapasitesini sergilediği görüldü.

Tarayıcı veya test merkezi değişikliğinin model performansını etkilediği yönünde bir bulguya rastlanmadı. Ganglion hücrelerinin bulunduğu pozitif yamalar analiz edildiğinde modelimizin yalnızca ganglion hücrelerinin bulunduğu bölgelere yüksek dikkat puanları atadığı gözlemlenirken ganglion hücresi bulunmayan negatif bölgelerde ısı haritalarının dağınık olduğu görüldü. Bu sonuçlar, modelimizin tahmin için yalnızca ganglion hücrelerine odaklanmayı etkili bir şekilde öğrendiğini gösterdi. Okuyucu çalışması sonuçları da patologlara ısı haritaları sağlamanın tanı doğruluğunu artırdığı yönündeydi.

Okuyucu çalışması

Okuyucu çalışması yapay zekâ modeli kullanıldığında hem tanısal doğrulukta hem de tanı süresinde kayda değer iyileşmeler olduğunu ortaya koymaktadır. Ortalama olarak, patologların tanısal doğruluğu Faz 1'de %77 iken Faz 2'de anlamlı olarak %85,8'e yükseldiği görüldü (p= 0,007; *Wilcoxon-sign rank test).* Bu gelişme, yapay zekâ modelinin tahminlerinin, sağlanan yamalar ve ısı haritaları ile birlikte, patologlara doğru tanı koymada etkili bir şekilde yardımcı olduğunu göstermektedir. Ayrıca, bu okuyucuların verdiği yanıtlarda "parafin" deme oranlarının daha düşük olduğu (tanı için parafin kesitlerine daha az ihtiyaç duyduğu) görüldü. (Faz1'de 34 yanıta karşılık Faz 2'de 17 yanıt). Süre açısından değerlendirildiğinde yapay zekâ modelinin dahil edilmesinin, tanı süresinde önemli bir azalmaya da neden olduğu görüldü. Okuyucu çalışmasına katılanlar arasında 1 patolog dışında ortalama tanı süresi Faz 1'de 139,7 saniyeden Faz 2'de 70,5 saniyeye düşmüştü (p= 0,005; *Wilcoxon-sign rank test*). Bu önemli zaman kazanımı, yapay zekâ modelinin tanı sürecini hızlandırmadaki verimliliğini ve etkinliğini de vurguladı (Şekil 1).

Okuyucu çalışmasına katılan patologlar Hirschsprung hastalığı açısından deneyimlerine göre (3. basamak merkez veya > 10 yıl patoloji deneyimi) sınıflandıklarında 5 kişinin Hirschsprung hastalığı açısından deneyimli 5 kişinin görece daha az deneyimli olarak kabul edilebileceği görüldü ve bu iki grup için modelin etki performansının da farklılık gösterdiği dikkati çekti. Buna göre model görece deneyimsiz grupta doğruluk oranını artırmakta, deneyimli grupta ise değerlendirme süresini kısaltmaktaydı. Ancak çalışmaya katılan okuyucu sayısının azlığı nedeniyle istatistiksel bir anlamlılığa ulaşılamadı (p= >0,05) (Şekil 1). Bu bulgu, geliştirilen modelin ganglion hücrelerinin varlığını belirlemek için yeterli klinik destek sağladığı fikrini desteklemektedir.

Tartışma

Frozen kesit inceleme, hastaları etkin olmayan bir cerrahi girişim, daha ileri bir işlem veya komplikasyondan koruyan, cerrah için operasyon planını değiştirebilen, kritik karar vermeyi kolaylaştıran ancak patolog için ek inceleme ve özel boyama yapma şansı olmadan, suboptimal kesit kalitesi ile mikroskop başında çoğu kez yalnız ve hızlı karar vermesini gerektiren riskli ve zor bir değerlendirme yöntemidir. Hirschsprung hastalığı, prevalansı dünyanın çeşitli bölgelerinde farklılık göstermekle birlikte ortalama görülme sıklığı 1,3:10000 ile 1:5.000 arasında değişen bir hastalıktır (16). Hirschsprung hastalığında frozen inceleme ise ganglion hücrelerinin aranacağı kas tabakasının doku çıkarılır çıkarılmaz katlanmasına bağlı olarak doku oryantasyonunun özel manipülasyona ihtiyaç duyması, çok sayıda kesit gerektirebilmesi nedeniyle hazırlık ve değerlendirme süresinin uzayabildiği özellikli bir alandır. Hirschsprung hastalığının intraoperatif inceleme gerektiren diğer hastalıklar arasında nadir bir hastalık olması da öğrenme eğrisinin uzun olmasına yol açmakta ve potansiyel tanı hatalarına yol açabilmektedir.

Literatürde Hirschsprung hastalığında frozen ve parafin kesit uyum oranı oldukça düşük olup %3-33 gibi geniş bir aralıkta verilmektedir (17-18). Uyumsuzluk gösteren olgularda başlıca nedenler; geçiş zonundan alınan örneklerde ganglion hücre sayısının azlığı, yetersiz cerrahi örnekleme, yetersiz veya suboptimal doku yatışı nedeniyle tüm tabakaların tamamen görülememesi, frozen kesitten kaynaklanan teknik zorluklar, artefaktlar, immatür ganglion hücrelerinin varlığı ve bu konuda deneyim eksikliği olarak sayılabilir. Hirschsprung hastalığında yanlış ve yetersiz tanı, hastaya yetersiz veya gereksiz geniş bir cerrahi tedavi uygulanmasına ve ömür boyu hastalık riski taşımasına yol açabilmektedir (18).

Bu çalışmada, Hirschsprung hastalığı ameliyatı sırasında öncelikli hedef olarak ganglion hücresi bulmaya çalışan patologlara yardımcı olabilecek bir intraoperatif karar destek sistemi geliştirilmeye çalışılmıştır. Çalışmamızda, frozen kesitlerinin TPG'sinde ganglion hücresi için en iyi aday yamaların ve genel kararın (değerlendirme sonucunun) gösterilmesi amaçlanmış ve algoritma ile TPG'lerde ganglion hücreleri içermesi muhtemel ilgi alanlarını ısı haritaları yoluyla vurgulayarak patoloğun odağını etkili bir şekilde yönlendirebilmeyi başarabilmiştir. Okuyucu çalışmasında, çalışmaya katılan toplam on patologdan biri hariç hepsi, tanısal doğruluk açısından önemli bir karar verme süresi iyileştirmesi elde etmiştir. Karar doğruluk oranı da %77'den %85,8'e çıkmıştır. Ayrıca, okuyucuların tanı için "parafin kesit gerekir" yanıtını verme ihtiyacını daha az duyduğu gözlenmiştir (34 karşılık 17). Bu durum, derin öğrenme modelimizin özellikle Hirschsprung hastalığı konusunda deneyimli bir uzmana danışmanın mümkün olmadığı az patolog çalışan merkezlerde veya ganglion hücresinin sayıca az olması nedeniyle preparatın taramasının uzun zaman alacağı durumlarda zaman açısından kritik olan bu süreci ve tanıyı hızlandırabileceğini göstermektedir. Bu sonuç cerrahın karar verme süresini hızlandıracak, hasta açısından da anestezide kalma süresini azaltacaktır.

Uyguladığımız modelin kararsızlığı (kesin tanıyı parafine bırakma ihtiyacını) azaltması da benzer şekilde aynı seviyeden başka bir biyopsi alınması ihtiyacını veya yanlış/eksikli tanıyı azaltacak ve hastayı hem uzamış ameliyat riskinden hem de potansiyel olarak ikincil cerrahi müdahalelerden ve komplikasyonlardan koruyabilecektir.

Modelin uygulama aşaması teknik açıdan değerlendirildiğinde bazı zorluklar bulunmaktadır. Kesit hazırlama, boyama tekniği, TPG tarayıcı tipi ve frozen kesit artefaktları gibi farklılıklar, çok merkezli yapay zekâ performansını elde etmeyi zorlaştırmaktadır (19). Bu sorun, bir yapay zekâ modelinin veri kümesinin bir laboratuvarda eğitildiği ve başka bir laboratuvarda değerlendirildiği durumlarda daha da karmaşık hale gelir. Rutin pratikte aynı laboratuvarda bile zaman içerisinde kesit ve boya kalitesinde farklılıklar, teknisyenin el becerisinden kaynaklanan değişiklikler olabilmektedir. Yapay zekâ modelimizin başlıca güçlüklerinden biri, modelin eğitildiği veri setine dahil edilen olguların geniş uzun bir zaman aralığında tanı almış olması ve çalışma kapsamında ek bir kesit ve boyamanın yapılmamış olmasıdır. Ancak kesit ve boya kalitesinden kaynaklanan teknik sorunlara da yol açan bu durum aynı zamanda modelin gücünü de artırmış ve modelimizin çok merkezli veri kümesini içeren bağımsız test setlerinde başarılı bir performans sergilemesini sağlamıştır. Bu nedenle eğitim, doğrulama ve test veri setlerinin birden fazla merkezin tüm veri kümesini içerdiği göz önüne alındığında, modelimizin görünmeyen verilere genelleme yapabilme yeteneğine ve farklılıklara dayanıklı olduğu sonucuna varabiliriz. Modelin genelleme yeteneğini daha da artırmak için yapay zekâ eğitim sürecinde frozen ve parafin kesitlerinin tüm preparat görüntülerinin kullanılması da bu performansı artırmıştır ancak modelimizin bir parafin kesit test seti üzerinde denenmemiş olması bu konuda daha sağlıklı bir değerlendirme yapmamızı kısıtlamaktadır. Bu alanın gelecek çalışmalarımızda geliştirilmesi planlanmaktadır.

Yapay zekâ destekli model uygulmasında "yorumlanabilirlik", insanlarla birlikte çalışmayı amaçlayan bir yapay zeka algoritmasının kritik bir yönüdür. Bu nedenle, dijital patolojide

yaygın olarak kullanılan bir *Convolutional Neural Network* mimarisi olan *ResNet-50*'yi kullandık ve modelimize patologlar için arayacakları özelliği (çalışmamızda ganglion hücresini) vurgulayan yorumlanabilir ısı haritaları sunan bir *GradCAM* katmanı ekledik.

Okuyucu çalışması sonuçlarımız bunun patologlara hem karar verme süresinde hem de tanı doğruluğunda yardımcı olduğunu doğrulamaktadır. *GradCAM* katmanından gelen ısı haritaları, yapay zekâ modelinin yaptığı gösterimlerin patologların arama bölgeleriyle aynı olup olmadığının anlaşılmasına da yardımcı oldu. Isı haritaları, modelin genel olarak sinir ağlarının bulunduğu alanlara yüksek önem verdiğini, diğer tüm alanlara ise çok düşük önem verdiğini ve ganglion hücresi bulunan alanları doğrulukla işaret ettiğini gösterdi. Isı yoğunlukları hipertrofik muskularis mukoza veya hipertrofik sinir pleksusları gibi hastalık ile ilişkili morfolojik bulguların olduğu bölgelerde de düşüktü. Bu sonuçlar, modelimizin gerçekten de klinik olarak anlamlı sonuçlar verebileceğini göstermektedir.

Bağırsaktaki ganglion hücresi yoğunluğu yaşa ve bağırsak bölgesine göre değişmekle birlikte Hirschsprung hastalığı tanısı ile yapılan incelemelerde hastalıklı segment-normal segment geçişlerinde ganglion hücresi sayısı çoğu zaman birkaç hücreyi geçmemektedir. Bu özellik, veri kümemizde önemli ölçüde seyrek bir pozitif etiket bulunması anlamına geliyordu ve bunu telafi etmek için veri artırma tekniklerini kullandık. Bu yöntem hem modeli daha sağlam hale getirdi hem de veri setimizdeki (ganglion) pozitif alan- (ganglion) negatif alan "etiket"lerini dengeledi.

Oldukça uzun bir tarama yılı aralığına sahip ve çalışma kapsamında tek elden yeni kesit-boya yapılmak yerine orijinal preparatların kullanıldığı, dolayısıyla farklı kesit boya kalitesi spektrumuna sahip olan eğitim veri setimiz modelin çalışması aşamasında bazı sorunlar yaşamamıza yol açsa da bu sorunları aşmakta kullandığımız çözümlerin veya tercih ettiğimiz mimarilerin birden fazla merkeze ait preparatlardan oluşan (bağımsız) test kohortlarında ve okuyucu çalışmalarında yüksek verimliğe ulaşması, yine geliştirilen çözümlerin ve yapılan seçimlerin isabetliliği konusunda bize cesaret verdi.

Bu cesaretlendirici sonuçlara rağmen çalışmamızın gelecekteki çalışmalarda ele alınması gereken çeşitli sınırlamaları vardır. Birincisi, Hirschsprung hastalığı nadir görülen bir durum olduğundan veri setimiz (hastalık oranına göre geniş ancak bir yapay zekâ algoritması geliştirmek için) nispeten küçük ve dengesizdi. Bu nedenle, veri setimizde mümkün olan en yüksek çeşitlilik ve kalitenin sağlanması için büyük özen gösterilmesine rağmen modelimizin ganglion hücre morfolojisi ve dağılımının tüm olası varyasyonlarını yakalayamayabileceğini öngörmekteyiz. Bu bize modelimizin performansını ve güvenilirliğini artırmak için ileriki çalışmalarımızda daha farklı kaynaklardan daha fazla veri toplamamız ve eğitim örneklerimizin çeşitliliğini artırmak için veri artırma tekniklerini uygulamamız gerektiğini gösteriyor. İkincisi, modelimiz yalnızca intraoperatif konsültasyon için kullanılan frozen kesit TPG'lerde değerlendirildi. Modelin eğitim kohortuna eklediğimiz veriler nedeniyle parafin kesitlerde de çalışacağını öngörmekle birlikte bu deneyimimizi daha geniş bir seri ile tekrarlamamız gerekiyor.

Üçüncüsü, modelimiz yalnızca ganglion hücrelerinin varlığını tespit etmek için tasarlandı. Bu nedenle diğer bağırsak dismotilitelerinde görülebilecek hipoganglionozis, immatür ganglionlar, mega ganglionlar gibi çeşitli sinir anormalliklerini içeren karmaşık bir dizi ayırıcı tanıya sahip bir hastalıkla klinik ayrımda yetersiz kalma riski taşıyacağı öngörülebilir[2]. Bu sınırlamanın üstesinden gelmek için modelimizi, farklı tiplerdeki sinir anormalliklerini tanımlayabilen çok sınıflı veya çok etiketli sınıflandırma görevlerini gerçekleştirecek şekilde genişletmemiz gerekiyor. Dördüncüsü, modelimiz tanı ipuçları ve ayırıcı tanı spektrumu ile başlı başına geniş bir alan olan Hirschsprung hastalığının tanısı için tasarlanmadı bu nedenle ganglion hücresi yokluğunda deneyimli patologlarca kullanılan pleksus hipertrofisi, muskularis mukoza hipertrofisi gibi diğer histolojik ipuçlarını yakalamak konusunda eğitilmedi ancak daha ileri bir çalışma ile bu eksiklerin de giderilmesi planlanmaktadır.

Sonuç olarak, bu çalışmada Hirschsprung ameliyatı sırasında frozen-kesitlerde ganglion hücrelerinin tespitinde patologlara yardımcı olabilecek bir derin öğrenme modeli sunulmuştur. Modelimiz hem iç hem de dış doğrulama veri setlerinde umut verici sonuçlar göstermiş ve tanıya katkıda bulunabilecek kolay yorumlanabilir ısı haritaları sunmuştur. Çalışmamız, yalnızca ganglion hücrelerinin tespiti veya Hirschsprung hastalığı cerrahisine yardım açısından değil aynı zamanda diğer nadir hastalıklar için de derin öğrenme modellerinin intraoperatif değerlendirmede bir karar destek sistemi olarak verimliliği gösteren bir çalışma olarak kabul edilebilir niteliktedir. Bulgularımız patolojide yapay zekâ uygulamalarının ilerlemesine katkıda bulunması amacıyla sunulmuştur.

Kaynaklar

1. Smith, C., Ambartsumyan, L. & Kapur, R. P. Surgery, surgical pathology, and postoper- ative management of patients with hirschsprung disease. Pediatric and Developmental Pathology 23, 23–39 (2020).
2. Lotfollahzadeh, S., Taherian, M. & Anand, S. Hirschsprung disease. In StatPearls [Internet] (StatPearls Publishing, 2022).
3. Martucciello, G. Hirschsprung's disease, one of the most difficult diagnoses in pediatric surgery: a review of the problems from clinical practice to the bench. European journal of pediatric surgery 18, 140–149 (2008).
4. Beltman, L. et al. Diagnostic accuracy of calretinin and acetylcholinesterase staining of rectal suction biopsies in hirschsprung disease examined by unexperienced pathologists. Virchows Arch. 481, 245–252 (2022).
5. Lu, M. Y. et al. Data-efficient and weakly supervised computational pathology on whole-slide images. Nature biomedical engineering 5, 555–570 (2021).

6. Harris, C. R. et al. Array programming with NumPy. Nature 585, 357–362 (2020). URL https://doi. org/10.1038/s41586-020-2649-2.
7. He, K., Zhang, X., Ren, S. & Sun, J. Deep residual learning for image recognition. In Proceedings of the IEEE conference on computer vision and pattern recognition, 770– 778 (2016).
8. Deng, J. et al. Imagenet: A large-scale hierarchical image database. In 2009 IEEE conference on computer vision and pattern recognition, 248–255 (Ieee, 2009).
9. Selvaraju, R. R. et al. Grad-cam: Visual explanations from deep networks via gradient- based localization. In Proceedings of the IEEE international conference on computer vision, 618–626 (2017).
10. Sandler, M., Howard, A., Zhu, M., Zhmoginov, A. & Chen, L. -C. Mobilenetv2: Inverted residuals and linear bottlenecks. In Proceedings of the IEEE conference on computer vision and pattern recognition, 4510–4520 (2018).
11. Howard, A. et al. Searching for mobilenetv3. In Proceedings of the IEEE/CVF interna- tional conference on computer vision, 1314–1324 (2019).
12. Liu, Z. et al. Swin transformer: Hierarchical vision transformer using shifted windows. In Proceedings of the IEEE/CVF international conference on computer vision, 10012– 10022 (2021).
13. Zhou, D. et al. Deepvit: Towards deeper vision transformer. arXiv preprint arXiv:2103.11886 (2021).
14. Liu, X. et al. Efficientvit: Memory efficient vision transformer with cascaded group attention. In Proceedings of the IEEE/CVF Conference on Computer Vision and Pattern Recognition, 14420–14430 (2023).
15. Chen, C. -F. R., Fan, Q. & Panda, R. Crossvit: Cross-attention multi-scale vision trans- former for image classification. In Proceedings of the IEEE/CVF international confer- ence on computer vision, 357–366 (2021).
16. Tjaden, N. E. B. & Trainor, P. A. The developmental etiology and pathogenesis of hirschsprung disease. Translational research 162, 1–15 (2013).
17. Shayan, K., Smith, C. & Langer, J. C. Reliability of intraoperative frozen sections in the management of hirschsprung's disease. Journal of pediatric surgery 39, 1345–1348 (2004).
18. Maia, D. M. The reliability of frozen-section diagnosis in the pathologic evaluation of hirschsprung's disease. The American journal of surgical pathology 24, 1675–1677 (2000).
19. Jaafar, H. Intra-operative frozen section consultation: Concepts, applications and limi- tations. The Malaysian journal of medical sciences : MJMS 13, 4–12 (2006).

PSS-117 [Pulmoner Patoloji]

KÜÇÜK HÜCRELİ DIŞI AKCİĞER KANSERLERİNDE İMMÜNOHİSTOKİMYASAL CMTM6 VE PD-L1'İN KLİNİKOPATOLOJİK VE PROGNOSTİK ÖNEMİ

Seda Tas Ayçiçek[1], *Sıdıka Fındık*[2]
[1]Necmettin Erbakan Üniversitesi Meram Tıp Fakültesi, Tıbbi Patoloji Ana Bilim Dalı, Konya; Aksaray Eğitim Ve Araştırma Hastanesi, Tıbbi Patoloji Ana Bilim Dalı, Aksaray
[2]Necmettin Erbakan Üniversitesi Meram Tıp Fakültesi, Tıbbi Patoloji Ana Bilim Dalı, Konya

ÖZET

Amaç: Akciğer kanseri dünya çapında en sık görülen 2. kanserdir ve kanser nedenli ölümlerin en sık nedenidir. İmmünoterapinin geliştirilmesiyle birlikte akciğer kanseri tedavisinde umut verici gelişmeler meydana gelmiştir. Programlanmış ölüm 1 (PD-1) / Programlanmış ölüm ligandı 1 (PD-L1) yolu, tümör mikroçevresi içinde immün toleransın sürdürülmesini kontrol eder. CKLF-like MARVEL transmembrane domain containing 6 (CMTM6) tip 3 transmembran proteini olup PD-L1 düzenleyicisi olarak rol alır. Bu durum CMTM6'nın PD-L1 ile kombine veya bağımsız bir terapötik hedef olarak kullanılabileceğini düşündürmüştür. Çalışmamızda PD-L1 ve CMTM6 belirteçlerini immunhistokimyasal yöntemle değerlendirerek sonuçları prognostik verilerle karşılaştırmayı amaçladık.

Gereç ve Yöntem: Meram Tıp Fakültesi Patoloji Anabilim Dalında 2015-2021 yılları arasında tanı almış 100 adet küçük hücreli dışı akciğer karsinomu (KHDAK) vakası değerlendirildi. Vakalara immünhistokimyasal CMTM6 ve PD-L1 boyaları uygulanarak veriler klinikopatolojik parametrelerle istatiksel olarak karşılaştırıldı.

Bulgular: Çalışmaya dahil edilen tüm hastaların H- PD-L1 skoru ortancası 10,00 (1. çeyrek:0,00- 3. Çeyrek:70,00), H-CMTM-6 skoru ortancası ise 40,00 (1. çeyrek:10,00- 3. Çeyrek:100,00) olarak tespit edildi. Tümör çapı ≥5 cm olan hastaların H-PD-L1 ve H-CMTM6 skorları tümör çapı <5 cm olan hastalara göre istatistiksel olarak anlamlı yüksekti (p=0,014, p=0,013). Histolojik tipi adenokarsinom olan hastaların hem H-PD-L1 hem de H-CMTM6 skorları skuamöz hücreli karsinom ve diğer karsinom tiplerine göre istatistiksel olarak anlamlı düşük saptandı (p=0,004, p=0,001). Tüm KHDAK vakaları için Grade 1 hastaların H-PD-L1 ve H-CMTM6 skorlarının, Grade 2 ve Grade 3 hasta gruplarına göre istatistiksel olarak anlamlı düşük olduğu bulundu (p=0,011, p=0,043). H-PD-L1 ve H-CMTM6 skorları arasında pozitif yönde iyi derecede korelasyon saptandı (r=0,636, p<0,001). Visseral plevra invazyonu olan hastaların visseral plevra invazyonu olmayan hastalara göre 2, 478 kat (%95 GA=1,086-5,658, p=0,031), uzak metastazı olan hastaların ise uzak metastazı olmayan hastalara göre 2, 202 kat (%95 GA=1,026-4,727, p=0,043) daha fazla ölüm riski olduğu belirlendi.

Sonuç: Akciğer kanserinde CMTM6'yı prognostik bir belirteç ya da terapötik bir ajan olarak kullanabilmek için daha kapsamlı çalışmalar yapılması önemlidir.

Anahtar Kelimeler: Akciğer, CMTM6, Karsinom, PD-L1

Giriş ve Amaç

The International Agency for Research on Cancer (IARC)'ın bir parçası olan The Global Cancer Observatory (GCO)'nin GLOBOCAN 2020 veritabanına göre akciğer kanseri dünya çapında tahmini 2,2 milyon yeni kanser vakası ile en çok tanı alan ikinci kanser ve yaklaşık 1, 8 milyon ölümle de kansere bağlı ölümlerin en sık nedenidir (1).

Akciğer kanserlerinde tedavi hastalığın evresi ve hastanın performans durumuna göre değişkenlik göstermektedir. Küçük

hücreli dışı akciğer karsinomlarının (KHDAK) % 40'ı, küçük hücreli karsinomların (KHK) ise % 62'si tanı anında metastatik olup radikal tedavi yöntemi olan cerrahi seçeneklerini kaybetmiş hastalardır (2). Günümüzde bu hastalar için umut verici gelişmeler yaşanmıştır. Bu gelişmeler arasında immünoterapi de yer almaktadır. Programmed cell death (Programlanmış hücre ölümü) -1 (PD-1), aktive T ve B lenfositlerde bulunan inhibitör reseptör olup Programmed cell death ligand (Programlanmış hücre ölümü ligandı) -1 (PD-L1) ve Programmed cell death ligand (Programlanmış hücre ölümü ligandı) -2 (PD-L2) olmak üzere iki adet ligandı vardır. PD-1 ve ligandları PD-L1 / PD-L2 inflamatuar yanıtlar sırasında periferik dokulardaki T hücrelerinin efektör işlevini sınırlamak için birincil olarak görev alan bağışıklık kontrol noktası proteinleridir ve otoimmüniteyi sınırlarlar. Bu proteinler tümör mikro çevresinden eksprese edildiğinde tümör hücrelerinin immün sistemden kaçışını sağlar. Anti-PD-L1 ilaçlar, immün hücreler üzerinde oluşan inaktiviteyi ortadan kaldırıp tümör hücrelerinin yok edilmesini sağlar (3).

CKLF-like MARVEL transmembrane domain containing 6 (CMTM6) ilk olarak 2003 yılında tanımlanmış bir protein olup biyolojik işlevi 2017 yıllarına kadar bilinmiyordu (4). CMTM6'nın PD-L1'e bağlandığı PD-L1'i stabilize ettiği ve bunun sonucunda ise bağışıklık sistemi üzerindeki inhibitör etkisini artırdığı anlaşılmıştır. Ayrıca PD-L1'in lizozom aracılı bozulma için hedeflenmesini engeller (5, 6). Bu durum CMTM6'nın PD-L1 ile kombine veya bağımsız bir terapötik hedef olarak kullanılabileceğini düşündürmüştür. CMTM6'nın biyolojik işlevi hayvan deneylerinde araştırılsa da klinik önemi hakkında halen yeterli bilgi bulunmamaktadır.

Çalışmamızda Meram Tıp Fakültesi Patoloji Anabilim Dalı Laboratuvarında 2015-2021 yılları arasında tanı almış 100 adet KHDAK vakasında PD-L1 ve CMTM6 belirteçlerini immunhistokimyasal yöntemle değerlendirerek birbirleriyle ve prognostik verilerle ilişkisini karşılaştırmayı amaçladık.

Gereç ve Yöntem

Çalışmaya Necmettin Erbakan Üniversitesi Meram Tıp Fakültesi Tıbbi Patoloji Anabilim Dalı laboratuvarında incelenerek tanı almış 2015-2021 yıllarına ait 100 adet KHDAK vakası dahil edilmiştir. Hastalara ait klinik bilgiler ve arşiv preparatlarının incelenmesi sonucu yaş, cinsiyet, tümör lateralitesi, tümör yerleşim yeri, tümör çapı, histolojik tip, histolojik alt tip, grade, lenfovasküler invazyon, lenf nodu metastazı, hava yolu yayılımı, uzak metastaz, sigara, pTNM evreleri, klinik evreleri, sağ kalım süreleri kaydedildi.

Klinik ve patolojik veriler kaydedildikten sonra immünhistokimyasal boyama için tümörü en iyi temsil eden, histolojik derecenin yüksek, nekrozun en az olduğu optimal boyutta materyal içeren blok seçildi. Seçilen bloklara immünhistokimyasal PD-L1 ve CMTM6 antikorları uygulandı.

PD-L1'in tümör içerisinde heterojen boyanması ve literatürdeki bazı çalışmalar göz önüne alınarak immünreaktivite H skorlaması üzerinden değerlendirildi (7). Buna göre tümör hücrelerinin boyanma yoğunluğu alveolar makrofajların boyanma yoğunluğuna göre 4 seviyeye ayrılmıştır.

0: Boyanma yok

1+: Alveolar makrofajdan daha az yoğunlukta membranöz boyanma

2+: Alveolar makrofajla aynı seviyede membranöz boyanma

3+ Alveolar makrofajdan daha fazla membranöz boyanma

Rastgele seçilen 3 alanın 200X büyütmede taranmasıyla PD-L1 boyanma yüzdesi elde edildi. Bu değerlendirmeler sonrasında H skor aşağıdaki gibi belirlendi.

H-skor = (0 x boyanma yoğunluğu 0 olan alanların yüzdesi) + (1 x boyanma yoğunluğu 1+ olan alanların yüzdesi) + (2 x boyanma yoğunluğu 2+ olan alanların yüzdesi) + (3 x boyanma yoğunluğu 3+ olan alanların yüzdesi)

H-PD-L1 skor 0-300 arasında bir değer olup her bir olgunun H-skoru hesaplanmıştır. İstatiksel değerlendirme için H-PD-L1 skoru <75 ve ≥75 olarak 2 gruba ayrılmıştır (8).

CMTM6 için de H skorlaması yapılmış olup sitoplazmik veya membranöz boyanma pozitif olarak değerledirilmiştir. Boyanma yoğunlukları 4 kategoride sınıflandırılmıştır (8).

0: Boyanma yok

1: Soluk boyama /açık sarı boyama

2: orta düzeyde boyama /sarı-kahverengi boyama

3: güçlü boyama / kahverengi boyama

H-CMTM6 skor = (0 x boyanma yoğunluğu 0 olan alanların yüzdesi) + (1 x boyanma yoğunluğu 1+ olan alanların yüzdesi) + (2 x boyanma yoğunluğu 2+ olan alanların yüzdesi) + (3 x boyanma yoğunluğu 3+ olan alanların yüzdesi)

H-CMTM6 skor 0-300 arasında bir değer olup istatiksel değerlendirme için H-CMTM6 skoru <70 ve ≥70 olarak 2 gruba ayrılmıştır (Koh et al., 2019).

Araştırma sonucu elde edilen veriler bilgisayar ortamında SPSS (Statistical Package for Social Sciences) 27.0 paket programı ile analiz edildi.

Bulgular

Çalışmaya dahil edilen tüm hastaların H- PDL1 skoru ortancası 10,00 (1. çeyrek:0,00- 3. Çeyrek:70,00), H-CMTM-6 skoru ortancası ise 40,00 (1. çeyrek:10,00- 3. Çeyrek:100,00) olarak tespit edildi.

Tümör çapı ≥5 cm olan hastaların H- PDL1 ve H-CMTM6 skorları tümör çapı <5 cm olan hastalara göre istatistiksel olarak anlamlı yüksekti (p değerleri sırasıyla; p=0,014, p=0,013).

Histolojik tipi adenokarsinom olan hastaların hem H-PDL1 hem de H-CMTM6 skorları skuamöz karsinom ve diğer karsinom tiplerine göre istatistiksel olarak anlamlı düşük saptandı (p değerleri sırasıyla; p=0,004, p=0,001).

Tüm KHDAK vakaları için Grade 1 hastaların H-PDL1 ve H-CMTM6 skorlarının, Grade 2 ve Grade 3 hasta gruplarına göre istatistiksel olarak anlamlı düşük olduğu bulundu (p değerleri sırasıyla; p=0,011, p=0,043).

Grade 3 adenokarsinomlu hastaların H-CMTM6 skoru, Grade 1 ve Grade 2 adenokarsinomlu hastalara göre istatistiksel olarak anlamlı yüksek saptandı (p=0,008). Klinik evre 1 hastaların H-PDL1 skoru diğer evrelerdeki (evre 2-3-4) hastalara göre istatistiksel olarak anlamlı düşük saptandı (p=0,020).

Non-müsinöz adenokarsinomlarda baskın paterne göre WHO 2021 sınıflaması IASCL non-müsinöz adenokarsinom gradelemesi referans alınarak 3 farklı grup oluşturulmuştur.1. Grup lepidik patern, 2. Grup asiner ve papiller patern, 3. Grup ise solid, mikropapiller ve kompleks glandüler/kribriform paternden oluşmaktadır. 3. Grubun H-PD-L1 ve H-CMTM6 skorlarının diğer 2 gruba göre istatiksel daha yüksek olduğu saptanılmıştır (p değerleri sırasıyla p=0,001, p=0,001)

Boya skorları ile sosyodemografik ve tümöral özellikler arasındaki ilişki karşılaştırılmış olup H-PDL1 ve H-CMTM6 skorları arasında pozitif yönde iyi derecede korelasyon saptandı (r=0, 636, p<0,001). Tümör çapı ve grade (tüm KHDAK vakaları için) ile H-PDL1 skoru arasında pozitif yönde düşük-önemsiz korelasyon bulundu (r değerleri sırasıyla; r=0,254, r=0,241, p değerleri sırasıyla; p=0,011, p=0,016). Tümör çapı ve grade (tüm KHDAK vakaları için) ile H-CMTM6 skoru arasında pozitif yönde düşük-önemsiz korelasyon bulundu (r değerleri sırasıyla; r=0,241, r=0,218, p değerleri sırasıyla; p=0,016, p=0,029).

H-CMTM6 skoru ile adenokarsinom vakalarındaki grade arasında pozitif yönde orta derecede, diğer karsinom gradeleri arasında pozitif yönde mükemmel derecede istatistiksel olarak anlamlı korelasyon tespit edildi (r değerleri sırasıyla; r=0,594 r=0, 906, p değerleri sırasıyla; p<0,001, p=0,013).

Sonuç

Çalışmamızda immünhistokimyasal PD-L1 ve CMTM6 antikorlarının birbirleriyle ve prognostik verilerle ilişkisi araştırılmıştır. KHDAK'inde prognoz ve tedavi yanıtını öngörmek için kullanılan PD-L1 moleküler belirteci ile ilgili çok sayıda çalışma mevcut olup PD-L1'in düzenleyici mekanizmalarıyla ilgili sınırlı sayıda bilgi mevcuttur. Çalışmamızda PD-L1 ile CMTM6 ekspresyonları arasında pozitif yönde korelasyon gösterilmiş olup hem PD-L1 hem de CMTM6; ≥5 tümör boyutu, yüksek grade, ileri evre gibi kötü prognostik faktörlerle ilişkili bulunmuştur. Hem PD-L1 hem de CMTM6'nın sağ kalım üzerine etkisi çalışmamızda istatiksel olarak anlamlı bulunmamış olup büyük örneklemlerde daha farklı sonuçlar çıkabileceğini düşünmekteyiz.

CMTM6 negatif PD-L1 pozitif olgunun bulunmaması nedeniyle PD-L1 ifadesi için CMTM6 ifadesi zorunlu mu sorusu akla gelmektedir. Bu sorunun yanıtı için daha büyük vaka serilerinde araştırma yapılması gerektiğini düşünüyoruz.

Çalışmamızda PD-L1 ve CMTM6 arasındaki korelasyonu göstermiş olup CMTM6'nın KHDAK tedavisinde PD-L1 inhibitörleri ile kombine ya da tek başına terapötik bir ajan olarak kullanılabileceğini düşünmekteyiz.

Kaynaklar

1. Sung H, Ferlay J, Siegel RL, Laversanne M, Soerjomataram I, Jemal A, et al. Global cancer statistics 2020: GLOBOCAN estimates of incidence and mortality worldwide for 36 cancers in 185 countries. CA Cancer J Clin. 2021; 71 (3) :209–49.
2. Goksel T, Akkoclu A. Pattern of lung cancer in Turkey, 1994-1998. Turkish Thoracic Society, Lung and Pleural Malignancies Study Group. Respiration. 2002; 69:207–10.
3. Shukuya T, Carbone DP. Predictive markers for the efficacy of anti–PD-1/PD-L1 antibodies in lung cancer. Journal of thoracic oncology. 2016; 11 (7) :976–88.
4. Han W, Ding P, Xu M, Wang L, Rui M, Shi S, et al. Identification of eight genes encoding chemokine-like factor superfamily members 1–8 (CKLFSF1–8) by in silico cloning and experimental validation. Genomics. 2003; 81 (6) :609–17.
5. Burr ML, Sparbier CE, Chan YC, Williamson JC, Woods K, Beavis PA, et al. CMTM6 maintains the expression of PD-L1 and regulates anti-tumour immunity. Nature. 2017; 549 (7670) :101–5.
6. Mezzadra R, Sun C, Jae LT, Gomez-Eerland R, De Vries E, Wu W, et al. Identification of CMTM6 and CMTM4 as PD-L1 protein regulators. Nature. 2017; 549 (7670) :106–10.
7. Igarashi T, Teramoto K, Ishida M, Hanaoka J, Daigo Y. Scoring of PD-L1 expression intensity on pulmonary adenocarcinomas and the correlations with clinicopathological factors. ESMO Open. 2016; 1 (4) :e000083.
8. Koh YW, Han JH, Haam S, Jung J, Lee HW. Increased CMTM6 can predict the clinical response to PD-1 inhibitors in non-small cell lung cancer patients. Oncoimmunology. 2019; 8 (10) :e1629261.

PSS-118 [Pulmoner Patoloji]

KIRK YAŞ ALTI GENÇ HASTALARDA KÜÇÜK HÜCRELİ DIŞI AKCİĞER KANSERİNE AİT KLİNİKOPATOLOJİK ÖZELLİKLER VE MOLEKÜLER PROFİL

Doğu Vurallı Bakkaloğlu, Yasemin Özlük

İstanbul Üniversitesi İstanbul Tıp Fakültesi, Tıbbi Patoloji Anabilim Dalı, İstanbul

ÖZET

Amaç: Küçük hücreli dışı akciğer karsinomu (KHDAK), 40 yaş altı bireylerde nadir görülüp sıklıkla ileri evrede saptanır. Daha ileri yaşa kıyasla, genetik değişiklikler ile ilişkisi sıktır. Çalışmamızda, 40 yaş altı bireylerde KHDAK tanısında, klinikopatolojik parametreler ile moleküler değişikliklerin ve bunların sağkalımla ilişkilerinin araştırılması hedeflendi.

Gereç ve Yöntem: Anabilim dalımızda 2011-2022 yılları arasında incelenmiş, akciğer sitoloji, biyopsi ve rezeksiyon materyalleri, sistem üzerinden taranarak 40 yaş altı KHDAK tanılı 63 hasta çalışmaya dahil edildi. Yaş, cinsiyet gibi demografik veriler, sigara öyküsü, tanı konulan materyal türü, histolojik alt tip, detaylı

morfolojik özellikler, tanı anındaki hastalık evresi, varsa moleküler test sonuçları ve moleküler incelemelerde kullanılan materyal, tümör yüzdesi gibi veriler patoloji raporları üzerinden retrospektif olarak dökümante edildi. Sağkalım verileri elde edildi. Biyoistatistiksel analizler için Statistical Package for Social Sciences (SPSS) 22 programı kullanıldı.

Bulgular: Hastaların ortalama yaşı 35,65±4,47 olup, 35'i (%55,6) erkekti. Tanı, 35'inde (%55,6) küçük biyopsi, 21'inde (%33,3) sitoloji, 7'sinde (%11,1) hem doku hem sitoloji ile konulmuştu. Kırk beş (%71,4) adenokarsinom, 12 (%19,1) skuamöz hücreli karsinom, 4 (%6,3) KHDAK tiplendirilemeyen ve 2 (%3,2) büyük hücreli nöroendokrin karsinom mevcuttu.11 (%17,5) hasta Evre 3, 38 (%60,3) hasta Evre 4 idi. Moleküler testlerin çalışıldığı 36 (%57,1) hastanın %50'sinde genetik değişiklik (5 [%13,9] *EGFR* mutasyonu; 9 [%25] *ALK*, 3 [%8,3] *ROS1* ve 1 [%2,8] *NTRK1* gen translokasyonu) saptandı. *ROS1* gen yeniden düzenlenmesi olan bir hastada eş zamanlı *BRAFV600E* mutasyonu, diğer bir hastada ise *RET* gen yeniden düzenlenmesi birlikteliği bulundu. *ALK* gen yeniden düzenlenmesi izlenen hastaların %66, 7'sinde taşlı yüzük hücreli morfoloji hakimdi. Evre 3-4 hastalardan genetik değişiklik saptanan ve tedaviye ulaşabilenlerin sağkalımı, mutasyon saptanmayan gruba göre daha uzun bulundu (p<0,001)

Sonuç: Kırk yaş altı yaş grubunda akciğer kanseri nadir de olsa görülebilmektedir. Bu hastalar genellikle ileri evrelerde başvurmaktadır. Moleküler test pozitiflik oranı ve bununla ilişkili olarak hedefe yönelik tedaviye erişme imkanı bu grup hastada yüksektir.

Anahtar Kelimeler: Küçük hücreli dışı akciğer kanseri, moleküler, EGFR, ALK, ROS1

Giriş

Küçük hücreli dışı akciğer karsinomu (KHDAK), 40 yaş ve altı bireylerde nadir görülür ve sıklıkla ileri evrede saptanır. Daha ileri yaşa kıyasla, genetik değişiklikler ile ilişkisi sıktır. Çalışmamızda, 40 yaş ve altı bireylerde KHDAK tanısında, klinikopatolojik parametreler ile moleküler değişiklikler ve bunların sağ kalımla ilişkilerinin araştırılması hedeflendi.

Gereç ve Yöntem

Anabilim dalımızda 2011-2022 yılları arasında incelenmiş, akciğer sitoloji, biyopsi ve rezeksiyon materyalleri, sistem üzerinden taranarak 40 yaş ve altı KHDAK tanılı 60 hasta çalışmaya dahil edildi. Yaş, cinsiyet gibi demografik veriler, sigara öyküsü, tanı konulan materyal türü, histolojik alt tip, detaylı morfolojik özellikler, tanı anındaki hastalık evresi, varsa moleküler test sonuçları ve moleküler incelemelerde kullanılan materyal, tümör yüzdesi gibi veriler patoloji raporları üzerinden retrospektif olarak dökümante edildi. Sağ kalım verileri elde edildi. Biyoistatistiksel analizler için Statistical Package for Social Sciences (SPSS) 22 programı kullanılarak ortalama-medyan değerler, sıklık oranları, Pearson ki kare testi, Student T testi ve Kaplan Meier sağ kalım analizleri uygulandı.

Bulgular

Hastaların ortalama yaşı 35,7±4,5 olup, 32'si (%53,3) erkek, 28'i (%46,7) kadın idi. Tanı, 26'sında (%43,3) küçük doku biyopsisi (bronş biyopsisi ve trucut biyopsi), 22'sinde (%36,7) sitoloji (balgam, lavaj, transbronşiyal ince iğne biyopsisi ve transtorasik ince iğne biyopsisi), 6'sında (%10) hem doku hem sitoloji, 6'sında (%10) ise rezeksiyon (3'ü metastatik lenf nodu eksizyonu, 1'i parsiyel plevra rezeksiyonu, 1'i frozen eşliğinde wedge rezeksiyon, 1'i interstisyel akciğer hastalığı nedeniyle yapılan wedge rezeksiyon) ile konulmuştu.

Histolojik alt tip olarak 45 (%75) adenokarsinom, 10 (%16,7) skuamöz hücreli karsinom, 2 (%3,3) KHDAK tiplendirilemeyen, 2 (%3,3) büyük hücreli nöroendokrin karsinom ve 1 (%1,7) adenoid kistik karsinom mevcuttu. Tanı için alınan ilk biyopsilerin 46'sı (%76,7) akciğerdeki primer odaktan, 14'ü (%23,3) ise plevra, lenf nodu, kemik ve beyin gibi metastatik odaklardan alınmıştı.

Tanı anında hastaların 43'ü (%71,7) Evre 4, 10'u (%16,7) Evre 3, 5'i (%8,3) Evre 2 ve 2'si (%3,3) Evre 1 idi. Moleküler testlerin çalışıldığı 43 (%71,7) hastanın 21'inde (%55,8) genetik değişiklik saptandı. Genetik analizleri yapılan hastalarda klinik ve morfolojik parametrelerin karşılaştırması Tablo 1'de verilmiştir. Genetik değişiklik saptanan hastaların tümünde histolojik tip adenokarsinom idi. Üç (%, 14,3) hasta Evre 3, 18'i (%85,7) Evre 4'de idi. Bu hastaların 9'unda (%42,9) ALK gen yeniden düzenlenmesi, 7'sinde (%33,3) EGFR mutasyonu, 4'ünde (%19,0) ROS1, 1'inde (%4,8) NTRK1 gen yeniden düzenlenmesi görüldü. ROS1 gen yeniden düzenlenmesi izlenen 3 hastadan 1'inde eşlik eden BRAF V600E mutasyonu, bir diğerinde ise RET gen yeniden düzenlenmesi birlikteliği bulundu. EGFR mutasyonu saptanan 7 hastanın tamamında ekzon 19 delesyonu görüldü. Bu hastalardan birinde eş zamanlı T790M direnç mutasyonu gösterildi. Genetik değişiklik bulunan hastaların 5'i (%23,8) hedefe yönelik tedavi alamadı. ALK gen yeniden düzenlenmesi izlenen hastaların 7'sinde (%77,8) taşlı yüzük hücreli morfoloji hakimdi.

Hastaların ortalama takip süresi 36,04±17,50 (1-147) ay idi (sağ kalım oranı %30). Klinik ve patolojik parametrelerin sağ kalımla ilişkisi Tablo 2'de verilmiştir. Sağ kalım analizlerinde, yaş, cinsiyet ve histolojik alt tipin sağ kalımla ilişkisi saptanmazken, erken evredeki hastaların sağ kalım süresi daha uzun bulundu (p=0,006). Genetik değişiklik saptanan hastaların tamamı adenokarsinom morfolojisinde olduğundan, daha ileri sağ kalım analizlerinde, genetik değişiklik saptanan, ancak hedefe yönelik tedavi alamamış 5 hasta ve 6 SCC, 2 BHNEK hastası kohorttan çıkarılarak, adenokarsinom ve KHDAK tanısı alan hastalarla yeni bir kohort oluşturuldu (n=30). Bu grup içinde 28 (%93,3) adenokarsinom, 2 (%6,7) KHDAK tanılı hasta mevcuttu. Bu kohortta hedefe yönelik tedavi alan hastaların sağ kalımının daha uzun olduğu saptandı (34,79±11,20, 71,54±15,02; p=0,019) (Şekil 1).

Tartışma ve Sonuç

Kırk yaş ve altı yaş grubunda akciğer kanseri nadir olarak görülebilmektedir. Bu hastalar genellikle ileri evrelerde başvurmaktadır. Hedef gen bölgeleri ve hedefe yönelik tedavi seçenekleri arttıkça hastaların sağkalım süreleri artmaktadır. Moleküler test pozitiflik oranı ve bununla ilişkili olarak hedefe yönelik tedaviye erişim imkanı bu grup hastada yüksektir. Bu nedenle, bu yaş grubu hastalara, tümör morfolojisinden bağımsız olarak moleküler testlerin uygulanması önem arz etmektedir.

Kaynaklar

1. Suidan AM, Roisman L, Belilovski Rozenblum A, Ilouze M, Dudnik E, Zer A and Peled N. Lung Cancer in Young Patients: Higher Rate of Driver Mutations and Brain Involvement, but Better Survival. Journal of Global Oncology 2019 :5, 1-8.
2. Liu, Y., Zeng, H. et al. Unique molecular features and clinical outcomes in young patients with non-small cell lung cancer harboring ALK fusion genes. J Cancer Res Clin Oncol 146, 935–944 (2020).
3. Viñal D, Martínez D, Higuera O and Castro J. Genomic profiling in non-small-cell lung cancer in young patients. A systematic review. ESMO Open. 2021 Feb; 6 (1) :100045.
4. Yang B, Li j, Li F, Zhou H, Shi W, Shi H et al. Comprehensive analysis of age-related somatic mutation profiles in Chinese young lung adenocarcinoma patients. Cancer Medicine. 2019; 8: 1350–1358.

PSS-119 [Pulmoner Patoloji] [Özet Metin]

KÜÇÜK HÜCRELİ DIŞI AKCİĞER KARSİNOMLARININ YENİ NESİL DİZİLEME VE FLORESAN İN SİTU HİBRİDİZASYON YÖNTEMİ İLE SÜRÜCÜ GEN MUTASYON PROFİLİNİN ANALİZİ: TEK MERKEZ DENEYİMİ

Cansu Benli Işık, Esen Gül Uzuner, Halide Nur Ürer
Sağlık Bilimleri Üniversitesi, Haseki Eğitim ve Araştırma Hastanesi, İstanbul

ÖZET

Amaç: Akciğer kanseri ülkemizde ve dünyada kansere bağlı ölümlerin en sık nedenidir. Kanser hücrelerinin moleküler profilinin aydınlatılmasıyla; tedavide hedefe yönelik stratejilere odaklanılmıştır. Uluslararası rehberlerde küçük hücreli dışı akciğer karsinomlarında (KHDAK) ilk basamakta epidermal büyüme faktörü reseptörü (EGFR) mutasyonları, anaplastik lenfoma kinaz (ALK) ve ROS1 yeniden düzenlemeleri ve BRAF mutasyonlarına bakılması önerilir. Bu mutasyonların insidans verileri çoğunlukla Avrupa ve Amerika çalışmalarına dayanmaktadır. Biz de bölümümüzde gerçekleştirdiğimiz moleküler incelemeleri analiz ederek Türkiye verisinin oluşumuna destek olmayı amaçladık.

Gereç ve Yöntem: 2022 yılında bölümümüzde DNA temelli yeni nesil dizileme (NGS) ve floresan in situ hibridizasyon (FISH) yöntemi ile moleküler analizleri yapılan KHDAK olgularının moleküler verileri incelendi. KHDAK sürücü mutasyonlardan EGFR, KRAS, BRAF, ALK, ROS-1, ERBB2, MET ekzon 14 arandı. Ortalama derinlik eşiği 500 kabul edildi. Hastaların demografik verileri, moleküler test yapılan örnek tipi, saptanan mutasyon çeşitleri belirlendi.

Bulgular: Çalışmaya dahil edilen 191 olgunun 156'sı erkek, 35'i kadın; yaş aralığı 32-86'dır. 96'sı sitoloji/hücre bloğu; diğerleri biyopsi/ rezeksiyon materyalidir. Yeni nesil dizileme yöntemi ile 24 olguda (% 12,5) KRAS G12C missense mutasyonu saptandı (K/E: 6/18, yaş ortalaması: 60, 9). 2 olguda KRAS G12V missense mutasyonu görüldü. 12 (%6,5) olguda EGFR pozitifliği görüldü (K/E: 4/8, yaş ortalaması: 59). Olgulardan 7'sinde ekzon 19 delesyonu; 4'ünde ekzon 21 L858R missense mutasyonu; 1'inde ekzon 18 G719A missense mutasyonu gözlendi. 4 olguda ERBB2 ekzon 7 ve ekzon 8'de nokta mutasyonlar; 2 olguda BRAF V600E mutasyonu; 2 olguda PIK3CA'da missense mutasyon; 1 olguda MAP2K1'de delesyon; 1 olguda MET ekzon 14 atlama mutasyonu saptandı. Floresan in situ hibridizasyon yöntemiyle ALK yeniden düzenlenmesi 1 olguda saptandı. ROS1 yeniden düzenlenmesi görülmedi.

Sonuç: Çalışmamızda literatüre göre mutasyon görülme oranlarımız daha düşüktü. Bunun nedeni ırksal-bölgesel farklılıklar olabileceği gibi, vaka sayımızın sınırlı oluşu gerçek insidansları temsil etmiyor olabilir. Kanser insidanslarında ülke verisinin oluşturulması ulusal sağlık politikalarının şekillendirilmesinde önem taşır ve KHDAK'ların genetik mutasyon profilinin belirlenmesi için daha geniş vaka serileri içeren çalışmalara ihtiyaç vardır.

Anahtar Kelimeler: Küçük hücreli dışı akciğer karsinomu, yeni nesil dizileme (NGS), moleküler test, EGFR, KRAS, ALK

PSS-120 [Pulmoner Patoloji]

AKCİĞER KANSERİNDE KRAS MUTASYON ANALİZİ: DİĞER "DRİVER" MUTASYONLARDAN FARKLI BİR HASTA PROFİLİ Mİ?

Selin Tokat[1], Emine Bozkurtlar[2], Handan Kaya[2]
[1]Marmara Üniversitesi Sağlık Bilimleri Enstitüsü, Patoloji Anabilim Dalı
[2]Marmara Üniversitesi Tıp Fakültesi, Tıbbi Patoloji Anabilim Dalı

ÖZET

Amaç: KRAS mutasyonu akciğer adenokarsinomlarının %35'inde bulunur. KRAS G12C ise akciğer adenokarsinomlu tüm hastaların yaklaşık %13'ünde gösterilmiştir. Çalışmamızın amacı KRAS incelemesi yapılan akciğer kanseri olgularında KRAS sıklığını saptamak ve KRAS ile klinikopatolojik özellikleri ve PD-L1 durumununun ilişkisini sorgulamaktır.

Gereç ve Yöntem: KRAS mutasyon analizi yapılan 616 olgu çalışmaya dahil edildi. Olguların yaşı, cinsiyeti, tanısı, KRAS mutasyon analizi ve PD-L1 immünekspresyonu değerlendirmeye alındı. PD-L1 için TPS≥%50 yüksek pozitif, TPS≥%1-49 düşük pozitif ve TPS<%1 negatif olarak değerlendirildi.

Bulgular: KRAS analizi yapılan 616 olgunun; 507'si erkek (%82,3), 109'u kadın (%17,7) olup yaş ortalaması 65'ti.

KRAS çalışılan olguların 320'si (%51,9) adenokarsinom, 168'i (%27,3) skuamöz hücreli karsinom, 128'i (%20,8) küçük hücreli dışı karsinomdu. Adenokarsinomların 114'ünde (%35,6) KRAS pozitif, 206'sında (%64,4) KRAS negatif görüldü Skuamöz hücreli karsinomlaın 14'ünde (%8,3) KRAS pozitif, 154'ünde (%91,7) KRAS negatif görüldü. KRAS adenokarsinomlarda daha sık saptandı (p<0,001).

KRAS negatif saptanan (453) olguların; 383'ü (%84,5) erkek, 70'i (%15,5) kadın ve KRAS pozitif saptanan (163) olguların; 124'ü (%76) erkek, 39'u (%24) kadın olup, istatiksel analiz sonucunda KRAS kadınlarda daha sık saptandı (p=0,015). KRAS erkeklerle karşılaştırıldığında daha genç kadınlarda görüldü (p<0,001).

KRAS G12C 73 (%44,7) olguyla en sık saptanan mutasyon tipi olup 53'ü (%72,6), erkek 19'u (%27,4) kadın, KRAS G12C dışı mutasyonların saptandığı 90 (%65,3) olgunun ise 71'i (%78,9) erkek, 19'u (%21,1) kadın olup istatiksel olarak cinsiyet ve tanı açısından bu iki grup olgu arasında anlamlı fark izlenmedi. Ancak KRAS G12C ile karşılaştırıldığında KRAS G12C dışı mutasyonlar daha yaşlı olgularda saptandı (p=0,038).

Olguların 552'sine (%89,6) PD-L1 belirteci uygulandı. KRAS negatif saptanan 408 olguda PD-L1 59'unda (%14,5) yüksek pozitif, 98'inde (%24) düşük pozitif ve 251'inde (%61,5) negatif olarak saptandı. KRAS pozitif saptanan 144 olguda 27 (%18, 7) yüksek pozitif, 40 (%27,8) düşük pozitif ve 77 (%53,5) negatif PD-L1 skorları izlendi. KRAS izlenen olgularda PD-L1 immünekspresyonu daha sık gözlenmekle birlikte istatiksel anlamlılık saptanamadı (p=0,091).

Sonuç: Çalışmamızda literatürle uyumlu olarak KRAS kadınlarda ve adenokarsinom olgularında daha sık saptanmış, KRAS mutasyon tiplerinden en sık KRAS G12C mutasyonu görülmüştür. KRAS G12C hastaları KRASG12C dışı mutasyonlardan daha genç hastalardır. KRAS mutasyonu varlığında PD-L1 immünekspresyon pozitifliği de beklenebilir.

Anahtar Kelimeler: Akciğer kanseri, adenokarsinom, KRAS, PD-L1

Giriş

Akciğer kanseri, dünyada kansere bağlı ölümlerin bir numaralı sebebidir (1). KRAS mutasyonu akciğer adenokarsinomlarının %35'inde bulunur. KRAS glisin-sistein mutasyonu (G12C), küçük hücreli dışı akciğer kanser (KHDAK)'lerindeki KRAS mutasyonlarının yaklaşık %44'ünü oluşturur ve KRAS G12C akciğer adenokarsinomlu tüm hastaların yaklaşık %13'ünde gösterilmiştir (2, 3).

PD1/PD-L1 (programmed cell death 1/programmed death-ligand 1) yolağı tümör hücrelerinin immün sistem tarafından tanınmasını engelleyerek tümörün gelişimine neden olan mekanizmalardan biridir (4). KHDAK'lerinin yaklaşık %60'ında PD-L1 ekspresyonu vardır (5)

Anti-PD1/PD-L1 immünoterapisi, son on yılda evre III-IV KHDAK için hedefe yönelik tedavi seçeneklerinden biri olarak ortaya çıkmıştır (6). Çalışmamızın amacı KRAS incelemesi yapılan akciğer kanseri olgularında KRAS sıklığını saptamak ve KRAS ile klinikopatolojik özellikleri yanı sıra ve PD-L1 durumununun ilişkisini sorgulamaktır.

Gereç ve Yöntem

Marmara Üniversitesi Pendik Eğitim ve Araştırma Hastanesi Patoloji Laboratuvarında, 2021-2023 tarihleri arasında akciğer kanseri olgularında uygulanan moleküler panelde, KRAS mutasyon analizi yapılan 616 olgu çalışmaya dahil edildi.

Olguların yaşı, cinsiyeti, tanısı, KRAS mutasyon analizi ve PD-L1 immünekspresyonu değerlendirildi. PD-L1 için Tumor Proportion Score (TPS) kullanılarak değerlendirme yapıldı; TPS≥%50 yüksek pozitif, TPS≥%1-49 düşük pozitif ve TPS<%1 negatif olarak skorlandı.

Olgulara ait parafin bloklardaki tümör dokusundan izole edilen DNA örneği; kodon 12, 13, 59, 61, 117 ve 146'daki 19 somatik mutasyonu (G12D, G12A, G12V, G12S, G12R, G12C, G13D, G13C, A59T/Q61K, Q61L/Q61R/Q61H 183A>C/Q61 183A>T, K117N 351A>C/K117N 351A>T/A146T/A146V/A146P) tespit eden AmoyDx KRAS mutasyon kiti ile BioRad CFX96 real time PCR cihazında çalışıldı. PD-L1 (Ventana-Clone SP263) immünhistokimya yöntemi ile Bench Mark Ultra Ventana IHC/ISH cihazında boyanarak değerlendirildi. İstatiksel analiz ki-kare testi ile yapıldı.

Bulgular

KRAS analizi yapılan 616 olgunun; 507'si erkek (%82,3), 109'u kadın (%17,7) olup, yaş ortalaması 65'ti. KRAS çalışılan olguların 320'si (%51,9) adenokarsinom, 168'i (%27,3) skuamöz hücreli karsinom, 128'i (%20,8) KHDAK'du.

Adenokarsinomların 114'ünde (%35,6) KRAS pozitif, 206'sında (%64,4) KRAS negatif görüldü. KRAS mutasyonu pozitif adenokarsinom olgulardan; 52'sinde (%45,6) KRAS G12C mutasyonu, 62'sinde (%54,4) KRAS G12C dışı mutasyonlar saptandı. Skuamöz hücreli karsinomların 14'ünde (%8,3) KRAS pozitif, 154'ünde (%91,7) KRAS negatif görüldü. KRAS mutasyonu pozitif skuamöz karsinom olgulardan; 3'ünde (%21,4) KRAS G12C mutasyonu, 11'inde (%78,6) KRAS G12C dışı mutasyonlar saptandı. KRAS adenokarsinomlarda daha sık izlendi (p<0,001) (Şekil 1).

KRAS negatif saptanan (453) olguların; 383'ü (%84,5) erkek, 70'i (%15,5) kadın ve KRAS pozitif saptanan (163) olguların; 124'ü (%76) erkek, 39'u (%24) kadın olup, istatiksel analiz sonucunda KRAS kadınlarda daha sık saptandı (p=0,015). KRAS pozitif vakalarda yaş ortalaması erkeklerde 65, kadınlarda 62 saptandı ve istatiksel analiz sonucunda KRAS erkeklerle karşılaştırıldığında daha çok genç kadınlarda görüldü (p<0,001).

KRAS G12C 73 (%44,7) olguyla en sık saptanan mutasyon tipi olup 53'ü (%72,6) erkek, 19'u (%27,4) kadındı. KRAS G12C dışı mutasyonların saptandığı 90 (%65,3) olgunun ise 71'i (%78,9) erkek, 19'u (%21,1) kadındı. İstatiksel olarak cinsiyet ve tanı açısından bu iki grup arasında anlamlı fark izlenmedi. Ancak KRAS G12C dışı mutasyonu olan olguların KRAS G12C mutasyonu saptanan olgular ile karşılaştırıldığında daha ileri yaşta olduğu saptandı (p=0,038) (Şekil 2). Olguların 552'sine (%89,6) PD-L1 belirteci uygulandı. KRAS negatif saptanan 408 olguda PD-L1; 59'unda (%14,5) yüksek pozitif, 98'inde (%24) düşük pozitif ve 251'inde (%61,5) negatif olarak saptandı. KRAS pozitif saptanan 144 olguda; 27 (%18,7) yüksek pozitif, 40 (%27,8) düşük pozitif ve 77 (%53,5) negatif PD-L1 skorları izlendi. KRAS G12C mutasyonu pozitif saptanan 63 olguda PD-L1; 12'sinde yüksek pozitif (%19), 17'sinde düşük pozitif (%27) ve 34'ünde negatif (%54) saptandı. KRAS mutasyonu G12C dışı pozitif saptanan 81 olguda PD-L1; 15'inde yüksek pozitif (%18,5), 23'ünde düşük pozitif (%28,4) ve 43'ünde negatif (%53,1) izlendi. KRAS izlenen olgularda PD-L1 immünekspresyonu daha sık gözlenmekle birlikte, istatiksel anlamlılık saptanamadı (p=0,091) (Şekil 3). KRAS G12C mutasyonları; diğer driver mutasyonlar ile büyük ölçüde birbirini dışlıyordu. Sadece 8 olguda ilgili ko-mutasyonlar vardı. KRAS G12C ile birlikte görülen bu mutasyonlardan 2'si G12D, 6'sı ise G12V mutasyonuydu. KRAS G12V ve Q61x ko-mutasyonu ise bir olguda, KRAS G12D mutasyonu ile EGFR L858R mutasyonu bir arada bir olguda saptandı.

Tartışma

KRAS mutasyonu KHDAK'lerinde en sık mutasyona uğrayan onkogendir ve en sık adenokarsinomlarda görülür (2, 3, 7). KHDAK' de KRAS mutasyonu kadınlarda erkeklerden daha sık izlenmektedir (3). Çalışmamızda da KRAS mutasyonu; adenokarsinomlarda ve kadınlarda daha sık saptandı.

KRAS pozitif vakalarda yaş ortalaması erkeklerde; 65, kadınlarda; 62 olarak saptandı ve istatiksel analiz sonucunda da KRAS erkeklerle karşılaştırıldığında daha genç kadınlarda görüldü (p<0,001). Ancak KRAS G12C ile karşılaştırıldığında KRAS G12C dışı mutasyonlar daha yaşlı olgularda saptandı (p=0,038).

KRAS G12C mutasyonu, KHDAK'lerindeki KRAS mutasyonlarının yaklaşık %44'ünü oluşturur ve KRAS G12C; akciğer adenokarsinomu tüm hastaların yaklaşık %13'ünde bulunur (2). Çalışmamızda en sık saptadığımız KRAS mutasyonu; G12C mutasyonuydu. Diğer çalışmalarda da KRAS G12C mutasyonu, KHDAK' de en sık görülen KRAS mutasyonu olarak gösterilmiştir (3, 8, 9, 10).

KRAS mutasyonları klasik driver mutasyonlardır ve nadiren diğer hedeflenebilir mutasyonlarla birlikte ortaya çıkar (8). KRAS G12C, KHDAK'de diğer aktive edici KRAS mutasyonlarıyla birlikte ortaya çıkabilir (10). Çalışmamızda 8 olguda KRAS G12C ile ko-mutasyon saptandı. KRAS G12C mutasyonunun G12V ile ko-mutasyonu; KHDAK'de KRAS G12C'ye özgü inhibitör olan AZ'8037'nin duyarlılığını etkilediği gösterilmiştir (7). Diğer bir çalışmada ise; KRAS G12C inhibitör direncini G12V ve G13D mutasyonları ile ilişkilendirmiştir (11). Bizim olgularımızdan KRAS G12C ve G12V mutasyonunun birlikte izlendiği 6 olgu saptadık.

Anti-PD1/PD-L1 immünoterapisi, son on yılda evre III-IV KHDAK için hedefe yönelik tedavi seçeneklerinden biri olarak ortaya çıkmıştır (6). KHDAK'lerinin yaklaşık %60'ında PD-L1 ekspresyonu vardır (5). KRAS mutasyonuna eşlik eden düşük PD-L1 pozitifliği (TPS≥%1-49) ve sonrasında yüksek PD-L1 pozitifliği (TPS≥%50); KRAS G12C mutasyonunda, KRAS G12C dışı mutasyonlardan daha sıklıkla ilişkilendirilmiştir (3, 9, 12). Çalışmamızda PD-L1 ve KRAS ilişkisi açısından istatiksel olarak anlamlılık saptanmamakla birlikte, KRAS mutasyonu izlenen olgularda PD-Ll immünekspresyonunun (düşük/yüksek pozitifliği) daha sık olduğunu gözlemledik.

Çalışmamızın başlıca sınırlılıkları; referans merkezi olmamız ve hastaların klinik takiplerinin hastanemizde yapılmaması nedeniyle; sigara öyküsü ve klinik evrenin bilinmemesidir.

Çalışmamızda KRAS kadınlarda ve adenokarsinom olgularında daha sık saptanmış, KRAS mutasyon tiplerinden en sık KRAS G12C mutasyonu görülmüştür. KRAS G12C mutasyonlu hastalar, KRAS G12C dışı mutasyonlulardan daha genç hastalardır. KRAS mutasyonu varlığında PD-L1 immünekspresyon pozitifliği de beklenebilir. 28 Mayıs 2021'de Amerika Birlesik Devletleri Gıda ve İlaç İdaresi (U. S. Food and Drug Administration-FDA), KRAS G12C mutasyonuna sahip olan ve önceden en az bir sistemik tedavi almış olan KHDAK'lu hastalarda ilk tedavi olarak sotorasibe onay vermiştir (13). KRAS G12C mutasyonunu etkili bir şekilde hedef alan tedavi ajanlarının keşfi sadece bir başlangıçtır. Hastaların KRAS mutasyonu acısından mutasyon alt tipinin de değerlendirilmesi her geçen gün daha da önem kazanmaktadır.

Kaynaklar

1. Nasim F, Sabath BF, Eapen GA. Lung cancer. Med Clin North Am. 2019 May; 103 (3) :463-473.
2. Veluswamy R, Mack PC, Houldsworth J, Elkhouly E, Hirsch FR. KRAS G12C-Mutant Non-Small Cell Lung Cancer: Biology, Developmental Therapeutics and Moleculer Testing. J Mol Diagn. 2021 May; 23 (5) :507-520.
3. Judd J, Karim A, Khan H, at al. Characterization of KRAS Mutation Subtypes in Non-small Cell Lung Cencer. Mol Cancer Ther. 2021 Dec; 20 (12) :2577-2584.
4. Bozkurtlar E' Kaya H. Akciğer Kanserinde Molaküler Patoloji. Nucl Med Semin 2018; 4:26-31. DOI:10. 4274/nts. 2018.004
5. Rafei H, El-Bahesh E, Finianos A, Nassereddine S, Tabbara I. Immune-based Therapies for Non-small Cell Lung Censer Anticanser Res. 2017 Feb; 37 (2) :377-387.
6. Dantoing E, Piton N, Salaün M, Thiberville L, Guisier F. Anti-PD1/PD-L1 Immunotherapy for Non-Small Cell Lung Cancer with Actionable Oncogenic Driver Mutations. Int J Mol Sci. 2021 Jun 11; 22 (12) :6288.
7. Reck M, Carbone DP, Garassino M, Barlesi F. Targeting KRAS in non-small cell lung cancer: recent progress and new approaches. Ann Oncol. 2021 Sep; 32 (9) :1001-1110.

8. Araujo LH, Mendes Souza B, Leite LR, Parma SAF, Malta FSV, Freire MCM. Molecular profile of KRAS G12C-mutant colorectal and non-small cell lung cancer. BMC Cancer. 2021 Feb 25; 21 (1) :193.
9. Aredo JV, Padda SK, Kunder CA, Han SS, Neal JW, Shrager JB, Wakelee HA. Impact of KRAS mutation subtype and concurrent pathogenic mutations on non-small cell lung cancer outcomes. Lung Cancer. 2019 Jul; 133:144-150.
10. Vaclova T, Chakraborty A, Sherwood J, Ross S, Carroll D, Barrett JC, Downward J, Bruin EC. Concomitant KRAS mutations attenuate sensitivity of non-small cell lung cancer cells to KRAS G12C inhibition. Sci Rep. 2022 Feb 17; 12 (1) : 2699.
11. Zhao Y, Murciano-Goroff YR, Xue JY, Ang A, Lucas J, Mai TT at all. Diverse alterations associated with resistance to KRAS (G12C) inhibition. Nature. 2021 November; 599 (7886) : 679-683.
12. Cefali M, Epistolio S, Ramelli G, Mangan D, Molinari F, Martin V, Freguia S, Mazzuchelli L, Froesh P, Frattini M and Wannesson L. Correlation of KRAS G12C Mutation and High PD-L1 Expression with Clinical Outcome in NSCLC Patients Treated with Anti-PD1 Immuntherapy. J Clin Med. 2022 Mar; 11 (6) : 1627.
13. FDA Approves First Targeted Therapy for Lung Cancer Mutation Previously Considered Resistant to Drug Therapy. fda. gov 28 May. 2021

PSS-121 [Pulmoner Patoloji]

KÜÇÜK HÜCRELİ DIŞI AKCİĞER KANSERLERİNDE İMMÜNOHİSTOKİMYASAL VE MOLEKÜLER YÖNTEM İLE NTRK FÜZYONU ARAŞTIRILMASI

Ubeydullah Öztürk[1], Sevin Başer Öncel[2], Emel Kılıçarslan[1], Burcu Taşköylü[3], Ferda Bir[1]
[1]Pamukkale Üniversitesi, Tıbbi Patoloji Ana Bilim Dalı, Denizli
[2]Pamukkale Üniversitesi, Göğüs Hastalıkları Ana Bilim Dalı, Denizli
[3]Pamukkale Üniversitesi, Tıbbi Onkoloji Ana Bilim Dalı, Denizli

ÖZET

Amaç: Küçük hücreli dışı akciğer karsinomları akciğer kanserlerinin en sık rastlanan tipidir. Erken evre tümörlerde rezeksiyon önerilirken, ileri evre tümörlerde kemoradyoterapiye ek olarak immünoterapi ve sürücü onkogenin hedeflendiği tedaviler geliştirilmiştir. Küçük hücreli dışı akciğer karsinomlarında EGFR, ALK, ROS1, RET, BRAF V600E, MET Ekson 14 ve NTRK genetik değişikliklerini hedefleyen tirozin kinaz inhibitörleri tedavide önemli rol oynamaktadır. NTRK genleri Trk proteinlerini kodlayan NTRK1, NTRK2 ve NTRK3' den oluşan bir gen ailesidir. Bazı tümörlerde temel genetik değişiklik olarak NTRK füzyonları tespit edilmiştir. Küçük hücreli dışı akciğer karsinomlarında nadiren NTRK füzyonları bildirilmiştir. NTRK füzyonu saptanan hastalarda tirozin kinaz inhibitörleri belirgin klinik yanıt sağlamıştır. NTRK füzyon tespiti için immünhistokimyasal yöntemler yanı sıra FISH, RT-PCR ve NGS testleri kullanılmaktadır.

Gereç ve Yöntem: Bu çalışmaya kurumumuzda tanı almış 295 küçük hücreli dışı akciğer karsinom olgusu alındı. Olguların tümü Pan-TRK immünhistokimyasal ekspresyonu, klinikopatolojik parametreler ve prognoz açısından incelendi. İmmünhistokimyasal Pan-TRK pozitifliği RT-PCR yöntemi ile doğrulandı. RT-PCR ile NTRK füzyonu saptanan olgularda NTRK füzyonu FISH yöntemi ile tekrar doğrulandı.

Bulgular: İmmünhistokimyasal olarak Pan-TRK (EPR17341 klonu) ekspresyonu 24 (%8,1) olguda izlendi. Bu 24 olguya RT-PCR testi uygulandı. Bu moleküler doğrulama testi sonucunda 24 olgudan 3 (%12,5)'ünde NTRK3 füzyonu tespit edildi. NTRK füzyon pozitif 2 (%67) olgu skuamöz hücreli karsinom, bir (%33) olgu ise adenokarsinomdu. FİSH ile bu 3 füzyon doğrulandı.

Sonuç: Popülasyonumuzda literatür ile uyumlu şekilde tümör çapının büyümesi, lenf nodu metastazı, uzak metastaz varlığı ve sonuç olarak ileri evre prognozu olumsuz yönde etkilemekteydi. Çalışma grubumuza ait yaş verileri literatür ile tutarlılık göstermekte olup ileri yaşı daha kısa yaşam süresi ile ilişkili bulduk. Küçük hücreli dışı akciğer karsinomlarının %8, 1'inde literatüre benzer şekilde immünhistokimyasal olarak Pan-TRK ekspresyonu saptadık. İmmünhistokimyasal olarak pozitif olgularımızın %12, 5'unda ise RT-PCR ile NTRK3 füzyonu saptadık ve FISH ile bulgularımızı konfirme ettik. Skuamöz hücreli karsinomlarda NTRK3 füzyonu bulgumuz, bu genin sürücü fonksiyonu daha etkili olabileceğini düşündürmüştür. Daha geniş seriler ile bulgumuzun desteklenebileceğini düşünmekteyiz.

Anahtar Kelimeler: Akciğer, Küçük Hücreli Dışı Karsinom, NTRK

Giriş

Küçük hücreli dışı akciğer karsinomları (KHDAK) akciğer kanserlerinin en sık rastlanan tipidir. Erken evre tümörlerde cerrahi rezeksiyon, ileri evre tümörlerde ise kemoradyoterapi ile son yıllarda immünoterapi ve sürücü onkogenin hedeflendiği tedaviler öne çıkmaktadır.

KHDAK'larının terapötik stratejisi, sürücü onkogenleri hedefleyen moleküler hedefli tedavinin ortaya çıkmasıyla önemli ölçüde değişmiştir. KHDAK vakalarının yaklaşık üçte birinde terapötik olarak hedeflenebilir sürücü onkogenler tespit edilmektedir. Şimdiye kadar, epidermal büyüme faktörü reseptörünü (EGFR), anaplastik lenfoma kinazı (ALK), ROS1 protoonkogen reseptör tirozin kinaz (ROS1) ve serin / treonin protein kinaz BRAF (BRAF)'ı hedefleyen kinaz inhibitör tedavisi standart tedavidir.

Nörotrofik tropomiyozin reseptör kinaz (NTRK) 1, NTRK2 ve NTRK3 genleri tarafından kodlanan Tropomyozin reseptör kinaz (Trk) ailesi reseptörleri TrkA, TrkB ve TrkC'nin kontrolsüz aktivasyonu ile sonuçlanan NTRK genlerindeki değişiklikler, birçok tümör tipinde kanser gelişiminin temel bir özelliği olarak giderek daha fazla kabul görmektedir. NTRK gen füzyonları, son zamanlarda birçok solid tümörde kanser tedavisinin yeni hedefleri olarak tanımlanmıştır.

Bu çalışmanın amacı NTRK gen füzyonlarının laboratuvarımızda tanı konan KHDAK'larının tümörogenezinde ne oranda rol oynadığını saptamak, NTRK gen füzyonlarının klinikopatolojik parametreler ve prognoz ile ilişkisini araştırmaktır.

Gereç ve Yöntem

Olgu Seçimi ve Doku Mikroarray Blokların Hazırlanması

Bu çalışmaya hastanemizde 2012-2023 yılları arasında KHDAK tanısı alan; 147'si rezeksiyon ve 148'i biyopsi materyali olmak üzere rastgele seçilmiş 295 hasta dahil edildi.

Olguların patoloji raporlarında bulunan histopatolojik özelliklerin doğrulanması ve Dünya Sağlık Örgütü 2021 kriterlerine göre olguların güncel histopatolojik tiplendirmesi yapıldı. Uygun alanlar bloktan çıkartılarak 24 adet doku yuvası bulunan mikroarray bloğuna haritalandırılarak yerleştirildi.

İmmünohistokimya (İHK)

Mikroarray yöntemi ile oluşturulmuş yeni bloklardan, yüklü lamlara 4-5 µm kalınlığında kesitler alındı. Kesitlere standart protokolle VENTANA, Benchmark Ultra (Ventana Medical Systems, USA) tam otomatik İHK boyama cihazı ile VENTANA Pan-TRK (EPR17341 klonu) primer antikoru kullanılarak boyama yapıldı. Tümör hücrelerindeki %1 ve daha fazla nükleer, sitoplazmik ve membranöz boyanma pozitif kabul edildi.

Reverse Transkriptaz Polimeraz Zincir Reaksiyonu (RT-PCR)

İHK'sal olarak pozitif saptanan 25 olguya 'RNeasy® FFPE Handbook RNA izolasyon kiti kullanılarak tümörlere ait RNA'lar ekstrakte edildi.

NTRK1, NTRK2, NTRK3 onkogen analizi PCR geneMAP™ NTRK Fusion Transcript Detection Kiti kullanılarak COBAS z480 cihazı ile yapıldı. NTRK 1-2-3 füzyon bölgelerinde ct değeri veren amplifiye olmuş örnekler NTRK füzyonu açısından pozitif olarak değerlendirildi.

Floresan in-situ hibridizasyon (FİSH)

RT-PCR sonucunda NTRK3 füzyon saptanan olgular ZytoLight SPEC NTRK3 çift renk breakapart probu kullanılarak, FISH yöntemi ile füzyon durumu değerlendirildi. NTRK füzyonu olan anormal bir hücrede bir çift yan yana iken diğer kırmızı ve yeşil sinyal çiftinde ayrılma izlendi. Füzyon pozitif kabul etmek için %20'lik eşik değer belirlendi.

İstatistiksel Analiz

Veriler, IBM SPSS Statistics 22 paket programı kullanılarak analiz edildi. Tüm analizlerde $p<0,05$ değeri istatistiksel olarak anlamlı kabul edildi.

Bulgular

Bu çalışmaya kurumumuzda tanı almış 295 küçük hücreli dışı akciğer karsinom olgusu alındı. Olguların 148 (%50,2)'inin biyopsi, 147 (%49,8)'sinin ise rezeksiyon materyali mevcuttu. Tüm olguların 188 (%63,7)'i skuamöz hücreli karsinom, 85 (%28,8)'i adenokarsinom, 9 (%3,1)'u küçük hücreli dışı karsinom, 10 (%3,4)'u sarkomatoid karsinom, 3 (%1,0)'ü ise büyük hücreli karsinom tanılıydı. Olguların tümü Pan-TRK immünhistokimyasal ekspresyonu, klinikopatolojik parametreler ve prognoz açısından incelendi. İmmünhistokimyasal Pan-TRK pozitifliği reverse transkriptaz polimeraz zincir reaksiyonu yöntemi ile doğrulandı. Reverse transkriptaz polimeraz zincir reaksiyonu ile NTRK füzyonu saptanan olgularda NTRK füzyonu floresan in situ hibridizasyon yöntemi ile tekrar doğrulandı. Klinikopatolojik verilerden tümör çapı, tümör evresi, lenf nodu metastazı evresi ve uzak metastaz evresi ile olguların total sağkalım süresi arasında istatistiksel olarak anlamlı fark saptandı ($p<0,05$). Tümör çapı arttıkça, tümör evresi artmakta, lenf nodu metastazı evresi ve uzak metastaz evresi ilerledikçe total sağkalım süresi azalmaktaydı.

İmmünhistokimyasal olarak Pan-TRK (EPR17341 klonu) ekspresyonu 24 (%8,1) olguda izlendi. Dört (%1,4) olguda sitoplazmik, 10 (%3,4) olguda fokal sitoplazmik, 10 (%3,4) olguda fokal nükleer ekspresyon saptandı. Skuamöz hücreli karsinom tanılı 18 (%9, 6), adenokarsinom tanılı 3 (%3,5), küçük hücreli dışı akciğer karsinomu, NOS tanılı 2 (%22,2), sarkomatoid karsinom tanılı 1 (%10, 0) olguda Pan-TRK ekspresyonu saptanırken, büyük hücreli karsinom olgularının 3 (%100)'ünde de Pan-TRK ile herhangi bir ekspresyon görülmedi. Pan-TRK'nın pozitif olduğu örneklerin bir kısmı Resim 1'de gösterilmiştir.

Pan-TRK ekspresyonu açısından cinsiyet, yaş, tümör odak sayısı, tümör çapı, tümör tipleri, tümör alt tipleri, anjiolenfatik invazyon durumu, perinöral invazyon durumu, tümör stroması, tümör evresi, lenf nodu metastazı, uzak metastaz ve nüks durumuna göre gruplar arasında istatistiksel olarak anlamlı bir fark izlenmedi ($p>0,05$). Pan-TRK pozitif ve negatif olgular arasında hastalıksız yaşam süresi ve total yaşam süresi açısından istatistiksel olarak anlamlı fark bulunmadı ($p>0,05$).

İmmünhistokimyasal olarak pozitif saptanan 24 olguya reverse transkriptaz polimeraz zincir reaksiyonu testi uygulandı. Yirmi dört olgudan 3 (%12,5)'ünde NTRK3 füzyonu tespit edildi. RT-PCR yöntemi ile NTRK3 füzyonu tespit edilen 3 olguya NTRK3 probu kullanılarak yapılan FİSH inceleme sonucunda bu 3 olguda da NTRK3 füzyonu doğrulandı (Resim 2). NTRK füzyon pozitif olan iki (%67) olgu skuamöz hücreli karsinom, bir (%33) olgu ise adenokarsinomdu.

Sonuç

Sonuç olarak biz bu çalışmada küçük hücreli dışı akciğer karsinomlarının %8,1'inde literatüre benzer şekilde immünhistokimyasal olarak Pan-TRK ekspresyonu saptadık. İmmünhistokimyasal olarak pozitif olgularımızın %12,5'unda ise revers transkriptaz polimeraz zincir reaksiyonu ve floresan in situ hibridizasyon yöntemi ile NTRK3 füzyonunu konfirme ettik. Bulgularımız deneyimli patologlar tarafından titiz bir inceleme yapılırsa, moleküler testlerin bulunmadığı ortamlarda immünhistokimyanın tarama testi olarak kullanılabileceğini ancak mutlaka moleküler doğrulama gerektirdiğini göstermektedir. Pozitif olgularımızın çoğunluğunu

kısıtlı tedavi seçeneklerine sahip skuamöz hücreli karsinomlar oluşturmaktadır. Bu bulgu, bu genin sürücü fonksiyonun bu grupta daha etkili olabileceğini düşündürmüştür. Daha geniş seriler ile bulgumuzun desteklenebileceğini düşünmekteyiz.

Kaynaklar

1. Kris, M. G., et al., Using multiplexed assays of oncogenic drivers in lung cancers to select targeted drugs. Jama, 2014. 311 (19) : p.1998-2006.
2. Tan, A. C. and D. S. W. Tan, Targeted Therapies for Lung Cancer Patients With Oncogenic Driver Molecular Alterations. J Clin Oncol, 2022. 40 (6) : p. 611-625.
3. Amatu, A., A. Sartore-Bianchi, and S. Siena, NTRK gene fusions as novel targets of cancer therapy across multiple tumour types. ESMO Open, 2016.1 (2) : p. e000023.
4. Al-Salama, Z. T. and S. J. Keam, Entrectinib: First Global Approval. Drugs, 2019. 79 (13) : p.1477-1483.
5. Duma, N., R. Santana-Davila, and J. R. Molina, Non-Small Cell Lung Cancer: Epidemiology, Screening, Diagnosis, and Treatment. Mayo Clin Proc, 2019. 94 (8) : p.1623-1640.
6. Alexander, M., S. Y. Kim, and H. Cheng, Update 2020: Management of Non-Small Cell Lung Cancer. Lung, 2020.198 (6) : p. 897-907.
7. Drilon, A., et al., Efficacy of Larotrectinib in TRK Fusion-Positive Cancers in Adults and Children. N Engl J Med, 2018. 378 (8) : p. 731-739.
8. Cunningham, M. E. and L. A. Greene, A function-structure model for NGF-activated TRK. Embo j, 1998.17 (24) : p. 7282-93.
9. Okamura, R., et al., Analysis of NTRK Alterations in Pan-Cancer Adult and Pediatric Malignancies: Implications for NTRK-Targeted Therapeutics. JCO Precis Oncol, 2018. 2018.
10. Knezevich, S. R., et al., A novel ETV6-NTRK3 gene fusion in congenital fibrosarcoma. Nat Genet, 1998.18 (2) : p.184-7.
11. Brčić, I., et al., Broadening the spectrum of NTRK rearranged mesenchymal tumors and usefulness of pan-TRK immunohistochemistry for identification of NTRK fusions. Mod Pathol, 2021. 34 (2) : p. 396-407.
12. Solomon, J. P., et al., NTRK fusion detection across multiple assays and 33, 997 cases: diagnostic implications and pitfalls. Mod Pathol, 2020. 33 (1) : p. 38-46.
13. Paver, E., et al., Updates in the molecular pathology of non-small cell lung cancer. Semin Diagn Pathol, 2021. 38 (5) : p. 54-61.
14. Hechtman, J. F., et al., Pan-Trk Immunohistochemistry Is an Efficient and Reliable Screen for the Detection of NTRK Fusions. Am J Surg Pathol, 2017. 41 (11) : p.1547-1551.
15. Silvertown, J. D., et al., Prevalence of NTRK Fusions in Canadian Solid Tumour Cancer Patients. Mol Diagn Ther, 2023. 27 (1) : p. 87-103.
16. Strohmeier, S., et al., Applicability of pan-TRK immunohistochemistry for identification of NTRK fusions in lung carcinoma. Sci Rep, 2021.11 (1) : p. 9785.
17. Zhao, R., et al., Identification of NTRK gene fusions in lung adenocarcinomas in the Chinese population. J Pathol Clin Res, 2021. 7 (4) : p. 375-384.

PSS-122 [Pulmoner Patoloji]

KRAS G12C MUTANT KÜÇÜK HÜCRELİ DIŞI AKCİĞER KANSERİNİN KLİNİKOPATOLOJİK BULGULARI, PD-L1 VE HIF-1α EKSPRESYONU

Seda Özilhan[1], Safa Can Efil[2], Hayriye Tatlı Doğan[3]

[1]Ankara Bilkent Şehir Hastanesi, Tıbbi Patoloji, Ankara

[2]Ankara Bilkent Şehir Hastanesi, Tıbbi Onkoloji, Ankara

[3]Ankara Bilkent Şehir Hastanesi; Ankara Yıldırım Beyazıt Üniversitesi, Tıbbi Patoloji AD

ÖZET

Amaç: Programlanmış ölüm ligandı-1 (PDL-1) antikanser immunitesini baskılayan bir proteindir. Hipoksi ile indüklenebilir faktör (HIF) 1 alfa aktivasyonu ve ekspresyonu malign hücre proliferasyonunda önemlidir. Hipoksinin PD-L1 ekspresyonunu indüklediği ve PD-L1 ve HIF1α koekspresyonunun kötü prognozla ilişkili olabileceği bildirilmektedir. KRAS mutasyonu olan küçük hücreli dışı akciğer kanserinde (KHDAK) kemoterapi ile ya da KRAS G12C inhibitör tedavi ile birlikte immunoterapi seçeneği önem kazanmaktadır. Çalışmada amacımız KRAS G12C spesifik mutasyonunu olan hastaların klinikopatolojik özelliklerini ortaya koymak, bu tümörlerdeki PD-L1 ve HIF-1α ekspresyon durumunu belirlemektedir.

Gereç ve Yöntem: Ocak 2022-Haziran 2023 arası KHDAK tanısı alan 285 hastadan EGFR mutasyonu saptanmayan 211 olguda KRAS somatik mutasyonu gerçek zamanlı PCR yöntemi ile araştırıldı. KRAS G12C mutasyonu saptanan akciğer ya da metastatik odağa ait tümörde PD-L1 (Dako 22C3) ve HIF-1α 'ya yönelik immunohistokimyasal boyanma değerlendirildi. Her iki protein için ≥%1 değeri pozitif olarak kabul edildi.

Bulgular: KRAS mutasyonu saptanan 72 hastanın 28'inde (%39) KRAS G12C mutasyonu tespit edildi. Bu hastaların 24'ü erkek, 4'ü kadın, yaş aralığı 49-83 olup ortanca 68.5 idi. Olguların 23'ü adenokarsinom, 4'ü küçük hücreli dışı karsinom (NOS) ve 1'i adenoskuamöz karsinom olup 2'si lokalize, 3'ü lokal ileri, 25'i metastatikti. Kemik metastazı 10, beyin metastazı 7, sürrenal metastazı 5, karaciğer metastazı 4, plevra metastazı 3, baş boyun metastazı 1 hastada saptandı. PD-L1 pozitifliği (>%1) 23 olguda (%82,1) saptanmış olup 12'sinde (%42,9) güçlü, 11'inde (%39,3) düşük ekspresyon izlendi. PD-L1 pozitifiliği erkeklerde (%87,5), kadınlara oranla (%50) daha sık olarak saptandı. HIF-1α pozitifliği 9 (%36) olguda, PD-L1 ve HIF-1α koekspresyonu 8 (%32) olguda saptandı. Ancak PD-L1 ve HIF-1α ekspresyonu arasında anlamlı ilişki bulunmadı. 5 hasta KT ile kombine immunoterapi alıp, 2'sinde progresyon izlenirken, Sotorasib ile kombine immunoterapi alan 2 hastada tedaviye yanıt gözlendi.

Sonuç: PD-L1 pozitifliği KRAS G12C mutant tümörlerde yüksek oranda saptanabilmektedir. PD-L1 ve HIF-1α'yı hedefleyen kombine tedaviler daha olumlu sonuçlar verebilir. HIF/PD-L1 ilişkisini inceleyen daha geniş çalışmalar prognoz ve tedavi açısından yol gösterici olabilir.

Anahtar Kelimeler: KRAS G12C, PD-L1, HIF

Giriş

Akciğer kanseri dünyada kanser ilişkili ölümlerin başlıca nedenleri arasında yer almakta olup küçük hücreli dışı akciğer kanseri (KHDAK) akciğer kanserlerinin yaklaşık %80'nini oluşturmaktadır (1). Epidermal büyüme faktör reseptörü (EGFR) mutasyonu KHDAK'de %15-50 oranında saptanabilen sürücü mutasyon olup tanı ve tedavide oldukça önemli değişimleri beraberinde getirmiştir [2]. KRAS mutasyonu akciğer adenokarsinomu olan hastaların %16-40'ında görülmekte olup %40'ını KRAS G12C mutasyonu oluşturmaktadır (3-6).

Onkojenik RAS immun kontrol noktası (İKN) molekül ekspresyonu ile ilişkili bulunmuş olup KAS mutant tümörlerin immun kontrol blokajından fayda görebileceği bildirilmektedir. KRAS G12C varyantı yüksek tümör mutasyon yükü ve IKN inhibisyonuna yüksek yanıt ve progresyonsuz sağ kalım ile ilişkilidir (7).

Programlanmış ölüm ligandı-1 (PDL-1) antikanser immunitesini baskılayan bir protein olup antijen presente eden hücreler ve tümör hücrelerinde eksprese edilir. PD-1 ile etkileşimi sonucu T hücre apopitozuna neden olarak antikanser immunitesi baskılanır (8). Hipoksi ile indüklenebilir faktör (HIF) 1 alfa aktivasyonu ve ekspresyonu hipoksik ortamda anjiogenezis ve malign hücre proliferasyonunda önemli bir transkripsiyon faktörüdür (9). Hipoksinin PD-L1 ekspresyonunu transkripsiyonel düzeyde indüklediği ve PD-L1 ve HIF1α koekspresyonunun kötü prognozla ilişkili olabileceği bildirilmektedir (10,11). KRAS mutasyonu olan küçük hücreli dışı akciğer kanserinde (KHDAK) kemoterapi ile ya da KRAS G12C inhibitör tedavi ile birlikte immunoterapi seçeneği önem kazanmaktadır (12).

Çalışmada amacımız KRAS G12C spesifik mutasyonunu olan hastaların klinikopatolojik özelliklerini ortaya koymak, bu tümörlerdeki PD-L1 ve HIF-1α ekspresyon durumunu belirlemektedir.

Gereç ve Yöntem

Ocak 2022-Haziran 2023 arası KHDAK tanısı alan 285 hastadan EGFR mutasyonu saptanmayan 211 olguda KRAS somatik mutasyonu gerçek zamanlı PCR yöntemi ile araştırıldı. KRAS G12C mutasyonu saptanan akciğer ya da metastatik odağa ait tümörde PD-L1 (Dako 22C3) ve HIF-1α 'ya yönelik immunohistokimyasal boyanma değerlendirildi. Her iki protein için ≥%1 değeri pozitif olarak kabul edildi. Kategorik değişkenler için Ki kare testi, sağ kalım analizi için Kaplan Mayer metodu uygulandı.

Bulgular

KRAS mutasyonu saptanan 72 hastanın 28'inde (%39) KRAS G12C mutasyonu tespit edildi. Bu hastaların 24'ü erkek, 4'ü kadın, yaş aralığı 49-83 olup ortanca 68.5 idi. Olguların 23'ü adenokarsinom, 4'ü küçük hücreli dışı karsinom (NOS) ve 1'i adenoskuamöz karsinom olup 2'si lokalize, 3'ü lokal ileri, 25'i metastatikti. Kemik metastazı 10, beyin metastazı 7, sürrenal metastazı 5, karaciğer metastazı 4, plevra metastazı 3, baş boyun metastazı 1 hastada saptandı. PD-L1 pozitifliği (>%1) 23 olguda (%82,1) saptanmış olup 12'sinde (%42,9) güçlü, 11'inde (%39, 3) düşük ekspresyon izlendi. PD-L1 pozitifliği erkeklerde (%87,5), kadınlara oranla (%50) daha sık olarak saptandı. Median takip süresi 7, 5 ay ve median sağ kalım 12,5 ay idi. İstatistiksel olarak anlamlı olmasa da PD-L1 ekspresyonu yüksek hastalarda genel sağ kalım PD-L1 düşük olan hastalara göre yaklaşık 4 ay fazla idi. HIF-1α ekspresyonu ile sağ kalım süresi arasında anlamlı bir ilişki bulunamadı.

HIF-1α pozitifliği 9 (%36) olguda, PD-L1 ve HIF-1α koekspresyonu 8 (%32) olguda saptandı. Ancak PD-L1 ve HIF-1α ekspresyonu arasında anlamlı ilişki bulunamadı.

5 hasta KT ile kombine immunoterapi alıp, 2'sinde progresyon izlenirken, Sotorasib ile kombine immunoterapi alan 2 hastada tedaviye yanıt gözlendi. İmmunoterapi alan 7 hastanın 5'inde PD-L1 ekspresyonu yüksekti.

Sonuç

PD-L1 pozitifliği KRAS G12C mutant tümörlerde, çalışmamızda da olduğu gibi yüksek oranda saptanabilmektedir. PD-L1 yüksek eksprese olan KRAS G12C mutant KHDAK'de immunoterapiye olumlu yanıt elde edildiği bildirilmiştir (13). PD-L1 ve HIF-1α koekspresyonunun KHDAK'de kötü prognoz ile ilişkili olduğuna dair oldukça kısıtlı çalışma bulunmaktadır (11). Çalışmamızda PD-L1 ekspresyonu yüksek olan hastalarda genel sağ kalım düşük olanlara göre biraz daha fazla olup immunoterapi ile ilişkili olabileceği düşünülmüştür. Çalışmamız bildiğimiz kadarı ile KHDAK'de KRAS G12C, HIF-1α ve PD-L1 ilişkisini araştıran ilk çalışma olmakla birlikte vaka sayısının az olması kısıtlayıcı yönüdür. KRAS,

HIF/PD-L1 ilişkisini inceleyen daha geniş çalışmalar prognoz ve kombine tedavi seçenekleri açısından yol gösterici olabilir.

Kaynaklar

1. Torre LA, Siegel RL, Ward EM, Jemal A. Global Cancer Incidence and Mortality Rates and Trends--An Update. Cancer Epidemiol Biomarkers Prev. 2016; 25 (1) :16-27.
2. Cooper WA, Lam DCL, O'Toole SA, Minna JD. Molecular biology of lung cancer. J Thorac Dis. 2013; 5 (SUPPL. 5).
3. Garassino MC, Marabese M, Rusconi P, et al. Different types of K-Ras mutations could affect drug sensitivity and tumour behaviour in non-small-cell lung cancer. Annals of Oncology. 2011; 22 (1).
4. Suzuki Y, Orita M, Shiraishi M, Hayashi K, Sekiya T. Detection of ras gene mutations in human lung cancers by single-strand conformation polymorphism analysis of polymerase chain reaction products. Oncogene.1990; 5 (7).
5. Jänne P. IBS05.01 KRAS Mutant Lung Cancer. Journal of Thoracic Oncology. 2019; 14 (10). doi:10.1016/j. jtho. 2019.08. 208
6. Forbes SA, Bindal N, Bamford S, et al. COSMIC: Mining complete cancer genomes in the catalogue of somatic mutations in cancer. Nucleic Acids Res. 2011; 39 (SUPPL.1).
7. Watterson A, Coelho MA. Cancer immune evasion through KRAS and PD-L1 and potential therapeutic interventions. Cell Communication and Signaling. 2023; 21 (1).

8. Day CL, Kaufmann DE, Kiepiela P, et al. PD-1 expression on HIV-specific T cells is associated with T-cell exhaustion and disease progression. Nature. 2006; 443 (7109). doi:10.1038/nature05115
9. Semenza GL. Oxygen Sensing, Homeostasis, and Disease. New England Journal of Medicine. 2011; 365 (6). doi:10.1056/nejmra1011165
10. Yang S li, Ren Q guang, Wen L, Hu J li. Clinicopathological and prognostic significance of hypoxia-inducible factor-1 alpha in lung cancer: a systematic review with meta-analysis. Journal of Huazhong University of Science and Technology - Medical Science. 2016; 36 (3). doi:10.1007/s11596-016-1586-7
11. Zheng H, Ning Y, Zhan Y, et al. Co-expression of PD-L1 and HIF-1α predicts poor prognosis in Patients with Non-small Cell Lung Cancer after surgery. J Cancer. 2021; 12 (7). doi:10. 7150/jca. 53119
12. Reck M, Carbone DP, Garassino M, Barlesi F. Targeting KRAS in non-small-cell lung cancer: recent progress and new approaches. Annals of Oncology. 2021; 32 (9). doi:10.1016/j. annonc. 2021.06.001
13. Cefalì M, Epistolio S, Ramelli G, et al. Correlation of KRAS G12C Mutation and High PD-L1 Expression with Clinical Outcome in NSCLC Patients Treated with Anti-PD1 Immunotherapy. J Clin Med. 2022; 11 (6). doi:10. 3390/jcm11061627

PSS-123 [Sitopatoloji] [Özet Metin]

TÜKÜRÜK BEZİ SİTOPATOLOJİ RAPORLAMASINDA MİLAN SİSTEMİ: KURUMSAL DENEYİM

Olcay Kurtulan, Sevgen Önder, Yeşim Gaye Güler
Hacettepe Üniversitesi, Tıbbi Patoloji Ana Bilim Dalı, Ankara

ÖZET

Amaç: Tükürük Bezi Sitopatoloji Raporlamasında Milan Sistemi ile standart bir terminoloji oluşturulmuştur. Bu çalışmada bölümümüzdeki tükürük bezi aspirasyonlarının Milan Sistemi'ne göre sınıflandırılarak her bir kategori için malignite oranlarının hesaplanması amaçlanmıştır.

Gereç ve Yöntem: 2014-2022 yılları arasında Hacettepe Üniversitesi'nde tükürük bezi ince iğne aspirasyonu yapılmış olan hastalar veritabanından taranmıştır. 2014-2018 yılları arasındaki vakaların sınıflandırması retrospektif olarak sitoloji raporları üzerinden yapılmıştır. 2018 yılından sonraki vaka raporları Milan Sistemi'ne göredir. Doku biyopsisi olan vakalarda sito-histopatolojik korelasyon yapılmıştır.

Bulgular: Çalışmaya 330 hasta dahil edilmiştir. Ortalama yaş 52, K/E=169/161'dir.184 vakanın sito-histopatolojik korelasyonu mevcuttur. Kategorilere göre vaka dağılımı/malignite oranı (ROM) non-diagnostik (NX) : 81 / %26, non-neoplastik: 14 / 0, önemi belirsiz atipi (AUS) : 41 / %52, neoplazm-benign: 123 / 0, malignite potansiyeli belirsiz tükürük bezi neoplazmı (SUMP) : 27 / %17, malignite şüphesi: 9 / %78, malign: 35 / %96. ROM, AUS için beklenenin (%20) üstünde, SUMP için beklenenin (%35) altında bulunmuştur. Biyopsisi olan 21 AUS vakasından 11'i lenfoid popülasyon olup bunların 6'sı lenfoma tanısı almıştır.12 SUMP vakasından yalnızca 2'si malign olup 7'sinin biyopsi tanısı Warthin tümörüdür.

Sonuç: Milan Sistemi vakaları malignite risklerine göre sınıflandırmada başarılı bir şemadır. Buradaki zorlayıcı noktalardan biri Warthin tümöründeki mukus benzeri kist içeriği ve skuamöz metaplazidir. Sitolojideki lenfoid popülasyonların %54, 5'inin lenfoma çıkması, bu tip vakaların akım sitometri veya hücre bloğunun olmadığı durumlarda, Milan Sistemi'nde de önerildiği gibi AUS kategorisine konması gerektiğini düşündürmektedir.

Anahtar Kelimeler: Milan, tükürük bezi, sito-histolojik korelasyon

PSS-124 [Sitopatoloji] [Özet Metin]

MEME KANSERİ HASTALARINDA AKSİLLER LENF NODU TUTULUMUNUN SAPTANMASINDA PREOPERATİF ULTRASON EŞLİĞİNDE İNCE İĞNE ASPİRASYONUNUN VE HASTA BAŞI SPESİMEN YETERLİLİĞİNİN DEĞERLENDİRMESİNİN ÖNEMİ

Deniz Dilan Çelik, İrem Onur
İstanbul Üniversitesi-Cerrahpaşa, Tıbbı Patoloji Ana Bilim Dalı, İstanbul

ÖZET

Amaç: Bu çalışmada yeni meme kanseri tanısı almış hastalarda aksiller lenf nodlarında preoperatif ultrason eşliğinde ince iğne aspirayonunun (İİA) tanısal değerinin ve hasta başında spesimen yeterliliğinin hızlı değerlendirilmesinin öneminin gösterilmesi amaçlandı.

Gereç ve Yöntem: Bu çalışmaya 1 Ekim 2019 ile 1 Ekim 2022 tarihleri arasında aksiller lenf nodlarına 201 İİA uygulanan ve histopatolojik tanıları mevcut olan toplam 188 meme kanseri hastası dahil edildi. Olgular sitopatolojik tanısına göre yetersiz, malignite yönünden negatif, malignite yönünden kuşkulu ve malign olarak sınıflandırıldı. Histopatolojik tanılar sitopatolojik sonuçlar ile korele edildi. Yanlış negatif ve yanlış pozitif olguların lamları tekrar incelendi ve tanısal hata nedenleri analiz edildi. Olgulara uygulanan İİA girişim sayıları spesimen yeterliliği ile karşılaştırıldı.

Bulgular: Tüm hastalara hasta başında yeterlilik değerlendirilmesi yapılmış olup toplam 201 İİA olgusunun 10'unun (%4. 98) sitopatolojik tanısı yetersiz (non-diagnostik), 79'unun (%39.30) malignite yönünden negatif, 4'ünün (%1.99) malignite yönünden kuşkulu, 108'inin (%53.73) malignidi. Non-diagnostik olgular istatistiksel analize dahil edilmedi. Geri kalan 191 olguda, İİA'nın tanısal doğruluğu %86.39, duyarlılığı %. 81.16, özgüllüğü % 100.00, pozitif prediktif değeri %100.00,

negatif prediktif değeri % 67.09 bulundu. Yanlış pozitif olgu saptanmadı. Yanlış negatiflik oranı %13.61 saptandı. Yanlış negatif olguların lamları tekrar incelendiğinde, biri hariç tüm olgularda nedenin örnekleme hatası olduğu görüldü. İİA girişim sayısı 138 olguda (%68.66) 1, 53 olguda (%26. 37) 2 ve 10 olguda (%4.98) 3 idi. İİA olgularının %67.16'sında, aspiratlar ilk iğne geçişinde yeterli hücresellikteydi.

Sonuç: Metastatik meme karsinomlu hastalarda, aksiller lenf nodlarına ultrason eşliğinde yapılan İİA doğruluğu, özgüllüğü ve duyarlılığı yüksek bir tanı metodudur. İİA'nın tanısal doğruluğu patoloğun hasta başında sitolojik spesimen yeterliliğinin hızlı değerlendirmesi ile artmaktadır. Hasta başında patoloğun bulunması ekstra girişim gerekliliğinin belirtilebilmesi, spesimenin yeterli preparasyonu ve doğru tanı için yardımcı olabilecek klinik ve radyolojik bilgilere ulaşmak için yararlıdır. Özellikle radyolojik olarak kuşkulu lenf nodu sayısı ≥3 olan hastalarda pozitif İİA sonucu hastaların güvenli bir şekilde neoadjuvan tedaviye ve/veya aksiller lenf nodu disseksiyonuna yönlendirilmesini sağlar.

Anahtar Kelimeler: Aksiller lenf nodu, ince iğne aspirasyonu, hasta başı hızlı yeterlilik değerlendirmesi, meme kanseri, ROSE, metastaz

PSS-125 [Sitopatoloji] [Özet Metin]

TİROİD İNCE İĞNE ASPİRASYON SİTOLOJİSİNDE MİKRONÜKLEOL VE NÜKLEER TOMURCUKLANMA VARLIĞININ AYIRICI TANIYA KATKISI

Nur Gizem Kocaoglu Çelik[1], *Aysegül Aksoy Altınboğa*[2], *Tuba Dilay Kökenek Ünal*[2]

[1]Ankara Bilkent Şehir Hastanesi, Tıbbi Patoloji Kliniği, Ankara; Adıyaman Eğitim ve Araştırma Hastanesi, Tıbbi Patoloji Kliniği, Adıyaman

[2]Ankara Bilkent Şehir Hastanesi, Tıbbi Patoloji Kliniği, Ankara; Ankara Yıldırım Beyazıt Üniversitesi, Tıbbi Patoloji Anabilim Dalı, Ankara

ÖZET

Amaç: Tiroid nodüllerinde benign-malign ayrımının yapılabilmesi önemlidir. Tiroid ince iğne aspirasyon biyopsisi (TİİAB) tanı sınıflaması Bethesda Sistemine göre yapılmaktadır. Son yıllarda mikronükleol (MN) ve nükleer tomurcuklanma (NT), kromozomal hasarı, genom instabilitesini ve kanser riskini ortaya koymada nükleer atipi açısından önemli bir uyarıcı olarak kullanılmaktadır. Bu çalışmayla MN ve NT varlığının TİİAB'de sitomorfolojik parametre olarak değerlendirilmesi ve ayırıcı tanıya katkısının araştırılması amaçlanmaktadır.

Gereç ve Yöntem: Çalışmamız için SBÜ Ankara Şehir Hastanesi (AŞH) Etik Kurulu'ndan 23/02/2022 tarih ve E1-22-2419 sayılı kurul onayı alınmıştır. Arşiv taraması sonucunda Şubat 2019-Ocak 2020 arasında AŞH Tıbbi Patoloji Bölümünde tanı almış gerekli kriterleri taşıyan 350 olguya ait TİİAB değerlendirilmiştir. Olgular klinikopatolojik, histopatolojik ve sitopatolojik parametreler açısından incelenip biyoistatistiksel analizler yapılmıştır.

Bulgular: Çalışmamıza dahil edilen 350 olgunun ortalama yaşı 47, 64±13, 22 olup yaş dağılımı 15-83 aralığındadır. Olguların 94'ü (%26,86) erkek, 256'sı (%73,14) kadındır. Sitopatolojik tanı gruplarına göre olguların 55'i (%15,71) benign, 159'u (%45,43) ÖBA/ÖBFL, 20'si (%5,71) FN/FNŞ, 48'i (%13,71) MŞ ve 68'i (%19,43) malign kategorilerindedir. Rezeksiyon sonrası verilen histopatolojik tanılara göre olguların 173'ü (%49,43) benign, 156'sı (%44,57) malign ve 21'i (%6) ise diğer grubundadır. Çalışmaya özgü parametreler olarak MN varlığı, NT varlığı, MN+NT değerleri Bethesda kategorilerini içeren sitopatolojik tanı ve rezeksiyon sonrası histopatolojik tanıya göre karşılaştırılmıştır. Bethesda gruplarında benignden malign kategoriye ilerledikçe MN, NT ve MN+NT değerleri artmaktadır ve istatiksel olarak anlamlıdır ($p<0,001$). Histopatolojik olarak malign tanılı grupta bu üç parametre benign olanlara göre daha yüksektir ve istatiksel olarak anlamlıdır ($p<0,001$). Sitopatolojik olarak ÖBA/ÖBFL tanılı grup içerisinde MN, NT ve MN+NT değerleri rezeksiyon sonrası histopatolojik olarak malign tanılı olanlarda benign tanılılara göre yüksektir ve istatiksel olarak anlamlıdır ($p<0,001$).

Sonuç: MN ve NT literatürdeki çalışmalarda kromozomal hasarı göstermede nükleer atipi parametresi olarak kullanılmıştır. Bu çalışmamızla Bethesda kategorilerine göre benignden maligne ilerledikçe MN, NT ve MN+NT skorlarının arttığı ve ayırıcı tanıya katkı sağlayacağı gösterilmiştir. TİİAB olgularını incelerken MN ve NT varlığı patologlar için malignite açısından uyarıcı olmalıdır.

Anahtar Kelimeler: Mikronükleol, Nükleer Tomurcuklanma, Tiroid, Bethesda Sınıflaması

PSS-126 [Sitopatoloji]

HORMON RESEPTÖRLERİ VE HER-2 SKORUNUN İMMÜNOHİSTOKİMYASAL DEĞERLENDİRİLMESİNDE HÜCRE BLOKLARININ GÜVENİLİRLİĞİ: İNCE İĞNE ASPİRASYONU VE KALIN İĞNE BİYOPSİSİ KORELASYONU

Sakine Çati, *Dilek Ece*

Sağlık Bilimleri Üniversitesi Kartal Dr Lütfi Kırdar Şehir Hastanesi Tıbbi Patoloji Kliniği, İstanbul

ÖZET

Giriş: Östrojen reseptörü (ER), progesteron reseptörü (PR) ve "human epidermal growth factor receptor 2" (HER2) immünohistokimyasal özellikleri meme kanseri tedavisinde ve prognozun belirlenmesinde rehber rolü olan komponentlerdir.

Sitolojik örnekler, özellikle metastatik hastalıkta sık tercih edilen tanısal yöntemlerdendir. Dolayısıyla, tedavi planını yönlendirmede etkili olan bu örneklerde hormon reseptör ve HER2 gen durumunun değerlendirilmesi ve güvenilirliği kritik hale gelmiştir.

Bu çalışmada meme karsinomu metastazı saptanan aksiller lenf nodu ince iğne aspirasyonlarına (İİA) ait hücre bloklarında (HB) gözlenen ER, PR ve HER-2 genine ait immünohistokimyasal özelliklerin kalın iğne biyopsileri (KB) ile karşılaştırılması ve sitolojik materyalin tedaviyi yönlendirmedeki güvenilirliğininin belirlenmesi amaçlanmıştır.

Gereç ve Yöntem: Merkezimiz arşiv kayıtlarından 01.01.2021-31.03.2023 tarihleri arasında eş zamanlı aksiller lenf nodu İİA ve KB yapılan hastalar tarandı. Çalışmaya her iki örneğinde metastaz gözlenen ve HB en az 50 tümör hücresi içeren 98 örnek (49 HB ve 49 KB) dahil edildi.

Hormon reseptörleri; pozitif reaksiyon gösteren hücre miktarı (%) ve boyanma şiddeti (zayıf, orta, kuvvetli) dikkate alınarak değerlendirildi. Örnekler immünreaktif hücre miktarına göre 6 (0-5) oran grubuna ayrıldı. HER2 geni; negatif (skor 0-1), fokal pozitif (skor 2), pozitif (skor 3) şeklinde yorumlandı.

Bulgular: Çalışmaya dahil edilen 49 (48 kadın, 1 erkek) hastanın yaşları 29-88 (56. 6±13. 6) arasında değişmekte idi.

Hormon reseptörlerine ait değerlendirmede; ER: HBlarının 14 (%28.6)'ünde negatif, 35 (%71.4)'inde pozitif, KBlerin sırasıyla 9 (%18.4)'unda negatif, 40 (%81.6)'ında pozitif; PR: HBlarının 15 (%30.6)'inde negatif, 34 (%69.4)'ünde pozitif, KBlerin sırasıyla 20 (%40.8)'sinde negatif, 29 (%59.2)'unda pozitif saptandı.

HER2 genine ait (c-erb-B2) değerlendirmede; HBlarının 39 (%79.6)'u (Skor 0:30, skor 1:9) negatif, 4 (%8.2)'ü fokal pozitif, 6 (%12.2)'sı pozitif, KBlerin sırasıyla 24 (%49)'ü (skor 0:1, skor 1:23) negatif, 17 (%34.7)'si fokal pozitif, 8 (%16.3)'i pozitif belirlendi.

Tartışma-Sonuç: Çalışmada HBlarında immünohistokimyasal ER ve PR ekspresyonlarının (oran gruplarından bağımsız olarak) KBleri ile anlamlı ilişki gösterdiği belirlenmiştir. Bununla birlikte HBlarında gözlenen HER2 genine ait immünohistokimyasal skorun, özellikle in-situ hibridizasyon ile değerlendirilmesi gereken örnekler için, KBlerindeki skor ile uyumunun sınırlı olduğu gözlenmiştir.

Anahtar Kelimeler: ER, PR, HER-2, Aksiller İİA, sitoloji, Meme Karsinomu

Giriş

Meme kanseri ülkemizde ve tüm dünyada kadınlarda en sık gözlenen kanser türlerinden biridir. Heterojen morfolojik ve genetik özelliklere sahiptir. Östrojen reseptörü (ER), progesteron reseptörü (PR) ve "human epidermal growth factor receptor 2" (HER2) belirteçlerinin varlığı ile ilişkili olarak üç ana moleküler alt tipte gruplandırılır.

Hastaların büyük bölümünü (yaklaşık %70) hormon reseptör pozitif/HER2 negatif grup; %15-20 kadarını HER2 pozitif grup; %15 kadarını ise "triple" negatif grup oluşturur. Bu alt gruplar farklı prognostik özellikler ve tedavi seçeneklerine sahiptir.

Dolayısıyla tümörde ER ve PR ekspresyonu ile HER2 gen amplifikasyon durumu, tedavi modalitesinin belirlenmesinde ve tedavi yanıtının öngörülmesinde önemli faktörlerdir.

İnce iğne aspirasyonu, yüzeyel veya derin yerleşimli kitle-lezyonların değerlendirilmesinde kullanılan, güvenilir, minimal invaziv bir yöntemdir. Primer meme karsinomlarının tanısında çok fazla tercih edilmemekle birlikte, rekürren ve metastatik hastalık tanısında önemli rol oynamaktadır.

Primer meme karsinomlarında HB'larında gözlenen ER, PR ve HER2 ekspresyonlarının güvenilir olduğu, önemli prognostik ve prediktif bilgi sağladığı bildirilmektedir. Diğer taraftan kemoterapi sonrası değerlendirilen cerrahi örneklerde ve rekürrens ya da metastazlarda ekspresyonların değişkenlik gösterebildiği belirtilmektedir. Bu nedenle kemoterapi sonrası primer tümörde ve her rekürrens veya metastazda ER, PR ve HER2 ekspresyon durumunun tekrar değerlendirilmesi gerektiği vurgulanmaktadır.

Literatürde sitolojik örneklerde saptanan moleküler belirteçlerin doku ile uyumunun karşılaştırıldığı farklı çalışmalar bulunmaktadır.

Bu çalışmada aksiller lenf nodu metastazı bulunan meme karsinomlu hastalarda, aynı tümörü örnekleyen İİA ve kalın iğne biyopsilerinde (KB) gözlenen ER, PR ve HER2 genine ait immünohistokimyasal özellikler karşılaştırılmıştır. Özellikle metastatik lezyonlarda hücre bloklarının tedaviyi yönlendirmedeki güvenilirliği araştırılmıştır.

Gereç ve Yöntem

Merkezimiz arşiv kayıtlarından 01.01.2021-31.03.2023 tarihleri arasında aksiller lenf nodu İİA ve KB yapılan hastalar tarandı. Kayıtlardan 754 İİA, 407 KB yapılan hastaya ulaşıldı. Eş ya da yakın zamanlı (en fazla 4 hafta ara ile) İİA ve KB yapılan 177 hasta saptandı. Hem İİA hem de KB'de metastaz bulunan 87 hasta belirlendi. Çalışmaya HB kesitlerinde en az 50 tümör hücresi içeren örnekler dahil edildi. Bu örneklerde (HB ve KB) gözlenen hormon reseptörleri ve HER2 genine ait immünohistokimyasal (c-erbB-2) özellikler tekrar değerlendirildi. Ayrıca eksik (rutin işleyiş sırasında yapılmamış) immünohistokimyasal belirteçler çalışıldı.

Sitolojik örnekler için sıvı bazlı sitoloji tekniği (ThinPrep) kullanıldı. Fiksatif solüsyon içerisinde gönderilen aspirattan bir adet sıvı bazlı yayma preparat, kalan çökelti ya da partiküllü kısımdan hücre bloğu hazırlandı. Hücre bloğundan formalin fiksasyonu ve parafin gömme yöntemi sonrası kesitler hazırlandı.

Kalın iğne biyopsiler için de formol fiksasyonu ve parafine gömme yöntemi kullanıldı.

Hormon reseptörlerinin değerlendirilmesinde ASCO/CAP rehber önerileri kullanıldı. Tümör hücrelerinde ≥ %1 nükleer boyanma pozitif, < %1 negatif kabul edildi. Örnekler ayrıca Allred skorlama dikkate alınarak pozitif reaksiyon gösteren

hücre miktarı (%) ve boyanma şiddeti (zayıf, orta, kuvvetli) ne göre 6 (0-5) gruba ayrıldı.

HER2 genine ait immünohistokimyasal özellikler ASCO/CAP rehberlerine göre değerlendirildi. Tümör hücrelerinin %10 dan fazlasını çevreleyen homojen koyu membranöz boyanma pozitif (skor 3); tümör hücrelerinin %10 dan fazlasında tam olmayan ve/veya orta-zayıf membranöz boyanma ya da tümör hücrelerinin %10 dan azını çevreleyen yoğun boyanma şüpheli (skor 2); tümör hücrelerinin %10 dan fazlasında soluk, belirsiz tam olmayan membranöz boyanma negatif (skor 1); tümör hücrelerinin %10 dan azında soluk, belirsiz tam olmayan membranöz boyanma veya hiç boyanma gözlenmemesi negatif (skor 0) kabul edildi.

Mikroskopik değerlendirme Olympus BX53F model mikroskop (Olympus Corporation Tokyo, Japan) ile iki gözlemci tarafından tanılardan bağımsız olarak yapıldı.

Bulgular

Çalışmaya 49 (48 kadın, 1 erkek) hastaya ait 98 örnek (49 HB ve 49 KB) dahil edildi. Hasta yaşları 29-88 (56.6±13.6) arasında değişmekte idi.

Hormon reseptörlerine ait değerlendirmede; ER: HB'larının 14 (%28.6)'ünde negatif, 35 (%71.4)'inde pozitif, KB'lerin sırasıyla 9 (%18.4)'unda negatif, 40 (%81.6)'ında pozitif; PR: HB'larının 15 (%30.6)'inde negatif, 34 (%69.4)'ünde pozitif, KB'lerin sırasıyla 20 (%40.8)'sinde negatif, 29 (%59.2)'unda pozitif saptandı.

Hücre bloğunda; ER negatifliği gözlenen 14 tümörden 5 (%35.7)'inin KB'de pozitif reaksiyon gösterdiği belirlendi. Pozitif tümörlerin tümünün KB'de de pozitif olduğu saptandı.

Hücre bloğunda PR negatifliği saptanan 15 tümörden 2 (%13.3)'sinin KB'de pozitif; pozitiflik saptanan 34 tümörden 7 (%20.6)'sinin ise negatif immünreaktivite gösterdiği dikkati çekti.

HER2 genine ait (c-erb-B2) değerlendirmede; HB'larının 39 (%79.6)'u (Skor 0:30, skor 1:9) negatif, 4 (%8.2)'ü şüpheli pozitif, 6 (%12.2)'sı pozitif, KB'lerin sırasıyla 24 (%49)'ü (skor 0:1, skor 1:23) negatif, 17 (%34.7)'si şüpheli pozitif (skor 2), 8 (%16.3)'i pozitif (skor 3) olarak belirlendi.

Hücre bloğunda negatif kategoride yer alan 39 tümörden 16 (%41)'sının KB'de şüpheli pozitif (skor 2) kategoride; şüpheli pozitif (skor 2) kategoride yer alan 4 tümörden 2 (%50)'sinin pozitif (skor 3) kategoride değerlendirildiği gözlendi. Hücre bloğu ile negatif; KB şüpheli pozitif yorumlanan 16 tümörden 12'si in-situ hibridizasyon yöntemi ile tekrar değerlendirildi. Tümörlerin 2'sinde HER2 gen amplikasyonu izlenirken, diğer 10'unda amplifikasyon saptanmadı.

Tartışma-Sonuç

Rekürren ya da metastatik meme karsinomlarının büyük bölümü sadece İİA ile örneklenir. Dolayısıyla ER, PR ve HER2 ekspresyonları sitolojik materyallere ait HB'ları ile belirlenir. Güncel ASCO/CAP rehberlerinde moleküler testler için sitoloji örnekleri kabul edilmektedir.

Bu çalışmada HB'larında immünohistokimyasal ER ve PR ekspresyonlarının (oran gruplarından bağımsız olarak) KB'leri ile göreceli olarak anlamlı ilişki gösterdiği belirlenmiştir. Bununla birlikte HB'larında gözlenen HER2 genine ait immünohistokimyasal skorun (özellikle in-situ hibridizasyon ile değerlendirilmesi gereken örnekler için) KB'lerdeki skor ile uyumunun sınırlı olduğu gözlenmiştir.

Hücre bloğu hazırlanması sürecindeki analitik ve özellikle prenalitik değişkenlerin bu sonuçlarla ilişkili olabileceği düşünülmüştür.

Kaynaklar

1. Wolff AC, Hammond ME, Hicks DG, Dowsett M, Mc Shane LM, Allison KH, et al. Recommendations for human epidermal growth factor receptor 2 testing in breast cancer: American Society of Clinical Oncology/College of American Pathologists clinical practice guideline update. J Clin Oncol. 2013; 31:3997–4013.
2. Francis IM, Altemaimi RA, Al-Ayadhy B, Preeta Alath P, Jaragh M, Mothafar FJ, et al. Hormone Receptors and Human Epidermal Growth Factor (HER2) Expression in Fine-Needle Aspirates from Metastatic Breast Carcinoma – Role in Patient Management. J Cytol. 2019 Apr-Jun; 36 (2) : 94–100.
3. Shabaik A, Lin G, Peterson M, Hasteh F, Tipps A, Datnow B, et al. Reliability of Her2/neu, estrogen receptor, and progesterone receptor testing by immunohistochemistry on cell block of FNA and serous effusions from patients with primary and metastatic breast carcinoma. Diagn Cytopathol. 2011; 39:328–32.
4. Zhang Z, Yuan P, Guo H, Zhao L, Ying J, Wang M, et al. Assessment of hormone receptor and human epidermal growth factor receptor 2 status in breast carcinoma using Thin-prep cytology fine needle aspiration cytology FISH Experience from China. Medicine. 2015; 94:1–8.
5. Vohra P, Buelow B, Chen Y, Serrano M, Vohra MS, Berry A, et al. Estrogen receptor, progesterone receptor and human epidermal growth factor receptor 2 expression in breast cancer FNA cell blocks and paired histologic specimens: A large retrospective study. Cancer (Cancer Cytopathol) 2016; 124:828–35.

PSS-127 BİLDİRİ YAZAR TARAFINDAN GERİ ÇEKİLMİŞTİR

PSS-128 [Sitopatoloji] [Özet Metin]

ULUSLARARASI SERÖZ SIVI SİTOPATOLOJİSİ RAPORLAMA SİSTEMİ (TIS) İLE PLEVRAL EFÜZYONLARDA SİTOHİSTOLOJİK KORELASYONU TEK MERKEZ SONUÇLARI

Nisa Begüm Öztürk, Sümeyra Kartal, Tülay Koç
Sivas Cumhuriyet Üniversitesi, Tıbbi Patoloji Ana Bilim Dalı, Sivas

ÖZET

Amaç: Plevral efüzyon sıvılarının sitopatolojik değerlendirilmesi ucuz, etkili ve kısmen non invaziv bir yöntem olması sebebiyle tanı için oldukça sık kullanılmaktadır. Bu yöntem malignite varlığını her zaman ekarte etmese bile malign efüzyonlara tanı konulabilmesi ve olguların uygun şekilde klinik yönlendirilmesi açısından oldukça değerlidir.

Plevral efüzyon sitolojisi açısından mevcut sınıflandırma sisteminin geçerliliği, sito-histolojik korelasyonu ve gözlemciler arası uyum konusunda son yıllarda yapılmış az sayıda çalışma vardır. Biz de literatüre katkıda bulunmak ve kullandığımız yöntem ile değerlendirdiğimiz biyopsi tanısı mevcut olan arşiv vakalarımızı yeniden TIS sınıflandırmasına göre sınıflayarak, sitopatolojik korelasyonunu gözden geçirmek ve sınıflandırmanın pratik kullanımdaki yararını değerlendirmek için bu çalışmayı planladık.

Gereç ve Yöntem: Bu çalışma 2011-2023 tarihleri arasında laboratuvarımızda plevra sitolojisi ve biyopsisi bulunan 167 hastadan oluşmaktadır. Hastalara ait olan plevral sıvı sitolojik materyallerine ait preparatlar TIS sistemine (yetersiz, benign, AUS (Önemi Belirsiz Atipi), şüpheli, malign) göre yeniden sınıflandırıldı. Daha önce kliniğimizde kullandığımız sınıflama sistemi (yetersiz, benign, şüpheli, malign) ile raporlanan sonuçlar, TIS'a göre değerlendirme sonuçları ve biyopsi sonuçları karşılaştırıldı.

Bulgular: Hastaların kliniğimizde kullanılan raporlama sistemine göre tanısal dağılımı 102'si (%61,1) benign, 34'ü (%20,4) malign, 27'si (%16,2) şüpheli ve 4'ü (%2,4) yetersiz şeklindedir. TIS sistemine göre değerlendirme de tanısal dağılım 100'ü (%59,9) benign, 36'sı (%21,6) malign, 19'u (%11,4) şüpheli, 8'i (%4,8) AUS, 4'ü (%2,4) yetersiz şeklindedir. Biyopsi sonuçlarının ise 85'i (% 50,9) benign, 82'si (%49,1) malign idi.

Eski değerlendirme yöntemimiz ve yeni TIS raporlama sistemi sonuçları arasında istatistiksel olarak anlamlı bir korelasyon vardı ($p<0.001$). Kliniğimizde kullanılan eski raporlama sistemi ve TIS sistemi biyopsi sonuçları ile birlikte değerlendirildiğinde istatistiksel olarak anlamlı sitopatolojik korelasyon bulundu ($p<0.001$).

Sonuç: Efüzyon materyallerinde yeterli sitolojik örnekleme tanısal olarak değerlidir. TIS sistemi eski sistemlere göre değerlendirmesi kolay, daha standardize bir sistemdir. Bu çalışmada da TIS sisteminin malignite tanısındaki rolü gösterilmiştir. Her kurumun kendine göre bir sistemi olması yerine uluslararası kabul edilmiş sınıflamaların kullanılması hasta yönetiminde daha faydalıdır.

Anahtar Kelimeler: Plevral efüzyon, TIS, malignite

PSS-129 [Sitopatoloji]

TÜKÜRÜK BEZİ SİTOPATOLOJİSİNDE MİLAN RAPORLAMA SİSTEMİ KATEGORİLERİNİN MALİGNİTE ORANLARI NEDİR?

Pınar Uyar Göçün, İlayda Kılıç, Mehmet Arda İnan
Gazi Üniversitesi, Tıbbi Patoloji Ana Bilim Dalı, Ankara

ÖZET

Amaç: Tükürük bezi tümörleri preoperatif olarak ince iğne aspirasyon sitolojisi ile değerlendirilmektedir. Milan Tükürük Bezi Sitopatolojisini Raporlama Sistemi (MTBSRS)'nin I-VI kategorisi vardır ve ince iğne aspirasyonu ile örneklenen tükürük bezi lezyonlarının raporlanmasını standardize etmek için kullanılması önerilmektedir. Çalışmamızda bölümümüze gönderilen tükürük bezi biyopsilerini MTBSRS'ye göre sınıflayarak malignite oranlarını hesaplamayı amaçladık.

Gereç ve Yöntem: 2009-2022 yılları arasında GÜTF Patoloji Anabilim Dalı'na gönderilen ve aynı zamanda histopatolojik tanıları da olan toplam 282 vaka çalışmaya dahil edilmiştir. Hastaların sitoloji raporları MTBSRS'ye göre retrospektif olarak yeniden sınıflanmış ve histopatolojik tanıları ile karşılaştırarak malignite oranları hesaplanmıştır.

Bulgular: Toplam 282 vakanın %15.6'sı "tanısal olmayan", %12.8'i "non-neoplastik", %8.2'si "önemi belirsiz atipi" (AUS), %41.8'i benign, %7.4'ü "malignite potansiyeli belirsiz tükürük bezi tümörü" (MPBTBT), %5.7'si "malignite açısından kuşkulu" (MAK), %8.5'i ise "malign" olarak raporlanmıştır. Histopatolojik inceleme sonuçlarına göre 158 vaka (%56) benign, 82 vaka (%29.1) malign, 42 vaka ise (%14.9) non-neoplastik tanısı almıştır. Bu sonuçlara göre tanı kategorilerinin malignite oranları "tanısal olmayan" için %27.3, "nonneoplastik" için %19.4, "AUS" için %34.8, "benign" için %6.8, "MPBTBT" için %66.7, "MAK" için %56.3, "malign" için ise %100 olarak bulunmuştur.

Sonuç: MTBSRS sitoloji raporlarının standardizasyonuna katkı sağlar ve ayrıca tükürük bezi lezyonu olan hastaların tanı, takip ve tedavilerinde yol göstericidir. Sonuçlarımız literatür eşliğinde tartışılacaktır.

Anahtar Kelimeler: Milan raporlama sistemi, sitopatoloji, tükürük bezi

Giriş ve Amaç

Tükürük bezi tümörleri preoperatif olarak sıklıkla ince iğne aspirasyon sitolojisi ile değerlendirilmektedir. Tükürük bezinin 40'tan fazla benign ve malign tümörü olması nedeniyle tanı vermek zorlayıcı olabilmektedir. Milan Tükürük Bezi Sitopatolojisini Raporlama Sistemi (MTBSRS)'nin I-VI kategorisi vardır ve ince iğne aspirasyonu ile örneklenen tükürük bezi lezyonlarının raporlanmasını standardize etmek için kullanılması önerilmektedir. Bölümümüze gönderilen tükürük

bezi ince iğne aspirasyon sitolojilerini MTBSRS'ye göre sınıflayarak malignite riskini hesaplamayı amaçladık.

Gereç ve Yöntem

2008-2022 yılları arasında GÜTF Patoloji Anabilim Dalı'na gönderilen ve aynı zamanda histopatolojik tanıları da olan 281 hastaya ait toplam 316 sitoloji çalışmaya dahil edilmiştir. Hastaların sitoloji preperatları nihai histopatolojik tanısı bilinmeden yeniden değerlendirilerek MTBSRS'ye göre yeniden sınıflanmış ve daha sonra histopatolojik tanıları ile karşılaştırarak malignite oranları hesaplanmıştır.

Bulgular

Toplam 316 vakanın %15.8'i "tanısal olmayan", %7.3'ü "non-neoplastik", %17'si "önemi belirsiz atipi" (AUS), %38'i benign, %8.5'i "malignite potansiyeli belirsiz tükürük bezi tümörü" (MPBTBT), %4.4'ü "malignite açısından kuşkulu" (MAK), %8.9'u ise "malign" olarak raporlanmıştır.

Tanısal olmayan (I) kategorisindeki 50 sitolojinin çoğunluğu kan elemanlarından ibaret olup tanısal hücresel eleman içermemekteydi. Histopatolojik tanısı non-neoplastik olan lezyonlar bu grubun %22'sini, benign lezyonlar %48'ini ve malign lezyonlar %30'unu oluşturmaktaydı. Bu grubun malignite riski %30 olarak hesaplandı.

Non-neoplastik (II) tanısı alan 23 sitolojinin 20'si histopatolojik olarak da çoğunlukla siyaladenit, non spesifik inflamasyonlar ve kistik lezyonlar olmak üzere olmak non-neoplastik tanısı almıştır. 3 tanesi ise benign kategorisindeki Warthin tümörü, pleomorfik adenom ve onkositom şeklinde raporlanmıştır. Nihai patolojik tanısı malign olan sitoloji bulunmadığından bu grubun malignite riski %0 bulunmuştur.

AUS (III) kategorisindeki 54 sitolojinin 13'ü biyopsi tanısında başta siyaladenit (6 vaka) olmak üzere non-neoplastik tanısı almıştır. Vakaların 20'si benign, 21'i malign şeklinde raporlanmıştır. Malignite riski bu grup için %39'dur.

Benign (IVa) olarak raporlanan 120 sitolojinin 119 tanesinin histopatolojik tanısı başta pleomorfik adenom olmak üzere yine benigndir. Selüler pleomorfik adenom düşünülen 1 tane benign kategorisindeki sitoloji, histopatolojik olarak malign kategorisinde olan adenoid kistik karsinom tanısı almıştır. Bu grupta malignite riski %0.8 'dir.

MPBTBT (IVb) kategorisinde değerlendirilen 27 sitolojinin nihai patolojilerinin 13 tanesi benign, 13 tanesi malign olarak raporlanmış olup 1 tanesi non-neoplastik kategorisine giren nodüler onkositik hiperplazi olarak raporlanmıştır. Bu kategorinin malignite riski %48.1 olarak hesaplandı.

MAK (V) kategorisindeki 14 sitolojinin 12 'si rezeksiyonunda malign tanısı alırken 2 tanesi bazal hücreli adenom ve pleomorfik adenom olmak üzere benign kategorisinde tanı almıştır. Malignite riski %85. 7'dir. Malign (VI) olarak kategorize edilen 28 sitolojinin tamamının histopatolojik tanısı da başta skuamöz hücreli karisnom infiltrasyon/metastazı (8 vaka) olmak üzere malign olarak raporlanmıştır. Bu grubun malignite riski %100'dür.

Histopatolojik inceleme sonuçlarına göre 181 vaka (%57.3) benign, 90 vaka (%28.5) malign, 45 vaka ise (%14.2) non-neoplastik tanısı almıştır. Malign rezeksiyonları başta skuamöz hücreli karsinom infiltrasyonu/metastazı (16 vaka) olmak üzere 2. sıklıkla mukoepidermoid karsinom (10 vaka), 3. sıklıkla adenoid kistik karsinom (6 vaka) ve asinik hücreli karsinom (6 vaka) oluşturmaktadır. Nihai patolojisi benign kategorisinde olan biyopsileri 1. sıklıkla pleomorfik adenom (87 vaka), 2. sıklıkla Warthin tümörü (64 vaka), 3. sıklıkla bazal hücreli adenom (5 vaka) oluşturmaktadır.

Sonuç

2023 yılında güncellenen MTBSRS'nin malignite riskleri kategorilere göre sırasıyla %15, %11, %30, %<3, %35, %83 ve %98'dir. Bizim çalışmamızda III (%39), IVa (%0.8), V (%85.7) ve VI (%100) kategorilerindeki malignite riskleri MTBSRS ile uyumlu bulunmuş olup I (%30) ve IVb (%48.1) kategorisinde daha yüksek; II (%0) kategorisinde ise daha düşük hesaplanmıştır. Bu yüzdeler 2018 MTBSRS malignite riskine oranla (kategori sırasıyla %25, %10, %20, %<5, %35, %60, %90) yeni risk yüzdeleriyle daha uyumludur. MTBSRS, tükürük bezi lezyonlarında klinisyen için değerli bilgiler sağlayan ince iğne aspirasyon sitolojilerinin raporlarının standardizasyonuna katkı sağlar ve hastaların tanı, takip ve tedavilerinde yol göstericidir.

Kaynaklar

1. Reerds STH, Van Engen-Van Grunsven ACH, van den Hoogen FJA, Takes RP, Marres HAM, Honings J. Accuracy of parotid gland FNA cytology and reliability of the Milan System for Reporting Salivary Gland Cytopathology in clinical practice. Cancer Cytopathol. 2021 Sep; 129 (9) :719-728.
2. Jha S, Mitra S, Purkait S, Adhya AK. The Milan System for Reporting Salivary Gland Cytopathology: Assessment of Cytohistological Concordance and Risk of Malignancy. Acta Cytol. 2021; 65 (1) :27-39.

PSS-130 [Sitopatoloji]

BETHESDA KATEGORİ III OLARAK SINIFLANDIRILAN TİROİD NODÜLLERİNİN HİSTOPATOLOJİK KARŞILIKLARININ DEĞERLENDİRİLMESİ: TEK MERKEZ DENEYİMİ

İbrahim Aloğlu, Meryem Doğan, Cansu Sönmez
Sağlık Bilimleri Üniversitesi Haydarpaşa Numune Eğitim ve Araştırma Hastanesi, Tıbbi Patoloji, İstanbul

ÖZET

Amaç: Bethesda Tiroid Sitopatolojisi Raporlama Sistemi (TBSRTC), tiroid ince iğne aspirasyon biyopsisinde (İİAB) standardize bir raporlama sistemi ile patologlar ve klinisyenler arasında benzer tanısal terminolojik iletişimi sağlar. Bethesda sistemin-

de Kategori III (Önemi belirsiz atipi (AUS) veya önemi belirsiz folliküler lezyon (FLUS)) nükleer/arkitektürel atipi gösteren ancak bu özellikleri ile diğer kategorilere dahil edilemeyen olguları tanımlamaktadır. Çalışmamızda; kliniğimizde 5 yıllık süreçte değerlendirilen tiroid İİAB olgularını tarayarak, Kategori III sıklığını ve rezeksiyon karşılığı olan Kategori III olgularının histopatolojik karşılığını göstermeyi amaçladık.

Gereç ve Yöntem: Haydarpaşa Numune Eğitim ve Araştırma Hastanesi Patoloji Bölümünde 2018-2022 yılları arasındaki tiroid İİAB sonuçları retrospektif olarak tarandı. Rezeksiyonu bulunan Kategori III (AUS/ FLUS) olgularının histopatolojik sonuçları değerlendirildi.

Bulgular: 4448 adet tiroid İİAB'si değerlendirildi.1189 olgu (%26,7) kategori I, 2505 olgu (%56,3) kategori II, 419 olgu (%9,4) kategori III, 132 olgu (%3) kategori IV, 57 olgu (%1,3) kategori V, 146 olgu (%3,3) kategori VI olarak sınıflandırıldı. Kategori III olarak sınıflandırılan 419 olgunun 90'ı, 75 hastaya ait olup bu hastalara cerrahi operasyon uygulandı. 90 olgunun, histopatolojik sonuçlar ile karşılaştırılmasında 29 olgu (%32,2) benign non-neoplastik, 5 Papiller benzeri nükleer özellikler sergileyen noninvaziv folliküler tiroid neoplazmı (NIFTP) olgusu benign neoplazilere dahil edildiğinde 18 olgu (%20) benign neoplastik, 43 olgu (%47,8) malign neoplazi olarak saptandı. Benign non-neoplastik olguların 1 (%3,4)'i adenomatoid nodul, 24 (%82,6)'ü foliküler nodüler hastalık, 4 (%13,8)'ü lenfositik tiroidit olarak tanı almıştır. Benign neoplastik olguların 5 (%27,8)'i NIFTP, 13 (%72,2)'ü foliküler adenom (3 olgu onkositik adenom) olarak tanı almıştır. Malign olguların 41 (%95,3)'i papiller tiroid karsinomu, 1 (%2,3)'i foliküler karsinom, 1 (%2,3)'i medüller karsinom tanısı almıştır.

Sonuç: Çalışmamızda 4448 İİAB olgusunun 419 (%9,4)'u Kategori III (AUS/FLUS) olarak raporlanmıştır. Sonuçlarımız son Bethesda Sınıflamasında, Kategori III (AUS) sıklığı için belirtilen %10'un altındadır. Literatürde, sitolojik olarak Kategori III (AUS/FLUS) tanısı alan nodüllerde, malignite oranı %17-83 arasında değişikenlik göstermektedir. Çalışmamızda bu oran %47.8 olarak saptanmıştır.

Anahtar Kelimeler: AUS/FLUS, Bethesda, İİAB, Malignite Riski

Giriş ve Amaç

Tiroid ince iğne aspirasyon biyopsisi (İİAB) yüksek pozitif ve negatif öngörü değeriyle tanısal açıdan güvenilir, maliyet etkin bir tanı yöntemidir. Bu sebeple tiroid nodüllerinde ilk basamak tarama testi olarak kullanılmaktadır. Bethesda Tiroid Sitopatolojisi Raporlama Sistemi (TBSRTC), tiroid ince iğne aspirasyon biyopsisinde 6 katmanlı standardize bir raporlama sistemi sunar (1). Bu sayede patologlar ve klinisyenler arasında benzer tanısal terminolojik iletişimi sağlayarak gereksiz tiroidektomilerin önüne geçer (2,3).

Bethesda sisteminde Kategori III (Önemi belirsiz atipi (AUS) veya önemi belirsiz folliküler lezyon (FLUS)), yapısal ve/veya nükleer atipi içeren, ancak folliküler neoplazi açısından kuşkulu, malignite açısından kuşkulu ya da malign olarak sınıflandırılamayan hücreleri içeren örnekler için kullanılır (1). Çalışmamızda; kliniğimizde 2018-2022 yıllarını kapsayan 5 yıllık süreçte 3 farklı uzman patolog tarafından değerlendirilen tiroid İİAB olgularını retrospektif olarak tarayarak tiroid İİAB'lerin kategorik olarak tanı sıklığını ve rezeksiyonları bulunan olan Kategori III olgularının histopatolojik karşılığını ve malignite risk göstermeyi amaçladık.

Gereç ve Yöntem

2018-2022 yılları arasında SBÜ Haydarpaşa Numune Eğitim ve Araştırma Hastanesi'nde radyologlar ve endokrinologlar tarafından yapılan ve kliniğimizce değerlendirilen tiroid İİAB'leri bilgisayar sistemi üzerinden tarandı. Tüm İİAB'lerin Bethesda sistemine göre tanı kategorilerinin sıklıkları ve rezeksiyonu bulunan Kategori III (AUS/ FLUS) olgularının histopatolojik sonuçları değerlendirildi. Nihai malignite risk oranı, Ho ve ark. (4) nın tanımladığı gibi bir üst sınır tahmini (upper limit estimate-ULE) ve bir alt sınır tahmini (lower limit estimate-LLE) olarak hesaplandı.

Bulgular

5 yıllık sürece ait toplam 4448 adet tiroid İİAB'si mevcut olup,

- 1189 olgu (%26,7) kategori I (non-diagnostik),
- 2505 olgu (%56,3) kategori II (benign),
- 419 olgu (%9,4) kategori III,
- 132 olgu (%3) kategori IV (folliküler neoplazi şüphesi),
- 57 olgu (%1,3) kategori V (malignite için şüpheli),
- 146 olgu (%3,3) kategori VI (malign) olarak sınıflandırıldı.

Kategori III (AUS/FLUS) olarak raporlanan ve rezeksiyon karşılığı 74 olgudan 41'i direkt rezeksiyona giderken, 33 olguya tekrar İİAB uygulandı. Tekrarlanan 33 İİAB'den 16 'sı yeniden Kategori III (AUS/FLUS) tanısı aldı. Geri kalan 17'sinin 3 'ü kategori I, 2 'si kategori II, 5 'i kategori IV, 4 'ü kategori V ve 3 'ü kategori VI olarak yeniden sınıflandırıldı.

Direkt rezeksiyona giden 41 olgunun 20'si benign non-neoplastik (%48.8), 3'ü benign neoplastik (%7.3), 1'i papiller benzeri nükleer özellikler sergileyen noninvaziv folliküler tiroid neoplazmı (NIFTP) (%2.4), 1'i malignite potansiyeli belirsiz folliküler tümör (FTUMP) (%2.4), 16'sı malign (%39) olarak raporlandı.

Tekrar İİAB'leri;

- Kategori I olan 3 olgunun 2'si benign non-neoplastik, 1'i malign;
- Kategori II olan 2 olgunun 2'si de benign non-neoplastik;
- Kategori IV olan 6 olgunun 2'si benign non-neoplastik, 1'i benign neoplastik, 1'i FTUMP, 2'si malign;
- Kategori V olan 4 olgunun 4'ü de malign;
- Kategori VI olan 3 olgunun 3'ü de malign tanısı almış olarak saptandı.

Toplamda rezeksiyonları bulunan 74 olgunun 30'u (%40.5) benign non-neoplastik, 9 'u (%12.2) benign neoplastik, 3 'ü (%4.1) papiller benzeri nükleer özellikler sergileyen noninvaziv folliküler tiroid neoplazmı (NIFTP), 2 'si (%2.7) maligni-

te potansiyeli belirsiz folliküler tümör, 30 'u (%40.5) malign neoplazi olarak raporlandı. Rezeksiyona giden olguların 7'sinde İİAB yapılan nodüle karşılık gelmeyen insidental papiller mikrokarsinom görüldü, bu olgular İİAB'nin yapıldığı nodülün histopatolojik karşılığına göre sınıflandırıldı.

Tartışma ve Sonuç

Bethesda Tiroid Sitopatolojisi Raporlama Sistemi tiroid FNA sonuçlarının kategorizasyonunu etkili bir şekilde standardize etmiştir. Bununla birlikte, AUS/FLUS sitopatolojisinin belirsiz doğası, bu kategori için malignite oranlarına ilişkin heterojen sonuçlara yol açmıştır. Kholova ve ark. (5), Bethesda Kategori III tiroid nodüllerinin genel malignite oranının %5 ile %96.7 arasında değiştiği bildirilmiştir (5) (6). Ayrıca TBSRTC 3. baskı (6), AUS/FLUS tanısı alan tiroid nodüllerinin malignite riskinin (%13-30) 1. baskıya (%5-15) (2) kıyasla daha yüksek olduğunu ortaya koyarak bu nodüllerin heterojen doğasını ve sonuçlarını göstermiştir. Çalışmamızda kliniğimizde tanı alan 4448 İİAB olgusunun 419 (%9,4)'u Kategori III (AUS/FLUS) olarak raporlanmıştır. Sonuçlarımız son Bethesda Sınıflamasında (6), Kategori III sıklığı için belirtilen %10'un altındadır.

Çalışmamızda Kategori III tanısı alan olguların malignite riskini %7.7 (LLE) - %40.5 (ULE) olarak bulduk. Sitolojide AUS/FLUS tanısı alan tiroid nodüllerinin yaklaşık %25'inin histopatolojik karşılığının olması çalışmamızın en önemli kısıtlılığıydı. İİA'nın tekrarlanması, biyopsi yapılan nodüllerin yaklaşık %45'inin yeniden sınıflandırılmasında yardımcı olmuştur ve bu nodüllerin yönetiminde yararlı bir teknik olmaya devam etmektedir.

Kaynaklar

1. Cibas ES, Ali SZ. The 2017 Bethesda System for Reporting Thyroid Cytopathology. Thyroid. 2017 Nov; 27 (11) :1341-1346.
2. Cibas ES, Ali SZ. The Bethesda System for Reporting Thyroid Cytopathology. Thyroid. 2009 Nov; 19 (11) :1159-65
3. Crowe A, Linder A, Hameed O, Salih C, Roberson J, Gidley J, Eltoum IA. The impact of implementation of the Bethesda System for Reporting Thyroid Cytopathology on the quality of reporting, "risk" of malignancy, surgical rate, and rate of frozen sections requested for thyroid lesions. Cancer Cytopathol. 2011 Oct 25; 119 (5) :315-21.
4. Ho AS, Sarti EE, Jain KS, Wang H, Nixon IJ, Shaha AR, Shah JP, Kraus DH, Ghossein R, Fish SA, Wong RJ, Lin O, Morris LG. Malignancy rate in thyroid nodules classified as Bethesda category III (AUS/FLUS). Thyroid. 2014 May; 24 (5) :832-9
5. Kholová I, Ludvíková M. Thyroid atypia of undetermined significance or follicular lesion of undetermined significance: an indispensable Bethesda 2010 diagnostic category or waste garbage? Acta Cytol. 2014; 58 (4) :319-29
6. Ali SZ, Baloch ZW, Cochand-Priollet B, Schmitt FC, Vielh P, VanderLaan PA. The 2023 Bethesda System for Reporting Thyroid Cytopathology. Thyroid. 2023 Sep; 33 (9) :1039-1044

PSS-131 [Sitopatoloji]

ATİPİK MEZOTELYAL PROLİFERASYON TANILI PLEVRAL SIVI ÖRNEKLERİNDE BAP1 İMMÜNOHİSTOKİMYASI VE FISH YÖNTEMİ İLE P16 DELESYON ANALİZİNİN KESİN TANIYA KATKISI

Gulay Aydogdu, Selver Özekinci
Dicle Üniversitesi Tıp Fakültesi Patoloji AD, Diyarbakır

ÖZET

Amaç: Geç dönemde tanı alan, tedavi yanıtı düşük ve kötü prognozlu bir tümör olan mezotelyoma bölgemizde endemik olarak görülmektedir. Plevral mezotelyomanın genellikle ilk bulgusu plevral efüzyondur, sensitivitesi %30-75 'dir. Bap1 kaybının İHK ile gösterilmesi ve FISH yöntemi ile p16 (CDKN2A) homozigot delesyonunun (HD) araştırılması çelişkili olgularda tanıda kullanılmaktadır. Bu çalışmada biyopsi ile tanı almış olgularda efüzyon örneklerinde FISH yöntemi ile p16 delesyonunun araştırılması ve erken dönemde sitopatoloji pratiğine ne oranda katkı sunabileceği araştırıldı

Gereç ve Yöntem: DÜTF Patoloji AD'da atipik mezotelyal proliferasyon tanısı verilen 21 plevral ve peritoneal sıvı çalışmaya alındı. Olgulara cerrahi rezeksiyon uygulanmış ve mezotelyoma tanısı konmuştur. Olguların demografik verileri, mezotelyoma tipi ve Bap-1 ekspresyonu patoloji raporlarından elde edildi. Hücre bloklarına FISH yöntemi uygulandı, homozigot p16 (CDKN2A) delesyonu araştırıldı. Her olguda en az 100 mezotel hücresi sayıldı ve HD eşik değeri >%10 alındı.

Bulgular: Ortalama yaş 63, K/E: 3/1'dir. Plevral tümörlerin16'sı epitelioid, 2'si bifazik, 1'i sarkomatoid mezotelyoma, iki olgu peritoneal iyi diferansiye papiller mezotelyoma tanılıdır. On altı olguda Bap1 ekspresyonu araştırılmış, 11 olguda (%69) ekspresyon kaybı izlenmiştir. FISH ile 11 olguda (%58) homozigot p16 delesyonu görüldü. HD değeri olguların 6'sında %10-%20, 3'ünde %30-%50, 2'sinde %90'ın üzerindeydi. Bifazik ve sarkomatoid olgularda (n=3) delesyon izlenirken, peritoneal iyi diferansiye papiller mezotelyomada (n=2) delesyon izlenmedi. Hem Bap1 İHK, hem de FISH uygulanan 14 plevral mezotelyomanın 12'sinde (%86) en az bir yöntem ile pozitiflik gözlendi. İki hücre bloğunda FISH sinyali elde edilemedi.

Sonuç: Tekrarlayan plevral efüzyonla seyreden ve tanısı genellikle invaziv girişimlerle alınan doku biyopsileri ile verilen mezotelyomanın erken tanısı tedavinin etkinliği açısından oldukça önemlidir. Mezotelyomanın endemik olduğu bölgelerde asbest maruziyeti veya bilinen asbest maruziyeti olmasa dahi, tekrarlayan plevral efüzyonda sitolojide prolifere mezotel hücrelerinin varlığı tanı için önemli ipuçlarıdır. Bu olgularda öncelikle Bap1 İHK'sı kullanılmalıdır. Hücre bloklarına uygulanan FISH yönteminin de sitolojiye özgü sınırlamaları ve zorlukları olmakla birlikte seçili olgularda FISH ile p16 delesyonunun araştırılması tanıya katkı sağlayacaktır.

Anahtar Kelimeler: Mezotelyoma, FISH, p16, Bap1

Giriş

Seröz yüzeylerden köken alan, sıklıkla plevrayı tutan ve tedavi yanıtı düşük bir tümör olan mezotelyoma bölgemizde endemik olarak görülmektedir. Benign reaktif mezotelyal hücrelerin malign mezotelyal hücreler ile örtüşen sitolojik özellikleri ve teknik olarak stromal invazyonun gösterilemeyişi sitolojik tanıda sensitiviteyi düşürmektedir. Çalışmamızda doku biyopsisi ile tanı alan olgulara ait atipik mezotelyal proliferasyon tanılı efüzyon örneklerde, Bap1 kaybı ve p16 (CDKN2A) delesyonunun araştırılması ve erken dönemde sitopatoloji pratiğine ne oranda katkı sunabileceği araştırıldı.

Yöntem

Dicle Üniversitesi Tıp Fakültesi Hastanesi AD'da 2019-2022 yılları arasında atipik mezotelyal proliferasyon tanısı alan histopatolojik olarak mezotelyoma tanılı 21 plevral ve peritoneal sıvı çalışmaya alındı. Bap1 İHK lamları arşivden çıkarılarak tekrar incelendi, mezotel hücrelerinin %50'sinden fazlasında nükleer ekspresyon kaybı varsa pozitif kabul edildi. Hücre bloklarına FISH uygulandı. H&E boyalı kesitler üzerinden atipik mezotel hücrelerinin yoğunlaştığı alanlar seçildi. Parafin bloklarda seçilen alana uyan bölgeden deri punç biyopsi aparatı ile 0, 4 mm'lik korlar alınıp yeni bloklar hazırlandı. ZytoLight SPEC CDKN2A/CEN9 Dual Color DNA FISH Probu ve ZytoLight Doku FISH deparafinizasyon ve hazırlık kiti kullanılarak FISH prosedürü tamamlandı. Lamlar floresan mikroskop ile analiz edildi. Her iki CEN9 sinyali (kırmızı renkli) gözlenirken, CDKN2A sinyallerinin (yeşil renkli) bulunmayışı p16 (CDKN2A) homozigot delesyon (HD) kabul edildi. Her olguda sınırları net seçilebilen en az 100 atipik mezotel hücresi sayıldı, >%10 p16 (CDKN2A) HD varlığı pozitif olarak değerlendirildi.

Bulgular

Yirmi bir efüzyon örneğinin 19'u plevral, 2'si peritoneal bölgeden alınmıştır. Histopatolojik tanılar; epiteloid tip mezotelyoma (n=16), bifazik tip mezotelyoma (n=2), iyi diferansiye papiller mezotelyoma (İDPM) (n=2) ve sarkomatoid tip mezotelyoma (n=1)'dır. On altı efüzyon örneğinin 11'inde Bap1 ile (%69) ekspresyon kaybı izlendi. Bap1 pozitifliği epiteloid tipte %73 (8/11), bifazik ve sarkomatoid tipte %100'dür. Peritoneal İDMP tanılı 1 olguda Bap1 negatiftir. FISH analizinde olguların %58'inde (11/19) p16 (CDKN2A) HD görüldü. Bifazik ve sarkomatoid tip mezotelyomaların tümünde (n=3) delesyon izlenirken, peritoneal İDMP olgularında (n=2) izlenmedi. p16 (CDKN2A) HD oranı olguların 6'sında %10-%20, 3'ünde %30-%50, 2'sinde %90'ın üzerindedir. Bap1 İHK ve FISH uygulanan 14 plevral mezotelyomanın 12'si en az bir yöntem ile pozitifti. Yedi olguda Bap1 pozitifliği ve p16 (CDKN2A) HD birlikte izlenirken, 3'ünde sadece Bap1 pozitifliği, 2'sinde sadece p16 (CDKN2A) HD saptandı. İki olgu da her iki yöntem ile negatif sonuç verdi. İki hücre bloğunda teknik nedenlere bağlı olarak sonuç alınamadı.

Tartışma ve Sonuç

p16 (CDKN2A) HD'nin FISH analizi, Bap1 İHK'sına oranla daha spesifik ancak pahalı, komplike ve laboratuvar altyapısı gerektirmektedir. FISH analizinde önemli iki noktaya dikkat çekmek istedik. Mikroskobik değerlendirmede en zorlayıcı taraf inflamatuvar hücreler ve hücre debrisleri arasında mezotel hücrelerinin tespiti oldu. Güvenilir sonuçlar için atipik mezotel hücrelerinin yoğun olduğu alanlardan tekrar küçük hücre bloklarının hazırlanması ve skorlamada iri nükleuslu, nükleer sınırları net izole hücreler veya yapısal paternin seçilebildiği grupların dikkate alınması gerektiği düşünüldü. Diğer bir nokta, düşük hücresellik nedeniyle yanlış negatif sonuçlar ile karşılaşmamak ve reaktif mezotel hücre kontaminasyonunun etkisini azaltabilmek için en az 100 hücre sayılması gerektiğidir.

Çalışmamız, mezotelyomanın endemik olduğu bölgemizde Bap1 kaybı ve p16 (CDKN2A) HD oranlarının araştırıldığı ilk seridir. Atipik mezotelyal proliferasyon tanılı efüzyon örneklerine bu testler yapıldığı taktirde olguların %86'sının mezotelyoma yönünde yorumlanabileceği görüldü. Klinik ve radyolojik olarak şüpheli olgularda ilk aşamada Bap1 İHK'sı kullanılmalıdır. Sitolojiye özgü sınırlamaları ve zorlukları olmakla birlikte, seçili olgularda hücre bloklarına uygulanan p16 (CDKN2A) FISH analizinin tanıya katkı sağlayacağı görüldü.

PSS-132 [Sitopatoloji] [Özet Metin]

TİROİD SİTOLOJİSİNDE ARAF: ARA FOLLİKÜLER LEZYONLAR

Mervenur Şahin, Dilek İlgici Ece
SBÜ Kartal Dr. Lütfi Kırdar Şehir Hastanesi, Tıbbi Patoloji Kliniği, İstanbul

ÖZET

Amaç: Folliküler paternli lezyonlar tiroid nodüllerinin büyük bölümünü oluşturur. Bu nodüller non-neoplastik lezyonlar yanı sıra neoplastik (benign veya malign) lezyonları kapsar. Mikrofolliküler paternli lezyonlar, sitolojik örneklerde Bethesda sınıflamasına göre, hücresellikleri ile ilişkili olarak Önemi Belirsiz Atipi (ÖBA) veya Folliküler Neoplazi/kuşkulu (FN) kategoride tanımlanır. Farklı antiteleri içermekle birlikte benzer morfolojik özellikleri gösteren ve bazen gereksiz cerrahi ile sonuçlanabilen bu grup tiroid sitolojisinin ara (gri zon) folliküler lezyonlar kategorisini oluşturur. Bu çalışmada, mikrofolliküler paternli lezyonlarda detaylı sitomorfolojik değerlendirme ile neoplastik ve non-neoplastik nodül ayrımında yardımcı kriterlerin belirlenmesi, dolayısıyla doğru hastanın cerrahiye yönlendirilmesi ve gereksiz cerrahinin önlenmesi amaçlanmıştır.

Gereç ve Yöntem: Merkezimiz arşiv kayıtlarından Ocak 2015-Aralık 2022 tarihleri arasında Bethesda Sınıflamasına göre; mikrofolliküler patern baskınlığı nedeniyle ÖBA ve FN tanısı almış hastalar tarandı. Çalışmaya cerrahi rezeksiyonu da bulunan 59 ince iğne aspirasyonu (İİA) dahil edildi. Sitolojik örnekler sellülarite, yapısal ve hücresel (nükleus, sitoplazma) özellikleri yanı sıra eşlik eden komponentler (kolloid, makrofaj vb.) açısından tekrar gözden geçirildi. Sitomorfolojik kriterler hem sıvı bazlı yayma (SBY) hem de hücre bloğu (HB) örneklerinde ayrı ayrı değerlendirildi.

Bulgular: Çalışma kapsamına alınan 59 (44 kadın, 15 erkek) hastanın yaşları 22-74 (48,5 ±14,3) arasında değişmekte idi. Hastaların 15 (%25,4)'inde sadece SBY, 17 (%28,9)'sinde hem HB hem SBY, 27 (%45,7)'sinde ise sadece HB değerlendirildi. Rezeksiyon materyallerinde gözlenen nodüllerin 32 (%54)'si nonneoplastik, 27(%46)'si neoplastikti. Sıvı bazlı yaymalar genel olarak hiposellüler nitelikte [non-neoplastik nodül: 11(%64,7), neoplastik nodül: 8(% 53,3)] idi. Nükleusun; non-neoplastik nodüllerin 11(%64.7)'inde küçük (≤ 2 eritrosit), neoplastik nodüllerin 11(%73.3)'inde büyük (> 2 eritrosit) boyutta olduğu belirlendi (p=0,031). Neoplastik nodüllerin 11(%73.3)'inde nükleer hipokromazi dikkati çekti (p=0,067). Nükleer kalabalıklaşma nodüllerin büyük bölümünde (non-neoplastik: 14(%82.4), neoplastik 14(%93.3) izlendi. Diğer kriterlerde de neoplastik ve non-neoplastik nodüller arasında belirgin fark gözlenmedi.

Sonuç: Çalışmada; SBY'larda; büyük ve hipokromatik nükleus varlığının neoplastik nodül yönünde anlamlı kriterler olduğu belirlenmiştir. Bununla birlikte nükleer kalabalıklaşmanın neoplastik nodül açısından yönlendirici olmadığı gözlenmiştir.

Anahtar Kelimeler: Gri zon lezyon, foliküler patern baskın, sıvı bazlı sitoloji, tiroid sitolojisi

PSS-133 [Sitopatoloji] [Özet Metin]

PEDİATRİK HASTA GRUBUNDA TİROİD İNCE İĞNE ASPİRASYON SONUÇLARININ DEĞERLENDİRİLMESİ

Tuğba Taşkın Türkmenoğlu, Tolga Bağlan
Etlik Şehir Hastanesi, Ankara

ÖZET

Amaç: Tiroid nodüllerin sitolojik değerlendirilmesinde Bethesda sistemi yaygın olarak kullanılmakla birlikte pediatrik yaş grubunda tiroid ince iğne aspirasyonu oldukça az olarak yapılmaktadır. Bu çalışmamızdaki amaç pediatrik hastalarda tiroid nodüllerinin ince iğne aspirasyon sonuçlarını değerlendirmektir.

Gereç ve Yöntem: Kasım 2022-Haziran 2023 tarihleri arasında Ankara Etlik Şehir Hastanesi Patoloji Laboratuvarı'nda tiroid ince iğne aspirasyonu değerlendirilen 13 hastaya ait toplam 17 adet olgu çalışma kapsamında alındı. Hastaların demografik bilgileri, sitoloji ve patoloji tanıları ile radyolojik bulguları değerlendirildi.

Bulgular: 11 olgu kadın, 2 olgu erkekti. Olguların yaş ortalaması 13.5 (aralık, 6-17 yaş) olarak saptandı. Nodüllerin ortalama boyutu 17 mm (aralık, 8-33 mm) olarak bulundu. Benign tanı kategorisinde değerlendirilen 1 olgu Mccune Albright sendromu, önemi belirsiz atipi kategorisinde değerlendirilen 1 olgu konjenital hipotiroidi ile takip edilmekteydi. Olguların sitolojik tanıları Tablo 1'de paylaşıldı. 2 olguda İİA tanılarını takiben operasyon yapıldı. Folliküler neoplazi kuşkusu tanısı verilen bir olgunun operasyon sonucu papiller tiroid karsinomu, folliküler subtip ve papiller tiroid karsinomu tanısı verilen bir olgunun patoloji tanısı papiller tiroid karsinomu, klasik subtip olarak raporlandı.

Sonuç: Çalışmamızda 13 pediatrik hastaya ait toplam 17 adet tiroid ince aspirasyonu sonucu paylaşılmıştır. Cerrahiye gönderilen 2 olgumuzun doku tanılarının malign olduğu dikkati çekti.

Anahtar Kelimeler: İnce iğne aspirasyonu, pediatrik, tiroid

PSS-134 [Endokrin Patoloji]

ÇOCUKLUK ÇAĞINDAKİ ADRENAL NEOPLAZİ TANILI OLGULARIMIZ-11 YILLIK SERİ

Rabia Dolek, Özlem Saraydaroğlu
Bursa Uludağ Üniversitesi, Tıbbi Patoloji Ana Bilim Dalı, Bursa

ÖZET

Giriş: Adrenal tümörler, adrenal medulla veya korteks kaynaklı olmalarına göre sınıflandırılmaktadır. Çocukluk çağında, adrenal tümörlerin insidansı diğer tümörlere göre daha düşüktür. Adrenal kortikal tümörler (AKT), tüm çocukluk çağı tümörlerinin %0,2'sini, adrenal tümörlerin %5-6'sını oluşturmaktadır. Bu grupta en sık adrenokortikal karsinom görülmektedir. Adrenal medulla tümörleri (AMT) ise adrenal tümörlerin büyük çoğunluğunu oluşturur ve tüm çocukluk çağı tümörlerinin %7-10'udur. Bu grupta en sık görülen tümör nöroblastomdur.

Adrenal yerleşimli bir kitle saptanması durumunda, hastanın klinik öyküsü, kitlenin boyutu, radyolojik ve histopatolojik özellikler tedavi seçimini belirleyebilmektedir Çalışmamızda, çocukluk çağında gördüğümüz adrenal neoplazilerin klinikopatolojik özelliklerin ortaya konması ve bu özelliklerin literatürdeki bilgilerle uyumluluğunun karşılaştırılması amaçlanmıştır

Olgu: Çalışmamızda, 2011-2022 yılları arasında adrenalektomi materyalinden adrenal korteks veya medulla kaynaklı neoplazi tanısı almış, 0-18 yaş aralığındaki 64 olgu klinik ve histopatolojik özellikleri açısından incelenmiştir. Olgularda en sık başvuru şikayeti karın ağrısıyken (n=15, %23,4) 10 olguda (%15,6) kitle

insidental olarak saptanmıştır. Ortalama tanı yaşı 4,2' dir. Tümör çapı 1-18 cm aralığında olup ortalama 5,3 cm'dir. Olguların takip süresi 0-12 yıl arasında değişmektedir ve ortalama takip süresi 3,9 yıldır.

Adrenal medulla kaynaklı 53 olgu (%82,8), adrenal korteks kaynaklı 11 olgu (%17,2) saptanmıştır. AKT'si olan olgulardan 6'sı (%54,5) adrenokortikal karsinom, 2'si (%18,2) malignite potansiyeli belirsiz adrenokortikal neoplazi, 3'ü (%27,3) adrenokortikal adenom tanısı almıştır. AMT tanısı olan; nöroblastom tanılı 38 (%71,7), ganglionöroblastom tanılı 7 (%13,2), ganglionörom tanılı 6 (%11,3), feokromasitom tanılı 2 (%3,8) olgu bulunmaktadır.

Sonuç: Patolojik inceleme, adrenal medulla veya korteks kaynaklı neoplazilerin tanısında, tedavisinin ve prognozunun belirlenmesinde temel bileşendir. Çocukluk çağındaki adrenal tümörler yetişkinlerdekine göre farklı klinik, histopatolojik ve prognostik özellikler göstermektedir. Çocukluk çağındaki bu tümörlerin tanısının, tedavisinin ve prognozunun belirlenmesinde; hasta yaşı, tümör boyutu, tümör ağırlığı, neoadjuvan tedavi bilgisi gibi klinik özellikler de oldukça önemlidir. Olgular klinik, radyolojik ve patolojik bilgileriyle birlikte değerlendirilmelidir.

Anahtar Kelimeler: Çocukluk çağı adrenal neoplazileri, adrenokortikal karsinom, nöroblastom

Giriş

Çocukluk çağında, adrenal tümörlerin insidansı diğer tümörlere göre daha düşüktür (1, 2). Adrenal kortikal tümörler (AKT), tüm çocukluk çağı tümörlerinin %0,2'sini, adrenal tümörlerin %5-6'sını oluşturmaktadır (3, 4). Bu grupta en sık adrenokortikal karsinom görülmektedir. Adrenal medulla tümörleri (AMT) ise adrenal tümörlerin büyük çoğunluğunu oluşturur ve tüm çocukluk çağı tümörlerinin %7-10'udur. Bu grupta en sık görülen tümör nöroblastomdur (2, 5, 6).

Adrenal yerleşimli bir kitle saptanması durumunda, hastanın klinik öyküsü, kitlenin boyutu, radyolojik ve histopatolojik özellikler tedavi seçimini belirleyebilmektedir (7). Çalışmamızda, çocukluk çağında gördüğümüz adrenal neoplazilerin klinikopatolojik özelliklerin ortaya konması ve bu özelliklerin literatürdeki bilgilerle uyumluluğunun karşılaştırılması amaçlanmıştır.

Gereç ve Yöntem

Bu çalışmada 2011-2022 yılları arasında, fakültemiz Patoloji Ana Bilim Dalı'nda, adrenalektomi materyalinden adrenal korteks veya medulla kaynaklı neoplazi tanısı almış, 0-18 yaş aralığındaki 64 olgu ele alınmıştır. Klinik özellikler, histopatolojik bulgular, nüks, metastaz, sağ kalım bilgileri literatür bilgileri ışığında tartışılmıştır.

Bulgular

Adrenal medulla kaynaklı neoplazi tanısı olan 53 (%82,8), korteks kaynaklı neoplazi tanısı alan 11 (%17,2) olgumuz mevcuttur. Olgularımızın yarısı (n=32) kadın, yarısı (n=32) erkektir. Yaş aralığı 0-18 olup ortalama tanı yaşı 4, 2'dir. Tümör çapı 1-18 cm aralığında olup ortalama 5,3 cm'dir. Olguların takip süresi 0-12 yıl arasında değişmektedir ve ortalama takip süresi 3,9 yıldır.

AKT'si olan olgulardan 6'sı (%54,5) adrenokortikal karsinom, 2'si (%18,2) malignite potansiyeli belirsiz adrenokortikal neoplazi, 3'ü (%27,3) adrenokortikal adenom tanısı almıştır. En sık başvuru şikayeti puberte prekoks bulgularıdır (n=4, %36,3). Karın ağrısı 3 olguda (27,3), baş ağrısı 2 olguda (%18,2), bacaklarda şişlik 1 olguda (%9,1) ilk başvuru şikayetidir.1 olguda (%9,1) ise kitle insidental olarak saptanmıştır. AKT'si olan olguların 4'ü (36,4) kadın, 7'si (%63,6) erkektir. AKT'lerde ortama tanı yaşı 6, 4, ortalama tümör çapı 6 cm'dir. Tümör boyutu 10, 5 cm üzerinde olan 1 olgu mevcuttur.11 olgudan, adrenokortikal karsinom tanılı 1 olguda metastaz mevcuttur. Adrenokortikal karsinom tanılı 1 olgu hayatını kaybetmiştir.

Malignite potansiyeli belirsiz adrenokortikal neoplazi tanılı 2 olgu mevcuttur. Her iki olgu da tarafımıza konsültasyon amacıyla gönderilmiş olduğundan tümör boyutu ve ağırlığı hakkında bilgiye ulaşılamamıştır. İlk olguda korteksten düzensiz bir sınırla ayrılan, kapsülsüz tümöral doku izlenmiştir. Tümör hücreleri bazı alanlarda belirgin nükleer pleomorfizm göstermekle birlikte belirgin mitotik aktivite izlenmemiştir. Ki67 proliferatif aktivite indeksi düşük olarak bulunmuştur. Vasküler invazyon, nekroz, atipik mitoz saptanmamıştır. Diğer olguda çevre korteksten düzgün bir sınırla ayrılan kapsüllü tümöral doku izlenmiştir. Kapsül invazyonu, vasküler invazyon, nekroz, atipik mitoz izlenmeyen tümörde 20 büyük büyütme alanında (BBA) 4-5 adet mitoz tespit edilmiştir. Ki67 proliferatif aktivite indeksi %12-15 olarak bulunmuştur. Pediatrik AKT'lerin sınıflandırılması için kullanılan Wieneke kriterleri dikkate alındığında olgular benign kategoride yer alabilir. Ancak ilk olguda nükleer pleomorfizmin belirgin olması; diğer olguda ise Ki67 proliferasyon indeksinin yüksek olması nedeniyle olgular malignite potansiyeli belirsiz adrenokortikal neoplazi olarak değerlendirilmiştir.

Adrenokortikal adenom tanısı alan 3 olgumuz mevcuttur. Her üç olguda da çevre korteksten düzgün bir kapsül yapısı ile ayrılan tümöral lezyon izlenmiştir. Tümör boyutları 1,3-6,5 cm arasında değişmektedir. Üç olguda da kapsüler invazyon, vasküler invazyon, tümör nekrozu, artmış mitotik aktivite, atipik mitoz bulgularına rastlanmamıştır.

AMT tanısı olan; nöroblastom tanılı 38 (%71,7), ganglionöroblastom tanılı 7 (%13,2), ganglionörom tanılı 6 (%11,3), feokromasitom tanılı 2 (%3,8) olgu bulunmaktadır. Olguların en sık başvuru şikayetleri karın ağrısı (n=12, %22,6) ile ateş ve kusmadır (n=12, %22,6). Karın, göz, bacak gibi vücut bölgelerinde şişlik 10 olguda (%18,9); eklem ağrısı 6 olguda (%11,3); baş ağrısı 1 olguda (%1,9); puberte prekoksta izlenen semptomlar 2 olguda (%3,8); idrar miktarında azalma 1 olguda (%1,9) ilk başvuru şikayetidir. 9 olguda (%17) kitle insidental olarak saptanmıştır. Olguların 28'i (%52,9) kadın, 25'i (%47,1) erkektir. Bu olgularda ortalama tanı yaşı 3,7 iken

ortalama tümör çapı 5,2 cm'dir. Nöroblastom tanılı olguların 9'unda, ganglionöroblastom tanılı 1 olguda tedaviye sekonder matürasyon bulguları bulunmaktadır. Nöroblastom ve ganglionöroblastom tanılı 32 olguda metastaz mevcuttur.14 olgu hastalığa bağlı sebeplerle hayatı kaybetmiştir.

Tartışma ve Sonuç

AKT'ler pediatrik popülasyonda oldukça nadirdir ve bu grubun büyük çoğunluğunu adrenokortikal karsinomlar oluşturmaktadır (8). Kadınlarda daha sık olarak görülmektedir. Pediatrik popülasyonda endokrin disfonksiyona bağlı semptomlar erişkin yaş grubundakilere göre daha yaygındır (9, 10). Hastaların büyük çoğunluğu virilizasyon semptomları ile başvurur (11). Çalışmamızda literatür ile uyumlu olarak AKT'lerin çoğunluğu (%54,5) adrenokortikal karsinomdur ve en sık başvuru şikayeti penis büyümesi, pubik kıllanma, akne gibi puberte prekoks bulgularıdır. Literatürden farklı olarak erkek cinsiyet ağırlıktadır (K/E=4/7). AKT'ler birinci ve dördüncü dekatlarda olmak üzere iki yaş grubunda pik yapmaktadır. Çocuklarda tipik olarak ilk 5 yıl içerisinde ortaya çıkmaktadır ve ortalama tanı yaşı 4'tür (11). Olgularımızın tanı anındaki yaşları 0-17 arasında değişmekte olup ortalama tanı yaşı 6,4 olarak bulunmuştur.

AKT'lerin sınıflandırılması için yapılan çeşitli çalışmalarda spesifik kriterler tanımlanmıştır. 2002 yılında revize edilen Modifiye Weiss kriterleri en yaygın kullanılan skorlama sistemlerinden biridir (12, 13). Çocukluk çağındaki adrenal tümörler yetişkinlerdekinden farklı klinik, histopatolojik ve prognostik özellikler göstermektedir (8). Wieneke ve ark. (8) pediatrik AKT'ler için, prognostik anlamlılığı bulunan bir skorlama sistemi önermişlerdir. Bu skorlama sisteminde tümörün histopatolojik özelliklerine ek olarak, ağırlık ve boyut gibi makroskobik özellikleri de yer almaktadır.

AKT tanısı olan 11 olgumuzdan, Wieneke kriterlerine göre 6'sı adrenokortikal karsinom, 2'si malignite potansiyeli belirsiz adrenokortikal neoplazi, 3'ü adrenokortikal adenom tanısı almıştır. Malignite potansiyeli belirsiz adrenokortikal neoplazi tanısı alan olgularımız Wieneke kriterlerini karşılamamaktadır. Ancak Wieneke kriterlerinin güvenilirliğinin araştırıldığı çalışmalar, bu risk sınıflandırmasının güvenilirlikten yoksun olduğunu belirtmiştir (14, 15). Bazı çalışmalarda, daha başarılı bir sınıflandırma için hasta yaşı, Ki67 proliferasyon indeksi, Fuhrmann nükleer derecelendirmesi gibi ek kriterlerin gerekliliği vurgulanmıştır (14-16). Çalışmamızdaki olgularda tümör boyutu ve ağırlığı hakkında bilgimiz olmamasının yanı sıra nükleer pleomorfizmin belirgin olması ve Ki67 proliferatif aktivite indeksinin yüksek olması nedeniyle bu yönde tanı verilmiştir.

Tümör boyutu AKT'lerin prognozunu belirlemede en önemli prognostik faktörlerden birisidir (17, 18). Bağımsız bir prognostik faktör olmamasına rağmen tümör boyutunun >10,5 cm olması kötü prognozla ilişkilendirilmiştir (8). Bu tümörlerde cerrahi, sağkalımı uzattığı gösterilmiş temel tedavi yöntemidir. Tümör boyutu ile de ilişkili olarak inkomplet rezeksiyon kötü prognozla ilişkilidir. Kemoterapinin etkinliği ise adrenokortikal karsinomların nadir görülen tümörler olmaları nedeniyle tam olarak aydınlatılamamıştır (11). Çalışmamızda adrenokortikal karsinom tanılı 2 olgumuz cerrahiye ek olarak kemoterapi tedavisi almıştır. Bu olgulardan biri, 7 yaşında iken tanı aldıktan 8 ay sonra, kemoterapi tedavisi gördüğü sırada hayatını kaybetmiştir. Diğer adrenokortikal karsinom tanılı olgularımız hayatta olup takip süreleri 2-10 yıl arasında değişmektedir. Hayatını kaybeden olgumuzda tümör boyutu 14 cm olup diğer adrenokortikal karsinom olgularımızın tamamında tümör boyutunun <10, 5 cm olması sağkalım ile ilişkilendirilebilir.

Nöroblastik tümörler, primordial nöral krest hücrelerinden gelişen, sempatik sinir sisteminin embriyonel tümörleridir (19). Yaklaşık %40-47'si adrenal medulladan; diğerleri abdominal, torasik, pelvik ve servikal sempatik ganglialardan kaynaklanmaktadır (20, 21). Nöroblastik tümörler, schwannian stromanın ve nöroblastik hücrelerin varlığı ve yaygınlığına göre nöroblastom, ganglionöroblastom ve ganglionörom olarak sınıflandırılmaktadır (22). Bu sınıflandırma tümör davranışını ve hasta prognozunu belirlemeye yardımcıdır (23). Nöroblastom, çocukluk çağında en sık görülen ekstrakraniyal solid tümördür ve en sık görülen adrenal tümördür (5,24). Genellikle 5 yaş altındaki çocukları etkilemektedir (19). Çalışmamızda adrenal tümör tanılı olgularımızın %59,4'ü; AMT tanılı olgularımızın %71,7'si nöroblastomdan oluşmaktadır. Nöroblastom tanılı olgularımızda 2 olgu dışında tamamı 5 yaş altındadır. 5 yaş üzerindeki olguların yaşları 12 ve 18'dir.

Histolojik sınıflandırmaya ek olarak hasta yaşı, tümör evresi, tümör farklılaşma derecesi ve tümörün moleküler patogenezi, risk grubu sınıflandırması ve hastaların tedavisinin belirlenmesi için önemlidir (23). Tanı anında yaşın >18 ay olması, MYCN amplifikasyonu ve metastaz varlığı kötü prognozla ilişkilendirilmektedir (25, 26). Yüksek risk grubunda yer alan hastalarda, hastalıktan bağımsız sağkalım %50'nin altına düşmektedir (27). AMT tanısı alan, klinik bilgisine ulaşılabilen 53 olgumuzdan 14'ü hastalığa bağlı sebeplerle hayatı kaybetmiştir. Hayatını kaybeden nöroblastik tümör tanılı olgularımızın tamamının tanı anındaki yaşları 18 ayın üzerindedir. Bu olgulardan 2'si hariç tamamında metastaz mevcuttur. Olgularımızda gözlenen bulgular literatür ile uyumlu görünmektedir. Ancak MYCN amplifikasyonu için genetik incelemenin yapılamıyor olmasının hastaların uygun tedavi almasını engellediği yönünde düşünülmüştür.

Paragangliomlar, nöroendokrin tümörler olup sempatik veya parasempatik ganglialardan kaynaklanmaktadırlar. Feokromasitom terimi ise adrenal medulla kökenli paragangliomlar için kullanılmaktadır (22). Pediatrik yaş grubunda feokromasitom nadir olarak izlenmektedir. Ancak fark edilmezlerse önemli morbidite ve mortalite ile ilişkilidirler (28). Feokromasitomların yaklaşık %15-25'inde metastaz gelişmektedir ve metastaz varlığında 5 yıllık sağkalım %43-69'dur. Tanı anından 20 yıl sonra bile metastaz görülebildiği belirtilmiştir.

Bu nedenle feokromositom tanılı olguların ömür boyu takibi önerilmektedir. Ayrıca feokromasitom tanısı ailesel sendromlar açısından ileri araştırma yapılmasını gerektirmektedir (29). Çalışmamızda feokromasitom tanılı 2 olgumuz mevcuttur. Olgularımız baş ağrısı ve karın ağrısı şikayetleriyle başvurmuştur. Her iki olguda da metastaz saptanmamıştır. Tanı aldıktan 1 yıl sonra takip dışı kalan olgularda genetik inceleme yapılıp yapılmadığı bilinmememektedir.

Sonuç olarak, patolojik inceleme adrenal medulla veya korteks kaynaklı neoplazilerin tanısında, tedavisinin ve prognozunun belirlenmesinde temel bileşendir. Çocukluk çağında gördüğümüz adrenal neoplaziler birbirinden oldukça farklı prognozlara sahiptir. Tümör boyutu, tümör ağırlığı, çevre organlara yayılım, vena kava invazyonu, venöz invazyon, kapsüler invazyon, tümör nekrozu varlığı, mitoz sayısı, diferansiyasyon derecesi, metastaz varlığı gibi bulgular tümörün histolojik alt tipini belirlediği gibi bize prognoz hakkında da fikir vermektedir. Histolojik tanının makroskobik incelemeden başladığı bu tümörlerde patologlara büyük rol düşmektedir.

Kaynaklar

1. Lin X, Wu D, Chen C, Zheng N. Clinical characteristics of adrenal tumors in children: a retrospective review of a 15-year single-center experience. Int Urol Nephrol. 2017 Mar 17; 49 (3) :381–5.
2. Hubertus J, Pohl A, Schmid I, Von Schweinitz D. Laparoscopic Adrenalectomy is Feasible for Suspected Adrenal Tumors in Children Younger than 24 Months of Age - But is it Always Justified? Klin Padiatr. 2016 Feb 29; 228 (3) :135–8.
3. Ribeiro RC, Pinto EM, Zambetti GP, Rodriguez-Galindo C. The International Pediatric Adrenocortical Tumor Registry initiative: Contributions to clinical, biological, and treatment advances in pediatric adrenocortical tumors. Mol Cell Endocrinol. 2012 Mar; 351 (1) :37–43.
4. Picard C, Orbach D, Carton M, Brugieres L, Renaudin K, Aubert S, et al. Revisiting the role of the pathological grading in pediatric adrenal cortical tumors: results from a national cohort study with pathological review. Modern Pathology. 2019 Apr 1; 32 (4) :546–59.
5. Rees MA, Morin CE, Behr GG, Davis JC, Lai H, Morani AC, et al. Imaging of pediatric adrenal tumors: A COG Diagnostic Imaging Committee/SPR Oncology Committee White Paper. Pediatr Blood Cancer. 2023 Jun 4; 70 (S4).
6. Chen S, Yang R, Hu X, Li Z. Pediatric Patients with Adrenal Neuroblastoma: A SEER Analysis, 2004-2013.
7. Emre Ş, Özcan R, Bakır AC, Kuruğoğlu S, Çomunoğlu N, Şen HS, et al. Adrenal masses in children: Imaging, surgical treatment and outcome. Asian J Surg. 2020 Jan 1; 43 (1) :207–12.
8. Wieneke JA, Thompson LDR, Heffess CS. Adrenal Cortical Neoplasms in the Pediatric Population A Clinicopathologic and Immunophenotypic Analysis of 83 Patients [Internet]. 2003. Available from: http://journals. lww. com/ajsp
9. Erickson LA. Challenges in surgical pathology of adrenocortical tumours. Histopathology. 2018 Jan; 72 (1) :82–96.
10. Martins-Filho SN, Almeida MQ, Soares I, Wakamatsu A, Alves VAF, Fragoso MCB V., et al. Clinical Impact of Pathological Features Including the Ki-67 Labeling Index on Diagnosis and Prognosis of Adult and Pediatric Adrenocortical Tumors. Endocr Pathol. 2021 Jun 14; 32 (2) :288–300.
11. Pinto EM, Zambetti GP, Rodriguez-Galindo C. Pediatric adrenocortical tumours. Vol. 34, Best Practice and Research: Clinical Endocrinology and Metabolism. Bailliere Tindall Ltd; 2020.
12. Lloyd R V. Adrenal cortical tumors, pheochromocytomas and paragangliomas. Modern Pathology. 2011 Apr; 24 (SUPPL. 2).
13. Aubert S, Wacrenier A, Leroy X, Devos P, Carnaille B, Proye C, et al. Weiss System Revisited. Am J Surg Pathol. 2002 Dec; 26 (12) :1612–9.
14. Riedmeier M, Thompson LDR, Molina CAF, Decarolis B, Härtel C, Schlegel PG, et al. Prognostic value of the Weiss and Wieneke (AFIP) scoring systems in pediatric ACC – a mini review. Endocr Relat Cancer. 2023 Feb 8; 30 (4).
15. Picard C, Orbach D, Carton M, Brugieres L, Renaudin K, Aubert S, et al. Revisiting the role of the pathological grading in pediatric adrenal cortical tumors: results from a national cohort study with pathological review. Modern Pathology. 2019 Apr; 32 (4) :546–59.
16. Jangir H, Ahuja I, Agarwal S, Jain V, Meena JP, Agarwala S, et al. Pediatric Adrenocortical Neoplasms: A Study Comparing Three Histopathological Scoring Systems. Endocr Pathol. 2023 Jun 9; 34 (2) :213–23.
17. Michalkiewicz E, Sandrini R, Figueiredo B, Miranda ECM, Caran E, Oliveira-Filho AG, et al. Clinical and Outcome Characteristics of Children With Adrenocortical Tumors: A Report From the International Pediatric Adrenocortical Tumor Registry. Journal of Clinical Oncology. 2004 Mar 1; 22 (5) :838–45.
18. Chudler RM, Kay R. Adrenocortical Carcinoma in Children. Urologic Clinics of North America.1989 Aug; 16 (3) :469–79.
19. Ponzoni M, Bachetti T, Corrias MV, Brignole C, Pastorino F, Calarco E, et al. Recent advances in the developmental origin of neuroblastoma: an overview. Journal of Experimental & Clinical Cancer Research. 2022 Mar 11; 41 (1) :92.
20. Choi JH, Ro JY. Mediastinal neuroblastoma, ganglioneuroblastoma, and ganglioneuroma: Pathology review and diagnostic approach. Semin Diagn Pathol. 2022 Mar; 39 (2) :120–30.
21. Tsubota S, Kadomatsu K. Origin and initiation mechanisms of neuroblastoma. Cell Tissue Res. 2018 May 14; 372 (2) :211–21.
22. Mete O, Asa SL, Gill AJ, Kimura N, de Krijger RR, Tischler A. Overview of the 2022 WHO Classification of Paragangliomas and Pheochromocytomas. Endocr Pathol. 2022 Mar 13; 33 (1) :90–114.
23. Jarzembowski JA. New Prognostic Indicators in Pediatric Adrenal Tumors: Neuroblastoma and Adrenal Cortical Tumors, Can We Predict When These Will Behave Badly? Vol.13, Surgical Pathology Clinics. W. B. Saunders; 2020. p. 625–41.
24. Dong R, Yang R, Zhan Y, Lai HD, Ye CJ, Yao XY, et al. Single-Cell Characterization of Malignant Phenotypes and Developmental Trajectories of Adrenal Neuroblastoma. Cancer Cell. 2020 Nov; 38 (5) :716-733. e6.
25. Irwin MS, Naranjo A, Zhang FF, Cohn SL, London WB, Gastier-Foster JM, et al. Revised Neuroblastoma Risk Classification System: A Report From the Children's Oncology Group. Journal of Clinical Oncology. 2021 Oct 10; 39 (29) :3229–41.

26. Moroz V, Machin D, Faldum A, Hero B, Iehara T, Mosseri V, et al. Changes over three decades in outcome and the prognostic influence of age-at-diagnosis in young patients with neuroblastoma: A report from the International Neuroblastoma Risk Group Project. Eur J Cancer. 2011 Mar; 47 (4) :561–71.
27. Cohn SL, Pearson ADJ, London WB, Monclair T, Ambros PF, Brodeur GM, et al. The International Neuroblastoma Risk Group (INRG) Classification System: An INRG Task Force Report. Journal of Clinical Oncology. 2009 Jan 10; 27 (2) :289–97.
28. Nazari MA, Jha A, Kuo MJM, Patel M, Prodanov T, Rosenblum JS, et al. Paediatric phaeochromocytoma and paraganglioma: A clinical update. Clin Endocrinol (Oxf). 2023 Jul 28;
29. Turin CG, Crenshaw MM, Fishbein L. Pheochromocytoma and paraganglioma: germline genetics and hereditary syndromes. Endocrine Oncology. 2022 Jul 1; 2 (1) :R65–77.

PATOLOJİ DERNEKLERİ FEDERASYONU
2005
FEDERATION OF TURKISH PATHOLOGY SOCIETIES

ÇUKUROVA PATOLOJİ DERNEĞİ
1995

32. ULUSAL PATOLOJİ KONGRESİ

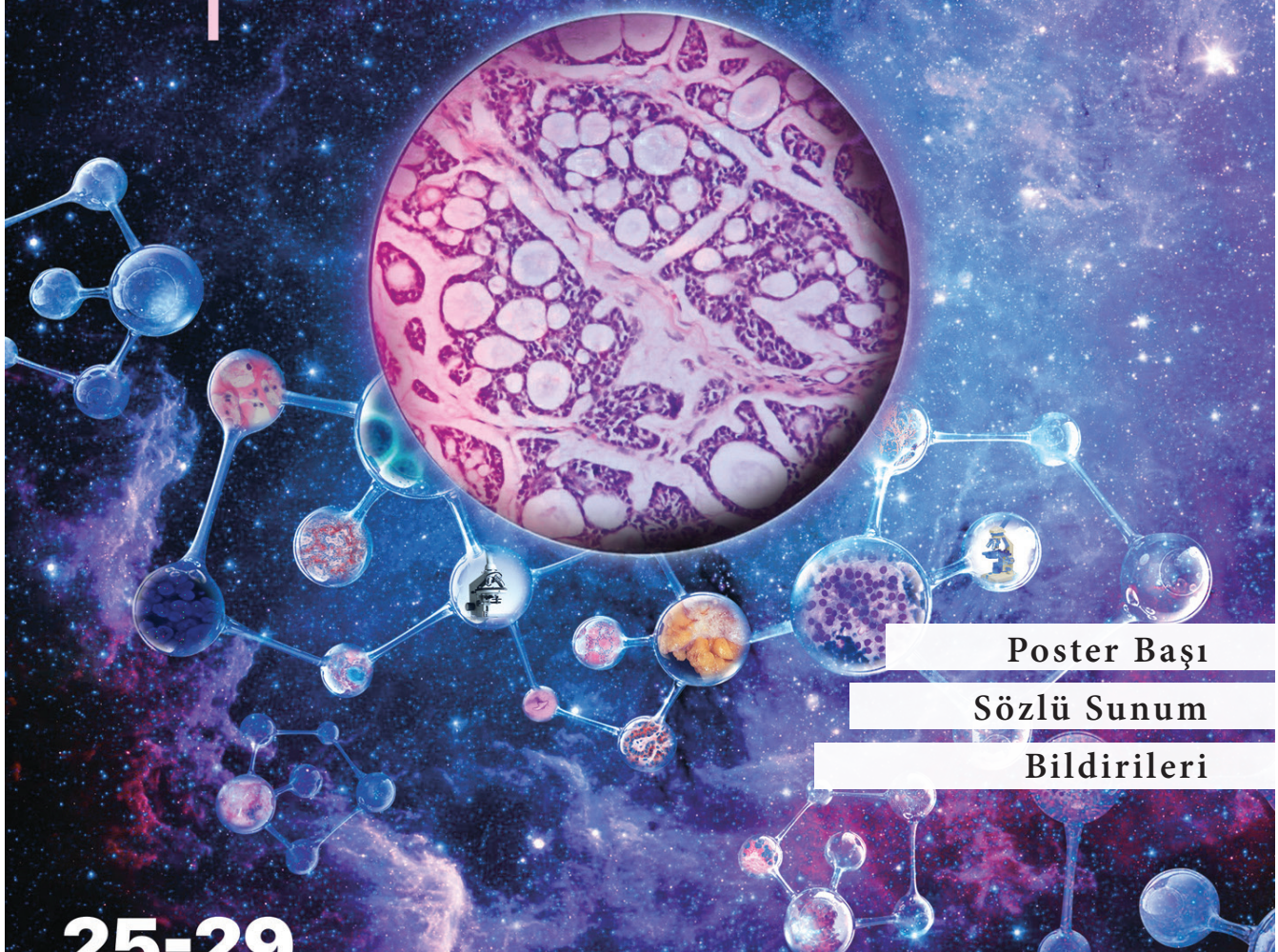

Poster Başı
Sözlü Sunum
Bildirileri

25-29 EKİM 2023
ROYAL SEGINUS OTEL, ANTALYA

www.patoloji2023.org

100 YIL BİLİM ve CUMHURİYET

PBS-001 [Üropatoloji] [Özet Metin]

ÜST ÜRİNER TOPLAYİCİ SİSTEM MALİGN TÜMÖRLERİNİN RETROSPEKTİF OLARAK HİSTOPATOLOJİK VE PROGNOSTİK PARAMETRELERLE DEĞERLENDİRİLMESİ

Sedef Deniz Cevheroğlu Arıç[1], *Berna Aytaç Vuruşkan*[1], *Güngör Arıç*[2]
[1]Bursa Uludağ Üniversitesi, Tıbbi Patoloji Ana Bilim Dalı, Bursa; Bursa Uludağ Üniversitesi, Tıbbi Patoloji Ana Bilim Dalı, Bursa
[2]Bursa Şehir Hastanesi, Üroloji Ana Bilim Dalı, Bursa

ÖZET

Amaç: Üst üriner toplayıcı sistem tümörleri nadir görülen tümörlerdir. Bu tümörlerde bir çok klinik, patolojik ve moleküler prognostik faktör tanımlanmıştır. Çalışmamızda, kısıtlı veri bulunan bu tümörlerden elde ettiğimiz histopatolojik verilerle, varolan çalışmaları karşılaştırarak merkezimizin tecrübeleri ile literatüre katkıda bulunmayı amaçladık.

Gereç ve Yöntem: Araştırmamızda 2006-2021 yılları arasında Uludağ Üniversitesi Tıbbi Patoloji Anabilim Dalı'nda tanı alan nefroüreterektomi ve üreterektomi materyalleri değerlendirildi. Noninvaziv papiller düşük/yüksek dereceli ürotelyal karsinomlar, invaziv düşük/yüksek dereceli ürotelyal karsinomlar, skuamöz hücreli karsinom ve adenokarsinom tanısı almış, elektronik bilgi sistemi üzerinden patoloji kayıtları ve klinik takiplerine ulaşılabilen 131 olgu çalışmaya dahil edildi. Olguların yaş, cinsiyet, lateralizasyon, multifokalite, tümör tipi, boyutu, büyüme paterni, evresi, varyant histolojik özellikleri, cerrahi sınır pozitifliği, lenf nodu tutulumu ve uzak metastaz durumları, önceden mesane tümör varlığı, mesane nüksü ile birlikte sağ kalım süreleri birbiriyle karşılaştırılarak verilerin istatistiksel analizleri değerlendirildi.

Bulgular: Tümör tipleri karşılaştırıldığında cinsiyet ve yaş bakımından gruplar homojen olup olgular en sık renal pelvis lokalizasyonundan tanı almıştır. Tümör tiplerinden noninvaziv papiller ürotelyal karsinomlar ile ürotelyal dışı karsinomlar arasında boyut farkı istatistiksel olarak anlamlıdır. Tümör evreleri, multifokalite ve insitu varlığı değişkenlerinin sağkalıma etkisi istatistiksel olarak anlamlı bulunmuştur. Ürotelyal tümörlerin; lokalizasyona göre tümör evreleri farklılık göstermektedir. Büyüme paternine göre tümör boyutu ve evreleri açısından gruplar arasında istatistiksel olarak anlamlı fark mevcuttur

Sonuç: Çalışmamızda literatürle benzer ve farklı sonuçlarla karşılaşılmıştır. Nadir tümörler olmaları nedeniyle prognostik açıdan değerlendirme ve klinik yaklaşımların düzenlenmesi için daha fazla dataya ihtiyaç vardır.

Anahtar Kelimeler: Renal pelvis, üreter, üst üriner toplayıcı sistem, prognoz, histopatolojik değerlendirme, sağkalım

PBS-002 [Üropatoloji] [Özet Metin]

ALK REARAJMANI GÖSTEREN RENAL HÜCRELİ KARSİNOM: HİSTOMORFOLOJİK VE İMMÜNOHİSTOKİMYASAL ÖZELLİKLER

Kutsal Doğan[1], *Evrim Önder*[2]
[1]Zonguldak Karadeniz Ereğli Devlet Hastanesi,Zonguldak
[2]T. C. Sağlık Bakanlığı Ankara Etlik Şehir Hastanesi, Ankara

ÖZET

Amaç: ALK rearanjmanı gösteren renal hücreli karsinom (ALK-RHK), Dünya Sağlık Örgütünün (DSÖ) 2016 yılında yayınladığı "Üriner Sistem ve Erkek Genital Organları Tümörleri Sınıflandırması" kitabında provizyonel antite olarak yer almaktadır.2022 yılında yayınlanan DSÖ "Üriner ve Erkek Genital Tümörleri" kitabında, ALK-RHK tanımlanmış bir antite olarak dahil edilmiştir. Son zamanlarda artan çalışmalarla birlikte ALK- RHK sayısında artış bildirilmiştir. ALK geni son zamanlarda geliştirilen hedefe yönelik tedavi yöntemleri için seçilen genlerden biridir. ALK inhibitörlerine klinik yanıt veren ALK rearanjmanı gösteren renal hücreli karsinomların bildirilmesi bu olgulara yönelik hedeflenebilir terapötik seçenek sunmaktadır. Bu çalışmada farklı histomorfolojik özellikler gösterebilen ALK- RHK olgularının belirgin ve yaygın morfolojik özelliklerinin ortaya konması amaçlanmıştır.

Gereç ve Yöntem: Renal hücreli karsinom tanısı almış 276 olgu retrospektif olarak bir deneyimli üropatolog ve bir genel patolog tarafından histomorfolojik, immünohistokimyasal ve prognostik özellikleri açısından yeniden değerlendirilmiştir. ALK rearanjmanı taraması amacıyla ALK immunohistokimyası kullanılmıştır. İmmünohistokimyasal olarak pozitif olan olgularda FISH yöntemiyle ALK rearanjmanı doğrulması yapılmıştır.

Bulgular: 276 olgu arasından sekiz olguda immunohistokimyasal olarak ALK pozitifliği saptanmıştır. Bu olguların üçünde FISH ile %15'in üzerinde (%21, %20 ve %18 oranlarında) ayrılma (break-apart) saptanmıştır. Üç olgu farklı histomorfolojik ve immünohitokimyasal özellikler sergilemektedir. Olgular öncesinde berrak hücreli renal hücreli karsinom, papiller renal hücreli karsinom ve kromofob renal hücreli karsinom tanısı almıştır. Üç olguda ALK immünohistokimyası ile perinükleer, zayıf sitoplazmik ve membranöz olmak üzere farklı boyanma paternlerii izlenmiştir. Olgulardan biri 6 ay sonra hastalıktan ölmüştür. Diğer 2 olgu çalışma sırasında 16 ve 24 aydır tümör bulgusu göstermeksizin sağdır.

Sonuç: Çalışmamızda 3 ALK-RHK olgusu tespit edilerek histomorfolojik, immünohistokimyasal özellikleri tanımlanmıştır. ALK-RHK'lar nadir tümörler olup değişken histopatolojik özellikler göstermektedir. ALK-RHK tanı sürecinde immunohistokimya ile taramanın yanında tanının FISH ve dizileme

yöntemleri ile doğrulanması gerekmektedir. ALK inhibitörleri ile tedavi edilen ALK-RHK'larda tedaviye olumlu yanıt alındığını gösteren çalışmalar bulunmaktadır. Bu bulgular, ALK-RHK'larda hedefe yönelik tedavi kullanımının önünü açmaktadır. Olguların ALK rearanjmanının tanı anında belirlenmesinin sağ-kalıma katkısı olacağı düşünülmektedir.

Anahtar Kelimeler: ALK, üropatoloji, renal hücreli karsinom, böbrek

PBS-003 [Üropatoloji] [Özet Metin]

MESANENİN NONİNVAZİV PAPİLLER ÜROTELYAL KARSİNOMLARINDA İMMÜNOHİSTOKİMYASAL PANELİN PROGNOSTİK OLARAK DEĞERLENDİRİLMESİ

Sumru Çağaptay[1], Muhammed Selçuk Özer[2], Hülya Ellidokuz[3], Volkan Şen[2], Kutsal Yörükoğlu[1]
[1]Dokuz Eylül Üniversitesi Tıp Fakültesi Tıbbi Patoloji AD, İzmir
[2]Dokuz Eylül Üniversitesi Tıp Fakültesi Üroloji AD, İzmir
[3]Dokuz Eylül Üniversitesi Tıp Fakültesi Prevantif Onkoloji AD, İzmir

ÖZET

Amaç: Mesane karsinomlarının biyolojik davranışını öngörmek için ortaya çıkan moleküler sınıflandırmanın maliyet etkin biçimde alternatifi olabilecek immünhistokimyasal panel arayışı pek çok çalışmanın konusunu oluşturmaktadır [(1-3).] Çalışmamızda, uzun dönemli sistoskopi takipleri nedeni ile sağlık sistemlerine ve hastalara yüksek maliyeti olan invaziv olmayan ürotelyal karsinomların klinik davranışının daha iyi anlaşılması ve elde edilen verilerin uygun maliyet etkin takip rejimlerinin oluşturulmasına katkı sunması hedeflenmektedir. Bu amaç doğrultusunda, invaziv olmayan ürotelyal karsinomların p53, Ki-67, sitokeratin 5/6, CD44, GATA-3 ve Sitokeratin 20 immünhistokimyasal belirleyicileri kullanılarak moleküler temelli olarak gruplandırılması ve gruplar arası prognostik farklılıkların ortaya konulması amaçlanmaktadır.

Gereç ve Yöntem: 2017-2022 yılları arasında ürotelyal karsinom tanısı alan pTa evreli 184 hastanın immünhistokimyasal Ki-67 proliferatif aktivitesi (<%15 (negatif), > %15 (pozitif)), p53 (wild tip/mutant tip), sitokeratin 5/6, CD44, GATA-3 ve Sitokeratin 20 boyanma profili; yaş, cinsiyet, tümör derecesi, nüks durumu parametreleri ile istatistiksel olarak karşılaştırılmıştır.

Bulgular: Sitokeratin 20 pozitifliği ile nüks (p=.087) ve mutant tip p53 boyanması ile nüks (p=.488) arasında istatistiksel olarak anlamlı ilişki yoktur. Yüksek Ki-67 proliferatif aktivitesi ile nüks arasında anlamlı ilişki vardır (p=.008). Sitokeratin 20 pozitifliği, yüksek Ki-67 proliferatif aktivitesi, mutant tip p53 boyanması ile yüksek tümör derecesi arasında anlamlı ilişki vardır (p=.000). Nükse kadar geçen ortalama süre 9, 9 ay olup immünhistokimyasal belirleyilerin boyanma durumları ile nükse kadar geçen süre arasında anlamlı fark bulunmamaktadır.

Sonuç: Moleküler sınıflandırmanın immünhistokimyasal belirleyiciler kullanılarak yapılmasını hedefleyen ve bu belirleyicilerin prognoz ilişkilerini ortaya koyan farklı çalışmalarda değişik paneller ile heterojen sonuçlar elde edilmiştir [(2-5).] Biz de çalışmamızdan elde ettiğimiz veriler ile literatürdeki immünhistokimyasal tabanlı moleküler sınıflandırmanın prognoz öngörüsündeki faydasının kısıtlı ve yetersiz olabileceğini; bununla birlikte sitokeratin 20, p53, Ki-67 belirleyicilerinin yüksek tümör derecesi ile ilişkili olduğu ve yüksek Ki-67 proliferatif aktivitesinin nüks öngörüsü için fayda sağlayabileceği düşünülmektedir.

Anahtar Kelimeler: Ürotelyal karsinom, immünhistokimya, moleküler

Kaynaklar

1. Hong YM, Loughlin KR. Economic impact of tumor markers in bladder cancer surveillance. Urology.2008;71 (1) :131-135.
2. Boustead GB, Fowler S, Swamy R, Kocklebergh R, Hounsome L, Section of Oncology, BAUS. Stage, grade and pathological characteristics of bladder cancer in the UK: British Association of Urological Surgeons (BAUS) urological tumour registry. BJU Int 2014; 113:924-30.
3. Rebola J, Aguiar P, Blanca A, et al. Predicting outcomes in non-muscle invasive (Ta/T1) bladder cancer: the role of molecular grade based on luminal/basal phenotype. Virchows Arch.2019;475 (4) :445-455.
4. Bontoux C, Rialland T, Cussenot O, Compérat E. A four-antibody immunohistochemical panel can distinguish clinico-pathological clusters of urothelial carcinoma and reveals high concordance between primary tumor and lymph node metastases. Virchows Arch.2021;478 (4) :637-645.
5. Rodriguez Pena MDC, Chaux A, Eich ML, et al. Immunohistochemical assessment of basal and luminal markers in non-muscle invasive urothelial carcinoma of bladder. Virchows Arch.2019;475 (3) :349-356.

PBS-004 [Üropatoloji] [Özet Metin]

RADİKAL PROSTATEKTOMİ SONRASI TÜMÖRÜN DERECE ARTIŞI İLE İLİŞKİLİ KLİNİK VE TRANSREKTAL ULTRASON EŞLİĞİNDE (TRUS) YAPILAN BİYOPSİLERDEKİ HİSTOPATOLOJİK PARAMETRELER: DERECE GRUPLARIYLA BİR ANALİZ

Mustafa Özkaya[1], Muhammed Fatih Şimşekoğlu[1], Iclal Gurses[2]
[1]İstanbul Üniversitesi-Cerrahpaşa, Cerrahpaşa Tıp Fakültesi Üroloji Anabilim Dalı, İstanbul
[2]İstanbul Üniversitesi-Cerrahpaşa, Cerrahpaşa Tıp Fakültesi Tıbbi Patoloji Anabilim Dalı, İstanbul

ÖZET

Amaç: Günümüzde prostat kanseri (Pk) tanısı erken yaşlarda konulabilmektedir. Çoğu düşük-orta risk grubunda olan hastaların radikal prostatektomi (Rp) yapılanlarının yaklaşık yarısında tümörün histolojik derecesinin arttığı bilinmektedir. Bu durum aktif izlem ve/veya küratif tedavi seçeneklerinin zamanında değerlendirilmesi bakımından önemlidir. Amacımız transrektal ultrason eşliğinde biyopside (TRUS-Bx) asiner adenokarsinom tanısı konulup Rp yapılan olgularda tümörün histolojik derecesinin artışı ile ilişkili olabilecek klinik ve histopatolojik parametrelerin araştırılmasıdır.

Gereç ve Yöntem: TRUS-Bx'de klasik asiner adenokarsinom tanısı konulan, metastazı olmayan ve Rp yapılan 205 hasta D'Amico risk sınıflamasına göre gruplandırıldı. Gruplar arasında hastaların klinik bilgileri, TRUS-Bx ve Rp spesmenlerinden elde edilen histopatolojik verileri karşılaştırıldı. Tümör derecesinin arttığı ve aynı kaldığı olgu grupları arasında klinik ve histopatolojik veriler multivariable analizle kıyaslanarak risk faktörleri belirlendi. Ayrıca TRUS-Bx'lerde görülen tümörsüz korlarda HGPIN (tek ve ≥2 kor), perinöral invazyon (PNI) ve LVI'nun (lenfovasküler invazyon) bilinen prognostik faktörlerle ilişkileri incelendi.

Bulgular: Hastaların 72'si (%35.1) düşük, 95'i (%46.3) orta ve 38'i (%18.5) yüksek risk grubundaydı. Histolojik derece artışı olan olguların (n=38, %48) çoğu düşük risk grubundaydı ($p<0.05$). Multivariable regresyon analizinde ileri yaş, yüksek serum PSA, ≥ 2 tümörsüz korda HGPIN ve PNI tümör derece yükselişine eden bağımsız risk faktörleriydi. Ayrıca düşük risk grubunda olmak diğerleriyle kıyaslandığında bağımsız risk faktörüydü. İleri yaş, yüksek PSA ve PSA dansitesi TRUS-Bx'de saptanan PNI'la, yüksek PSA ve PSA dansitesi ise LVI'la ilişkiliydi. TRUS-Bx'de PNI ve LVI görülen olgularda Rp sonrası pozitif cerrahi sınır ve tümör hacminin fazla olduğu görüldü. TRUS-Bx'de belirlenen ≥ 2 tümörsüz korda HGPIN, PNI ve LVI'nun, daha fazla lenf nodu metastazı ile ilişkili olduğu bulundu.

Sonuç: TRUS-Bx'lerde tümörsüz korlarda HGPIN'nin tek odakta dahi bulunması tümörün derece artışını göstermesi bakımından anlamlıdır. HGPIN düşük ve orta risk grubunda fazladır. İleri yaş, yüksek serum PSA, düşük risk grubu olma ve PNI'nunda derece artışıyla ilişkili olduğu gösterilmiştir. Çalışmamız, biyopsilerde tümörsüz korlarda HGPIN bulunmasının Rp'de tümörün derece artışı üzerine etkisini incelemesi bakımından özel ve önemlidir.

Anahtar Kelimeler: Adenokarsinom, histolojik derece artışı, HGPIN, prostat biyopsisi, radikal prostatektomi

PBS-005 [Üropatoloji]

MESANE TRANSÜRETRAL REZEKSİYONU UYGULANMIŞ LARGE NESTED ÜROTELYAL KARSİNOM TANILI 31 OLGUNUN KLİNİK VE HİSTOPATOLOJİK ÖZELLİKLERİ

Ezgi Hacihasanoglu[1], Yasemin Çakır[2], Buket Bambul Sığırcı[3], Yeşim Sağlıcan[4], Kemal Behzatoğlu[4]

[1]Yeditepe Üniversitesi, Tıp Fakültesi, Tıbbi Patoloji Ana Bilim Dalı, İstanbul

[2]Dokuz Eylül Üniversitesi, Sağlık Bilimleri Enstitüsü, Moleküler Patoloji Ana Bilim Dalı, İzmir

[3]İstanbul Şişli Hamidiye Etfal Eğitim ve Araştırma Hastanesi, Tıbbi Patoloji Bölümü, İstanbul

[4]Acıbadem Üniversitesi, Tıp Fakültesi, Tıbbi Patoloji Ana Bilim Dalı, İstanbul

ÖZET

Amaç: Large nested varyant ürotelyal karsinom (LNUK) oldukça nadir görülen, hemen daima invaziv, inverted büyüme paterni gösteren, bland/düşük dereceli sitolojiye sahip ve bu yüzden önemli ayırıcı tanı problemlerine yol açan bir ürotelyal karsinom varyantıdır. Bu çalışmada mesane transüretral rezeksiyon (TUR) materyalinde tanı almış 31 LNUK olgusunun klinik ve histopatolojik özelliklerini sunacağız. Bu olgu serisi dünyanın en geniş mesane TUR LNUK serisidir.

Gereç ve Yöntem: Bir merkezde 2008-2017 yılları arasındaki mesane TUR materyallerinde varyant araştırması için yapılan arşiv taramasında tespit edilen ve başka bir merkezde 2017-2023 yılları arasında mesane TUR'da tanı alan LNUK olguları çalışmaya dahil edildi. Hastalara ait klinik bilgiler hasta dosyalarından elde edildi. Olgulara ait tüm parafin bloklar hematoksilen-eozin boyası ile boyandı ve değerlendirildi.

Bulgular: Toplamda 31 LNUK çalışmaya dahil edildi, insidensi %0, 7 idi. Yaş ortalaması 69.12 idi, hastaların 24'ü erkekti. Ortalama tümör çapı 4.8 cm idi. İnvaziv olmayan ürotelyal karsinom komponenti tüm vakalarda mevcuttu; 8'i düşük dereceli, 1'i yüksek dereceli idi, 22'si hem düşük hem yüksek derece içeriyordu. Olguların 10'u pT1 ve 21'i pT2 idi. Histolojik olarak; inverted büyüme tüm olgularda en belirgin paterndi ve invaziv komponent orta-büyük yuvalardan oluşuyordu. Az olguda küçük yuvalar ve konvansiyonel ürotelyal karsinom şeklinde invazyon eşlik ediyordu. Olguların çoğunda dikkat çeken bir özellik de invaziv olmayan komponent ile lamina propria stroması arasında düzensizlik ve lenfositik cevaptı. Çoğu olguda invaziv olmayan komponentin periferinde/stroma sınırında küçük hücresel tomurcuklar görüldü. İnvaziv komponentin en dikkat çeken özelliği nükleer özelliklerin bland/düşük dereceli olmasıydı. Dört olguda lenfovasküler invazyon izlendi.18 olgu için klinik izlem mevcuttu ve ortalama izlem süresi 59 aydı. Dört olguda metastaz vardı, 1 olgu hastalıktan öldü.

Sonuç: LNUK özellikle mesane TUR materyallerinde tanısal zorluklara neden olmaktadır. Tümörün büyük boyutu, invaziv olmayan yuvaların periferindeki düzensizlik, tomurcuklanma ve invaziv komponent çevresinde stromal reaksiyon-iltihabi reaksiyon doğru tanı için yol gösterici olabilir.

Anahtar Kelimeler: Mesane, ürotelyal karsinom, large nested, TUR

Giriş ve Amaç

Ürotelyal karsinomanın (ÜK) morfolojik spektrumu büyükçeşitlilik göstermektedir. Bu morfolojik varyantların bazıları, prognoz ve tedavi üzerinde önemli etkilere sahiptir ve bazıları da yanıltıcı morfolojisi nedeniyle patolojik tanıda zorluklara yol açmaktadır. Bu zorlayıcı varyantlardan biri de, son yıllarda tanımlanmış olan 'large nested' varyanttır. Large nested varyant ürotelyal karsinom (LNÜK) oldukça nadir görülen, hemen daima invaziv, inverted büyüme paterni gösteren, düşük dereceli sitolojik özelliklere sahip bir ürotelyal karsinom varyanXdır (1). 'Largenested'ta biri ilk kez 2011 yılında Coxve Epstein tarafından ortaya atılmıştır (2). Bu varyant Dünya Sağlık Örgütü Ürogenital Sistem Tümörleri Sınıflaması'na 2016 yılında dahiledilmiştir.

LNÜK, inverted büyüme paterni ve düşük dereceli sitolojik özellikleri nedeniyle özellikle transüretral rezeksiyon (TUR) materyallerinde ayırıcı tanı problemlerine yol açmaktadır. İleri evrede prezente olabilmesi ve metastaz kapasitesi, mesane TUR materyallerinde bu varyant açısından oldukça dikkatli olmayı gerektirmektedir (3).

Bu çalışmada mesane TUR materyalinde tanı almış 31 LNÜK olgusunun klinik ve histopatolojik özellikleri sunulmaktadır. Bu olgu serisi şu ana kadar bildirilmiş en geniş mesane TUR LNÜK serisidir.

Gereç ve Yöntem

Çalışmamızda 2008-2017 yılları arasında bir merkezde ve 2017-2023 yılları arasında ikinci bir merkezde incelenen ve ürotelyal karsinom tanısı alan tüm mesane TUR materyalleri elektronik arşivden taranarak bulundu. Hastalara ait klinik bilgiler hasta dosyalarından elde edildi. Mesane TUR materyallerine ait Hematoksilen-Eozin boyalı kesitler LNÜK açısından değerlendirildi. Large nested patern gösteren tüm olgular, yaş, cinsiyet, tümör boyutu, ürotelyal karsinomanın yüzey bileşeni ve derecesi, invazyon, stromal lenfoid infiltrasyon, anjiolenfatik invazyon, nekroz açısındandeğerlendirildi. Olgularınkliniktakiplerihastadosyalarındaneldeedildi. Buolgularınbir kısmı daha önce yazarlar tarafından yayınlanmıştır (4).

Bulgular

1. Klinik bulgular

Çalışmada ürotelyal karsinom tanısı almış toplam 4428 mesane TUR materyali değerlendirildi. Toplamda 31 LNÜK saptandı. LNÜK insidensi %0, 7 idi. Olguların yaşları 33 ile 84 arasında değişmekte olup yaş ortalaması 69 idi. Olguların yedisi kadın, yirmidördü erkekti. Tümör boyutu 1 cm ile 9 cm arasında değişmekte olup ortalama tümör çapı 4.8 cm idi.

2. Histopatolojik bulgular

Olgular histopatolojik olarak değerlendirildiğinde; inverted büyüme tüm olgularda en belirgin paterndi ve invaziv komponent orta-büyük yuvalardan oluşuyordu (Resim 1). İki olguda küçük yuvalar ve dört olguda konvansiyonel ürotelyal karsinom şeklinde invazyon eşlik ediyordu. İnvaziv komponentinen dikkat çeken özelliği nükleer özelliklerin bland/düşük dereceli olmasıydı. İnvaziv olmayan ürotelyal karsinom komponenti tüm vakalarda mevcuttu; 8›i düşük dereceli, 1›i yüksek dereceliidi, 22'si hem düşük hem yüksek derece içeriyordu. Patolojik evre olguların 10'unda pT1 ve 21'inde pT2idi.

Histolojik olarak olguların %94'ünde dikkat çeken bir özellik invaziv olmayan komponent ile laminapropriastroma sıarasında izlenen düzensizlik ve lenfositik infiltrasyonidi (Resim2). Ayrıca bir diğer dikkat çeken bulgu, invaziv olmayan komponentin periferinde/stroma sınırında küçük hücre grupların oluşan, tomurcuk (budding) olarak adlandırdığımız grupların olmasıidi (Resim3). Bu bulgu olguların %71'inde mevcuttu. Dört olguda lenfovasküler invazyonizlendi.

3. Klinik takip bulguları

Klinik takip 18 olgu için mevcuttu, ortalama takip süresi 59 aydı. Dört olguda metastaz saptandı, bir olgu ise hastalıktan öldü. Serimize ait genel bilgiler, olguların histopatolojik özellikleri ve klinik takip bulguları sırasıyla Tablo 1, Tablo 2 ve Tablo 3 olarak gösterilmiştir.

Sonuç ve Tartışma

Large nested ürotelyal karsinom, Dünya Sağlık Örgütü Ürogenital Sistem TümörleriS ınıflaması'na 2016 yılında eklenen, ürotelyal karsinomun en yeni varyantlarından biridir. İnverted büyüme paterni gösteren ürotelyal karsinom olarak tanımlanır. Bu varyant, lamina propria/muskularis propria içinde büyük yuvarlak karsinom yuvaları ile karakterizedir ve yüzey bileşeni ile aynı sitolojiközellikleresahiptir (1, 2). Özelinvazyon paterni dışında, düşük dereceli sitolojik özelliklere sahiptir. Ancak buna rağmen, large nested ürotelyal karsinom vakalarında ileri evrede tanı alma ve metastazın nadir olmadığı gösterilmiştir (2, 3).

Bu çalışmada, mesane TUR materyallerinde tanı almış 31 olguluk LNÜK serisi sunulmuştur. Bu varyantın TUR materyallerinde doğru tanı alması için morfolojik ipuçlarını bulma amacıyla çalışmaya sadece TUR materyalleri dahil edildi. Bilgimize göre, bu çalışma şimdiye kadar TUR materyallerinde LNÜK üzerine yapılan en geniş olgu serisini içermektedir.

Çalışmamızda genel olarak histopatolojik bulgular, daha önce yayınlanan iki seriye benzer niteliktedir (2, 3). Bu çalışmada özellikle mesane TUR materyallerinde bu varyantın tanınmasını kolaylaştırmayı amaçladık ve LNÜK'a dair daha fazla morfolojik ipucu bulmaya odaklandık. Çalışmamızda, tümör-stromaarayüzünündüzensizliğiolguların%87'indegörülenbirbulguolarak karşımıza çıktı. Bir diğer önemli bulgu olan tomurcuklanmayı ise orta büyüklükteki yuvaların stromal arayüzünde görülen küçük yuvalar olarak tanımladık ve olguların %71'inde bu bulguya rastladık.

Daha önceki çalışmalarda LNÜK'da metastatik yayılma ve tümörle ilişkili ölüm rapor edilmiştir (2, 3). Çalışmamızın dikkat çeken bir sonucu, yüksek lokal invazyon ve metastaz kapasitesine sahip olmalarına rağmen, yalnızca bir hastanın hastalıktan öldüğüdür. Bu durum LNÜK'ların düşük dereceli

histolojik özelliklerinin konvanisyonel ÜK'lara göre daha iyi bir prognoz sağlayabileceği düşüncesini aklagetirmektedir.

Özetle; LNUK özellikle mesane TUR materyallerinde tanısal zorluklara neden olmaktadır. Histolojik olarak invaziv olmayan yuvaların periferindeki düzensizlik, tomurcuklanma ve invaziv komponent çevresinde stromal reaksiyon-iltihabi reaksiyon doğru tanı için yol gösterici olabilir.

Kaynaklar

1. Urothelial tumours-infiltranng urothelial carcinoma. In: Moch HHP, Ulbright TM, Reuter VE, editors. WHOclassificanonoftumoursoftheurinarysystemandmalegenitalorgans. Lyon: IARC; 2016. p.88–9.
2. Cox R, Epstein JI. Large nested variant of urothelial carcinoma: 23 cases mimicking von Brunn nests and inverted growth pavern of noninvasive papillary urothelial carcinoma. Am J Surg Pathol 2011;35:1337–42. hvps://doi. org/10.1097/PAS.0b013e318222a653.
3. Comperat E, McKenney JK, Hartmann A, Hes O, Bertz S, Varinot J, et al. Large nested variant of urothelial carcinoma: a clinicopathological study of 36 cases. Histopathology 2017;71:703.
4. Hacıhasanoğlu E, Behzatoğlu K. Large nested urothelial carcinoma: A clinicopathological study of 22 cases on transurethral resecnon materials. Ann Diagn Pathol.2019 Oct;42:7- 11. doi: 10.1016/j. anndiagpath.2019.06.005. Epub 2019 Jun 15. PMID:31302372.

PBS-006 [Üropatoloji]

MESANENİN BAZALOİD KARSİNOMU ÜÇ OLGULUK SERİ: MESANE VE DİĞER VİSSERAL ORGAN BAZAL HÜCRELİ NEOPLAZİLERİNDE İSİMLENDİRME VE KLİNİKOPATOLOJİK YAKLAŞIM NASIL OLMALI?

Yeşim Sağlıcan[1], Yaşar Ünlü[2], Kemal Behzatoğlu[3]

[1]Acıbadem Üniversitesi, Patoloji Ana Bilim Dalı, İstanbul

[2]Sağlık Bilimleri Üniversitesi, Konya Şehir Hastanesi Patoloji Bölümü, Konya

[3]Acıbadem Üniversitesi Atakent Hastanesi Patoloji Bölümü, İstanbul

ÖZET

Amaç: Bazal hücre, deri, meme, tükürük bezleri, mesane, prostat gibi birçok organda bulunan bazalde yerleşen hücrelerdir. Bazal hücreli karsinomlar/bazaloid karsinom (BHK/BK) bulunduğu organın histolojik çesitliliklerine/embriyolojik gelişimine bağlı olarak farklı paternler, variantlar ve farklı isimlendirmeler göstermektedirler. Mesanede ürotelyal veya skuamöz karsinom içermeyen ve sadece bazal hücrelerden oluşan karsinomlar çok nadirdir. Bu çalışmadaki amacımız, transüretral rezeksiyon materyalinde, mesanede ürotelyal karsinom komponenti içermeyen, belirgin pilomatriksoma-benzeri keratinizasyon (matriksiyel), sebasöz diferansiyasyon gösteren üç BK olgularını sunmak ve visseral organlardaki BHK/BK konseptini irdelemektir.

Gereç ve Yöntem: Olgular, bir merkezde 17 yıl içinde yaklaşık 2000 mesane transüretral rezeksiyon olgusu arasında BK histolojisine uyan olgular arandı. Hastalara ait klinik bulgular dosya arşivlerinden alındı. Ayrıca diğer visseral organlarda geniş bir BHK/BK makalelerine ulaşıldı ve olgularımızla birlikte BHK/BK konsepti tartışıldı.

Bulgular: BK tanısı alan olgularımızın hepsi erkek ve yaşları 65, 72 ve 73 idi. Histolojilerinde ürotelyal ve skuamöz hücreli karsinom içermeyen, küçük ve büyük nodüller şeklinde, bir kısmının çevresinde palizatlaşma izlenen bazal hücrelerden oluşmaktaydı. Bazı alanlarda çekilme artefaktı görüdü. İki olguda geniş alanlarda pilomartiksoma-benzeri keratinizasyon, skuamöz metaplazi ve bir olguda berrak hücrelerden oluşan bombeleşme (sebasöz diferansiyasyon) alanları görüldü. Üç olguda müskülaris propriaya invazeydi. İmmunhistokimyasal bulgular; keratin-7 ve EMA tama yakın negatif idi, GATA3 nagatif vaya çok az hücrede pozitifdi. p63, keratin-5, 6 ve BCL2 her üç tümörde yaygın pozitifdi. Sebasöz diferansiyasyon alanlarında adipofilin pozitifdi. Her üç olguda BK tanısı aldı. Literatürde, visseral organlarda BHK çok farklı isimlerle tanımlanmaktadır. BHK, BK, bazal hücreli adenokarsinom ve adenoid bazal karsinom gibi.

Sonuç: BK mesanede nadir görülen tümördür ve serimiz dünyanın en geniş serisididir. Çok nadir görülmesi ve histolojik özelliklerinin iyi tanımlanmamasından dolayı gözden kaçabildiğine inanıyoruz. BK, çıktığı organa göre farklı histoloji ve klinik göstermesinin sebebi daha çok tümörün çıktığı organdaki bazal hücrelerin diferansiye olduğu yapılara (ürotelyum, prostat glandı gibi) yani embriyolojik gelişimine bağlıdır. Genelde derideki bazal hücreli karsinomlara göre daha agresif seyirlidir.

Anahtar Kelimeler: Bazaloid karsinom, bazal hücreli karsinom, mesane

Giriş

Bazal hücre deyınce aklımıza en sık derinin epidermisinde bazal membran üzerine yerleşmiş bazal hücreli hücre gelmekle beraber meme, tükürük bezleri, mesane, prostat gibi birçok visseral organın parankiminde benzer görevlerle bulunmaktadır. Bazal hücrelerin görevi, bulundukları organın fonksiyonel ünitelerini oluşturan hücreleri üretmektir. Bazal hücreler deri, tükürük bezi ve memede ektoderm kökenli iken diğer organlarda endoderm kökenlidir. Bazal hücreler, dar bazofilik sitoplazma ve eliptik bir şekilde kromatinden zengin bir çekirdekten oluşur, bulunduğu organda bazal membranın üzerinde yerleşmiştir ve bazal membranın oluşumuna da katkı sunmaktadır. Tükürük bezi, meme ve ter bezi gibi organlarda fonksiyonel hücreler ile bazal hücreler arasında daha çok myoid özellikte olan myoepitel hücreleri de bulunmaktadır.

Deride bazal hücrelerin asıl görevi yeni skuamöz hücrelerin üretilmesi ve ölen hücrelerin yerini yeni hücrelerin almasını sağlamaktır. Bazal hücre, üstte skuamöz hücreler ve altta bazal membran ile yakın ilişki içindedir. Deride ektoderm kaynaklı olan bazal hücreler, epidermisde nöral krest kaynaklı melanositler ve miyeloid kökenli Langerhans hücreleri ile yakın iş

birliği içindedir. Bazal hücreler, ultraviole ışınlarına duyarlı olduklarından melanositlerin korumasına ihtiyaç duymaktadırlar. Langerhans hücreleri, vücudun ve cildin mikroorganizmalar gibi dış etkenlere karşı immünolojik savunmasına katkıda bulunan hücreler olup myeloid kökenlidir.

Bazal hücreli neoplaziler bulunduğu organın histolojik çeşitliliklerine/özelliklerine göre farklı paternler ve variantlar gösterebilmektedir. Derinin bazal hücrelerine diferansiye tümörü olan bazal hücreli karsinom (BHK), vücudun en sık görülen kanseri olup histolojik özellikleri, paternleri ve özel varyantları iyi tanımlanmıştır. Deride BHK'da, ortak embriyolojik gelişimleri Nedeniyle foliküler, myoeptelyal, adneksiyel ve matriksiyel diferansiyasyon görülebilmektedir.

Ayrıca BHK, melanositik elementlerle de karışık şekilde de izlenmektedir. Deri ve tükürük bezi dışındaki parnkimatöz organlardaki BHK'lar bazoloid karsinom (BK) olarak da isimlendirilmektedir. Bazal hücrelerin kendisi de diferansiyasyon olarak özellikle deri ve solunum yolunun skuamöz hücreli karsinomlarında (SHK) bazal hücreli alt tip olarak karşımıza çıkabilmektedir. SHK'un bazal hücreli tipi, bazoloid SKH olarak da isimlendirilmekte ve konvansiyonel SHK'lara göre daha agresiv davranış göstermektedir.

Gereç ve Yöntem

Olgular, bir merkezde 17 yıl içinde yaklaşık 2000 mesane transüretral rezeksiyon olgusu arasında BK histolojisine uyan olgular arandı. Hastalara ait klinik bulgular dosya arşivlerinden alındı. Ayrıca diğer visseral organlarda geniş bir BHK/BK makalelerine ulaşıldı ve olgularımızla birlikte BHK/BK konsepti tartışıldı.

Bulgular

BHK/BK tanısı alan olgularımızın hepsi erkek ve yaşları 65, 72 ve 73 idi. Histolojilerinde ürotelyal ve skuamöz hücreli karsinom içermeyen, küçük ve büyük nodüller şeklinde, bir kısmının çevresinde palizatlaşma izlenen bazal hücrelerden oluşmaktaydı. Bazı alanlarda çekilme artefaktı görüdü. İki olguda geniş alanlarda pilomartiksoma-benzeri keratinizasyon, skuamöz metaplazi ve bir olguda berrak hücrelerden oluşan bombeleşme (sebasöz diferansiyasyon) alanları görüldü. Üç olguda müskülaris propriaya invazeydi. İmmunhistokimyasal bulgular; keratin-7 ve EMA tama yakın negatif idi, GATA3 nagatif veya çok az hücrede pozitifdi. p63, keratin-5, 6 ve BCL2 her üç tümörde yaygın pozitifdi. Sebasöz diferansiyasyon alanlarında adipofilin pozitifdi. Her üç olguda BK olarak tanımlandı. Literatürde, visseral organlarda BHK çok farklı isimlerle tanımlanmaktadır; BHK, BK, bazal hücreli adenokarsinom ve adenoid bazal karsinom gibi. Prostat ve uterin serviks gibi organlardaki BHK'lar için adenoid kistik karsinom ismi beraber kullanılmaktadır.

Tartışma

Deri dışı organlarda bazal hücreli neoplaziler/karsinomlar

Derinin benign (trikoepitelyoma vb) ve malign (BHK gibi) tümörleri sık görülmekte ve bu tümörlerin isimlendirme, sınıflandırmaları yıllar içinde iyi tanımlanmıştır. Deri dışında benign bazal hücreli neoplaziler çok nadir görüldüğünden bu yazıda daha çok bazal hücrelerin pür veya başka hücrelerle mikst karsinomlarına odaklanılacaktır.

Deride bazal hücre neoplazilerinde, isimlendirme ve klasifikasyon yıllar içinde yerine oturmuşken diğer organ bazal hücreli neoplazilerde bu konuda bazı problemlerle karşılaşılmaktadır. Bu durum bazal hücreli neoplazinin çıktığı organa spesifik diferansiyasyonların görülmesi ve farklı prognostik özellikler sahip olması gibi problemlerden kaynaklanmaktadır. Bu yazıda deri dışı yerleşimli bazal hücreli neoplazilerine odaklanılacak olup bu tümörlerin klinik, histolojik özellikleri vurgulanıp isimlendirme ve klasifikasyon gibi problemleri tartışılacaktır.

Tükürük bezi

Bazal hücre kökenli neoplaziler deri dışında bulunduğu meme, tükürük bezi ve prostat gibi deri dışındaki diğer tüm organlarda oldukça nadir görülmektedir. Tükürük bezlerinde ise bazal hücrelerin adını verdiği bazal hücreli adenom ve bazal hücreli adenokarsinom gibi tümörlerde dominant hücre olup her iki tümörde de duktal ve myoepithelial diferansiyasyon sıklıkla gözükmektedir. Genellikle derideki muadilleriyle benzer prognoza sahiptirler. "Bazal hücreli adenokarsinom" tanımının bu tümörü tam olarak tanımladığını düşünmemekteyiz. Çünkü bu tümöre adını veren duktal yapılar aslında bir diferansiyasyon, derinin BHK'daki foliküler, myoepitelyal ve adneksiyel diferansiyasyonun görülmesine benzer şekilde değerlendirilmesi gerekmektedir. Ayrıca düşük dereceli bir karsinom gibi de davranmaktadır. Doğru tanımlamanın bazal hücreli adenokarsinom yerine tükürük bezinin BHK veya BK tanımlamasının daha doğru olacağını önermekteyiz.

Bazal hücreler ayrıca tükürük bezlerinde adenoid kistik karsinom (AKK), polimorfik düşük-dereceli adenokarsinom, epitelyal myoepitelyal karsinom ve selüler pleomorfik adenom gibi tümörlerde de bir komponent olarak görülebilmektedir. AKK'da, bazal hücreler genelde dominant komponent olup bazal membran materyalinden zengin ve myoepitelyal özelliklerde içermektedir. Bazal hücreli bir neoplazi görünümünde olmasına rağmen, periferik sinir invazyonunu sık görülmesi, lokal agresif ve metastaz yapma kapasitesinden dolayı farklı isimlendirimesi gerektiğinden AKK tanımlaması, histopatolojik açıdan değil ama klinik davranış açısından daha doğru gibi gözükmektedir. Bununla birlikte prostat, serviks uteri ve meme gibi organlarda BHK ve AKK komponentler ayrı ayrı görülebildiği gibi birbirlerine geçişli bir histolojide de görülebilmektedir. Bu yüzden deri dışında parankimatöz tüm organ BHK'ları için BK teriminin kullanılmasının daha uygun olacağını düşünmekteyiz.

Bu tümörlerde bazen dominant komponent olarak da eşlik etmektedirve bazal hücreli adenokarsinom da histolojik olarak ortak histolojik (ovelapping) özellikler taşımaktadır. Bazal hücre, tükürük bezinin tüm hücrelerinin ana yaratıcısı olduğu birçok tümörüne eşlik edebilme kapasitesi mevcuttur.

Prostat ve serviks uteri

Prostatda BKH oldukça nadir görülen bir neoplazi olup sekretuar özelliği bulunmamaktadır. BKH histolojisinde olabildiği gibi bazı olgularda AKK histolojisinde olabilmektedir. Prostat BHK'da her olguda değişik olmak üzere AKK histolojisi ve klasik BKH histolojisi beraber görümekte olup her iki patern iç içe geçmiştir. Bu tümörlere kafa karışıklığına yol açmamak için "bazaloid karsinom" ifadesi daha iyi olacaktır. Bu tümörler çoğunlukla lokal infiltratif davranışla birlikte yavaş bir klinik seyir gösterirler. Az sayıda olguda lokal nüks ve metastaz (%13 oranında) görülebilmektedir. Agresif davranışa sahip olanlar arasında en yaygın morfoloji, merkezinde nekrotik, yüksek Ki67%'li ve bazal hücre belirteçleriyle daha az boyanan büyük solid paterndir.

Serviks uteride de prostat lokalizasyonunda olduğu gibi BHK oldukça nadir görülmektedir. Yine Prostat bezindekine benzer şekilde BHK ve AKK histolojisinde tümörler görülmektedir ve ikisini de ifade edecek şekilde "adenoid BHK" tanımlaması sık kullanılmaktadır. İlginç bir şekilde bu tümörde prostatik diferansiyasyon da görülebilmektedir.

Prostat ve serviks uteride de tükürük bezi lokalizasyonlu bazal hücreli neoplazilerde olduğu gibi çok geçişli bir histoloji izlenmektedir. Benzer histolojide çok farklı isimlendirmeler mevcuttur. Bu farklı organ aynı histoloji için hepsini kapsıyacak isim olarak "bazaloid karsinom" isminin daha iyi olacağını düşünmekteyiz. Eğer AKK histolojisi baskınsa "BK-AKK histolojisi", BHK baskınsa "BK-BHK histolojisi" isimlendirmesi olabilir.

Mesane

Mesanede pür BHK isimlendirmesi buğüne kullanılmamıştır. Sadece bazaloid skuamöz hücreli karsinom (SHK) olarak değerlendirilen birkaç olgu sunumu literatürde mevcuttur. Bazaloid SHK üst solunum yolları başta olmak üzere birçok organda görülebilmektedir ve hepsinde in situ ve/veya invaziv skuamöz karsinom eşlik etmektedir**.** Bazaloid SHK, BHK'lardan oldukça farklı bir tümör olup konvansiyonel BHK'lara göre oldukça agresif seyirli bir neoplazidir. Bu tümörlerde bazaloid komponent bazal hücre diferansiyasyonunu ifade etmektedir. Parankimatöz organlarda ve deride de BHK ifadesi tümörün esas komponentinin bazal hücreleri olması gerekmektedir. İnvazif veya in situ komponentde başka bir tümör eşlik etmemelidir. Bunun mesanedeki karşılığı ise tümörün, in situ veya invazif ürotelyal karsinom ve SHK içermemesidir. Bizim burada sunduğumuz olguda da ne ürotelyal karsinom nede SHK komponenti bulunmamaktadır. Histolojik olarak tamamen derinin BHK'na benzemektedir. Ayrıca iki olguda pilometriksoma/matriksiyel diferansiyasyon-benzeri keratinizasyon ve bir olguda da sebasöz diferansiyasyon izendi. Bir olguda BHK'nun stromal reaksiyonuna benzer şekilde iğsi hücrelerden zengin miksoid stroma dikkat çekmektedir. Biz bu olgularımızda olduğu gibi bu tümörlere "bazaloid karsinom" isimlendirmesini önermekteyiz.

Kaynaklar

1. Seethala RR. Basaloid/blue salivary gland tumors. Mod Pathol.2017 Jan;30 (s1) :S84-S95. doi: 10.1038/modpathol.2016.190.
2. Marco V, Garcia F, Rubio IT, Soler T, Ferrazza L, Roig I, Mendez I, Andreu X, Mínguez CG, Tresserra F. Adenoid cystic carcinoma and basaloid carcinoma of the breast: A clinicopathological study. Rev Esp Patol.2021 Oct-Dec;54 (4) :242-249.
3. Stewart CJR, Moses J. NKX3.1 expression in cervical 'adenoid basal cell carcinoma': another gynaecological lesion with prostatic differentiation? Pathology.2021 Feb;53 (2) :193-198.
4. Santhosh Manikandan VJ, Krishna PS, Makesh Raj LS, Sekhar P. Basaloid squamous cell carcinoma. J Oral Maxillofac Pathol.2021 Sep-Dec;25 (3) :533-536.
5. Kerdraon O, Cornélius A, Farine MO, Boulanger L, Wacrenier A. Adenoid basal hyperplasia of the uterine cervix: a lesion of reserve cell type, distinct from adenoid basal carcinoma. Hum Pathol.2012 Dec;43 (12) :2255-65.
6. T. Nakamura, "Bladder carcinoma with shadow cell differentiation: a case report with immunohistochemical analyses, " International Journal of Clinical and Experimental Pathology, vol.5, no.8, pp.840–844, 2012.
7. Ali TZ, Epstein JI. Basal cell carcinoma of the prostate: a clinicopathologic study of 29 cases. Am J Surg Pathol.2007 May;31 (5) :697-705.
8. Kim DJ, Kim KD, Shin DH, Ro JY, Chung KY. Basaloid carcinoma of the lung: a really dismal histologic variant? Ann Thorac Surg.2003 Dec;76 (6) :1833-7.
9. Russell MJ, Fadare O. Adenoid basal lesions of the uterine cervix: evolving terminology and clinicopathological concepts. Diagn Pathol.2006 Aug 15;1:18. doi: 10.1186/1746-1596-1-18.

PBS-007 [Üropatoloji] [Özet Metin]

TERS POLARİTE GÖSTEREN PAPİLLER RENAL HÜCRELİ NEOPLAZİ: KRAS MUTASYONU GÖSTEREN YENİ BİR ANTİTE

Erva Bengü Balaban[1], Gülistan Gümrükçü[1], Cansu Sönmez[1], Ramazan Topaktaş[2], Fügen Vardar Aker[1]

[1]Sağlık Bilimleri Üniversitesi, Haydarpaşa Numune Eğitim ve Araştırma Hastanesi, Tıbbi Patoloji Anabilim Dalı, İstanbul

[2]Sağlık Bilimleri Üniversitesi, Haydarpaşa Numune Eğitim ve Araştırma Hastanesi, Üroloji Anabilim Dalı, İstanbul

ÖZET

Giriş: "Ters Polarite Gösteren Papiller Renal Hücreli Neoplazi" (PRNRP) ilk olarak Al-Obaidy ve ark. tarafından 2019 yılında tanımlanmış yeni bir antitedir. Retrospektif çalışmalar ile önceden tanı konmuş papiller renal hücreli karsinomların (PRCC) % 4'ünü oluşturduğu bildirilmiştir. Biz de bölümümüzde yakın zamanda tanı koyduğumuz bir PRNRP olgusunu ve retrospektif olarak taradığımız PRCC olgularından PRNRP morfolojik özellikleri gösterenleri, literatür verileri eşliğinde sunduk.

Olgu: 54 yaşında erkek hasta, hastanemize 6 aydır mevcut sol yan ağrısı ile başvurdu. Bilgisayarlı tomografide (BT) sol böbrek alt polde 1, 5 cm boyutlu, prekontrast serilerde böbrek ile eş dansitede, postkontrast serilerde periferal kontrastlanma gösteren santrali kistik natürde heterojen lezyon izlendi. PET-BT'de artmış FDG tutulumu gösteren solid komponent varlığı görüldü. Bu bulgularla kompleks kist ön tanısı ile sol parsiyel nefrektomi yapıldı. Makroskopik incelemesinde, 1, 8x1, 7x1, 3 cm ölçülerinde kanamalı, yumuşak kıvamlı tümöral kitle izlendi. Kesitlerinde, ince dallanan papillaları döşeyen, eozinofilik sitoplazmalı, apikal yerleşimli grade 1 nükleer özellikler gösteren küboidal hücrelerden oluşan tümöral proliferasyon görüldü. Uygulanan immünohistokimyasal incelemede CK7 ile ekspresyon izlenirken; CD117, CAIX ve vimentin ile boyanma saptanmadı. GATA3 ile diffüz nükleer ekspresyon izlenmesi üzerine olgu öncelikle PRNRP olarak düşünüldü. Laboratuarımızda uyguladığımız PCR analizinde ekzon 2'de kodon 12'de spesifik KRAS mutasyonu (Gly12Val) izlendi. Bunun üzerine 2014-2023 yılları arasında laboraturamızda PRCC tanısı almış 78 adet olgunun preparatlarını tekrar inceledik. Morfolojik özellikleri PRNRP için şüpheli 3 adet (% 3, 8) olgu saptadık. Ancak bu olgular immünohistokimyasal olarak GATA3 ekspresyonu göstermedi.

Sonuç: PRNRP, WHO 2022'de PRCC'ler içerisinde yeni bir patern olarak tanımlanmıştır. Morfolojik bulguları, immünofenotipi ve KRAS mutasyonu göstermesi diğer PRCC'lerden ayırt ettirici özelliklerindendir. Bu tümörler özellikle onkositik ve papiller morfoloji gösteren diğer renal hücreli karsinomlar ile ayırıcı tanıda akılda tutulmalıdır. İndolan seyirlidirler ve literatürde rekürrens, metastaz bildirilmemiştir. Yine de bu nadir görülen tümörlerin patogenezi ve biyolojik davranışının anlaşılması için daha çok veriye ihtiyaç vardır.

Anahtar Kelimeler: Renal Hücreli Neoplazi, Papiller Renal Hücreli Karsinom, Ters Polarite

PBS-008 [Üropatoloji] [Özet Metin]

MESANE TRANSÜRETRAL REZEKSİYON MATERYALLERİNDE YÜKSEK DERECELİ NON-İNVAZİV PAPİLLER ÜROTELYAL KARSİNOM (PTA) VE LAMİNA PROPRİA İNVAZİV PAPİLLER ÜROTELYAL KARSİNOM (PT1) SAPTANAN OLGULARDA SKUAMÖZ FARKLILAŞMANIN YAYGINLIĞI VE ÖNEMİ

Fatma Yıldırım[1], M. Hayri Kışlal[2], Aylin Yazgan[2], Berrak Gümüşkaya Öcal[1]

[1]Lokman Hekim Üniversitesi, Tıbbi Patoloji Anabilim Dalı, Ankara

[2]Ankara Şehir Hastanesi, Tıbbi Patoloji Kliniği, Ankara

ÖZET

Amaç: Ürotelyal karsinom, mesanede gelişen en yaygın tümör tipini oluşturur. Skuamöz farklılaşma (SkF), invaziv ürotelyal karsinomda görülen en yaygın farklılaşma çeşidi olmakla birlikte literatüre SkF'nın prognozla ilişkisi net degildir. Ayrıca yüksek dereceli non-invaziv (pTa) ve invaziv papiller ürotelyal karsinomlarda (pT1) izlenen SkF'nın yaygınlığının önemine dair yeterli çalışma bulunmamaktadır.

Gereç ve Yöntem: Hastanemizde mesane TUR materyali incelenen pTa ve pT1 ürotelyal karsinom tanısı alan 827 vaka çalışmaya dahil edildi. Olgularda skuamöz farklılaşma varlığı ve yüzdesi, sarkomatöz farklılaşma varlığı ve yüzdesi, nekroz varlığı ve yüzdesi, lenfovasküler invazyon varlığı değerlendirilmeye alındı. SkF saptanmayan olguların yaygınlık oranı 0, SkF yüzdesi %1-29 arası olanlar 1, %30-59 arası 2, %60-100 arası 3 olarak sınıflandırıldı. SkF yüzdesi ile diğer parametreler arasındaki ilişki nonparametrik testler ile karşılaştırıldı.

Bulgular: Çalışmamıza alınan toplam 827 vakanın 549 tanesi pT1 ürotelyal karsinom, 278 tanesi yüksek dereceli pTa ürotelyal karsinom tanısı almıştır. Olguların %89, 8'i erkek olup ortalama yaş 69, 95 (Dağılım: 35-100 ± 10, 23)'dir. Olguların %29'unda SkF, %2, 1'inde sarkomatöz farklılaşma, %27, 9'unda nekroz, %10'unda lenfovasküler invazyon izlenmiştir. SkF izlenen vakaların %22, 6'sında 1, %4, 4'ünde 2, %2, 1'inde ise 3 yaygınlık oranında SkF izlenmiştir. SkF varlığı pT1 ürotelyal karsinom vakalarında anlamlı olarak daha yüksek saptanmıştır ($p<0.0001$). Öyle ki %60'dan fazla SkF oranı izlenen yani yaygınlık oranı 3 olan toplam 17 vakanın tamamı pT1 ürotelyal karsinomdan oluşmaktadır. Ayrıca SkF oranı %30'dan fazla olan vakaların %88, 9'unda (36 vakanın 32'sinde) lamina propria invazyonu izlenmiştir.

Sonuç: Çalışmamızda yüksek dereceli pTa ve pT1 ürotelyal karsinomlarda SkF yaygınlığının pT1 tümörlerde daha yüksek olduğu saptanmıştır. Mesane TUR materyallerinin doğası gereği örnekleme ve kesit nedeniyle lamina propria invazyonu doku derininde var olsa da kesit alanında izlenmeyebilir. Çalışmamız SkF oranının %30 ve üzerinde olduğu mesane TUR vakalarında lamina propria invazyon olasılığının daha yüksek olduğunu göstermektedir. Bu, sadece üroloğun hastayı takipte göz önünde bulundurması açısından değil, patoloğun günlük pratiğinde yaygın SkF izlediği vakalarda lamina propria invazyonu açısından daha dikkatli bir gözlem yapması açısından da önemlidir.

Anahtar Kelimeler: Yüksek Dereceli Non-İnvaziv Papiller Ürotelyal Karsinom, Lamina Propria İnvaziv Papiller Ürotelyal Karsinom, Skuamöz Farklılaşma, TUR-Mesane

PBS-009 [Üropatoloji] [Özet Metin]

TESTİSİN GERM HÜCRELİ TÜMÖRLERİNDE HİSTOPATOLOJİK TİP VE TÜMÖR ÇAPI VE İNVAZYON YERLERİ İLE İLİŞKİSİ VAR MI?

Neşe Yeldir, Aslı Çakır, Taha Cumhan Şavlı, Bahar Müezzinoğlu
Medipol Üniversitesi, Patoloji Anabilim Dalı, İstanbul

ÖZET

Amaç: Testis tümörlerinin çoğunluğu germ hücre kökenlidir. Germ hücreli tümörler morfolojik ve prognostik özelliklerine göre benignden daha agresif seyire değişen biyolojik davranış gösterebilir. Testisin germ hücreli tümörlerinde evreleme ve prognoz için tümör boyutu, lenfovasküler invazyon, spermatik kord invazyonu, epididim invazyonu, tunika vaginalis ve hilar yumuşak doku invazyonları önemli parametrelerdir. Bu çalışma testisin germ hücreli tümörlerinin tümör boyut ve tümör morfolojilerini prognostik parametreler ile karşılaştırmak amacıyla planlandı.

Gereç ve Yöntem: 2018 ve 2023 yılları arasında testisin germ hücreli tümör tanısı alan olgular retrospektif olarak incelendi. Olgulara ait yaş, tümör boyutu, invazyon özellikleri, lateraliteleri, tümör odak sayıları, tümör alttipleri ve içerdikleri tümör alttip komponent miktarları analiz edildi.

Bulgular: 40 olgu (%50) seminom, 32 olgu (%40) mikst germ hücreli tümör, 6 olgu (%7, 5) embriyonal karsinom ve 2 olgu (%2, 5) teratom tanısı alan toplam 80 olgu incelendi. Hastaların yaşı 19 ve 59 arasında değişmekte olup ortalama yaş değeri yaklaşık 34, 7'dir. Bilateral yerleşimli 4 olgunun tamamının tanısı seminomdu.5 olguda aynı testiste 2 tümöral odak, 2 olguda aynı testiste 3 tümöral odak izlendi. Olguların 39'unda (%48, 75) rete testis invazyonu, 4'ünde (%5) epididim invazyonu, 15'inde (%18, 75) hilar yumuşak doku invazyonu, 8'inde (%10) spermatik kord invazyonu, 42'sinde (%52, 5) lenfovasküler invazyon, 3'ünde (%3, 75) tunika vajinalis invazyonu ve 2'sinde (%2, 5) spermatik kord cerrahi sınır invazyonu saptandı. İstatistiksel olarak tümör boyutu ve tüm invazyonlar arasında anlamlı ilişki bulundu. Mikst germ hücreli tümörleri içerdikleri tümör komponentlerine ve oranlarına göre analiz edildi. Yolk sak komponenti ile epididim, hilar yumuşak doku, spermatik kord ve lenfovasküler invazyonlar arasında anlamlı ilişki saptandı. Embriyonal karsinom komponenti ile epididim ve spermatik kord invazyonları arasında da istatistiksel olarak anlamlı ilişki vardı. Seminom komponent oranı arttıkça spermatik kord invazyonu anlamlı olarak artmakta iken, epididim invazyonu azalmakta idi. Bununla beraber teratom komponenti oranı arttıkça lenfovasküler invazyon varlığı anlamlı bir şekilde artış gösterirken, rete testis invazyonunda azalma tespit edilmiştir ($p<.05$).

Sonuç: Testisin germ hücreli tümörleri sınıflandırmasında tümörlerin makroskopik ve mikroskobik özellikleri belirleyici olmaktadır. Mikst germ hücreli tümörlerde embriyonel karsinom, vasküler invazyon ve rete testis invazyonunun varlığı artmış metastaz riski ile ilişkilidir. Buna karşın yolk sak tümör ve teratom komponentlerinin varlığı düşük metastaz riski ile ilişkilidir. Tümörde koryokarsinom oranının yüksek olması agresif klinik gidiş ile ilişkilidir. Tümör boyutu ve lenfovasküler invazyon varlığının da ileri klinik evre ile güçlü ilişkisi olduğu bilinmektedir. Bu çalışmada da tümör boyutu arttıkça prognostik risk faktörü olarak değerlendirilen invazyonlarda artış olduğu görüldü.

Anahtar Kelimeler: Seminom, germ hücreli tümör, testis tümörü

Kaynaklar

1. Berney, D. M., Cree, I., Rao, V., Moch, H., Srigley, J. R., Tsuzuki, T., Amin, M. B., Comperat, E. M., Hartmann, A., Menon, S., Netto, G. J., Rubin, M. A., Turajlic, S., Raspollini, M. R., & Tickoo, S. K. (2022). An introduction to the WHO 5th edition 2022 classification of testicular tumours. Histopathology, 81 (4), 459–466.
2. Berney, D. M., Comperat, E., Feldman, D. R., Hamilton, R. J., Idrees, M. T., Samaratunga, H., Tickoo, S. K., Yilmaz, A., & Srigley, J. R. (2019). Datasets for the reporting of neoplasia of the testis: recommendations from the International Collaboration on Cancer Reporting. Histopathology, 74 (1), 171–183.
3. Nair, L. M., Krishna, K. M. J., Kumar, A., Mathews, S., Joseph, J., & James, F. V. (2020). Prognostic factors and outcomes of nonseminomatous germ cell tumours of testis-experience from a tertiary cancer centre in India. Ecancermedicalscience, 14, 1145.
4. Alvarado-Cabrero, I., Hernández-Toriz, N., & Paner, G. P. (2014). Clinicopathologic analysis of choriocarcinoma as a pure or predominant component of germ cell tumor of the testis. The American journal of surgical pathology, 38 (1), 111–118.

PBS-010 [Sitopatoloji] [Özet Metin]

ULUSLARARASI SERÖZ SIVI SİTOPATOLOJİ SİSTEMİNE GÖRE ATİPİK EFÜZYON OLGULARININ YENİDEN KATEGORİZASYONU: KURUMSAL DENEYİM

Kutsal Doğan[1], Olcay Kurtulan[2], Sevgen Önder[2]
[1]Karadeniz Ereğli Devlet Hastanesi Patoloji Bölümü, Zonguldak
[2]Hacettepe Üniversitesi Tıp Fakültesi Patoloji Anabilim Dalı, Ankara

ÖZET

Amaç: 2020 yılında Uluslararası Seröz Sıvı Sitopatoloji Sistemi seröz efüzyon örneklerinin değerlendirmesinde 5 kategorili bir raporlama sistemi önermiştir. Bu sistem ile birlikte atipik olgular için 'Önemi Belirsiz Atipi' (AUS) ve 'Malignite Şüphesi' (MŞ) kategorileri, bu kategorilere ait sitolojik kriterler ve öngörülen malignite oranları tanımlanmıştır. Bu çalışmada kurumumuzda atipik sitoloji tanısı almış seröz effüzyonlar Uluslararası Sisteme göre tekrar kategorize edilmiş ve malig-

nite oranları belirlenmiş, sitolojik özellikler yanı sıra klinik öykü, hücre bloğu, ek yöntemler ve sitopatoloji deneyimi gibi parametrelerin etkisi araştırılmıştır.

Gereç ve Yöntem: Hacettepe Üniversitesi Tıp Fakültesi Patoloji Anabilim Dalı'nda 2014-2023 yıllarında raporlanmış 3501 efüzyon örneğinden 'atipik sitoloji' tanısı almış 194 olgu Uluslararası Sisteme göre yeniden kategorize edilmiştir.97 (%50) olguda hücre bloğu (HB) mevcut olup 82 (%42) olguda immünohistokimya yapılmıştır. Kategorizasyon, olguları daha önce raporlayan aynı patolog yanı sıra sitopatoloji deneyimi sınırlı ikinci bir patolog tarafından da değerlendirilmiş ve bulgular karşılaştırılmıştır. Klinik öykü, HB ve immünhistokimyasal (İHK) çalışma varlığının re-kategorizasyona etkisi değerlendirilmiştir. Anlamlılık Fisher'ın kesin olasılık testi ile değerlendirildi.

Bulgular: Önceki sınıflamada atipi oranı %5.6, malignite oranı %37'dir.194 olgu 69 negatif, 73 AUS, 35 MŞ, 17 malign olarak re-kategorize edilmiştir. Deneyimli patoloğun malignite oranı AUS için %32, MŞ için %74, kombine %48'dir. Deneyimi sınırlı patoloğun malingite oranı ise AUS için %31, MŞ için %83, kombine %38'dir. Klinik malignite şüphesi ve İHK varlığı atipik olguların kategorizasyonunda anlamlı farklılık sağlamıştır.

Sonuç: Uluslararası Sistem kriterleri kullanılarak atipik efüzyon olguları AUS ve MŞ olarak artan malignite oranlarına göre etkin bir şekilde ayrılabilmiştir. Bu kategorizasyonda morfolojik kriterlere ek olarak klinik malignite şüphesi, hücre bloğu ve immünohistokimya varlığı etkili olmuştur. AUS ve MŞ olgularının malignite oranları deneyimli ve deneyimi sınırlı patolog için benzer iken, deneyimli patoloğun kombine malignite oranı negatif ve malign olguları daha yüksek oranda seçebilmesi nedeniyle daha yüksektir. Bu sonuçta deneyimli patoloğun klinik ve ek yöntemlere ait verileri değerlendirme pratiği etkili olmuştur.

Anahtar Kelimeler: Atipik, Seröz Efüzyon, Sitopatoloji, Uluslararası Sistem

PBS-011 [Sitopatoloji] [Özet Metin]

TİROİD GLANDININ SEKONDER TÜMÖRLERİ: TEK MERKEZE AİT 16 İNCE İĞNE ASPİRASYON OLGUSUNUN ANALİZİ

İrem Onur, Cansu Eda Yılmaz
İstanbul Üniversitesi-Cerrahpaşa, Cerrahpaşa Tıp Fakültesi, Patoloji Anabilim Dalı, İstanbul

ÖZET

Amaç: Tiroid glandının sekonder tümörlerinin ince iğne aspirasyon bulgularının, klinikopatolojik özelliklerinin ve hastaların klinik seyrinin incelenmesi amaçlandı.

Gereç ve Yöntem: İstanbul Üniversitesi-Cerrahpaşa, Cerrahpaşa Tıp Fakültesi, Patoloji Anabilim Dalı arşivinde 2008-2022 yılları arasındaki tüm tiroid ince iğne olguları taranarak aralarından sekonder tiroid tümörü olan toplam 16 olgu seçildi. Tüm hastaların yaş, cinsiyet, nodül büyüklüğü ve yerleşim yeri, radyolojik bulguları, tanı anında başka bir organda metastaz varlığı, primer lezyonun ilk tanı tarihi, başvuru anındaki hasta şikayetleri, metastaz tanısı aldıktan sonraki tedavi ve yaşam süresi bilgileri araştırıldı. Olguların lamları tekrar gözden geçirilerek tümörlerin sitomorfolojik özellikleri incelendi.

Bulgular: Tiroid glandına İİA ile metastaz tanısı almış 16 olgunun 10'u kadın, 6'sı ise erkek idi. Hastaların yaş aralığı arasında olup ortalama yaş 57 idi. Tümörlerin büyük kısmının (n=8) sağ lobda, daha az bir kısmının (n=6) sol lobda olduğu saptandı. Bir olguda tümör hem sağ hem de sol lob yerleşimliydi. Bir olguda lezyonun taraf bilgisine ulaşılamadı. Tümör boyutları bilgisine ulaşılabilen 14 hastada 1.1-4, 5 cm (ortalama 2, 22 cm) arasında değişmekteydi. Tiroide metastazların 4'ünün memeden (3 invaziv duktal karsinom, 1 nöroendokrin karsinom), 3'ünün akciğerden (1 skuamöz hücreli karsinom, 1 küçük hücreli karsinom, 2 adenokarsinom), 1'inin dilden (skuamöz hücreli karsinom), 1'inin özofagustan (skuamöz hücreli karsinom), 1'inin böbrekten (renal hücreli karsinom), 1'inin uyluktan (malign melanom), 1'inin kemikten (dizde osteosarkom), 1'inin mediastinal lenf nodundan (non-Hodgkin lenfoma) olduğu gözlendi. Bir olguda tiroidin KLL/SLL ile sekonder tutulumu mevcuttu.

Sonuç: Tiroidin sekonder tümörleri nadir fakat çeşitli olup İİA ile saptanan en sık metastaz meme ve akciğerdendir. İİA gibi minimal invaziv bir yöntem ile sekonder tiroid tümörlerine yüksek bir doğrulukla tanı konulabilmektedir. Hastanın klinik hikayesinin ve radyolojik bulgularının bilinmesi, yaymalarda olağan tiroid follikül epitel hücrelerinin yanısıra malign hücrelerin de olduğu farklı hücre popülasyonlarının görülmesi, İİA esnasında hasta başında hızlı yeterlilik değerlendirmesi yapılması, hücre bloğu oluşturulması ve ek testler uygulanması sitopatolojik tanı için oldukça önemlidir.

Anahtar Kelimeler: İnce iğne aspirasyonu, metastaz, sekonder tümörler, tiroid

PBS-012 [Sitopatoloji]

COVID-19 PANDEMİSİNİN SERVİKAL SMEAR TARAMASINA ETKİLERİ: 3. BASAMAK PANDEMİ HASTANESİ DENEYİMİ

Mine İlayda Şengör Aygün[1], Şenay Erdoğan Durmuş[2]
[1]Prof. Dr. Cemil Taşcıoğlu Şehir Hastanesi, Tıbbi Patoloji Kliniği, İstanbul
[2]Prof. Dr. Cemil Taşcıoğlu Şehir Hastanesi, Tıbbi Patoloji Kliniği, Sitopatoloji Bölümü, İstanbul

ÖZET

Amaç: Covid-19 pandemisi tüm dünyada sağlık sistemini etkilemiş olup hemen tüm tarama ve elektif prosedürler ertelendiğinden sitopatoloji laboratuvarında işlenen materyalde ciddi azalmalar olmuştur. Bu çalışmada ülkemizde ilk vakanın saptandığı Mart 2020 tarihi temel alınarak bir pandemi hastanesinde servikal smearlerde pandeminin etkisini araştırmak amaçlanmıştır.

Gereç ve Yöntem: Hastane bilgi işlem sistemi kullanılarak Haziran 2019-Ocak 2021 arasında bölümümüze gelen smear materyalleri, ülkemizde ilk Covid-19 vakasının görüldüğü Mart 2020 tarihinden önce ve sonra şeklinde olmak üzere 10'ar aylık periyotlara ayrıldı. Bu periyotlarda gelen vakalar 2014 Bethesda sınıflamasına göre gruplandırılarak pandeminin servikal smear taraması üzerindeki etkileri araştırıldı.

Bulgular: COVİD öncesi grupta (Haziran 2019-Mart 2020) bölümümüzde 17765 adet smear materyali değerlendirilirken, COVİD sonrası % 52 düşüşle 8543 vaka incelendi. COVİD öncesi grupta epitelyal hücre anormalliği (EHA) tespit edilen vaka sayısı 1553 iken (%9) COVİD sonrası grupta 989 vaka (%12) tespit edildi. EHA tespit etme oranı pandemi sonrası grupta artarken tüm EHA vakalarında sayısal olarak azalış (%36) izlendi. Subgruplar halinde incelendiğinde ise Atipik skuamöz hücreler, önemi belirsiz (ASCUS), Yüksek dereceli intraepitelyal lezyon (HSIL) ve Atipik glandüler hücreler (AGC) tanısı alan olgularda hem sayısal hem oransal olarak azalış izlendi (%5, 7, %0, 6, %0, 04, sırasıyla). Düşük dereceli intraepitelyal lezyon (LSIL) ve Atipik skuamöz hücreler-HSIL dışlanamayan gruplarında pandemi öncesi gruba göre sayıca azalış olmakla birlikte oransal olarak artış görüldü (%5, 8, %0, 05, sırasıyla). Olgular yüksek dereceli (ASC-H, ≥ HSIL, AGC) ve düşük dereceli sitolojiler (ASCUS, LSIL) olarak subgruplara ayrıldığında ise pandemi öncesi ve sonrası dönem için EHA tespit etme oranındaki farklar %0, 1 oranındadır.

Sonuç: Covid-19 pandemisi sürecinde tarama prosedürlerinin belirgin azaldığı görülmüştür. Total smear materyalinde %52 azalış izlenirken ve EHA tespit edilen vaka sayısındaki azalış göreceli daha az olmuştur (%36). Sayısal azalışa rağmen EHA tespit etme oranı pandemi sonrası dönemde artış göstermiştir. Bu artış riskli hastalar için daha belirgin olmak üzere tarama prosedürlerinin önemini yansıtmaktadır.

Anahtar Kelimeler: Bethesda, COVİD-19, EHA, Pandemi, Smear

Giriş ve Amaç

Covid-19 pandemisi tüm dünyada sağlık sistemini etkilemiş olup kapanmalar ve koruyucu prosedürler nedeniyle hastaların sağlık hizmetine tarama prosedürleri için ulaşmaları azalmıştır. Hemen tüm tarama ve elektif prosedürler ertelenmesi sitopatoloji laboratuvarında işlenen rutin materyalde ciddi azalmalara neden olmuştur. Bu çalışmada ülkemizde ilk vakanın saptandığı Mart 2020 tarihi temel alınarak bir pandemi hastanesinde servikal smear taramalarında pandeminin etkisini araştırmak amaçlanmıştır.

Gereç ve Yöntem

Hastane bilgi işlem sistemi kullanılarak Haziran 2019-Ocak 2021 arasında Prof. Dr. Cemil Taşcıoğlu Şehir Hastanesi Sitopatoloji Laboratuvarına gelen smear materyalleri, ülkemizde ilk Covid-19 vakasının görüldüğü Mart 2020 tarihinden önce ve sonra şeklinde olmak üzere 10'ar aylık periyotlara ayrıldı. Bu periyotlarda gelen vakalar 2014 Bethesda sınıflamasına göre gruplandırılarak pandeminin servikal smear taraması üzerindeki sayısal ve niteliksel etkileri araştırıldı.

Bulgular

COVİD öncesi grupta (Haziran 2019-Mart 2020) bölümümüzde 17765 adet smear materyali değerlendirilirken, COVİD sonrası % 52 düşüşle 8543 vaka incelendi. COVİD öncesi grupta epitelyal hücre anormalliği (EHA) tespit edilen vaka sayısı 1553 iken (%9) COVİD sonrası grupta 989 vakada EHA (%12) tespit edildi. EHA tespit etme oranı pandemi sonrası grupta artarken tüm EHA vakalarında sayısal olarak azalış (%36) izlendi (Tablo 1). Subgruplar halinde incelendiğinde ise Atipik skuamöz hücreler, önemi belirsiz (ASCUS), Yüksek dereceli intraepitelyal lezyon (HSIL) ve Atipik glandüler hücreler (AGC) tanısı alan olgularda hem sayısal hem oransal olarak azalış izlendi (%5, 7, %0, 6, %0, 04, sırasıyla). Düşük dereceli intraepitelyal lezyon (LSIL) ve Atipik skuamöz hücreler-HSIL dışlanamayan gruplarında pandemi öncesi gruba göre sayıca azalış olmakla birlikte oransal olarak artış görüldü (%5, 8, %0, 05, sırasıyla) (Tablo 2). Olgular yüksek dereceli displaziler (ASC-H, ≥ HSIL, AGC) ve düşük dereceli displaziler (ASCUS, LSIL) olarak subgruplara ayrıldığında ise pandemi öncesi ve sonrası dönem için EHA tespit etme oranındaki farklar %0, 1 oranında saptanmıştır (Tablo 3).

Tartışma ve Sonuç

Covid-19 pandemisi sürecinde tarama prosedürlerinin belirgin azaldığı görülmüştür. Sitoloji rutinin önemli bir bölümünü oluşturan servikal sitolojiler bu dönemde en çok etkilenen örnekler olmuştur. Literatürde bu yönde çalışmalar mevcuttur. Bizim çalışmamızda total smear materyalinde %52 azalış izlenirken ve EHA tespit edilen vaka sayısındaki azalış göreceli daha az olmuştur (%36). Sayısal azalışa rağmen EHA tespit etme oranı pandemi sonrası dönemde artış göstermiştir. Bu artış riskli hastalar için daha belirgin olmak üzere tarama prosedürlerinin önemini yansıtmaktadır.

PBS-013 [Sitopatoloji] [Özet Metin]

SİTOLOJİ İLE TANI ALAN PANKREATİK KARSİNOMLARDA P53 POZİTİFLİĞİ PROGNOSTİK BİR BELİRTEÇ OLARAK KULLANILABİLİR Mİ?

Burcu Özcan[1], Şenay Erdoğan Durmuş[2]
[1]SBÜ, İstanbul Eğitim ve Araştırma Hastanesi, Tıbbi Patoloji Kliniği, Sitopatoloji Bölümü, İstanbul
[2]SBÜ, Prof. Dr. Cemil Taşcıoğlu Şehir Hastanesi, Tıbbi Patoloji Kliniği, Sitopatoloji Bölümü, İstanbul

ÖZET

Amaç: Pankreatik karsinomlar (PK) 5 yıllık sağkalım oranı %5'den düşük olan bir kanser tipidir. K-ras, p16, DPC4/Smad4, P53 mutasyonlarıyla ilişkili olduğu gösterilmiştir. PK'larda P53 vb. immunhistokimyasal (İHK) belirteçler tanıya yardımcı olarak kullanılmaktadır. Olguların çoğunluğu inoperabl evrede tanı aldığından sitolojik örneklerde prognostik belirteçlerin saptanması önem kazanmaktadır. Bu çalışmada PK vakalarında P53 boyanma yaygınlığı, şiddeti ve prognostik parametrelerle ilişkisini araştırmak amaçlanmıştır.

Gereç ve Yöntem: İki merkezde tanı almış ve İHK'sal olarak P53 çalışılmış 63 PK vakası çalışmaya dahil edildi. Demografik data hastane sistemlerinden elde edildi. İHK'sal P53 yaygınlığı ve şiddeti iki sitopatolog tarafından değerlendirildi. P53 ile boyanma gösteren olgular yaygınlık olarak %1-25, 25-50, 50-100 şeklinde 3 gruba ayrıldı. Boyanma kuvveti ise zayıf-orta, orta, orta-şiddetli olarak gruplandırıldı.

Bulgular: Olguların yaş ortalaması 64 (34-84)'tü ve 20'si kadın 43'ü erkekti. Lezyonların çoğunluğu pankreas başı yerleşimliydi (n: 42). Olguların %76, 2'sinde (n: 48) P53 ile herhangi bir oranda pozitiflik izlendi.15 olguda ise P53 negatifti.23 olguda (%48, 0) %50-100 arasında, 15 olguda (%31, 2) %25-50 arasında, 10 olguda (%20, 8) %1-25 arasında boyanma izlendi. Olguların çoğunluğunda (29) orta-şiddetli boyanma izlendi. Yirmi dokuzolguda tanı anında uzak metastaz mevcuttu. Metastazların büyük çoğunluğu (20 olgu) karaciğer yerleşimliydi. Uzak metastaz yapan 29 olgunun 20'sinde P53 pozitifti. Bu olguların 12'sinde p53 ile %50'nin üzerinde boyanma izlendi.

Sonuç: Literatürde sitolojik örneklerde P53'ün PK saptamadaki sensitiviteyi arttırdığı gösterilmiştir. Çalışmamızda da olguların çoğunluğunda (%76, 2) P53 ile boyanma izlendi. Uzak metastazlı hastaların %69'unda P53 pozitifti ve bu olguların %60'ında >%50 yaygınlık izlendi. Bu gruptaki düşük yaygınlıkta (1-25) boyanma izlenen 4 olgunun ikisinin asiner karsinom olduğu dikkati çekti. Dokuz olguda ise P53 ile boyanma izlenmedi.

Olgularımızın çoğunluğu anrezektabl tömörler olması nedeniyle doku tanısı mevcut değildi. Tümör çapı, lenfovasküler invazyon, cerrahi sınır pozitifliği vb. prognostik parametreler ve P53 yaygınlığı ve şiddeti ile kıyaslama yapılamadı. Bununla birlikte uzak metastazlı vakalarda P53 ile boyanmanın sıklıkla yaygın ve şiddetli olduğunun saptanması, P53 pozitifliğinin ve yaygınlığının sadece tanı amaçlı değil tümörün agresif davranışı hakkında da bilgi verebileceğini göstermektedir.

Anahtar Kelimeler: Pankreatik karsinom, sitoloji, P53, immunhistokimya

PBS-014 [Sitopatoloji] [Özet Metin]

OVER TÜMÖRLERİNDE CERRAHİ REZEKSİZYON SPESİMENLERİNDE PERİTONEAL SİTOLOJİ POZİTİFLİĞİNİN (MALİGNİTE) ÇOKLU PARAMETRELER AÇISINDAN İNCELENMESİ

Rümeysa Kankoç[1], Ayşegül Aksoy Altınboğa[1]
[1]Ankara Bilkent Şehir Hastanesi, Tıbbi Patoloji Anabilim Dalı Ankara
[2]Ankara Yıldırım Beyazıt Üniversitesi, Patoloji Anabilim Dalı, Ankara Bilkent Şehir Hastanesi, Patoloji Kliniği

ÖZET

Amaç: Batın yıkama sıvılarında malignite sıklığının over tümörlerinin cerrahi spesimenlerinde yaygın olarak raporlanan çoklu parametreler açısından korelasyonunun değerlendirilmesi

Yöntem: Bu retrospektif çalışmada 2019-2022 yıllarında Ankara Bilkent Şehir Hastanesi'nde opere olan ve patolojik değerlendirmeye tabi tutulan başlıca germ hücreli, granüloza hücreli, over yüzey epiteli kökenli tümörleri içerecek şekilde 40 adet over malign tümörlü vakanın verilerini inceledik. Periton sitolojisi ve over yüzey epitel tutulumu, periton tutulumu, tümör boyutu, kapsül infiltrasyonu arasındaki korelasyonu inceledik.

Bulgular: En sık görülen iki tümör tipi sırasıyla seröz karsinom 16 (40.0%) ve endometrioid karsinomdu 6 (15.0%). Diğer over yüzey epiteli kökenli tümörler de müsinöz (2), seromüsinöz (1) ve berrak hücreli (1) tip izlendi. Germ hücreli tümörler tüm olguların %20'sini oluşturuyordu. Yolk sac tümörlü bir vaka hariç bu grubun tamamını immatür teratomlar oluşturuyordu. %10 vaka granüloza hücreli tümördü. Bir vaka lenfoma tanısı almışken diğer bir vaka sınıflandırılamamıştı.22 adet olguda (%57, 9) tümör boyutu 10 cm'ye eşit veya daha büyük çaptayken, bunlardan 6'sında (%27, 2) periton sitolojisi pozitifti. Kapsüler infiltrasyon 15 (%48, 3) olguda izlendi ve bunlardan 6'sında (%40) periton sitolojisi pozitifti. Over yüzey epitel tutulumu 13 (%37, 1) olguda izlendi ve bunlardan 6'sında (%46, 1) periton sitolojisi pozitifti. Omentum tutulumu 10 (%25, 6) olguda izlendi ve bunlardan yarısında periton sitolojisi pozitifti. Periton sitolojisi pozitif olan olguların %85, 7'sinde tümör çapı 10 cm veya daha büyüktü, %71, 4'ünde omentum tutulumu mevcuttu ve tamamında kapsüler infiltrasyon ve over yüzey tutulumu mevcuttu.

Sonuç: Periton sitolojisi omentum ve over yüzey epitel tutulumu, tümör boyutu ve kapsül infiltrasyonu ile korelasyon göstermektedir. Bu parametrelerin bir kısmını FIGO evrelemesinde kullansak da her parametreyi ayrı ayrı rutin raporlamada belirtmek daha kapsamlı değerlendirme imkanı sunabilir ve sitolojik tutulum yönünden prediktif değere sahip olabilir.

Anahtar Kelimeler: Over tümörü, periton, sitoloji

PBS-015 [Sitopatoloji] [Özet Metin]

TÜKÜRÜK BEZİ İNCE İĞNE ASPİRASYON BİYOPSİSİ VE MİLAN SINIFLAMASI DENEYİMİMİZ

Dilek Yılmaz, Dilek Yavuzer
Sağlık Bilimleri Üniversitesi Sancaktepe Şehit Prof. Dr. İlhan Varank Eğitim ve Araştırma Hastanesi, Tıbbi Patoloji Ana Bilim Dalı, İstanbul

ÖZET

Amaç: Tükürük bezi ince iğne aspirasyon biyopsilerini (İİAB) Milan sistemine göre tekrar sınıflayarak bu konudaki deneyimimizi paylaşmayı amaçladık.

Gereç ve Yöntem: Çalışmamıza 2019-2023 yılları arasında yapılan tükürük bezi İİAB'leri alındı. Sistem kayıtlarından olguların yaş, cinsiyet, biyopsi lokalizasyonu gibi klinik özellikleri, tanıları ve nasıl bir formatta raporlandığı not edildi. İİAB'ler ilk tanılarından bağımsız olarak Milan sınıflamasına göre tekrar değerlendirildi.

Bulgular: Yaşları 30-87 arasında değişen 44' ü kadın (% 58.7), 31' i erkek (% 41.3) toplam 75 hasta çalışmaya dahil edildi. İİAB'lerin 64'ü (% 85.3) parotis bezinden, 11'i (% 14.7) submandibuler tükürük bezinden alınmıştı. Raporlama; 58 hastada (% 77.3) sitolojik bulguların bir yorum eşliğinde belirtildiği tanımlayıcı formatta yapılmıştı.11 olguda (%14.7) benign sitoloji, malign sitoloji ve non-diagnostik şeklinde genel kategoriler kullanılmıştı.6 olguda (% 8) ise Milan sınıflaması verilmişti. Olgular raporlarından bağımsız retrospektif olarak Milan sınıflamasına göre tekrar değerlendirildi.16 olgu (% 21.3) non-diagnostik, 12 olgu (% 16) non-neoplastik, 6 olgu (% 8) önemi belirsiz atipi (AUS), 35 olgu (% 46.7) benign neoplazi, 4 olgu (% 5.3) malignite potansiyeli belirsiz tükürük bezi neoplazmı (SUMP), 1 olgu (% 1.3) malignite şüpheli, 1 olgu (% 1.3) malign olarak sınıflandırıldı.

Olguların raporları ile Milan sınıflaması karşılaştırıldı. Raporlarında non-diagnostik olduğu görülen 7 hasta mevcutken, Milan sınıflamasında 16 olgu bu kategoride yeraldı. Benign sitoloji olarak raporlanan 8 olgunun 2'si Milan sistemine göre non-diagnostik, 5'i benign neoplazi, 1'i non-neoplastik olarak sınıflandı. AUS olarak raporlanan ve/veya AUS ile örtüşen tanımlamaları içeren 4 olgu mevcutken, Milan sınıflamasında 6 olgu bu kategoride yeraldı. SUMP olarak raporlanan ve/veya SUMP kategorisi ile örtüşen tanımlamaları içeren 3 olgu mevcutken, Milan sınıflamasında 4 olgu bu kategoride yeraldı. Milan sistemine göre raporlanan 6 olgunun tümü aynı kategoride değerlendirildi.

Sonuç: Olgularımızın Milan sınıflarına göre dağılımı literatürde bildirilen oranlara benzerdi. Çalışmanın bir sonraki aşamasında bu sonuçların histopatolojik tanıları ile karşılaştırılması planlandı. Milan sınıflamasının hasta yönetimi ile ilgili klinisyene net mesajlar verdiği düşünüldü.

Anahtar Kelimeler: Tükürük bezi, İİAB, Milan sınıflaması

PBS-016 [Sitopatoloji] [Özet Metin]

PARİS RAPORLAMA SİSTEMİ (2022)'YE GÖRE ÜRİNER SİTOLOJİDE MALİGNİTE ORANLARININ DEĞERLENDİRİLMESİ

Pinar Uyar Gocun[1], Berkay Şimşek[1], Ece Öztürk[2], Betül Öğüt[1], İpek Işık Gönül[1]
[1]Gazi Üniversitesi Tıp Fakültesi, Tıbbi Patoloji Anabilim Dalı, Ankara
[2]Gazi Üniversitesi Tıp Fakültesi, Ankara

ÖZET

Amaç: Üriner sitoloji spesimenleri yüksek dereceli ürotelyal karsinomun taranmasında ve takibinde önemlidir. Raporlama sisteminde standart olmayan terminolojiler ve belirsiz tanı kategorileri kafa karıştırıcıdır. Paris Raporlama Sistemi (PRS), raporlamalar için standardizasyon getirmeyi hedeflemiştir.

Bölümümüze gelen üriner sitoloji materyallerinde PRS'ye göre yüksek dereceli malignite oranları ile duyarlılık ve özgüllüğünün araştırılmasını amaçladık.

Gereç ve Yöntem: 2018-2019 yılları arasında bölümümüze gelen toplam 2315 üriner sitoloji materyalinden, 6 ay içinde biyopsisi de gönderilen toplam 371 vaka çalışmaya dahil edilmiştir. Hastaların yaşı, spesimen türü (spontan idrar/mesane yıkama sıvısı), hacimi verilerine hastane bilgi sisteminden ulaşılmıştır. Sitolojik tanıları Paris Raporlama Sistemine göre retrospektif olarak yeniden değerlendirilerek sınıflanmış ve yüksek dereceli ürotelyal karsinom için malignite oranları, özgüllük ve duyarlılığı hesaplanmıştır.

Bulgular: Histopatolojik olarak "düşük dereceli ürotelyal karsinom" tanısı alan 118, "yüksek dereceli ürotelyal karsinom" tanısı alan 94 vaka mevcut iken 159 vakada malign neoplastik lezyon saptanmamıştır. TPS 2022 raporlama sistemine göre 371 vakanın %4.9'u "yetersiz", %71.9'u "yüksek dereceli ürotelyal karsinom için negatif", %4.6'sı "atipik", %3.8'i "yüksek dereceli ürotelyal karsinom açısından kuşkulu" ve %14.8'i "yüksek dereceli ürotelyal karsinom için pozitif" olarak raporlanmıştır. Histopatolojik tanıları ile birlikte değerlendirildiğinde bu kategorilerin "yüksek dereceli karsinom" için malignite oranları sırasıyla %33.3, %4.1, %64.7, %86 ve %98 olarak bulunmuştur. Üriner sitolojinin "yüksek dereceli ürotelyal karsinom" için özgüllüğü %99.3 iken duyarlılığı %75'tir.

Sonuç: Üriner sitolojinin yüksek dereceli ürotelyal karsinom için özgüllüğü yüksektir. Duyarlılığı ise örneğin türüne (idrar/mesane yıkama sıvısı) göre değişkenlik gösterebilir. PRS 2022, malignite oranlarının belirlenmesinde ve hastaların triajı ve takibinde önemli katkılar sağlamıştır. Bulgularımız literatür eşliğinde tartışılacaktır.

Anahtar Kelimeler: İdrar, Sitoloji, Paris Raporlama Sistemi

PBS-017 [Sitopatoloji] [Özet Metin]

İDRAR SİTOLOJİLERİNİN PARİS SİSTEMİNE GÖRE YENİDEN SINIFLANDIRILMASI VE HİSTOLOJİK TANILARLA KORELASYONU

Gamze Kavas, Betül Çelik Erdoğan
Bitlis Tatvan Devlet Hastanesi, Patoloji Kliniği, Bitlis

ÖZET

Amaç: Paris Sistemi, idrar sitolojisini değerlendirirken net tanı kriterleri sağlamak ve raporlamada kullanılan terminolojiyi standart hale getirmek amacıyla tasarlanmıştır. Bu çalışmada Paris Sistemi'nin idrar sitolojisine etkisini inceledik. İdrar sitolojilerini Paris Sistemine göre yeniden değerlendirdik ve sonuçlarımızı histopatolojik tanılarla korele ederek Paris Üriner Sitoloji Raporlama Sistemi'nin (TPS) idrar sitoloji tanı performansına etkisinin, hastalarda uygun risk sınıflandırması oluşturmada, hasta tanı ve takibinde etkinliğinin saptanmasını amaçladık.

Gereç ve Yöntem: Çalışmamız SBÜ Antalya Eğitim ve Araştırma Hastanesi Patoloji Kliniği'nde, 2015-2021 yılları arasında eş zamanlı veya 1 ay içinde histolojik tanısı mevcut 200 sıvı bazlı idrar sitolojisinin incelendiği retrospektif bir çalışmadır. Mevcut sitoloji camları klinik bilgi, orijinal sitolojik ve histolojik tanılarından habersiz olarak TPS'ye göre yeniden değerlendirildi. Tanılar orijinal sitoloji tanılarıyla karşılaştırıldı. Histolojik tanılar altın standart olarak kabul edilerek, orijinal raporlama ve Paris Sistemi'nin tanısal performanslarını belirlemek amacıyla eğri altında kalan alan, duyarlılık, özgüllük, tanısal doğruluk hesaplandı ve istatistiksel analiz yapıldı.

Bulgular: Paris Sistemine göre yeniden değerlendirilen 200 olgunun 3'ü yetersiz olarak sınıflandırıldığı için histopatolojik korelasyon 197 olgu ile yapıldı. Paris Sistemi'nin duyarlılığı, özgüllüğü, pozitif prediktif, negatif prediktif ve tanısal doğruluk değerleri sırasıyla %60, %99, 3, %97, 2, %85, 7 ve %87, 2'ydi. Paris Sistemi'nde yüksek dereceli ürotelyal karsinom negatif (YDÜKN), atipik ürotelyal hücreler (AÜH), yüksek dereceli ürotelyal karsinom şüpheli (YDÜKŞ) ve yüksek dereceli ürotelyal karsinom (YDÜK) için malignite riski sırasıyla %3, 5, %20, 9, %60, 8 ve %97, 2'dir. Bu risk orijinal raporlamada sırasıyla %13, 4, %15, %52 ve %100'dü. Orijinal sitoloji tanıları ile Paris Sistemi arasında istatistiksel olarak anlamlı fark gözlendi (p=0, 001). Orijinal raporlama ile Paris Sistemi karşılaştırıldığında; Paris Sistemi'nin YDÜK'ü ayırt ediciliğinin anlamlı düzeyde yüksek olduğu görüldü (p<0, 001). Düşük dereceli ürotelyal neoplazı (DDÜN) için ayırt edicilik her iki sistemde de düşük olup aralarında anlamlı farklılık yoktu (p=0, 794).

Sonuç: Paris Sistemi'nin kullanımı hastaların daha iyi bir risk grubunda sınıflandırılmasını sağladı. Tanısal doğruluk orijinal raporlamaya göre de daha yüksekti. Özellikle YDÜK için idrar sitolojisinin tanı performansında artış izlendi. Paris Sistemi, idrar sitolojisi değerlendirmesinde daha iyi bir sistemdir ve kullanımına geçilmesi uygun olur.

Anahtar Kelimeler: İdrar, mesane, Paris Sistemi, sitoloji, ürotelyal karsinom

PBS-018 [Dermatopatoloji]

KLİNİKOPATOLOJİK ÖZELLİKLERİ İLE KUTANÖZ METASTAZLAR

Deniz Tunçel[1], Hazal Pınar Perçinoğlu[1], Seyhan Hasçiçek[1], Aslı Aksu Çerman[2], Fevziye Kabukcuoğlu[1]
[1]Sağlık Bilimleri Üniversitesi, Hamidiye Etfal Eğitim ve Araştırma Hastanesi, Tıbbi Patoloji Bölümü, İstanbul
[2]Sağlık Bilimleri Üniversitesi, Hamidiye Etfal Eğitim ve Araştırma Hastanesi, Dermatoloji Kliniği, İstanbul

ÖZET

Amaç: İnsan vücudunun en büyük organı olan deri, birçok sistemik hastalığın kutanöz belirtileri nedeniyle önemlidir. Deri metastazları ise klinik uygulamada zorlu bir konudur ve klinik şüphe gerektirir.

Deri metastazları üç gruba ayrılabilir. İlk grup, primer deri kanserlerinden kaynaklanan kutanöz metastazları; ikinci grup, iç organlardaki malignitelerin deriye metastaz yapmasını; üçüncü grup deride görülen sistemik hematolojik neoplazmların belirtilerini temsil eder. Deri metastazları kötü prognozla ilişkilendirilir.

Kutanöz metastazlar nadir olup teşhis açısından zorluklar yaşanabilir. Mevcut literatürde, bu konuyla ilgili sınırlı sayıda kohort çalışması bulunmaktadır. Bu çalışmada internal neoplazmaların kutanöz metastazlarının cinsiyet, yerleşim yeri ve histopatolojik tanı dağılımlarının değerlendirilmesi amaçlanmaktadır.

Gereç ve Yöntem: Haziran 2014-Mayıs 2023 tarihleri arasında tanı alan internal karsinomlardan kaynaklanan deri metastaz olguları üzerine retrospektif bir çalışma yapılmıştır. Primer meme karsinomunun deri infiltrasyonları çalışma dışı bırakılmıştır.

Bulgular: Çalışmamızda 27'si kadın (%55) 22'si erkek (%45) olmak üzere 49 hastada deri metastazı saptanmıştır.

14 hastada abdomende (%26.92), 13'ü torakal bölgede (%25), 7'si boyunda (%13.46), 4'ü saçlı deride (%7.69), 2'si üst ekstremitede (%3.85), 2'si sakral (3.85), 2'si gluteal (3.85), 1'i yüzde (%1.92), 1'i genital (%1.92), 1'i anal (%1.92), 1'i aksiller (%1.92), 1'i inguinal (%1.92), 1'i lomber bölgede (%1.92), 1'i insizyon bölgesinde (%1.92) ve 1'i cilt altında (%1.92) görülmüştür.

18 hasta adenokarsinom (%36.73), 6'sında meme karsinomu (%12.24), 4'ünde az diferansiye karsinom (%8.16), 3 hastada primeri belirsiz (%6.12), 2'sinde küçük hücre dışı akciğer karsinomu (%4.08), 2'sinde papiller tiroid karsinomu (%4.08), 2'sinde renal hücreli karsinom (%4.08), 2'sinde larinks skuamöz hücreli karsinom (%4.08), 1'inde ürotelyal karsinom (%2.04), 1'inde seröz

over karsinomu (%2.04), 1'inde müsinöz over karsinomu (%2.04), 1'inde nöroblastom (%2.04), 1'inde medüller tiroid karsinomu (%2.04), 1'inde malign mikst germ hücreli tümör (%2.04), 1'inde indiferansiye karsinom (%2.04), 1'inde seröz karsinom (%2.04), 1'inde epiteloid morfolojili malign tümör (%2.04) ve 1'inde akciğer büyük hücreli nöroendokrin tümör (%2.04) tanısı almıştır.

Sonuç: Meme, akciğer, gastrointestinal ve jinekolojik kanserler, cilt metastazı gelişiminde en sık görülen primer tümörlerdir. Nadiren, kutanöz metastazlar henüz teşhis edilmemiş bir iç malignitenin ilk klinik belirtisi olabilir. Bu nedenle, kesin teşhisi için yüksek bir farkındalık gereklidir.

Anahtar Kelimeler: Deri, infiltrasyon, kutanöz, metastaz

Giriş

İnsan vücudunun en büyük organı olan deri, birçok sistemik hastalığın kutanöz belirtileri nedeniyle önemlidir.

Deri metastazları klinik uygulamada zorlu bir konudur ve klinik şüphe gerektirir.

Deri metastazları üç gruba ayrılabilir. İlk grup, primer deri kanserlerinden kaynaklanan kutanöz metastazları; ikinci grup, iç organlardaki malignitelerin deriye metastaz yapmasını; üçüncü grup, deride görülen sistemik hematolojik neoplazmların belirtilerini temsileder. Deri metastazları kötü prognozla ilişkilendirilir.

Kutanöz metastazlar nadir olup teşhis açısından zorluklar yaşanabilir. Mevcut literatürde, bu konuyla ilgili sınırlı sayıda kohort çalışması bulunmaktadır. Bu çalışmada internal neoplazmaların kutanöz metastazlarının cinsiyet, yerleşim yeri ve histopatolojik tanı dağılımlarının değerlendirilmesi amaçlanmaktadır.

Gereç ve Yöntem

Haziran 2014- Mayıs 2023 tarihleri arasında tanı alan internal karsinomlardan kaynaklanan deri metastaz olguları üzerine retrospektif bir çalışma yapıldı. Primer meme karsinomunun deri infiltrasyonları çalışma dışı bırakıldı. Çalışmamızda 27'si kadın (%55) 22'si erkek (%45) olmak üzere 49 hastada deri metastazı saptandı.

14 hastada abdomende (%26.92), 13'ü torakal bölgede (%25), 7'si boyunda (%13.46), 4'ü saçlı deride (%7.69), 2'si üst ekstremitede (%3.85), 2'si sakral (3.85), 2'si gluteal (3.85), 1'i yüzde (%1.92), 1'i genital (%1.92), 1'i anal (%1.92), 1'i aksiller (%1.92), 1'i inguinal (%1.92), 1'i lomber bölgede (%1.92), 1'i insizyon bölgesinde (%1.92) ve 1'i cilt altında (%1.92) görüldü.

18 hasta adenokarsinom (%36.73), 6'sında meme karsinomu (%12.24), 4'ünde az diferansiye karsinom (%8.16), 3 hastada primeri belirsiz (%6.12), 2'sinde küçük hücre dışı akciğer karsinomu (%4.08), 2'sinde papiller tiroid karsinomu (%4.08), 2'sinde renal hücreli karsinom (%4.08), 2'sinde larinks skuamöz hücreli karsinom (%4.08), 1'inde ürotelyal karsinom (%2.04), 1'inde seröz over karsinomu (%2.04), 1'inde müsinöz over karsinomu (%2.04), 1'inde nöroblastom (%2.04), 1'inde medüller tiroid karsinomu (%2.04), 1'inde malign mikst germ hücreli tümör (%2.04), 1'inde indiferansiye karsinom (%2.04), 1'inde seröz karsinom (%2.04), 1'inde epiteloid morfolojili malign tümör (%2.04) ve 1'inde akciğer büyük hücreli nöroendokrin tümör (%2.04) tanısıaldı.

Kadınlarda 8 hastada abdomen (29, 63%), 6 hastada torakal bölge (22, 22%), 5 hastada boyun (18, 52%), 1 hastada inguinal bölge (3, 70%), 1 hastada üst ekstremite (3, 70%), 1 hastada lomber bölge (3, 70%), 1 hastada saçlı deri (3, 70%), 1 hastada sakrokoksigeal bölge (3, 70%), 1 hastada gluteal bölge (3, 70%), 1 hastada cilt altı (3, 70%) ve 1 hastada insizyon bölgesi (3, 70%) lokalizasyonlu deri metastazıgörüldü.

Erkeklerde 7 hastada torakal bölge (28%), 6 hastada abdomen (24%), 3 hastada saçlı deri (12%), 2 hastada boyun (8%), 1 hastada aksilla (4%), 1 hastada yüz (4%), 1 hastada sakral bölge (4%), 1 hastada genital bölge (4%), 1 hastada üst ekstremite (4%), 1 hastada anal bölge (4%) ve 1 hastada gluteal bölge (4%) lokalizasyonlu deri metastazı saptandı.

Sonuç ve Tartışma

Deriye metastaz yapan internal maligniteler açısından literatür taraması yapıldığında parametreler; primer tümör, orijin aldığı organ, bu tümörlerin erkek ve kadın hastalardaki dağılımı, hangi organa metastaz yaptığıidi.

Çoğu yayında primer tümörün kadınlarda meme, erkeklerde ise akciğer kaynaklı malignitelerin deri infiltrasyonları olduğu dikkatimizi çekti.

En sık metastaz alan deri bölgesi abdomen olarak raporlanmıştır. Çalışmamızda da 14 olgu ile en sık abdomene metastaz saptadık.

Derinin primer adneksiyal karsinomları ile metastatik adenokarsinomu (özellikle meme ve tükürük bezi) morfolojik patern ve immünohistokimyasal profilleri ile benzerlik gösterebileceği için ayırım zorolabilir.

Derin dermal komponent, tümör nekrozu, inflamasyon, lenfovasküler invazyon, subepidermal tümörün ulaşmadığı korunmuş bir alan varlığı, benign/ premalign bir öncül lezyonun olmaması, tümör hücrelerinin dermal kollajen lifler arasında ilerlemesi metastatik karsinom olasılığınıarttırır.

Haziran 2014- Mayıs 2023 tarihleri arasında patoloji kliniğimizce değerlendirilen deri metastazları genel literatür bulguları ile kısmen uyuşmaktaydı.

Retrospektif çalışmamızda en sık kutanöz metastaz yapan tümör türü adenokarsinomdu.

Kadınlarda 2. sırada meme karsinomu, erkeklerde 2. sırada akciğer karsinomları yer almaktaydı.

Literatüre paralel olarak kadınlarda deri metastazının en sık görüldüğü yer abdomen, erkeklerde toraks bölgesiydi.

49 hastanın 33'ünde hastaların daha önceden tanılı malignitesi olup metastatik tümörü morfoloji ve immünhistokimyasal çalışmalar ile değerlendirildiğinde primer tümör tanıları ile örtüşmekteydi.

Sonuç olarak; internal malignitelere ait kutanöz metastazlar nadir görülmekle birlikte tanısal açıdan zorluk oluşturmaktadır. Çalışmamızda adenokarsinom, meme ve akciğer maligniteleri kutanöz metastazların en sık nedenleriydi. Tanısal zorlukları aşmak ve internal malignitelerin metastaz yapma paternlerini araştırmak adına yeni çalışmalar ufuk açıcıolacaktır.

Kaynaklar

1. Sittart JA, Senise M. Cutaneous metastasis from internal carcinomas: a review of 45 years. An Bras Dermatol.2013 Jul- Aug;88 (4) :541-4. doi: 10.1590/abd1806- 4841.20131165.
2. Hu SC, Chen GS, Lu YW, Wu CS, Lan CC. Cutaneous metastases from different internal malignancies: a clinical and prognostic appraisal. J Eur Acad Dermatol Venereol.2008 Jun;22 :735-40.
3. Vernemmen AIP, Li X, Roemen GMJM, Speel EM, Kubat B, Hausen AZ, Winnepenninckx VJL, Samarska IV. Cutaneous metastases of internal malignancies: a single-institution experience. Histopathology.2022 Sep;81 (3) :329-341.

PBS-019 [Dermatopatoloji] [Özet Metin]

EPİDERMODİSPLASİA VERRÜSİFORMİS (EDV) HASTALARINDA GELİŞEN SKUAMÖZ HÜCRELİ KARSİNOMLARDA (SCC) P16 EKSPRESYONUNUN EDV İLİŞKİSİZ HASTALARDA GELİŞEN SCC'LER İLE KIYASLANMASI

Kerem Yılmaz, Deniz Ateş Özdemir, Özay Gököz
Hacettepe Üniversitesi Tıp Fakültesi, Patoloji Ana Bilim Dalı, Ankara

ÖZET

Amaç: EDV Beta-grubu HPV enfeksiyonu yatkınlığına neden olan bir genodermatozdur. Malignite hastaların %30'unda görülür. Genellikle düşük-riskli HPV tiplerine yatkınlık ile bilinen bu hastalıktaki SCC gelişim mekanizması bilinmemektedir. Bu çalışmada EDV'li SCC'lerde p16 ekspresyonunun EDV'siz SCC'ler ile farklılığı ve patogenezde p16'nın rolünün bulunması amaçlandı.

Gereç ve Yöntem: Çalışmaya klinik-patolojik korelasyonlu 36 SCC dahil edildi. Bu örneklerden 17'si EDV'li 19'u EDV tanısı olmayan hastalarda gelişen SCC'lerdi. Biyopsilerin karsinom alanlarından 4mm'lik punch biyopsi ile doku mikrodizini oluşturuldu. Elde edilen doku mikrodizinlerinde p16 immünohistokimyası çalışıldı. p16 değerlendirmesi negatif, yamasal ve blok (yaygın-atlamadan nükleer ve sitoplazmik) boyanma olarak üç grupta sınıflandı.

Bulgular: EDV'li 17biyopsi; EDV'siz 19 hasta çalışmaya dahil edildi. EDV'li 17 biyopsinin 12'si orta ve az diferansiye; EDV'siz biyopsilerin hepsi iyi diferansiye tümörlerdi. EDV'li hastaların 6'sının tanı anındaki evresi pT3 ve pT4; EDV'sizlerin 10'u pT1 tümörlerdi. EDV hastalarının 4'ü skalp, 2'si gövde, 5'i yüz ve 5'i ekstremiteye lokalizeyken EDV'sizlerin 4'ü ekstremite, 5'i skalp 5'i gövde 2'si yüz yerleşimli hastalardı. EDV'lilerin 6'sında perinöral, 7'sinde lenfovasküler invazyon varken EDV'sizlerin 2'sinde perinöral 1'inde lenfovasküler invazyon vardı. p16 ekspresyonuna bakıldığında 17 EDV'li biyopsinin 9'unda blok tipte 3'ünde yamasal, 5'inde fokal pozitif reaksiyon elde edildi. Sonuç elde edilen 18 EDV'siz hastanın 3'ünde blok, 10'unda yamasal, 5'inde negatif sonuç elde edildi. İki grupta p16 ekspresyon farklılığı istatistiksel olarak anlamlıdır (p=0, 02).

Sonuç: EDV'li SCC'lerdeki p16 ekspresyonu ve EDV'siz SCC'lere oranla daha fazladır EDV'lilerde tümör daha kötü davranış göstermiştir. EDV'li hastalarda rastlanan beta tiplerindeki E7 gen ürününün Rb'a afinitesi daha azdır. Rb inaktivasyonununa daha az sebep olurlar. Rb gen mutasyonu gösteren kanserlerde ise p16 aşırı ekspresyonu mevcuttur. EDV'li hastalarda defektif bir Rb olduğu; bu durumun E7 bağlanması değil başka bir sebepten olabileceği ve defektif Rb bağlı olarak da bu EDV'li tümörlerin daha kötü klinik gidişe sahip oldukları söylenebilir. Çalışmamız nadir olan bu hastalık zemininde gelişen SCC'lerin patogenetik mekanizması ile ilgili yol gösterici olma niteliği taşımaktadır.

Anahtar Kelimeler: EDV, p16, Rb, SCC,

PBS-020 [Dermatopatoloji] [Özet Metin]

MALİGN MELANOM HASTALARININ HİSTOPATOLOJİK PROGNOSTİK KRİTERLERİNİİN BRAF MUTASYONU İLE İLİŞKİSİ

Fatma Sena Gürevin, Betül Öğüt, Özgenur Arıcasoy, Mehmet Arda İnan
Gazi Üniversitesi, Patoloji Anabilim dalı

ÖZET

Amaç: Malign melanom insidansı son yıllarda dünyanın her yerinde hızla artmıştır. Melanositik orijinli tümörlerin yüksek bir yüzdesinin BRAF'ın aktive edici mutasyonlarını barındırdığı gösterilmiştir. Çalışmanın amacı malign melanom tanılı hastalarının histopatolojik prognostik kriterlerinin BRAF mutasyonu ile ilişkisinin gösterilmesidir.

Gereç ve Yöntem: Ankara Gazi Üniversitesi Hastanesi Tıbbi Patoloji Anabilim Dalı'na Ocak 2010-Aralık 2022 yılları arasında gönderilen 19 adet kutanöz malign melanom tanılı hastayı retrospektif olarak inceledik. Patoloji raporlarından hastanın yaşını, cinsiyetini, malign melanom alt tipini, radyal-vertikal büyüme fazını, lenfovasküler ve nöral invazyonu, ülserasyon ve regresyon varlığını kaydettik. BRAF pozitif ve negatif olarak hastaları 2'ye ayırdık. BRAF mutasyonu olan ve olmayan hastalar arasındaki histopatolojik prognostik kriterleri karşılaştırdık.

Bulgular: İncelenen 19 olgunun 8 tanesinde BRAF mutasyonu saptandı.

BRAF mutasyonunlu 8 olguda 3 adet akral lentiginöz tip, 3 adet yüzeyel yayılan tip ve 2 adet de nodüler tip malign melanom tanısı mevcuttu. Bütün vakalarda vertikal büyüme fazı; bir vaka hariç bütün vakalarda radyal büyüme fazı mevcuttu. Lenfovasküler invazyon hiçbir vakada görülmemişti.2 vakada nöral invazyon izlenmişti.5 vakada ülserasyon izlenmiş olup 3 vakada ülserasyon mevcut değildi.1 vakada fokal regresyon görülmüştü.

BRAF mutasyonu olmayan 11 olgunun 4 tanesi yüzeyel yayılan tip, 3 tanesi nodüler tip, 1 tanesi akral lentiginöz tip, 1 tanesi polipoid tipti.2 vakada histolojik alt tip belirtilmemişti. Diğer vakalarda radyal ve ve vertikal büyüme fazı mevcuttu. Clark evresi 3-5 arasında değişiyordu.1 vakada lenfovasküler invazyon mevcuttu. Nöral invazyon hiçbir bakada izlenmedi. Ülserasyon 1 vakada belirtilmemiş olup 8 vakada mevcuttu. Berlitilmeyen 1 vaka dışında tüm vakalarda regresyona rastlanmamıştı.

BRAF pozitif ve BRAF negatif olgular karşılaştırıldığında radyal büyüme fazının varlığı (p=0, 016), Clark level (p=0-047), nöral invazyon (p=0, 00) ve regresyon varlığı (p=0, 005) istatiksel olarak anlamlı bulunmuştur.

Sonuç: Moleküler patoloji, malign melanomun teşhis ve tedavisinde kritik bir rol oynar. Çalışmamızda BRAF mutasyonu ile histopatolojik prognostik kriterler arasındaki ilişki araştırılmıştır.

Anahtar Kelimeler: BRAF mutasyonu, Malign melanom, Prognostik kriterler

PBS-021 [Jinekopatoloji] [Özet Metin]

ATİPİK MORFOLOJİLİ ENDOSERVİKAL POLİP

Sevda Dalar, Özge Aydın
Giresun Üniversitesi Eğitim ve Araştırma Hastanesi, Patoloji Kliniği

ÖZET

Giriş: Endoservikal polipler, fibrovasküler koru çevreleyen endoservikal epitel veya metaplastik skuamöz epitel ile örtülü ekzofitik lezyonlardır. Her yaşta görülebilir, sıkça karşılaşılırlar. Genellikle asemptomatiktirler. Bazen vajinal kanamaya neden olabilirler. Morfolojik olarak reaktif ve reperatif değişiklikler sıklıkla izlenmektedir. Skuamöz intraepitelyal lezyonlar veya invaziv karsinomları içerebilir. Filloid tümör benzeri yapraksı arkitektür ve periglandüler stromal kondensasyon bu lezyonlarda beklenen morfolojik bulgular değildir.

Olgu: 44 yaşında kadın hasta vajinal akıntı ve adet düzensizliği şikayeti ile hastanemize başvurdu. Ultrasonografik incelemede endoservikal polip saptandı ve bunun üzerine polipektomi yapıldı. Gönderilen materyal, topluca 2, 5x2x1, 5 cm boyutunda doku parçalarından oluşmaktaydı. Histolojik kesitlerin incelenmesi üzerine, kistik dilate endoservikal glandlar, kalın duvarlı vasküler yapılar, fibrotik stroma yanı sıra, filloid tümör benzeri yapraksı büyüme paterni ile benign reaktif atipili endoservikal epitelle döşeli glandlar ve bu glandlar çevresinde periglandüler stromal kondensasyon oluşturan düşük dereceli hipersellüler stromal komponent görüldü (Figür 1, 2, 3). Stromada 10 büyük büyütme alanında 4 adet mitoz sayıldı (Figür 4). Morfolojik ve immünohistokimyasal çalışmalar sonucunda olgu atipik morfolojili (fokal adenosarkomatöz alanlar içeren) endoservikal polip olarak raporlandı.

Sonuç: Endoservikal polipler benign lezyonlardır. Adenosarkomatöz kısım içerenler, atipik morfolojili endoservikal polip olarak tanımlanmaktadır. Bu lezyonların klinik seyirleri net olarak bilinmemektedir. Ayırıcı tanısında adenosarkom gibi malign bifazik tümörler yer alır. Hastanın prognozunu ve yönetimini belirleyeceği için ayırıcı tanının doğru şekilde yapılması elzemdir.

Anahtar Kelimeler: Adenosarkoma, atipik morfoloji, endoservikal polip

PBS-022 [Jinekopatoloji] [Özet Metin]

LİTERATÜRDEKİ 17. VAKA: GEBELİKLE İLİŞKİLİ BÜYÜK SOLİTER LUTEİNİZE FOLİKÜL KİSTİ OLGUSU

Osman Furkan Mülkem[1], Balça Begüm Cengiz[1], Tufan Oge[2], Deniz Arık[1]
[1]Eskişehir Osmangazi Üniversitesi, Tıbbi Patoloji Ana Bilim Dalı, Eskişehir
[2]Eskişehir Osmangazi Üniversitesi, Kadın Hastalıkları ve Doğum Ana Bilim Dalı, Eskişehir

ÖZET

Giriş: Gebeliğin ve puerperiumun büyük soliter luteinize folikül kisti (GPBSLFK), nadir görülen bir over kisti tipidir. Şimdiye kadar literatürde 16 olgu tanımlanmıştır. Literatürdeki hastaların ortalama 26, 58 yaşında ve gebeliğinin 18, 91 haftasında olduğu görülmektedir. Klinik olarak çoğunlukla asemptomatik seyreden GPBSLFK; abdominal kitle, rahatsızlık veya ağrı ile karşımıza çıkabilir. Lezyonun önemi, kistik bir malign neoplazmla karıştırılabilmesinde yatmaktadır. Bu lezyonun patogenezi hCG sitümilasyonu ile ilişkilendirilmiştir.

Olgu: Olgumuz, 15 haftalık gebeliği bulunan, ultrasonografik incelemesinde sol overinde 10 cm büyük çaplı kist yapısı tarif edilen, gravidası 1 olan, yaşayan gebeliği olmayan 23 yaşında kadın hastadır. Kistektomi örneği intraoperatif konsültasyon ile incelendi. Makroskopik olarak 8, 5x8x4, 5 cm boyutlarındaydı ve dış yüzeyi düzgündü. İçerisinden seröz mayi drene oldu. Kesit yüzeyinde milimetrik kalınlaşma alanları görülüp

frozen inceleme ve formol takibi sonrası inceleme için örneklemeler yapıldı. Mikroskopik olarak kist epitelinin 3-4 sıralı, hafif nükleer atipisi olan, eozinofilik geniş sitoplazmalı luteinize hücrelerden oluştuğu izlendi. Kist duvarında solid hücre adaları ve yuvalanmaları gösteren luteinize hücreler dikkati çekti. Retikülin boyasında luteinize hücrelerin retikülin liflerle gruplar halinde sarıldığı görüldü. Olgu GPBSLFK olarak raporlandı.

Sonuç: GPBSLFK'ler gebeliğin ilk trimester muayenelerinde unilateral palpabl adneksial kitle şeklinde kendini gösterir. Ayırıcı tanısı kistik granüloza hücreli tümör, kistik seröz ve müsinöz tümörlerdir. Granüloza hücreli tümör nükleer özellikleri ile ayrılmaktadır. Call-Exner cisimcikleri tanıya yardımcıdır. Müsinöz tümörlerin stroması gebelikte luteinize olabilse de müsin içeren kolumnar hücreler ile ayrılırlar. Seröz tümör hücreleri hiperkromatik çekirdekli, geniş eozinofilik sitoplazmalıdır ancak GPBSLFK epiteli genellikle stratifiye poligonal hücrelerden oluşması ile seröz tümörlerden ayrılır. İmmünohistokimya da faydalıdır; GPBSLFK hücreleri inhibin ve kalretinin ile immünekspresyon gösterir. Olgunun gebelikte ortaya çıkması ve büyük kistlerin varlığı klinik yönetimi zorlaştırmaktadır. Atipik hücrelerle döşeli olması patolojik olarak malignite ekartasyonu için önemlidir. Nadir görülse de yanlış tanı ihtimaline karşın akılda tutulmalıdır.

Anahtar Kelimeler: Folikül kisti, gebelik, gebelikle ilişkili büyük soliter luteinize folikül kisti

PBS-023 [Jinekopatoloji]

UTERİN KAPOSİFORM HEMANJİOENDOTELYOMA: OLDUKÇA NADİR LOKALİZASYONLU BİR VAKA SUNUMU

Meltem Ayyıldız Mercan, Aynur İsaoğlu, Canberk Topuz, Tülin Deniz Yalta, Ufuk Usta, Fulya Öz Puyan, Elif Mercan Demirtaş
Trakya Üniversitesi, Tıbbi Patoloji Ana Bilim Dalı, Edirne

ÖZET

Giriş: Kaposiform hemanjiyoendotelyoma (KHE) nadir görülen borderline vasküler bir neoplazi olup çoğu çocukluk çağında izlenmekle birlikte daha az sıklıkla ergenlik döneminde ve yetişkinlerde görülebilir. PubMed veritabanlarında 1997'den 2022'ye kadar "Erişkinlerde Kaposiform Hemanjioendotelioma" terimini kullanarak yaptığımız kısa bir literatür taraması ile daha önce bildirilmemiş bir lokalizasyon olan uterus yerleşimli KHE olgusunu sunuyoruz.

Olgu: Miyometriyumda kitle ile başvuran 33 yaşında kadın hastaya yapılan cerrahi rezeksiyon sonrası makroskopik olarak 7 cm çapında, iyi sınırlı, kesit yüzünde kırmızı- kahverengi kistik boşluklar ve beyazımsı- sarımsı fibrotik alanlar içeren kitle izlendi. Histopatolojik incelemede hiperkromatik iğsi hücrelerden oluşan, sıkıca paketlenmiş küçük yuvarlak ve yarık benzeri vasküler boşluklardan oluşan bir tümör ve tümör periferinde ince duvarlı ektazik damar yapıları saptandı. İğsi şekilli tümör hücreleri fasiküller halinde düzenlenmiş, storiform büyüme paterni gösteren glomerüloid alanlara sahip idi. Sitolojik atipi ve desmoplazi mevcut olup nekroz izlenmedi ve mitotik aktivite 7/2 mm^2 idi. İmmünohistokimyasal çalışmalarda, tümör hücreleri CD31, CD34, ERG, D2.40 ve FXIII pozitif idi. Ayırıcı tanıya vasküler tümörler alındı. Tümör hücrelerinde HHV-8 ile immünohistokimyasal olarak reaksiyon izlenmemesi sebebi ile Kaposi Sarkomu ekarte edildi. Mevcut histomorfolojik bulgular ve immünohistokimyasal çalışma sonuçları ile olguya ''Kaposiform Hemanjioendotelyoma'' tanısı verildi.

Sonuç: Literatür araştırmamıza göre, bugüne kadar 18-80 yaşları arasında 42 yetişkin (21 erkek, 19 kadın ve 2 tanesi belirtilmemiş) KHE vakası bildirilmiştir. Erişkinlerde bildirilen lokalizasyonlar baş ve boyun bölgesi (burun boşluğu, paranazal sinüs, dış kulak yolu, dil, konjonktiva), ekstremiteler, göğüs duvarı, meme, plevra, omurga, testis, pelvis, gastrointestinal sistem ve retroperitondur. KHE ayırıcı tanısında kaposi sarkomu, lobüler kapiller hemanjiom, anjiosarkom gibi diğer vasküler tümörler akılda tutulmalıdır. Bugüne kadar miyometriyumda KHE bildirilmediği için, olağandışı konumu nedeniyle olgumuz literatüre katkı sağlamaktadır.

Kaynaklar

1. Mentzel T, Mazzoleni G, Dei Tos AP, Fletcher CD. Kaposiform hemangioendothelioma in adults. Clinicopathologic and immunohistochemical analysis of three cases. Am J Clin Pathol.1997 Oct;108 (4) :450-5. doi: 10.1093/ajcp/108.4.450. PMID: 9322599.
2. Vashi P, Abboud E, Bier-Laning C, Gupta D. Adult-onset Kaposiform hemangioendothelioma of the tongue: case report and review of the literature. Curr Oncol.2016 Oct;23 (5) :e517-e520. doi: 10.3747/co.23.3239. Epub 2016 Oct 25.
3. Nakamura S, Uehara M, Kobayashi S, Hasegawa H, Tanaka A, Takahashi J. Composite hemangioendothelioma in the cervical spine with kaposiform hemangioendothelioma features in an elderly patient: a case report. BMC Geriatr.2022 Dec 9;22 (1) :952. doi: 10.1186/s12877-022-03677-1.
4. Chundriger Q, Tariq MU, Abdul-Ghafar J, Ahmed A, Din NU. Kaposiform Hemangioendothelioma: clinicopathological characteristics of 8 cases of a rare vascular tumor and review of literature. Diagn Pathol.2021 Mar 15;16 (1) :23. doi: 10.1186/s13000-021-01080-9. PMID: 33722245; PMCID: PMC7962213.
5. Der Sarkissian SA, Wong XL, Kossard S, Hong A, Sebaratnam DF. Kaposiform haemangioendothelioma in an adult: lack of response to topical sirolimus and response to radiotherapy. Clin Exp Dermatol.2022 Jan;47 (1) :192-193. doi: 10.1111/ced.14928. Epub 2021 Sep 22. PMID: 34480811.
6. Chowdhary S, Sekar R, Saxena SK, Badhe B. Kaposiform Haemangioendothelioma of the Sublingual Gland in an Adult. Indian J Otolaryngol Head Neck Surg.2023 Jun;75 (2) :958-962. doi: 10.1007/s12070-022-03233-8. Epub 2022 Oct 25. PMID: 37275074; PMCID: PMC10235245.

PBS-024 [Jinekopatoloji] [Özet Metin]

ENDOMETRİOİD KARSİNOMDA İNTRAOPERATİF KONSÜLTASYONUN LENF NODU DİSEKSİYONUNDAKİ YERİ: 4 YILLIK DENEYİM

Fadime Eda Gökalp Satıcı, Gözde Arslan, Esra Polat Yapıcı, Muhammed Ay, Mehmet Yaldız
Mersin Üniversitesi, Tıbbi Patoloji Ana Bilim Dalı, Mersin

ÖZET

Amaç: Endometrioid karsinom, kadınlarda 6. sıklıkta izlenen kanser tipidir. Bazı ülkelerde sosyoekonomik koşullar sebebiyle artış göstermektedir. <%50 myometrial invazyon, düşük dereceli, lenfovasküler invazyon izlenmeyen ve başka bir alana yayılım göstermeyen olgular indolen seyir göstermekte olup tedavide histerektomi yeterlidir. Histerektomi sırasında yapılan frozen işlemi lenf nodu diseksiyonu kararı vermede kullanılır. Frozen değerlendirmede derece 3 morfoloji, myometriumun dış yarısının tutulumu ve serviks/adneks tutulumu ile lenfovasküler invazyon varlığı olguda lenf nodu diseksiyonuna yol açan prognostik faktörlerdir. Prognostik faktörlerin yanlış pozitif/negatif tanısı morbidite ve mortalitelere yol açabilmektedir. Biz de kendi deneyimimizi gözden geçirmek ve paylaşmak amacıyla frozen için histerektomi materyalleri laboratuvarımıza gönderilmiş olguları inceledik.

Gereç ve Yöntem: 2019-2022 yılları arasında bölümümüzde frozen gerçekleştirilen 157 endometrioid karsinom tanılı olguyu çalışmamıza dahil ettik. Olguların patoloji raporlarına otomasyon sistemi aracılığıyla ulaşarak histolojik derece, myometrial invazyon, serviks/adneks tutulumu, tümör boyutu ve lenf nodu diseksiyonu uygulanma durumlarını hem frozen hem de nihai tanı raporlarından elde ettik. Prognostik parametrelerin frozen ve nihai sonuç raporlarında korelasyon durumlarını ve frozen incelemenin lenf nodu diseksiyonuna nasıl yön verdiğini istatistiksel testler ile araştırdık.

Bulgular: Olguların yaş ortalaması 60, 8'di. Tümör boyutu ortalaması 3, 61 cm'di.90 vakaya (%57, 3) lenf nodu diseksiyonu uygulanırken, 67 vakaya (% 42, 7) uygulanmadı. Diseksiyon yapılmayan 67 vakanın kalıcı kesitleri incelendiğinde frozen sonuçlarının aksine 5 vakada >%50 myometrial invazyon, 4 vakada ise servikal tutulum saptandı. Diseksiyon yapılan 90 vakanın ise bir tanesinde frozen esnasında > %50 myometrial invazyon bildirildiği halde kalıcı kesitlerde myometrial invazyonun < %50 olduğu görüldü. Myometrial invazyon, histolojik derece ve serviks tutulumu frozen raporları ve nihai raporlar ile karşılaştırıldığında istatistiksel olarak anlamlı korelasyon saptandı. Ayrıca çalışmamızda metastatik lenf nodu varlığı ile tümör boyutu, histolojik derecesi, serviks tutulumu ve myometrial invazyon arasında pozitif korelasyon izlendi.

Sonuç: Endometrioid karsinomlarda, uygun şartlarda ve klinikopatolojik iletişimle yapılan frozen inceleme morbidite ve mortaliteleri azaltmada önem taşımaktadır. Frozen inceleme sonuçları ile nihai raporların tutarlılıklarının karşılaştırılması ve analiz edilmesi ileride oluşabilecek uyumsuzlukların önüne geçilmesi açısından kıymetlidir.

Anahtar Kelimeler: Endometrioid karsinom, myometrial invazyon, lenfadenektomi

PBS-025 [Jinekopatoloji] [Özet Metin]

GRANÜLOZA HÜCRELİ TÜMÖRLERDE NÜKSÜ ÖNGÖREBİLİR MİYİZ?

Aysel Bayram[1], Sidar Bağbudar[2], Hamdullah Sözen[3], Ekrem Yavuz[1], Semen Önder[1]
[1]İstanbul Üniversitesi, İstanbul Tıp Fakültesi, Tıbbi Patoloji Anabilim Dalı, İstanbul
[2]SBÜ Başakşehir Çam ve Sakura Şehir Hastanesi, Tıbbi Patoloji Anabilim Dalı, İstanbul
[3]İstanbul Üniversitesi, İstanbul Tıp Fakültesi, Kadın Hastalıkları ve Doğum Anabilim Dalı, İstanbul

Giriş: Granüloza hücreli tümör (GHT), nadir görülen overin seks kord stromal tümörüdür. Granüloza hücreli tümörler geleneksel olarak büyüme paternlerine göre iyi, orta ve az diferansiye olarak derecelendirilir. Bu tümörlerin prognozunun iyi olduğu kabul edilse de geç nüks eğilimi gösterirler. Bu nedenle nüks edecek vakaları öngören belirteçlerin tanımlanması önemlidir. CD73 upregülasyonu, adenozinin aşırı üretimi ile ilişkilidir. İmmün yanıtı baskılayarak tümör proliferasyonu ve metastaza yol açtığı gösterilmiştir. Ki67 proliferasyon indeksinin de primer ve nüks etmiş GHT vakalarında farklılık gösterdiği bildirilmiştir. Çalışmamızda primer ve nüks etmiş GHT vakalarında immünhistokimyasal olarak CD73 ve Ki67 farklılıklarını ve grade ile ilişkisini değerlendirmeyi amaçladık.

Gereç ve Yöntem: Anabilim dalımızda 2006-2013 yılları arasında GHT tanısı almış ve takiplerinde nüks saptanmamış 30 primer vaka ile nüks eden 20 vaka çalışmaya alındı. Vakalar grade açısından tekrar değerlendirildi ve CD73 ve Ki67 immünhistokimyasal incelemesi uygulandı.

Bulgular: Çalışmaya alınan 30 primer vakanın yaş ortalaması 64, 6, nüks vakaların yaş ortalaması 53, 7 idi. Grade 1, grade 2, grade 3 vaka sayısı sırasıyla 1, 34, 15'ti. Grade ile vakaların nüks etmesi arasında anlamlı ilişki saptanmadı (p=0.674). Grade ile Ki67 oranı istatistiksel olarak anlamlı bulundu (p=0.01). Grade arttıkça CD73 pozitifliği artmakla birlikte istatistiksel anlam saptanmadı (p=0.172). CD73 ile primer vakaların 4'ünde (%13, 3) ve nüks vakaların 4'ünde (%20) boyanma saptandı (p=0.538). Primer vakalarda ortalama Ki67 %13, 18 iken, nüks vakalarda ortalama %22, 5 olup istatistiksel olarak anlamlı idi (p<0.001). Bunun yanı sıra CD73 pozitif vakalarda Ki67 indeksinin anlamlı olarak daha yüksek olduğu saptandı (p=0.009).

Tartışma: Nispeten indolan seyir göstermesine rağmen, bazı GHT vakalarında gözlenen nüks ve öngörülemeyen hastalık seyri bu hastaların klinik yönetimini zorlaştırmaktadır. Çalışmamızda grade ile nüks durumu arasında istatiksel olarak anlamlı ilişki saptamadık. Yapılan çalışmalarda, CD73, meme ve gastrointestinal sistem tümörleri başta olmak üzere pek çok tümörde değerlendirilmiş ve prognozla ilişkili bulunmuştur. Çalışmamızda ise primer ve nüks GHT vakalarında CD73 ile anlamlı fark saptamadık. Ancak Ki67 indeksinin nüks durumu, grade ve CD73 pozitifliği ile istatiksel olarak anlamlı olduğunu tespit ettik.

Anahtar Kelimeler: CD73, grade, granüloza hücreli tümör, nüks

Kaynaklar

1. Lee IH, Choi CH, Hong DG, Song JY, et al. Clinicopathologic characteristics of granulosa cell tumors of the ovary: a multicenter retrospective study. J Gynecol Oncol.2011 Sep;22 (3) :188-95.
2. Whiteside, T. L. Targeting adenosine in cancer immunotherapy: A review of recent progress. Expert Rev. Anticancer Ther.2017, 17, 527–535.
3. Zhi X, Wang Y, Yu J, et al. Potential prognostic biomarker CD73 regulates epidermal growth factor receptor expression in human breast cancer. IUBMB Life.2012;64: 911-920.
4. Balan RA, Caruntu I-D, et al. Immunhistochemical significance of ER alpha, inhibin a, calretinin, and Ki67 expression in granulosa cell ovarian tumors. Romanian J Morphol Embryol.2017;58 (3) :753–60.

PBS-026 [Jinekopatoloji] [Özet Metin]

UTERİN İĞSİ HÜCRELİ MEZENKİMAL NEOPLAZM, NTRK FÜZYON POZİTİF UTERİN SARKOM

Bilge Konuk, Cumhur Selçuk Topal
Ümraniye Eğitim Araştırma Hastanesi, Patoloji Ana Bilim Dalı, İstanbul

ÖZET

Giriş: Uterin sarkomlar, çok çeşitli morfolojik ve genetik özelliklere sahip nadir bir tümör türüdür. Bu tümörlerin genetik karakterizasyonundaki son gelişmeler, NTRK gen rearanjmanı içeren uterin sarkomları kapsayan yeni bir klinikopatolojik kategori yaratmıştır.

Olgu: Olgumuz 52 yaşında menoraji şikayeti olan kadın hastadır. Rahimdeki polipoid kitlenin eksizyon materyali kesitlerinde artmış selülarite, fuziform hücreler (Resim 1, 2), yaygın, orta şiddetli sitolojik atipi görüldü (Resim 3, 4). Düşük Ki67 indeksi, nekroz olmaması ve mitotik aktivitede anlamlı artış olmaması nedeniyle düşük malign potansiyele sahip mezenkimal neoplazm olarak teşhis edildi. Histerektomi materyalinde 5 cm çapında solid tümöral lezyon saptandı. Histomorfolojik gözlemler immünohistokimyasal profil ile birleştirildiğinde CD34, S100, Pan-Trk pozitif (Resim 5, 6, 7, 8) uterin iğsi hücreli neoplazm grubu; NTRK füzyon pozitif uterin sarkom olarak sınıflandırıldı. Yeni nesil dizileme (NGS) ile, NTRK1 geni ekzon 10 ile TPM3 geni ekzon 7 ve bağlantı bölgeleri arasında füzyon saptandı.

Sonuç: NTRK füzyon pozitif uterin sarkomlar, değişken hücresellikte olup, fibrosarkom benzeri bir görünüme sahiptir ve genellikle az sitoplazmalı homojen iğsi hücrelerle ayırt edilir. Atipi genellikle hafif ila orta derecededir. Mitotik aktivite değişkendir. Ayırıcı tanıda yüksek dereceli endometrial stromal sarkom, undiferansiye uterin sarkom, inflamatuar miyofibroblastik tümör, COL1A1-PDGFB füzyon sarkomu, soliter fibröz tümör, adenosarkom ve malign melanom yer alır. Desmin ve h-kaldesmon negatif; ER ve PR ekspresyonu olmayan leiomyosarkom benzeri uterin sarkomlarda, S100 ve CD34 pozitif ise, NTRK füzyonunu taramak için pan-Trk immünhistokimyasal boyama uygulanması önerilir (Resim 9) ve eğer pozitif ise moleküler çalışmalarla gen rearanjmanı ortaya konularak ayırıcı tanı ve tedavi seçeneklerinin değerlendirilmesi önerilir. NTRK mutasyonlarının birçok solid tümörün gelişimindeki önemi giderek daha çok tanınmaktadır. Bu nadir tümörlerin doğru bir şekilde tanımlanması, TRK inhibitörleri gibi tedavi seçenekleri için kritiktir. Bu vaka, uterin sarkomların histopatolojik değerlendirmesinde, tanı ve tedavi açısından yeni tanımlanan NTRK füzyon pozitif uterin sarkomların göz önünde bulundurulmasının önemini göstermektedir.

Anahtar Kelimeler: Mezenkimal, moleküler, NTRK, sarkom, uterus

PBS-027 [Jinekopatoloji] [Özet Metin]

TERATOMLARDAN GELİŞEN SOMATİK NEOPLAZİLERİN SIKLIĞI VE KLİNİKOPATOLOJİK ÖZELLİKLERİNİN MATÜR TERATOMLARLA KARŞILAŞTIRILMASI

Şenay Yıldırım, Döndü Nergiz, Hulya Tosun Yıldırım
Sağlık Bilimleri Üniversitesi Antalya Eğitim ve Araştırma Hastanesi Patoloji Kliniği

ÖZET

Amaç: Matür teratomlar (MT) overlerin en sık görülen benign germ hücreli tümörleridir. Olguların %80'inden fazlası reprodüktif çağ kadınlarda görülür. Teratomu oluşturan komponentlerin herhangi birinden gelişen benign ya da malign tümörler "teratomlardan gelişen somatik neoplaziler" kategorisinde değerlendirilir. Bu grup tümörlere ileri yaşlarda (ortalama 55 yaş) rastlanır. Teratomlardan gelişen en sık malign tümörler skuamöz hücreli karsinomlar (%80) ve adenokarsinomlardır (%7). Rapor edilen diğer benign ve malign

tümörler ise; düşük dereceli malign müsinöz neoplaziler, koroid pleksus papillomları, Paget hastalığı, glomus tümörü, benign yumuşak doku tümörleri ve lenfomalardır. Çalışmamız; teratomlardan gelişen somatik neoplazilerin sıklığının ve tanılarının ortaya konmasını, bu grubun klinikopatolojik özellikler yönünden matür teratomlarla karşılaştırılmasını amaçlamaktadır.

Gereç ve Yöntem: Çalışmaya Antalya EAH Patoloji kliniğimizde 2010-2022 yılları arasında teratom tanısı almış 385 kadın hasta dahil edilmiştir. Bu hastalar yaş, teratomun yerleşim yönü, uni/bilateral oluşu, boyutu, ameliyat tipi, solid/kistik oluşu, kandaki tümör belirteçlerinin düzeyleri yönünden karşılaştırılmıştır.

Bulgular: 373 hasta (%96.8) matür teratom, 12 hasta (%3.1) teratomdan gelişen somatik neoplazi (SN-MT) tanısı aldı. Matür teratomlardan gelişen neoplaziler; skuamöz hücreli karsinom (4), paraganglioma (2), adult tipte granülosa hücreli tümör (1), glioblastom (1), anaplastik astrositom (1), koroid pleksus papillomu (1), benign deri eki tümörü (1) ve mikst karsinomdu (1) (SCC+adenokarsinom+seröz karsinom). Yaş ortalaması MT hastalarında 37.75 yaş iken SN-MT'lerde 43 yaştı (20-73 yaş). MT olgularının %48.2'si sağ overde, %45.5'i sol overde, % 6.3'ü bilateral yerleşimliydi. SN-MT'lerde ise kitle %75 sağ overde, %25 sol overde yerleşmişti. Neoplazi gelişen MT'lerin %88.3'ünde kitlenin kesit yüzü solid ve kistik alanlar taşıyordu. MT'lerin boyutu ortalama 6.67 cm iken neoplazi gelişen olgularda tümör çapı 9.45 cm ölçüldü.

Sonuç: Somatik neoplazi gelişen teratomlar, matür teratomlara göre ileri yaşlarda görülür (ort.43 yaş). Somatik neoplazi gelişen MT'ler daha çok sağ over yerleşimlidir, daha büyük çaplıdır ve kitlede solid alanlar artmış olarak izlenir. Ameliyat yöntemi olarak MT'lerde çoğunlukla kistektomi (%61.2) yapılırken; neoplazi gelişen olgularda salpingooferektomi (%41.7) ve TAH+BSO (%41.7) yöntemleri seçilir.

Anahtar Kelimeler: Benign, karsinom, matür teratom, neoplazi, papillom

PBS-028 [Jinekopatoloji] [Özet Metin]

OVERİN PRİMER MÜSİNÖZ TÜMÖRLERİNDE P53 VE P16 İMMÜNEKSPRESYONUN SIKLIĞI VE PROGNOSTİK ROLÜ

Döndü Nergiz[1], Hülya Tosun Yıldırım[1], Dinç Süren[1], Canan Sadullahoğlu[1], Şenay Yıldırım[1], Işın Üreyen[2]
[1]Antalya Eğitim Araştırma Hastanesi, Tıbbi Patoloji, Antalya
[2]Antalya Eğitim Araştırma Hastanesi, Jinekoonkoloji Kliniği, Antalya

ÖZET

Amaç: Overin primer müsinöz tümörleri oldukça nadirdir. Bu tümörlerde invaziv ilerlemeye ve metastatik hastalığa neden olan faktörler net olarak tanımlanmamıştır. Bu çalışmanın amacı primer müsinöz over tümörlerinde p53 ve p16 ekspresyon oranları ve klinikopatolojik faktörlerle ilişkisini değerlendirmektir. Bunun yanı sıra müsinöz tümörlerin borderline ve malign tümörlere ilerlemesinde p53 ve p16 mutasyonlarının rolü ve prognoza etkisi araştırılacaktır.

Gereç ve Yöntem: Çalışmaya Ocak 2013-Ocak 2022 tarihleri arasında tanı alan overin primer 30 müsinöz kistadenomu, 30 müsinöz borderline tümörü ve 18 müsinöz karsinomu değerlendirildi. Klinik takip sırasında metastatik olduğuna karar verilen ve takip verilerine ulaşılamayan hastalar çalışma dışında bırakıldı. Tüm olgularda immünohistokimyasal yöntemle p53 ve p16 boyanması değerlendirildi. Hasta yaşı, tümör boyutu, tümör yerleşimi, patolojik evre ve postoperatif takip bulguları analiz edildi. Tüm hastaların nüks/metastaz ve ölüm gelişimi açısından takip verileri incelendi.

Bulgular: Mutant tip p53 ekspresyonu benign, borderline ve malign tümörlerde sırasıyla %3, 3, %33, 3 ve %50 oranında saptandı. Benign grupta tüm olgular p16 negatifti. Borderline ve malign grupta sırasıyla %10 ve %25 oranında p16 pozitifliği mevcuttu. Tüm gruplar arasında p53 ve p16 ekspresyonu açısından istatiksel anlamlı fark saptandı (sırasıyla, p=0, 001, p=0, 004). Borderline tümörlerde mikroinvazyon saptanması ile p53 ekspresyonu arasında istatiksel olarak anlamlı ilişki saptandı (p= p=0, 026), ancak p16 ile anlamlı ilişki yoktu (p>0, 05). Benign ve borderline grupta birer hastada nüks saptandı. Bu hastalarda p53 ve p16 negatifti. Müsinöz karsinomlarda p53 ve p16 ekspresyonu, hayatta kalma veya nüks/metastaz ile ilişkili değildi (p>0, 05).

Sonuç: Primer over benign, borderline ve malign müsinöz tümörleri arasında p53 ve p16 ekspresyonu açısından istatiksel anlamlı fark saptandı. Ayrıca mikroinvaziv karsinom odağı saptanan borderline tümörlerde p53 ekspresyonu anlamlı daha yüksekti. TP53 mutasyonunun muhtemelen invaziv müsinöz karsinomların gelişimi sırasında meydana geldiği düşünülmektedir. Başta borderline müsinöz tümörler olmak üzere müsinöz over tümörlerde p53 ve p16 ekspresyonunun prognoz ve genel sağkalım üzerindeki etkisini araştırmak için geniş hasta kohortlarında çok merkezli çalışmalar gereklidir.

Anahtar Kelimeler: Müsinöz, over, overin primer müsinöz tümörü, p16, p53,

PBS-029 [Jinekopatoloji]

ENDOSERVİKAL ADENOKARSİNOMLAR VE FARKLI MOLEKÜLER PROFİL GÖSTEREN ENDOMETRİAL KARSİNOMLARDA HER2 EKSPRESYONUNUN ARAŞTIRILMASI

Işık İkbal Barış, Taha Cumhan Şavlı, Aslı Çakır
İstanbul Medipol Üniversitesi, Tıp Fakültesi, Patoloji Anabilim Dalı, İstanbul

ÖZET

Amaç: HER 2 amplifiye meme ve mide tümörlerinin tedavisinde yer alan Trastuzumab'ın farklı tümörlerde yararlanılabilirliğine odaklanan birçok çalışmada HER2 amplifikasyonu araştırılmaktadır. Endometrial seröz karsinomlardaki (SK) bariz overekspresyonun yanısıra bazı yeni yayınlarda p53-mutant endometrioid karsinomlar (EK) ve endoservikal adenokarsinomlarda (ESK) da HER2 amplifikasyonu varlığına dikkat çekilmiştir. Çalışmamızda başta p53-mutantlar olmak üzere farklı moleküler profildeki EK'ların ve ESK'ların HER2 ekspresyon durumunu ve bunun prognostik parametrelerle ilişkisini araştırarak kendi bölümümüzde elde ettiğimiz verilerle literatüre katkı sağlamak hedeflenmiştir.

Gereç ve Yöntem: 2015-2023 yılları arasında bölümümüzde tanı almış toplam 72 vaka (20 SK, 8 özel moleküler profil göstermeyen (NSMP), 2 p53-mutant, 23 Mismatch Repair (MMR) protein kayıplı EK, 19 ESK) retrospektif olarak değerlendirilmiştir. MMR proteinleri ve HER2 immunhistokimyasal olarak çalışılmıştır. İmmunhistokimyasal olarak HER2 2 (+) olarak değerlendirilen toplam 16 vakada, in situ hibridizasyon (SISH) yardımıyla amplifikasyon aranmıştır. Bunlardan 4'ünde amplifikasyon saptanmış olup pozitif gruba dahil edilmişlerdir. HER2 boyanma sonuçları ASCO/ CAP 2018 Guideline'a, sonuçlar arasındaki ilişki Ki-kare testine göre değerlendirilmiştir.

Bulgular: Çalışmada SK'larda istatistiksel anlamlı HER2 pozitifliği saptanmış olup (%35, 7/20, p=0.006), EK subtiplerinde toplamda HER2 pozitifliği seyrek olarak izlenmiştir (% 6.06, 2/33). MMR protein kayıplı 23 EK'dan sadece birinde (%4.3, 1/23) HER2 pozitifliği saptanırken, 2 adet p53-mutant EK vakasının birinde pozitiflik izlenmiştir (%50, 1/2). ESK vakalarının hiçbirinde HER2 pozitifliği görülmemiştir (0/19). Çalışmamızda ayrıca p53 overekspresyonu ile HER 2 pozitifliği arasında anlamlı bir ilişki saptanmıştır (%65.2, 15/23, p=0.0007). Tümörün evresi, lenf nodu metastaz durumu ve myometrial invazyon derinliği ile HER2 pozitifliği arasında anlamlı ilişki bulunmamıştır.

Sonuç: Pekçok çalışmada uterin SK'lar, HER2 overekspresyonu nedeniyle Trastuzumab tedavisi adayı olarak gösterilmektedir. Çalışmamızda bunu destekleyecek şekilde SK'larda istatiksel anlamlı HER2 overekspresyonu saptanmıştır. ESK'larda HER2 overekspresyonunu gösteren çalışmaların aksine hiçbir ESK vakasında pozitiflik saptanmamıştır. P53-mutant tümörler için HER2 pozitifliği istatistiksel olarak anlamlı yükseklikte izlenmiştir. HER2 ekspresyonunun MMR protein kaybı ve prognostik faktörler ile ilişkisiz olduğu görülmüştür. Güncel çalışmalarda, p53-mutant EK'ların da anlamlı olarak HER2 amplifikasyonu gösterdiği bulunmuştur. Çalışmamızdaki 2 p53-mutant EK vakasından birinde HER2 overekspresyonu görülmüştür (%50). Vaka sayısının azlığı objektif bir sonuca varmak için yeterli olmamakla beraber daha geniş vaka sayıları ile yapılacak çalışmalarla, p53-mutant EK'ların Trastuzumab tedavi protokolüne alınmasını sağlayacak sonuçlar elde edilebileceğine dair beklenti oluşturmuştur.

Anahtar Kelimeler: Endometrial karsinom, Endoservikal adenokarsinom, HER2, p53

Giriş ve Amaç

Endometrial karsinomlar özellikle sanayileşmiş toplumlarda en sık görülen jinekolojik malignitedir. Endometrioid tip ise toplam endometrial karsinomların yaklaşık %85 kadarını kapsamaktadır (Bell and Hedrick Ellenson 2018). Günümüzde endometrial karsinomların subtiplemesinde genetik moleküler çalışmalar da histomorfolojik inceleme kadar önemli yer tutmaktadır. Endometrial seröz karsinomlarda (SK) p53 mutasyonu sıklıkla saptanırken, PTEN kaybı ise öncelikle endometrioid karsinomlarda (EK) beklenilen bir genetik alterasyondur (2).2013 yılından sonra Kanser Genom Atlas (TCGA) projesinin önerisiyle endometrial karsinomlar kabaca i) - hipermutant (Pole mutant), ii) - mikrosatellit instabil (mismatch tamir defektli, MMRd), iii) - düşük kopya sayılı ve iv) - yüksek kopya sayılı (seröz benzeri) olarak sınıflanmaktadır (2). Tüm bu gruplarda endometrioid karsinom en sık görülen tümör tipiyken yüksek kopya sayılı grupta özellikle seröz karsinomlar baskındır (1)

İnsan epidermal büyüme faktör reseptörü 2 (HER2) 17q12 kromozomunda yer alan ERBB2 tarafından kodlanan bir transmembran tirozin kinaz reseptörüdür (3). HER2 overekspresyonu başta meme (4), gastroözofageal (5) ve endometrial karsinomlar (6) olmak üzere birçok tümör çeşidinde prognoz ile ilişkilendirilmiştir. HER2 pozitif meme ve gastroözofageal karsinomların tedavisinde Trastuzumab monoklonal antikor tedavisi günümüzde hedefe yönelik tedavilerin en başta gelenlerindendir (7). Başta Fader A ve ark. çalışması olmak üzere yapılan birçok çalışmada HER2 amplifikasyonu gösteren endometrial seröz karsinom vakalarının tedavisine Trastuzumab eklenmesiyle progresyonsuz sağkalım oranlarının belirgin oranda arttığının saptanması üzerine (8) en son'National Comprehensive Cancer Network (NCCN)' kılavuzunda ileri evre, rekürren, HER2 (+) uterin seröz karsinomların tedavi protokollerine Trastuzumab da dahil edilmiştir (8, 9).

HER2 amplifikasyonunun özellikle p53 mutant seröz uterin karsinomlarda izlenmesi akıllara yüksek dereceli endometrioid karsinomlardan p53 mutant olanlarda da HER2 amplifikasyonunun görülebileceğini getirmiştir. Bu hipotezi doğrular biçimde yapılan bazı çalışmalarda p53 mutant endometrioid karsinomlarda da anlamlı HER2 amplifikasyon oranları saptanmıştır (10, 11). HER2 amplifikasyonu ve bunun olası prognostik ve terapötik önemi endoservikal adenokarsinomlarda (ESK) da araştırılmış ve farklı çalışmalarda farklı sonuçlar alınarak özellikle gastrik tip endoservikal adenokarsinomlarda amplifikasyon gösterilmiş ve sadece sınırlı sayıda endoservikal adenokarsinoma vakasının rutin HER2 amplifikasyon analizinden fayda sağlayabileceği görülmüştür (12, 13).

Çalışmamızda başta p53 mutantlar olmak üzere farklı moleküler profildeki endometrial karsinomlar ve endoservikal karsinomların immunhistokimyasal HER2 ekspresyon durumunu ve bunun prognostik parametrelerle ilişkisini araştırarak kendi bölümümüzde elde ettiğimiz verilerle literatüre katkı sağlamak hedeflenmiştir.

Gereç ve Yöntem

2015-2023 yılları arasında İstanbul Medipol Üniversitesi Patoloji bölümünde tanı almış toplam 72 adet vaka (20 adet SK, 8 adet özel moleküler profil göstermeyen (NSMP), 2 adet p53-mutant, 23 adet Mismatch Repair (MMR) protein kayıplı EK, 19 adet ESK) retrospektif olarak değerlendirilmiştir. Vakaların histopatolojik olarak tanı doğrulanması yapıldıktan sonra seçilen bloklara MMR proteinleri ve HER2 immunhistokimyasal olarak çalışılmıştır. HER2 boyanma sonuçları; HER2 skor 0 (Tümör hücrelerinde membranöz boyanma yok ya da tümörün < %10'unda inkomplet belli belirsiz membranöz boyanma; negatif), HER2 1 (+) (Tümör hücrelerinin >%10 'unda inkomplet belli belirsiz membranöz boyanma; zayıf boyanma), HER2 2 (+) (Tümör hücrelerinin > %10'unda zayıf-orta şiddette komplet membranöz boyanma; şüpheli boyanma), HER2 3 (+) (Tümör hücrelerinin >%10 'unda komplet kuvvetli membranöz boyanma; pozitif) olarak ASCO/ CAP 2018 Guideline'a (14) göre değerlendirilmiştir. HER2 2 (+) şüpheli boyanma gösteren vakalarda silver in situ hibridizasyon (SISH) yardımıyla amplifikasyon aranmıştır.

Vakaların ayrıca hepsine MMR, p53, p16, östrojen (ER), progesteron (PR) immunhistokimyasal boyamaları yapılmıştır. Tüm vakalar histolojik subtip, evre, lenf nodu metastaz durumu, myometrial invazyon derinliği, MELF (mikrocystic-elongated anf fragmented) invazyon patterni varlığı gibi prognostik belirteçler açısından değerlendirilmiş, bunların HER2 ve diğer immun belirteç ekspresyon sonuçlarıyla arasındaki ilişki Ki-kare testine göre değerlendirilmiştir.

Bulgular

Çalışmamızda toplamda 72 vakanın 9'unda HER2 ekspresyonu pozitif bulunmuştur. HER2 overkspresyonu saptanan 9 adet vakadan 8'inde p53 mutasyonu mevcuttur (%89). Tablo 1'de görüldüğü gibi endometrial seröz karsinomlarda istatistiksel olarak anlamlı HER2 ekspresyonu saptanmış olup (%35, 7/20, p=0.006), endometrioid karsinom subtiplerinde toplamda HER2 ekspresyonu seyrek olarak izlenmiştir (%6.06, 2/33). MMR protein kaybı gösteren 23 adet endometrioid karsinomdan sadece birinde (%4.3, 1/23) HER2 ekspresyonu saptanırken, 2 adet p53-mutant endometrial karsinom vakasının birinde ekspresyon izlenmiştir (%50, 1/2). Endoservikal karsinom vakalarının hiçbirinde HER2 ekspresyonu görülmemiştir (0/19). Çalışmamızda ayrıca p53 overekspresyonu ile HER 2 ekspresyonu arasında anlamlı bir ilişki saptanmıştır (%65.2, 15/23, p=0.0007). Tümörün evresi, lenf nodu metastaz durumu, MELF invazyon patterni varlığı ve myometrial invazyon derinliği ile HER2 ekspresyonu arasında anlamlı ilişki bulunamamıştır.

Sonuç ve Tartışma

Çalışmamızda endoservikal adenokarsinom vakalarının hiçbirinde HER2 overekspresyonu saptanmamıştır. Literatürde birbirinden çok farklı HER2 ekspresyon sonuçları ortaya koyan birkaç çalışma mevcuttur (15, 16). Endoservikal adenokarsinomlardaki HER2 ekspresyonu ile ilgili daha sağlıklı yorum yapabilmek için çok daha geniş sayılarda vakalarla yapılacak çalışmalara ihtiyaç vardır.

HER2 ekspresyon oranlarının evre, lenf nodu metastaz durumu, myometrial invazyon derinliği, MELF (mikrocystic-elongated anf fragmented) invazyon patterni varlığı gibi hiçbir prognostik parametre ile anlamlı korelasyonu saptanmamıştır.

Yapılan çok sayıda çalışma sonucunda meme ve mide karsinomlarında HER2 ekspresyonunun önemi ve prognostik değeri uzun yıllardır bilinmektedir (17, 18). Son zamanlarda giderek artan sayıda çalışma ile seröz uterin karsinomlarda da HER2 overekspresyonunun benzer olarak prognostik bir değeri olduğu ispatlanmıştır (19). Literatürde seröz karsinomlarda HER2 boyanma oranı kabaca 1/3 olarak verilmiştir (20). Çalışmamızda bunu destekleyecek şekilde seröz karsinomlarda %35 oranında HER2 overekspresyonu saptanmıştır. Serozal karsinomlarda p53 mutasyonu izlenmesi nedeniyle HER2 ekspresyonunun p53 mutant endometrioid karsinomlarda da benzer olarak yüksek olarak izlenebileceği düşünülmüştür. Keza HER2 overekspresyonunun p53 mutasyonu ile arasındaki korelasyon seröz morfoloji ile arasındaki korelasyondan çok daha kuvvetli olarak saptanmıştır (21). Ross DS ve ark. geniş bir hasta sayısıyla yaptıkları çalışmada toplamda tespit ettikleri 77 adet HER2 (+) vakadan 72 tanesinde (%94) p53 mutasyonu saptamışlar (22). Bu oran bizim çalışmamızda yakın olarak 8/9 vaka (%89) olarak izlenmiştir. Bazı araştırmacılar HER2 testinin, tümörün histomorfolojik özelliklerine değil de p53 mutasyonu varlığına bakılarak istenmesinin çok daha doğru olacağı fikrinde birleşmişlerdir (10, 19).

Bir başka önemli çalışmada Joehlin-Price A. arkadaşları toplamda 59 adet p53 mutant endometrioid karsinoma vakasından 4 tanesinde (%6.7) HER2 overekspresyonu ve amplifikasyonu saptamışlar (23). Bizim çalışmamızda bu oran %50 olarak saptanmıştır. Oranın yüksek çıkması toplamda 2 adet p53 mutant vakamızın olmasından kaynaklanmaktadır. Vaka sayısının azlığı nedeniyle p53 mutant endometrioid karsinomlarda HER2 overekspresyonunun anlamlı yüksek olduğunu söylemek objektif bir yaklaşım olmaz ancak HER2 ekspresyonu ile p53 mutasyonu arasında yakın bir ilişki olduğu aşikardır. Bizim sonuçlarımız da bu hipotezi desteklemektedir. Daha çok sayıda vakayla yapılacak daha geniş ölçekli çalışmalar ile histomorfolojik tipine bakılmaksızın p53-mutant EK'ların Trastuzumab tedavi protokolüne alınmasını sağlayacak sonuçlar elde edilebileceğine dair beklenti oluşturmuştur.

Kaynaklar

1. Bell DW, Hedrick Ellenson L. Molecular Genetics of Endometrial Carcinoma.2018; Available from: https://doi. org/10.1146/annurev-pathol-020117-
2. Getz G, Gabriel SB, Cibulskis K, Lander E, Sivachenko A, Sougnez C, et al. Integrated genomic characterization of endometrial carcinoma. Nature.2013;497 (7447) :67–73.

3. Moasser MM. The oncogene HER2: Its signaling and transforming functions and its role in human cancer pathogenesis. Vol.26, Oncogene.2007. p.6469–87.
4. Seshadri R, Firgaira FA, Horsfall DJ, Mccaul K, Setlur V, Kitchen P. Clinical Significance of HER-2/neu Oncogene Amplification in Primary Breast Cancer. Vol.11, Journal of Clinical Oncology.1993.
5. Hechtman JF, Polydorides AD. HER2/neu gene amplification and protein overexpression in gastric and gastroesophageal junction adenocarcinoma: A review of histopathology, diagnostic testing, and clinical implications. Vol.136, Archives of Pathology and Laboratory Medicine.2012. p.691–7.
6. Morrison C, Zanagnolo V, Ramirez N, Cohn DE, Kelbick N, Copeland L, et al. HER-2 is an independent prognostic factor in endometrial cancer: Association with outcome in a large cohort of surgically staged patients. Journal of Clinical Oncology.2006 May 20;24 (15) :2376–85.
7. Oh DY, Bang YJ. HER2-targeted therapies — a role beyond breast cancer. Vol.17, Nature Reviews Clinical Oncology. Nature Research; 2020. p.33–48.
8. Fader AN, Roque DM, Siegel E, Buza N, Hui P, Abdelghany O, et al. JOURNAL OF CLINICAL ONCOLOGY Randomized Phase II Trial of Carboplatin-Paclitaxel Versus Carboplatin-Paclitaxel-Trastuzumab in Uterine Serous Carcinomas That Overexpress Human Epidermal Growth Factor Receptor 2/neu. J Clin Oncol [Internet].2018;36:2044–51. Available from: https://doi. org/10.1200/JCO.2017.
9. Buza N. HER2 testing and reporting in endometrial serous carcinoma: Practical recommendations for HER2 immunohistochemistry and fluorescent in situ hybridization: Proceedings of the ISGyP companion society session at the 2020 USCAP annual meeting. Vol.40, International Journal of Gynecological Pathology. Lippincott Williams and Wilkins; 2021. p.17–23.
10. Ross DS, Devereaux KA, Jin C, Lin DY Te, Zhang Y, Marra A, et al. Histopathologic features and molecular genetic landscape of HER2-amplified endometrial carcinomas. Modern Pathology.2022 Jul 1;35 (7) :962–71.
11. Halle MK, Tangen IL, Berg HF, Hoivik EA, Mauland KK, Kusonmano K, et al. HER2 expression patterns in paired primary and metastatic endometrial cancer lesions. Br J Cancer.2018 Feb 6;118 (3) :378–87.
12. Talia KL, Banet N, Buza N. The role of HER2 as a therapeutic biomarker in gynaecological malignancy: potential for use beyond uterine serous carcinoma. Vol.55, Pathology. Elsevier B. V.; 2023. p.8–18.
13. Shi H, Shao Y, Lu W, Lu B. An analysis of HER2 amplification in cervical adenocarcinoma: correlation with clinical outcomes and the International Endocervical Adenocarcinoma Criteria and Classification. Journal of Pathology: Clinical Research.2021 Jan 1;7 (1) :86–95.
14. Wolff AC, Elizabeth M, Hammond H, Allison KH, Harvey BE, Mangu PB, et al. JOURNAL OF CLINICAL ONCOLOGY. J Clin Oncol [Internet].2018;36:2105–22. Available from: https://doi. org/10.1200/JCO.2018.
15. Ueda A, Takasawa A, Akimoto T, Takasawa K, Aoyama T, Ino Y, et al. Prognostic significance of the co-expression of EGFR and HER2 in adenocarcinoma of the uterine cervix. PLoS One.2017 Aug 1;12 (8).
16. Stolnicu S, Barsan I, Hoang L, Patel P, Chiriboga L, Terinte C, et al. Diagnostic algorithmic proposal based on comprehensive immunohistochemical evaluation of 297 invasive endocervical adenocarcinomas. American Journal of Surgical Pathology.2018 Aug 1;42 (8) :989–1000.
17. Kono K, Rongcun Y, Charo J, Ichihara F, Celis E, Sette A, et al. Identification of HER2/neu-derived peptide epitopes recognized by gastric cancer-specific cytotoxic T lymphocytes. Int J Cancer.1998;78 (2) :202–8.
18. Nagy P, Jenei A, Damjanovich S, Jovin TM, Szöllôsi J. Complexity of Signal Transduction Mediated by ErbB2: Clues to the Potential of Receptor-Targeted Cancer Therapy. PATHOLOGY ONCOLOGY RESEARCH.1999;5.
19. Quddus MR, Hansen K, Tantravahi U, Sung CJ. Human epidermal growth factor receptor 2 (Her2) testing for uterine serous carcinoma: Report of scenarios of unusual overexpression. Gynecol Oncol Rep.2020 May 1;32.
20. Buza N, English DP, Santin AD, Hui P. Toward standard HER2 testing of endometrial serous carcinoma: 4-year experience at a large academic center and recommendations for clinical practice. Modern Pathology.2013 Dec;26 (12) :1605–12.
21. Vermij L, Horeweg N, Leon-Castillo A, Rutten TA, Mileshkin LR, Mackay HJ, et al. Her2 status in high-risk endometrial cancers (Portec-3) : Relationship with histotype, molecular classification, and clinical outcomes. Cancers (Basel).2021 Jan 1;13 (1) :1–14.
22. Ross DS, Devereaux KA, Jin C, Lin DY Te, Zhang Y, Marra A, et al. Histopathologic features and molecular genetic landscape of HER2-amplified endometrial carcinomas. Modern Pathology.2022 Jul 1;35 (7) :962–71.
23. Joehlin-Price AS, Komforti MK, Ladwig NR, Devine P, Hoyle C, Mccoy L, et al. HER2 IHC Expression and Gene Amplification in p53-aberrant High-grade Endometrial Endometrioid Carcinoma Suggests That This Population May Benefit From HER2 Testing and Targeted Therapy [Internet].2023. Available from: www. ajsp. com

PBS-030 [Jinekopatoloji]

SERÖZ OVER TÜMÖRLERİNİN P53'ÜN HÜCRE İÇİ LOKALİZASYONUNDA GÖREVLİ WWP1 VE PARC MOLEKÜLLERİ İLE İLİŞKİSİNİN ARAŞTIRILMASI

Elif Özsağır[1], Mustafa Emre Ercin[2], Mehmet Armağan Osmanağaoğlu[3], Figen Celep Eyüboğlu[4]
[1]Bingöl Devlet Hastanesi, Tıbbi Patoloji, Bingöl
[2]Ankara Atatürk Sanatoryum Eğitim ve Araştırma Hastanesi, Tıbbi Patoloji, Ankara
[3]KTÜ Tıp Fakültesi, Tıbbi Biyoloji Ana Bilim Dalı, Trabzon
[4]KTÜ Tıp Fakültesi, Kadın Hastalıkları ve Doğum Ana Bilim Dalı, Trabzon

ÖZET

Amaç: Seröz over karsinomları p53 mutasyon durumuna göre, yüksek ve düşük dereceli olarak ikiye ayrılmaktadır. Son yıllarda

aşırı ekspresyon ve komplet kayıp yanısıra, sitoplazmik ve wild p53 ekspresyonlarının da mutasyonla ilişkili olabildiği gösterilmiştir. WWP1 ve PARC, p53'ün hücresel lokalizasyonunu ve aktivasyonunu kontrol eden ubikuitin ligazlardır. Çalışmamızda, p53'ün hücresel lokalizasyonlarının, WWP1 ve PARC tarafından düzenlenebileceği düşünülmüştür.

Gereç ve Yöntem: Çalışmaya KTÜ Patoloji Anabilim Dalı'nda 2011-2019 yıllarında tanı almış 60 seröz over tümörü (38 yüksek ve 7 düşük dereceli seröz karsinom, 15 seröz kistadenom) dahil edilip, WWP1, PARC, p53 immünohistokimya uygulanmıştır. Boyanma şiddeti 0, 1, 2, 3 şeklinde skorlanmıştır. Her bir boyanma şiddeti için boyanma yüzdesi hesaplanmış ve boyanma şiddetleriyle boyanma yüzdeleri çarpımlarının toplanmasıyla H skoru hesaplanmıştır. Yüksek dereceli seröz karsinom olguları 2016 yılında Köbel tarafından tanımlanan p53 boyanma durumunlarına göre; wild, sitoplazmik, komplet kayıp ve aşırı ekspresyon kategorilerine ayrılmıştır. PARC, WWP1 skorları, p53 kategorileri ve histopatolojik parametrelerle karşılaştırılmıştır.

Bulgular: Seröz karsinomlar, istatiksel anlamlı şekilde WWP1 ve PARC kaybı göstermiştir (Sırasıyla p=<.0, p=<.0). Morfolojik özellikleriyle yüksek dereceli karsinom tanısı almış; 17 aşırı ekspresyon, 11 komplet kayıp, 6 wild ve 4 sitoplazmik p53 paterninde olgu saptanmıştır. Medyan p53 yüzdeleri, wild paterndeki yüksek dereceli seröz karsinomlarda %40, düşük dereceli seröz karsinomlarda %10, kistadenomlarda %1'dir. Proliferasyon derecesi arttıkça, wild p53 yüzdesinin arttığı görülmüştür. PARC ve WWP1 ile p53 hücresel lokalizasyonu arasında anlamlı ilişki bulunmuştur (Sırasıyla p=<.0, p=.013). PARC ve WWP1 skorları, p53 wild olgularda yüksek, aşırı ekspresyon ve komplet kayıp olgularda düşük bulunmuştur.

Sonuç: Seröz over karsinomlarında PARC ve WWP1 kaybı saptanmıştır. Bu kayıp malignite derecesi arttıkça artmakta, yüksek dereceli seröz karsinomlarda belirgin olmaktadır. PARC ve WWP1, p53 wild ve sitoplazmik olgularda yüksek, aşırı ekspresyon ve komplet kayıp olgularda ise düşük bulunmuştur. Çalışmamızda p53 yalnızca immünohistokimyasal olarak değerlendirilebilmiş olup p53 mutasyonunun moleküler yöntemlerle tespiti ve WWP1 ve PARC ile ilişkisi daha iyi aydınlatıldığında, seröz over kanserinin hedefe yönelik tedavisinde kullanılabilecek moleküllerden olabileceklerdir.

Anahtar Kelimeler: Over kanseri, seröz karsinom, p53, ubikuitinizasyon, WWP1, PARC

Giriş ve Amaç

Yüksek dereceli seröz over karsinomu (YDSK), over kanseri nedeniyle ölümlerin büyük kısmından sorumludur (1). Yüksek dereceli seröz karsinomların tamamında p53 mutasyonu mevcuttur. P53'ün immünohistokimyasal olarak değerlendirilmesi, mutasyon varlığını saptamada uygun ve kolay ulaşılabilir bir yöntemdir (2).2016 yılından önce, p53 immünohistokimyasal olarak incelenirken ya hep ya hiç kuralı uygulanarak, komplet boyanmanın olmayışı ve yaygın nükleer boyanma mutasyon olarak kabul edilmiştir. Artık, immünohistokimyasal olarak sitoplazmik ve wild tipte p53 boyanmasının izlendiği p53 mutasyonu gösteren yüksek dereceli seröz karsinomların varlığı bilinmektedir (3).

Martin Köbel tarafından 2016 yılında yayınlanan kılavuza göre, YDSK'ların %66'sında aşırı ekspresyon, %25'inde komplet kayıp, %5'inde wild tip ve %4'ünde sitoplazmik p53 immünohistokimyasal boyanma paternine rastlanılmaktadır. YDSK'larda p53 ile wild tipte boyanma gösteren vakalarda aslında güdük tipte (*truncated*) p53 mutasyonu mevcuttur. Sağlıklı işlev gören gerçek wild tipte p53 YDSK'larda bulunmamaktadır (3).

p53'ün aktivitesi ubikuitin proteazom sistemi ile düzenlenmektedir. p53, E3 ubikuitin ligazlarca ubikuitinle işaretlenir ve böylelikle hücresel lokalizasyonu ve aktivitesi kontrol edilir. Stressiz durumdaki bir hücrede p53'ün E3 ligazlar tarafından ubikuitinle işaretlenmesi sonucu yıkımı gerçekleşmektedir. Sağlıklı bir hücre stres altındayken, p53'e ubikuitin kazandıran E3 ubikuitin ligazların işlevi durmakta ve hücrede wild tipte p53 birikmeye başlayarak aktive olmaktadır (4). WWP1 ve PARC'ın, p53 ile ilişkili E3 ubikuitin ligazlardandır (5, 6).

WWP1 (WW Domain Containing E3 Ubiquitin Protein Ligase 1), p53'ün stabilitesini artırarak işlevini bozmaktadır. Bu stabilizasyon p53'ün sitoplazmada kalmasını sağlamakta ve p53'ün nükleer transkripsiyon aktivitesini baskılamaktadır (7). PARC (p53 ilişkili Parkin benzeri sitoplazmik protein) ya da diğer adıyla CUL9 (*Cullin* 9) baskın olarak sitoplazmada bulunmaktadır. P53'ün nükleusa alımını engellemekte ve p53 için sitoplazmik çapa görevi görmektedir (6, 8).

Çalışmamızda seröz over karsinomlarında izlenen p53'ün farklı hücresel lokalizasyonlarının WWP1 ve PARC ile ilişkisi olabileceği düşünülmüştür.

Gereç ve Yöntem

Çalışmamız retrospektif olup Karadeniz Teknik Üniversitesi Tıbbi Patoloji Ana Bilim Dalı'nda 2011-2019 yılları arasında tanı alan, 7'si düşük dereceli seröz kistadenokarsinom, 38'i yüksek dereceli kistadenokarsinom ve 15'i seröz kistadenom olmak üzere toplam 60 over tümörü olgusu incelenmiştir.

Olgulara ait seçilmiş parafin bloklar kromojen olarak DAB ultraview detection kit (Ventana Medical Systems, Inc.) kullanılarak Ventana BenchMark ULTRA otomatik boyama cihazında (Ventana Medical Systems, Inc.) immünohistokimyasal boyama gerçekleştirildi. WWP1 antikoru (FineTest, *Rabbit Policlonal*) 1/400 dilüsyon, PARC antikoru (Abcam, *Rabbit Policlonal*) 1/200 dilüe edilerek kullanıldı. WWP-1 için mide dokusu, PARC için testis dokusu pozitif kontrol olarak alındı. Kontrol dokusu pozitif iken, WWP1 ve PARC antikoru hücresel boyanma lokalizasyonuna (sitoplazmik ve nükleer) ve boyanma yüzdesine göre değerlendirildi. Boyanma şiddeti 0-3 arasında skorlandı.4 adet 40'lık büyük büyütme alanındaki boyanan hücrelerin yüzdesi ve boyanma şiddeti skorları (3+ (Güçlü), 2+ (Orta), 1+ (Zayıf), 0 (Boyanma yok)) çarpımlarının toplanmasıyla H skoru hesaplandı (9).

P53 (Ventana, Bp53-11) boyalı preparatlar iç kontrol olarak zemin fibroblastları kullanılarak;

- *Wild*: Tümöral hücrelerde zayıf ve fokal nükleer boyanma
- Sitoplazmik: Tümör hücrelerinde sitoplazmik boyanma
- Komplet kayıp: Hiçbir tümör hücresinde boyanmanın olmaması
- Aşırı ekspresyon: Tümör hücrelerinde %80'in üzerinde nükleer kuvvetli boyanma olmak üzere 4 kategoriye ayrılarak değerlendirildi.

p53 yüzdesi dört büyük büyütme alanında boyanan hücreler sayılıp boyanmayan hücrelere oranlanarak elde edildi.

İstatiksel analiz için IBM SPSS Statistics 24.0 kullanılıp p değeri 0, 05 ve altı anlamlı olarak kabul edildi. Değişkenlerin normal dağılıma uygunluğu Shapiro-Wilk, Kolmogorov-Simirnov analitik testleri ve görsel olarak histogram grafikleri kullanılarak incelenmiştir. Veriler normal dağılıma uymadığından gruplar arasındaki karşılaştırma nonparametrik testler olan Kruskal-Wallis testi ve Mann-Whitney U testi ile Bonferoni düzeltmesi kullanılarak değerlendirildi.

Finansal Destek ve Etik Kurul Kararı: Karadeniz Teknik Üniversitesi Tıp Fakültesi Etik Kurulu onayı alınmıştır (12.07.2019 - Protokol no: 2019/195). Bu çalışma Karadeniz Teknik Üniversitesi Bilimsel Araştırma Projeleri Birimi tarafından desteklenmiştir. Proje numarası: TTU-2019-8381

Bulgular

Çalışmaya 38 adet (%63, 3) yüksek dereceli seröz kistadenokarsinom (YDSK), 7 adet (%11, 7) düşük dereceli seröz kistadenokarsinom (DDSK), 15 adet (%25) seröz kistadenom (KA) dahil edilmiştir.

Morfolojik olarak YDSK tanısı almış; 17 aşırı ekspresyon, 11 komplet kayıp, 6 wild ve 4 sitoplazmik p53 paterninde olgu saptanmıştır. YDSK tanısı alan ve p53 ile %80'den az boyanan olgular wild kategorisinde değerlendirilmiştir. DDSK'lar ve KA'ların tamamında p53 ile wild tipte boyanma izlenmiştir. Medyan p53 yüzdeleri, wild paterndeki yüksek dereceli seröz karsinomlarda %40, düşük dereceli seröz karsinomlarda %10, kistadenomlarda %1'dir. Proliferasyon derecesi arttıkça, wild p53 boyanma yüzdesinin arttığı görülmüştür.

WWP1 ile sitoplazmik ve nükleer boyanma görülmüştür. Bu nükleer ve sitoplazmik boyanma benzer şiddette olduğundan tek H skoru verilmiştir. PARC ile değişen şiddette nükleer ve sitoplazmik boyanma paternleri dikkat çekmiştir. Nükleer ve sitoplazmik boyanmalar ayrı ayrı skorlanmıştır. Nükleer boyanma ile tanılar arasında daha anlamlı ilişki görüldüğünden istatiksel incelemede PARC nükleer boyanması dikkate alınmıştır.

PARC ve WWP1, YDSK ve DDSK'larda kayıp göstermiştir. Bu kayıp YDSK'larda daha belirgin bulunmuştur. Malignite derecesi arttıkça, PARC ve WWP1 ekspresyonlarının azaldığı dikkati çekmiştir (Sırasıyla p <0, 00 ve p 0, 039).

Tüm vakalar p53 boyanma paternlerine göre incelendiğinde, PARC ve WWP1 ile p53 hücresel lokalizasyonu arasında anlamlı ilişki bulunmuştur (Sırasıyla p <0.00, p 0.013). WWP1 ekspresyonu ile aşırı ekspresyon ve wild arasında (p 0, 013); PARC ile aşırı ekspresyon ve wild arasında (p 0, 000), komplet kayıp ve wild arasında (p 0, 003) istatiksel olarak anlamlı ilişki saptanmıştır. PARC ve WWP1 skorları, p53 wild olgularda yüksek, aşırı ekspresyon ve komplet kayıp olgularda düşük bulunmuştur.

Tartışma

Çalışmamızda proliferasyon derecesinin artışıyla, p53 boyanma yüzdesinin artışının paralel oluşu dikkati çekmiştir. Bu durum literatürde tanımlanan p53'ün wild tipte olsa dahi, prolifere olan hücrelerde daha yoğun şekilde izlendiği bilgisi ile uyumludur (3). P53 yüzdesinde izlenen değişkenlik, hücredeki p53 protein seviyelerinin, p53 mutasyonundan bağımsız şekilde, p53 düzenleyici moleküllerin etkisi altında olduğunu düşündürmektedir.

p53'ün nükleer fonksiyonlarının düzenlenmesinin iyi bilinmesine rağmen, sitoplazmadaki işlevlerinin düzenlenmesi hakkında daha çok çalışmaya ihtiyaç vardır (10). Genel olarak bakıldığında E3 ubikuitin ligazlar p53 yıkımına neden olarak p53'ü negatif yönde düzenleyicidirler (11).

WWP1 ile kanser ilişkisini ortaya koyan araştırmalara bakıldığında, WWP1'in hem onkogenik hem de tümör baskılayıcı fonksiyonları olduğunu söyleyen çalışmalara rastlanılmaktadır (5). WWP1'in tümör baskılayıcı olduğunu söyleyen iki çalışma dikkati çekmiştir. Bu çalışmaların biri gliom, diğeri de meme kanseri hücreleri ile yapılmıştır. WWP1 inhibisyonunun meme kanserinde kemik metastazını arttırdığı, gliom dokusunda ise hücre çoğalmasını, hücre göçünü ve invazyonu artırdığı bulunmuştur (12, 13). Yukarıda bahsedilen iki çalışma haricinde diğer birçok çalışmada WWP1'in onkogenik fonksiyon gördüğü gösterilmiştir (5). Meme, prostat, oral, hepatoselüler, kolorektal, gastrik kanserler ve lösemide WWP1 amplifikasyonuna rastlanılmıştır. Kanser hücrelerinde WWP1 artışının hücre büyümesini artırdığı, WWP1 kaybının ise hücre çoğalmasını durdurup apoptoza neden olduğu saptanmıştır (14-17).

PARC ile ilgili bilimsel çalışmalar da sınırlı olup, WWP1'e benzer şekilde, PARC'ın da hem tümör baskılayıcı, hem de onkogen olabileceği yönünde bulgular mevcuttur. Bazı çalışmalar PARC'ın p53 aktivatörü olduğunu söylerken, bazıları p53'ün nükleer işlevini baskıladığını, bazıları da p53'ün sitoplazmik işlevlerini baskıladığını söylemektedir. Genel olarak PARC'ın, p53'ü sitoplazmada sekestre ettiği düşünülmektedir (6, 8, 10, 18, 19).

Literatür incelendiğinde, p53'ün farklı mutasyon türlerini yansıtan bir hastalıkla, WWP1 veya PARC ilişkisini ortaya koyan çalışmaya rastlanılmamıştır. Birer E3 ubikuitin ligaz olmalarına rağmen, PARC ve WWP1 hakkındaki literatür bilgilerimiz sınırlı ve yer yer çelişen niteliktedir.

Bizim çalışmamızda YDSK ve DDSK'da PARC ve WWP1 kaybı görülmüştür. Bu kayıp YDSK'da çok daha belirgindir. Lezyon malignleştikçe ve malignite derecesi arttıkça PARC

kaybı artmaktadır. Çalışmamızda izlenen benign durumlardaki WWP1 ve PARC yüksekliği, bu moleküllerin tümör baskılayıcı işleve sahip olduğunu düşündürmektedir.

PARC ve WWP1 skorları, p53 wild olgularda yüksek, aşırı ekspresyon ve komplet kayıp olgularda düşük bulunmuştur. Wild p53 paternine sahip YDSK'larda PARC ve WWP1 ekspresyonları nispeten yüksekçe seyretmektedir. Yanlış anlamlı p53 mutasyonu gösteren aşırı ekspresyon p53 paternindeki vakalarda, PARC ve WWP1 eksikliği nedeniyle p53 sitoplazmaya geçemediğinden nükleer birikim göstermiş olabilir. P53 wild paterndeki YDSK'larda izlenen p53 yüzdesindeki fazlalık yine PARC kaybı nedeniyle p53'ün sitoplazmaya geçişinin azalması sonucu olmuş olabilir.

Çalışmamız sonucunda WWP1 ve PARC'ın, p53'ün hücresel lokalizasyonu ve işleviyle yakından bağlantılı olduğu sonucuyla karşılaşılmıştır. Bulgularımız PARC ve WWP1'in, p53'ün sitoplazmaya geçişini sağlayan tümör baskılayıcı proteinler olduğunu düşündürmektedir. Çalışmamızda bu moleküller yalnızca immünohistokimyasal olarak değerlendirilmiştir. WWP1 ve PARC'ın nükleer ve sitoplazmik düzeyde etkilerini ortaya çıkarmak, p53 ile ilişkisini hücresel lokalizasyona bağlı şekilde incelemek ve p53 mutasyon türlerine göre değişebilen etkilerini değerlendirmek gerekmektedir. Bunun için, p53, WWP1 ve PARC'ın hücresel lokalizasyonlarının, kantitatif mRNA düzeylerinin ve gen ekspresyon seviyelerinin de değerlendirilebildiği moleküler yöntemlerle kurgulanmış yeni çalışmalara ihtiyaç vardır. Ayrıca bu ilişki spesifik hücre tipleri için değişebileceği de göz önünde bulundurularak, hem p53 mutasyonu sergilediği bilinen yüksek dereceli seröz over kanserlerinde, hem de over dışı p53 mutasyonu gösteren tümörlerde çalışmalar kurgulanabilir.

PARC, MDM2 ve WWP1'in over kanserindeki rolleri ve p53 ile ilişkisi daha iyi aydınlatıldığında bu moleküller, özellikle yüksek dereceli seröz over kanserinde p53 aktive edici hedefe yönelik tedavi yaklaşımlarının geliştirilmesine katkı sağlayabileceklerdir.

Sonuç

- YDSK'larda daha belirgin olmak üzere, YDSK ve DDSK'larda WWP1 ve PARC ekspresyonlarında kayıp mevcuttur.
- P53'ün hücresel lokalizasyonu ile WWP1 ve PARC ilişki içerisindedir.
- WWP1 ve PARC sitoplazmik p53 lokalizasyonundan sorumludur.

Öneriler

- Seröz over tümörlerinde p53 mutasyonunun çeşitli olduğu hücresel koşullarda, WWP1 ile PARC'ın protein ve mRNA düzeyleri kantitatif ve moleküler yöntemlerle tespit edilebilir, hücre kültürü çalışmalarında WWP1 ve PARC'ın p53 ile ilişkisi incelenebilir.
- Bu moleküllerin seröz over karsinomunda tanısal belirteç olup olmayacağı geniş vaka serilerinde çalışılabilir.
- WWP1 ve PARC ile p53 ilişkisi spesifik hücre tipleri için de değişebileceğinden, over dışı p53 mutasyonu gösteren tümörlerde çalışmalar kurgulanabilir.
- WWP1 ve PARC özellikle yüksek dereceli seröz over kanseri tedavisinde p53'ün sağlıklı fonksiyonunun kazanımına yönelik geliştirilecek hedefe yönelik tedavi yaklaşımlarından olabileceklerdir.

Kaynaklar

1. Güzel D, Yıldırım N, Besler A, Akman L, Özdemir N, Zekioğlu O, et al. Over kanserinin epidemiyolojisi ve genel sağ kalım özellikleri Epidemiologic fetaures and survival outcomes of ovarian cancer. Vol.58, Ege Journal of Medicine.2019.
2. Köbel M, Piskorz AM, Lee S, Lui S, LePage C, Marass F, et al. Optimized p53 immunohistochemistry is an accurate predictor of TP53 mutation in ovarian carcinoma. J Pathol Clin Res.2016;
3. Köbel M, Mccluggage G, Gilks CB, Singh N. Guidance document: p53 IHC reporting in tubo-ovarian carcinoma version 1 Interpretation of p53 Immunohistochemistry In Tubo-Ovarian Carcinoma: Guidelines for Reporting.2016;
4. Sane S, Rezvani K. Essential Roles of E3 Ubiquitin Ligases in p53 Regulation. Int J Mol Sci.2017 Feb 17;18 (2).
5. Hu X, Yu J, Lin Z, Feng R, Wang Z, Chen G. The emerging role of WWP1 in cancer development and progression. Cell Death Discov 2021 71.2021 Jun 21;7 (1) :1–8.
6. Kastan MB, Zambetti GP. Parc-ing p53 in the cytoplasm. Cell.2003 Jan 10;112 (1) :1–2.
7. Laine A, Ronai Z. Regulation of p53 localization and transcription by the HECT domain E3 ligase WWP1. Oncogene.2007 Mar 1;26 (10) :1477–83
8. Nikolaev AY, Li M, Puskas N, Qin J, Gu W. Parc: A cytoplasmic anchor for p53. Cell.2003 Jan 10;112 (1) :29–40.
9. Ercin M, Bozdoğan Ö. Hypoxic Gene Signature of Primary and Metastatic Melanoma Cell Lines: Focusing on HIF-1β and NDRG-1. Balkan Med J.2019;37 (1) :15–23.
10. Pei XH, Bai F, Li Z, Smith MD, Whitewolf G, Jin R, et al. Cytoplasmic CUL9/PARC ubiquitin ligase is a tumor suppressor and promotes p53-dependent apoptosis. Cancer Res.2011 Apr 15;71 (8) :2969–77.
11. Sane S, Rezvani K. Essential Roles of E3 Ubiquitin Ligases in p53 Regulation. Int J Mol Sci.2017 Feb 17;18 (2).
12. Zhao P, Wang M. A positive feedback loop of miR-30a-5p-WWP1-NF-κB in the regulation of glioma development. Int J Biochem Cell Biol.2019 Jul 1;112:39–49.
13. Subik K, Shu L. The ubiquitin E3 ligase WWP1 decreases CXCL12-mediated MDA231 breast cancer cell migration and bone metastasis. Bone.2012 Apr;50 (4) :813–23.
14. Zhang XF, Chao J, Pan QZ, Pan K, Weng DS, Wang QJ, et al. Overexpression of WWP1 promotes tumorigenesis and predicts unfavorable prognosis in patients with hepatocellular carcinoma. Oncotarget.2015;6 (38) :40920–33.
15. Zhang L, Wu Z, Ma Z, Liu H, Wu Y, Zhang Q. WWP1 as a potential tumor oncogene regulates PTEN-Akt signaling pathway in human gastric carcinoma.
16. Chen J-J, Zhang W. High expression of WWP1 predict poor prognosis and associates with tumor progression in human colorectal cancer. Am J Cancer Res.2018;8 (2) :256-65.

17. Sanarico AG, Ronchini C, Croce A, Memmi EM, Cammarata UA, De Antoni A, et al. The E3 ubiquitin ligase WWP1 sustains the growth of acute myeloid leukaemia. Leukemia.2018 Apr 1;32 (4) :911–9.
18. Mulhall JP, Barnas J, Kobylarz K, Mueller A. p53-Associated Parkin-like cytoplasmic protein (Parc) short-interfering RNA (siRNA) alters p53 location and biology of Peyronie's disease fibroblasts. BJU Int.2010 Dec 1;106 (11) :1706–13.
19. Vitali R, Cesi V, Tanno B, Ferrari-Amorotti G, Dominici C, Calabretta B, et al. Activation of p53-dependent responses in tumor cells treated with a PARC-interacting peptide. Biochem Biophys Res Commun.2008 Apr 4;368 (2) :350–6.

PBS-031 [Jinekopatoloji] [Özet Metin]

LİGNÖZ ENDOMETRİT: KONJENİTAL PLAZMİNOJEN EKSİKLİĞİNİN JİNEKOLOJİK BİR PREZANTASYONU

Sergen Yağcı, Alev Ok Atılgan, Leyla Hasanaliyeva
Başkent Üniversitesi Tıp Fakültesi, Tıbbi Patoloji Anabilim Dalı, Ankara

ÖZET

Giriş: Lignöz hastalık, nadir görülen kronik, non-enfeksiyöz bir psödomembranöz inflamasyondur. Yaygın subepitelyal fibrin birikimi ile karakterizedir. En sık olarak göz mukozası olmak üzere, oral kavite, gastrointestinal sistem, üst ve alt solunum yolları, kulaklar, kadın genital sistemi (lignöz servisit, vajinit ve endometrit) ve böbrek toplayıcı sistem gibi sistemik mukozal membranları etkileyebilir. Plazminojen eksikliği çoğu vakada bulunmaktadır. Tanı, laboratuar bulgularının yanı sıra histopatolojik inceleme ile tanı konulur.

Olgu: Çocuk istemi sebebiyle takip edilen 28 yaşında kadın hasta akıntı şikayetiyle hastanemize başvurdu. Hastanın menstrüyel periyotları düzenliydi. Pap-smear ve HPV testleri negatifti. Yapılan histerosalfingografik incelemede uterin korpus düzeyinde yapışıklıklara ait olabileceği düşünülen lineer dolma defektleri fark edildi. Daha sonrasında yapılan histeroskopide yapışıklar saptandı ve endometriyal biyopsi alındı. Histopatolojik incelemede yoğun polimorfnükleer lökositten zengin eksüda, endometriyum yüzey epiteli altında yoğun eozinofilik birikim saptandı. Trikrom histokimyası ile bu birikimin fibrin olduğu gösterildi. Bulgular lignöz endometrit olarak raporlandı ve hastada serum plazminojen seviyesi bakılması ve hastanın bu açıdan takibi önerildi. Hastaya endometrit için antibiyotik tedavisi verildi ve hematolojiye konsülte edildi. Hastanın serum plazminojen seviyesi düşük (%43) saptandı. Hastaya intrauterin alteplaz (trombolitik) ve taze donmuş plazma (TDP) tedavisi başlandı. Hastaya 1 yıl sonrasında in vitro fertilizasyon işlemi uygulanarak, hasta gebe kalmış ve 39. haftada sağlıklı doğum yapmıştır.

Sonuç: Literatürde kadın genital sisteminde 33 lignöz olgu bildirilmiştir. Bu olguların 24'ünde serum plazminojen ekslikliği (%72, 7) saptanmıştır. Diğer 9 olguda plazminojen düzeyine bakılmamıştır. Plazminojen eksikliği edinsel (karaciğer hastalıklarına sekonder) veya konjenital (otozomal resesif olarak kalıtılan) olabilen kronik ve nadir bir durumdur. Multidisipliner bir yaklaşım gerektirir. Kesin bir tedavisi bulunmamakla birlikte konsantre plazminojen yerine koyma tedavisi gelecekte bu hastalar için umut verici bir seçenek olarak görünmektedir.

Anahtar Kelimeler: Endometrit, infertilite, lignöz hastalık, plazminojen eksikliği, psödomembranöz inflamasyon

PBS-032 [Jinekopatoloji] [Özet Metin]

MEME KARSİNOMU KEMİK İLİĞİ METASTAZLARININ RETROSPEKTİF OLARAK DEĞERLENDİRİLMESİ

Melih Çağlayan, Gürdeniz Serin, Derya Demir
Ege Üniversitesi Tıp Fakültesi Tıbbi Patoloji Anabilim Dalı, İzmir

ÖZET

Amaç: Meme karsinomları, prostat karsinomları ile birlikte en sık kemik iliği (Kİ) metastazı yapan tümörlerdir. Otopsi serilerinde meme karsinomu nedeniyle eksitus olan hastaların %70'inde Kİ'nde tümör hücrelerine rastlanmıştır. Bu çalışmada Kİ'nde meme karsinom metastazı tanısı alan hastaların immunohistokimyasal ve prognostik özelliklerinin tartışılması amaçlanmıştır.

Gereç ve Yöntem: Merkezimizde Temmuz 2001-Ağustos 2022 tarihleri arasında Kİ'nde meme karsinom metastazı tanısı alan 105 hasta; yaş, cinsiyet, primer tümör tanısı, genel-sağkalım süresi, immunohistokimyasal özellikleri ve Kİ dışı metastaz özellikleri ile yeniden değerlendirildi. Metastatik tümörlerdeki hormon reseptör pozitifliği ve HER2 amplifikasyonu durumuna göre hastaların genel-sağkalım süreleri karşılaştırıldı.

Bulgular: Meme kanseri tanısı ile Kİ biyopsisi arasında ortalama süre 39, 3 aydır. Kİ biyopsisi sırasında hastaların ortalama yaşı 52, 3 olarak saptandı. Hastaların %12, 38'inde sadece Kİ metastazı mevcutken; %72, 38'inde kemik, %38, 1'inda karaciğer, %19, 1'inde beyin, % 16, 2'sinde akciğer metastazları mevcuttu. Kİ'ndeki metastatik tümörlerin %25, 8'inde ER ve PR pozitif, HER2 negatif (Hormon pozitif grup); 34, 3'ünde sadece ER pozitif, PR/HER2 negatif (ER pozitif grup); %9, 5'inde HER2 amplifikasyonu (HER2 pozitif grup); 24, 7'sinde ise ER/PR/HER2 negatif (Üçlü negatif grup) saptandı. Primer tümör ile metastatik tümör reseptör durumu karşılaştırıldığında ER reseptör için uyum %71, 4 (35/49), PR reseptör için uyum %66, 7 (32/48) ve HER2 için uyum ise %79, 5 (31/39) olarak saptandı. Kİ metastazı tanısı sonrasında ortanca genel sağkalım 7 (±1, 2) ay olarak izlenirken, Hormon pozitif grupta 13 (±5, 9); ER pozitif grupta 8 (±1, 4); HER2 pozitif 6 (±3, 9) ve

Üçlü negatif grupta ise 6 (±1, 8) ay olarak bulundu (p=0, 423). Kümülatif genel sağkalım 1 yıllık %38, 9; 3 yıllık %15, 6 olup 5 yıllık ise %7, 3 olarak izlendi.

Sonuç: Kİ metastazlarında ER ve PR pozitif, HER2 negatif olan Hormon pozitif gruptaki olgularda genel-sağkalım süresi daha yüksek bulunmuş olmakla birlikte bu fark istatistiksel olarak anlamlı değildir.

Anahtar Kelimeler: ER, PR, HER2, KEMİK İLİĞİ

PBS-033 [Jinekopatoloji]

ENDOMETRİAL POLİP ÜZERİNDEKİ "ANLAMI BELİRSİZ GLAND KALABALIKLAŞMASI" VE KÖTÜ GİDİŞİ GÖSTERECEK OLASI MORFOLOJİK BULGULAR

Nermin Koç[1], Ayşe Deniz Ertürk[2], Seçil Kılar Kösemen[1]
[1]Sağlık Bilimleri Üniversitesi Haydarpaşa Numune Eğitim ve Araştırma Hastanesi Tıbbi Patoloji Ana Bilim Dalı
[2]Sağlık Bilimleri Üniversitesi Haydarpaşa Numune Eğitim ve Araştırma Hastanesi Kadın Doğum ve Hastalıkları Ana Bilim Dalı

ÖZET

Amaç: Endometrial poliplerin (EP) üzerinde gelişmiş değişikliklerin ve premalign lezyonların yorumlanması zor olabilmektedir. EP üzerinde tam olarak yorumlayamadığımız "fokal kalabalıklaşmış gland" ların, sonraki tekrar biyopsilerindeki sonuçları ile klinik gidişlerini değerlendirdik. İlk biyopsideki, premalign gidiş için yol gösterici olabilecek olası morfolojik bulguları araştırdık.

Gereç ve Yöntem: Endometrial biyopsi materyallerinde "endometrial polip ve üzerinde anlamı belirsiz, fokal gland kalabalıklaşması " tanısı verilen ve 1 yıllık süreçte tekrar biyopsileri mevcut olan vakalar çalışmaya dahil edildi. Tekrar biyopsileri "premalign veya malign" olan grup (grup 1) ile "benign" olan grubun (grup 2) ilk biyopsilerindeki dikkat çeken morfolojik özellikler değerlendirildi ve karşılaştırıldı.

Bulgular: 13810 endometrial biyopsi içinde 2781 (%20) adet endometrial polip tespit edildi.115 (%4) tanesinde "endometrial polip ve üzerinde anlamı belirsiz, fokal gland kalabalıklaşması" tanısı mevcuttu. Takip ve küretaj tekrarı istenen ve ardından 1 yıllık bir süreçte tekrar biyopsileri olan ve tekrar biyopsilerine tanı verilebilen 38 vaka mevcuttu. Bunlardan 8 vaka grup 1, 30 vaka grup 2 olarak değerlendirildi. Grup-1 EP üzerindeki bu alanlarda pax2 kaybı; 6/8 (%75), değişmiş epitelyal sitolojik özellikler; 5/ 8 (%62), koyu intralüminal sekresyon: 5/8, intralüminal histiositler; 4/ 8 (%50), intralüminal proliferasyon; 2/ 8 (%25), kalabalıklaşmış gland alanlarının ortalama çapı; 715 mikron olarak bulunurken, Grup-2 de bu oranlar sırasıyla 7/30 (%23), 4/30 (%13), 7/30 (%23), 6/30 (%20), 5/30 (%16), 735 mikron olarak bulundu. P değeri pax2 için 0, 020, değişmiş epitelyal sitoloji için 0, 015, koyu intralüminal sekret için 0, 091, intralüminal histiyosit için 0, 208, İntralüminal proliferasyon için 0, 978, çap için 0.067 olarak bulundu. <0, 05 p değeri istatistiksel olarak anlamlı kabul edildi.

Sonuç: EP üzerindeki "anlamı belirsiz, fokal gland kalabalıklaşması" sonraki biyopsilerde EIN riski taşımaktadır. EIN gelişen vakaların ilk biyopsilerindeki polip üzerindeki bu alanlarda pax2 kaybı/azalmasını, değişmiş epitelyal sitolojik özellikleri, premalign gidiş için yol gösterici olabilecek olası morfolojik bulgular olarak değerlendirdik.

Anahtar Kelimeler: Endometrial polip, gland kalabalıklaşması, endometriyal intraepitelyal neoplazi

Giriş

Premalignant endometrial lezyonların/endometrioid intraepithelial neoplasia (EIN) tanısı zordur. Endometrial polipler günlük pratiğimizde en çok karşılaştığımız lezyonlardır ve doğası gereği irregüler glandlar içerebilirler. Bu nedenle üzerinde gelişmiş değişikliklerin ve premalign lezyonların yorumlanması da zor olabilmektedir. Çalışmamızda endometrial polip üzerinde tam olarak yorumlayamadığımız "fokal kalabalıklaşmış gland" ların, sonraki tekrar biyopsilerindeki sonuçları ile klinik gidişlerini değerlendirdik. İlk biyopsideki, premalign gidiş için yol gösterici olabilecek olası morfolojik bulguları araştırdık.

Gereç ve Yöntem

2018-2021 yılları arasındaki endometrial biyopsi materyallerinde "endometrial polip ve üzerinde anlamı belirsiz, fokal gland kalabalıklaşması " tanısı verilen ve 1 yıllık süreçte tekrar biyopsileri mevcut olan vakalar yeniden incelenerek çalışmaya dahil edildi. Vakaların yaşları, ilk biyopsilerindeki morfolojik bulgular, tekrar biyopsilerindeki tanılar kaydedildi. Tekrar biyopsileri "premalign veya malign" olan grup (grup 1) ile "benign" olan grubun (grup 2) ilk biyopsilerindeki dikkat çeken morfolojik özellikler değerlendirildi ve karşılaştırıldı.

Bulgular

Toplam 13810 endometrial biyopsi içinde 2781 (%20) adet endometrial polip tesbit edildi. Bunlardan 115 (%4) tanesinde deskriptif olarak "endometrial polip ve üzerinde anlamı belirsiz, fokal gland kalabalıklaşması" tanısı mevcuttu. Takip ve küretaj tekrarı istenen ve ardından 1 yıllık bir süreçte tekrar biyopsileri olan ve tekrar biyopsilerine tanı verilebilen 38 vaka mevcuttu. Bunlardan 8 vaka, "endometrial intraepitelial neoplazi (EIN) " (grup 1), 30 vaka "benign" (grup 2) olarak değerlendirildi. Grup 1'de 8 vakada endometrial polip üzerindeki bu alanlarda PAX2 kaybı; 6/8 (%75), değişmiş epitelyal sitolojik özellikler; 5/8 (%62), koyu intralüminal sekresyon: 5/8, intralüminal histiositler; 4/8 (%50), intralüminal proliferasyon; 2/8 (%25), kalabalıklaşmış gland alanlarının ortalama çapı; 715 mikron olarak bulunurken, Grup 2 de 30 vakada bu oranlar sırasıyla 7/30 (%23), 4/30 (%13), 7/30 (%23), 6/30 (%20), 5/30 (%16), 735 mikron olarak bulundu. p değeri PAX2 için 0, 020, değişmiş epitelyal sitoloji için 0, 015, koyu intralüminal sekret için 0, 091, intralüminal histiosit için 0, 208, İntralümi-

nal proliferasyon için 0, 978 ve çap için 0, 067 olarak bulundu. <0, 05 p değeri istatistiksel olarak anlamlı kabul edildi.

Sonuç

Endometrial polip üzerindeki "anlamı belirsiz, fokal gland kalabalıklaşması" sonraki biyopsilerde EIN riski taşımaktadır. EIN gelişen vakaların ilk biyopsilerindeki polip üzerindeki bu alanlarda PAX2 kaybı/azalmasını, değişmiş epitelyal sitolojik özellikleri, premalign gidiş için yol gösterici olabilecek olası morfolojik bulgular olarak değerlendirdik.

Tartışma

Endometrial prekanseröz lezyonları tanıma ve sınıflama çabası yıllardır devam etmektedir. Özellikle günlük pratiğimizde çok karşılaştığımız endometrial polipler doğası gereği irregüler glandlar içerdiklerinden değerlendirmenin daha da zorlaştığı vakalar olabilirler (1, 2). Bununla birlikte EİN kriterlerini doldurmayan kalabalıklaşmış endometrial glandların oluşturduğu lokalize gruplara rastlanabilmektedir. Bunlar "ambigious" olarak tanımlanmıştır ve "fokal gland kalabalıklaşması" olarak raporlanabilir (3, 4).

Çalışmamızda endometrial polip üzerinde EIN kriterlerini doldurmayan; en az 1 mm veya artefaktı dışlayacak boyutta olan ancak epitelyal sitolojik değişikliğin anlaşılamadığı/ değerlendirilemediği veya epitelyal sitolojik değişiklik olan ancak, boyutun tatmin edici olmadığı vakalar, deskriptif olarak "anlamı belirsiz fokal gland kalabalıklaşması" olarak yorumlanmıştır. Daha önceki az sayıdaki çalışmadan birinde Joiner ve ark'ı 6 vakadan 1'inde (%16) endometrial polip üzerinde "fokal gland kalabalıklaşması" tesbit etmişlerdir (4) Huang ve ark. da polip ve polip dışı endometrial biyopsilerdeki oranı %0.3 bulmuşlardır (5).

Huang ve arkadaşları tüm endometrial biyopsileri içeren çalışmalarında (16 endometrial polip içermektedir) ''skuamöz morül, musinöz farklılaşma, nükleer tabakalaşma, papiller yapılanma ve intraglandüler epitelyal tomurcuklanma/taftingin'' muhtemel kötü gidiş özellikleri olabileceğini söylemişlerdir, ancak data gösterilmemiştir. Ve bu özelliklerin hiçbirinin benign veya malign gidişi doğru tahmin etmede başarılı olamadığını vurgulamışlardır (3). Literatürde endometrial polipler için böyle bir çalışmaya rastlayamadık.

Grup 1 ile PAX2 kaybı/azalması arasında anlamlı birliktelik tesbit ederek, PAX2 kaybının kötü gidiş özelliği olduğunu düşündük. Bu değişiklikleri, PAX2 gen değişikliğinin tanısal histopatolojik değişikliklere yol açacak yeterli birikim ve ek genetik hasar olmadan önceki evrede ("latent precancers") tesbit etmemizle ilişkilendirdik (5, 6).

Grup 1 ile kalabalıklaşmış gland alanlarında epitelyal farklılaşma ile anlamlı birliktelik tesbit ettik. Hem endometrial polip ve hemde EIN, hiperöstrojenizmle birlikte olabileceğinden birlikteliği sürpriz değildir. Dökülmeyen endometrium stroması neoplastik bezlerin kalıcılığı için sığınak oluşturabilir veya polip stroması bu klonların genişlemesini sağlayabilir (2, 7). Epitelyal farklılaşma, polip üzerinde EIN kriterleri tam oluşmadan, moleküler değişikliklerin erken habercisi olabilir.

Kaynaklar

1. Vitale, SalvatoreGiovanni, et al. Endometrialpolyps. An evidence-baseddiagnosisandmanagementguide. EuropeanJournal of Obstetrics&GynecologyandReproductiveBiology, 2021, 260: 70-77.
2. Kelly, P.; Dobbs, S. P.; Mccluggage, W. G. Endometrialhyperplasiainvolvingendometrialpolyps: report of a seriesanddiscussion of thesignificance in an endometrialbiopsyspecimen. BJOG: An International Journal of Obstetrics&Gynaecology, 2007, 114.8: 944-950.
3. Huang, Eric C., et al. Clinicaloutcome in diagnosticallyambiguousfoci of 'glandcrowding'intheendometrium. Modern Pathology, 2010, 23.11: 1486-1491.
4. Joiner, Amy K.; Quick, Charles M.; Jeffus, Susanne K. Pax2 expression in simultaneouslydiagnosed WHO and EIN classificationsystems. International Journal of GynecologicalPathology, 2015, 34.1: 40-46.
5. Quick, Charles M., et al. Utility of PAX2 as a marker fordiagnosis of endometrialintraepithelialneoplasia. Americanjournal of clinicalpathology, 2012, 138.5: 678-684.
6. Monte, Nicolas M., et al. JointLoss of PAX2 and PTEN Expression in EndometrialPrecancersand CancerPAX2 and PTEN in EndometrialNeoplasia. Cancerresearch, 2010, 70.15: 6225-6232.
7. Carlson, Joseph W.; Mutter, George L. Endometrialintraepithelialneoplasia is associatedwithpolypsandfrequently has metaplasticchange. Histopathology, 2008, 53.3: 325-332.

PBS-034 [Jinekopatoloji]

OVERYEN SERÖZ KARSİNOMLARDA İMMÜNOHİSTOKİMYASAL YÖNTEMLE MTOR EKSPRESYONUNUN DEĞERLENDİRİLMESİ

Ayşen Kılıçaslan, Hülya Tosun Yıldırım

SBÜ Antalya Eğitim ve Araştırma Hastanesi, Tıbbi Patoloji Ana Bilim Dalı, Antalya

ÖZET

Amaç: Bu çalışmanın amacı, yüksek dereceli seröz epitelyal over tümörlerinde mTOR ekspresyonunun immünohistokimyasal yöntem kullanarak değerlendirilmesi ve klinikopatolojik parametrelerle ilişkisinin incelenmesidir. Ayrıca, farklı klinikopatolojik özelliklere sahip gruplar arasında mTOR ekspresyonunun karşılaştırmayı amaçlamaktadır.

Gereç ve Yöntem: Bu çalışmada, Ocak 2013 ile Haziran 2021 tarihleri arasındaki dönemde hastanemizde 80 primer yüksek dereceli seröz over karsinomu vakasının mTOR ekspresyonu immünohistokimyasal yöntem kullanılarak değerlendirildi. Farklı gruplar arasında mTOR ekspresyon seviyelerini karşılaştırmak için Mann-Whitney U ve ki-kare testleri de dahil olmak üzere istatistiksel analizleryapıldı.

Bulgular: Hastaların ortalama tümör boyutu 6.8±4.6 cm idi, tümörlerin %72.5'inin bilateral ve %52.5'inin kapsül bütünlüğünü koruduğu görüldü. Lenfovasküler invazyon hastaların %85'inde,

perinöral invazyon ise %41.3'ünde gözlemlendi. mTOR boyama yüzdesi %26 ila %100 arasında değişirken, vakaların %50'sinin %76-100 arasında boyandığı, %27.5'inin %51-75 arasında boyandığı ve %10'unun %26-50 arasında boyandığı bulundu. Vakaların boyama yoğunluklarına göre dağılımı %32.5 şiddetli, %36.3 orta kuvvetli (n=29) ve %25 hafifti. Boyama yüzdesi ile boyama yoğunluğunu çarparak hesaplanan final mTOR skorunun ortalaması 6.8±4 idi ve medyan değeri8 (0-12) idi. Cutt-offdeğeri-3olarakbelirlendiğinde, vakaların%30'ununmTORskorunun ≤3 olduğu (mTOR negatif), %70'inin ise mTOR pozitif olarak kabul edildiği (final skor >3) gözlendi. Mann-Whitney U ve ki-kare testleri sonuçlarına göre mTOR boyama seviyeleri ile yaş (p=0.113), tümör boyutu (p=0.633), kapsül bütünlüğü (p=0.143), lateralite (p=0.576), lenfovasküler invazyon (p=0.608) ve perinöral invazyon (p=0.299) arasında anlamlı bir ilişki bulunmadı.

Sonuç: Yüksek dereceli seröz over karsinomu kaynaklandığı yer ve farklı onkojenik mekanizmaları nedeniyle oldukça heterojen bir hastalık grubudur. PI3K/AKT/mTOR sinyal yolunun aktive olması over karsinomunun gelişiminde önemli bir faktördür ve bu durum yolu potansiyel bir terapötik hedef yapar. Bu yolun karmaşık yapısı, yüksek dereceli seröz over karsinomunun patogenezinin daha iyi anlaşılması, bileşenlerinin ilişkilerinin incelenmesi ve klinik implikasyonlarının belirlenmesi için daha fazla moleküler ve immünohistokimyasal çalışmaların önemini vurgular. mTOR inhibitörlerinin yüksek dereceli seröz over karsinomlarının tedavisinde alternatif seçenek olabilir.

Anahtar Kelimeler: Over karsinomu, yüksek dereceli seröz over karsinomu, mTOR, mTOR inhibisyonu

Giriş

Over kanseri en yaygın sekizinci jinekolojik kanserdir ve en ölümcül jinekolojik malignite olarak görülmektedir (1). Erken evrelerde spesifik olmayan semptomlar ve ileri aşamalarda etkili tedavinin olmayışı kötü prognoz ve düşük beş yıllık sağ kalıma neden olmaktadır. Bu nedenle over karsinomunun moleküler patogenezi, epidemiyolojisi, histolojik alt tipleri, kalıtsal faktörleri, tanısal yaklaşımları ve tedavi yöntemlerinin kapsamlı bir şekilde ele alınması önemlidir (1).

Kanser Genom Atlası verilerine göre ovaryan karsinomlu vakaların yaklaşık %60'ında fosfoinositol 3 kinaz (PI3K) / protein kinaz B (AKT) / rapamisin protein kompleksinin memeli hedefi (mTOR)'nin aşırı aktivasyonu mevcuttur. Bu durum çoğunlukla ileri evre hastalık ve kötü prognoz ile ilişkilidir (1). mTOR hücre büyümesi, hücre metabolizması için gerekli proteinlerin mRNA translasyonu, G1-S fazı geçişi ve anjiogenezin düzenlenmesinde önemli rol oynayan hücre içi bir serin/treonin protein kinazdır. mTOR, PI3K/AKT yolağında anahtar enzimlerden biridir ve inhibisyonu potansiyel olarak önemli bir terapötik hedeftir (2, 3).

Literatürde mTOR inhibitörlerinin ileri evre ve metastatik renal hücreli karsinomlarda (RCC) sağ kalımı arttırdığı bildirilmiştir. RCC'ye ilaveten nöroendokrin tümörler, meme karsinomu, diffüz büyük B hücreli lenfoma, hepatosellüler karsinom, gastrik kanserler, pankreas karsinomları, sarkomlar, küçük hücreli dışı akciğer kanserleri ve endometrial kanserlerin tedavisinde kullanımıyla ilgili çalışmalar yapılmış ve devam etmektedir (4).

Bu çalışmanın amacı, yüksek dereceli seröz epitelyal over tümörlerinde mTOR ekspresyonunu immünohistokimyasal teknikleri kullanarak incelemek ve klinikopatolojik parametreler arasındaki ilişkiyi analiz etmektir. Ayrıca, bu çalışma, farklı klinikopatolojik gruplardaki mTOR ekspresyonunu karşılaştırmayı ve sonuçları mevcut literatür bağlamında tartışmayı amaçlamaktadır. Bu çalışmanın hipotezi, mTOR ekspresyonunun yüksek dereceli seröz over karsinomlarında artmış olacağı yönündedir.

Gereç ve Yöntem

Sağlık Bilimleri Üniversitesi Antalya Eğitim ve Araştırma Hastanesi Patoloji Kliniği, Ocak 2013 ile Haziran 2021 tarihleri arasında primer yüksek dereceli seröz over kanseri tanısı alan 123 hasta dosyası tarandı. Ancak budosyaların yeterli tümör alanı içermemesi veya immünhistokimyasal boyama için uygun olmaması nedeniyle sadece 80 hasta çalışmaya dahil edildi. Çalışma, Sağlık Bilimleri Üniversitesi Antalya Eğitim ve Araştırma Hastanesi Klinik Araştırmalar Etik Kurulu'ndan 30 Eylül 2021 tarihinde 2021-315 protokol numarası ve 15/5 karar numarası ile onay aldı. Olgulara ait yaş, kapsül bütünlüğü, lateralite, tümör boyutu, perinöral invazyon ve lenfovasküler invazyon bilgileri patoloji raporlarından eldeedildi.

İmmünohistokimyasal Uygulama Yöntemin Uygulanışı

İmmünohistokimyasal uygulamada, indirekt immunperoksidaz yöntemi kullanıldı. Doku örnekleri uygun kesitler halinde hazırlandı ve immünhistokimyasal boyama için işlemler Patoloji Kliniği laboratuvarında gerçekleştirildi. Doku kesitleri özel işlemlerden geçirilerek hazırlandı ve immünhistokimyasal boyama için mTOR monoklonal antikoru kullanıldı. Boyanma sonucu, boyanma yaygınlığı ve şiddeti değerlendirilerek immünhistokimyasal final skoru oluşturuldu.

Yöntemin Değerlendirilmesi

Pozitif kontrol olarak primer antikorun kullanım klavuzunda önerilen invaziv meme karsinomu, NST doku kesitleri arşivimizden çıkarılarak kullanıldı. Tümör hücrelerinde sitoplazmik boyanma pozitif boyanma olarak kabul edildi. Boyanan hücrelerin yüzde oranı ve boyanmanın şiddeti birbiri ile çarpılıp değerlendirilerek bir immunhistokimyasal final skoru oluşturuldu. (İHK final skoru= boyanma şiddeti X boyanma yaygınlığı). Işık mikroskobunda boyanmanın yaygınlığı için x40lık büyütmede immünreaktif hücreleri içeren en az 10 alan sayıldı. İmmünoreaktif hücrelerin sayısı, sayılan toplam hücrelerin sayısına bölünüp ekspresyon düzeyi yüzde olarak hesaplandı (<1: 0, %1-25: 1, %26-50: 2, %51-75: 3, %76-100: 4). Boyanmanın şiddeti 0: boyanma yok, 1: hafif kuvvette, 2: orta kuvvette, 3: şiddetli boyanma olarak değerlendirildi. Final İHK skoru 0-12 arasında değişmektedir ve skor >3 pozitif boyanma olarak kabul edilmiştir (5).

Çalışmaya dâhil etme kriterleri, yüksek dereceli primer over seröz karsinom tanısı almış hastaları içeriyordu. Çalışmadan hariç tutma kriterleri ise diğer türdeki tümörler, eksik bilgilere sahip dosyalar ve yetersiz tümör alanına sahip vakaları içeriyordu.

Çalışmanın ana hedefi, yüksek dereceli seröz over tümörlerinde mTOR ekspresyon düzeyini immünhistokimyasal yöntemle belirlemekti. Ayrıca, mTOR ekspresyonunun klinikopatolojik parametrelerle ilişkisini incelemeyi amaçladı.

Örneklem büyüklüğü ve istatiksel güç

Bu çalışmanın örneklem hesabı G. Power.3.0.10 örneklem hesabı programı kullanılarak hesaplanmıştır. Li ve ark. çalışması referans alınarak hesaplanan effect size=0.2, referans çalışmadaki mTOR ekspresyon sıklığı %51, çalışmanın öngörülen gücü (1-β hata), α hata=0.05 kabul edilerek hesaplanan minimum ulaşılması gereken örneklem sayısı = 50'dir (6).

Exact - Proportion: Difference from constant (binomial test, one sample case)

Options: α balancing: α/2 on each side

Analysis: A priori: Compute required samplesize

Input: Tail (s) =Two

Effectsizeg=0.2000000

αerr prob=0.05

Power (1-βerrprob) =0.8

Constantproportion=0.51

Output: LowercriticalN= 18.000000

UppercriticalN= 33.000000

Totalsamplesize=50

Actualpower= 0.825912

Actualα= 0.046573

İstatistiksel Analiz

IBM SPSS Statistics for Windows, Version23.0 (IBM Corp., Armonk, NY, USA) kullanılarak yapılacaktır. Tanımlayıcı istatistikler; sayı, yüzde, ortalama ± standart sapma veortanca (minimum-maksimum değer) olarak sunulacaktır. Sürekli değişkenlerin normal dağılıma uygunluğu görsel (histogram ve olasılık grafikleri) ve analitik yöntemler (Kolmogorov-Smirnov/Shapiro-Wilk testleri) kullanılarak değerlendirilecektir. Bağımsız iki grup (mTOR ekspresyonunu olan ve olmayanlar) arasında normal dağılım gösteren verilerin karşılaştırılması için bağımsız örneklem T testi (Independent sample t test) normal dağılım göstermeyen değişkenler için Mann-Whitney U testi kullanılacaktır. Bağımsız gruplardaki kategorik değişkenlerin karşılaştırılması Ki-kare testi kullanılacaktır. Normal dağılım gösteren değişkenler arasındaki ilişki analizleri için Pearson korelasyon testi, normal dağılım göstermeyen değişkenler arasındaki ilişki analizleri için Spearman korelasyon testi kullanılacaktır. İstatistiksel anlamlılık düzeyi p değeri <0, 05belirlenmiştir.

Bulgular

Bu çalışma, Sağlık Bilimleri Üniversitesi Antalya Eğitim ve Araştırma Hastanesi Tıbbi Patoloji Kliniği'nde, 1 Ocak 2013 ile 1 Haziran 2021 tarihleri arasında ameliyat olan, yaş ortalaması 60.3 ± 1.7 olan (minimum=32, maksimum=80) 80 hasta üzerinde gerçekleştirilmiştir. Hastalarınortalama tümör boyutu 6.8 ± 4.6 cm olup, ortanca değeri 6 (0.4-25) olarak bulunmuştur. Tümörlerin yerleşimine bakıldığında, hastaların %72.5'inin (n=58) bilateral yerleşimli olduğu gözlemlenmiştir. Kapsül bütünlüğü açısından değerlendirildiğinde ise hastaların %52.5'inin (n=42) kapsül bütünlüğünün korunduğu belirlenmiştir. Ayrıca, hastaların %85'inde (n=68) lenfovasküler invazyonun, %41.3'ünde (n=33) ise perinöral invazyonun saptandığı görülmüştür. Boyama sonuçlarına göre, vakaların %50'si %76-100 arası boyanmış, %27.5'i (n=22) %51-75 arası boyanmışve%10'u (n=8) %26-50arasıboyanmıştır. Boyamaşiddetinegörevakalarındağılımıise %32.5'i (n=26) şiddetli, %36.3'ü (n=29) orta ve %25'i (n=20) hafif şiddettedir (Tablo 1). Hafif şiddetteboyanangrubun%20'si%1-25arasındaboyanırken, %15'i%26-50, %55'i%51-75ve %10'u %76-100 arasında boyanmıştır. Orta şiddette boyanan grubun %3, 4'ü %1-25 arasında boyanırken, %13, 8'i %26-50, %24, 1'i %51-75 ve %58, 6'sı %76-100 arasında boyanmıştır. Şiddetli boyanan grubun %3, 8'i %26-50, %15, 4'ü %51-75 ve %80, 8'i %76-100 arasında boyanmıştır (Tablo 2) (Şekil1-6).

Vakalara ait boyanma yüzdesi ve boyanma şiddetinin çarpımı ile oluşturulan final mTOR skoru ortalaması 6, 8±4 ortanca değeri ise 8 (0-12) bulunmuştur. Cutt-off değer 3 kabul edilerek vakalar gruplandırıldığında ≤3'da olanların (mTOR negatif) %30 olduğu gözlenmiştir. Vakaların %70'inin (n=56) ise mTOR pozitif (final skor >3) olduğu dikkat çekmiştir (Tablo 3).

Kapsül bütünlüğüne göre yapılan klinikopatolojik karşılaştırmalarda, kapsül bütünlüğü korunmuş ve korunmamış gruplar arasında yaş, lateralite, lenfovasküler invazyon ve perinöral invazyon açısından anlamlı farklılık saptanmadı. Ancak, kapsül bütünlüğü korunmamış gruptaki hastaların tümör boyutları istatistiksel olarak anlamlı derecede daha büyük bulundu (p=0, 001) Tablo 4). Kapsül bütünlüğü korunmuş ve korunmamış olan iki grupta mTOR boyanma durumu (p=1, 000), boyanma yüzdesi (p=0, 806 ve p=0, 647), boyanma şiddeti (p=0, 277 ve p=0, 103), ve boyanma final skor (p=0, 143 ve p=0, 157) açısından anlamlı fark olmadığı saptanmıştır (Tablo 5).

Ayrıca, lateraliteye göre yapılan klinikopatolojik karşılaştırmalarda, unilateral ve bilateral gruplar arasında yaş, tümör boyutu ve kapsül bütünlüğü açısından anlamlı farklılık bulunmadı. Ancak, bilateral gruptaki vakaların lenfovasküler invazyon ve perinöral invazyon sıklıkları istatistiksel olarak anlamlı derecede daha yüksekti (p=0, 025 ve p=0, 020). Unilateral ve bilateral olan iki grupta mTOR boyanma durumu (p=1, 000), boyanma yüzdesi sıklıkları (p=0, 055), boyanma şiddeti (p=0, 673 ve p=1, 000) ve boyanma final skoru (p=0, 576 ve p=0,

623) açısından anlamlı fark olmadığı saptanmıştır. Bilateral grupta boyanma yüzdesi derecesi median değeri 4 (0-4), unilateral grupta ise 3 (0-4) olarak saptanmıştır. İki grup arasındaki bu fark istatistiksel olarak anlamlı bulunmuştur (p=0, 039) (Tablo 6).

Çalışmaya dâhil edilen vakalar LVİ durumuna göre iki gruba ayrılarak klinikopatalojik özellikler açısından karşılaştırılmıştır. Buna göre LVİ olmayan ve olan iki grup arasında yaş (p=0, 145), tümör boyutu (p=0, 074) ve kapsül bütünlüğü (p=0, 760) açısından anlamlı farklılık olmadığı gözlenmiştir. Bilateralite ve PNİ sıklıkları LVİ olan grubun LVİ olmayan gruba göre istatistiksel olarak anlamlı daha yüksek bulunmuştur (p=0, 025 ve p=0, 005). Lenfovasküler invazyon durumuna göre yapılan karşılaştırmalarda, mTOR boyama sonuçları, boyama yüzdesi, boyama şiddeti ve boyama final skoru açısından anlamlı farklılık saptanmadı (Tablo 7).

Perinöral invazyon durumuna göre yapılan karşılaştırmalarda da mTOR boyama sonuçları, boyama yüzdesi, boyama şiddeti ve boyama final skoru açısından anlamlı farklılık bulunmadı. Perinöral invazyon durumuna göre iki grup arasında mTOR boyanma durumu (p=0, 399), boyanma yüzdesi (p=0, 177 ve p=0, 376), boyanma şiddeti (p=0, 752 ve p=0, 691) ve boyanma final skor (p=0, 299 ve p=0, 843) açısından anlamlı fark olmadığı saptanmıştır (Tablo 8).

Tartışma

Bu çalışmada, yüksek dereceli seröz over kanseri (YDSK) hastalarında mTOR ekspresyonunu incelenmiş ve klinikopatolojik parametrelerle ilişkisini değerlendirmiştir. Bulgulara göre, vakaların %70'inin mTOR pozitif olduğu ve mTOR boyanma düzeyinin yaş ve tümör boyutu ile ilişkili olmadığı gösterilmiştir. Bu sonuçlar, YDSK hastalarının yaşlarına veya tümör boyutlarına bağlı olarak mTOR ekspresyonunun değişmediğini göstermektedir. mTOR'un YDSK'da genel bir biyobelirteç olmadığını, daha spesifik faktörlerle ilişkili olabileceğini düşündürmektedir. Ayrıca, kapsül bütünlüğü, lateralite, lenfovasküler invazyon (LVİ) ve perinöral invazyon (PNİ) gibi klinikopatolojik parametrelerle mTOR ekspresyonu arasında anlamlı bir ilişki bulunmamıştır. Bu sonuçlar, mTOR ekspresyonunun bu parametrelerle doğrudan ilişkili olmadığını göstermektedir. Bununla birlikte, bu parametrelerin ayrı ayrı veya bir arada değerlendirildiğinde hastalığın prognozunu etkileyebileceği unutulmamalıdır.

Bu çalışmaya dâhil olan hastaların tanı yaşı ortalama 60, 3±10, 7, ortanca değeri 61 bulunmuştur. Literatürde primer yüksek dereceli over seröz karsinomunun değerlendirildiği benzer çalışmalar incelendiğinde örneklemimizin yaş değerlerinin literatürle uyumlu olduğu gösterilmiştir. Over kanserlerinin büyük çoğunluğunu oluşturan yüksek dereceli seröz karsinomların görülme insidansı yaşla birlikte artar, literatürde bildirilen ortalama görülme yaşı 65'tir (7, 8, 9).

Çalışmamızda hastaların ortalama tümör boyutu 6, 8±4, 6 cm, ortanca değeri 6 cm bulunmuştur. Literatürde yüksek dereceli over seröz karsinomunun değerlendirildiği benzer çalışmalar incelendiğinde ortalama tümör boyutunun 5, 8 cm- 9, 6 cm arasında olduğu görülmüştür (10, 11, 12). Çalışmalarda elde edilen ortalama tümör boyutlarının değişkenlik göstermesi ülkelerde sunulan sağlık hizmetlerinin farklılığına, klinik tanı ve takip yöntemlerinin çeşitliliğine veya YDSK'ların spesifik semptomlar göstermeyerek geç tanı almalarına bağlı olabilir. Bizim çalışmamızda literatüre kıyasla tümör boyutunun tanı anında daha küçük olduğu dikkati çekmiştir.

Over karsinomlarında en önemli prognostik faktörlerden biri FİGO evrelemesidir. Tümörün lateralitesi ve kapsül bütünlüğünün durumu FİGO evresini değiştirir. Çalışmamızda vakaların %72, 5'i bilateral yerleşimlidir ve %52, 5'inin kapsül bütünlüğünün korunduğu bulunmuştur. Morency ve arkadaşlarının yaptığı çalışmada da vakaların %63'ü bilateral yerleşimli olup %50'sinde kapsül bütünlüğü korunmuştur (11). Her iki çalışmada da bulgularımız benzerdir.

Çalışmamıza dâhil olan vakaların %85'inde lenfovasküler invazyon, %41'inde ise perinöral invazyon saptanmıştır. Chen ve arkadaşları evre 1-4 tümörleri içeren çalışmalarında LVi oranını %58, 5 bulmuştur (13). Matsuo ve arkadaşları ise ileri evre over karsinomlarında LVİ oranını %82, 7 olarak bulmuştur (14). Yüksek dereceli seröz karsinomlarda LVİ sıklığının yüksek olması beklenen bir durumdur ve bu değişkenin yüksek dereceli tümörlerde sağ kalım ile ilişkisi gösterilememiştir. Perinöral invazyon (PNI), metastatik yayılımın yeterince tanınmayan bir yoludur. Pankreas, kolon, rektum, prostat, baş ve boyun bölgesi, safra yolları ve mide dâhil olmak üzere birçok malignitenin önemli bir patolojik özelliğidir. Bu malignitelerin çoğu için, PNI kötü bir prognostik belirteç ve azalmış sağ kalımın habercisidir. PNI'nin arkasındaki moleküler mekanizmaların anlaşılmasında çok az ilerleme olmuştur ve bugüne kadar, bu patolojik antiteyi hedefleyen hedefe yönelik tedavi modaliteleri geliştirilememiştir (15). Literatürde yüksek dereceli seröz over karsinomunda PNİ'nun prognostik önemi ile ilgili yapılmış çalışmayoktur.

Yüksek dereceli seröz karsinomlar, genetiği en çok değiştirilmiş kanserler arasındadır, birkaç driver mutasyon ve çok sayıda somatik kopya numarası ile karakterize edilir (16, 17). Driver gen mutasyonları, tümör süpresör genlerin inaktivasyonuna ve onkogen aktivitesinde artışa yol açarak kopya sayısı amplifikasyonlarına neden olur. TP53 mutasyonları YDSK'ların %96'sında tanımlanmıştır (18). YDSK'lardaki ek genetik değişiklikler, homolog rekombinasyon (HR) yolundaki değişiklikleri, Rb yolundaki değişiklikleri veya Rb aracılı DNA onarımı ve hücre döngüsü kontrolünde yer alan genlerdeki değişiklikleri içerir. BRCA1 / 2 işlev bozukluğu gibi HR yolu kusurları bu kanserlerin en az %50'sinde mevcut iken CCNE1 ve RB1 işlev bozukluğu gibi Rb hücre döngüsü düzenleme yolundaki değişiklikler yaklaşık %30'unda gözlenmektedir (18, 19). BRCA1/BRCA2 'nin disfonksiyonu ile CCNE1 amplifikasyonu / Rb1 inaktivasyonubirbirinin çalışmasını negatif olarak karşılıklı etkiler (19, 20). YDSK'ların yaklaşık yarısında TP53 dışında onkojenik mutasyon yoktur (21).

Tümör baskılayıcı p53'ü kodlayan gende TP53'ün somatik mutasyonu, YDSK'da driver mutasyondur. Yapılan çalışmalarda YDSK'larda izlenen en erken olay olduğu gözlenmiştir. (22). p53, birçok stres sinyaline yanıt vererek hücre/doku işlevlerini sürdürmek ve eski haline getirmek için çeşitli hücre yanıtlarını düzenler (23). DNA hasarı gibi hücresel streslere yanıt olarak hücre döngüsünü durdurur ve apoptozu indükleyerek uygunsuz hücresel proliferasyonu engeller. p53, çeşitli DNA onarım mekanizmalarını uyarır ve eksikliği birden fazla mutasyon sürecinin aynı anda gelişmesine neden olabilir (24). p53 yokluğu genellikle kötü farklılaşma ve genetik instabilite gibi daha malign özelliklerle karakterize edilir (24). Over kanserinde TP53 mutasyonu, karsinojenlerin doğrudan etkisinden ziyade DNA sentezi ve onarımındaki spontane hatalar nedeniyle ortaya çıkar (25). Tümör gelişimi sırasında, bir TP53 mutasyonu tipik olarak heterozigosite kaybına neden olarak anormal p53 ekspresyonuna sebep olur (24). Ancak p53 fonksiyonunun tek başına kaybı fenotip oluşturmaz ve BRCA1/2 inaktivasyonu gibi en az bir genotoksik olay daha gereklidir (24).

p53'ün fonksiyon kaybı bir yandan tümör oluşumunu desteklerken diğer yandan tümörogenezi teşvik eden onkomorfik p53 proteinlerinin gelişmesine de yol açabilir (26). Onkomorfik TP53 mutasyonlarının over kanserlerinin %21, 3'ünde mevcut olduğu bulunmuştur (26). TP53 mutasyonunu göstermek için p53 immünohistokimyasal boyamasının kullanımı Köbel ve arkadaşları tarafından araştırılmıştır (27, 28). İkili bir p53 IHK puanlama sistemi önermişlerdir ve İHK ile TP53 mutasyonu arasında çok iyi bir korelasyon olduğunu göstermişlerdir. Bu sisteme göre p53 immünohistokimya ekspresyonunda tamamen kayıp ya da hücrelerin en az %80'inde homojen ve kuvvetli nükleer boyanma ya da nükleer boyanma olmasada yaygın sitoplazmik boyanma p53 mutant tip anormal patern olarak adlandırılırken p53 immünohistokimya ekspresyonu fokal ya da heterojen olan grup wild tip normal patern olarak adlandırılır (27, 28).

BRCA1 ve BRCA2, homolog rekombinasyon onarım sisteminde (HR) yer alan tümör baskılayıcı genlerdir. HR onarım defekti durumunda, hasarlı hücre DNA onarımını homolog olmayan uç birleştirme yoluyla yapar, bu durum hataya daha açık bir DNA onarım yoludur ve genetik instabiliteye yol açar. YDSK'ların gelişiminde BRCA1/2'de germ line / somatik mutasyonlar olması sonucunda BRCA1/2 disfonksiyonu veya promoter hipermetilasyonu ile BRCA1'in epigenetik susturulması rol oynar. Germ line veya somatik mutasyonlar vakaların %20'sinde gözlemlenirken epigenetik susturma yoluyla BRCA1 ekspresyonunun kaybolması vakaların %11'inde mevcuttur. BRCA1 mutasyonları, YDSK'larda BRCA2 mutasyonlarından daha yaygındır. Patojenik germ line BRCA1 mutasyonları genç hastalarda daha sık görülür (29).80 yaşına kadar over kanseri geliştirme kümülatif riski BRCA1 için %44 ve BRCA2 için %17'dir (30). BRCA1 mutasyonları neredeyse yalnızca kadın meme ve over kanseri ile ilişkiliyken BRCA2 mutasyonları erkek meme kanseri, pankreas kanseri ve prostat kanseri ile de ilişkilidir (30). BRCA1/2 germline fonksiyon kaybı, kalıtsal meme ve over karsinomu sendromunun driver mutasyonudur. YDSK'lar, kalıtsal meme ve over karsinomu sendromu hastalarında en sık görülen over tümörü histotipidir. Meisel ve arkadaşları BRCA mutasyonunu belirlemek için BRCA 1/2 immünohistokimyasal boyaması yaptıkları çalışmalarında her ne kadar yüksek sensivite (%86.2) ve negatif prediktif değer (%95.4) bulmuş olsalar da zayıf spesifisite (%78.3) ve pozitif prediktif değer (%52.1) nedeniyle sadece IHK testi yapılmasının BRCA genlerinin durumunun saptanması için yeterli olmadığını söylemektedirler (31, 32).

Siklin E1'i kodlayan CCNE1'in amplifikasyonu, YDSK'ların bir alt kümesinde driver mutasyondur. CCNE1 ve RB1, Rb hücre döngüsü düzenleme yolunun bileşenleridir. Siklin E1, siklin bağımlı kinaz 2'ye (CDK2) bağlanır, hücre döngüsü ilerlemesinde ve genetik stabilitenin korunmasında önemli rolü olan sentrozom duplikasyonunun düzenlenmesinde görev alır (33). CCNE1 kopya sayısının amplifikasyonu, tümör progresyonunda erken basamakta gerçekleşir ve sentrozom amplifikasyonundan önce meydana gelir (33). CCNE1 amplifikasyonu ve RB1 delesyonu hücre döngüsünü hızlandırarak hatalı S fazı ilerlemesine ve artan kromozom kırılmalarına neden olur (34). Bir hücrede ikiden fazla sentrozom olması anormal sentrozom duplikasyonuna neden olur ve sitokinezden sonra kromozomal instabilite ile sonuçlanır (33). YDSK'larda CCNE1 amplifikasyonu %20, RB1 disfonksiyonu ise %10 oranında gözlenir. CCNE1 amplifikasyonu yaşlı kadınlarda daha sıktır ve kötü prognozla ilişkilidir (29).

Literatür ayrıntılı incelendiğinde over karsinomu patogenezinde Pİ3K/AKT/mTOR sinyal yolağının rolünü anlamak amacıyla ratlarda ve hücre kültürlerinde moleküler düzeyde birçok çalışma yapıldığı görülmüştür. Grabiner ve arkadaşları tümör genom dizileme verilerini kullanan çalışmalarında çeşitli kanser türlerinde mTOR sinyallemesinin hiperaktivasyonuna katkıda bulunan 33 mTOR mutasyonunun bulunduğunu bildirmiştir (35). Mabuchi ve arkadaşları ile Andorfer ve arkadaşları mTOR yolunun YDSK vakalarının %50'sinde aktive olduğunu söylemiştir (36, 37). mTOR inhibitörü olan everolimusun bir fare modelinde hem tümör hücresi proliferasyonunu hem de anjiyogenezi inhibe ederek ovaryan kanser oluşumunu engellediğini göstermiştir. Bu sonuçlar, mTOR'un OK gelişiminde rol oynadığını ima eder, bu nedenle mTOR inhibisyonu hastalık riski yüksek olan kadınlarda OK'nun başlamasını önlemek veya geciktirmek için yararlı bir strateji olabilir (38, 39).

Kazanılmış sisplatin direncine sahip hücre hatlarında yapılan bir çalışmada mTOR'un artan fosforilasyonu tarif edilmiştir, bu durum daha düşük bir hayatta kalma oranı ve birincil platin direnci ile ilişkilendirilmiştir (40). Guo ve arkadaşları SKOV-3 ve OVCAR-5 seröz karsinom hücre dizileri üzerinde yaptıkları çalışmalarında everolimusun apoptozu indüklediğini ve in-vivo anti- tümör etkilerini göstermişlerdir (41).

Bildiğimiz kadarıyla bugüne kadar yapılan çalışmalarda yüksek dereceli seröz over karsinomlarında moleküler çalışmalar dışında immünohistokimyasal yöntemle mTOR ekspresyonu bakılmamıştır. Bizim çalışmamız bu konuda yapılan ilk çalışmadır. Yinede literatürde küçük hücreli dışı akciğer karsinomu, mide karsinomu, kolorektal karsinom, meme karsinomu, böbrek karsinomları, mesane kanserleri, prostat kanserleri, baş-boyun bölgesi skuamöz hücreli karsinomu, medulloblastom, lenfoma ve glioblastom gibi birçok tümörde immünohistokimyasal yöntemle mTOR ekspresyonunu gösteren çalışma mevcuttur. Çoğu çalışmada artmış mTOR ekspresyonu azalmış sağ kalım, KT direnci, metastaz ve kötü prognoz ile ilişkilendirilmiştir (42).

Bizim çalışmamız da vakalarımızın %50'si %76-100 arası, %27, 5'i%51-75 arası ve %10'u %26-50 arası immünohistokimyasal yöntemle mTOR boyanmıştır. Boyanma şiddetlerine göre vakalar 3 gruba ayrıldığında %32, 5'i şiddetli, %36, 3'ü orta ve %25'i hafif şiddette boyanmıştır. Geliştirdiğimiz final skorlama sistemine göre vakaların %70'inin mTOR pozitif olduğu dikkati çekmiştir. Literatürde daha önce immünohistokimyasal yöntemle over karsinomlarında mTOR ekspresyonu bakılmadığı için YDSK'da boyanma özelliklerinin dağılımını bilmiyoruz ancak küçük hücreli dışı akciğer karsinomlarında % 70 (42), kötü differansiye gastrik karsinomlarda %73 (43), kolorektal karsinomlarda %46 (44), yüksek gradeli meme karsinomlarında %55 (45), böbrek karsinomlarında %20 (46), mesane karsinomlarında %94 (47) oranında mTOR eksprese edildiğini biliyoruz. Bu çalışmalarında gösterdiği gibi mTOR ekspresyonu yüksek gradeli tümörlerde daha yüksektir ve bizim çalışmamızda bulunan değerler de literatürü destekler niteliktedir.

Çalışmamızda YDSK'da yaş ve tümör boyutunun mTOR boyanma düzeyi ile ilişkisinin olmadığı tespit edilmiştir. Literatürde YDSK'da yaş ve tümör boyutunun mTOR boyanma özellikleri ile ilişkisini araştıran çalışma yoktur ancak Li ve arkadaşları erken ve geç evre gastrik kanserlerde yaptıkları çalışmalarında mTOR ekspresyonu ile yaş arasında anlamlı bir ilişki bulamamışlardır (43).

Çalışmamızda kapsül bütünlüğü korunmuş ve korunmamış olanlarda mTOR boyanma özellikleri değerlendirildiğinde mTOR boyanma yüzdesi, boyanma şiddeti ve final skorunun kapsül bütünlüğü ile anlamlı ilişkisi saptanmamıştır. mTOR boyanması kapsül bütünlüğü korunmuş grupta %92 iken kapsül bütünlüğü korunmamış grupta %94'tür. Daha önce YDSK'da mTOR immünohistokimyasal boyanma özellikleri ile kapsül bütünlüğü arasındaki ilişkiyi inceleyen çalışma yoktur. Ayrıca çalışmamızda mTOR boyanma yüzdesi, boyanma şiddeti ve final skoru ile lateralite, LVİ ve PNİ arasında ilişki saptanmamıştır.

Bu çalışmanın bazı kısıtlılıkları vardır. mTOR'un moleküler ve immünohistokimyasal olarak incelendiği birçok çalışmada p-mTOR'un çalışıldığı dikkat çekmiştir. p-mTOR, mTOR'un aktive edilmiş halidir. mTOR'un fosforilasyonu, 4E-BP1 ve P70S6K'nın fosforilasyonunu sağlayarakRNA translasyonun ve protein sentezinin başlatılmasını indükler. Castellvi ve arkadaşları 129 over karsinomu üzerinde yaptıkları çalışmalarında YDSK'larda p-mTOR'un agresif fenotip ve kötü prognoz ile ilişkili olduğunu bildirmişlerdir (48). Yu ve arkadaşları mide karsinomlarında mTOR aşırı ekspresyonunun iyi ve orta diferansiasyon, T1/T2 tümörler ve evre I/II hastalık ile ilişkiliyken; p-mTOR aşırı ekspresyonunun ise lenf nodu metastazı ve ileri evre hastalık ile ilişkili olduğunu söylemişlerdir (49). Wen ve arkadaşları evre 3B kolon adenokarsinomlarında yaptıları çalışmalarında aşırı p-mTOR ekspresyonu ile kötü sağ kalım ve metastaz arasında ilişki olduğunu vurgulamıştır (50). Tüm bu bulgular bizim vakalarımız gibi yüksek gradeli tümörlerde p-mTOR aşırı ekspresyonunun klinikopatolojik değişkenlerle mTOR'dan daha ilişkili olabileceğini ve p- mTOR›un hasta sağkalımını öngörmede mTOR›dan daha duyarlı bir biyobelirteç olabileceğini gösterebilir.

Bu çalışmada YDSK'larda prognostik belirteçlerden sadece kapsül bütünlüğü, lateralite ve LVİ 'nin mTOR ekspresyonu ile ilişkisi incelenmiş olup anlamlı bir ilişki saptanmamıştır fakat bu üç parametre tek başına mTOR'un YDSK'larda prognostik süreçte etkili bir belirteç olup olmadığını göstermeye yetmez. Daha büyük örnekleme sahip çalışmalar ile diğer prognostik faktörler ve sağ kalım açısından mTOR ilişkisinin incelenmesigereklidir.

Yüksek dereceli seröz over karsinomu kaynaklandığı yer ve farklı onkojenik mekanizmaları nedeniyle oldukça heterojen bir hastalık grubudur. Pİ3K/AKT/mTOR sinyal yolunun ana bileşenlerindeki düzensizlikler over karsinomu gelişiminde önemli rol oynar ve bu da bu bileşenleri önemli bir terapötik hedef haline getirir. Over karsinomunda sinyal yolunun anormal aktivasyonu esas olarak PTEN, AKT, PİK-3CA, PİK3R1, mTOR, TSC1 ve TSC2 ile ilişkili sayısız genomik modifikasyonla olur. Pİ3K/AKT/mTOR yolundaki ana bileşenlerin mutasyonları yanı sıra dışardan gelen anormal aktivasyonlar ile de bu yolda düzensizlikler oluşur. Bu özel sinyalleşme yolundaki yüksek düzeydeki karmaşıklık mTOR bileşenlerinin doku ve hücreye özgü bir şekilde inhibisyonunu ve ekspresyonunu vurgulamaktadır. Bu nedenle YDSK'da patogenezi daha iyi anlayabilmek, bu proteinlerin birbiri ile ilişkisini ortaya koymak ve klinik yansımaları değerlendirebilmek için daha fazla moleküler ve immünohistokimyasal çalışmaya ihtiyaç vardır. Bu çalışmaların sonuçları ışığında meme, akciğer, mide karsinomu ve sarkom gibi çeşitli solid tümörlerde etkinliği gösterilmiş olan mTOR inhibitörleri, overin seröz karsinomlarının tedavisi için alternatif seçenekolabilir.

Sonuç olarak, bu çalışma YDSK hastalarında mTOR ekspresyonunu incelemiş ve klinikopatolojik parametrelerle ilişkisini araştırmıştır. Bulgular, mTOR ekspresyonunun yaş, tümör boyutu, kapsül bütünlüğü, lateralite, LVİ ve PNİ ile ilişkili olmadığını göstermektedir. Ancak, daha fazla araştırma yapılması ve daha büyük hasta gruplarını içeren çalışmaların sonuçları beklenmelidir.

Kaynaklar

1. Siegel RL, Miller KD, Jemal A. Cancer statistics, 2019. CA Cancer J Clin.2019 Jan; 69 (1) :7-34.
2. Altomare DA, Wang HQ, Skele KL, De Rienzo A, Klein-Szanto AJ, Godwin AK, et al. AKT and mTOR phosphorylation is frequently detected in ovarian cancer and can be targeted to disrupt ovarian tumor cell growth. Oncogene.2004 Jul29;23 (34) :5853-7.
3. Bai H, Li H, Li W, Gui T, Yang J, Cao D, et al. The PI3K/AKT/mTOR pathway is a potential predictor of distinct invasive and migratory capacities in human ovarian cancer cell lines. Oncotarget.2015 Sep22;6 (28) :25520-32.
4. Yuan R, Kay A, Berg WJ, Lebwohl D. Targeting tumorigenesis: development and use of mTOR inhibitors in cancer therapy. J Hematol Oncol.2009 Oct 27;2:45.
5. Pourabdollah Toutkaboni M, Farahani M, Sadegh A, Kiani A, Sadr M, Taghavi K, et al. The incidence of mTOR marker in tracheal adenoid cystic carcinoma by immunohistochemical staining. Adv Respir Med.2020;88 (4) :305-312.
6. Li M, Sun H, Song L, Gao X, Chang W, Qin X. Immunohistochemical expression of mTOR negatively correlates with PTEN expression in gastric carcinoma. Oncol Lett.2012 Dec; 4 (6) :1213-1218.
7. Gockley A, Melamed A, Bregar AJ, Clemmer JT, Birrer M, Schorge JO, et al. Outcomes of Women With High-Grade and Low-Grade Advanced-Stage Serous Epithelial Ovarian Cancer. Obstet Gynecol.2017Mar;129 (3) :439-447.
8. Dao F, Schlappe BA, Tseng J, Lester J, Nick AM, Lutgendorf SK, et al. Characteristics of 10-year survivors of high-grade serous ovarian carcinoma. Gynecol Oncol.2016 May;141 (2) : 260-263.
9. Liontos M, Papatheodoridi A, Andrikopoulou A, Thomakos N, Haidopoulos D, Rodolakis A, et al. Management of the Elderly Patients with High-Grade Serous Ovarian Cancer in the REAL-WORLD Setting. Curr Oncol.2021 Mar7;28 (2) :1143-1152.
10. Shinagare AB, O'Neill AC, Cheng S, Somarouthu B, Tirumani SH, Nishino M, et al. Advanced High-Grade Serous Ovarian Cancer: Frequency and Timing of Thoracic Metastases and the Implications for Chest Imaging Follow-up. Radiology.2015;277:733-40.
11. Morency E, Leitao MM Jr, Soslow RA. Low-Stage High-Grade Serous Ovarian Carcinomas: Support for an Extraovarian Origin. Int J Gynecol Pathol.2016May;35 (3) :222-9.
12. Suh-Burgmann E, Brasic N, Jha P, Hung YY, Goldstein RB. Ultrasound characteristics of early-stage high-grade serous ovarian cancer. Am J Obstet Gynecol.2021;225 (4) : 409. e1-409. e8.
13. Chen M, Jin Y, Bi Y, Li Y, Shan Y, Pan L. Prognostic significance of lymphovascular space invasion in epithelial ovarian cancer. J Cancer.2015 Feb27;6 (5) :412-9.
14. Matsuo K, Sheridan TB, Yoshino K, Miyake T, Hew KE, Im DD, et al. Significance of lymphovascular space invasion in epithelial ovarian cancer. Cancer Med.2012Oct;1 (2) :156-64.
15. Liebig C, Ayala G, Wilks JA, Berger DH, Albo D. Perineural invasion in cancer: a review of the literature. Cancer.2009 Aug1;115 (15) :3379-91.
16. Delaney JR, Patel CB, Bapat J, Jones CM, Ramos-Zapatero M, Ortell KK, et al. Autophagy gene haploinsufficiency drives chromosome instability, increases migration, and promotes early ovarian tumors. PLoS Genet.2020 Jan 10;16 (1) :e1008558.
17. Nesic K, Wakefield M, Kondrashova O, Scott CL, McNeish IA. Targeting DNA repair: the genome as a potential biomarker. J Pathol.2018Apr;244 (5) :586-597.
18. Ahmed AA, Etemadmoghadam D, Temple J, Lynch AG, Riad M, Sharma R, et al. Driver mutations in TP53 are ubiquitous in high grade serous carcinoma of the ovary. J Pathol.2010; 221:49-56.
19. Etemadmoghadam D, Weir BA, Au-Yeung G, Alsop K, Mitchell G, George J, et al. Synthetic lethality between CCNE1 amplification and loss of BRCA1. Proc Natl Acad Sci U S A.2013 Nov26;110 (48) :19489-94.
20. Ciriello G, Cerami E, Sander C, Schultz N. Mutual exclusivity analysis identifies oncogenic network modules. Genome Res.2012Feb;22 (2) :398-406.
21. Delaney JR, Patel CB, Willis KM, Haghighiabyaneh M, Axelrod J, Tancioni I, et al. Haploinsufficiency networks identify targetable patterns of allelic deficiency in low mutation ovarian cancer. Nat Commun.2017 Feb 15;8:14423.
22. Bashashati A, Ha G, Tone A, Ding J, Prentice LM, Roth A, et al. Distinct evolutionary trajectories of primary high-grade serous ovarian cancers revealed through spatial mutational profiling. J Pathol.2013Sep;231 (1) :21-34.
23. Joruiz SM, Bourdon JC. p53 Isoforms: Key Regulators of the Cell Fate Decision. Cold Spring Harb Perspect Med.2016;6 :a026039.
24. Bieging KT, Mello SS, Attardi LD. Unravelling mechanisms of p53-mediated tumour suppression. Nat Rev Cancer.2014May;14 (5) :359-70.
25. Silwal-Pandit L, Langerød A, Børresen-Dale AL. TP53 Mutations in Breast and Ovarian Cancer. Cold Spring Harb Perspect Med.2017 Jan 3;7 (1) :a026252.
26. Brachova P, Mueting SR, Carlson MJ, Goodheart MJ, Button AM, Mott SL, et al. TP53 oncomorphic mutations predict resistance to platinum- and taxane-based standard chemotherapy in patients diagnosed with advanced serous ovarian carcinoma. Int J Oncol.2015Feb;46 (2) :607-18.
27. Köbel M, Piskorz AM, Lee S, Lui S, LePage C, Marass F, et al. Optimized p53 immunohistochemistry is an accurate predictor of TP53 mutation in ovarian carcinoma. J Pathol Clin Res.2016 Jul13;2 (4) :247-258.
28. Wing-Cheuk Wong, R, Palicelli A, Hoang L, Singh N. Interpretation of p16, p53 and mismatch repair protein immunohistochemistry in gynaecological neoplasia. Diagn. Histopathol.2020, 26, 257–277.
29. Filippova OT, Selenica P, Pareja F, Vahdatinia M, Zhu Y, Pei X, et al. Molecular characterization of high-grade serous ovarian cancers occurring in younger and olderwomen. Gynecol Oncol. 2021May;161 (2) :545-552.
30. Yang D, Khan S, Sun Y, Hess K, Shmulevich I, Sood AK, et al. Association of BRCA1 and BRCA2 mutations with survival, chemotherapy sensitivity, and gene mutator phenotype in patients with ovarian cancer. JAMA.2011 Oct12;306 (14) :1557-65.
31. Meisel JL, Hyman DM, Garg K, Zhou Q, Dao F, Bisogna M, et al. The performance of BRCA1 immunohistochemistry for detecting germline, somatic, and epigenetic BRCA1 loss in high-grade serous ovarian cancer. Ann Oncol.2014Dec;25 (12) :2372-2378.
32. Teixeira LA, Candido Dos Reis FJ. Immunohistochemistry for the detection of BRCA1 and BRCA2 proteins in patients with ovarian cancer: a systematic review. J Clin Pathol.2020; 73:191-196.
33. Kuhn E, Wang TL, Doberstein K, Bahadirli-Talbott A, Ayhan A, Sehdev AS, et al. CCNE1 amplification and centrosome number abnormality in serous tubal intraepithelial carcinoma: further evidence supporting its role as a precursor of ovarian high-grade serous carcinoma. Mod Pathol.2016Oct;29 (10) :1254-61.

34. Hwang HC, Clurman BE. Cyclin E in normal and neoplastic cell cycles. Oncogene.2005 Apr18;24 (17) :2776-86.
35. Grabiner BC, Nardi V, Birsoy K, Possemato R, Shen K, Sinha S, et al. A diverse array of cancer-associated MTOR mutations are hyperactivating and can predict rapamycin sensitivity. Cancer Discov.2014May;4 (5) :554-63.
36. Mabuchi S, Kuroda H, Takahashi R, Sasano T. The PI3K/AKT/mTOR pathway as a therapeutic target in ovarian cancer. Gynecol Oncol.2015Apr;137 (1) :173-9.
37. Andorfer P, Heuwieser A, Heinzel A, Lukas A, Mayer B, Perco P. Vascular endothelial growth factor A as predictive marker for mTOR inhibition in relapsing high-grade serous ovarian cancer. BMC Syst Biol.2016 Apr 18;10:33.
38. Mabuchi S, Hisamatsu T, Kimura T. Targeting mTOR signaling pathway in ovarian cancer. Curr Med Chem.2011;18 (19) :2960-8.
39. TanwarPS, Zhang L, Kaneko-Tarui T, Curley MD, TaketoMM, Rani P, et al. Mammalian target of rapamycin is a therapeutic target for murine ovarian endometrioid adenocarcinomas with dysregulated Wnt/β-catenin and PTEN. PLoS One.2011;6 (6) :e20715.
40. Cheaib B, Auguste A, Leary A. The PI3K/Akt/mTOR pathway in ovarian cancer: therapeutic opportunities and challenges. Chin J Cancer.2015Jan;34 (1) :4-16.
41. Guo H, Zhong Y, Jackson AL, Clark LH, Kilgore J, Zhang L, et al. Everolimus exhibits anti-tumorigenic activity in obesity-induced ovarian cancer. Oncotarget.2016 Apr 12;7 (15) : 20338-56.
42. Gately K, Al-Alao B, T Dhillon, Mauri F, Cuffe S, Seckl M, et al. Overexpression of the mammalian target of rapamycin (mTOR) and angioinvasion are poor prognostic factors in early stage NSCLC: a verification study. Lung Cancer.2012Feb;75 :217-22.
43. Li M, Sun H, Song L, Gao X, Chang W, Qin X. Immunohistochemical expression of mTOR negatively correlates with PTEN expression in gastric carcinoma. Oncol Lett.2012 Dec; 4 (6) :1213-1218.
44. Wu S, Sun C, Tian D, Li Y, Gao X, He S, Li T. Expression and clinical significances of Beclin1, LC3 and mTOR in colorectal cancer. Int J Clin Exp Pathol.2015 Apr1;8 (4) :3882-91.
45. Walsh S, Flanagan L, Quinn C, Evoy D, McDermott EW, Pierce A, et al. mTOR in breast cancer: differential expression in triple-negative and non-triple-negative tumors. Breast.2012 Apr; 21 (2) :178-82.
46. KruckS, BedkeJ, HennenlotterJ, OhneseitPA, KuehsU, SengerE, SievertKD, Stenzl
A. Activation of mTOR in renal cell carcinoma is due to increased phosphorylation rather than protein overexpression. Oncol Rep.2010 Jan;23 (1) :159-63.
47. Park SJ, Lee TJ, Chang IH. Role of the mTOR Pathway in the Progression and Recurrence of Bladder Cancer: An Immunohistochemical Tissue Microarray Study. Korean J Urol.2011Jul;52 (7) :466-73.
48. Castellvi J, Garcia A, Rojo F, Ruiz-Marcellan C, Gil A, Baselga J, et al. Phosphorylated 4E binding protein 1: a hallmark of cell signaling that correlates with survival in ovarian cancer. Cancer.2006 Oct15;107 (8) :1801-11.
49. Yu G, Wang J, Chen Y, Wang X, Pan J, Li G, et al. Overexpression of phosphorylated mammalian target of rapamycin predicts lymph node metastasis and prognosis of chinese patients with gastric cancer. Clin Cancer Res.2009 Mar1;15 (5) :1821-9.
50. Wen M, Li B, Cao X, Weng C, Wu Y, Fang X, et al. Clinical significance of aberrant mammalian target of rapamycin expression in stage IIIB colon cancer. Oncol Lett.2014 Sep;8 (3) : 1080-1086.

PBS-035 [Jinekopatoloji] [Özet Metin]

UTERUSUN ATİPİK POLİPOİD ADENOMYOMASI, OLGU SERİSİNDE KLİNİKOPATOLOJİK ÖZELLİKLER

Büşra Öztürk Temel[1], *Hilal Kandemir*[1], *Mustafa Bağcı*[2], *Canan Kelten Talu*[1]
[1]Sağlık Bilimleri Üniversitesi, İzmir Tıp Fakültesi, Tıbbi Patoloji ABD, Tepecik Eğitim ve Araştırma Hastanesi, İzmir
[2]Sağlık Bilimleri Üniversitesi, İzmir Tıp Fakültesi, Jinekoloji Onkoloji ABD, Tepecik Eğitim ve Araştırma Hastanesi, İzmir

ÖZET

Amaç: Atipik polipoid adenomyoma (APA), genellikle premenopozal kadınlarda görülen ender bir intrauterin polipoid lezyondur. Benign myomatöz veya fibromyomatöz bir stromada, yapısal kompleksite gösteren düzensiz glandüler yapıların arada skuamöz morul içeren dizaynından oluşur. Lezyonun kesin tanısı histopatolojik inceleme gerektirir. APA odaklarında izlenen immünhistokimyasal ve moleküler değişikliklerin atipili endometrial hiperplazi ve düşük dereceli endometrioid karsinoma benzerliği nedeniyle günümüzde endometrial karsinom gelişimi için öncül bir lezyon olarak düşünülmektedir. Bu çalışmada, merkezimizde APA tanısı almış olguların klinik-patolojik özelliklerini sunmayı amaçladık.

Gereç ve Yöntem: 2011-2023 yılları arasında APA tanısı almış olgular bilgisayar kayıt sisteminden tarandı. Lam ve bloklarına arşivden ulaşılabilen olgular çalışmaya dahil edildi. Olgulara ait histopatolojik özellikler (polipoid yapılanma, fibromuskuler stroma, düzensiz glandüler yapılanma, skuamöz morül) ile immünhistokimyasal boyanma bulguları (Östrojen, Progesteron, Ki-67, MLH1, PMS2, MSH2, MSH6) mikroskobik olarak yeniden değerlendirildi. Klinik takip verileri elde edildi.

Bulgular: Toplam 12 APA tanılı olgudan, 10 olguya ait lam ve bloklara ulaşılabildi. Olgularda median yaş 35 (20-62) idi. Klinik belirtiler; 10 olguda menometroraji, 4 olguda anemi, 2 olguda infertilite idi. Soy geçmiş analizinde, bir olguda anneannede kolon, teyzede endometrioid karsinom bilgisi edinildi.3 olguda APA'ya eşlik eden iyi diferansiye endometrioid karsinom saptandı. Olguların ortalama takip süresi 47, 4 ay (3-128) idi. İmmünohistokimyasal incelemede, lezyonun glandüler bileşeninde Östrojen ile ortalama %91.1, Progesteron ile %88, 9 oranında nükleer boyanma izlendi. Ki-67 indeksi ortalama %14.2 idi. Olguların tamamında DNA yanlış eşleşme tamir proteinlerinde (MLH1, PMS2, MSH2, MSH6) nükleer ekspresyon korunmuştu (MSI-stabil). Altı olguda tedavi histerektomi ile sağlanırken üç olguda klinik tedavi bilgisine erişilemedi.

Sonuç: APA tanılı olgularımız literatür verileriyle uyumlu olarak genellikle menometroraji şikayetiyle başvuran premenopozal dönemdeki kadınlardan oluşmaktaydı. Tipik histolojik bulgular dışında bazı olgularda lobüler yapılanma izlendi. APA'ya eşlik eden endometrioid karsinom alanlarında ER/PR/Ki-67 ekspresyon düzeylerinde ve MSI bakımından fark saptamadık. APA, olguların genellikle genç yaşta olması ve fertilite koruma isteği nedeniyle endometrial karsinomdan ayırıcı tanısı önem gösteren bir lezyondur.

Anahtar Kelimeler: Atipik polipoid adenomyoma, klinikopatolojik özellikler, uterus

PBS-036 [Diğer Konular] [Özet Metin]

MATERYALİN KLİNİKTEN PATOLOJİ LABORATUVARINA YOLCULUĞU: KLİNİK BRANŞ ASİSTANLARI BU SÜRECİ NE KADAR BİLİYOR?

Gülşah Kolak Gözüküçük[1], Begüm Çalım Gürbüz[1], İrem Güvendir[2], Tuçe Söylemez Akkurt[1], Şenay Erdoğan Durmuş[3]

[1]Başakşehir Çam ve Sakura Şehir Hastanesi, Tıbbi Patoloji Bölümü, İstanbul

[2]Ümraniye Eğitim ve Araştırma Hastanesi, Tıbbi Patoloji Bölümü, İstanbul

[3]Prof. Dr. Cemil Taşçıoğlu Şehir Hastanesi, Tıbbi Patoloji Bölümü, İstanbul

ÖZET

Amaç: Patoloji laboratuvarlarının tasarımı üç aşamada gerçekleşir: preanalitik, analitik ve postanalitik süreçler (1). Materyalin patoloji laboratuvarına gönderilmesi preanalitik aşamanin en önemli adımlarından biridir. Bu noktada herhangi bir kusur meydana gelirse, sonraki aşamaları etkileyebilir ve hatalı tanıya yol açabilir. Bu süreç, uzmanlık eğitiminin bir parçası olmalıdır. Bu çalışmanın amacı, patoloji laboratuvarına materyal gönderen branşlardaki asistanların bilgi düzeyleri ve günlük uygulamalarının belirlenmesidir.

Gereç ve Yöntem: Biyopsi/rezeksiyon ve sitoloji materyallerinin patoloji laboratuvarına gönderilmek üzere uygun şekilde hazırlanması ve taşınması hakkında Google Forms kullanılarak 34 soruluk anket hazırlanmıştır. Soruların hazırlanmasında kılavuzlar ve güncel yayınlardan derlenen bilgilerden faydalanılmıştır. Anket, günlük patoloji gönderim rutininde karşılaşılan temel sorunlara (solüsyon miktarı, biyopsi/rezeksiyon örneklerinin ve efüzyon sıvılarının mesai sonrası durumu vb.) dayalı olarak tasarlanmış ve patoloji bölümüne materyal gönderen branşlardan 154 asistan tarafından yanıtlanmıştır. Yanıtları değerlendirmek için Likert ölçekleme ve tek yanıtlı çoktan seçmeli sorular kullanılmıştır. Asistanların günlük rutinleri ve bilgi düzeyleri istatistiksel olarak analiz edilmiştir. Örnek soru ve cevaplar Şekil 1 ve Şekil 2'de gösterilmiştir.

Bulgular: Ortalama yaş 29, 1 ± 3, 04 (24-42 yaş) iken, katılımcıların %63'ü erkekti. Katılımcıların %67'si cerrahi branş asistanı olup, %33'ü cerrahi dışı branşlardandı. Yanıt verenlerin çoğunluğunu (%66, n=103) deneyimli asistanlar (> 2 yıl) oluşturuyordu. Deneyimli asistanlar ve cerrahi bölüm asistanlarının patoloji laboratuvarına biyopsi/rezeksiyon gönderirken kendilerini istatistiksel olarak anlamlı düzeyde "yeterli" veya "çok yeterli" olarak değerlendirdikleri görüldü (sırasıyla P = 0.004 ve P = 0.008). Frozen inceleme öncesinde asistanların %66'sı (n = 60) "genellikle" veya "her zaman" patoloji bölümüne bilgi verildiğini belirtmiştir. Deneyimli asistanların (>2 yıl) biyopsi/rezeksiyon ile ilgili doğru cevapları istatistiksel olarak daha yüksek bulunurken, sitoloji materyalleri ile ilgili sorular için istatistiksel anlamlı fark yoktu (sırasıyla p=0.005, p=0.24).

Sonuç: Klinik branş asistanlarının patoloji süreci ile ilgili bilgileri konusunda literatürde calisma bulunmamaktadir. Çalışmamız ile literatüre bu konuda katki sağlamış bulunmaktayiz. Mesleki uygulamaların asistanlık egitimindeki deneyimlere göre şekillendiği konusuna ilgi giderek artmaktadır (2). Bizim calışmamızda da, deneyimli asistanların biyopsi/rezeksiyon materyali sürecinde kendilerini daha bilgili hissettikleri gözlemlenmiştir. Frozen inceleme, bir konsültasyon sürecidir ve hızlı patolojik tanı ile cerrahinin yönetiminde önemli rol oynar (3). Araştırmamız, cerrahi bölüm asistanlarının frozen inceleme ve bu süreçteki iyi iletişimin öneminin farkında olduklarını göstermiştir. Calışmamızda asistanların sitoloji materyalleri ile ilgili bilgilerinin yetersiz olduğu görülmüş, bu konuda daha fazla bilgi edinmeleri gerektigi ortaya konmuştur. Klinikopatolojik toplantılar süreçteki sorunları çözmek için umut vaad etmektedir.

Anahtar Kelimeler: asistan, biyopsi, eğitim, patoloji, rezeksiyon, sitoloji

Kaynaklar

1. Nakhleh RE. Designing a quality improvement plan. In: Nakhleh RE, Fitzgibbons PL, eds. Quality Management in Anatomic Pathology: Promoting Patient Safety Through Systems Improvement and Error Reduction. The College of American Pathologists; 2005:5-8.
2. Johnson CE. The transformative process of residency education. Acad Med.2000;75 (6) :666-669.
3. Taxy JB. Frozen section and the surgical pathologist: a point of view. Arch Pathol Lab Med.2009;133 (7) :1135-1138

PBS-037 [Baş ve Boyun Patolojisi] [Özet Metin]

ÇOK NADİR BİR FÜZYON VAKASI: SİNONAZAL KAVİTEDE EWSR1- COLCA2 (POU2AF3) FÜZYONU TAŞIYAN SARKOM

Sırma Çetin[1], İsmail Yılmaz[3], Doğu Vurallı Bakkaloğlu[1], Mehmet Çelik[2], Bilge Bilgiç[1], Yasemin Özlük[1]
[1]istanbul Üniversitesi, Patoloji Anabilim Dalı, İstanbul
[2]istanbul Üniversitesi, KBB Anabilim Dalı, İstanbul
[3]istanbul Sultan Abdülhamid Han Eğitim Ve Araştırma Hastanesi, Tıbbi Patoloji Anabilim Dalı, İstanbul

ÖZET

Giriş: Literatürde 1/10000 'den az olguda bildirilmiş olan EWSR1- COLCA2 füzyonu gösteren sarkom ilk olarak sinonazal bölgede tanımlanmış olup, ekstranazal EWSR1 veya FUS geni ile COLCA2 füzyonu taşıyan vakalar da bildirilmiştir. Sinonazal bölgenin sarkomları nadir olup, adamantinoma - benzeri Ewing sarkomu ve bifenotipik sinonazal sarkom bunlara örnektir.

Olgu: Olgumuz burun tıkanıklığı şikayetiyle 2016 yılında kliniğe başvuran 62 yaşında erkek hastadır. Nazal kavitesinde polipoid görünümde lezyon saptanmış, görüntülemelerinde vücutta ek odak bulunmaması üzerine lokal eksizyon yapılmıştır. Lezyon dış merkezde "Glomanjiyoperistom" tanısı almış, 2020 yılında burun tıkanıklığı şikayetiyle yapılan klinik değerlendirmede nazal kavite sağ kanatta lokalize, büyük çapı 2.5 cm olan polipoid, parlak sarı renkte, yumuşak lezyon saptanarak nüks olarak düşünülerek eksize edildi. Hastaya ait her iki materyal birimimizde tekrar değerlendirildi. Histopatolojik incelemede pleomorfizm ve belirgin nükleoller gösteren yuvarlak hücreli ve iğsi hücrelerden oluşan fasiküler alanlar içeren, kalın damarların bulunduğu tümöral infiltrasyon izlendi. Yapılan geniş immünhistokimyasal panelde PSK, NKX2.2, DUX4, ETV4, BCOR, CCNB3, WT-1, p40, SMA, S100, Melan A, STAT6, ERG, CD30, OCT3/4, Glipikan3, CDX2, Kalretinin ve İnhibin negatif; CD99 yaygın (+), C-KİT (+), EMA fokal (+) saptandı. EWSR1 "break-apart" prob ile yapılan FISH analizinde %57 hücrede sinyallerde ayrışma saptandı. RT-PCR analizinde EWSR1- FLİ1 ve EWSR1- ERG füzyonları saptanmaması üzerine sarkom paneli uygulanan yeni nesil dizileme incelemesinde EWSR1- COLCA2 (POU2AF3) füzyonu saptandı.2020 yılında kemoterapi rejimi alan hasta, takibinde hastalıksız seyretti.

Sonuç: Sinonazal kavitede yuvarlak hücre morfolojili lezyonlarda NUT karsinomu, SMARCA4/ SMARCB1 kaybı gösteren karsinom yanı sıra sarkomlardan öncelikle Ewing sarkomu ve alveolar rabdomyosarkom ayırıcı tanıda akla gelmektedir. EWSR1- COLCA2 füzyonu gösteren sarkom gibi nadir ve yeni antiteler tanımlanmaktadır. EWSR1- COLCA2 füzyonu gösteren sarkomda görülen CD99 (Mic2) pozitifliği ve EWSR1 "break-apart" FISH pozitifliği Ewing sarkomu ile karışmasına neden olmakla birlikte Ewing sarkomunda iğsi morfoloji ve belirgin pleomorfik hücreler izlenmemektedir. Olgumuz sinonazal bölgede, yuvarlak/iğsi hücreli, pleomorfik morfolojili lezyonlarda ayırıcı tanıya giren bu nadir antiteye örnek oluşturmaktadır.

Anahtar Kelimeler: EWSR1- COLCA, sinonazal bölge, yuvarlak hücre/ iğsi hücre morfolojisi

Kaynaklar

1. Recurrent EWSR1-COLCA2 Fusions Define a Novel Sarcoma With Spindle/Round Cell Morphology and Strong Predilection for the Sinonasal Tract PMID:36580038
2. POU2AF3-rearranged sarcomas: A novel tumor defined by fusions of EWSR1 or FUS to a gene formerly designated COLCA2 PMID: 36862145
3. Detection of salivary gland and sinonasal fusions by a next generation sequencing based, ligation-dependent, multiplex RT-PCR assay PMID:37350081

PBS-038 [Baş ve Boyun Patolojisi] [Özet Metin]

LARİNGEAL EPİTELYAL DİSPLAZİLERDE NANOG VE SOX2 İMMÜNOHİSTOKİMYASININ TANIYA KATKISI

Melisa Seray Melengiç Koç, Sena Ecin, Kenan Barış Bingül, Cem Leblebici
Sağlık Bilimleri Üniversitesi, İstanbul Eğitim Araştırma Hastanesi, Tıbbi Patoloji Ana Bilim Dalı, İstanbul

ÖZET

Amaç: Laringeal epitelyal displazi larenks mukozanın skuamöz epitelinde, invaziv skuamöz hücreli karsinoma (SHK) ilerleme riskinin artmasıyla ilişkili, genetik değişikliklerin birikmesinin neden olduğu mimari ve sitolojik değişikliklerin bir spektrumu olarak tanımlanır. Laringeal SHK'larda morbidite ve mortalite yüksek olduğu için prekürsör lezyonlarını doğru tanımak hastanın prognozu açısından önemlidir.

Son yıllarda yapılan çalışmalarda laringeal epitelyal displazilerin tanısında, SOX2 ve NANOG immünbelirteçleri umut vaat edici görünmektedir. NANOG, bir transkripsiyon faktörüdür, pluripotent kök hücrelerin kendini yenileme yeteneğini ve farklılaşma potansiyelini sürdürmesinde önemli bir rol oynar. SOX2 ise başka bir transkripsiyon faktörüdür ve embriyonik kök hücrelerin kendini yenileme yeteneğini ve nöral farklılaşmayı düzenler.

Bu çalışmada H&E boyama ile değerlendirilen biyopsilerde NANOG ve SOX2 immünbelirteçlerinin kullanılmasının tanı ve eğitim sürecindeki katkılarının incelenmesi amaçlanmıştır

Gereç ve Yöntem: Merkezimizde 2023 yılı içerisinde, laringeal epitelyal displazi şüphesi ile örneklenen 51 adet laringeal punch biyopsi materyali incelendi. Değerlendirmede iki aşamalı derecelendirme sistemi kullanıldı (Dünya Sağlık Örgütünün 2022 yılı kitapçığı). Önce H&E boyalı preparatlar 2 asistan ve 1 uzman hekim tarafından değerlendirildi. Aynı vakalara daha sonra NANOG ve SOX2 immunhistokimyasal incelemeleri yapılarak değerlendirme tekrar edildi. Tanı uyumsuzluğu

olan vakalar üç araştırmacı ve daha deneyimli farklı bir uzman patolog ile birlikte yeniden değerlendirilerek uzlaşı sonuçları mutlak tanı kabul edildi.

Bulgular: Çalışmada H&E boyalı kesitlere verilen tanılar ile NANOG ve SOX2 immünbelirteçlerinin kullanıldığı durumda verilen tanılar mutlak kabul edilen tanılar ile kıyaslandı.1. asistan hekimin biyopsilerin %16'sinde doğru tanıya yaklaşırken %12'sinde doğru tanıdan uzaklaştığı görüldü, 2. asistan hekimin biyopsilerin %18'inde doğru tanıya yaklaşırken %16'sinde doğru tanıdan uzaklaştığı görüldü ve uzman hekimin biyopsilerin %14'inde doğru tanıya yaklaştırırken, doğru tanıdan uzaklaşmadığı izlendi.

Sonuç: Asistan doktor veya uzmanlık eğitimine yeni başlayan meslektaşlarımızın laringeal epitelyal displazilerin tanısında NANOG ve SOX2 immünbelirteçlerini kullanmasının eğitim ve doğru tanı verme sürecinde faydalı bir enstürman olabileceği gibi aynı zamanda tecrübesiz gözlerde yanılgıya yol açabileceği düşünüldü.

Anahtar Kelimeler: Laringeaş dsiplazi, nanog immünbelirteç, sox2 immünbelirteç

PBS-039 [Hematopatoloji] [Özet Metin]

KLİNİK VE PATOLOJİK BULGULARIYLA CASTLEMAN HASTALIĞI: 43 OLGULUK İKİ MERKEZLİ ÇALIŞMA

Elif Tuncel[1], Büşra Özbek[3], Seher Yüksel[1], Merve Aydoğan[2], Ahmet Tuğrul Eruyar[3], Selami Kocak Toprak[2], Gülşah Kaygusuz[1]

[1]Ankara Üniversitesi Tıp Fakültesi, Tıbbi Patoloji Ana Bilim Dalı, Ankara
[2]Ankara Üniversitesi Tıp Fakültesi, Hematoloji Bilim Dalı, Ankara
[3]Kocaeli Üniversitesi Tıp Fakültesi, Tıbbi Patoloji Ana Bilim Dalı, Kocaeli

ÖZET

Amaç: Nadir bir lenfoproliferatif hastalık olan ve çeşitli klinik subtiplere sahip Castleman Hastalığı (CH); son Dünya Sağlık Örgütü (DSÖ) sınıflamasına dahil edilen heterojen bir hastalıktır. İki merkezli yapılan bu çalışmada amacımız, CH tanılı olguların klinikopatolojik özelliklerini güncel literatür bilgileri eşliğinde sunmaktır.

Gereç ve Yöntem: Ankara Üniversitesi ve Kocaeli Üniversitesi Tıp Fakültesi hastaneleri Patoloji departmanında, 2006-2023 yılları arasında değerlendirilmiş 43 olgunun klinikopatolojik özellikleri retrospektif olarak değerlendirilmiştir.

Bulgular: Olguların 31'i unisentrik 10'u multisentrik CH'dır. Unisentrik hastalarda yaş ortalaması 32, 1 (10-65 yaş) iken 14'ü kadın, 17'si erkek hastadır. Multisentrik hastaların yaş ortalaması 62 (40-84 yaş) iken 6'sı kadın, 4'ü erkek hastadır. En sık tutulum bölgesi unisentrik hastalarda servikal lenf nodu, multisentrik hastalarda aksiller lenf nodudur. Histopatolojik olarak; unisentrik olguların tümü hyalin vasküler tip; multisentrik hastaların 6'sı HHV8 ilişkili, 1'i TAFRO ilişkili ve 3' ü sınıflandırılamayan gruptadır. HHV8 ilişkili hastaların yaş ortalaması 67, 1 (40-84 yaş) iken TAFRO tanılı tek olgu 44 yaşındaki erkek hastadır. Sınıflandırılamayan olguların yaş ortalaması 57, 6 (54-65 yaş) iken; 1 olguda eşlik eden sistemik lupus eritematozus ve skleroderma ve diğer olguda ise klasik tip Hodgkin lenfoma varlığı tespit edilmiştir. Laboratuar verileri incelendiğinde; multisentrik olgularda sedimentasyon, CRP ve ferritin düzeylerinde yükseklik, anemi, trombositopeni, hipoalbüminemi ortak bulgulardandır. Unisentrik olguların laboratuar verilerinde belirgin anormallik ya da klinik semptom mevcut değildir. Kemik iliği biyopsisinden tanı verilen iki hastanın takiplerinde nodal biyopsi alınmadığından tiplendirme yapılamamıştır.

Sonuç: Olgularımızın klinikopatolojik özellikleri literatür verilerine uygun olacak şekilde, çoğu hastanın unisentrik grupta yer aldığı ve yaş ortalamasının daha düşük olduğu saptanırken multisentrik grupta yer alanların ise laboratuvar ve klinik verileri ile değerlendirildiğinde sistemik inflamatuar tablo izlenebilmektedir. Bu serinin, ülkemizdeki olguların karakteristiğini ortaya koyan detaylı bulgular eşliğinde literatüre katkı sağlayacağı düşünülmektedir.

Anahtar Kelimeler: Castleman, Hyalin vasküler, lenf nodu, multisentrik, TAFRO, unisentrik

PBS-040 [Hematopatoloji]

İMMÜN-AYRICALIKLI BÖLGELERİN BÜYÜK B HÜCRELİ LENFOMALARINDA PD-L1 EKSPRESYONUN PROGNOZDA ÖNEMİ

Tugba Toyran[1], Melek Ergin[1], Şeyda Erdoğan[1], Kadir Oktay[2], Suzan Zorludemir[1]

[1]Çukurova Üniversitesi Tıp Fakültesi Tıbbi Patoloji Ana Bilim Dalı, Adana
[2]Çukurova Üniversitesi Tıp Fakültesi Beyin ve Sinir Cerrahisi Ana Bilim Dalı, Adana

ÖZET

Amaç: Primer santral sinir sistemi diffüz büyük B hücreli lenfoma (PSSS-DBBHL), beyin, spinal kord, leptomeninkler ve orbitada ortaya çıkan, yüksek dereceli lenfomalardır.2022 Dünya Sağlık Örgütü sınıflamasında, benzer immünofenotipik ve moleküler özellikler nedeniyle, PSSS, vitreoretinal ve testis DBBHL'ları, artık immün-ayrıcalıklı bölgelerin Büyük B Hücreli Lenfoması (BBHL) başlığı altında tanımlanmaktadır. Tümör hücreleri, immün sistemden kaçmak için bazı fenotipik ve genetik özellikler kazanabilir. Örneğin primer testiküler lenfoma ve PSSS lenfomalı hastaların büyük bir yüzdesinde, 9p24.1 lokusunu içeren programlanmış ölüm ligandı (PD-L1, PD-L2) kopya sayısı değişiklikleri ve/veya translokasyonlar görülebilmektedir. Bu çalışmanın

amacı oldukça kötü prognoz gösteren immün ayrıcalıklı bölge tümörlerinde PD-L1 ekspresyon düzeylerini belirleyip bunun prognoz ve sağkalım üzerindeki etkilerini araştırmaktır.

Gereç ve Yöntem: Çalışmaya Çukurova Üniversitesi Tıp Fakültesi Tıbbi Patoloji Anabilim Dalı'nda 2014-2022 yılları arasında, SSS ve testiste DBBHL tanısı almış 39 hasta dahil edilmiştir. Olgulara, PD-L1 belirteci immünohistokimyasal yöntem ile uygulanmıştır. Olgularda, yaş, cinsiyet, tümörün yerleşim yeri, ki67 oranı hasta raporlarından retrospektif olarak elde edilmiştir.

Bulgular: Çalışmaya dahil edilen 39 hastanın, 14'ü (%35, 9) kadın, 25'i (64, 1) erkektir. Yaş ortalaması 53 olarak belirlenmiştir. Lenfomaların 32'si (%82, 1) SSS, 7'si (%17, 9) testis yerleşimlidir. Olgularımızdan 8'inde (%20, 5) PD-L1 pozitif olarak saptanmıştır. PD-L1 pozitif olgularda ortalama yaşam süresi 53 ay iken PD-L1 negatif olgularda 42 aydır. Ancak bu fark istatistiksel olarak anlamlı bulunmamıştır. PD-L1 pozitif olguların %87, 5'i germinal merkez dışı fenotip göstermekte olup bu fark istatistiksel olarak anlamlı bulunmuştur. (p: 0, 020)

Sonuç: Çalışmamızda PD-L1 negatif DBBHL tanılı hastalar, PD-L1 pozitif DBBHL tanılı hastalara kıyasla daha düşük genel sağkalıma sahiptir. Literatürde tümör ilişkili makrofajlar tarafından eksprese edilen yüksek PD-L1 oranlarının daha iyi prognoz ve daha düşük nüks oranı ile ilişkili olduğunu gösteren çalışmalar mevcuttur. Sistemik DBBHL tanılı hastalara göre daha kötü prognoza sahip olan bu bölge lenfomalarında, immünolojik olarak izlenen bu yolaklar, gelecekteki hedefe yönelik tedavi edilebilir alt grupların belirlenmesinde kullanılabilir. Bu nedenle büyük önem taşımaktadır.

Anahtar Kelimeler: İmmün-Ayrıcalıklı Bölge, Santral sinir sistemi, Testis, Diffüz büyük B hücreli lenfoma, PD-L1

Amaç

Primer santral sinir sistemi diffüz büyük B hücreli lenfoması (PSSS-DBBHL), beyin, spinal kord, leptomeninkler ve orbitada ortaya çıkan, yüksek dereceli lenfomalardır. Hem aktive B hücreleri hem de germinal merkez B hücreleri ile ortak genetik özellikler paylaşır. Vakaların çoğu (%67-96), Hans algoritmasına göre, aktive B hücresi/germinal merkez dışı B hücre alt tipindedir.2022 Dünya Sağlık Örgütü sınıflamasında, benzer immünofenotipik ve moleküler özellikler nedeniyle, PSSS, vitreoretinal ve testis DBBHL'ları, artık immün-ayrıcalıklı bölgelerin Büyük B Hücreli Lenfoması (BBHL) başlığı altında tanımlanmaktadır (1, 2).

Tümör hücreleri, immün sistemden kaçmak için bazı fenotipik ve genetik özellikler kazanabilir. Literatürde birçok çalışmada, tümör ile ilişkili lenfositler (TİL) ve makrofajlar (TİM) gibi tümör mikroçevresini oluşturan inflamatuvar hücrelerin ve immün kontrol noktası elemanlarının DBBHL'da sağkalım ve konak savunması ile yakından ilişkilendirilmiştir. TİL varlığı gösteren tümörlerde prognoz daha iyidir (3, 4).

Programlanmış hücre ölümü-1 (PD1) /programlanmış ölüm ligandı 1 (PD-L1) bağışıklık kontrol noktası genleri, immün sistemden önemli bir kaçış mekanizması sağlar. PD-L1 (CD274 molekülü) geni, tümör hücreleri tarafından eksprese edilen bir immün inhibitör reseptör ligandını kodlar. Kodlanan protein reseptörünün PD1 ile etkileşimi, T hücre aktivasyonunu ve sitokin üretimini inhibe ederek, sitotoksik T hücre inaktivasyonu yoluyla tümör hücreleri için bir bağışıklık kaçış noktası sağlar. PD1 ve PD-L1 ekspresyonunun birçok kanserde sağkalım ve terapötik yanıtlarla ilişkili olduğu gösterilmiştir. Bu nedenle PD1/PD-L1 yolu, kanser immünoterapisinde bağışıklık fonksiyonunu yeniden sağlamak için çekici bir hedef olarak ortaya çıkmıştır (3, 5, 6).

Örneğin primer testiküler lenfoma ve PSSS-DBBHL'nın büyük bir yüzdesinde 9p24.1 lokusunu içeren programlanmış ölüm ligandı (PDL-1, PDL-2) kopya sayısı değişiklikleri ve/veya translokasyonlar görülebilmektedir. PD-L1 bu vakaların yaklaşık %30'unda ekspresyon göstermektedir (1, 2, 5).

Bu çalışmanın amacı oldukça kötü prognoz gösteren immün ayrıcalıklı bölge tümörlerinde PD-L1 ekspresyon düzeylerini belirleyip, bunun prognoz ve sağkalım üzerindeki etkilerini araştırmaktır.

Gereç ve Yöntem

Bu çalışmaya Çukurova Üniversitesi Tıp Fakültesi Patoloji Anabilim Dalı'nda 2014-2022 yılları arasında SSS ve testiste DBBHL tanısı almış 39 hasta dahil edilmiştir. Daha öncesinde veya eş zamanlı farklı lokalizasyonlarda DBBHL tanısı alan hastalar hariç tutulmuştur. Olgulara ait parafin bloklara, PD-L1 belirteci (SP142 Roche/Ventana, Rotkreuz, İsviçre) immünohistokimyasal yöntem ile uygulanmıştır. Pozitif kontrol dokusu olarak tonsil kullanılmıştır. Olgularda, yaş, cinsiyet, tümörün yerleşim yeri, ki67 oranı ve Hans algoritmasında kullanılan CD10, MUM-1, BCL-6 belirteçlerin sonuçları hasta raporlarından retrospektif olarak elde edilmiştir. Tümör hücreleri tarafından PD-L1 ekspresyonunun değerlendirilmesi için Olympus marka BX51 ışık mikroskobu kullanıldı. Değerlendirme aşamasında öncelikle preperatlar x50 objektifle tarandı. PD-L1 için hem hücre yüzeyinde membranöz hem de sitoplazmik granüler boyama kaydedildi. Pozitif hücrelerin yüzdesi %1 veya daha fazla ise pozitif kabul edildi (Resim 1).

İstatistiksel analiz

İstatistiksel olarak veriler SPSS 22 (Statistical Package for Social Science) paket programında analiz edilmiştir. Analizlerde frekans, yüzdeler, sayımla belirlenen verilerin analizinde Ki kare testleri kullanılmıştır. P değerleri 0.05'in altında hesaplandığında istatistiksel olarak anlamlı kabul edilmiştir.

Bulgular

Çalışmaya dahil edilen 39 hastanın, 14'ü (%35, 9) kadın, 25'i (64, 1) erkektir. Yaş ortalaması 53 (9-80) olarak belirlenmiştir. Lenfomaların 32'si (%82, 1) SSS, 7'si (%17, 9) testis yerleşimlidir. Ki67 ile proliferasyon indeksi ortalama %80'dir. Olgularımızdan 8'inde (%20, 5) PD-L1 pozitif olarak saptanmıştır. Bu olgularımızdan 3'ü testis yerleşimli iken 5'i SSS yerleşimlidir. Ortalama takip süresi 19 aydır (1-89). PD-L1 pozitif olgular-

da ortalama yaşam süresi 53 ay iken PD-L1 negatif olgularda 42 aydır. Ancak bu fark istatistiksel olarak anlamlı değildir. PD-L1 pozitif olguların %87, 5'i germinal merkez dışı fenotip göstermekte olup bu fark istatistiksel olarak anlamlı bulunmuştur. (p:0, 020)

Sonuç

Tümör hücreleri, konak immün sisteminden, çeşitli kaçış stratejileri geliştirebilmektedir. Lenfomalarda immüm kaçış mekanizmaları arasında özellikle TİL'ler veya TİM'lar ve T lenfositlerin yüzeyindeki PD1'in makrofajların yüzeyinde bulunan PD-L1 ligandı ile etkileşiminde yer alan immün kontrol noktalarının düzensizliği yer alır. Lenfoid malignitelerde PD-L1 yeniden düzenlemelerinin, immün kaçışı destekleyen ve agresifliğin artmasına katkıda bulunan PD-L1'in anormal ekspresyonuna yol açtığı da rapor edilmiştir (7, 8).

Literatürde DBBHL'larda PD-L1 ekspresyonu yaklaşık %20-30 oranında saptanmıştır (5, 9). Çalışmamızda vaka sayımızın az olması limitasyon oluştursa da PD-L1 ekspresyon oranımız literatürle uyumlu olarak %20, 5'tir. Chapuy ve ark. PSSS-DBBHL'ların %6'sında (4/66) ve primer testis lenfomalarının %4'ünde (2/50) PDL1 veya PDL2 translokasyonunu saptamışlardır (10). Bizim çalışmamızda ise PSSS-DBBHL'ların %15'inde (5/32) ve primer testis lenfomalarının %42'sinde (3/7) PD-L1 ekspresyonu saptanmıştır. Mevcut çalışmamızda kullandığımız PD-L1 klonu SP142 olup, bu klon birçok çalışmada meme, akciğer ve diğer lenfomalarda kullanılan diğer PD-L1 klonlarına göre (SP263, 22C3 ve E1L3N) daha az boyanma ve düşük sinyal gücü göstermektedir (11).

Çalışmamızda tümör hücrelerinde PD-L1 ekspresyonu ile prognoz arasında istatistiksel olarak anlamlı bir fark bulamadık. Literatürde, geniş serilerin analiz edildiği bazı çalışmalarda, PD-L1 pozitifliği kötü prognozla ilişkili bulunmuştur (5, 12). Aynı zamanda bizim çalışmamızda olduğu gibi istastistiksel olarak anlamlı fark bulunamayan çalışmalarda mevcuttur (1).

Sistemik DBBHL hastalarına göre daha kötü prognoza sahip olan bu bölge lenfomalarında, immünolojik olarak izlenen bu yolaklar, gelecekteki hedefe yönelik tedavi edilebilir alt grupların belirlenmesinde kullanılabilir. Bu nedenle büyük önem taşımaktadır.

Kaynaklar

1. Alaggio, R., Amador, C., Anagnostopoulos, I., et al. : The 5th edition of the World Health Organization Classification of Haematolymphoid Tumours: Lymphoid Neoplasms. Leukemia, 1-29, 2022
2. Swerdlow S., Campo E., Harris N., et al. : WHO classification of tumors of haematopoietic and lymphoid tissues. (Revised 4th ed.) Lyon, France: IARC Press; 2017, p300-30
3. Alame, M., Pirel, M., Costes-Martineau, V., Bauchet, L., Fabbro, M., Tourneret, A.,... & Szablewski, V. (2020). Characterisation of tumour microenvironment and immune checkpoints in primary central nervous system diffuse large B cell lymphomas. Virchows Archiv, 476, 891-902.
4. Keane C, Gill D, Vari F, Cross D, Griffiths L, Gandhi M (2013) CD4 (+) tumor infiltrating lymphocytes are prognostic and independent of R-IPI in patients with DLBCL receiving R-CHOP chemo-immunotherapy. Am J Hematol 88:273–276.
5. Kiyasu J, Miyoshi H, Hirata A, Arakawa F, Ichikawa A, Niino D, Sugita Y, Yufu Y, Choi I, Abe Y, Uike N, Nagafuji K, Okamura T, Akashi K, Takayanagi R, Shiratsuchi M, Ohshima K (2015) Expression of programmed cell death ligand 1 is associated with poor overall survival in patients with diffuse large B-cell lymphoma. Blood 126:2193–2201.
6. Wang Y, Wu L, Tian C, Zhang Y (2017) PD-1-PD-L1 immune-checkpoint blockade in malignant lymphomas. Ann Hematol 97:229–237.
7. Kwon D, Kim S, Kim P-J, Go H, Nam SJ, Paik JH, Kim YA, Kim TM, Heo DS, Kim CW, Jeon YK (2016) Clinicopathological analysis of programmed cell death 1 and programmed cell death ligand 1 expression in the tumour microenvironments of diffuse large B cell lymphomas. Histopathology 68:1079–1089.
8. Carey CD, Gusenleitner D, Lipschitz M, Roemer MGM, Stack EC, Gjini E, Hu X, Redd R, Freeman GJ, Neuberg D, Hodi FS, Liu XS, Shipp MA, Rodig SJ (2017) Topological analysis reveals a PD-L1-associated microenvironmental niche for Reed-Sternberg cells in Hodgkin lymphoma. Blood 130:2420–2430
9. Laurent C, Charmpi K, Gravelle P, Tosolini M, Franchet C, Ysebaert L, Brousset P, Bidaut A, Ycart B, Fournié JJ (2015) Several immune escape patterns in non-Hodgkin's lymphomas. Oncoimmunology 4:e1026530.
10. Chapuy B, Roemer MGM, Stewart C, Tan Y, Abo RP, Zhang L et al (2016) Targetable genetic features of primary testicular and primary central nervous system lymphomas. Blood 127:869–881.
11. Menter T, Bodmer-Haecki A, Dirnhofer S, Tzankov A (2016) Evaluation of the diagnostic and prognostic value of PDL1-expression in Hodgkin and B-cell lymphomas. Hum Pathol.
12. Qiu L, Zheng H, Zhao X (2019) The prognostic and clinicopathological significance of PD-L1 expression in patients with diffuse large B-cell lymphoma: a meta-analysis. BMC Cancer 19:273.

PBS-041 [Endokrin Patoloji]

TİROİDEKTOMİ SPESMENLERİNDE BEKLENMEDİK SIKLIKTA SAPTANAN BİR BULGU: MEDİAL KALSİFİK ARTERİYOSKLEROZ; 245 OLGUNUN KLİNİKOPATOLOJİK DEĞERLENDİRMESİ

Bahar Memis
İstanbul Hamidiye Etfal Eğitim ve Araştırma Hastanesi, İstanbul

ÖZET

Amaç: Medial kalsifik skleroz ("Mönckeberg" sklerozu, MKS), arterlerin media tabakasının noninflamatuar kalsifikasyonuyla karakterli vasküler bir hastalıktır. Etyolojisi belirsizdir ancak fizyopatolojisinde diyabet, renal yetmezlik gibi metabolik disfonksiyona yol açan hastalıklar ile oksidan stres suçlanmaktadır. İleri yaş ise arteriyel kalsifikasyon için bağımsız risk faktörü olarak kabul edilmektedir. Özellikle yaşlı erkek hastaların alt ekstremite-

lerinde görülen MKS'nin boyun bölgesi damarlarında insidental olarak saptanabildiği bilinmekle birlikte tiroid dokusu içerisinde görülebileceğine dair literatür kanıtı mevcut değildir. Bu çalışmada MKS'nin tiroidektomi spesmenlerindeki sıklığını saptamak ve klinikopatolojik özelliklerini anlamak amaçlanmıştır.

Gereç ve Yöntem: İstanbul Hamidiye Etfal Eğitim ve Araştırma Hastanesi Patoloji laboratuarına 2022-2023 yılları boyunca kabul edilen 245 adet ardışık tiroidektomi spesmeni prospektif olarak değerlendirilmiştir. Olgularda MKS açısından risk faktörü olduğu bilinen diyabet ve renal yetmezlik gibi hastalıklar ile tüm klinik özellikler ve histopatolojik bulgular dokümante edilmiştir. Tiroid dokusuyla ilişki gösteren arter duvarlarında media tabakasının kalsifikasyonu MKS olarak sınıflandırılmıştır (Resim).

Bulgular: 245 olgunun 117'sinde MKS saptanmıştır (%48). Olguların %42'sinde etkilenen arter sayısı 2 veya daha az iken %58'inde 2 veya daha fazladır. MKS'nin erkeklerde daha sık görüldüğü literatür bilgisinin aksine tiroidektomi spesmenlerinde MKS (+) olgularda kadın cinsiyet baskınlığı saptanmıştır ve bu oran MKS (-) olgulardan daha yüksektir (K/E: sırasıyla 4, 3). MKS (+) olguların yaş ortalaması, MKS (-) olgulardan hafifçe yüksektir (sırasıyla 53, 46). MKS (+) olgularda papiller tiroid karsinomu sıklığı (%35), MKS (-) popülasyon ile benzerdir (%38). MKS'nin kistik değişiklik, kalsifikasyon, fibrozis gibi dejenerasyon bulgularıyla birlikte görülme sıklığı MKS (-) popülasyona göre hafifçe artmıştır (sırasıyla %65, %58). MKS (+) olgularda renal yetmezlik saptanmamıştır ve MKS (-) olgulara kıyasla diyabet başta olmak üzere (sırasıyla %18, %21) klinik öykü ile MKS sıklığı arasında belirgin fark görülmemiştir (Tablo).

Sonuç: Bu çalışma tiroidektomi spesmenlerinde MKS sıklığının oldukça fazla olduğunu ortaya koymuştur. MKS (-) popülasyona oranla MKS (+) olguların klinikopatolojik özellikleri ile MKS sıklığı arasında büyük fark saptanmaması, MKS'nin insidental bir bulgu olabileceğini düşündürmekle birlikte tiroide sınırlı ya da sistemik bir hastalık bulgusu olup olmadığı henüz bilinmemektedir. MKS'nin etyolojisi ve klinik yansımasını anlamaya yönelik, olguların demografik özelliklerinin de değerlendirilebileceği, çok uluslu çalışmalar faydalı olacaktır.

Anahtar Kelimeler: Arteriyoskleroz, Mönckeberg, Tiroid, Tiroidektomi

Amaç

Medial kalsifik skleroz ("Mönckeberg" sklerozu, MKS), arterlerin media tabakasının noninflamatuar kalsifikasyonuyla karakterli vasküler bir hastalıktır. Etyolojisi belirsizdir ancak fizyopatolojisinde diyabet, renal yetmezlik gibi metabolik disfonksiyona yol açan hastalıklar ile oksidan stres suçlanmaktadır. İleri yaş ise arteriyel kalsifikasyon için bağımsız risk faktörü olarak kabul edilmektedir. Özellikle yaşlı erkek hastaların alt ekstremitelerinde görülen MKS'nin boyun bölgesi damarlarında insidental olarak saptanabildiği bilinmekle birlikte tiroid dokusu içerisinde görülmesi beklenen bir bulgu değildir ve dökümentasyonu literatürdeki olgu sunumları ile sınırlıdır. Bu çalışmada MKS'nin tiroidektomi spesmenlerindeki sıklığını saptamak ve klinikopatolojik özelliklerini anlamak amaçlanmıştır.

Gereç ve Yöntem

İstanbul Hamidiye Etfal Eğitim ve Araştırma Hastanesi Patoloji laboratuarına 2022-2023 yılları boyunca kabul edilen 245 adet ardışık tiroidektomi spesmeni prospektif olarak değerlendirilmiştir. Tiroid dokusuyla ilişki gösteren arter duvarlarında media tabakasının kalsifikasyonu medial kalsifik skleroz (MKS, Resim 1) olarak sınıflandırılmış olup yaygınlığını değerlendirilmeye yönelik MKS'nin görüldüğü damar sayısı ve lokalizasyonu ile eşlik eden histopatolojik bulgular dökümante edilmiştir. Ayrıca MKS için risk faktörü olduğu bilinen diyabet ve renal yetmezlik gibi hastalıklar açısından olguların klinik öyküleri gözden geçirilmiştir.

Bulgular

245 olguya ait 131 (%53) total tiroidektomi ve 114 (%47) lobektomi/hemitiroidektomi spesmeni değerlendirilmiş olup, total tiroidektomi spesmenlerinin %56'sında ve lobektomi/hemitiroidektomi spesmenlerinin %44'ünde olmak üzere toplam 117 olguda MKS saptanmıştır (%48). Olguların %42'sinde etkilenen arter sayısı 2 veya daha az iken %58'inde 2 veya daha fazladır.117 olgunun 115'i Türkiye uyruklu olup, diğer iki olgu Asya ve Afrika kökenlidir.

MKS'nin erkeklerde daha sık görüldüğü literatür bilgisinin aksine tiroidektomi spesmenlerinde MKS görülen olgularda kadın cinsiyet baskınlığı saptanmıştır (K/E:4) ve bu oran MKS görülmeyen olgulardan daha yüksektir (K/E:3). MKS görülen olguların yaş ortalaması, görülmeyen olgulardan yüksek olarak değerlendirilmiştir (sırasıyla 53 ve 46).

MKS görülen olgular, görülmeyen popülasyona benzer şekilde multinodüler guatr, Hashimoto tiroiditi, Graves hastalığı ve maligniteler ile birlikte prezente olmuştur. MKS'nin kistik değişiklik, kalsifikasyon, fibrozis gibi dejenerasyon bulgularıyla birlikte görülme sıklığı MKS görülmeyen popülasyona göre hafifçe artmış iken (sırasıyla %65, %58), MKS görülen olgularda papiller tiroid karsinomu sıklığı (%35), MKS görülmeyen popülasyon ile benzer saptanmıştır (%38).

MKS görülen olguların 15'i Hashimoto tiroiditi (%12) ve 5'i Graves hastalığı (%4) tanısı almış olup, kliniğinde ötiroid olan olguların 30'unda (26%) hipertiroidi ile ilişkili histopatolojik değişiklikler izlenmiştir.

Olgularda renal yetmezlik ile MKS birlikteliği saptanmamıştır. MKS açısından diğer bir önemli risk faktörü olan diyabet başta olmak üzere MKS izlenmeyen olgulara kıyasla MKS izlenen olgularda (sırasıyla %18, %21) klinik öykü ile MKS sıklığı arasında belirgin fark görülmemiştir (Tablo 1).

Tartışma

Medial kalsifik skleroz (MKS), çoğunlukla alt ekstremite arterlerini tutan, daha nadir olarak organ arterlerini etkileyen, damarların media tabakasının kalsifikasyonu ile karakterize bir durumdur. Orta büyüklükteki damar duvarlarının media tabakasında kalsiyum birikintileri oluşur ve bu damarlar ate-

rosklerozdan bağımsız olarak kalsifiye olur.50 yaş üstü kişilerde daha sık görülen bu durum genellikle son dönem böbrek hastalığı ve diyabet ile ilişkilidir.

Bu çalışma, nadir bir antite olarak bilinen, literatürde yalnızca olgu sunumu ve seriler ile tanımlanmış olan MKS'nin tiroidektomi spesmenlerindeki sıklığının mevcut dökümentasyonun aksine oldukça sık olduğunu ortaya koymuştur.

Yapılan çalışmalarda fizyolojik konsantrasyonda tiroid hormonunun vasküler kalsifikasyonu önlemede rol aldığı öne sürülmüştür. Çalışmamızda hipotiroidi kliniği mevcut olgularda MKS sıklığı hipertiroidili olgulara oranla daha yüksek saptanmıştır, ancak MKS görülen olguların büyük kısmı ötiroid klinik ile prezente olmuştur. Olguların tiroid hastalığı tanısı aldıktan sonra geçen süre ve tedavi durumu ile ilişkili ayrıntılı klinik öyküleri mevcut olmadığından daha ileri bir yorum yapılamamakla birlikte, MKS'nin tiroid hormon seviyeleri ile doğrudan bir ilişkisi de saptanamamıştır.

Bu çalışmada değerlendirilen MKS görülmeyen olgulara oranla MKS izlenen olguların klinikopatolojik özellikleri ile MKS sıklığı arasında büyük fark saptanmaması, MKS'nin insidental bir bulgu olabileceğini düşündürmekle birlikte, MKS'nin tiroide sınırlı ya da sistemik bir hastalık bulgusu olup olmadığı henüz bilinmemektedir. MKS'nin etyolojisi ve klinik yansımasını anlamaya yönelik, guatr gibi tiroid hastalıkları bakımından endemik bir bölge olan ülkemiz başta olmak üzere, olguların demografik özelliklerinin de değerlendirilebileceği, çok uluslu çalışmalar faydalı olacaktır.

Kaynaklar

1. Dastamani C, Kairi E, Arapoglou V, Vouza E, Karvouni E, Kondi-Pafiti A. Unusual presentation of Mönckeberg's sclerosis in the thyroid vessels of three female patients. Int J Angiol.2010 Spring;19 (1) :e45-7. doi: 10.1055/s-0031-1278359. PMID: 22477576; PMCID: PMC2949989.
2. Sato Y, Nakamura R, Satoh M, Fujishita K, Mori S, Ishida S, Yamaguchi T, Inoue K, Nagao T, Ohno Y. Thyroid hormone targets matrix Gla protein gene associated with vascular smooth muscle calcification. Circ Res.2005 Sep 16;97 (6) :550-7. Doi: 10.1161/01. RES.0000181431.04290. bd. Epub 2005 Aug 11. PMID: 16100044.
3. Micheletti RG, Fishbein GA, Currier JS, Fishbein MC. Mönckeberg sclerosis revisited: a clarification of the histologic definition of Mönckeberg sclerosis. Arch Pathol Lab Med.2008;132:43-7.
4. Couri CE, da Silva GA, Martinez JA, Pereira Fde A, de Paula FJ. Mönckeberg's sclerosis - is the artery the only target of calcification? BMC Cardiovasc Disord.2005 Dec 12;5:34.

PBS-042 [Endokrin Patoloji] [Özet Metin]

ENKAPSÜLE FOLİKÜL EPİTEL HÜCRELİ TİROİD NEOPLAZİLERİNDE CD44 EKSPRESYONUNUN HİSTOMORFOLOJİK BULGULARLA İLİŞKİSİ

Ayşe Başarır Gezer, Fatma Markoç, Sibel Yenidünya

S. B. Ü. Dr. Abdurrahman Yurtaslan Ankara Onkoloji Eğit. ve Araş. Hastanesi, Tıbbi Patoloji Kliniği, Ankara

ÖZET

Amaç: Enkapsüle/iyi sınırlı folikül epitel hücreli tiroid neoplazileri (EİFEHTN), benign, düşük malign veya malign davranabilir. Papiller benzeri nükleer özellik gösteren non-invaziv folliküler tiroid neoplazisi (NIFTP), WHO-2022'de düşük riskli neoplaziler grubundadır.

Epitelyal-mezenkimal geçişte rol alan CD44'ün EİFEHTN'nde invazyon potansiyelini ön görmedeki rolünün ve bu tümörlerin histomorfolojik/immünohistokimyasal özelliklerinin, proliferatif aktivitesinin ayırıcı tanıdaki yerinin araştırılması amaçlanmıştır.

Gereç ve Yöntem: Çalışmada 61 EİFEHTN, WHO-2022'ye göre sınıflandırıldı.14 Adenom, 12 NIFTP, 2 malign potansiyeli belirsiz tiroid tümörü (MPBT), 5 minimal invaziv/enkapsüle anjioinvaziv foliküler karsinom (MİFK), 2 non-invaziv enkapsüle yüksek proliferatif aktivite gösteren foliküler neoplazi (YPAGFN), 12 invaziv enkapsüle foliküler varyant PTK (İEFV-PTK), 9 invaziv enkapsüle PTK (İE-PTK), 5 non-invaziv enkapsüle PTK bulunmaktadır. İstatiksel çalışma için tümörler noninvaziv (n: 33) ve invaziv (n: 28) olarak iki gruba, histopatolojik tanılarına göre ise beş gruba ayrılmıştır.2 MPBT, 5 MİFK, 2 YPAGFN olmak üzere 9 olgu, invazyon şüpheli tümör/minimal invaziv folliküler karsinom olarak aynı grupta değerlendirilmiştir. CD44, ekspresyon yüzdesi ve ekspresyon şiddetine göre derecelendirilmiştir. Tümörlerde; nükleer özellikler, proliferatif aktivite, CD44 ekspresyonu karşılaştırılmıştır. Verilerin analizinde ki-kare, Fisher-exact test, tek ve çok değişkenli lojistik regresyon analizi kullanılmıştır. Çalışma Dr. Abdurrahman Yurtaslan Onkoloji Eğitim ve Araştırma Hastanesi etik kurulunun 2021-07/1298 numaralı onayıyla gerçekleştirilmiştir.

Bulgular: Tümörlerin %54, 1'i non-invaziv, %45, 9'u invazivdir. İnvaziv tümörlerde non-invaziv tümörlere göre CD44 ile güçlü-yaygın boyanma izlenmiştir. Bu fark istatistiksel olarak anlamlıdır (p=0, 032). Nükleuslarda irileşme ve berraklaşma İEFV-PTK ve İE-PTK gruplarında NIFTP'ye göre daha yaygındır. İnvaziv ve non-invaziv tümörler arasında proliferatif aktivite açısından istatistiksel olarak anlamlı fark bulunmamıştır.

Sonuç: İstatiksel olarak anlamlı şekilde invaziv tümörlerde non-invaziv tümörlere göre daha güçlü-yaygın CD44 ekspresyonu izlenmiştir. Enkapsüle tümörlerde şiddetli CD44 ekspresyonu, kapsül ve/veya anjiyoinvazyon açısından uyarıcı olabilir. Çalışmamızda iki YPAGFN vardır. Yüksek proliferatif aktivite gösteren, non-invaziv enkapsüle foliküler tümörlerden oluşan daha geniş serilerle bu gruptaki tümörlerin biyolojik davranışları belirlenebilir. Bu bir ön çalışma olup vaka sayıları artırılarak yapılacak çalışmalara katkı sağlayacaktır.

Dipnot: Çalışma, Sağlık Bilimleri Üniversitesi Bilimsel Araştırma Projeleri Birimi tarafından desteklenmiştir.

Anahtar Kelimeler: Enkapsüle tiroid neoplazisi, CD44, NIFTP

PBS-043 [Endokrin Patoloji]

TİROİDEKTOMİLERDE HİSTOPATOLOJİK PARAMETRELERİN GERİATRİK AÇIDAN ÖNEMİ: TEK MERKEZİN RETROSPEKTİF ANALİZİ

Sinan Can Taşan, Nesibe Kahraman Cetin
Aydın Adnan Menderes Üniversitesi, Patoloji Ana Bilim Dalı, Aydın

ÖZET

Amaç: Ülkemizde dahil birçok ülkede insan populasyonu yaşlanmakta olup, hastalıkların önlenmesi ve tedavileri gelişmeye devam ettikçe, hekimlerin bakacakları hasta popülasyonu da giderek yaşlanmaktadır. Yaşlanan bir popülasyona geçişin etkisi, tiroid hastalıkların tedavisini de etkileyecektir. Yaşlı hastalarda tiroid hastalıklarının tedavisinde, ileri yaş ve yandaş hastalıklar nedeniyle cerrahi tedavinin riskli olacağına dair genel bir kanı vardır. Medikal tedavinin uzun sürmesi nedeniyle cerrahinin gecikmesi, yaşlı hastaları istenmeyen risklere maruz bırakabilmektedir. Önceki çalışmalar tiroid hastalıklarının insidansını ve mortalitesini değerlendirmiş olup, yaş, cinsiyet ve özellikle histopatolojik sonuçları inceleyen çalışma oldukça sınırlıdır. Çalışmamızın amacı, geriatrik hastalardaki tiroidektomileri yaş, cinsiyet ve histopatolojik parametreler açısından değerlendirmek, sonuçları non-geriatrik grup ile karşılaştırarak, tiroidektominin geriatrik populasyonda tedavi seçeneği olarak önemini belirlemektir.

Gereç ve Yöntem: Aydın Adnan Menderes Üniversitesi Tıp Fakültesi Tıbbi Patoloji Laboratuvarında, 2017-2023 arasında tiroidektomileri raporlanan 910 olgu çalışmaya alındı. Olguların yaş, cinsiyet, ameliyat türleri, histopatolojik tipler, tümör boyutu, lokalizasyonu, multifokalite, lenfovasküler-perinöral invazyon, cerrahi sınır tutulumu, ekstratiroidal yayılım, lenf nodu tutulumu ve pT kategoriye göre gruplandırmaları yapıldı.

Bulgular: 65 yaş ve üzerinin bulunduğu geriatrik grupta erkek 144 (15.8), non-geriatrik gruptaysa kadın cinsiyet daha yüksekti (p=0, 010). Geriatrik grupta ortalama tümör boyutu (2, 25±2, 15), non-geriatrik gruba (1, 38±1, 10) göre daha büyüktü (p<0, 001). Geriatrik grupta olmak, daha ileri pT evresiyle ilişkiliydi (p=0, 001). Cerrahi sınır tutulumu (p=0, 029), Ekstratiroidal yayılım (p<0, 001), lenf nodu tutulumu (p=0, 005), pT3-pT4 evre (p<0, 001) 75-84 yaş, ekstratiroidal yayılım 45-54 yaş (p<0, 001), lenf nodu tutulumu (p=0, 005) ve pT3 evre (p<0, 001) 25 yaş altında daha sıktı. Geriatrik grupta en sık görülen benign tümör Tiroid folliküler nodüler hastalık iken (p=0, 033), malign tümörlerden Anaplastik karsinom ve Lenfomaydı (p=0, 001).

Sonuç: Çalışmamız, ileri yaşta tiroidektominin, cerrahi sonuçları ve hasta takiplerini nasıl etkileyebileceğine dair mevcut anlayışı gözden geçirmekte ve cerrahiye karar vermede önemli hususları vurgulamaktır. Yaşlı populasyonda tiroid hastalığı insidansı artarken, bu hastalarda kompleks cerrahi riskini göz önünde bulundurmak, yaşı mutlak değil, hastanın eşlik eden hastalıkları ve genel klinik durumuyla ilişkili bir risk faktörü olarak ele almak gerekmektedir.

Anahtar Kelimeler: Tiroidektomi, malignite, geriatri, histopatoloji, yaş, cinsiyet

Giriş

Dünya üzerinde birçok ülkede insan populasyonu yaşlanmakta olup, yaşlı nüfus yıllar içerisinde giderek artmaktadır. Dünya üzerinde 65 yaş ve üzerindeki geriatrik nüfusun 10 yıl içerisinde %15'ten %21'e çıkması beklenmektedir. Amerika Birleşik Devletleri'nde nüfusun yaklaşık 50 milyonu geriatrik yaş grubundadır ve yaşlı nüfusun 2030'a kadar neredeyse %50 oranında artacağı tahmin edilmektedir (1, 2). Ülkemizde de durum benzer şekilde olup, yapılan projeksiyonlarda, 2023 yılında geriatrik nüfusun %10, 2'ye, 2050 yılında ise %20, 8'e yükseleceği öngörülmektedir (3). Hem dünyada hem de ülkemizde nüfus yaşlandıkça, hastalıkların önlenmesi ve tedavileri gelişmeye devam ettikçe, hekimler giderek yaşlanan hasta populasyonu ile karşı karşıya kalacak ve bu grup için tedavi kararları vermek zorunda olacaktır (4, 5). Geriatrik hasta sayısındaki artış göz önüne alındığında, bunun doğrudan bir sonucu olarak ortaya çıkabilecek zorlukları şimdiden dikkate almak ve öngörebilmek gerekmektedir. Bu nedenle tedavi politikaları ve cerrahi tedavi seçeneği hastanın yaşına göre revize edilmeli ve bu durum sık görülen hastalıklarda daha öncelikli olmalıdır (5).

İnsan populasyonunun giderek yaşlanmasının etkisi, oldukça sık görülen tiroid hastalıklarının tedavisini de etkileyecek olup, yaşlı hastalardaki tedavi kararları, genç hastalardan farklı olacaktır (4, 5). Yaşa dayalı farklılıklar göz önüne alındığında, yaşlı erişkinlerde iyi huylu ve kötü huylu tiroid hastalığının tedavisi için en uygun yaklaşım henüz belirlenmemiştir. Yaşlı hastaların, tiroid cerrahisi ve genel anestezinin doğal risklerini arttırabilen kardiyovasküler, nörolojik ve metabolik komorbiditelerle başvurma olasılığı daha yüksektir (5, 6). Bu nedenle, populasyon yaşlandıkça tiroid nodüllerinin değerlendirilmesi ve yönetimini optimize etmek için, klinisyenlerin geriatrik hastalarda tiroid hastalıklarının yönetimine yönelik hususlara hakim olmaları gerekmektedir (5). Özellikle cerrahi tedavi düşünüldüğünde, yaşlı hastalar çok farklı sağlık profilleri gösterebileceğinden, risk değerlendirmesinin bireyselleştirilmesi özellikle önemlidir. Yaşlı hastalar için cerrahi sonuçları optimize etmek amacıyla, doğru risk değerlendirmesi ve sonuçları hafifletme stratejileri araştırılmaktadır. (5, 6).

Bugüne kadar, literatürde geriatrik popülasyonda tiroidektominin güvenli olup olmadığı konusunda bir fikir birliğine varılamamıştır (4). Bazı çalışmalar tiroidektomi yapılan yaşlı popülasyonda daha yüksek komplikasyon oranları bildirirken (7, 8), bazıları ise komplikasyon riskinde artış olmadığı sonucuna varmışlardır (9, 10). Tiroidektomi yapılan hastalar-

da yaşın etkisini inceleyen çalışmalarda, kohortların ya küçük ya da çalışma kapsamının dar olduğu, büyük morbidite riski nedeniyle yaşlı hastalarda cerrahinin daha az tercih edildiği görülmüştür (4, 7-10). Buna karşılık, son çalışmalar, ameliyat ile tedavi edilen yaşlı hastalarda, kanserle ilişkili morbiditede önemli azalma ve genel sağkalımda artış olduğunu göstermiştir (11, 12). Ayrıca, yaşlı hastalarda komplikasyonların artmasının kronolojik yaştan çok, biyolojik yaşla ve komorbiditelerle ilişkili olduğunu ortaya koymuştur (5, 9). Tanı tekniklerinin gelişmesi, hastane imkanlarına erişimin kolaylaşması, yeni cerrahi ve anesteziyolojik tekniklerin kullanılması, ameliyat süresini ve bazı komplikasyonların insidansını azaltmakta, geriatrik hastalarda tiroidektomiyi daha uygun hale getirmektedir (6, 7). Bu nedenle, dünya çapında tiroid cerrahisi endikasyonları sürekli olarak genişletilmektedir (7). Şimdiye kadar, birçok çalışma tiroid kanserinin küresel insidansını ve mortalitesini değerlendirmiştir, ancak farklı ülkelerde yaş, cinsiyet ve özellikle histopatolojik sonuçları inceleyen çalışma sayısı oldukça sınırlıdır (13-15). Bu çalışmanın amacı, geriatrik hastalarda yapılan tiroidektomileri yaş, cinsiyet ve histopatolojik parametreler açısından değerlendirmek, toplumumuza özgü sonuçları ortaya koyarak, literatür ile karşılaştırmak ve tiroidektominin geriatrik popülasyonda bir tedavi seçeneği olarak önemini belirlemektir.

Gereç ve Yöntem

Bu çalışma, Aydın Adnan Menderes Üniversitesi Tıp Fakültesi Girişimsel Olmayan Klinik Araştırmalar Etik Kurulu tarafından 2023/130 protokol no ile onaylandı. Bu çalışmada Aydın Adnan Menderes Üniversitesi Tıp Fakültesi Tıbbi Patoloji Laboratuvarında, 1 Ocak 2017-1 Mayıs 2023 tarihleri arasında incelenen tiroidektomi materyallerine ait patoloji arşiv kayıtları tarandı, olgulara ait veriler arşivlenmiş patoloji raporları gözden geçirilerek elde edildi. Tiroidektomileri incelenerek raporlanan 910 olgu çalışmaya alındı. Olguların sayı ve oranları belirlenmiş olup, olguların yaş grupları, cinsiyete göre dağılımları, ameliyat türleri, histopatolojik gruplar, histopatolojik tipleri, tümör boyutu, tümör lokalizasyonu, multifokalite, lenfovasküler-perinöral invazyon, cerrahi sınır tutulumu, ekstratiroidal yayılım, lenf nodu tutulumu ve pT kategoriye göre gruplandırmaları yapıldı (16). Bu çalışmada kullanılan tiroid histopatolojik gruplandırmaları ve neoplazi tipleri, Dünya Sağlık Örgütü'nün Tiroid tümörleri sınıflandırması, 5th Edisyona göre yeniden değerlendirilerek oluşturuldu (17).

İstatistiksel analiz

Tüm istatistiksel analizler SPSS versiyon 26.0 yazılımı (SPSS, Chicago, IL, USA) ile yapıldı. Kesikli sayısal değişkenlerin dağılımının normale yakın dağılıp dağılmadığı Kolmogorov-Smirnov testiyle incelendi. Tanımlayıcı istatistikler; kesikli sayısal değişkenler için ortalama ± standart sapma biçiminde ifade edilirken, kategorik değişkenler olgu sayısı ve (%) şeklinde gösterildi. Gruplar arasında yaş ortalamaları ve tümör boyutları yönünden farkların önemliliği Mann Whitney U ve Kruskal Wallis Varyans Analiz testleri ile incelendi. Sayım verilerinin analizinde 2x2 Ki-Kare ve Pearson Çok Gözlü Ki-Kare Testi uygulandı. Buna karşın 2x2'lik çapraz tablolarda gözelerin en az ¼'ünde beklenen frekansın 5'in altında olması durumunda söz konusu kategorik veriler Fisher'in kesin sonuçlu olasılık testiyle değerlendirilirken, beklenen frekansın 5-25 arasında olduğu durumlarda Süreklilik düzeltmeli χ^2 testiyle inceleme yapıldı. Aksi belirtilmedikçe $p<0.05$ için sonuçlar istatistiksel olarak anlamlı kabul edildi. Ancak olası tüm çoklu karşılaştırmalarda Tip I hatayı kontrol edebilmek için Bonferroni Düzeltmesi yapıldı.

Bulgular

Yaklaşık 5.5 yıllık süreçte hastanemiz Tıbbi Patoloji Anabilim Dalı'nda tanı alan toplam 910 olgu çalışmaya alındı. Olguların yaşları 11 ile 87 arasında değişmekteydi. Yaş değerlerinin dağılımı normal dağılıma uymamaktaydı (Kolmogorow-Smirnov, p<0, 001). Genel ortalama yaş 49, 7 (SD.14, 4) olup, medyan değer 51 idi. Cinsiyete göre yaş ortalamalarına bakıldığında, erkeklerde 53.2 (SD.13.7), kadınlarda ise 48.6 (SD.14.5) olup, erkeklere göre kadınların yaş ortalaması istatistiksel anlamlı olarak daha düşüktü (p<0.001). Erkeklerde medyan değer 54, kadınlarda ise 50 idi. Erkeklerde yığılma görülen yaş aralığı 55-64, kadınlarda ise 45-54 ve 55-64 olup, cinsiyetler arasında yaş aralığı dağılımı açısından istatistiksel olarak anlamlı farklılık bulunmaktaydı (p=0, 004). Erkeklerin %21, 4'ü, kadınların %14, 1'i geriatrik gruptaydı ve bu fark istatistiksel olarak anlamlıydı (p=0, 014). Tümör boyutu değerlerinin dağılımı normal dağılıma uymamaktaydı (Kolmogorow-Smirnov, p<0, 001). Erkeklerde ortalama tümör boyutu 2, 04±1, 82 cm; kadınlarda ise 1, 33±1, 06 cm'ydi. Malign neoplastik tümör tanılı grupta erkek cinsiyete sahip olmak istatistiksel olarak anlamlı ölçüde daha ileri pT evresi ve daha büyük tümör boyutu ile ilişkiliydi (p<0, 001). Malign neoplastik tümör tanılı grupta, lenf nodu tutulumu oranı erkeklerde (%25), kadınlara göre (%13, 8) istatistiksel olarak anlamlı ölçüde daha fazlaydı (p=0, 039). Olguların demografik ve histopatolojik verileri Tablo I'de verildi.

Olgular 65 yaş ve üzeri geriatrik grup, 65 yaş altı non-geriatrik grup olarak iki alt gruba ayrıldığında ve 144 (15.8) olgu geriatrik grupta yer almaktaydı. Geriatrik grupta erkek cinsiyette, non-geriatrik grupta kadın cinsiyetteki vaka sayıları oransal anlamlı olarak daha yüksekti (p=0, 010). Geriatrik grupta ortalama tümör boyutu 2, 25±2, 15 olup, bu değer 1, 38±1, 10 olan non-geriatrik grup ortalamasına göre istatistiksel anlamlı ölçüde daha büyüktü (p<0, 001). En ileri evre olan pT4 tümörlerin %75'ini geriatrik grup oluşturmaktaydı ve geriatrik grupta olmak istatistiksel olarak anlamlı ölçüde daha ileri pT evrelemesi ile ilişkiliydi (p=0, 001, Tablo II).

Olgular yoğunluklarına göre 8 ayrı yaş grubuna ayrılmış olup, geriatrik grup genç yaşlı (65-74 yaş arası), orta yaşlı (75-84 yaş arası) ve ileri yaşlı (85 yaş ve üstü) olarak üç alt yaş grubunda değerlendirildi. Erkeklerin dağılım oranı 65-74, kadınların oranı 25-34 yaş gruplarında anlamlı olarak daha yüksekti (p=0, 004). (Şekil 1)

144 kişilik geriatrik grubun 119'u 65-74 yaş arası, 23'ü 75-84 yaş arası, 2'si ise 85 yaş ve üzeri gruptaydı. Geriatrik yaş gruplarının kendi içlerindeki sınıflandırılması ile cinsiyetler arasında istatistiksel olarak anlamlı fark yoktu (p=0, 303). Ekstratiroidal yayılım, lenf nodu tutulumu, cerrahi sınır tutulumu ve pT evrelemesi ile yaş grupları arasında istatistiksel olarak anlamlı ölçüde oransal dağılım farklılıkları mevcuttu. Ekstratiroidal yayılım 45-54 ve 75-84 yaş aralıklarında diğer yaş gruplarına göre daha sık görülürken (p<0, 001); lenf nodu tutulumu 25 yaş altında ve 75-84 yaş aralıklarında daha sıktı (p=0, 005).25 yaş altı ve 75-84 yaş arası grupta pT3 evre tümör görülme sıklığı; 75-84 yaş aralığında ise pT4 evre tümör görülme sıklığı diğer gruplara göre daha fazlaydı. (p<0, 001, Tablo III) Cerrahi sınır tutulumu 75-84 yaş aralıklarında diğer yaş gruplarına göre daha sıktı. (p=0, 029)

Tiroidektomi materyallerinde histopatolojik değerlendirme üç ana kategori altında yapılmış olup, bu kategoriler de çeşitli histopatolojik tiplere ayrılmıştır (17). Olgularımız içinde en sık görülen histopatolojik tip 494 vaka ile Tiroid Folliküler Nodüler Hastalık (TFND) (%54, 3) olup, bunu 242 vaka ile Papiller Tiroid Karsinomu (PTK) (%26, 6) ve 93 vaka ile Folliküler Adenom (FA) (%10, 2) takip etmekteydi. Benign tümörler grubundaki olgular içinde geriatrik grupta TFND tanılıların oranı non-geriatrik gruba göre istatistiksel anlamlı ölçüde yüksekken; non-geriatrik grupta FA ve Onkositik Adenom (OA) tanılıların oranı daha yüksekti (p=0, 033). Malign histopatolojik tanılı olgular içinde non-geriatrik grupta PTK, geriatrik grupta Anaplastik Tiroid Karsinomu (ATK) oranı daha yüksekti. Lenfoma tanısı alan tüm olgular geriatrik gruptaydı (p=0, 001). (Şekil 2) Düşük riskli neoplazmlar grubunda yer alan histopatolojik tipler ile geriatrik gruplama arasında anlamlı farklılık saptanmadı (p=0.243).

Malign histopatolojik tanılı olgularda total tiroidektomi oranı istatistiksel anlamlı olarak daha yüksekti (p<0, 001). Medüller Tiroid Karsinomu (MTK) ve ATK tanılı olgularda diğer histopatolojik tiplere göre, daha sık lenf nodu metastazı (p=0, 016) ve ekstratiroidal yayılım (p=0, 001), Folliküler Tiroid Karsinomu (FTK), MTK ve Az Diferansiye Tiroid Karsinomu (ADTK)'da daha sık lenfovasküler invazyon (p<0, 001), FTK ve ATK'larda daha sık perinöral invazyon (p<0, 001) mevcuttu. Evrelenebilen malign histopatolojik tanıya sahip olguların 210'u pT1, 37'si pT2, 21'i pT3 ve 4'ü pT4 evresindeydi. ATK tanılı hastalar diğer gruplara göre istatistiksel olarak anlamlı ölçüde daha ileri pT evresi ve daha büyük tümör boyutuna sahipti. (p<0, 001) Histopatolojik tipler ile cinsiyet (p=0, 055), ve multifokalite (p=0, 056) arasında anlamlı farklılık saptanmadı.

Tartışma

Artan yaşla birlikte daha sık gördüğümüz tiroid hastalıklarında, malignite şüphesi, tedaviye direnç ya da kozmetik sebeplerle, lobektomi, subtotal/total tiroidektomi; ayrıca postoperatif radyoiyot tedavisi, Tiroid uyarıcı hormon baskılayıcı tedavi ve yeni moleküler tedaviler uygulanır (18). Genel olarak kadınlarda daha sık görülmekte olup, Kadın/Erkek oranı yaklaşık 3, 3/1 civarındadır (13). Çalışmamızda tiroidektomi uygulanan hastaların çoğunluğu kadın olup, K/E oranı yaklaşık 3.2 civarındaydı. Tiroidektomi yaş ortalaması kadınlarda anlamlı olarak daha düşüktü. Kadınlarda 4. ve 5. dekadda, erkeklerde ise 5. ve 6. dekadda yığılma fazlaydı (p=0, 004). Bu durum tiroid hastalıklarının potansiyel etyolojik bir faktör olarak kadınlarda daha sık görülmesi ve daha erken yaşlarda görüldüğünden daha sık ve kolay cerrahi tercih ediliyor olmasından kaynaklanabilir.

Tiroidektomilerin histopatolojik incelemesinde günümüze kadar değişik sınıflamalar, evreleme sistemleri ve raporlama protokolleri kullanılmıştır. Bunun amacı; öncelikle hastalar ve hasta grupları arasında ortak tanımlayıcılar kullanarak doktorlar ve kurumlar arası iletişimi kolaylaştırmak ve standardizasyon sağlamaktır. Bunun dışında hastanın tedavi ve takip planını yapmak ve prognozunu tahmin etmek için de oldukça faydalıdır. Ayrıca retrospektif klinik çalışmalar için de gerekli olan veri setinin oluşmasını sağlar (19). Günümüzde tiroidektomilerde en sık kullandığımız evreleme sistemi pTNM sınıflaması Amerikan Ortak Kanser Komitesi (American Joint Committee on Cancer; AJCC), 8. Edisyon olup, raporlamada tüm patoloji raporlarının hasta bakımını iyileştirmek için gerekli veri öğelerini içermesini sağlamak amacıyla sıklıkla College of American Pathologists Kanser protokolleri (College of American Pathologists Cancer Protocols; CAPCP) kullanılmaktadır (16, 20). TNM sınıflaması, günümüzde araştırma veya epidemiyolojik amaçlı çalışmalarda ve mortalite riskini belirlemede yaygın olarak kullanılmakta olup, European Thyroid Association (ETA) ve American Thyroid Association (ATA) tarafından önerilmektedir (20). CAPCP tiroid raporlama protokolü, tiroid karsinomlu hastalardan alınan materyallerin incelenmesi için en kapsamlı ve düzenli olarak güncellenen protokolü sağlar. Bu sayede klinisyenlere kanser evrelemesi, risk sınıflandırması ve tamamlayıcı tiroidektomi, radyoaktif iyot ablasyonu gerekliliği vb. tedavi kararları için gerekli bilgileri verir. CAPCP tiroid raporlama protokolüne göre patoloji raporunda bildirilmesi zorunlu özellikler; cerrahi prosedür, tümör fokalitesi, tümör lokalizasyonu, tümör boyutu, histolojik tip, cerrahi sınırlar, anjiyoinvazyon, lenfatik invazyon, perinöral invazyon, ekstratiroidal yayılım; varsa incelenen ve tutulan lenf nodu sayısı, en büyük metastatik lenf nodu boyutu, ekstranodal yayılım, pTNM sınıflaması (16).

İnsanlar yaşlandıkça, iyi huylu ve kötü huylu tiroid hastalıklarının sıklığı artmaktadır (4, 21). Geriatrik hastaların yaklaşık %50'sinde ultrasonda tiroid nodülleri gösterilebilir (21). TFNH 70 yaş üzerindeki kadınların yaklaşık %90'ında ve 80 yaş üzerindeki erkeklerin %60'ında mevcuttur (8). Tiroid kanseri en sık görülen endokrin malignitedir ve PTK en yaygın olanıdır ve genellikle 5. dekadda sık görülür (12, 13). Literatürde yaşlı hastalarda tiroid nodülü insidansı daha yüksek olmasına rağmen, tiroid kanseri insidansı genel olarak daha düşüktür (1, 5). Bununla birlikte, tiroid kanseri teşhis edilirse, bunların yüksek riskli histopatolojik tip olma ve kli-

nik seyrinin daha agresif olma eğiliminde olduğu literatürde birçok kez bildirilmiştir (1, 21). ATK ve Primer tiroid lenfoması gibi malign tiroid hastalıklarının bazı alt tipleri özellikle 60 yaş üzerinde ortaya çıkar (5, 21). Diferansiye karsinomlar ise genellikle pTNM'ye göre 55 yaşından sonra daha agresiftir (22). Bu sebeplerle yaşlı hastalarda tiroid nodülleri daha dikkatli bir inceleme gerektirir (21). Çalışmamızda geriatrik yaş grubunda histopatolojik tanıların dağılımına bakıldığında benign tümörler grubunda TFNH oranı (p=0, 033), malign tümörler grubunda ise ATK oranı daha yüksekti. Lenfoma tanısı alan tüm olgular geriatrik gruptaydı (p=0, 001). Özellikle ATK tanılı olgular daha sık lenf nodu metastazı (p=0, 016), ekstratiroidal yayılım (p=0, 001), daha sık perinöral invazyon (p<0, 001), daha ileri pT evresi ve daha büyük tümör boyutuna sahipti (p<0, 001). Farklı yaş gruplarındaki hastalarda tiroid kanseri tipleri ve histopatolojik parametrelerini incelemek önemlidir, çünkü tiroid kanseri daha ileri yaşlarda ortaya çıkmakta ve kötü histopatoloik parametrelerle ilişkili olan ilerlemiş hastalık daha yüksek tiroid kanserine özgü ölümlere yol açabilmektedir (13).

Tanı anında hastanın yaşının prognostik önemi uzun zamandır bilinmektedir. Tüm kanserlerin %50'sinden fazlası 65 yaşın üzerindeki hastalarda meydana gelir ve bu da yaşı, kanser için kötü prognostik faktörlerden biri yapar (12). Bazı çalışmalarda tiroidektomi uygulanmış geriatrik hastalarda erkek cinsiyet, artmış tümör boyutu, pT3-4 tümör varlığı, lenf nodu metastazı ve uzak metastaz insidansının daha fazla saptanmıştır (23, 24). Başka bir çalışmada ise multifokalite, tekrarlama oranı için önemli bir risk faktörü olarak tanımlamıştır (25). Yine bir çalışma artmış tümör boyutu, ekstratiroidal yayılım, lenf nodu metastazı ve BRAF V600E mutasyonunun kötü prognoza sebep olan majör risk faktörleri olduğunu bulmuştur (15). Çalışmamızdaki olguların yaklaşık %16'sı geriatrik yaş grubunda yer almaktaydı. Geriatrik grupta histopatolojik parametrelerin özelliklerine bakıldığında artmış tümör boyutu (p<0, 001), daha ileri pT evresi (p=0, 001) ile anlamlı ilişki saptandı. Geriatrik grupta yer alan olguların %68'i erkekti (p=0, 014). Cinsiyete göre histopatolojik parametrelere bakıldığında; erkeklerde malign tümör tanı oranı daha yüksekti ve buna bağlı olarak, daha ileri pT evresi (p<0, 001), daha büyük tümör boyutu (p<0, 001), artmış lenf nodu tutulumu oranı mevcuttu (p=0, 039). Bu durum geriatrik hastaların geç tanı almasına bağlı olabilir, çünkü geriatrik hastalarda tiroid hastalıklarının tedavisi söz konusu olduğunda, ileri yaş ve eşlik eden komorbiditeler nedeniyle cerrahi tedavinin riskli olacağına dair genel bir kanı vardır. Bu nedenle hastalar sıklıkla medikal tedavi veya radyoaktif iyot gibi konservatif tedavi yöntemleri ile takip edilmektedir. Ancak medikal tedavinin uzun sürmesi nedeniyle cerrahi tedavinin gecikmesi, yaşlı hastaları özellikle malign hastalıklarda metastaz ve agresif klinik seyir gibi istenmeyen risklere maruz bırakabilmektedir (21). Tiroid nodülü olan yaşlı hastaları değerlendiren klinisyenlerin, tedavide bir sonraki adıma karar verirken, klinik ve cerrahi tedavi stratejilerinin risklerini ve faydalarını tartması gerekmektedir (5). Bu hasta populasyonunda tiroid cerrahisinin morbidite ve mortalitesini anlamak önemlidir (1). Geriatrik grupta yer alan erkek hastalar malignite oranı ve prognozu etkileyen histopatolojik parametreler açısından daha riskli olduğundan, bu bulgular özellikle erkeklerde prognozun daha kötü seyredeceği konusunda fikir verebilir ve bu hastalarda tiroidektominin daha öncelikli düşünülmesini gerektirir.

Tiroid kanserli hastaları yaş gruplarına göre ayırarak inceleyen çalışmalara bakıldığında bir çalışmada, geriatrik yaş arttıkça tiroidektomi oranı azalmakta olup, orta yaşlı hasta grubunda non-geriatrik grup ve genç yaşlı gruba göre daha büyük tümör boyutu ve daha yüksek multifokalite oranı, ileri evre tümör, metastaz ve ekstrakapsüler invazyon oranı saptandı (26). Başka bir çalışmada ekstrakapsüler yayılım orta yaşlı grupta daha sık olup, tümör boyutu, vasküler invazyon, lenf nodu metastazı ve uzak metastaz açısından fark bulunmadı (15). Çalışmamızda geriatrik yaş gruplarında erkeklerin dağılım oranı genç yaşlı grupta anlamlı olarak daha yüksekti (p=0, 004). Geriatrik yaş gruplarına göre histopatolojik parametrelerin özelliklerine bakıldığında; ekstratiroidal yayılım (p<0, 001), lenf nodu tutulumu (p=0, 005), cerrahi sınır tutulumu (p=0, 029) ve pT3-4 evre tümör görülme sıklığı (p<0, 001) özellikle orta yaşlı geriatrik yaş grubunda daha sıktı. Yaşlı hastalarda tiroidektominin güvenliği literatürde halen tartışmalı bir konudur. Bu konuda fikir birliği olmamasına rağmen, yaşlılarda artmış operatif riskler nedeniyle cerrahi daha az önerilmektedir (21). Çalışmamızda tiroidektomi oranının geriatrik yaş arttıkça azalması buna bağlı gibi görünmektedir. Yaşa bağlı görülen daha agresif histopatolojik özellikler, yaşlılarda tanı gecikmesiyle ilişkili olabilir (27). Geriatrik hastalarda tiroid hastalıklarının tedavisine ilişkin kararlar alınırken birden fazla faktörün dikkate alınması gerekir. Özellikle bu yaş aralığında erkek hastalarda malignite şüphesi varsa, hastanın diğer durumları, komorbiditeleri ve zindelik durumuna göre medikal tedaviden ziyade tiroidektomi öncelikli düşünülebilir. Bu durumda yaşı mutlak değil, hastanın eşlik eden hastalıkları ve genel klinik durumu ile ilişkili bir risk faktörü olarak ele almak gerekmektedir.

Sonuç

Geriatrik populasyonda tiroidektominin güvenliği literatürde hala tartışılmaktadır. Artan yaş tiroid hastalığı insidansındaki artışla ilişkili olduğundan, geriatrik hastalar için cerrahinin güvenliği önemli bir konudur. Geriatrik hastalarda benign tiroid hastalıkları daha sık görülmesine rağmen, malign tümörlerin özellikle agresif tipleri daha sık görülebilmektedir. Özellikle erkeklerde artan yaş ile birlikte malign tanı oranı ve daha kötü histopatolojik özellikler görüldüğünden bu hastalarda tiroidektomi tedavide ciddiyetle ele alınmalıdır. Geriatrik yaş ilerledikçe kötü histopatolojik parametrelerin görülme sıklığı arttığından, hastanın ileri yaşı sebebiyle cerrahi tedavi seçeneği ikinci plana bırakılmamalıdır. Hastanın eşlik eden hastalıkları ve zindelik durumu değerlendirilerek cerrahi tedavi öncelikli olarak düşünülmelidir.

Çalışmanın kısıtlılıkları

İleri geriatrik yaş grubunda yetersiz örneklem büyüklüğü olup, değerlendirilen histopatolojik parametreler istatistiki olarak bu yaş aralığında sağlıklı değerlendirilememiştir. Çalışmamız bu sebeple ileri yaşlı grup için anlamlı sonuçlar sunamamaktadır. İleri geriatrik yaşta hastanemizde tiroidektomi oldukça az tercih ediliyor gibi görünmektedir. Bu sebeple yaşlı populasyonda en uygun tedavi yaklaşımına karar vermek için, ileri yaşlı grubun istatistiki açıdan daha yeterli sayıda olduğu daha geniş vaka gruplarına ihtiyaç vardır.

Yazarlık Katkıları: Konsept: NKÇ, SCT, Tasarım: NKÇ, Veri Toplama veya İşleme: SCT, Analiz veya Yorumlama: SCT, Literatür Arama: NKÇ, Yazan: NKÇ.

Çıkar Çatışması: Yazarlar tarafından herhangi bir çıkar çatışması beyan edilmemiştir.

Finansal Destek: Bu çalışma herhangi bir finansman destek almamıştır.

Kaynaklar

1. Ospina N S, Papaleontiou M. Thyroid nodule evaluation and management in older adults: a review of practical considerations for clinical endocrinologists. Endocrine Practice, 2021; 27 (3), 261-268. https://doi. org/10.1016/j. eprac.2021.02.003.
2. Roberts AW, Ogunwole Stella U. Blakeslee Laura, Rabe Megan A. The Population 65 Years and Older in the United States: 2016. Suitland, MD, USA: US Department of Commerce, Economics and Statistics Administration, US Census Bureau, 2018. [Internet]. Available from:https://www. census. gov/content/dam/Census/library/publications/2018/acs/ACS-38. pdf Accessed:29.07.2023.
3. Republic of Turkey Ministry of Health, General Directorate of Public Health, Turkey Cancer statistics for 2018. (in Turkish) [Internet]. Available from: https://hsgm. saglik. gov. tr/depo/birimler/kanser-db/Dokumanlar/Istatistikler/Kanser_Rapor_2018. pdf Accessed:29.07.2023.
4. Echanique K A, Govindan A, Mohamed O M, et al. Age-Related trends of patients undergoing thyroidectomy: analysis of US inpatient data from 2005 to 2013. Otolaryngology–Head and Neck Surgery, 2019; 160 (3), 457-464. https://doi. org/10.1177/0194599818825455
5. Kim J, Seib CD. Operative Management of Thyroid Disease in Older Adults. J Endocr Soc.2023;7 (7) :1-7. https://doi. org/10.1210/jendso/bvad070.
6. Inversini D, Morlacchi A, Melita G, et al. Thyroidectomy in elderly patients aged ≥70 years. Gland Surg.2017;6 (5) :587-590. https://doi. org/10.21037/gs.2017.10.01.
7. Tolone S, Bondanese M, Ruggiero R, et al. Outcomes of sutureless total thyroidectomy in elderly. Int J Surg.2016;33 Suppl 1:S16-9. https://doi. org/10.1016/j. ijsu.2016.05.056.
8. Calò PG, Medas F, Loi G, Erdas E, Pisano G, Nicolosi A. Differentiated thyroid cancer in the elderly: our experience. Int J Surg.2014;12 Suppl 2:140-143. https://doi. org/10.1016/j. ijsu.2014.08.362.
9. Tartaglia F, Russo G, Sgueglia M, et al. Total thyroidectomy in geriatric patients: a retrospective study. Int J Surg.2014;12 Suppl 2:33-36. https://doi. org/10.1016/j. ijsu.2014.08.386.
10. Cho JS, Yoon JH, Park MH, et al. Age and prognosis of papillary thyroid carcinoma: retrospective stratification into three groups. J Korean Surg Soc.2012 Nov;83 (5) :259-266. https://doi. org/10.4174/jkss.2012.83.5.259.
11. Longheu A, Medas F, Pisano G, et al. Differentiated thyroid cancer in patients ≥75 years: Histopathological features and results of surgical treatment. Int J Surg.2016;33 Suppl 1:159-163. https://doi. org/10.1016/j. ijsu.2016.07.001.
12. Joseph KR, Edirimanne S, Eslick GD, et al. Thyroidectomy for thyroid cancer in the elderly: A meta-analysis. Eur J Surg Oncol.2019;45 (3) :310-317. https://doi. org/10.1016/j. ejso.2018.07.055.
13. Huang J, Ngai CH, Deng Y, et al. Incidence and mortality of thyroid cancer in 50 countries: a joinpoint regression analysis of global trends. Endocrine.2023;80 (2) :355-365. https://doi. org/10.1007/s12020-022-03274-7.
14. Goodarzi E, Moslem A, Feizhadad H, et al. Epidemiology, incidence and mortality of thyroid cancer and their relationship with the human development index in the world: An ecology study in 2018. Adv. Hum. Biol.2019; 9:162–167. https://doi. org/10.4103/AIHB. AIHB_2_19
15. Altay FP, Çiçek Ö, Demirkan E, et al. Evaulation of prognosis and risk factors of differenciated thyroid cancer in a geriatric population. Turkish Journal of Geriatrics, 2023;26 (2) :118-123 https://doi. org/10.29400/tjgeri.2023.337
16. Mete O, Asa SL, Baloch ZW, et al. Protocol for the Examination of Specimens From Patients With Carcinomas of the Thyroid Gland. College of American Pathologists Laboratory Accreditation Program Protocol Version: 4.4.0.0 [Internet]. Available from: https://documents. cap. org/documents/Thyroid_4.4.0.0.REL_CAPCP. pdf Accessed:29.07.2023.
17. WHO Classification of Tumours Editorial Board. Endocrine and neuroendocrine tumours [Internet]. Lyon (France) : International Agency for Research on Cancer; 2022 [cited 2023 Jan 17]. (WHO classification of tumour series, 5th ed.; vol.10). Available from: https://tumourclassification. iarc. who. int/chapters/53.
18. Pinchot SN, Sippel RS, Chen H. Multi-targeted approach in the treatment of thyroid cancer. Ther Clin Risk Manag.2008;4 (5) :935-947. https://doi. org/10.2147/tcrm. s3062.
19. Sherman SI, Brierley JD, Sperling M, et al. Prospective multicenter study of thyroid carcinoma treatment: initial analysis of staging and outcome. National Thyroid Cancer Treatment Cooperative Study Registry Group. Cancer.1998;83 (5) :1012-21. https://doi. org/10.1002/ (sici) 1097-0142 (19980901) 83:5<1012::aid-cncr28>3.0. co;2-9.
20. Tuttle RM, Morris LF, Haugen BR, et al. Thyroid-differentiated and anaplastic carcinoma. In: Amin MB, ed. AJCC Cancer Staging Manual.8th ed. New York, NY: Springer; 2017.
21. Ataş H, İmga NN. Comparative outcomes of thyroid surgery in elderly patients: A retrospective cohort study. J Surg Med.2020;4 (10) :879-882. https://doi. org/10.28982/josam.738466
22. Nixon, IJ, Kuk, D, Wreesmann V, et al. Defining a Valid Age Cutoff in Staging of Well-Differentiated Thyroid Cancer. Ann Surg Oncol 2016;23:410–415. https://doi. org/10.1245/s10434-015-4762-2
23. Tang J, Liu HB, Yu L, Meng X, Leng SX, Zhang H. Clinical-pathological Characteristics and Prognostic Factors for Papillary Thyroid Microcarcinoma in the Elderly. J Cancer.2018;9 (2) :256-262. https://doi. org/10.7150/jca.22700.

24. Schvartz C, Bonnetain F, Dabakuyo S, et al. Impact on overall survival of radioactive iodine in low-risk differentiated thyroid cancer patients. J Clin Endocrinol Metab.2012;97 (5) :1526-35.
25. Mantinan B, Rego-Iraeta A, Larrañaga A, Fluiters E, Sánchez-Sobrino P, Garcia-Mayor RV. Factors influencing the outcome of patients with incidental papillary thyroid microcarcinoma. J Thyroid Res.2012;2012:469397.
26. Chereau N, Trésallet C, Noullet S, Godiris-Petit G, Tissier F, Leenhardt L, Menegaux F. Prognosis of papillary thyroid carcinoma in elderly patients after thyroid resection: A retrospective cohort analysis. Medicine (Baltimore).2016;95 (47) :e5450.
27. Díez JJ, Cabrera L, Iglesias P, et al. Thyroid carcinoma in elderly people: Characterization using big data tools. Endocrinol Diabetes Nutr (Engl Ed).2023;70 (3) :179-188.

PBS-044 [Endokrin Patoloji] [Özet Metin]

PEDİATRİK ADRENAL TÜMÖRLERDE (NÖROBLASTOM DIŞI) KLİNİKOPATOLOJİK ÖZELLİKLER: TEK MERKEZ DENEYİMİ

Sidar Bağbudar[1], Ali Yılmaz Altay[2], Gökçen Gündoğdu Ünverengil[3], Gulcin Yegen[3], Semen Önder[3]
[1]Başakşehir Çam ve Sakura Şehir Hastanesi, Tıbbi Patoloji, İstanbul
[2]Prof. Dr. Cemil Taşcıoğlu Şehir Hastanesi, Tıbbi Patoloji, İstanbul
[3]İstanbul Üniversitesi, İstanbul Tıp Fakültesi, Tıbbi Patoloji Anabilim Dalı, İstanbul

ÖZET

Amaç: Pediatrik yaş grubunda nöroblastom dışında adrenal tümörler oldukça nadirdir. Bu tümörler feokromositoma, adrenokortikal adenom ve adrenokortikal karsinomdur. Feokromositoma kromafin hücre kökenli adrenal medulla tümörü olup pediatrik grupta erişkinden 9 kat daha az görülmektedir. Adrenokortikal adenom ve karsinom ise pediatrik popülasyonda daha da nadir görülen adrenal korteks kaynaklı tümörlerdir. Germ hücreli tümörler ve sarkomlar da adrenalde görülebilecek diğer nadir tümörlerdir. Çalışmamızda bölümümüzde tanı almış nöroblastik tümörler dışı pediatrik adrenal tümörlerin dağılımı ve klinikopatolojik özelliklerini retrospektif olarak ortaya koymayı amaçladık.

Gereç ve Yöntem: Anabilim dalımızda 2006-2022 yılları arasında tanı koyulmuş 164 pediatrik (≤18 yaş) adrenal tümör içerisinden nöroblastik tümör dışı 33 pediatrik adrenal tümör vakası, klinikopatolojik özellikleri açısından, patoloji raporları üzerinden retrospektif olarak değerlendirildi.

Bulgular: Vakaların 9'u feokromositoma, 11'i adrenokortikal karsinom, 4'ü adrenokortikal adenom, 6'sı diğer tümörler (teratom, Ewing sarkom, schwannom, andiferansiye sarkom) idi. Nonneoplastik kitle olarak 1 hastaya bilateral diffüz korteks hiperplazisi (Cushing), 1 hastaya primer pigmente nodüler adrenokortikal hastalık (PPNAH) ve 1 hastaya adrenal kortekste sitomegali (Beckwith-Wiedemann) tanısı verildi. Feokromositoma vakalarında kız:erkek oranı 4:5, ortalama yaş 15.6 (10-18), ortalama tümör çapı 5.7 cm (3-12) olarak saptandı. Kapsül+damar invazyonlu 1 vaka, sadece kapsül invazyonlu 1 vaka, nekroz içeren 1 vaka belirlendi. Adrenokortikal karsinom vakaları daha çok kız çocuklarda saptandı (kız:erkek oranı 9:2). Ortalama görülme yaşı 9.9 (0-18), ortalama tümör çapı 8.8 cm (3.5-15) idi. Kapsül+damar invazyonlu 5 vaka, sadece kapsül invazyonlu 2 vaka, nekroz içeren 6 vaka belirlendi. Mitoz 50 büyük büyütme alanında (BBA) değerlendirildi; proliferatif kapasite en düşük vakada 2/50 BBA, en yüksek vakada 52/50 BBA düzeyindeydi. Vakaların 4'ünde atipik mitoz, 3'ünde nükleer pleomorfizm mevcuttu. Adrenokortikal adenom her iki cinste eşit olarak izlenmekte (2:2) olup ortalama yaş 4.5 (0-14), ortalama tümör çapı 3.3 cm (2-5 cm) olarak saptandı. Adrenal medulla kaynaklı tümörler daha ileri yaş grubunda izlenirken korteks kaynaklı tümörler bebeklik dönemi de dahil olmak üzere daha küçük yaşlarda görülmekteydi.

Sonuç: Anabilim dalımızda pediatrik dönemde tanı alan adrenal tümörlerin %79.9'u nöroblastik tümörler olup nöroblastik tümör dışı adrenal kitleler pediatrik grupta son derece nadir görülmektedir. Farklı klinik özellikleriyle endokrin patolojide önem arz etmektedirler.

Anahtar Kelimeler: Adrenal, adrenokortikal adenom, adrenokortikal karsinom, feokromositoma, pediatrik

Kaynaklar

1. Mete O, Erickson LA, Juhlin CC, de Krijger RR, Sasano H, Volante M, Papotti MG. Overview of the 2022 WHO Classification of Adrenal Cortical Tumors. Endocr Pathol.2022 Mar;33 (1) :155-196. doi: 10.1007/s12022-022-09710-8.
2. Mete O, Asa SL, Gill AJ, Kimura N, de Krijger RR, Tischler A. Overview of the 2022 WHO Classification of Paragangliomas and Pheochromocytomas. Endocr Pathol.2022 Mar;33 (1) :90-114. doi: 10.1007/s12022-022-09704-6.
3. Pinto EM, Zambetti GP, Rodriguez-Galindo C. Pediatric adrenocortical tumours. Best Pract Res Clin Endocrinol Metab.2020 May;34 (3) :101448. doi: 10.1016/j. beem.2020.101448.
4. Bholah R, Bunchman TE. Review of Pediatric Pheochromocytoma and Paraganglioma. Front Pediatr.2017 Jul 13;5:155.

PBS-045 [Endokrin Patoloji]

NADİR BİR OLGU; 2022 DÜNYA SAĞLIK ÖRGÜTÜ SINIFLAMASINDA YENİ TANIMLANAN ANTİTE 'TİROBLASTOM'

Pınar Ergen[1], Selver Özekinci[2]
[1]Gazi Yaşargil Eğitim ve Araştırma Hastanesi, Tıbbi Patoloji Ana Bilim Dalı, Diyarbakır
[2]Dicle Üniversitesi Tıp Fakültesi Hastanesi, Tıbbi Patoloji Ana Bilim Dalı, Diyarbakır

ÖZET

Giriş: Tiroblastom, 2022 Dünya Sağlık Örgütü (DSÖ) sınıflamasında, immatür tiroid epiteli, iğsi mezenkimal proliferasyonlar ve nöroepitelyal blastemal komponent içeren embriyonel yüksek dereceli tiroid neoplazmı olarak yeni tanımlanan nadir görülen malign tümördür. Amacımız oldukça nadir görülen tiroblastom olgusunu klinik, morfolojik, immünhistokimyasal ve moleküler özelliklerine vurgu yapmak ve ayırıcı tanılarını tartışmak amaçlandı.

Olgu: 29 yaşında kadın 3 ay önce boyunda hızlı büyüyen kitle nedeni ile genel cerrahi polikliniğine başvurdu. Ultrasonografik incelemede tiroid lojunda çevre dokulara bası yapan, invaziv kitleden ince iğne aspirasyon sitolojisi yapıldı. Yaymalarda kolloidden yoksun zeminde bazıları plasmositoid morfolojide oldukça pleomorfik, hiperkromatik, atipik hücreler görüldü. Total tiroidektomi amacı ile ameliyata alınan olguya operasyon esnasında çevre dokulara yapışıklık nedeni tümör yükü azaltma amaçlı lobektomi yapılabildi. Makroskopik incelemesinde normal tiroid yapısını tamamen ortadan kaldıran kanamalı, fibröz septalar, fokal alanlarda nispeten sert kıvamda mavimtrak alanlar görüldü. Histomorfolojik incelemede pleomorfik hiperkromatik hücre tabakaları, miksoid özellikler içeren iğsi hücreler ve iri vezikule nukleuslu, nukleolu belirgin, gland benzeri yapılar oluşturan hücreler yanı sıra fokal alanlarda nöroekdodermal immatür rozet yapıları ve matür kıkırdak dokusu çevresinde atrofik tiroid folikülleri görüldü. Spesmen çevresinden diseke edilen lenf nodunda metastaz izlendi. Histopatoljik ayırıcı tanıya tiroidin malign teratomu, mikst germ hücreli tümör ve tiroblastom alındı. Tümör yükü azaltma ameliyatı yapılan hastanın ameliyat sonrası serum AFP, B-HCG, LDH seviyeleri normaldi. İmmünohistokimya boyamada tümör hücrelerinde TTF1, Pax8 fokal alanlarda pozitif, CD30, AFP, D2- 40, oct3-4, PLAP gibi germ hücre immün belirleyicilerin negatif olması SALL4'ün diffüz pozitif olması nedeni ile bulgular ön planda tiroblastom lehine yorumlandı. DICER 1 teknik nedenler ile çalışılamadı.

Sonuç: Mikroskobik bulgular malign tiroid teratomunu düşündürmekle birlikte tamamen uyumlu değildi. Diğer germ hücreli tümör tipleri ile kombinasyon halinde görülmemesi ve izokromozom 12p'den yoksun olması gerçek germ hücreli neoplazm olmama olasılığını arttırdı. Tiroblastom 2022 DSÖ sınıflamasında tekrarlayan DICER1 nokta mutasyonları ile ilişkilendirilen ayrı bir antite olarak kabul edilebileceği düşünüldü. Yeni tanımlanması, nadir görülmesi nedeni ile olgumuzu paylaşmak istedik.

Anahtar Kelimeler: DICER1, malign tiroid teratomu, tiroblastom

Giriş

2022 Dünya sağlık örgütü (DSÖ) kitabına önemli bir ekleme DICER 1 mutasyonu ile ilişkili nadir bir embriyonel tümör olan tiroblastomdur. İmmatür tiroid epiteli, iğsi mezenkimal proliferasyonlar ve nöroepitelyal blastemal komponent içeren embriyonel yüksek dereceli tiroid neoplazmıdır. Temelde DICER1 mutasyonları sessiz olsa da, son çalışmalar DICER1 mutasyonu ile ilişkili, çocukluk ve ergenlik dönemindeki az farklılaşmış tiroid karsinomu ve tiroblastomu da içeren bir tiroid tümörleri alt kümesini tanımlamıştır. (1, 2) Bu olgu ile tiroblastomun klinik, morfolojik, immünhistokimyasal ve moleküler özelliklerine vurgu yapmak ve ayırıcı tanılarını tartışmayı amaçladık.

Olgu

29 yaşında kadın hasta 3 ay önce boyunda hızlı büyüyen kitle nedeni ile genel cerrahi polikliniğine başvurdu. Ultrasonografik incelemede tiroid lojunda çevre dokulara bası yapan kitle saptandı ve kitleden ince iğne aspirasyon sitolojisi yapıldı. Yaymalar oldukça sellüler olup kolloidden yoksun nekrotik debrinin izlendiği zeminde bazıları plasmositoid morfolojide oldukça pleomorfik, hiperkromatik, atipik hücreler görüldü. Laboratuvar bulgularında serum T3, T4, TSH ve kalsitonin seviyesi normaldi. Total tiroidektomi amacı ile ameliyata alınan olguya operasyon esnasında çevre dokulara yapışıklık nedeni tümör yükü azaltma amaçlı lobektomisi yapılabildi. Makroskopik incelemesinde normal tiroid yapısını tamamen ortadan kaldıran kanamalı, fibröz septalar, fokal alanlarda nispeten sert kıvamda mavimtrak alanlar görüldü. Histomorfolojik incelemede pleomorfik hiperkromatik hücre tabakaları, miksoid özellikler içeren iğsi hücreler ve iri vezikule nukleuslu nükleolu belirgin gland benzeri yapılar oluşturan hücreler yanı sıra fokal alanlarda nöroekdodermal immatür rozet yapıları ve matür kıkırdak dokusu çevresinde atrofik tiroid folikülleri görüldü. (Resim 1) Spesmen çevresinden disseke edilen lenf nodunda metastaz izlendi. Yaygın vasküler invazyon izlendi. Histopatoljik ayırıcı tanıya tiroidin malign teratomu, mikst germ hücreli tümör ve tiroblastom alındı. Klinik ile görüşülüp serum germ hücre belirteçlerinin (AFP, B-HCG, LDH) bakılmasını önerdik. Ameliyat sonrası bu belirteçlerin serum değerinin düşük çıkabileceği öngörülmüştü fakat klinik tarafından tümörü tamamen temizlememiş olma durumu nedeni ile yol göstereceği düşünüldü. Serum germ hücre belirteçleri normal sınırlarda izlendi. İmmünohistokimyasal incelemede tümör hücrelerinde fokal alanlarda TTF1, Pax8 pozitif, SALL4 diffüz kuvvetli pozitif izlendi. (Resim 2) Pankeratin ve CK7 ile fokal alanlarda sitoplazmik, TDT ile yaygın soluk-orta derecede nükleer boyanma izlendi. CD34, desmin, SMA, Kromogranin, sinaptofizin, CD56, LCA ve CD30, AFP, D2-40, oct3-4, PLAP gibi germ hücre immün belirleyicilerin negatif olması nedeni ile bulgular ön planda tiroblastom lehine yorumlandı. DICER 1 teknik nedenler ile çalışılamadı.

Sonuç/Tartışma

Tiroblastom tipik olarak boyunda ekstratiroidal yumuşak dokuya yayılım gösteren hızlı büyüyen kitle olarak kendini gösterir (3). Tiroblastom terminolojisi ile ilişkili malign tiroid teratomu, karsinosarkom, teratokarsinosarkom tanıları sayılabilir. (4, 5) Histomorfolojik olarak malign tiroid teratomuna benzemekle birlikte bazı özellikleri malign tiroid teratomu ile uyumlu değildi. Diğer germ hücreli tümör tipleri ile kombinasyon halinde görülmemesi ve izokromozom 12p'den yoksun olması gerçek germ hücreli neoplazm olmama olasılığını

arttırdı. (6) Bu nedenlerden tiroblastom 2022 DSÖ sınıflamasında tekrarlayan DICER1 nokta mutasyonları ile ilişkilendirilen ayrı bir antite olarak kabul edilebileceği düşünülmüş.

Teratomlar daha çok bebekler ve küçük çocuklarda görülürken tiroblastomalar bizim olgumuzda da olduğu gibi ergenlerde veya yetişkinlerde ortaya çıkar. (7, 8,) Histolojik olarak, benign ve immatür teratomlar tüm germ hücre katmanlarını temsil eden dokuları içerir. Benign ve immatür teratomlar, adneksiyal yapılara sahip kutanöz tip skuamöz epitel, olgun glial doku, koroid pleksus, retinal pigment epiteli, solunum epiteli, gastrointestinal epitel dahil olmak üzere tiroblastomadan daha geniş bir yelpazedeki doku elemanlarını içerme eğilimindedir.5 Bu tür bileşenler fetal özelliklere sahip olabilse de çoğu histolojik olarak tanımlanabilecek kadar farklılaşmıştır. Somatik DICER1 mutasyonu tüm tiroblastom olgularında saptanmış olup bu moleküler özellik malign tiroid teratomundan ayrımda oldukça faydalıdır. (3, 4, 9) Tiroblastom ayrıca morfolojik ve moleküler düzeyde diğer tiroid neoplazmlarıyla benzerlikler gösterebilir. Bazı histolojik özellikleri ile tiroblastoma benzeyen az diferansiye tiroid karsinomu, DICER1 mutasyonları da gösterebilir. Az diferansiye tiroid karsinomu görülen adacık, trabeküler ve mikrofoliküler mimari, tiroblastomun olgunlaşmamış birleşik folikülleri ile örtüşmekle kalmaz, aynı zamanda tercihen çocuklarda veya ergenlerde ortaya çıkan, az diferansiye tiroid karsinomlarının bir alt kümesiyle de örtüşür ve DICER1 mutasyonlarına sahip olduğu gösterilmiştir. (10) Az diferansiye tiroid karsinomu, tiroblastomun çoklu soy bileşenlerinden yoksundur. Histolojik olarak, anaplastik tiroid karsinomu nadiren rabdomiyoblastik veya kıkırdak elemanları içeren tiroblastoma ile örtüşen heterolog farklılaşma gösterebilir. (11, 12) Bununla birlikte, anaplastik tiroid karsinomu genellikle tiroblastomadan daha fazla sitolojik pleomorfizm gösterir ve nadiren DICER1 mutasyonlarını barındırır. (13) DICER1 mutasyonları hem sendromik hem de sendromik olmayan hastalarda papiller karsinom, foliküler karsinom ve multinodüler hiperplazi dahil olmak üzere çok çeşitli diğer tiroid hastalıklarında da görülebilir. (13, 14) Önemli olan genetik olarak benzer olan bu iyi diferansiye tiroid lezyonlarının histomorfolojik özelliklerinin tiroblastoma ile örtüşmemesidir.

Organlar arasında, DICER1 mutasyonlu neoplazmalar sıklıkla değişken derecede rabdomyoblastik farklılaşma gösteren hücresel mezenkimal proliferasyonlar, primitif nöroepitelyal blastema, olgunlaşmamış kıkırdak veya kemik adacıkları ve orijin organına ait epitele farklılaşma ile karekterize morfoloji sergilemektidirler. Bu örtüşme ile akla farklı anatomik bölgelerde DICER1 ile ilişkili maligniteler için tek tip bir terminolojinin geliştirilmesinin gerekip gerekmediği gibi soruları getirmektedir. (15) Bu nedenle, tiroblastoma terminolojisinin gelecekte daha da gelişmesi mümkündür.

Kaynaklar

1. Samaniego F, Rodriguez E, Houldsworth J, et al. Cytogenetic and molecular analysis of human male germ cell tumors: chromosome 12 abnormalities and gene amplification. Genes Chromosom Cancer.1990;1:289–300.
2. Starling CE, Sabra J, Brady B, et al. Malignant teratoma of the thyroid: A difficult diagnosis by fine-needle aspiration. Diagn Cytopathol.2019;47:930–934.
3. Agaimy A, Witkowski L, Stoehr R, et al. Malignant teratoid tumor of the thyroid gland: an aggressive primitive multiphenotypic malignancy showing organotypical elements and frequent DICER1 alterations-is the term "thyroblastoma" more appropriate? Virchows Arch.2020; 477 (6) :787-798. doi:10.1007/s00428-020-02853-1
4. Rabinowits G, Barletta J, Sholl LM, Reche E, Lorch J, Goguen L. Successful management of a patient with malignant thyroid teratoma. Thyroid.2017;27 (1) :125-128. doi:10.1089/thy.2016.0201
5. Vilallonga R, Zafon C, Ruiz-Marcellan C, et al. Malignant thyroid tera toma: report of an aggressive tumor in a 64-year-old man. Endocr Pathol.2013;24 (3) :132-135. doi:10.1007/s12022-013-9250-2
6. Poulos C, Cheng L, Zhang S, et al. Analysis of ovarian teratomas for isochromosome 12p: evidence supporting a dual histogenetic pathway for teratomatous elements. Mod Pathol.2006;19:766–771.
7. Thompson LD, Rosai J, Heffess CS. Primary thyroid teratomas: a clinicopathologic study of 30 cases. Cancer.2000;88:1149–1158.
8. Riedlinger WF, Lack EE, Robson CD, et al. Primary thyroid teratomas in children: a report of 11 cases with a proposal of criteria for their diagnosis. Am J Surg Pathol.2005;29:700–706.
9. Rooper LM, Bynum JP, Miller KP, et al. Recurrent DICER1 hotspot mutations in malignant thyroid gland teratomas: molecular characteri zation and proposal for a separate classification. Am J Surg Pathol.2020;44 (6) :826-833. doi:10.1097/PAS.0000000000001430
10. Chernock RD, Rivera B, Borrelli N, et al. Poorly differentiated thyroid carcinoma of childhood and adolescence: a distinct entity characterized by DICER1 mutations. Mod Pathol.2020; 33:1264–1274.
11. Deeken-Draisey A, Yang GY, Gao J, et al. Anaplastic thyroid carcinoma: an epidemiologic, histologic, immunohistochemical, and molecular single-institution study. Hum Pathol.2018;82: 140–148.
12. Xu B, Fuchs T, Dogan S, et al. Dissecting anaplastic thyroid carcinoma: a comprehensive clinical, histologic, immunophe notypic, and molecular study of 360 cases. Thyroid.2020;30: 1505–1517.
13. Ghossein CA, Dogan S, Farhat N, et al. Expanding the spectrum of thyroid carcinoma with somatic DICER1 muta tion: a survey of 829 thyroid carcinomas using MSK-IMPACT next-generation sequencing platform. Virchows Arch.2022;480: 293–302.
14. Sauer M, Barletta JA. Proceedings of the North American society of head and neck pathology, Los Angeles, CA, March 20, 2022: DICER1-related thyroid tumors. Head Neck Pathol.2022;16:190–199.
15. McCluggage WG, Foulkes WD. DICER1-associated sarcomas at different sites exhibit morphological overlap arguing for a unified nomenclature. Virchows Arch.2021;479:431–433.

PBS-046 [Endokrin Patoloji] [Özet Metin]

DİFFÜZ SKLEROZAN VE UZUN HÜCRELİ VARYANTI İÇEREN PAPİLLER KARSİNOM OLGU SUNUMU

Tuğçem Bıçak, Fatma Şule Kutlar Dursun
SBÜ Gazi Yaşargil EAH, Tıbbi Patoloji, Diyarbakır

ÖZET

Giriş: Papiller karsinom, tiroid gland karsinomlarının en sık görülen tipi olup, infiltratif folliküler, enkapsüle klasik, kolumnar, uzun hücreli ve diffüz sklerozan varyant gibi pek çok alt grubu tanımlanmıştır.1 Uzun hücreli varyant (Tall call), papiller tiroid karsinomun (PTKTCV) tipik morfolojik özelliklerini gösteren, boyu eninin 2-3 katı, papiller, trabeküler, folliküler paternde görülebilen hücrelerden oluşur.1 Papiller tiroid karsinomunun diffüz sklerozan varyantı ise (PTKDSV) çok nadirdir ve kötü prognoz gösterir. Histopatolojik olarak yoğun skleroz, skuamoid adalar, dağınık solid yuvalar ve çok sayıda psammomatöz kalsifikasyon izlenir. Genellikle lenfositik tiroidit bulguları eşlik eder.1 Oldukça nadir görülen PTK-TCV ve PTK-DSV birlikteliği gösteren bu olguyu morfolojik ve immünhistokimyasal özellikleri ile birlikte sunmayı amaçladık.

Olgu: Boynunda şişlik yakınması ile başvuran 69 yaşındaki kadın hastaya total tiroidektomi uygulandı. Materyelin makroskopik incelemesinde, sol lobda 0.7x0.5cm ölçülerinde, kesit yüzü krem/beyaz renkte fibrotik görünümde, düzensiz sınırlı nodül görüldü. Sağ lobda tiroid kapsülüne dayanan, kahve-beyaz renkte, heterojen görünümünde, nispeten düzgün sınırlı, 2x1.2cm ölçülerinde 2. lezyon izlendi. Kesit yapıldığında kesit yüzü, kahve renkte, kistik, kanamalı, yer yer kalsifik izlendi.1. nodülde mikroskopik incelemede tüm lobu diffüz tutan lenfositik infiltrasyon, skuamoid odaklar ve psammomatöz kalsifikasyon gösteren tümöral lezyon dikkati çekti. Hafif derecede bağ doku artışı görüldü. Lenfatik invazyon izlendi.2. nodülde ise papiller konfigürasyonda dizelenen, yer yer psödoinklüzyon, groove yapıları içeren, nükleer kontür düzensizliği mevcut, boyu eninin 2-3 katı tümör hücreleri izlendi. İmmunohistokimyasal çalışmada CK19, HMBE-1 ve Galektin-3 ile tümörlerde boyanma görüldü. Skuamoid odaklar CK5/6, p63 pozitif, tiroglobulin negatif izlendi. Yaygın psammomatöz kalsifikasyon izlenmesi, fibröz doku artışı ve zemindeki lenfositik infiltrasyon ile 1. nodül PTK-DSV ve boyu eninin 2-3 katı tümör hücreleri ile 2. nodül PTK-TCV tanısı aldı.

Sonuç: PTK-DSV ve PTK-TCV nadir görülen, papiller karsinomun agresif alt tiplerindendir. Lenfovasküler invazyon, ekstratiroidal yayılım, erken ve sık metastaz gibi kötü prognozla ilişkili parametrelerin daha yüksek oranda görüldüğünden tanınması ve raporlanması önemlidir.2

Anahtar Kelimeler: Diffüz, sklerozan, papiller, tiroid, uzun

Kaynaklar

1. Gonzalez-Gonzalez, R., et al., Papillary thyroid carcinoma: differential diagnosis and prognostic values of its different variants: review of the literature. ISRN Oncol, 2011.2011: p.915925.2-Pillai, S., et al., Diffuse sclerosing variant of papillary thyroid carcinoma—an update of its clinicopathological features and molecular biology. Critical Reviews in Oncology/Hematology, 2015.94 (1) : p.64-73.

PBS-047 [Endokrin Patoloji]

NADİR GÖRÜLEN BİR TİROİD TÜMÖRÜ: TİMUS BENZERİ DİFFERANSİASYON GÖSTEREN İĞSİ HÜCRELİ TÜMÖR (SETTLE) OLGU SUNUMU

Melis Ladin Yamaç, Kıvılcım Eren Erdoğan, Aysun Hatice Uğuz
Çukurova Üniversitesi, Tıbbi Patoloji Anabilim Dalı, Adana

ÖZET

Giriş: Timus Benzeri Differansiasyon Gösteren İğsi Hücreli Tümör (SETTLE) intratiroidal timik dokudan köken alan tiroidin nadir görülen malign tümörüdür. Daha çok çocukları, adolesanları ve genç yetişkinleri etkiler. Erkeklerde daha sık görülür. Geç metastazlarını akciğer, lenf nodu ve diğer organlara yapabilir. Histopatolojik olarak fibröz septayla ayrıştırılan belli belirsiz löbüle paternli bifazik sellüler kompozisyona sahip morfolojidedir. Tiroidde nadir görülmesi nedeniyle histopatolojik, immunohistokimyasal bulguları ile SETTLE tanısı alan olguyu tartışmayı amaçladık.

Olgu: Suriyede tiroid sağ lobundan opere olarak Sinovyal Sarkom tanısı alan 9 yaşında erkek hasta konsültasyon amacıyla hastanemize başvurdu. Histomorfolojik ve immünohistokimyasal bulgular eşliğinde olguda "Tiroidin Timus Benzeri Differansiasyon Gösteren Spindle hücreli tümörü (SETTLE) " düşünüldü. Bu amaçla uygulanan immünohistokimyasal belirteçler; iğsi hücrelerde ve glandlarda Pankeratin ve CK7 pozitif, Bcl2 pozitif, CD99 pozitif, EMA glandlarda pozitif, TLE-1 fokal pozitif, FLI-1 fokal pozitif, SMA fokal pozitif; HBME-1 negatif, TTF-1 negatif, Kalsitonin negatif, STAT-6 negatif, S100 negatif sonuç vermiştir. FISH ile uygulanan SS18-SSX füzyonu negatif olarak saptanmıştır ve olgu SETTLE olarak değerlendirilmiştir. Sinovyal Sarkom ekarte edildi.

Sonuç: SETTLE tanısı koyarken ayırıcı tanıda yer alan Sinoviyal Sarkom, Sarkomatoid anaplastik tiroid karsinomu, İntratiroidal Timoma ve İğsi hücreli Medüller Tiroid Karsinomu antitelerinin ekarte edilmesi önemlidir. Histopatolojik ve İmmünohistokimyasal bulgularla SETTLE düşünülen olguların moleküler yöntemlerle de desteklenmesi önerilmektedir. Biz de olgumuzda SETTLE tanısını literatür bilgileri ışığında ayırıcı tanılarıyla birlikte değerlendirdik.

Anahtar Kelimeler: SETTLE, tiroid, nadir

Giriş

Timus Benzeri Differansiasyon Gösteren İğsi Hücreli Tümör (SETTLE) intratiroidal timik dokudan köken alan tiroidin nadir görülen malign tümörüdür. Daha çok çocukları, adolesanları ve genç yetişkinleri etkiler. Erkeklerde daha sık görülür. Geç metastazlarını akciğer, lenf nodu ve diğer organlara yapabilir. Histopatolojik olarak fibröz septayla ayrıştırılan belli belirsiz löbüle paternli bifazik sellüler kompozisyona sahip morfolojidedir. Vakaların çoğu bifazik olsa da, ara sıra vakalar (monofazik varyant olarak adlandırılan) neredeyse tamamen iğsi hücrelerden veya glandüler yapılardan oluşur Tiroidde nadir görülmesi nedeniyle histopatolojik, immunohistokimyasal bulguları ile SETTLE tanısı alan olguyu tartışmayı amaçladık.

Olgu

Suriyede tiroid sağ lobundan opere olarak Sinovyal Sarkom tanısı alan 9 yaşında erkek hasta konsültasyon amacıyla hastanemize başvurdu.. Yapılan mikroskobik incelemede tiroid parankimi içerisinde tiroidden yer yer iyi sınırla ayrılan, oval yuvarlak veziküle nükleuslu, küçük nükleoluslu, sınırları seçilemeyen iğsi sitoplazmalı hücrelerden oluşan yer yer matür glandüler yapılar içeren yarık şeklinde glomerüloid alanlar gösteren küçük rozet benzeri dizilim ve ortasında soluk eozinofilik / bazofilik materyal bulunan tümör izlendi. Histomorfolojik ve immünohistokimyasal bulgular eşliğinde olguda "Tiroidin Timus Benzeri Differansiasyon Gösteren Spindle hücreli tümörü (SETTLE) « düşünüldü. Bu amaçla uygulanan immünohistokimyasal belirteçler; iğsi hücrelerde ve glandlarda Pankeratin ve CK7 pozitif, Bcl2 pozitif, CD99 pozitif, EMA glandlarda pozitif, TLE-1 fokal pozitif, FLI-1 fokal pozitif, SMA fokal pozitif; HBME-1 negatif, TTF-1 negatif, Kalsitonin negatif, STAT-6 negatif, S100 negatif sonuç vermiştir. FISH ile uygulanan SS18-SSX füzyonu negatif olarak saptanmıştır ve olgu SETTLE olarak değerlendirilmiştir. Sinovyal Sarkom ekarte edildi.

Sonuç

SETTLE tanısı koyarken ayırıcı tanıda yer alan Sinoviyal Sarkom, Sarkomatoid anaplastik tiroid karsinomu, İntratiroidal Timoma ve İğsi hücreli Medüller Tiroid Karsinomu antitelerinin ekarte edilmesi önemlidir. Sinovyal sarkom, nadir fakat farklı bir yumuşak doku neoplazmıdır; en sık olarak genç yetişkinlerin ekstremitelerinin para-artiküler bölgelerinde ve ayrıca baş ve boyun bölgesinde de meydana gelir. Tanı anında ortalama yaş 30 civarındadır.

Sinovyal sarkomda iğsi hücreler genellikle monomorfik, hiperkromatiktir ve SETTLE'dakinden daha yüksek bir mitotik indekse sahiptir. SETTLE, lobüle büyüme paterni, daha düşük genel nükleer derece, glomeruloid glandüler yapılar, intraglandüler nekrotik debrislerin olmaması, stromal hyalinizasyon, mast hücrelerinin azlığı, yüksek moleküler ağırlıklı sitokeratin ekspresyonu ile sinovyal sarkomdan ayırt edilebilir. SETTLE, SS18::SSX1, SS18::SSX2 veya SS18::SSX4 gen füzyonundan yoksundur. Anaplastik karsinom genellikle gençlerde görülmez, nekrozlu, infiltratif, yüksek dereceli pleomorfik bir tümördür. Yüksek mitotik Timoma, daha yapboz benzeri lobülasyona sahiptir ve buna değişken sayıda olgunlaşmamış TdT pozitif lenfositler eşlik eder. Medüller karsinomun iğsi hücreli varyantı daha ileri yaş grubunu etkiler, stromada amiloid görülebilir ve hücre çekirdeği daha kaba bir kromatin içerir; immün boyalar kalsitonin ve CEA için de pozitiftir. Histopatolojik ve İmmünohistokimyasal bulgularla SETTLE düşünülen olguların moleküler yöntemlerle de desteklenmesi önerilmektedir. Biz de olgumuzda SETTLE tanısını literatür bilgileri ışığında ayırıcı tanılarıyla birlikte değerlendirdik.

PBS-048 [Gastrointestinal Sistem Patolojisi] [Özet Metin]

HÜCRESEL YAMYAMLIĞIN KOLOREKTAL TÜMÖRLERDEKİ PROGNOSTİK ÖNEMİ

Sülen Sarıoğlu[1], Sumru Çağaptay[1], Anıl Aysal[1], Özgül Sağol[1], Ilknur Görken[2], İlkay Tuğba Ünek[3], Hülya Ellidokuz[4], Funda Barlık[5], Selman Sökmen[6]

[1]Dokuz Eylül Üniversitesi Tıp Fakültesi Tıbbi Patoloji Ana Bilim Dalı
[2]Dokuz Eylül Üniversitesi Tıp Fakültesi Radyasyon Onkolojisi Ana Bilim Dalı
[3]Dokuz Eylül Üniversitesi Tıp Fakültesi Tıbbi Onkoloji Ana Bilim Dalı
[4]Dokuz Eylül Üniversitesi Tıp Fakültesi Prevantif Onkoloji Ana Bilim Dalı
[5]Dokuz Eylül Üniversitesi Tıp Fakültesi Radyodiagnostik Ana Bilim Dalı
[6]Dokuz Eylül Üniversitesi Tıp Fakültesi Genel Cerrahi Ana Bilim Dalı

ÖZET

Amaç: Hücresel yamyamlık (HY), bir hücrenin diğerini yutma yeteneği olarak tanımlanan ışık mikroskobunda kolayca tanımlanabilir morfolojik bir özelliktir. Bazı tümörlerde gözlenebilen bu histolojik özelliğin tümörün agresif seyri ile ilişki olabileceği düşünülmektedir [(1-4).] Literatürde kolorektal karsinomlarda da gözlenebilen HY ile prognoz arasındaki ilişkiyi inceleyen az sayıda çalışma mevcuttur [(5).]

Çalışmamızda, metastatik kolorektal karsinomlarda izlenen HY'ın, tümörün agresifliğini belirlemeye yönelik olası bir ek parametre olarak rutin raporlamada kullanılmasının faydalı olup olmayacağı sorusuna cevap aranmakta ve HY ile ilişkili olabilecek potansiyel moleküler ilişkilerin tanımlaması hedeflenmektedir.

Gereç ve Yöntem: Bu amaçla, bölümümüzde 2014-2019 yılları arasında metastatik rezeksiyon materyalleri değerlendirilerek kolorektal karsinom tanısı almış 128 olgunun hematoksilen-eozin boyalı doku kesitleri HY varlığı/yokluğu ve HY derecesi açısından değerlendirilerek klinikopatolojik prognostik parametreler ile istatistiksel olarak karşılaştırılmıştır. Ayrıca HY derecesi ile mikrosatellit instabilite (MSI) durumu KRAS, NRAS ve BRAF molüküler durumları arasındaki ilişki istatistiksel olarak araştırılmıştır.

Bulgular: Tüm hastalarda HY saptandı. Derecelendirme ele alındığında: HY ile pT evresi (p=0, 599), pN evresi (p=0, 993), tümör diferansiyasyonu (p=0, 887), tümör lokalizasyonu (p=0, 703), perinöral invazyon (p=0, 542), lenfovasküler aralık invazyonu (p=0, 561), tümör tomurcuklanması (p=0, 561) arasındaki ilişki istatistiksel olarak anlamlı değildir. HY ile mutasyon durumu (p=0, 173) ve MSI (p=0, 235) durumu arasında anlamlı ilişki yoktur. HY ile sağ kalım arasındaki ilişki istatistiksel olarak anlamlı değilldir (p=0, 183).

Sonuç: Literaratürde meme karsinomu, malign melanom, mide adenokarsinomu, oral skuamöz hücreli karsinom gibi farklı malignitelerde tanımlanan HY'ın tümörün agresifliği ilişkili olabileceğine yönünde veriler bulunmakla birlikte çalışmamızın sonuçlarına göre kolorektal karsinomlarda görülen bu özelliğin sağ kalım ile arasında anlamlı ilişki bulunmamıştır [1-4]. Pankreasın duktal adenokarsinomları ile HY arasındaki prognostik ilişkiyi ve HY'ın genetik özelliklerini araştıran bir çalışmada, HY'ın KRAS mutasyonu ile ilişkili olabileceği bildirilmiş olmakla birlikte, çalışmamızda bu yönde istatistiksel anlamlılık saptanmamıştır [6]. Serimizde moleküler patolojik bulgularla ilişkili veri sağlamak için seçtiğimiz olguların tümü mutasyon açısından değerlendirilmiş metastatik olgulardır. Bu bulgularla metastatik olgularda HY derecesinin KRAS, NRAS, BRAF mutsayonu ve MSI ile ilişkili olmadığı, prognoz ile ilgili öngörü sağlamadığı düşünülmüştür.

Kaynaklar

1. Fernandez-Flores A. Cannibalism in a benign soft tissue tumor (giant-cell tumor of the tendon sheath, localized type) : a study of 66 cases. Rom J Morphol Embryol 2012; 53: 15–22.
2. Sarode GS, Sarode SC, Karmarkar S. Complex cannibalism: an unusual finding in oral squamous cell carcinoma. Oral Oncol 2012; 48: e4–6.
3. Alok M, Singh S, Swarn K, et al. Cell cannibalism as an indicator of anaplasia and tumor aggresiveness in carcinoma breast. J Adv Res Biol Sci 2013; 5: 286–9.
4. Caruso RA, Muda AO, Bersiga A, et al. Morphological evidence of neutrophil-tumor cell phagocytosis (cannibalism) in human gastric adenocarcinomas. Ultrastruct Pathol 2002;26: 315–21.
5. Bozkurt E, Düssmann H, Salvucci M, Cavanagh BL, Van Schaeybroeck S, Longley DB, Martin SJ, Prehn JHM. TRAIL signaling promotes entosis in colorectal cancer. J Cell Biol.2021;220 (11).
6. Hayashi A, Yavas A, McIntyre CA, Ho YJ, Erakky A, Wong W, Varghese AM, Melchor JP, Overholtzer M, O'Reilly EM, Klimstra DS, Basturk O, Iacobuzio-Donahue CA. Genetic and clinical correlates of entosis in pancreatic ductal adenocarcinoma. Mod Pathol.2020 Sep;33 (9) :1822-1831.

PBS-049 [Gastrointestinal Sistem Patolojisi] [Özet Metin]

PD-L1 VE PD-L2 İFADELERİNİN KOLOREKTAL KARSİNOMUN PROGNOSTİK DEĞİŞKENLERİ İLE İLİŞKİSİ

Shabnam Mustafayeva, Gonca Özgün, Fazilet Kayaselçuk, Binnaz Handan Özdemir

Başkent Üniversitesi, Patoloji Ana Bilim Dalı, Ankara

ÖZET

Amaç: Programlanmış ölüm ligandı 1 (PD-L1) ve 2 (PD-L2), programlanmış hücre ölümü proteini 1 için ligandlardır. Bu çalışmanın amacı, kolorektal kanser (KRK) üzerinde bu proteinlerin ifadesini araştırmak ve prognoz üzerindeki önemini incelemektir.

Gereç ve Yöntem: 2020-2022 yılları arasında teşhis edilen KRK vakaları yeniden değerlendirildi ve PD-L1 ve PD-L2 antikorları kullanılarak 113 örnek içeren doku mikroarray üzerinde immünhistokimya yapıldı. Tümör PD-L1 ve PD-L2 ifadesini incelendi ve tümör boyutu, lenfovasküler ve perinöral invazyonun varlığı, lenf nodu metastazı ve tümör tomurcuklanması gibi histopatolojik özelliklerle ilişkisi ve sağkalım değerlendirildi.

Bulgular: En sık tutulan yer rektum ve sigmoid kolon idi (%33, 6). Tanı anındaki ortalama yaş 68, 2±12, 8 (34-100 yaş aralığında) olup erkek/kadın oranı 62/51 idi. Tümörlerin ortalama boyutu 4, 9±2, 3 cm idi. Tümör tomurcuklanması 84 (%74, 3) vakada görüldü. Cerrahi rezeksiyondan ortalama 9, 94 ± 8, 2 ay sonra 14 hasta hastalık nedeni ile kaybedildi.113 hastadan 36'ında (%31, 9) PD-L1 ve 68'ında (%60, 2) PD-L2 pozitif iken, 77'inde (%68, 1) PD-L1 ve 45'inde (%39, 8) PD-L2 negatif idi. Tümör PD-L1 ifadesi ile KRK mortalitesi arasında anlamlı bir ilişki gözlemlenmedi ancak tümör hücrelerinde PD-L2 ifadesi olan hastalarda sağkalım daha düşük bulundu.

Sonuç: KRK ileri evrelerinde kötü bir prognoza sahiptir ve nüks sık görülür. Bu nedenle, klinik karar verme sürecini ve hasta sonuçlarını iyileştirmek için yeni biyobelirteçlerin tanımlanması önemlidir. Mevcut tedavilere karşı direnç mekanizmalarının daha iyi bilinmesiyle yeni etkili immünoterapötik stratejilerin geliştirilmesi planlanabilmektedir. Çalışmamız, KRK hastalarında PD-L1 ve PD-L2 ekspresyonunun prognoz ile ilgili bilgi verebilmesi açısından önemlidir. Terapötik amaçlı kullanımları açısından belirteçlerin potansiyelinin belirlenmesi için daha fazla klinik ve patolojik çalışma yapılması gerekmektedir.

Anahtar Kelimeler: Kolorektal kanser, PD-L1, PD-L2

PBS-050 [Gastrointestinal Sistem Patolojisi] [Özet Metin]

BATI ANADOLU BÖLGESİNDE METASTATİK KOLOREKTAL ADENOKARSİNOMLARDA KRAS, NRAS VE BRAF MUTASYON PROFİLİ

Gamze Mercan Yiğitaslan[1], *İ. Ebru Çakır*[1], *Duygu Ünal Kocabey*[2]
[1]İzmir Atatürk Eğitim ve Araştırma Hastanesi, Patoloji Ana Bilim Dalı, İzmir
[2]Ankara Etlik şehir Hastanesi, Patoloji Ana Bilim Dalı, Ankara

ÖZET

Giriş: RAS ve BRAF kolorektal adenokarsinomlarda (KRA) önemli role sahip RAS/RAF/MAPK sinyal yolağında yer alan onkogenlerdir. KRA' larda, KRAS ve NRAS mutasyonlarının prediktif, BRAF mutasyonunun ise prognostik rolü vardır. Anti-EGFR monoklonal antikorlarının RAS-mutant KRA hastalarında klinik yarar sağlamadığı gösterilmiş ve son kılavuzlar, bu tedavinin kullanımını RAS-wild tip KRA' lı hastalarla sınırlandırmıştır. Bu mutasyonların görülme sıklığı popülasyonlar arasında değişkenlik göstermektedir. Bu çalışmada, Batı Anadolu bölgesinde yer alan üçüncü basamak sağlık kuruluşu olan hastanemizin patoloji laboratuvarında metastatik KRA olgularında, Real-Time PCR ile analiz ettiğimiz KRAS, NRAS ve BRAF mutasyon test sonuçları incelenmiştir.

Gereç ve Yöntem: 2016-2023 yılları arasında, metastatik KRA olgularına ait rezeksiyon ve biyopsi materyallerinde, uygun tümör bloğundan DNA izolasyonu gerçekleştirilmiş ve bu olgularda Real-Time PCR ile KRAS ve NRAS için 2.3.4. Ekzonlardaki kodon12, 13, 59, 61, 117, 146 mutasyonu, BRAF için V600E mutasyonu analiz edilmiştir. Olgulara ait moleküler patoloji raporları incelenerek sonuçlar kaydedilmiştir.

Bulgular: Mutasyon analizi uygulanan toplam 669 KRA hastası mevcut olup 14 (%2.08) olguda tümör DNA'sının yetersiz olması nedeniyle sonuç verilememiştir. Sonuç verilen 411 (%62.8) erkek, Literatürde 244 (%37.2) kadın toplam 655 KRA hastasında yaş ortalaması 63.8'dir (24y- 90y). Mutasyon analizleri 602 (%92) hastada primer tümör bölgesi olan kolondan (sağ kolon 150, sol kolon 209, rektum/anal 243), 53 (%8) hastada metastazdan uygulanmıştır.286 (%43.6) olguda biyopsiden, 369 (%56.4) olguda rezeksiyon materyalinden çalışılmıştır. KRAS mutasyon durumu olguların 642'sinde, NRAS 423'ünde, BRAF 521'inde analiz edilmiştir. KRAS, NRAS ve BRAF olguların sırasıyla %35.5 (228/642), %7, 1 (30/423), %6.3 (33/521)'ünde mutant tiptir. KRAS mutasyon bölgesi kodon12, 13, 59, 61, 117 ve 146 için sırasıyla %71.9, %14.9, %1.8, %3.5, %0.4, %7, 5'tir. NRAS mutasyon bölgesi ise kodon12, 13, 59ve61 için sırasıyla %40, %13, 4, %6, 6, %40 olarak izlenmiştir. NRAS kodon117 ve 146 mutasyonları görülmemiştir.

Tartışma: KRAS mutasyon sıklığı Batı toplumlarında %40-55 iken Asya popülasyonunda daha düşük düzeylerde bildirilmektedir. NRAS mutasyon sıklığı %3-5 olup BRAF mutasyonu ise %5- 10 olarak bildirilmektedir. Bu çalışmalarda kullanılan analiz yöntemlerindeki farklılıklar da dikkati çekmektedir. Laboratuvarımıza ait mutasyon analiz sonuçlarımıza bakıldığında KRAS mutasyon oranlarımızın Avrupa verilerinden ziyade Asya verilerine yakın olduğu görülmektedir. NRAS ve BRAF mutasyon oranlarımız ise literatür ile uyum göstermektedir. Bu mutasyonların sıklığı popülasyonlar arasında değişkenlik göstermekle birlikte kullanılan analiz yöntemi de insidansı etkiliyor olabilir.

Sonuç: Kolorektal karsinomlarda RAS mutasyon sıklığının popülasyonlar arasında değişkenlik gösterdiği dikkati çekmektedir. Bu moleküler belirteçlerin prediktif önemi nedeniyle metastatik KRK'nin moleküler profilinin bilinmesi, hastalarda kullanılması gereken doğru ilacı daha iyi belirlemeyi sağlar.

Anahtar Kelimeler: Kolorektal adenokarsinom, KRAS, NRAS, BRAF, mutasyon analizi

Kaynaklar

1. Biller LH, Schrag Deborah. Diagnosis and Treatment of Metastatic Colorectal Cancer: A Review. JAMA 2021 Feb 16;325 (7) :669-685. doi:10.1001/jama.2021.0106.
2. Afrăsânie VA, Marinca MV. KRAS, NRAS, BRAF, HER2 and Microsatellite Instability in Metastatic Colorectal Cancer–PracticalImplicationsfortheClinician. RadiolOncol.2019Sep;53 (3) :265–27. doi:10.2478/raon-2019-0033
3. Bożyk A, Krawczyk P. Correlation between KRAS, NRAS and BRAF mutations and tumor localizations in patients with primary and metastatic colorectal cancer. Arch Med Sci.2021 Mar 24;18 (5) :1221-1230. doi: 10.5114/aoms/109170. eCollection2022
4. Siraj AK, Bu R. A very low incidence of BRAF mutations in Middle Eastern colorectal carcinoma. Mol Cancer.2014 Jul 8:13:168. doi:10.1186/1476-4598-13-168
5. ChristensonES, TsaiHL. Colorectalcancerinpatientsofadvancedageisassociatedwithincreasedincidence of BRAF p. V600E mutation and mismatch repair deficiency. Front Oncol.2023 Jun 7:13:1193259. doi: 10.3389/fonc.2023.1193259. eCollection2023
6. Christensen TD. Systematic review: brain metastases from colorectal cancer--Incidence and patient characteristics. BMC Cancer.2016 Apr 1:16:260. doi:10.1186/s12885-016-2290-5.

PBS-051 [Gastrointestinal Sistem Patolojisi] [Özet Metin]

DÜŞÜK DERECELİ KOLOREKTAL ADENOKARSİNOMLARDA STROMAL REAKSİYONUN TÜMÖR TOMURCUKLANMASI, KLİNİKOPATOLOJİK PARAMETRELER VE PROGNOZ İLE İLİŞKİSİ

Saltuk Bugra Yolburun, *Mennan Yiğitcan Çelik*, *Gülsüm Özlem Elpek*
Akdeniz Üniversitesi, Tıbbi Patoloji Ana Bilim Dalı, Antalya

ÖZET

Amaç: Günümüzde kolorektal kanserin (KRK) davranışının belirlenmesinde, epitelyal-mezenkimal transizyonun (EMT) bir yansıması olarak kabul edilen tümör tomurcuklanmasının (TT) değerlendirilmesi patoloji raporlama protokollerinde yer almaktadır. Bu sürecin diğer bir komponenti olan stromal reaksiyonun (SR) KRK'da tümör davranışının belirlenmesinde rolü olduğu gösterilse de, bu değişkenin güncel bir parametre olarak değerinin belirlenmesi için ileri çalışmalara ihtiyaç vardır. Dahası SR'nin, dünya sağlık örgütüne göre düşük dereceli adenokarsinomların davranışı üzerine etkisi tam olarak belirlenememiştir. Dolayısıyla, bu çalışmanın amacı, yüksek dereceli olanlara göre daha heterojen bir grup oluşturan bu tümörlerde SR'nin, TT ve diğer klinikopatolojik faktörler ve tümör davranışı ile ilişkisinin belirlenmesidir.

Gereç ve Yöntem: Çalışmamıza Akdeniz Üniversitesi Tıp Fakültesi Hastanesinde, düşük dereceli adenokarsinom tanılı 170 hasta dahil edilmiştir. TT ve SR sırasıyla Uluslararası Tümör Tomurcuklanma Konferansı (ITBCC) ve Ueno ve ark. tarafından tanımlanan sınıflandırmaya göre değerlendirildi. Buna göre TT (TT1, TT2 ve TT3) ve SR (SR1, SR2 ve SR3) 3 gruba ayrıldı. Ayrıca SR' nin 2 alt gruba ayrılarak değerlendirildiği literatür bulguları da dikkate alınarak, SR, SRK1: SR1 ve SRK2: SR2+SR3 olarak da gruplandı. Veriler SPSS.23 kullanılarak analiz edildi.

Bulgular: SR ve SRK ile lenf nodu metastazı, uzak metastaz ve TT arasında pozitif bir ilişki izlendi ($p<0.05$). Ayrıca SR evre ile ilişkiliydi ($p<0.04$). Tek değişkenli yaşam analizinde invazyon düzeyi, lenf nodu metastazı, uzak metastaz, evre, TT, SR, SRK'nın hastalığın seyri ile ilşikili olduğu görüldü ($p<0.05$). Log-rank testi ile anlamlı bulunan değişkenlerin cox-regresyon analizi ile incelenmesinde, SRK'nın bağımsız bir prognostik faktör olmadığı saptanırken, SR, TT ve invazyon düzeyinin bağımsız prognostik faktörler olduğu izlendi.

Sonuç: Bulgularımız düşük dereceli KRK'da, EMT'nin bir komponenti olan SR'nin de tümör davranışını belirlemede değerli bir prognostik belirteç olduğunu desteklemekte ve histopatolojik olarak üç grup altında değerlendirilmesinin daha etkin olduğunu ortaya koymaktadır. Çalışmamız bu parametrenin de TT ile birlikte bu tümörlerin raporlama protokollerinde yer alabileceğini gösterse de, bulgularımızın daha ileri çalışmalarla desteklenmesi gerekmektedir.

Anahtar Kelimeler: Kolorektal Kanser, Stromal Reaksiyon, Tümör Tomurcuklanması

PBS-052 [Gastrointestinal Sistem Patolojisi] [Özet Metin]

METASTATİK KOLOREKTAL KARSİNOMDA HMGA2 EKSPRESYONUN KLİNİKOPATOLOJİK BULGULARLA İLİŞKİSİNİN DEĞERLENDİRMESİ

Funda Canaz, Evrim Yılmaz, Nazlı Sena Şeker
Osmangazi Üniversitesi Tıp Fakültesi, Patoloji Ana Bilim Dalı, Eskişehir

ÖZET

Amaç: İnsan yüksek mobilite grubu A2 (HMGA2), adenozin-timin kancaları aracılığıyla DNA'nın küçük oluğuna bağlanarak gen ekspresyonunu, DNA replikasyonunu ve kromozom onarımını düzenleyen yapısal bir transkripsiyon faktörüdür. HMGA2, hücre döngüsü, apopitoz, DNA hasar onarım süreci ve epitelyal-mezenkimal transformasyon gibi çeşitli biyolojik süreçleri etkiler. Burada metastatik kolorektal kanserde (KRK) HMGA2 ekspresyonunun klinikopatolojik parametrelerle ilişkisinin değerlendirilmesi amaçlandı.

Gereç ve Yöntem: Bu çalışmaya metastatik KRK tanısı alan 25 olgu dahil edildi. Olguların yaşı, cinsiyeti, tümörün boyutu, lokalizasyonu, tipi, diferansiyasyonu, invazyon derinliği, tomurcuklanma skoru, lenfovasküler, perinöral invazyon varlığı, lenf nodu tutulumu, tümör depoziti ve desmoplazi varlığı belirlendi. HMGA2 ekspresyonu immünohistokimyasal olarak tümör ve tümör çevresi fibroblastik hücrelerde değerlendirildi. Pozitif kontrol olarak uterin leiomyoma kullanılmıştır. Tümöral hücrelerde boyanma yoğunluğu ve yaygınlığına göre skorlama yapılmıştır. Her iki skorun çarpımından elde edilen skor değer aralığı: 0-12'dir. Skor değeri 2 ve altı ise negatif, 2'nin üzerinde ise pozitif olarak kabul edilmiştir.

Bulgular: Olguların ortanca yaşı 63 olup, 20'si (%80) erkek, 5'i (%20) kadındı.2 olguda taşlı yüzük, 7 olguda müsinöz karsinom morfolojisi mevcuttu. Olguların 12'sinde (%48) tümörde, 6'sında (%24) fibroblastik hücrelerde HMGA2 pozitif saptandı.16 klasik adenokarsinom olgusunun 1'inde, buna karşılık 7 müsinöz karsinomun 5'inde HMGA2 pozitif fibroblastik hücre saptandı ($p=0.002$). Diğer klinikopatolojik parametreler arasında istatistiksel olarak anlamlı ilişki izlenmedi.

Sonuç: HMGA2, KRK'daki MDM2/p53, IL11/STAT3 ve Wnt/β-katenin sinyal yollarında önemli bir faktör olarak görünmektedir. Literatürde KRK' da HMGA2 aşırı ekspresyonu kötü prognoz, lenf nodu metastazı ve ileri evre ile ilişkili bulunmuştur. Çalışmamızda metastatik KRK olgularımızın %48'inde HMGA2 pozitifliği saptanmıştır. Tümör ve çevresi, infiltre ve yerleşik hücreler tarafından salgılanan çok sayıda parakrin ve otokrin faktörün baskısı nedeniyle değişir. HMGA2 proteinini eksprese eden yerleşik fibroblastlar, tümörün erken bir aşamasında "aktive edilmiş fibroblastlar" olarak kabul edilebilir. Çalışmamızda HMGA2 eksprese eden fibroblastik hücreler çoğunlukla müsinöz adenokarsinomda gözlenmiştir ($p=0.002$). HMGA2'nin KRK ve tümör çevresindeki rolünü gösterecek prognozunda dahil edildiği geniş seri çalışmalar değerli olacaktır.

Anahtar Kelimeler: Kolorektal kanser, HMGA2, Fibroblast

PBS-053 [Nöropatoloji]

ERİŞKİN TİP GLİOMALARDA 1P/19Q KODELESYONU

Cihat Akşahin, Selver Özekinci
Dicle Üniversitesi Tıbbi Patoloji Ana Bilim Dalı, Diyarbakır

ÖZET

Amaç: Diffüz gliomalar, merkezi sinir sisteminin en sık görülen malign tümörleridir. DSÖ 2016'da, merkezi sinir sistemi glial tümörlerini morfolojiye ek IDH mutasyonu ve 1p/19q kodelesyon durumuna göre yeniden sınıflandırdı[1], 2021'de güncelledi.

Çalışmada 1p/19q delesyonu incelenmeden glioma tanısı almış 20 olguda FISH ile 1p/19q kodelesyonu değerlendirildi. Önceki tanılar ile yeni tanılar arasındaki uyumu araştırmak amaçlandı.

Gereç ve Yöntem: Dicle Üniversitesi Tıp Fakültesi Tıbbi Patoloji Anabilim Dalında oligodendroglioma, astrositoma ve gliobalstoma multiforme (GBM) tanısı almış olgular arşivinden tarandı. Olguların H&E ve İHK boyalı lamlarını iki patolog yeniden inceledi. IDH, ATRX, P53 için boyanma paternleri ve yüzdeleri literatüre göre incelendi. FISH testinde ZytoLight®SPEC 1p36/1q25-19q13/19p13 Dual Color Probe kullanıldı.

Bulgular: Olguların 17'si (%85) IDH mutant, 3'ü (%15) IDH negatifti. Oligodendrogliomların 7'si (%77) IDH pozitif, 5'i (%55) ATRX pozitif, 2'si (%22) P53 pozitif iken bu oran Astrositomda sırasıyla 3 (%100), 2 (%66), 1 (%33), GBM'de 7 (%87), 4 (%50), 7 (%87) idi. Ki-67 proliferasyon indeksi olguların 11'inde %1-10, 8'inde %11-50, 1'inde >%50 izlendi. GBM'de ortalama %33, Oligodendrogliom ve Astrositomda sırasıyla %4 ve %7 izlendi. (Resim 1-2)

17. Olgudan sinyal alınamadığı için 1p/19q kodelesyon durumu değerlendirilemedi.16 olguda %20 eşik değeri, 3 olguda ≤0, 8-≤0, 9 hedef-kontrol sinyal oranı kullanıldı. Bu 3 olguda hedef-kontrol sinyal oranı 1'in üzerinde görüldü. İlk tanısı oligodendrogliom olan olguların 7'sinde (%77), GBM olgularının 2'sinde (%25), Astrositomların 2'sinde (%66) 1p/19q ko-delesyonu izlendi

Sonuç: Çalışmada morfolojik ve İHK bulgulara ek belirtilen sinyal aralığı ve eşik değerlere göre yapılan FISH testinde GBM tanısı alan 8 olgunun 5'i Astrositom IDH-mutant, 2'si Oligodendroglioma, IDH-mutant 1p/19q kodel, 1'i Glioblastoma IDH-wild tip tanısı aldı. Oligodendroglioma tanılı 9 olgunun 7'si Oligodendroglioma, IDH-mutant 1p/19q kodel, 1'i Astrositom IDH-mutant, 1'i Oligodendroglioma NOS tanısı aldı. Astrositoma tanılı 3 olgunun 2'si Oligodendroglioma, IDH-mutant 1p/19q kodel, 1'i Astrositom IDH-mutant olarak tanıları değişti. (Tablo 1)

Erişkin tip glial tümörlerde ilk adımda İHK boyama mutlaka yapılmalı sadece morfoloji ile yetinilmemeli. Çoğu morfolojik ve İHK boyamalara göre doğru tanı alabilir. Ancak Morfolojik bulgular ve İHK'nın net ve/veya yeterli olmadığı durumlarda mutlaka sitogenetik inceleme yapılmalı.

Anahtar Kelimeler: 1p/19q kodelesyon, Astrositom IDH mutant, Erişkin tip gliomalar, FISH, Glioblastom IDH wild tip, Oligodendrogliom IDH mutant 1p/19q kodel

Amaç

Diffüz gliomalar, merkezi sinir sisteminin en sık görülen malign tümörleridir. Hem 1. kromozomun kısa kolunun (1p) hem de 19. kromozomun uzun kolunun (19q) tamamen silinmesi ile oluşan 1p/19q kodelesyonu gliomalarda görülür (1). DSÖ 2016'da, merkezi sinir sistemi glial tümörlerini morfolojiye ek IDH mutasyonu ve 1p / 19q kodelesyon durumuna göre yeniden sınıflandırdı (2), 2021'de güncelledi. Erişkin tip diffüz gliomaları Astrositom, IDH-mutant; Oligodendroglioma, IDH-mutant ve 1p/19q-kodelesyonlu ve Glioblastoma, IDH-wild tip) olmak üzere 3 gruba ayırdı. Ayrıca IDH mutasyonu ve 1p/19q kodelesyonu için moleküler testin başarısız olduğu durumlarda klasik oligodendroglioma histolojisine sahip vakalar Oligodendroglioma NOS, oligodendroglial ve astrositik morfolojiye sahip iki farklı neoplastik hücre tipinin belirgin bir karışımından oluşan, IDH mutasyonu, nükleer ATRX ekspresyonu ve 1p/19q kodelesyon testlerinin başarısız olduğu veya tamamlanamadığı durumlarda Oligoastrositom NOS, ATRX kaybı ve TP53 mutasyonu gibi astrositomla ilişkili ve 1p/19q kodelesyonu gibi oligodendroglioma ile ilişkili değişiklikleri gösteren nadir vakaları çift genotip Oligoastrositom NEC olarak sınıflandırılabileceğini bildirilmiştir (3).

Çalışmamızda DSÖ 2016 sınıflamasına göre glioma tanısı alan 20 olgumuzda morfoloji ve immünohistokimyasal bulgulara ek olarak FISH yöntemi ile 1p/19q kodelesyonunu değerlendirerek moleküler çalışmanın sunacağı katkıları saptayabilmek için tekrar sınıflandırdık ve moleküler bulgularının kendi içinde dağılımını değerlendirmeyi amaçladık.

Gereç ve Yöntem

Dicle Üniversitesi Tıp Fakültesi Tıbbi Patoloji Anabilim Dalında 2018-2022 arasında oligodendroglioma, astrositoma ve gliobalstoma multiforme (GBM) tanısı almış olgular rapor arşivinden tarandı. Olgulara ait lamlar ve parafin bloklar çıkarıldı. Lamları, parafin blokları, IDH, Alfa-talasemi/mental retardasyon sendromu X'e bağlı (ATRX), P53, KI67 immünohistokimya (İHK) boyaları tam olan ve parafin blokda yeterli tümör dokusu bulunan 18-80 yaş arası kadın ve erkek olgular çalışmaya dahil edilirken, 18 yaş altı, 80 yaş üstü, bloğu, lamı, immünboyası eksik, tümör dokusu yeterli olmayan olgular çalışmaya dahil edilmedi. Aynı olguya ait birden fazla materyel mevcut ise en yeni ve/veya en fazla tümör dokusu olan materyal çalışmaya alındı.

Olguların Hematoksilen Eozin (H&E) ve İHK boyalı tüm lamlarını 2 patolog yeniden inceledi. DSÖ 2021 santral sinir sistemi tümörleri sınıflandırılması kitabında tanımlandığı gibi H&E ve İHK bulguları ile olgulara tanı verildi ve derecelendirildi. Bulgular kaydedildi. FISH inceleme için tümörden zengin, nekrozsuz uygun alanlar işaretlendi, bu alanlardan yeni parafin blok hazırlandı. FISH ile 1p/19q kodelesyonunu değerlendirmek için her olgudan pozitif yüklü üç lama 3 µm'luk kesitle alındı. Birine FISH çalışıldı, birine H&E boyandı, biri de yedek olarak saklandı. FISH testinde ZytoLight ® SPEC 1p36/1q25 Dual Color Probe (Z-2075-200)· ZytoLight

® SPEC 19q13/19p13 Dual Color Probe (Z-2076-200) kullanıldı. Prob kullanım klavuzuna göre FISH lamları hazırlandı. Lamlar karanlıkta 2-8°C'de saklandı. Floresan mikroskobik incelemeden önce H&E boyalı kesitler ışık mikroskobunda incelendi. Tümör saptandı. Floresan mikroskobik inceleme Axio Imager. M2 model Zeiss marka mikroskopta 1000x büyütmede immersiyonda ZyBlue, ZyGreen, ZyRed floresan filtreleri ile Argenit Marka easyFISH Model yazılım programı ile iki patolog tarafından yapıldı. Mikroskobik incelemede uygun sinyal elde edilemeyen örneklerin (3-9-10 ve 20. Olgu) yedek kesitlerinden 1'ine 2. defa FISH çalışma prosedürü tekrarlandı.

1p/19q değerlendirmesinde normal hücrede 2 yeşil ve 2 kırmızı sinyal görülmesi beklenir. Delesyonlu hücrede, tek kırmızı sinyal görülür veya kırmızı sinyal hiç görülmez. FISH analizinde 1p ve 19q kromozomu için ayrı ayrı hücre sınırları ve sinyalleri net ayırtedilen, üstüste gelmemiş 200 hücre sayıldı. Değerlendirmede literatürde bildirildiği gibi sinyalini kaybetmiş tümör hücrelerinin yüzdesine ve hedef-kontrol sinyallerinin oranına dayanan iki sistem kullanıldı (4). Birinci sisteme göre yapılan analizde eşik değer %20, ikinci sistemde ise ≤0, 8-≤0, 9 hedef-kontrol sinyal oranı kabul edildi.

Bulgular

Çalışmaya alınan olguların ilk tanıları ve derecelendirilmeleri DSÖ 2016'ya göre yapılmıştı. Olgulardan 9'u Oligodendroglioma derece 2, 8'i GBM derece 4, 3'ü Astrositoma derece 3 idi. Olgular 18-79 yaş arasında ve yaş ortalaması 46, 8 idi. Olguların 13'ü (% 65) erkek, 7'si (% 35) kadındı. Biyopsilerin tamamı rezeksiyon materyali olup, 12'si frontal, 6'sı temporal, 2'si paryetal bölge yerleşimliydi.

İHK Bulgular: Oligodendrogliomların 7'si (%77) IDH pozitif, 5'i (%55) ATRX pozitif, 2'si (%22) P53 pozitif iken bu oran GBM'de sırasıyla 7 (%87), 4 (%50), 7 (%87), Astrositomda 3 (%100), 2 (%66), 1 (%33) idi. Ki-67 proliferasyon indeksi olguların 11'inde 0-%10, 8'inde %10-50, 1'inde >%50 izlendi. GBM'de ortalama %33, Oligodendrogliom ve Astrositomda sırasıyla %4 ve %7 izlendi (Resim 1-2) .

FISH Çalışma Bulguları: 3, 9, 10 ve 17. Olgular için yeterli sinyal izlenemediğinden FISH prosedüründe enzim süresinde değişiklik yapılarak çalışma tekrar edildi.1 olgudan (17. Olgu) ikinci tekrarda sinyal alınamadığı için çalışma dışı bırakıldı ve çalışma 19 olgu ile tamamlandı.16 olguda %20 eşik değeri, 3 olguda ≤0, 8-≤0, 9 hedef-kontrol sinyal oranı kullanıldı. Bu 3 olguda hedef-kontrol sinyal oranı 1'in üzerinde görüldü. Oligodendrogliomların 7'sinde (%77), GBM olgularının 2'sinde (%25), Astrositomların 2'sinde (%66) 1p/19q ko-delesyonu izlendi.

Sonuç

Bu çalışmanın olgu sayısının az olması ve Astrositom IDH-mutant derece 4 ile Glioblastoma IDH-wild ayrıcı tanısını yapmak için FISH ile *CDKN2A* ve/veya *CDKN2B* homozigot delesyonunun değerlendirilmemesi gibi bazı dezavantajları vardı.

Literatürde 1p/19q kodelesyonu için net eşik değer veya referans aralığı bildirilmemiş, çalışmanın yapıldığı merkeze göre %15-50 aralığında eşik değerler ve ≤0, 8 - ≤0, 9 hedef- kontrol sinyal oranları bildirilmiştir (4). Çalışmada güncel DSÖ sınıflandırmasına göre morfolojik ve İHK bulgulara ek olarak belirtilen sinyal aralığı ve eşik değerlere göre yapılan FISH değerlendirmesi sonucunda daha önce GBM tanısı almış 8 olgunun 5'i Astrositom IDH-mutant, 2'si Oligodendroglioma, IDH-mutant 1p/19q kodel, 1'i Glioblastoma IDH-wild tip olarak, Oligodendroglioma tanısı almış 9 olgunun 7'si Oligodendroglioma, IDH-mutant 1p/19q kodel, 1'i Astrositom IDH-mutant, 1'i Oligodendroglioma NOS olarak, Astrositoma tanısı almış 3 olgunun 2'si Oligodendroglioma, IDH-mutant 1p/19q kodel, 1'i Astrositom IDH-mutant olarak kabul edildi (Tablo 1).

Sonuç olarak erişkin tip glial tümörlerin çoğu morfolojik ve İHK boyamalara göre sınıflandırılabilir, ancak bu bulguların yeterli olmadığı durumlarda moleküler tekniklere başvurmak gerekir.

Kaynaklar

1. McAleenan A, Jones HE, Kernohan A, Robinson T, Schmidt L, Dawson S, Kelly C, Spencer Leal E, Faulkner CL, Palmer A, Wragg C, Jefferies S, Brandner S, Vale L, Higgins JP, Kurian KM. Diagnostic test accuracy and cost-effectiveness of tests for codeletion of chromosomal arms 1p and 19q in people with glioma. Cochrane Database Syst Rev.2022 Mar 2;3 (3) :CD013387.
2. Massaad E, Tabbarah A, Barmada M, Rbeiz J, Nasser S, Farra C. FISH analyses for 1p and 19q status on gliomas: Reporting an 8 years' experience from a tertiary care center in the Middle East. Ann Diagn Pathol. 2022 Apr;57:151899.
3. Louis DN, Perry A, Wesseling P, Brat DJ, Cree IA, Figarella-Branger D, Hawkins C, Ng HK, Pfister SM, Reifenberger G, Soffietti R, von Deimling A, Ellison DW. The 2021 WHO Classification of Tumors of the Central Nervous System: a summary. Neuro Oncol.2021 Aug 2;23 (8) :1231-1251.
4. Kong PL, Cheah PL, Mun KS, Chiew SF, Lau TP, Koh CC, Teoh KH, Nazarina AR, Looi LM. FISHing for 1p19q codel in oligodendroglioma. Malays J Pathol.2020 Dec;42 (3) :369-376.

PBS-054 [Nöropatoloji]

MENİNGİOMLARDA H3K27ME3 KAYBI

Cansu Sönmez[1], Ayça Erşen Danyeli[2], Şenay Çetin[3], İbrahim Kulaç[4], Fügen Vardar Aker[1]

[1]Sağlık Bilimleri Üniversitesi Haydarpaşa Numune Eğitim ve Araştırma Hastanesi, Tıbbi Patoloji, İstanbul

[2]Acıbadem Mehmet Ali Aydınlar Üniversitesi, Tıp Fakültesi, Patoloji Anabilim Dalı, İstanbul

[3]Sağlık Bilimleri Üniversitesi Ümraniye Eğitim ve Araştırma Hastanesi, Tıbbi Patoloji, İstanbul

[4]Koç Üniversitesi Tıp Fakültesi, Patoloji Anabilim Dalı, İstanbul

ÖZET

Amaç: Meningiomlarda H3K27me3 kaybı histopatolojik derecelendirmenin yanı sıra rekürens ve kötü gidiş ile ilişkilendirilmiştir. Bu çalışmada meningiomlarda konvansiyonel histopatolojik derecelendirme kriterleri ile H3K27me3 kaybı arasındaki korelasyonu ortaya koymak amaçlanmıştır.

Gereç ve Yöntem: Sağlık Bilimleri Üniversitesi Haydarpaşa Numune Eğitim ve Araştırma Hastanesi Patoloji Bölümü'nden 36 adet derece 1 meningiom, 37 adet derece 2 meningiom ve 4 adet derece 3 meningiom; Sağlık Bilimleri Üniversitesi Ümraniye Eğitim ve Araştırma Hastanesi Patoloji Bölümünden 37 adet derece 2 ve 3 adet derece 3 meningiom ve Özel Nişantaşı Patoloji Laboratuvarı'ndan 19 adet derece 3 meningiom çalışmaya dahil edildi. Toplam 36 adet derece 1, 74 adet derece 2 ve 26 adet derece 3 meningioma ait H&E boyalı kesitler tekrar incelendi. İmmünohistokimyasal olarak H3K27me3 antikoruna ait boyanma kaybı değerlendirildi. Olgulara ait veriler (yaş, cinsiyet, histolojik derece, hiperselülerite, nükleol belirginliği, küçük hücre formasyonu, nekroz, paternsiz patern, mitoz sayısı, Ki-67 proliferasyon indeksi, beyin invazyonu varlığı) ile H3K27me3 kaybı arasındaki ilişki değerlendirildi.

Bulgular: 43 olguda H3K27me3 antikoru ile internal kontrolde boyanma saptanmadığı için çalışma dışı bırakıldı. Değerlendirilen derece 1 olguların 2 (%6, 5)'sinde, derece 2 olguların 10 (%24, 4)'unda ve derece 3 olguların 11 (%52, 4)'inde H3K27me3 ile internal ve eksternal kontrol pozitif iken tümör hücrelerinde boyanma kaybı izlendi. Histolojik derece, hiperselülerite, nekroz, paternsiz patern, mitoz sayısı ve Ki-67 proliferasyon indeksi ile H3K27me3 kaybı arasında istatistiksel anlamlı fark izlendi (sırasıyla p: 0, 001, p: 0, 032, p: 0, 001, p: 0, 004, p<0, 001, p<0, 001).

Sonuç: H3K27me3 kaybının DSÖ derecelendirmesi ile korelasyonu güçlü gözükmektedir. Bu bulgu nüks veya sağ kalımı öngörmede şimdiye kadar kullandığımız histopatolojik verilere ek katkı sağlayabilir.

Anahtar Kelimeler: Meningiom, derecelendirme, H3K7me3 kaybı

Giriş

Meningiomlar Dünya Sağlık Örgütü (DSÖ) SSS tümörleri sınıflandırmasına göre histopatolojik olarak üçlü derecelendirme sistemi kullanılarak gruplandırılmaktadır. DSÖ sınıflandırılmasına göre derecelendirme, rekürrensi belirlemede en yararlı histopatolojik göstergedir. Rekürrens oranları benign (Derece I) meningiomlar için yaklaşık %7-25, atipik (Derece II) meningiomlar için %29-52, anaplastik (Derece III) meningiomlar için %50-94'tür. Bununla birlikte DSÖ derece 1 meningiomlar arasında bile, bazı atipik özelliklerin varlığı, progresyon ve nüks riskini arttırmaktadır (1)

Meningiomlarda da H3K27me3 kaybı histopatolojik derecelendirmenin yanı sıra rekürrens ve kötü gidiş ile ilişkilendirilmiştir (2-6). Biz de çalışmamızda meningiomlarda konvansiyonel histopatolojik derecelendirme kriterleri ile H3K27me3 kaybı korelasyonunu ortaya koymayı amaçladık.

Gereç ve Yöntem

Sağlık Bilimleri Üniversitesi Haydarpaşa Numune Eğitim ve Araştırma Hastanesi Patoloji Bölümü'nden 36 adet derece 1 meningiom, 37 adet derece 2 meningiom ve 4 adet derece 3 meningom; Sağlık Bilimleri Üniversitesi Ümraniye Eğitim ve Araştırma Hastanesi Patoloji Bölümünden 37 adet derece 2 ve 3 adet derece 3 meningiom ve Özel Nişantaşı Patoloji Laboratuvarı'ndan 19 adet derece 3 meningiom çalışmaya dahil edildi. Toplam 36 adet derece 1, 74 adet derece 2 ve 26 adet derece 3 meningioma ait H&E boyalı kesitler tekrar incelendi. İmmünohistokimyasal olarak H3K27me3 antikoruna ait boyanma kaybı değerlendirildi. Olgulara ait veriler (yaş, cinsiyet, histolojik derece, hiperselülerite, nükleol belirginliği, küçük hücre formasyonu, nekroz, paternsiz patern, mitoz sayısı, Ki-67 proliferasyon indeksi, beyin invazyonu varlığı) ile H3K27me3 kaybı arasındaki ilişki değerlendirildi.

Bulgular

Çalışmaya dahil edilen toplam 136 vakanın 84 (%61, 7)'ü kadın, 52 (%38, 3)'si erkektir. Olguların yaşları 22 ile 84 arasında değişmekte olup ortalama yaş 58, 73'tür. Medyan yaş 59, 25'tir. Tümörlerin, 122 (%89, 7)'si supratentorial, 10 (%7, 4)'u spinal, 4 (%2, 9)'ü infratentorial yerleşimlidir.

Olguların 36 tanesi derece 1, 74 tanesi derece 2, 26 tanesi derece 3 olarak raporlanmıştır. Ancak lamlar tekrar incelendiğinde DSÖ 2016'ya göre rabdoid ve papiller özelliklerinden dolayı derece 3 olarak değerlendirilen 2 olgu DSÖ 2021'e göre derece 2 olarak revize edildi. Böylece çalışmada 36 olgu (%26, 47) derece 1, 76 olgu (%55, 88) derece 2, 24 olgu (%17, 65) derece 3 meningiom grubunda yer aldı.

43 olguda H3K27me3 antikoru ile internal kontrolde boyanma saptanmadığı için çalışma dışı bırakıldı**.** Değerlendirilen derece 1 olguların 2 (%6, 5)'sinde, derece 2 olguların 10 (%24, 4)'unda ve derece 3 olguların 11 (%52, 4)'inde H3K27me3 ile internal ve eksternal kontrol pozitif iken tümör hücrelerinde boyanma kaybı izlendi. Histolojik derece, hiperselülerite, nekroz, paternsiz patern, mitoz sayısı ve Ki-67 proliferasyon indeksi ile H3K27me3 kaybı arasında istatistiksel anlamlı fark izlendi (sırasıyla p:0, 001, p:0, 032, p:0, 001, p:0, 004, p<0, 001, p<0, 001).

Sonuç

Çalışmamızda 31 adet derece 1, 41 adet derece 2, 21 adet derece 3 meningiom yer almaktaydı.31 adet derece 1 meningiomun 2 tanesinde (% 6, 5) kayıp saptadık. Nassiri ve ark. (2) çalışmasında bu oran %4, 2, Behling ve ark. (3) çalışmasında %3, 1 ve Katz ve ark. (4) çalışmasında %2'di.41 adet derece 2 meningiomun 10 (%24, 4) tanesinde kayıp saptadık. Nassiri ve ark. (2) derece 2 meningiomlarda %12, 2, Katz ve ark. (4) %11, 6, Behling ve ark. (3) %10, 4, Jung ve ark. (5) ise %29, 6 oranında kayıp bildirmişlerdir.21 adet derece 3 meningiomun 11'inde (%52, 4) kayıp saptadık. Nassiri ve ark. (2) çalışmalarında bu oranı %27, 6, Katz ve ark. (4) çalışmalarında %21, 4, Gauchotte ve ark. (6) çalışmalarında %21, 3 ve Jung ve ark.

(5) çalışmalarında %53, 8 olarak bulmuşlardır. Bizim verimize bakılacak olursa; literatürün bir kısmından daha fazla oranda kayıp olduğu görülmektedir. Bu durum daha çok Jung'un serisi (5) ile benzerlik göstermektedir.

Sonuç olarak; her ne kadar H3K27me3 kaybının immünohistokimyasal olarak değerlendirmesinde genel kabul edilmiş standardize teknik ve değerlendirme kriterleri olmasa da DSÖ derecelendirmesi ile korelasyonu güçlü gözükmektedir. Bu bulgu, nüks veya sağ kalımı öngörmede şimdiye kadar kullandığımız histopatolojik verilere ek katkı sağlayabilir.

Kaynaklar

1. WHO Classification of Tumours Editorial Board. Breast tumours. Lyon (France) : International Agency for Research on Cancer; 2019. (WHO classification of tumours series, 5th ed.; vol.2). https://publications. iarc. fr/581. n. d.
2. Nassiri F, Wang JZ, Singh O, Karimi S, Dalcourt T, Ijad N, Pirouzmand N, Ng HK, Saladino A, Pollo B, Dimeco F, Yip S, Gao A, Aldape KD, Zadeh G; International Consortium on Meningiomas. Loss of H3K27me3 in meningiomas. Neuro Oncol.2021 Aug 2;23 (8) :1282-1291. doi: 10.1093/neuonc/noab036. PMID: 33970242; PMCID: PMC8328029.
3. Behling F, Fodi C, Gepfner-Tuma I, Kaltenbach K, Renovanz M, Paulsen F, Skardelly M, Honegger J, Tatagiba M; International Consortium on Meningiomas; Schittenhelm J, Tabatabai G. H3K27me3 loss indicates an increased risk of recurrence in the Tübingen meningioma cohort. Neuro Oncol.2021 Aug 2;23 (8) :1273-1281. doi: 10.1093/neuonc/noaa303. PMID: 33367841; PMCID: PMC8328015.
4. Katz LM, Hielscher T, Liechty B, Silverman J, Zagzag D, Sen R, Wu P, Golfinos JG, Reuss D, Neidert MC, Wirsching HG, Baumgarten P, Herold-Mende C, Wick W, Harter PN, Weller M, von Deimling A, Snuderl M, Sen C, Sahm F. Loss of histone H3K27me3 identifies a subset of meningiomas with increased risk of recurrence. Acta Neuropathol.2018 Jun;135 (6) :955-963. doi: 10.1007/s00401-018-1844-9. Epub 2018 Apr 7. PMID: 29627952.
5. Jung M, Kim SI, Lim KY, Bae J, Park CK, Choi SH, Park SH, Won JK. The substantial loss of H3K27me3 can stratify risk in grade 2, but not in grade 3 meningioma. Hum Pathol.2021 Sep;115:96-103. doi: 10.1016/j. humpath.2021.06.005. Epub 2021 Jun 26. PMID: 34186055.
6. Gauchotte G, Peyre M, Pouget C, Cazals-Hatem D, Polivka M, Rech F, Varlet P, Loiseau H, Lacomme S, Mokhtari K, Kalamarides M, Bielle F. Prognostic Value of Histopathological Features and Loss of H3K27me3 Immunolabeling in Anaplastic Meningioma: A Multicenter Retrospective Study. J Neuropathol Exp Neurol.2020 Jul 1;79 (7) :754-762. doi: 10.1093/jnen/nlaa038. PMID: 32447376.

PBS-055 [Nöropatoloji]

MENİNGEAL SOLİTER FİBRÖZ TÜMÖRLERDE NTRK GEN FÜZYONU

Hale Kıvrak[1], Işınsu Kuzu[2], Aylin Okçu Heper[2]

[1]Etlik Zübeyde Hanım Kadın Hastalıkları Eğitim ve Araştırma Hastanesi, Patoloji Bölümü, Ankara

[2]Ankara Üniversitesi Tıp Fakültesi Patoloji Anabilim Dalı, Ankara

ÖZET

Amaç: Soliter fibröz tümörler (SFT) değişken morfolojiye sahip, birçok organda gelişebilen fibroblastik tümörlerdir. Sürücü mutasyon NAB2-STAT6 füzyonudur. Literatürde çok sınırlı çalışmada meningeal SFT (mSFT)'lerin PanTRK immünhistokimyası (IHK) ile yüksek oranda pozitiflik gösterdiğine dair yayın bulunmakta, bu pozitifliğin bir kısmı BCOR füzyonu ile ilişkilendirilirken, bir kısmının ise NAB2'nin ERG bağlanma domaininin NTRK1 ile füzyonuna bağlanmaktadır. Ayrıca hemanjioperistomatöz vasküler yapılara sahip tümörlerde NTRK1 füzyonu saptanan çalışmalar da bu bulguyu desteklemektedir. Çalışmamızın amacı, mSFT'lerde NTRK gen füzyonlarının insidansının belirlenmesidir.

Gereç ve Yöntem: Çalışmamız retrospektif bir vaka kontrol çalışmasıdır. AÜTF Patoloji AD'nda 2010-2022 yılı arasında tanısı konmuş mSFT'ler hastane kayıt sistemi üzerinden taranmıştır. Toplam 9 olgunun formalin fikse parafine gömülü dokularından alınan kesitler, PanTRK ve TRKA IHK'sı, dizaynı tarafımızca yapılmış olan NTRK break apart FISH probu ve "targeted" RNA dizileme ile incelenmiştir. Tanımlayıcı bulgular kısmında kategorik değişkenler sayı ve yüzde ile; sayısal değişkenler ise ortalama, en küçük ve büyük şeklinde sunulmuştur.

Bulgular: Dokuz olgunun 5'i (%55, 5) kadın, 4'ü (%44, 5) erkek; yaş ortalaması 46, 5 (29-74)'tür. Dört olguda (%44, 5) TRKA ve PanTRK IHK'sı ile sitoplazmik ifade tespit edilmiştir. Her iki antikorun da pozitif saptandığı olgu sayısı 2'dir. Bu 2 olgunun derece 3 olan 1'inde ve her iki antikor ile de negatif saptanan ve derece 2 olan 1 olguda NTRK1 füzyonu ile uyumlu FISH sinyalleri (%22, 2) elde edilmiştir. Tüm olgularda RNA dizileme negatif sonuçlanmıştır.

Sonuç: Çalışmada 3 farklı yöntem ile NTRK gen füzyonu değerlendirilmiş, her üç yöntem kombine edildiğinde oran mSFT'ler için %22, 2 olarak saptanmıştır. "Targeted" RNA dizileme negatif olan 2 olguda FISH ile pozitiflik saptanması en ideal yöntemin FISH analizi olduğunu düşündürmektedir. Meninks-dışı SFT'ler ile kıyaslandığında, mSFT'lerin daha yüksek oranda NTRK füzyonu bulundurduğu tespit edilmiştir. Literatürde NTRK3 mRNA yüksekliğinin bildirildiği 1 mSFT olgusu bulunmaktadır. NTRK1 füzyonu ile uyumlu FISH pozitif olgu henüz bildirilmemiştir. Ancak olgu sayısımız düşük olduğu için daha geniş serilerde araştırılması uygun olacaktır.

Anahtar Kelimeler: Meningeal soliter fibröz tümör, NTRK füzyonu, RNA Dizileme, FISH

Amaç

Soliter fibröz tümörler (SFT) değişken morfolojiye sahip, birçok organda gelişebilen fibroblastik neoplazilerdir. Sürücü mutasyon *NAB2-STAT6* füzyonudur (1). Literatürde

çok sınırlı çalışmada meningeal SFT (mSFT)'lerin PanTRK immünhistokimyası (IHK) ile yüksek oranda pozitiflik gösterdiğine dair yayın bulunmakta, bu pozitifliğin bir kısmı *BCOR* füzyonu ile ilişkilendirilirken, bir kısmının ise *NAB2*'nin ERG bağlanma domaininin *NTRK1*mRNA seviyesini arttırmasına bağlanmıştır. Ayrıca hemanjioperistomatöz vasküler yapılara sahip tümörlerde *NTRK1* füzyonu saptanan çalışmalar da bu bulguyu desteklemektedir. Çalışmamızın amacı, mSFT'lerde *NTRK* gen füzyonlarının insidansının belirlenmesidir.

Gereç ve Yöntem

Çalışmamız retrospektif bir vaka kontrol çalışmasıdır. AÜTF Patoloji AD'nda 2010-2022 yılı arasında tanısı konmuş mSFT'ler hastane kayıt sistemi üzerinden taranmıştır. Toplam 8 olgunun formalin tespitli parafine gömülü dokularından alınan kesitler, PanTRK (Abcam EPR17341) ve TRKA (Abcam EP1058Y) IHK'sı, hem ZytoVision NTRK break apart probları hem de dizaynı ve optimizasyonu tarafımızca yapılmış olan *NTRK* 1 ve 2 "break apart" FISH probları ve ayrıca "targeted" RNA dizileme ile incelenmiştir. Kendi dizaynımız olan FISH problarının dizayn bilgileri Resim 1'de verilmiştir.

Resim 1'de de görüldüğü üzere sırası ile 1 ve 9. kromozomları hedefleyen problar, *NTRK* genlerinin proksimal ve distalini kapsamakta olup, uzunlukları 500-808 kb arasında değişmektedir. Problar daha önce az sayıda çalışmada kullanılmış olduğu için, tüm vakalar aynı zamanda daha sık kullanılmış olan başka bir NTRK1 ve NTRK2 "break apart" FISH probu ile de analiz edilmiştir. Yüzde 15'in üzerinde ayrılma sinyali olan vakalar füzyon pozitif olarak kabul edilmiştir. "Targeted" RNA dizilemede "custom" dizayn edilmiş bir panel kullanılmıştır. Bu panel *RET, ALK, NTRK1, NTRK2, NTRK3, BRAF, EML4, PPARG, IGF2BP3* genlerini kapsamakta ve bu genlerin en sık kırılma bölgelerine göre 3' ve 5' yönünde problar içermektedir. Panelde "primer"lerden biri universal özellikte olup NGS barkoduna "komplementer" olduğu için, panel "novel" füzyonları da saptayabilme özelliğindedir.

Bulgular

Sekiz olgunun 4'ü (%50) kadın, 4'ü (%50) erkek; yaş ortalaması 43, 12 (29-56)'dır. Altı olguda (%75) TRKA ve/veya PanTRK IHK'sı ile tümör hücrelerinin %1'inden fazlasında sitoplazmik pozitiflik tespit edilmiştir. Her iki antikorun da pozitif saptandığı olgu sayısı 2'dir (%25). Vakaların tümünde non-spesifik golgi zon boyanması mevcuttur. Her iki belirtecin de pozitif olduğu 2 olgudan 1'inde (derece 3) ve her iki antikor ile de negatif saptanan 1 olguda (derece 2) FISH ile *NTRK1* füzyonu ile uyumlu %15'in üzerinde ayrılma sinyalleri (%25) tespit edilmiştir (Resim 2 ve 3). Tüm olgularda RNA dizileme negatif sonuçlanmıştır. Vakaların klinik, immünhistokimyasal, FISH ve "Targeted" RNA Dizileme sonuçları Tablo 1'de bulunmaktadır.

SONUÇ: Çalışmada 3 farklı yöntem ile *NTRK* gen füzyonu değerlendirilmiş, her üç yöntem kombine edildiğinde oran mSFT'ler için %25 olarak saptanmıştır. SFT'ler BCOR ilişkili tümörler grubuna dahil olmasalarda, IHK'sal olarak BCOR eksprese ettikleri bilinen tümörlerdir. Yapılan çalışmalarda BCOR eksprese eden tümörlerin yaklaşık yarısında *NTRK3* geninde artmış ekspresyon ve buna bağlı olarak da IHK'sal olarak artan PanTRK ekspresyonu bildirilmiş, ancak bu boyanmanın *NTRK1* ve/veya *NTRK2* ile ilişkili olmadığı sonucuna varılmıştır (2). Literatürde SFT'lerin PanTRK ekspresyon oranları %70'lere, mSFT'lerde ise %88'lere kadar çıkmaktadır. Bu çalışmaların bir kısmında bu yüksek protein ifadesinin sebebi olarak, SFT'lerde "driver" mekanizma olan *NAB2/STST6* füzyonunu gösterilmektedir ve bu füzyonun aktive ettiği *ERG1* aktivasyonunun *ERG1*'in hedef geni olan *NTRK1* ekspresyonunu arttırdığı saptanmıştır (3). Bizim çalışmamızda da IHK'sal pozitiflik oranları literatür ile uyumlu şekilde (%75) yüksek saptanmıştır. Vakalarımızdaki STAT6 IHK'sı sonuçları göz önünde bulundurulduğunda (%100 pozitiftir) füzyon saptanmamış vakalardaki artmış TRK protein ekspresyonunun benzer bir mekanizmaya bağlı olduğu speküle edilebilir.

Literatür verilerinden farklı olarak; NTRK protein ekspresyonunun/pozitifliğinin saptandığı 6 vakanın 1'inde ve protein ekspresyonu saptanmamış olan 1 vakada *NTRK1* dual color break apart prob ile ayrılma sinyallerinin tespit edilmiş olması, bu vakalardaki IHK'sal ekspresyonun tek sebebinin artmış *NTRK1* ve/veya *NTRK3* mRNA seviyesi olmadığını göstermiştir. Bu vakaların bir kısmında *NTRK1* gen füzyonunun tespit edilebildiği (bizim çalışmamız için oran %25'tir) görülmüştür.

Ek olarak FISH ile füzyon tespit edilmiş olan 2 olguda, "Targeted" RNA dizilemenin negatif olması, eski arşiv materyalinde en ideal yöntemin FISH analizi olduğunu düşündürmüştür.

Literatür verisi de göz önünde bulundurulduğunda mSFT'lerin, meninks-dışı SFT'lere göre daha yüksek oranda *NTRK* füzyonu bulundurduğu tespit edilmiştir. Ancak olgu sayımız az olduğu için daha geniş serilerde araştırılması uygun olacaktır.

Çalışma Ankara Üniversitesi Bilimsel Araştırma Projeleri Birimi (BAP) tarafından (Proje no: 21B0230011 ve 14A0230003) desteklenmiştir.

Kaynaklar

1. Yamashita D, Suehiro S, Kohno S, Ohue S, Nakamura Y, Kouno D, et al. Intracranial anaplastic solitary fibrous tumor/hemangiopericytoma: immunohistochemical markers for definitive diagnosis. Neurosurg Rev.2021;44 (3) :1591-600.
2. Kao YC, Owosho AA, Sung YS, Zhang L, Fujisawa Y, Lee JC, et al. BCOR-CCNB3 Fusion Positive Sarcomas: A Clinicopathologic and Molecular Analysis of 36 Cases With Comparison to Morphologic Spectrum and Clinical Behavior of Other Round Cell Sarcomas. Am J Surg Pathol.2018;42 (5) :604-15.
3. Salguero-Aranda C, Martinez-Reguera P, Marcilla D, de Alava E, Diaz-Martin J. Evaluation of NAB2-STAT6 Fusion Variants and Other Molecular Alterations as Prognostic Biomarkers in a Case Series of 83 Solitary Fibrous Tumors. Cancers (Basel).2021;13 (20). Epub 2021/10/24.

PBS-056 [Nöropatoloji]

SANTRAL SİNİR SİSTEMİNİN NONNEOPLASTİK KİSTİK LEZYONLARI; KLİNİKOPATOLOJİK ÇALIŞMA

Pınar Karabaglı[1], Eren Gencel[1], Burak Gezer[1], Hakan Karabaglı[2]

[1]Selçuk Üniversitesi, Tıbbi Patoloji Ana Bilim Dalı, Konya

[2]Selçuk Üniversitesi, Beyin ve Sinir Cerrahisi Ana Bilim Dalı, Konya

ÖZET

Amaç: Santral sinir sisteminin (SSS) nonneoplastik kistleri farklı histogenez ve lokalizasyonları nedeniyle geniş bir klinikopatolojik spektruma sahiptir. Merkezimizde değerlendirilen SSS kistlerini histopatolojik, klinik ve radyolojik özellikleri ile birlikte literatür eşliğinde değerlendirerek tanısal özelliklerini karşılaştırmalı olarak tartışmayı amaçladık.

Gereç ve Yöntem: Selçuk Üniversitesi Tıp fakültesi Beyin Cerrahisi bölümünden Patoloji ABD'na kist ön tanısı ile gönderilen olgular taranmıştır. Toplam 62 olgulaya ait preparatlar patoloji arşivinden çıkarılarak, radyolojik ve klinik bulguları ile birlikte yeniden değerlendirilmiştir.

Bulgular: 19 epidermoid kist, 16 kolloid kist, 10 araknoid kist, 5 Rathke yarık kisti, 3 nöroenterik kist, 3 dermoid kist ve 6 kist hidatik enfektif kist olgusu seriye dahil edilmiştir. Epidermoid kistler en sık serebellopontin köşede, kolloid kistler 3. ventrikülde ve araknoid kistler temporal bölgede yerleşim göstermektedir. Olguların 34'ü kadın ve 28'i erkektir. Tüm olguların klinik, radyolojik ve histopatolojik özellikleri karşılaştırılmıştır.

Sonuç: Nonneoplastik kistler SSS'nin diğer kitleleri ile benzer klinik özelliklere sahiptir. Bu olguların radyolojik bulgular eşliğinde histopatolojik özellikleri tanısaldır. Literatür ile uyumlu olarak serimizde en sık epidermoid kistler ve takiben araknoid kistler izlenmiştir.

Anahtar Kelimeler: Santral sinir sistemi, epitelyal kistler, non neoplastik

Santral sinir sisteminin (SSS) nonneoplastik kistleri farklı histogenez ve lokalizasyonları nedeniyle geniş bir klinikopatolojik spektruma sahiptir. Bu kistler sık görülmeyen, genellikle benign lezyonlardır. Nöroradyolojideki ilerlemeler bu lezyonların tanısını kolaylaştırmış olsa da neoplastik ve nonneoplastik kistler arasındaki örtüşen özellikler nedeniyle kistin natürünün tanınması zor olabilir. Non-neoplastik kistler arasında inflamatuar kistler ile infarkt ve travma gibi beyin yapısının kaybı ile sonuçlanan kist formasyonları da vardır. Patologlar, beyin cerrahları ve radyologlar tarafından kullanılan sınıflama ve terminolojiler tutarsızlık göstermektedir. Bu nedenle merkezimizde tanı alan SSS kistlerini histopatolojik, klinik ve radyolojik özellikleri ile birlikte literatür eşliğinde değerlendirerek tanısal özelliklerini tartışmayı amaçladık.

Selçuk Üniversitesi Tıp Fakültesi Hastanesi Patoloji ABD'na 2010-2023 yılları arasında gelen toplam 67 vaka radyoloji ve kliniği eşliğinde histopatolojik olarak yeniden değerlendirilmiştir. Olgulardan 60'ı kranial, 7'si spinal yerleşimlidir.36 olgu kadın, 31'i erkektir.

Epidermoid ve Dermoid Kistler

Sıklıkla ekstraaksiyel, leptomeningeal yerleşimli benign kistlerdir. Yavaş progresif lezyonlardır.

Epidermoid kistler dermoid kistlerden daha sık izlenir. Genellikle erişkinlerde görülür. Matür epidermis ve keratinöz materyalden oluşur. Dermoid kistlerden farklı olarak deri adneksleri yoktur. En sık serebellopontin köşede lokalize olurlar. Kranial sinir disfonksiyonu gelişebilir. Skuamöz hücreli karsinoma progresyon nadirdir. MR'da difüzyon kısıtlaması vardır. Merkezimizde toplam 19 epidermoid kist olgusu saptadık. Bu olgulardan 2'sinde nüks gelişirken, 1 olguda skuamöz hücreli karsinom geliştiği görülmüştür (Resim 1). Hastalar 7Erkek/12Kadın olup, ortalama yaş 36'dır (2-72yaş). Olguların büyük bir kısmı (14 olgu) serebellopontin köşede lokalizedir. Klinik bulgular sıklıkla başağrısı ve trigeminal nevralji, işitme kaybı gibi kranial sinir disfonksiyonlarıdır. Kist epiteli EMA (+), CK (+) tir.

Dermoid kistler genellikle çocuklarda görülür. Matür epidermis ve keratinöz materyal ve deri adnekslerinden oluşur. En sık orta hat ve posterior fossada lokalize olurlar. Yağlı içerik, kıl ve kalsifikasyon görülebilir. Merkezimizde toplam 3 dermoid kist olgusu saptadık. Bu olguların tamamı kız olup, ortalama yaş 3, 7ay'dır.2 kranial ve 1 spinal olgu orta hat yerleşimlidir.

Araknoid Kistler

Büyük kısmı konjenitaldir. Sıklıkla çocuk ve genç erişkinlerde görülür. Erkeklerde daha sıktır.. En sık supratentorial ve temporal lobda bildirilmekle birlikte hem spinal hem de kranial meninkslerden kaynaklanabilir. Tek sıra EMA (+) matür araknoid hücrelerle döşeli BOS içeriği bulunan, translusent kist duvarı ince fibröz bağ dokudan oluşur (Resim 2). Genellikle asemptomatiktirler. Sıklıkla başağrısı olmak üzere kitle etkisi, kraniomegali, hidrosefali görülebilir. MR'da difüzyon kısıtlaması yoktur. BOS içeriği izointenstir. T2 de hiperintenstirler. Kontrast tutmazlar. Merkezimizde toplam 10 araknoid kist olgusu saptadık. Hastalar 9 Erkek/1 Kadın olup, ortalama yaş 15, 8'dir (0-51yaş). Olguların 6'sı temporal lob yerleşimlidir. En sık bulgu başağrısıdır.

Kolloid Kistler

Foramen monro yakınında ve genellikle 3. ventrikül'de yerleşim gösteren benign kistlerdir. Düzgün yüzeylidir. Amorf proteinöz içeriği Actinomyces benzeri filamantöz yapılar içerebilir (Resim 3) ve zamanla jelatinöz/katı hale gelebilir. Silialı ve goblet h si içerebilen psödostratifiye ya da basıklaşmış / kuboidal epitelle döşelidir. MRG'de orta hatta, iyi sınırlı T1 de hiperintens ve T2 de hiper veya izointens, kontrast tutmayan kist şeklinde izlenir. Kist epiteli EMA (+), CK (+/-). Klinik ola-

rak obstruktif hidrosefali, baş ağrısı, düşme atakları, ani ölüm görülebilir. Merkezimizde toplam 16 kolloid kist olgusu saptadık. Hastalar 8 Erkek/8 Kadın olup, ortalama yaş 40, 5'tur (20-63 yaş). Olguların 14'ü 3. ventrikül yerleşimlidir. En sık bulgu başağrısıdır.

Rathke Yarık Kistleri

Supra veya intrasellar yerleşimli, silialı ve goblet h içerebilen epitele sahip kuboidal veya basit skuamöz epitelle döşeli kistlerdir (Resim 4). Skuamöz metaplazi gelişebilir. Kist içeriği mukoid olabilir. Kist epiteli EMA (+), CK (+). Klinik başağrısı, galaktore, hipopituarizm, görme alanı kaybı şeklinde bildirilmektedir. Merkezimizde toplam 5 olgu saptadık. Hastalar 1 Erkek/4 Kadın olup, ortalama yaş 48'dir. (21-76yaş). Olguların tamamı sella yerleşimlidir. En sık bulgu başağrısıdır.

Nöroenterik Kist (Endodermal Kist)

Her yaşta görülebilen intraspinal veya kranial yerleşimli düzgün yüzeyli ve gri-beyaz, akıcı veya visköz kıvamlı sıvı içeren kistlerdir. Spinal olgular sıklıkla intradural ekstrameduller yerleşim gösterirken intrakranial kistlerin büyük bir kısmı posterior fossa yerleşimlidir. Sıklıkla psödostratifiye kolumnar epitelle döşelidirler. Silia veya goblet hücresi içerebilirler. Bası ile kuboidal epitel ve nadiren skuamöz metaplazi görülebilir. Bazı olgular bronkojenik veya intestinal/gastrik diferansiyasyon sergileyebilir. EMA (+), CK (+). Bazı olgularda CEA (+) ob. MR'da içeriği T2 de hiperintens T1 de izo-hiperintenstir. Kontrast tutulumu yoktur. Klinik; spinal olgularda ağrı, sensorimotor defisitler; kranial olgularda ise başağrısı, kranial sinir defisitleri ve serebellar bulgular şeklindedir.

Merkezimizde toplam 6 olgu saptadık. Hastalar 4 Erkek/2 Kadın olup, ortalama yaş 40, 2'dir. (32-53yaş). Olguların 3'ü spinal yerleşimlidir. En sık bulgu başağrısıdır.

Pineal Kist

Pineal yerleşimli, epiteli bulunmayan, sıklıkla kalsifiye kistik lezyonlardır. Sinaptofisin (+) pineal ve GFAP (+) glial komponente sahiptirler (Resim 6). Genellikle genç kadınlarda ve insidental olarak saptanır. Merkezimizde toplam 2 olgu saptadık. Hastalar 1Erkek/1 Kadın olup, ortalama yaş 33, 5'tur. (25-42yaş). Olgular pineal yerleşimlidir. En sık bulgu başağrısıdır.

Kist Hidatik

Ülkemizde santral sinir sisteminin en sık infeksiyöz kistleridir. Özellikle tarımsal endemik bölgelerde sık görülür. Etkenleri ensık Ekinokokkus granulosus ve Ekinokokkus multilocularis'tir. Literatürde olguların %60'ı erkek ve çocuk veya genç erişkindir.. SSS'de sıklıkla tek lezyon bazen çok sayıda görülebilir. En sık parietal bölgede bildirilmektedir. Kafa içi basınç artışı ile ilgili başağrısı, bulantı, kusma ve papil ödemi gibi bulgular sıktır. Komplikasyon olarak kist rüptürü, bazı olgularda çoklu nüksler görülebilir. Histopatolojik tanısı kutikuler membran ve/veya skolekslerin varlığı ile konur (Resim 7). Merkezimizde toplam 6 olgu saptadık. Hastalar 1 Erkek/5 Kadın olup, ortalama yaş 38, 8'dir. (7-65yaş).1 nüks saptandı. En sık bulgu başağrısı ve kuvvet kaybıdır.

Ependimal Kist (Glioependimal Kist)

Sıklıkla supratentorial ve paraventriküler yerleşimli, glial doku komşuluğunda kapsül ya da bazal membran olmaksızın basit epitel ile döşeli kistlerdir. Kist epiteli GFAP (+), S-100 (+), EMA (+/-), CK (+/-). Ayırıcı tanısında; normal ependim, endodermal kist, epidermoid kist, dermoid kist ve kistik ependimom bulunur. Merkezimizde bu tanıya sahip olgumuz bulunmamaktadır.

Sonuç olarak santral sinir sisteminde izlenen kistik lezyonlar örtüşen klinik, radyolojik ve histopatolojik bulgulara sahiptir. Bu kistlerin klinik, radyolojik ve histolojik özellikleri ile birlikte değerlendirilerek kesin tanısının verilmesi gerekmektedir. Literatür ile uyumlu olarak serimizde en sık epidermoid kistler ve takiben araknoid kistler izlenmiştir.

PBS-057 [Nöropatoloji] [Özet Metin]

WT1'İN GLİAL TÜMÖRLER VE REAKTİF GLİOZİSTE EKSPRESYONU VE AYIRICI TANIDAKİ YERİ

Rafet Güneş Öztürk, Ersel Türkoğlu, İrem Gönen
Sağlık Bİlimleri Üniversitesi İzmir Tıp Fakültesi Bozyaka Hastanesi, Tıbbi Patoloji, İzmir; Dokuz Eylül Üniversitesi Moleküler Patoloji Ana Bilim Dalı, İzmir

ÖZET

Amaç: Bu çalışmada hedefimiz hedefimiz WT1 ekpresyonunun reaktif gliozis ve farklı derecelerdeki glial tümör ayırıcı tanısındaki önemi, WT1'in tümör derecesi ve morfolojik prognostik parametreler ile ilişkisini ortaya koymaktır.

Gereç ve Yöntem: Kliniğimizde tanı alan glial tümörler ve reaktif gliozis olgularıyla retrospektif olarak yapılan çalışmada prognostik parametreler (sellülarite, mitoz oranı, nekroz, vasküler proliferasyon..) WT1, IDH1, ATRX, p53, Ki67 ile değerlendirilip Ki kare ve Kruskal Wallis testleri ile analiz edildi. Morfolojik parametreler ve WT1 ekspresyonu semikantitif olarak boyanma şiddetine göre (fokal-zayıf: skor1, orta-yaygın: skor2, güçlü-difüz: skor3, boyanma yok: skor0) skorlandı. Tümör derecesi ve tümör tipleri ile ilişkilendirildi, tümöral ve non-tümöral glial dokuda boyanma farklılıkları ortaya kondu.

Bulgular: Toplam 107 glial tümörün 3'ü derece1, 16'sı derece 2, 15'i derece3, 73'ü derece 4 olup 10 gliozis olgusu mevcuttu.105 olguda immunohistokimyasal değerlendirme yapılabildi. WT1 boyanma skoru ile tümör alanlarında sellularite, vaskularite, mitoz, nekroz, tumör derecesi, Ki 67 ve p53 oranı arasında istatistiksel olarak anlamli bir ilişki saptandı (p<0, 001). Gliozis olgularında negatif, tümörde pozitif olacak şekilde WT1 ile tanının gliozis ve tümör olması arasinda anlamli ilişki bulundu. WT1 ile p53 (p=0, 001) ve Ki67 (<0, 001) yoğunluğu arasında anlamlı fark saptanmıştır. Tümör derecesi yükseldikçe WT1 boyanma skorunun arttığı belirlenmiştir.

Derece 4 tümörlerin çoğu (39/72, %54, 1) skor3 şiddetinde boyanmıştır. WT1 skor0 ve 1 olgular çoğunlukla oligodendroglial (5/6, %83, 3) ve ependimal tümörler (8/8, %100) ile reaktif gliozis (10/10, %100) alanlarıydı. IDH wild tip derece 4 tümörlerde (9/10) skor 0 ve 1 boyanma izlendi. IDH mutasyonu olan yüksek dereceli (derece3/4) tümörlerin çoğu (8/10, %80) WT ile skor1-2 şiddetinde boyanmıştı.

Sonuç: WT1'in tümör derecesi, prognostik parametreler, p53 ve Ki67 boyanma yoğunluğu ile anlamlı ilişkisi, yüksek dereceli glial tümörlerde WT1 skorlarıyla IDH1 mutasyonu arasındaki zıt ilişki ile oligodendroglial ve ependimal tümörlerdeki zayıf WT1 boyanması literatürle uyumludur. Glioziste tümörün tersine WT1 negatifliği literatürdeki çalışmaları desteklemektedir. Bu sonuçlarla WT1'in glial tümörlerde özellikte gliozis ayırıcı tanısında değerli olduğu düşünülmüştür.

Anahtar Kelimeler: Wt1, glial tümör, gliozis

PBS-058 [Nöropatoloji]

GLİOMLARDA RİBOZOMAL PROTEİN S6 (RPS6) EKSPRESYONU

Ayşegül Görmez[1], Gülsün Gülten[2], Nagihan Yalçın[2]
[1]Osmaniye Devlet Hastanesi, Tıbbi Patoloji Bölümü, Osmaniye
[2]Pamukkale Üniversitesi, Tıbbi Patoloji Ana Bilim Dalı, Denizli

ÖZET

Amaç: Düşük ve yüksek dereceli gliomlarda tümörogeneziste rol aldığı bilinen Fosfatidilinositol-4, 5-Bisfosfat 3-Kinaz (PI3K) /mammalian target of Rapamycin (mTOR) yolağı, hücrenin hayatta kalmasını, çoğalmasını ve apoptozu kontrol etmektedir. Gliomlarda PI3K/Akt/mTORC1 yolağının aktivasyonu; PI3K, Akt ve mTOR'un fosforilasyonu yanısıra ribozomal protein S6 (rpS6) gibi downstream elemanlarının fosforilasyonu ile gerçekleşmektedir. Çalışmamızda yetişkin tip gliom subtiplerinde rpS6 ekspresyonunu karşılaştırmayı amaçladık.

Gereç ve Yöntem: Çalışmaya 2016-2020 yılları arasında Pamukkale Üniversitesi Tıp Fakültesi Patoloji Anabilim Dalı'nda 2021 Dünya Sağlık Örgütü sınıflamasına göre yetişkin tip gliom tanısı almış 129 yetişkin hasta dahil edildi. Olgulara ait bloklardan hazırlanan tüm doku kesitlerine rpS6 immünohistokimyası (klon 5G10; 1: 200 dilüsyon) uygulandı ve sitoplazmik boyanma anlamlı kabul edilerek boyanma var ya da yok olarak değerlendirildi.

Bulgular: Olguların 7'si (%5, 4) Astrositom, IDH-mutant, Grade 2; 7'si (%5, 4) Astrositom, IDH-mutant, Grade 3; 15'i (%11, 6) Astrositom, IDH-mutant, Grade 4; 8'i (%6, 2) Oligodendrogliom, IDH-mutant ve 1p/19q kodelesyonu gösteren, Grade 2; 5'i (%3, 9) Oligodendrogliom, IDH-mutant ve 1p/19q kodelesyonu gösteren, Grade 3; 87'si (%67, 4) ise glioblastom ile uyumluydu. rpS6 immünohistokimyasal incelemesi, pozitif kontrolünün doğru şekilde çalıştığı ve zemin boyama yapmadığı doğrulanarak değerlendirildiğinde, bütün vakalarda aynı alanlarda, aynı yaygınlıkta ve aynı yoğunlukta pozitif boyanma izlenmiştir. Ayrıca tüm vakalarda tümör çevresi nöronlarda da güçlü boyanma gözlenmiştir.

Sonuç: Çalışmamızın sonucu, Machado ve ark.'larının* çalışmasının sonucu ile korele şekilde, yetişkin tip gliomlarda rpS6 immünohistokimyasal incelemesinin gliomlarda gradeleme ve sonuç olarak tanı amaçlı kullanılamayacağını göstermektedir. Ancak çalışmamızla aynı antikor klonunu kullanan Machado ve ark.'larının çalışmasında, olgular arasında istatistiksel olarak anlamlı olmasa da, boyanma çeşitliliği görülmektedir; bunun nedeni olarak farklı dilüsyon (1/50) ve doku mikroarray yöntemi kullanılması gösterilebilir, ancak bu net değildir. Aynı zamanda rpS6 5G10 klonu ile hastalardan alınan parafinize glioma dokuları üzerinde yapılan literatürdeki ikinci çalıışma olması sebebiyle çalışmamızı sunmaya değer gördük.

Anahtar Kelimeler: Gliom, immünohistokimya, mTOR, rpS6

Giriş ve Amaç

Düşük ve yüksek dereceli gliomlarda tümörogeneziste rol aldığı bilinen Fosfatidilinositol-4, 5-Bisfosfat 3-Kinaz (PI3K) /mammalian target of Rapamycin (mTOR) yolağı, hücrenin hayatta kalmasını, çoğalmasını ve apoptozu kontrol etmektedir (1). Gliomlarda PI3K/Akt/mTORC1 yolağının aktivasyonu; PI3K, Akt ve mTOR'un fosforilasyonu yanısıra ribozomal protein S6 (rpS6) gibi downstream elemanlarının fosforilasyonu ile gerçekleşmektedir (1). mTOR yolağının başka bir önemli yönü, hedefe yönelik tedavilerde hedeflenebilecek molekülleri içermesidir ve mTOR yolağını hedefleyen spesifik inhibitörlerin ileri evre renal hücreli karsinom, pankreas kökenli ileri evre nöroendokrin tümörler gibi çeşitli kanser türlerinin tedavisinde kullanımı Gıda ve İlaç Dairesi (FDA) tarafından onaylanmıştır (2). Total protein düzeyine yönelik rpS6 ve fosforillenen farklı bölgelerine (Ser 235/236, Ser 240/244 gibi) yönelik antikorlar, gliomlardaki mTORC1'in hedeflendiği tedavilere yanıtı öngörmesi muhtemel biyobelirteçler olması açısından, genelde hücre serileri kullanılarak araştırılmaktadır (3). Biz de çalışmamızda yetişkin tip gliom hastalarından alınan doku örneklerinde rpS6 ekspresyonlarını karşılaştırmayı amaçladık.

Gereç ve Yöntem

Çalışmaya laboratuvarımızda 2016-2020 yılları arasında tanı almış 129 yetişkin tip gliom olgusu dahil edildi. Olgulara ait preparatlar arşivden çıkarıldı ve 2021 Dünya Sağlık Örgütü sınıflamasına göre nöropatologlar tarafından tekrar değerlendirildi. Rutin pratikte mutasyonel analiz yapılamadığından *IDH1/2* mutasyon durumuna olgunun klinikopatolojik özellikleri ve IDH1 R132H mutasyonuna spesifik antikor kullanılarak immünohistokimyasal inceleme ile karar verildi. Oligodendrogliom olgularında kromozom 1p ve 19q kodelesyonu varlığı Floresan İn Situ Hibridizasyon (FISH) yöntemi ile belirlendi. Olgulara ait formalin ile fikse edilmiş parafine gömülmüş (FFPE) tümör dokularından hazırlanan tüm doku kesitlerine rpS6 immünohistokimyası (klon 5G10; 1:200

dilüsyon) tam otomatik immünohistokimya boyama cihazında uygulandı ve sitoplazmik boyanma anlamlı kabul edilerek boyanma var ya da yok olarak değerlendirildi.

Bulgular

Tüm olguların 49'u kadın (%38) 80'i erkek (%62) idi ve medyan yaş değeri 58 (19-89) olarak tespit edildi. Olguların 7'si (%5, 4) Astrositom, IDH-mutant, Grade 2; 7'si (%5, 4) Astrositom, IDH-mutant, Grade 3; 15'i (%11, 6) Astrositom, IDH-mutant, Grade 4; 8'i (%6, 2) Oligodendrogliom, IDH-mutant ve 1p/19q kodelesyonu gösteren, Grade 2; 5'i (%3, 9) Oligodendrogliom, IDH-mutant ve 1p/19q kodelesyonu gösteren, Grade 3; 87'si (%67, 4) ise glioblastom ile uyumluydu. rpS6 immünohistokimyasal incelemesi, pozitif kontrolünün doğru şekilde çalıştığı ve zemin boyama yapmadığı doğrulanarak değerlendirildiğinde, bütün vakalarda aynı alanlarda, aynı yaygınlıkta ve aynı yoğunlukta pozitif boyanma izlenmiştir (Şekil 1). Ayrıca tüm vakalarda tümör çevresi nöronlarda da güçlü boyanma gözlenmiştir (Şekil 1F).

Tartışma ve Sonuç

Çalışmamızın sonucunda, Machado ve ark.'larının (4) çalışmasının sonucu ile korele şekilde, yetişkin tip gliomlarda rpS6 immünohistokimyasal incelemesinin gliomlarda gradeleme ve sonuç olarak tanı amaçlı kullanılamayacağını göstermektedir. Ancak çalışmamızla aynı antikor klonunu kullanan Machado ve ark.'larının (4) çalışmasında, olgular arasında istatistiksel olarak anlamlı olmasa da, boyanma çeşitliliği görülmesinin nedeni olarak farklı dilüsyon (1/50) ve doku mikroarray yöntemi kullanılması gösterilebilir; ancak bu net değildir. Sonuç olarak çalışmamızın, rpS6 5G10 klonu ile hastadan alınan parafinize glioma dokuları üzerinde yapılan literatürdeki ikinci çalışma olması sebebiyle sunmaya değer gördük.

Kaynaklar

1. Laplante, M. and D. M. Sabatini, mTOR signaling in growth control and disease. Cell, 2012.149 (2) : p.274-93.
2. Wang, D. and H. J. Eisen, Mechanistic Target of Rapamycin (mTOR) Inhibitors. Handb Exp Pharmacol, 2022.272: p.53-72.
3. Harter, P. N., et al., Immunohistochemical Assessment of Phosphorylated mTORC1-Pathway Proteins in Human Brain Tumors. PLoS One, 2015.10 (5) : p. e0127123.
4. Machado, L. E., et al., Overexpression of mTOR and p (240-244) S6 in IDH1 Wild-Type Human Glioblastomas Is Predictive of Low Survival. J Histochem Cytochem, 2018.66 (6) : p.403-414.

PBS-059 [Nöropatoloji] [Özet Metin]

HEMANJİOBLASTOM: 30 OLGUDA KLİNİKOPATOLOJİK ÖZELLİKLERİN GÖZDEN GEÇİRİLMESİ

Aleyna Oruç, Berrin Babaoğlu, Figen Söylemezoğlu
Hacettepe Üniversitesi, Tıbbi Patoloji Ana Bilim Dalı, Ankara

ÖZET

Amaç: Hemanjioblastom sporadik veya von Hippel-Lindau Sendromu ile ilişkili olarak da görülebilen benign ve nadir bir santral sinir sistemi tümörüdür. Hemanjioblastomun histopatolojik olarak ayırıcı tanısında başta böbreğin berrak hücreli karsinomu olmak üzere diğer berrak hücreli tümörler yer almaktadır. Bu çalışma Hacettepe Patoloji Anabilim Dalında hemanjioblastom tanısı alan olguların histopatolojik özelliklerini ve klinik profillerini ortaya koymak amacıyla yapılmıştır.

Gereç ve Yöntem: Çalışmamızda son 10 yıllık bir süreçte 27 hastaya ait 30 hemanjioblastom tanısı almış preparat tekrar incelenmiştir. Ayrıca sağlık sistemi veri tabanlarından yaş, cinsiyet, lokalizasyon ve von Hippel-Lindau Sendromu açısından önemli olabilecek eşlik eden tümör veya genetik çalışma bilgilerine ulaşılmıştır.

Bulgular: Ortalama yaş 42, 1'dir (12-79). Yalnızca iki hasta çocuk yaştadır. Erkek/kadın oranı 2.4'tür. Tümörlerin çoğunluğu serebellum (22 olgu, %73) ve spinal (6 olgu, %17) yerleşimli olup birer olgu oküler, serebral ve hem spinal hem serebellar yerleşimlidir.27 hastanın 11'inde görüntüleme yöntemleri ile tespit edilen multipl hemanjioblastom, renal hücreli karsinom, feokromositoma, pankreasta nöroendokrin tümör ve retinal hemanjioblastom gibi eşlik eden lezyonlar saptanmıştır. Morfolojik olarak tüm tümörler, kapiller nitelikte damardan zengin, berrak veya vakuollü sitoplazmalı, nadiren hiperkromatik çekirdekli, inhibin ve NSE ekspresyonu gösteren neoplastik stromal hücrelerden oluşmaktadır. Bazı olgularda vasküler yapılar baskın iken bir kısmında stromal hücrelerin baskın olduğu dikkati çekmiştir. Mitoz nadirdir. Seçilebildiği durumlarda tümörlerin reaktif değişiklikler içeren çevre parankimden iyi sınırla ayrıldığı gözlenmiştir.

Sonuç: Hemanjioblastomun en sık yerleşim yeri serebellum olup (%73) bunun dışında spinal kord, serebrum, retina ve periferik sinirlerde de görülebilmektedir. Serimizde değerlendirilen 11 olgunun 8'inde von Hipple Lindau sendromu olduğu öğrenilmiştir. Bu nedenle genç hasta, multipl santral sinir sistemi hemanjioblastomu ve/veya serebellum dışı atipik yerleşim (spinal, serebral veya oküler gibi) gösteren olgularda patologlar kliniği uyarmalı ve von Hippel-Lindau Sendromu açısından hastalara genetik danışmanlık önerisinde bulunulmalıdır.

Anahtar Kelimeler: Berrak hücreli neoplazi, hemanjioblastom, VHL

PBS-060 BİLDİRİ YAZAR TARAFINDAN GERİ ÇEKİLMİŞTİR

PBS-061 [Gastrointestinal Sistem Patolojisi]

GASTROİNTESTİNAL STROMAL TÜMÖR OLGU SERİSİ VE PROGNOSTİK PARAMETRELERİN DEĞERLENDİRİLMESİ

Evin Kuşsever[1], Tuğba Toyran[1], Kıvılcım Eren Erdoğan[1], Emine Kılıç Bağır[1], İsmail Cem Eray[2], Arbil Açıkalın[1]
[1]Çukurova Üniversitesi, Patoloji Ana Bilim Dalı, Adana
[2]Çukurova Üniversitesi, Genel Cerrahi Ana Bilim Dalı, Adana

ÖZET

Amaç: Gastrointestinal stromal tümörler (GiST) gastrointestinal sistemin en sık görülen mezenkimal tümörleridir. İnterstisyel Cajal hücrelerinden köken alırlar. Gastrointestinal sistemin herhangi bir bölgesinde görülebilmekle birlikte, tüm GİST'lerin yaklaşık %54'ü midede, %30'u ince bağırsakta, %5'i kolon ve rektumda ve yaklaşık %1'i özofagusta ortaya çıkmaktadır. Ayrıca omentum, mezenter ve retroperitonda da görülebilir. Bu çalışmada GİST tanısı almış hasta grubumuzda, klinikopatolojik özellikleri karşılaştırmayı ve hastalarda sağkalım oranları ve prognostik parametreleri değerlendirmeyi amaçladık.

Gereç ve Yöntem: Çalışmaya Çukurova Üniversitesi Tıp Fakültesi Tıbbi Patoloji Anabilim Dalı'nda 2012-2022 yılları arasında retrospektif olarak, GİST tanısı almış 174 hasta dahil edildi. Tümörün boyutu, lokalizasyonu, Ki67 ile proliferasyon indeksi, histolojik tipi ve 50 büyük büyütme alanında mitotik indeksi gibi prognostik faktörleri değerlendirildi. Bu çalışmada istatistiksel veriler için lojistik regresyon analizi (ileri yöntem) ve ki-kare testi kullanıldı. P<0.05 değeri istatistiksel olarak anlamlı kabul edildi.

Bulgular: Çalışmaya dahil edilen 174 hastanın yaş ortalaması 59, 34'tür. Erkek/kadın oranı 1 olarak belirlenmiştir. Histolojik alt tiplerine göre olguların 154'ü iğsi hücreli, 10'u epiteloid ve 10'u mikst tiptedir. Risk değerlendirme rehberine göre;olguların 15'i risksiz, 15'i, çok düşük riskli, 34'ü düşük riskli, 22'si orta riskli ve 88'i yüksek riskli olarak değerlendirilmiştir. İstatistiksel analizde, gastrointestinal sistemde lokalize GİST'lerin, diğer bölgelerde görülen GİST'lerine göre daha iyi prognozlu olduğu saptanmıştır. 'Risksiz' ve 'yüksek riskli' gruplarda prognoz daha kötü olarak belirlenmiştir. 'Risksiz' gruptaki yüksek ölüm oranının hastanın diğer komorbiditelerinden kaynaklandığı düşünülmektedir. Çalışmamızda, Ki67 ile proliferasyon indeksi, prognozla doğru orantı göstermektedir. Ki67'de 0, 07 birimlik bir artış ölüm riskini % 2, 8 artırmaktadır.

Sonuç: Çalışmamızda, GİST'lerde, risk değerlendirmesi, tümör boyutu, lokalizasyon ve proliferasyon indeksi gibi prognostik parametrelerin önemini vurgulamak istedik.

Anahtar Kelimeler: Gastrointestinal stromal tümör, Ki67, prognoz

Giriş

Gastrointestinal stromal tümörler (GİST) gastrointestinal sistemin en sık görülen mezenkimal tümörleridir. İnterstisyel Cajal hücrelerinden kaynaklanırlar. En sık midede görülürler, bunu ince bağırsak, kolon ve rektum takip eder. Ayrıca omentum, mezenter ve retroperitonda da görülebilir. Risk sınıflandırmasına bağlı olarak, hastalar ameliyattan sonra adjuvan kemoterapi alabilirler. Bu tedavi imatinib ve çeşitli tirozin kinaz inhibitörlerini içerir. Son kılavuzlara göre mitotik indeks, tümör boyutu, yerleşimi ve tümör rüptürü risk sınıflandırmasında çok önemli dört parametredir. Elbette, prognozu ve nüksü etkileyen başka birçok parametre vardır. Bu çalışmada, GİST'in patolojik bulgularına ve prognostik parametrelerine odaklanmayı amaçladık.

Gereç ve Yöntem

Çalışmaya 2012-2022 yılları arasında bölümümüze gelen 174 GİST hastası retrospektif olarak dahil edilmiştir. Tümör boyutu, lokalizasyonu, immünohistokimyasal belirteçler, cinsiyet, histolojik tip ve risk değerlendirmesi ile mitotik hızın prognoz üzerindeki etkileri incelenmiştir. Risk hesaplaması için Miettinen ve Lasota'nın risk stratifikasyon tablosu (Tablo 1) kullanıldı. Bu çalışmada lojistik regresyon analizi (ileri yöntem) ve ki-kare testi kullanıldı. P<0.05 değeri istatistiksel olarak anlamlı kabul edildi.

Sonuçlar

Hastaların ortalama yaşı 59, 34 (18-87) ve erkek/kadın oranı 1 olarak belirlendi. Morfolojik olarak %88, 5'i (n:154) iğsi hücreli, %5, 7›si (n:10) epiteloid ve %5, 7'si (n:10) mikst tipte idi (Resim 1-3). Risk değerlendirme kılavuzuna göre; vakaların %8, 6sı (n:15) risk yok, %8, 6sı (n:15) çok düşük risk, %19, 5i (n:34) düşük risk, %12, 6sı (n:22) orta risk ve %50, 5i (n:88) yüksek risk olarak değerlendirilmiştir. Tümör yerleşimlerinin %76, 4'ü (n:133) Gİ kanalda ve %23, 6'sı (n:41) Gİ kanal dışı idi. Ortalama tümör boyutu 8, 25 cm idi. İmmünohistokimyasal olarak CD117 vakaların %92'sinde (n:160), DOG1 vakaların %98, 3'ünde (n:171) pozitifti. SMA %71, 8 (n:125) oranında fokal pozitif ve pozitif boyanma göstermiştir. Ortalama takip süresi 86 aydır (min:3 maks:120 ay). Bu süre içinde 56 (%32, 2) hasta ölmüştür. Cinsiyet, histolojik alt tip, tümör boyutu ile prognoz arasında istatistiksel olarak anlamlı bir fark bulunmazken, grade ve lokalizasyon ile prognoz arasında anlamlı bir fark bulunmuştur (Tablo 2). Risk sınıflamasında 'risk yok' ve 'yüksek risk' grubu olguların prognozu daha düşük idi. Ki67 ile mitotik aktivite ve prognoz arasında ters orantılı bir ilişki saptandı. Gastrointestinal sistem yerleşimli GİST'in diğer bölgelere göre daha iyi prognoza sahip olduğu gözlendi.

Tartışma

Çalışmamızda CD117 negatif olgularda %78.6 oranında DOG1 pozitifliği saptadık ve bu bize Dog1'in CD117'den daha duyarlı olduğunu gösterdi. Prognozun cinsiyet (p:0.1) ve tümör boyutu (p:0.07) ile ilişkisinde istatistiksel olarak anlamlı bir ilişki yoktu. Prognoz literatüre benzer şekilde Gİ sistemde diğer lokalizasyonlara göre daha iyi bulunmuştur. 'Risksiz' ve 'yüksek riskli' gruplar daha kötü prognoza sahipti. 'Risksiz' gruptaki yüksek mortalite oranının hastanın komorbiditeleri-

ne bağlı olduğunu düşünüyoruz. 'Risksiz' grubun çoğunluğu, hastada başka agresif tümörler (özellikle de gastrik adenokarsinom) varlığında insidental olarak saptanmıştır. Bu çalışma Ki67 proliferasyon indeksinin prognozla doğru orantılı olduğunu göstermiştir. Ki67'deki 0, 07 birimlik bir artış ölüm riskini %2, 8 oranında artırmıştır.

Prognostik parametreler günümüzde hala tartışılmakla birlikte, biz bu çalışmada boyut, mitotik indeks, yerleşim yeri, yaş ve cinsiyet gibi parametreleri değerlendirmek ve önemini vurgulamak istedik. Çalıştığımız immünohistokimyasal boyaları değerlendirdik. Tedaviyi etkileyecek bu parametrelere raporumuzda ayrıntılı olarak yer vermemiz gerektiğini düşünüyoruz.

Kaynaklar

1. M. von Mehren, R. L. Randall, R. S. Benjamin, et al. Soft Tissue Sarcoma, Version 2.2018, NCCN Clinical Practice Guidelines in Oncology J. Natl. Compr. Cancer Netw., 16 (2018), pp.536-563.
2. Rammohan, J. Sathyanesan, K. Rajendran, et al. A gist of gastrointestinal stromal tumors: A review World J. Gastrointest. Oncol., 5 (2013), pp.102-112.
3. Sabah, M. (2011). Gastrointestinal Stromal Tumours: A Contemporary Review on Pathogenesis, Morphology and Prognosis.

PBS-062 [Gastrointestinal Sistem Patolojisi]

KOLOREKTAL ADENOKARSİNOM OLGULARINDA MİKROSATELLİT İNSTABİLİTENİN KLİNİKOPATOLOJİK VERİLER İLE KARŞILAŞTIRILMASI

Emine Çeşmecioğlu[1], Zeynep Sağnak Yılmaz[2], Sevdegül Mungan[2], Şafak Ersöz[2]

[1]Marmara Üniversitesi, Tıbbi Patoloji Bölümü, İstanbul

[2]Karadeniz Teknik Üniversitesi, Tıbbi Patoloji Bölümü, Trabzon

ÖZET

Amaç: Kolorektal kanserlerin %12-15'i mikrosatellit instabilite (MSI) yolağından gelişir ve %2-5'i herediter geçişli tümörlerdir. Bu yol MLH-1, PMS-2 ve MSH-6, MSH-2 gibi DNA hatalı eşleşme tamir genlerinin üretimini kapsar ve daha iyi prognoz ile ilişkilendirilmiştir. Çalışmamız birimimizde tanı alan kolorektal kanserler arasında MSI yolağının sıklığını araştırmayı, immünhistokimyasal (İHK) belirteçlerle ve histomorfolojik bulgularla bu vakaların seçilimini sağlamayı, iki yöntemi birbiriyle kıyaslamayı ve MSI'nin sağkalım ile ilişkisini değerlendirmeyi hedeflemektedir.

Gereç ve Yöntem: Birimimizde 2014-2016 yılları arasında tanı alan 116 adet kolorektal karsinom olgusu retrospektif olarak değerlendirilmiştir (2015/183). Her tümörden en az üç H&E boyalı preparat ve MLH-1, PMS-2 ve MSH-6, MSH-2 İHK lamları yeniden incelenerek tümör sınırları, kirli nekroz varlığı, tümöral tomurcuklanma, tümör infiltre lenfositler (TIL) ve Crohn benzeri lenfositik yanıt değerlendirilmiştir. Yaklaşık 6 yıllık sağ kalım verileri hastane sisteminden elde edilmiştir. İstatistiksel analiz için SPSS 28.0 programı kullanılmıştır.

Bulgular: 31 adet MSI-H tümör saptanmış olup, MSI-H tümörlerde büyük boyut (p= 0, 002), ekspansif sınır (p= 0, 002), yüksek grade (greyd 3) (p= 0, 008), TIL (p< 0, 0001), sağ kolon yerleşimi (p< 0, 0001), genç hasta yaşı (p= 0, 006) ile korelasyon saptanmıştır. Yaş, invazyon derinliği, lenf nodu tutulumu, tanı anında uzak metastaz, infiltratif sınır ve evrenin sağ kalım üzerine anlamı (p<0, 05) negatif etkileri gözlenmekle birlikte, MSI durumunun sağkalım üzerinde anlamlı etkisi gözlenmemiştir.

Sonuç: 116 vakadan oluşan çalışmamızda MMR immünbelirteçleri ile 31 adet MSI-H tümör tespit edilmiştir. %26'lık bu insidans: literatürdeki %10 ile %28 aralığında yerleşmektedir. MSI'nin morfolojik belirteçlerine nazaran 4'lü İHK paneli çalışmamızda hastaların seçilimi açısından faydalı bulunmuş, MSI-H tümörlerde sağ kalımda anlamlı fark saptanmamıştır.

Anahtar Kelimeler: Kolorektal kanser, MSI, mikrosatellit instabilite

Amaç

Kolorektal karsinom, endüstriyel toplumlarda en sık görülen malignitelerden biridir. Dünyada görülme sıklığı açısından üçüncü sırada olup, akciğer ve meme kanserinden sonraki ölüm nedenlerinde ise üçüncü sıradadır (1).

Kolorektal kanserlerin %12-15'i mikrosatellit instabilite (MSI) yolağından gelişir ve %2-5'i herediter geçişli tümörlerdir. Bu yol MLH-1, PMS-2 ve MSH-6, MSH-2 gibi DNA hatalı eşleşme tamir genlerinin üretimini kapsar. MSI yoluyla gelişen kolorektal karsinomların belirlenmesi klinik açıdan önem kazanmaktadır. Bunun başlıca nedeni, MSI gösteren kolorektal karsinom olgularının daha iyi bir prognoza sahip olduklarının saptanmasıdır. Ayrıca bu olguların 5-florourasil uygulanarak yapılan kemoterapiye daha duyarlı oldukları bildirilmektedir (2). Bu olgular, metakron kolorektal karsinom gelişimi açısından da artmış riske sahiptirler ve uzun süreli kolonoskopik takip gerektirirler.

MSI'nin belirlenmesi moleküler analize dayalıdır. Buna göre, üç fenotip tanımlanmıştır: Mikrosatellit stabil (MSS), düşük frekans MSI (MSI-L), yüksek frekans MSI (MSI-H). Herediter non-polipozis kolorektal kanser sendromunda (HNPCC) MSI-H'ın nedeni hatalı eşleşme tamir genlerinden birinin (sıklıkla MLH-1 veya MSH-2) kalıtsal mutasyonudur. Sporadik MSI-H kolorektal karsinomlarda, mutator fenotipin gelişimindeki asıl mekanizma promoter hipermetilasyonuyla MLH-1 geninin inaktivasyonudur. Moleküler analiz; zaman alıcı, pahalı ve özel ekipman gerektiren bir yöntemdir. Bu nedenle laboratuvarlarda rutin olarak uygulanması zor olup seçilmiş merkezlerde yapılabilmektedir. MLH-1, PMS-2 ve MSH-2, MSH-6'nın immunhistokimyasal analizi ise hızlı ve daha kolaydır; laboratuvarlarda rutin bir test olarak kullanılmaktadır.

MSI ilişkili kolorektal karsinomlarda izlenmesi beklenen bazı klinik ve histopatolojik özellikler vardır. Bunlar; kadın cinsiyet, sağ kolon yerleşimi, multiple odak olma eğilimi, lenfositik yanıt, müsinöz ve medüller diferansiasyon ve yüksek greyd morfolojisidir (3-7).

Bu nedenlerden ötürü, klinikopatolojik ve immünhistokimyasal özelliklerin, genetik analiz yapılması gereken hastaların seçimi için kullanılması konusu gündeme gelmektedir.

Çalışmamızda amaçlarımızdan biri, 2014-2016 yılları arasında KTÜ Patoloji Anabilim Dalı'nda tanı almış, takip ve tedavi protokolleri bilinen, karsinom nedeniyle kalın bağırsak rezeksiyonu yapılan toplam 116 olguda klinikopatolojik özellikleri (yaş, cinsiyet, tümör çapı, histolojik greyd, lenfovasküler invazyon, perinöral invazyon, uzak metastaz, lokalizasyon, tümör sınırları, kirli nekroz, tümör infiltre eden lenfositler, Crohn-benzeri lenfositik yanıt, müsinöz ve medüller diferansiasyon, tümöral tomurcuklanma, klinik evre) belirlemektir.

Diğer bir amacımız ise, kolorektal karsinogenezde mikrosatellit instabilite yolağında yer alan DNA tamir genlerinden MLH-1, PMS-2, MSH-2 ve MSH-6'nın immünhistokimyasal olarak boyanmasının klinikopatolojik parametreler ile ilişkisini araştırmaktır.

Gereç ve Yöntem

K. T. Ü Tıp Fakültesi, Patoloji Anabilim Dalı'nda 2014-2016 yılları arasında kolorektal karsinom tanısı almış rezeksiyon spesmenleri çalışmaya dahil edilmiştir (Etik kurul 2015-183). Arşiv taraması sonuçlarına göre, elde edilen adenokarsinom olgularının yaş, cinsiyet gibi demografik özellikleri, tümör tipi, lokalizasyonu, boyutu, lenfovasküler invazyon durumu, diferansiyasyon dereceleri ve tümör T, N, M durumu bilgisayar kayıtları ve patoloji istem formlarından tespit edilerek kaydedilmiştir.

Her tümörden en az üç H&E boyalı preparat Nikon Eclipse E200 mikroskopta yeniden incelenerek tümör sınırları, kirli nekroz varlığı, tümöral tomurcuklanma, tümör infiltre lenfositler ve Crohn benzeri lenfositik yanıt değerlendirilmiştir. H&E boyalı preparatta tipik olarak çevrelerinde halo bulunan küçük mavi mononükleer hücreler TIL olarak sayılmıştır. Yalnızca tümör hücreleri arasındaki hücreler sayılmış, tümör stroma arasındaki hücreler sayıma dahil edilmemiştir. Apoptotik hücreler sayım dışında bırakılmıştır. Tümör küçük büyütmede taranmış ve en yoğun TIL alanı tespit edilmiştir (8). Bu bölgede, Nikon Eclipse E200 mikroskopta, 10 ardışık büyük büyütme alanında (x40) sayım yapılmıştır. Toplam TIL sayısı 10'a bölünerek ortalama sayı hesaplanmıştır. Cut-off olarak 2 alınmıştır. Lenfosit izlenmedi ise TIL yok, 0-2 arası lenfosit TIL hafif-orta, 3 ve daha fazla lenfosit ise TIL belirgin kabul edilmiştir (9). Tümörün en invaziv alanını temsil eden preparatta Crohn-benzeri lenfositik yanıt aranmıştır. Tespit edilen en büyük lenfoid agregat çapı ölçülmüştür.1mm'den küçük çaplı ise yanıt yok, 1 mm'ye eşit ve büyük ise yanıt var kabul edilmiştir (10).

MSH2, MLH1, MSH6 ve PMS2 antikorları Ventana BenchMark ULTRA otomatik boyama cihazında (Ventana Medical Systems, Inc.) çalışılmıştır. Literatür eşliğinde kullanılan antikorların pozitiflik şiddetinin değerlendirilmesinde aşağıdaki yöntem kullanılmıştır:

- Suboptimal örnek: İç kontrol negatif
- İntakt: %30'dan fazla neoplastik hücrede nükleer boyanma, iç kontrol pozitif
- Fokal boyanma: %5-30 arasındaki neoplastik hücrede nükleer boyanma, iç kontrol pozitif
- Kayıp: %5'ten az neoplastik hücrede nükleer boyanma, iç kontrol pozitif

İntakt boyanma ve fokal boyanma kategorileri ekspresyon korunması olarak, kayıp kategorisi ise ekspresyon kaybı olarak kabul edilmiştir (Resim 1) (11).

Verilerin tanımlayıcı istatistiklerinde ortalama, standart sapma, medyan, en düşük, en yüksek, frekans ve oran değerleri kullanılmıştır. Değişkenlerin dağılımı Kolmogorov Smirnov testi ile ölçüldü. Nicel bağımsız verilerin analizinde bağımsız örneklem T testi, Mann-Whitney U testi kullanıldı. Nitel bağımsız verilerin analizinde Ki-kare testi, Ki-kare test koşulları sağlanmadığında Fischer testi kullanıldı. Sağ kalım analizinde Cox-regresyon (tek değişkenli-çok değişkenli) ve Kaplan Meier kullanılmıştır. Analizlerde SPSS 28.0 programı kullanılmıştır. P değeri için ≤ 0, 05 istatistiksel olarak anlamlı kabul edilmiştir.

Bulgular ve Sonuç

Karadeniz Teknik Üniversitesi Tıp Fakültesi Tıbbi Patoloji Anabilim Dalında 2014-2016 yılları arasında rezeksiyon materyalinden tanı alan kolon adenokarsinomlarından toplam 116 vaka çalışmamıza dahil edilmiştir. Olguların %38, 8'i kadın (n=45), %61, 2'si erkekti (n=71). Olguların yaş aralığı 23-90, ortalama yaş 63'tür. Olgulara ait klinikopatolojik parametrelerin dağılımı Tablo 1'de özetlenmiştir.

Çalışmamızda kolorektal kanser olgularının immünhistokimyasal değerlendirmesinde 14 vakada MLH-1 ile anlamlı sonuç elde edilemezken (iç kontrol negatif) aynı vakalarda PMS-2 çalışılamamıştır. Diğer işaretleyicilerin çalışıldığı bir olguda ise MLH-1 ile anlamlı sonuç elde edilememiştir.

Dörtlü panelin çalışılabildiği 101 vakadan 70 olguda (%69, 3) 4 işaretleyicideki ekspresyonlar korunmuştur.31 olguda (%30, 7) en az 1 immün işaretleyicide ekspresyon kaybı saptanmıştır.

Çalışmamızda immünhistokimyasal yöntemle 31 adet MSI-H tümör saptanmıştır. MMR protein ekspresyonları korunan vakaları bir grup (MSS), en az bir belirteçte kayıp saptananları bir grup (MSI-H) olarak değerlendirdiğimizde, bu iki grubun klinikopatolojik parametrelerinin dağılımlarını karşılaştırma imkanı bulduk. Sonuçlar Tablo 2'de özetlenmiştir.

MSI-H olan vakalar MSS olanlara kıyasla daha çok 5 cm'den büyük çaplı olma eğilimdedirler (p= 0, 002).

MMR protein ekspresyonları korunmuş 70 vakanın tümü (%100) greyd 1-2 tümörlerdir. MSI-H olan 31 vakanın 27'si (%87, 1) greyd 1-2 tümörler iken, 4'ü (%12, 9) greyd 3 tümörlerdir. Yüksek greyd tümörlerde MSI-H sıklığı fazladır (p= 0, 008).

MSI-H olan vakalarda MSS olanlara nazaran ekspansif sınırlar görülmesi arasında istatistiksel olarak anlamlı fark saptanmıştır (p= 0, 002).

MMR protein ekspresyonları korunmuş 70 vakanın 44'ünde (%62, 9) TIL yok iken, 24'ünde (%34, 3) hafif TIL, 2'sinde (%2, 9) belirgin TIL gözlenmiştir. MSI-H olan 31 vakanın 11'inde (%35, 5) TIL yok iken, 9'unda (%29) hafif TIL, 11'inde (%35, 5) belirgin TIL saptanmıştır. TIL görülmesi MSI-H vakalarda anlamlı olarak daha fazladır (p< 0, 0001). MSI-H tümörler, ekspresyonu korunmuş olanlara göre daha sıklıkla sağ kolon ve transvers kolon yerleşimi göstermektedirler (p < 0, 0001).

Dört immün belirleyicinin tek başlarına da klinikopatolojik veriler ile ilişkileri değerlendirilmiştir (Tablo 3 ve 4).

On dört vakada (%13, 8) MLH-1 ve PMS-2 ekspresyonlarında beraber kayıp izlenmiştir. MLH-1 ekspresyonu ile PMS-2 ekspresyonu arasında istatistiksel olarak anlamlı fark saptanmıştır (p<0, 001).3 vakada (%3) MSH-2 ve MSH-6 ekspresyonlarında beraber kayıp saptanmıştır. MSH-2 ekspresyonu ile MSH-6 ekspresyonu arasında istatistiksel olarak anlamlı fark saptanmıştır (p= 0, 002).2 vakada (%2) MLH-1 ve MSH-6'da beraber kayıp gözlenmiştir. MLH-1 ekspresyonu ile MSH-6 ekspresyonu arasında istatistiksel olarak anlamlı fark saptanmıştır (p= 0, 013).

Elli yaş altı ile MLH-1 ve PMS-2 ekspresyonlarında kayıp saptanması arasında istatiktiksel olarak anlamlı ilişki bulunmuştur (p= 0, 006, p= 0, 011). Sağ ve transvers kolon yerleşimli tümörlerde MLH-1, PMS-2 ve MSH-6 ekspresyonunda kayıba daha sık rastlanıldığı görülmüştür (p<0, 001, p<0, 001, p= 0, 002).5 cm'den büyük tümörlerde MLH-1 ve PMS-2 ile kayıba daha çok rastlanmıştır (p= 0, 032, p= 0, 001). MLH-1 ve MSH-6 ekspresyon kaybı gösteren tümörlerde daha çok lenfovasküler invazyon saptanmıştır (p= 0, 013, p= 0, 008). Çalışmamızda MLH-1, PMS-2 ve MSH-6 ekspresyonu kaybı ile yüksek greyd tümör histolojisi arasında ilişki bulunmaktadır (p= 0, 001, p= 0, 039, p= 0, 002). Ekspansif büyüme paterni gösteren tümörlerde MLH-1, PMS-2 ve MSH-6 ekspresyonlarında kayıp saptanmasında artış izlenmektedir (p= 0, 022, p= 0, 033, p= 0, 04). Müsinöz differansiasyon ile PMS-2 ekspresyon kaybı ile ilişki anlamlı bulunmuştur (p= 0, 043). Tümöral tomurcuklanma ile MLH-1 ekspresyon kaybı arasında ilişki izlenmektedir (p= 0, 041).

MLH-1 ekspresyonunda kayıp saptanan 17 vakanın 6'sı (%35, 3) ekspansif sınırlı, 11'i (%64, 7) infiltratif sınırlıdır. MLH-1 ekspresyonları korunmuş olan 81 vakanın 9'u (%11, 1) ekspansif sınırlı, 72'si (%88, 9) infiltratif sınırlıdır. MLH-1 ekspresyonu ile tümör sınırları arasında istatistiksel olarak anlamlı fark saptanmıştır (p= 0, 022).

Tek değişkenli regresyon analizinde yaşın, invazyon derinliğinin, lenf nodunun, tanı anında uzaklığın, tümör sınırlarının, evrenin, cerrahi öncesi tedavi alma oranının sağ kalım süresi üzerine anlamlı (p<0.05) etkisi gözlenmiştir. Tümör çapının, histolojik derecenin, lenfovasküler invazyonun, perinöral invazyonun, kirli nekrozun, tümör infiltre lenfosit oranının, crohn-benzeri lenfositik yanıtın, MLH1, PMS2, MSH2, MSH6 ekspresyon varlığının, MSI pozitifliğinin, müsinöz diferansiasyonun, medüller diferansiyasyonun, tümör lokalizasyonunun, tümoral tomurcuk varlığının sağ kalım süresi üzerine anlamlı (p>0.05) etkisi gözlenmemiştir (Tablo 5). Çok değişkenli regresyon analizinde yaşın, evrenin sağ kalım süresi üzerine anlamlı-bağımsız (p<0.05) etkisi gözlenmiştir (Tablo 5).

İnfiltratif tümör sınırı olan (9 ay) grupta öngörülen sağ kalım süresi ekspansif tümör sınırlı olan (17 ay) gruptan anlamlı (p < 0.05) olarak daha düşüktü (Resim 2). Cerrahi öncesi tedavi almayan (9.1 ay) grupta öngörülen sağ kalım süresi cerrahi öncesi tedavi alan (17.6 ay) gruptan anlamlı (p < 0.05) olarak daha düşüktü (Resim 2).

Tartışma

Kolorektal karsinomlar erkeklerde akciğer, prostat ve mideden sonra, kadınlarda ise meme ve serviks kanserinden sonra en sık görülen maligniteler olup kansere bağlı ölümlerde de akciğer ve memeden sonra üçüncü sırada yer almaktadır (12).

MSI gösteren kolorektal karsinomların daha iyi bir prognoza sahip oldukları, bu olguların 5-florourasil uygulanarak yapılan kemoterapiye daha duyarlı oldukları bilindiğinden, saptanmaları klinik olarak önemlidir (2).

MSI-H tümörlerin kesin tanısı için kullanılan moleküler analiz; zaman alıcı, pahalı bir yöntemdir. Ekipman ve teknik destek sağlayabilen merkezlerde uygulanabilir. MLH-1, PMS-2 ve MSH-2, MSH-6'nın immunhistokimyasal analizi ise hızlı ve daha kolaydır. Laboratuvarda rutin bir test olarak kullanılabilir (2, 13-15).

116 vakadan oluşan çalışmamızda MMR immün belirteçleri ile 31 adet MSI-H tümör tespit edilmiştir. %26'lık bu insidans: Kim ve ark. (%13), Lanza ve ark. (%18.4), Halvarsson ve ark. (%20), Malik ve arkadaşları (%11, 3) tarafından yapılmış benzer çalışmalardaki insidanslardan yüksek, Alexander ve ark. (%28), Nayak ve ark. (%22.9) tarafından yapılmış çalışmalar ile benzer niteliktedir (9, 16-20). İnsidans, çalışmalarda %10-28 aralığında yer almaktadır.

Kim ve ark.'nın çalışmasında, bizim sonuçlarımızla benzer şekilde daha genç yaş grubunda (50 ve altı) MSI saptanması mevcuttur. Cinsiyetler arasında MSI görülmesi bakımından biz çalışmamızda anlamlı bir fark saptamazken, Kim ve ark., Lanza ve ark, Halvasson ve ark. tarafından yapılan çalışmalar anlamlı kadın cinsiyet baskınlığı, Alexander ve ark., Nayak ve ark. tarafından yapılan çalışmalarda ise erkek baskınlığı mevcuttur (9, 16-20).

Çalışmamızda sağ ve transvers kolon yerleşimli tümörlerde MLH-1, PMS-2 ve MSH-6 ekspresyonunda kayıba daha sık

rastlanıldığı görülmüştür (p<0, 001, p<0, 001, p= 0, 002). Bu bulgular Kim ve ark. ve Halvasson ve ark. tarafından yapılan ve proksimal kolon lokalizasyonu ile MMR ekspresyon kaybı ile ilişki gösteren çalışmalar ile benzerdir.

Çalışmamızda 5 cm'den büyük tümörlerde MLH-1 ve PMS-2 ile kayıba daha çok rastlanmıştır (p= 0, 032, p= 0, 001). Kim ve ark., Lanza ve ark. ve Malik ve ark. da büyük tümör çapı ile MSI ilişkisi çalışmalarında saptamışlardır (16, 17, 19).

MSI bulduğumuz 31 tümörden 27'si (%87, 1) düşük greyd (1-2), 4'ü yüksek greyd (3) morfolojidedir. Bu bulgular iyi ve orta derece diferansiye tümör toplamının kötü diferansiyelere oranla anlamlı olarak baskın bulunduğu Kim ve ark. ve Malik ve ark. sonuçları ile benzer doğrultudadır (16, 19). Ancak Lanza ve arkadaşlarının bulgularında MSI tümörlerde kötü diferansiye oranı anlamlı olarak baskın çıkmıştır (17).

Mevcut sonuçlarımıza göre, MMR proteinlerinden an az birinde kayıp saptanan tümörler, ekspresyonu korunmuş olanlara göre daha sıklıkla TIL içerirler (p<0, 001).63 adet (%54, 3) vakada tümör infiltre eden lenfosit izlenmemiştir.37 vakada (%31, 9) büyük büyütme başına 0-2 adet tümör infiltre lenfosit (hafif-orta) görülmüştür.16 vakada (%13, 8) büyük büyütme başına 3 ve daha fazla tümör infiltre lenfosit (belirgin) saptanmıştır. MSI-H olan 31 vakanın 11'inde (%35, 5) TIL yok iken, 9'unda (%29) hafif TIL, 11'inde (%35, 5) belirgin TIL saptanmıştır. MSI ile TIL arasında yüksek korelasyon saptayan Alexander ve ark. yanısıra Smyrk ve ark.10 büyük büyütme alanında 5 ve daha fazla TIL saptanmasını MSI statüsünü belirlemede %93 sensitif, %62 spesifik bulduklarını bildirmiştir (9, 21). Çalışmamızda eşik değeri Alexander ve arkadaşları gibi 3 lenfosit olarak kabul etmekle beraber, istatistiksel anlamlı fark görülmemiştir. Ancak büyük büyütme başına 0 TIL izlenen vakalarla, sayıdan bağımsız herhangi bir derecede TIL izlenen vakaları kıyasladığımızda anlamlı fark izlenmiştir.

MSI tümörlerde MSS tümörlere kıyasla anlamlı ölçüde fazla Crohn benzeri yanıt saptayan çalışmalar literatürde mevcuttur (16, 18, 19, 20). Crohn benzeri yanıt ile MSI görülmesi arasında çalışmamızda bağ saptanmamıştır. Alexander ve arkadaşlarının geniş serisinde, sonuçlarımızla benzer şekilde TIL, Crohn benzeri yanıta göre daha anlamlı bir parametre olarak gösterilmektedir (9).

MMR proteinlerinden an az birinde kayıp saptanan tümörlerin, ekspresyonu korunmuş olanlardan daha sıklıkla ekspansif olarak görüldüğü saptanmıştır (p= 0, 002). Çalışmamızda ekspansif büyüme paterni gösteren tümörlerde tek tek değerlendirildiğinde MLH-1, PMS2 ve MSH-6 ekspresyonlarında kayıp izlenmektedir (p= 0, 022, p= 0, 033, p= 0, 04). Gafa ve arkadaşları MLH-1 ve MSH-2 ile çalıştıkları serilerinde boyanma göstermeyen olgularda ekspansif büyüme paterninin görülmesini anlamlı bulmuşlardır (22). Greenson ve arkadaşlarının serilerinde de ekspansif büyüme paterni MMR protein ekspresyon kaybıyla ve moleküler çalışmalar sonucunda da MSI-H ile ilişkilendirmişlerdir (8).

Çalışmamızda kirli nekroz varlığı ile MMR protein ekspresyonları arasında bir ilişki bulunamamıştır. Greenson ve arkadaşları 365 vakalık serilerinde kirli nekroz yokluğunu MSI-H tümörlerle ilişkilendirmişlerdir (8). Alexander ve arkadaşları, Zumstein ve arkadaşları ise serilerinde MMR ekspresyonları ile kirli nekroz arasında anlamlı ilişki belirleyememişlerdir (9, 25). Kirli nekroz yokluğunun mikrosatellit instabilite üzerinden gelişen tümörlerin bir özelliği olduğu bilinse de, bu fenotipi tek başına göstermede yetersiz kalmaktadır. Ancak diğer mikrosatellit instabilite göstergeleri ile birlikte değerlendirildiğinde yararlı olabilir.

Çalışmamız sonucunda MLH-1 ve MSH-6 ekspresyon kaybı gösteren tümörlerde daha çok lenfovasküler invazyon olduğu görülmüştür (p= 0, 013, p= 0, 008). Perinöral invazyon ile MMR protein ekspresyonları arasında anlamlı bir ilişki bulunmamıştır. Kruschewski ve arkadaşlarının çalışmasında da MLH-1 negatif olguların lenfovasküler invazyonla ilişkisi bulunmuşken aynı çalışmada MSH-2 ile bu ilişki saptanamamıştır (23). Wright ve arkadaşları ise farklı olarak MMR protein kaybı saptanan olgularda perinöral ve lenfovasküler invazyonu daha düşük oranda izlemişlerdir (24).

Çalışmamızda medüller diferansiyasyon ile MMR protein ekspresyonları arasında ilişki bulunmamaktadır. Literatürde Gafa ve arkadaşlarının serisinde MLH-1 ve MSH-2 ile boyanma göstermeyen olguların medüller morfoloji ile ilişkisi gösterilmiştir (22). Medüller tümör histolojisi kabul görmüş bir mikrosatellit instabilite göstergesidir (3-7). Literatür ile bu uyumsuzluğun nedeninin çalışmamızda yalnızca bir tümörde medüller differansiyasyona rastlanması olduğu düşünülmüştür.

Tümöral tomurcuklanma ile kötü prognoz ilişkisi, sporadik MSS tümörlerde iyi bilinmekle birlikte, MSI sporadik ya da sendromik tümörlerdeki etkisi henüz anlaşılmış değildir. Literatürdeki az sayıdaki çalışmada MSS ve MSI-L tümörlerde tümöral tomurcuklanma görülme oranı (yaklaşık %50), Lynch Sendromu ilişkili tümörlerde görülme oranından (yaklaşık %20) daha fazladır. Sporadik MSI-H tümörlerde ise neredeyse hiç görülmemiştir (26). Bizim çalışmamızda tümöral tomurcuklanma ile MLH-1 ekspresyon kaybı arasında ilişki izlenmektedir (p= 0, 041). MLH-1 ekspresyon kaybı hem sporadik hem de sendromik MSI tümörlerde izlenebilir. Çalışmamızda tümöral tomurcuklanma ve aynı zamanda MLH-1 kaybı gösteren tümörlerin sendromik olup olmadıklarını bilmemekteyiz. Ancak mevcut literatür bilgilerine göre bu olguların sendromik olma ihtimalinin, tomurcuk içermeyenlere göre daha çok olduğunu düşünebiliriz. Tümöral tomurcuklanma ve mikrosatellit instabilite ilişkisinin moleküler tetkikler içeren daha geniş serilerle araştırılması gerekmektedir.

Tek değişkenli analizde ileri yaşın, patolojik invazyon derinliğinin, lenf nodu metastazının, tanı anında uzak metastazın, infiltratif tümör sınırının, evrenin, cerrahi öncesi tedavi alma oranının sağ kalım süresi üzerine anlamlı (p<0.05) etkisi gözlenmiştir. Diğer parametrelerin ve MSI durumunun sağ kalım

süresi üzerine anlamlı (p>0.05) etkisi çalışmamızda gözlenmemiştir. Çok değişkenli analizde yalnızca yaşın ve klinik evrenin sağ kalım süresi üzerine anlamlı-bağımsız (p<0.05) etkisi gözlenmiştir (Tablo 5). MSI kolon tümörlerinin MSS olanlara nazaran daha iyi prognozlu olduğu bilinmekteyken (3, 5, 6) çalışmamızda anlamlı sonuç elde edilmemesi, bir bölge hastanesinin az sayıda vakalarından oluşması ile açıklanabilir. Popülasyon genelini temsil etmemektedir.

Sonuç olarak, MSI'nin kolorektal kanserlerde 4'lü MMR protein paneli kullanılarak saptanması, terapötik ve cerrahi sonrası klinik yaklaşımı farklı kolon kanserleri seçiminde etkili bir ön test olarak işlevsel bir görev yapmaktadır. Kesin tanısı moleküler yöntemlerle konulması gereken hasta popülasyonunun seçilimde etkili bir ön basamak olarak işlevsel bir görev almaktadır. MMR protein ekspresyonları ile histopatolojik verilerin karşılaştırılması ile literatür ile benzer sonuçlar elde edilmiştir. Çalışmamız dahil edilen vaka sayısının düşüklüğü, randomize kontrollü çalışma olmaması ve MSI sonuçlarının moleküler testler ile teyit edilmemiş olması nedenleriyle sınırlıdır.

Kaynaklar

1. Liu C, Crawford JM. The Gastrointestinal Tract. In: Kumar V, Abbas AK, Fausto N, editors. Robbins and Cotran. Pathologic Basis of Disease.7th ed. Philadelphia PA: Elsevier Saunders, 2005. p.797-875.
2. Park IJ, Kim HC, Kim JS, Yu ES, Yu CS, Kim JC. Correlation Between h MLH1/h MSH-2 and p53 Protein Expression in Sporadic Colorectal Cancer. Hepato Gastroenterology 2005; 52: 450-454.
3. Kumar V, Robbins and Cotran. Pathologic Basis of Disease. In: Kumar V, Abbas AK, Fausto N, editors. Philadelphia PA: Elsevier Saunders; 2005. p.269-342.
4. Bosman T, Carneiro F, Hruban RH, Theise ND. World Health Organization Classification of Tumours of the Digestive System.4th Edition. Lyon, France: IARC Press; 2010. p.131-181.
5. Michailidi C, Papavassiliou AG, Troungos C. DNA repair mechanisms in colorectal carcinogenesis. Curr Mol Med 2012; 12: 237-246.
6. Whitehall V, Leggett B. Microsatellite instability: detection and management in sporadic colorectal cancer. J Gastroenterol Hepatol 2011; 26: 1697-1699.
7. Musulén E, Sanz C, Muñoz-Mármol AM, Ariza A. Mismatch repair protein immunohistochemistry: a useful population screening strategy for Lynch syndrome. Hum Pathol 2014; 45: 1388-1396.
8. Greenson J. K, Huang S. C, Herron C. Pathologic Predictors of Microsatellite Instability in Colorectal Cancer. Am J Surg Pathol.2009; 33 (1) : 126-133.
9. Alexander J, Watanabe T, Wu T. T. Histopathological Identification of Colon Cancer with Microsatellite Instability. Am J Pathol.2001; 158 (2) : 527-535.
10. Hideki U, Yojiro H, Hideyuki S. Objective Criteria for Crohn-like Lymphoid Reaction in Colorectal Cancer. Am J Clin Pathol 2013;139:434-441
11. Shia J., Stadler, Z., Weiser, M.R. et al, Immunohistochemical staining for DNA mismatch repair proteins in intestinal tract carcinoma: how reliable are biopsy samples?. Am J Surg Pathol.2011; 35: 447–454
12. International Agency for Research on Cancer, Ocak 2019, www.cruk. org/cancerstats
13. Lamberti C, Kruse R, Ruelfs C, Caspari R, Wang Y, Jungck M, Mathiak M, Malayeri HRH, Friedl W, Sauerbruch T, Propping P. Microsatellite instability-a useful diagnostic tool to select patients at high risk for hereditary non-polyposis colorectal cancer: a study in different groups of patients with colorectal cancer. Gut 1999; 44: 839-843.
14. Hendriks Y, Franken P, Dierssen JW, Leeuw W, Wijnen J, Dreef E, Tops C, Breuning M, Bröcker-Vriends A, Vasen H, Fodde R, Morreau H. Conventional and Tissue Microarray Immunohistochemical Expression Analysis of Mismatch Repair in Colorectal Tumors. Am J Pathol 2003; 162: 469-477.
15. Hampel H, Frankel W. L, Martin E. Feasibility of Screening for Lynch Syndrome Among Patients With Colorectal Cancer. Journal of Clinical Oncology.2008; 26 (35) : 5783-5788.
16. Kim H, Jen J, Vogelstein B, Hamilton SR. Clinical and pathological characteristics of sporadic colorectal carcinomas with DNA replication errors in microsatellite sequences. Am J Pathol.1994;145:148e156.
17. Lanza G, Gafa R, Maestri I, Santini A, Matteuzzi M, Cavazzini L. Immunohistochemical pattern of MLH1/MSH2 expression is related to clinical and pathological features in colorectal adenocarcinomas with microsatellite instability. Mod Pathol.2002;15 (7) :741e749.
18. Halvarsson B, Anderson H, Domanska K, Lindmark G, Nilbert M. Clinicopathologic factors identify sporadic mismatch repairedefective colon cancers. Am J Clin Pathol.2008;13 (2):238e244.
19. Malik A, Bhatia JK, Sahai K, Boruah D, Sharma A. Evaluating morphological features for predicting microsatellite instability status in colorectal cancer. Med J Armed Forces India.2022 Sep;78 (Suppl 1) :S96-S104. doi: 10.1016/j. mjafi.2021.03.024.
20. Nayak SS, Roy P, Arora N, et al. Prevalence estimation of microsatellite instability in colorectal carcinoma using tissue microarray based methods-a tertiary care center experience. Indian J Pathol Microbiol.2018;61:520e525.
21. Smyrk TC, Watson P, Kaul K, Lynch. Tumour-infiltrating lymphocytes are a marker for microsatellite instability in colorectal carcinoma. Cancer.2001;91:2417e2422.
22. Gafa R, Maestri I, Matteuzi M, Santini A, Ferretti S, Cavazzini L, Lanza G. Sporadic Colorectal Adenocarcinomas with High-Frequency Microsatellite Instability. Cancer 2000; 89: 2025-2037.
23. Kruschewski M, Noske A, Haier J, Runkle N, Anagnostopoulos Y, Buhr HJ. Is reduced expression of mismatch repair genes MLH-1 and MSH-2 in patients with sporadic colorectal cancer related to their prognosis? Clin Exp Metastasis 2002; 19: 71-77.
24. Wright CL, Stewart ID. Histopathology and Mismatch Repair Status of 458 Consecutive Colorectal Carcinomas. Am J Surg Pathol 2003; 27:1393-1406.
25. Zumstein V, Vinzens F. Systematic immunohistochemical screening for Lynch syndrome in colorectal cancer: a single centre experience of 486 patients. Swiss Medical Weekly 2016;146: 14315-14321.
26. Mitrovic B, Schaeffer D. F. Tumor budding in colorectal carcinoma: time to take notice. Modern Pathology.2012; 25: 1315-1325.

PBS-063 [Gastrointestinal Sistem Patolojisi]

GASTROİNTESTİNAL SİSTEM TÜMÖRLERİNDE PD-L1 EKSPRESYONU VE KLİNİKOPATOLOJİK PARAMETRELERLE İLİŞKİSİ

Gizem Menetlioğlu, Emine Bozkurtlar
Marmara Üniversitesi Tıp Fakültesi, Tıbbi Patoloji Anabilim Dalı

ÖZET

Amaç: "Programmed death ligand-1" (PD-L1) immün kontrol proteinlerindendir ve kanser hastalarının tedavisinde hedef moleküllerden biridir. Çalışmamızdaki amacımız başta kolon ve mide adenokarsinomları olmak üzere çeşitli gastrointestinal sistem (GİS) tümörlerinde PD-L1 ekspresyonunu ve klinikopatolojik parametrelerle korelasyonunu değerlendirmektir.

Gereç ve Yöntem: Yüzdokuz GİS tümör olgusu çalışmaya dahil edildi. PD-L1 ekspresyonu için kombine pozitif skor (CPS) değerlendirmeye alındı. CPS pozitiflik eşik değeri için ≥%1, ≥%5 ve ≥%10 sırasıyla kullanıldı.

Bulgular: Olguların 64'ü (%58) erkek, 45'i (%42) kadın; yaş ortalaması 64'tü.14 (%12) olgu küçük biyopsiyle, 95 (%87) olgu rezeksiyon spesmeniyle değerlendirmeye alındı.

Kolon yerleşimli 61 olgunun 58'inde lokalizasyon biliniyordu. Bu olgulardan sol kolon yerleşimli 41 (%70, 7) olguda PD-L1 için ≥%1 eşik değer alınırsa 19'u (%46, 3), ≥%5 alınırsa 17'si (%41, 4), ≥%10 alınırsa 13'ü (31, 7) pozitif olarak değerlendirildi. Sol kolon tümörlerinden sadece birinde MSI kaybı saptandı ve bu olguda da CPS değeri %50'ydi. Sağ kolon yerleşimli 17 (%29, 3) olguda PD-L1 için ≥%1 eşik değer alınırsa 10'u (%58, 8), ≥%5 alınırsa 9'u (%52, 9), ≥%10 alınırsa 5'i (%29, 4) pozitif dolarak değerlendirildi. Sağ kolon tümörlerinden ikisinde MSI kaybı saptandı, CPS değerleri %1 ve %10'du.

Mide yerleşimli 18 olguda PD-L1 için ≥%1 eşik değer alınırsa 13'ü (%72, 2), ≥%5 alınırsa 11 (%61, 1), ≥%10 alınırsa 6'sı (33, 3) pozitif dolarak değerlendirildi. MSI kaybı dört olguda izlenirken, bu olgulardan ikisinde CPS %50, birinde %90 diğerinde ise %25 olarak saptandı.

Oniki pankreas tümöründen 5'inde (%41, 6) tüm eşik değerler için PD-L1 pozitif görüldü. Beş özefagus tümöründen oluşan grupta ≥%1 ve ≥%5 eşik değerler için 4 olguda pozitiflik saptanırken, ≥%10 için 3 olgu pozitifti. Üç safra kesesi tümöründen birinde CPS %5'ti, diğerleri negatifti. Metastatik adenokasinomlu 10 karaciğerden bir olguda %1 diğerinden %5 CPS saptandı.

Mide ve kolon dışındaki GİS tümörlerinde MSI kaybı görülmedi. PD-L1 ekspresyonu ile yaş, cinsiyet, lenf nodu metastazı, lenfovasküler veya perinöral invazyon arasında anlamlı ilişki saptanmadı.

Sonuç: Literatürle uyumlu olarak sağ kolon tümörlerinde PD-L1 pozitifliği ve MSI kaybı istatiksel olarak anlamlı olmasa da sol kolondan daha sık saptanmıştır. En sık MSI kaybı mide tümörlerinde saptanırken, bu olgularda PD-L1 pozitifliği ≥%10 olarak görülmüştür. PD-L1'in GİS tümörlerindeki yeri gelecekteki çalışmalarla daha iyi açıklanacaktır.

Anahtar Kelimeler: Gastrointestinal sistem, MSI, PD-L1, tümör

Amaç

Son yıllarda, kanser tedavisinde immünolojik yaklaşımların önemi giderek artmaktadır. Bu bağlamda, "Programmed death ligand-1" (PD-L1) immün kontrol proteinleri, kanserin vücut tarafından tanınmasını ve yok edilmesini engelleyen mekanizmalara müdahale ederek önemli bir rol oynamaktadır (1). PD-L1'in ekspresyonunun, tümörün bağışıklık sistemine karşı direncinde kritik bir faktör olduğu bilinmektedir. Özellikle gastrointestinal sistem (GİS) tümörleri, yaygın görülme sıklığı ve tedaviye yanıtın değişkenliği ile bilinir. Bu tümörlerde PD-L1 ekspresyonunun derecesi ve dağılımı, prognostik bir gösterge olarak önem taşımaktadır. Bu çalışmanın amacı, özellikle kolon ve mide adenokarsinomları başta olmak üzere çeşitli GİS tümörlerinde PD-L1 ekspresyonunun prevalansını, dağılımını ve bu ekspresyonun klinikopatolojik parametrelerle olan korelasyonunu derinlemesine incelemektir.

Gereç ve Yöntem

Çalışmaya toplamda yüz dokuz gastrointestinal sistem (GİS) tümör olgusu dahil edildi. Olguların seçimi, hastaların klinik ve patolojik bilgileri doğrultusunda, özellikle hastalığın evresi, hastanın genel sağlık durumu ve biyopsi öncesi ve sonrası tedavilere yanıt durumları dikkate alınarak gerçekleştirildi. PD-L1 ekspresyonunun değerlendirilmesi için kombine pozitif skor (CPS) yöntemi kullanıldı. Bu yöntem, hem tümör hücrelerinde hem de tümör ilişkili immün hücrelerinde PD-L1 ekspresyonunu kapsayan bir değerlendirme sağlar. PD-L1 ekspresyonunun değerlendirilmesi için belirlenen CPS pozitiflik eşik değeri, sırasıyla ≥%1, ≥%5 ve ≥%10 olarak kullanıldı. Bu eşik değerler, literatürde yer alan önceki çalışmalarda PD-L1 ekspresyonunun prognoz üzerindeki etkisini değerlendirmek için sıkça kullanılmaktadır (2). Elde edilen veriler, CPS eşik değerlerine göre gruplandırılarak analiz edildi. İstatistiksel analizde chi-kare testi kullanıldı. Sonuçların istatistiksel olarak anlamlılığı için $p<0.05$ değeri kabul edildi.

Bulgular

Olguların 64'ü (%58) erkek, 45'i (%42) kadın; yaş ortalaması 64'tü.14 (%12) olgu küçük biyopsiyle, 95 (%87) olgu rezeksiyon spesmeniyle değerlendirmeye alındı.

Kolon yerleşimli 61 olgunun 58'inde lokalizasyon biliniyordu. Bu olgulardan sol kolon yerleşimli 41 (%70, 7) olguda PD-L1 için ≥%1 eşik değer alınırsa 19'u (%46, 3), ≥%5 alınırsa 17'si (%41, 4), ≥%10 alınırsa 13'ü (31, 7) pozitif olarak değerlendirildi. Sol kolon tümörlerinden sadece birinde MSI kaybı saptandı ve bu olguda da CPS değeri %50'ydi. Sağ kolon yerleşimli 17 (%29, 3) olguda PD-L1 için ≥%1 eşik değer alınırsa 10'u (%58, 8), ≥%5 alınırsa 9'u (%52, 9), ≥%10 alınırsa 5'i (%29, 4) pozitif olarak değerlendirildi. Sağ kolon tümörlerinden ikisinde MSI kaybı saptandı, CPS değerleri %1 ve %10'du (Resim 1).

Mide yerleşimli 18 olguda PD-L1 için ≥%1 eşik değer alınırsa 13'ü (%72, 2), ≥%5 alınırsa 11 (%61, 1), ≥%10 alınırsa 6'sı (33, 3) pozitif dolarak değerlendirildi. Mide yerleşimli karsinomlarda tümör hücrelerinde PD-L1 boyanması literatürde %5-63 arasında bulundu. MSI kaybı dört olguda izlenirken, bu olgulardan ikisinde CPS %50, birinde %90 diğerinde ise %25 olarak saptandı.

On iki pankreas tümöründen 5'inde (%41, 6) tüm eşik değerler için PD-L1 pozitif görüldü. Beş özefagus tümöründen oluşan grupta ≥%1 ve ≥%5 eşik değerler için 4 olguda pozitiflik saptanırken, ≥%10 için 3 olgu pozitifti. Üç safra kesesi tümöründen birinde CPS %5'ti, diğerleri negatifti. Metastatik adenokasinomlu 10 karaciğerden bir olguda %1 diğerinden %5 CPS saptandı. Mide ve kolon dışındaki GİS tümörlerinde MSI kaybı görülmedi.

Sonuç

Literatürde yapılan birçok çalışmada tümör hücrelerinin PD-L1 ekspresyon oranları (%5-89) değişkenlik göstermektedir. Bizim çalışmamızda hem sol hem de sağ kolon yerleşimli tümörlerde her üç PD-L1 değeri içinde literatür ile uyumlu bulundu (3, 4, 5).

Mide yerleşimli karsinomlarda tümör hücrelerinde PD-L1 boyanması literatürde %5-63 arasında bulundu. Çalışmamızda bu oran PD-L1 için her üç eşik değer göz önüne alındığında pekçok diğer çalışmayla uyumludur.

Yapılan araştırmalarda tümör hücrelerindeki PD-L1 pozitif boyanma oranının yaşla birlikte arttığına dair bulgular bulunmaktadır (6). Cinsiyetle ilgili olarak, Choi ve arkadaşlarının yaptığı bir çalışmada tümör hücrelerinde PD-L1 boyanmasının erkeklerde kadınlardan daha fazla olduğu saptanmıştır. Ancak, kadınlarda erkeklerden daha yüksek PD-L1 boyanma oranı olduğunu belirten çalışmalar da mevcuttur (7, 8, 9). Bizim gerçekleştirdiğimiz çalışmada ise geri kalan çoğu çalışmadaki gibi cinsiyetler arasında PD-L1 boyanma oranı bakımından anlamlı bir farklılık tespit etmedik (10).

Vasküler invazyon ile PD-L1 boyanması arasındaki ilişkiye dair farklı sonuçlar elde edilmiştir. Lihu G. ve arkadaşları, venöz invazyon ile PD-L1 boyanması arasında pozitif bir korelasyon olduğunu bulmuş; ancak lenfatik invazyon ile bu boyanma arasında bir ilişki bulamamışlardır (11). Kwon ve arkadaşlarına göre ise, lenfatik invazyon ile PD-L1 ekspresyonu arasında negatif bir korelasyon vardır (12). Biz ise çalışmamızda, vasküler invazyon ile PD-L1 boyanma oranı arasında herhangi bir anlamlı ilişki saptamadık.

Perinöral invazyon ve PD-L1 boyanma oranı arasında literatürde farklı sonuçlara rastlanmaktadır. Farklı çalışmalar perinöral invazyon ile PD-L1 boyanmasının pozitif [13] veya negatif korelasyon gösterdiğini bildirirken [14], genelde bu iki parametre arasında anlamlı bir ilişki bulunmamaktadır. Çalışmamızda da benzer bir şekilde, PD-L1 pozitif ve negatif olgular arasında perinöral invazyon bakımından bir fark izlenmedi.

Sonuç olarak, çalışmamızda PD-L1 ekspresyonu ile yaş, cinsiyet, lenf nodu metastazı, lenfovasküler veya perinöral invazyon arasında anlamlı bir ilişki bulunmadı.

Literatürle uyumlu olarak sağ kolon tümörlerinde PD-L1 pozitifliği ve MSI kaybı istatiksel olarak anlamlı olmasa da sol kolondan daha sık saptandı (15).

En sık MSI kaybı mide tümörlerinde saptanırken, bu olgularda PD-L1 pozitifliği ≥%10 olarak görüldü. Bu sonuçlar PD-L1'in tümör mikroçevresi ve immün yanıtla olan karmaşık ilişkisini vurgulayabilir (16).

MSI ve PD-L1 ekspresyonunun GİS tümörlerindeki potansiyel etkileşimleri, tedavi yaklaşımlarının daha kişiselleştirilmesi ve hastalar için en uygun tedavi yöntemlerinin belirlenmesi açısından kritik öneme sahip olabilir. Ancak, PD-L1'in GİS tümörlerindeki kesin rolü ve klinik yararı üzerindeki etkisi konusunda daha kapsamlı çalışmalara ihtiyaç duyulmaktadır.

Kaynaklar

1. Pereira, M. A., Ramos, M. F. K. P., Dias, A. R., Ribeiro, R., Cardili, L., Zilberstein, B., Cecconello, I., Ribeiro, U. Jr, de Mello, E. S., & de Castria, T. B. (2021). Scoring systems for PD-L1 expression and their prognostic impact in patients with resectable gastric cancer. Virchows Archiv, 478, 1039–1048.
2. Zhang, M. et al. The clinicopathological and prognostic significance of PD-L1 expression in gastric cancer: A meta-analysis of 10 studies with 1, 901 patients. Scientific Reports 6, (2016)
3. Droeser R A, Hirt C, Viehl C T, Frey D M, Nebiker C, Huber X, et al. Clinical impact of programmed cell death ligand 1 expression in colorectal cancer. Eur J Cancer, 2013; 49 (9) : p.2233-42.
4. Lee L H, Cavalcanti M S, Segal N H, Hechtman J F, Weiser M R, Smith J J, et al. Patterns and prognostic relevance of PD-1 and PD-L1 expression in colorectal carcinoma. Mod Pathol, 2016; 29 (11) : p.1433-1442.
5. Inaguma S, Lasota J, Wang Z, Felisiak-Golabek A, Ikeda H, and Miettinen M. Clinicopathologic profile, immunophenotype, and genotype of CD274 (PD-L1) -positive colorectal carcinomas. Mod Pathol, 2017; 30 (2) : p.278-285.
6. Thompson, E. D., et al., Patterns of PD-L1 expression and CD8 T cell infiltration in gastric adenocarcinomas and associated immune stroma. Gut, 2017.66 (5) : p.794-801.
7. Böger, C., et al., PD-L1 is an independent prognostic predictor in gastric cancer of Western patients. Oncotarget, 2016.7 (17) : p.24269.
8. Choi, Y. Y., et al., Microsatellite instability and programmed cell death-ligand 1 expression in stage II/III gastric cancer: post hoc analysis of the CLASSIC randomized controlled study. Annals of surgery, 2019.270 (2) : p.309-316
9. Rosenbaum M W, Bledsoe J R, Morales-Oyarvide V, Huynh T G, and Mino-Kenudson M. PD-L1 expression in colorectal cancer is associated with microsatellite instability, BRAF mutation, medullary morphology and cytotoxic tumor-infiltrating lymphocytes. Mod Pathol, 2016; 29 (9) : p.1104-12.
10. Li Y, Liang L, Dai W, Cai G, Xu Y, Li X, et al. Prognostic impact of programed cell death-1 (PD-1) and PD-ligand 1 (PD-L1) expression in cancer cells and tumor infiltrating lymphocytes in colorectal cancer. Mol Cancer, 2016; 15 (1) : p.55.

11. Gu, L., et al., PD-L1 and gastric cancer prognosis: A systematic review and meta-analysis. PloS one, 2017.12 (8) : p. e0182692.
12. Kwon, M. J., et al., Programmed death ligand-1 and MET co-expression is a poor prognostic factor in gastric cancers after resection. Oncotarget, 2017.8 (47) : p.82399.
13. Chang, H., et al., Programmed death-ligand 1 expression in gastric adenocarcinoma is a poor prognostic factor in a high CD8+ tumor infiltrating lymphocytes group. Oncotarget, 2016.7 (49) : p.80426
14. Dai, C., et al., Concordance of immune checkpoints within tumor immune contexture and their prognostic significance in gastric cancer. Molecular oncology, 2016.10 (10) : p.1551-1558.
15. Lee L H, Cavalcanti M S, Segal N H, Hechtman J F, Weiser M R, Smith J J, et al. Patterns and prognostic relevance of PD-1 and PD-L1 expression in colorectal carcinoma. Mod Pathol, 2016; 29 (11) : p.1433-1442.
16. Payandeh, Z., Khalili, S., Somi, M. H., Mard-Soltani, M., Baghbanzadeh, A., Hajiasgharzadeh, K., Samadi, N., & Baradaran, B. (Tarih bilgisi yok). PD-1/PD-L1-dependent immune response in colorectal cancer. Journal of Cellular Physiology. https://doi.org/10.1002/jcp.29494

PBS-064 [Gastrointestinal Sistem Patolojisi] [Özet Metin]

KOLOREKTAL KARSİNOMLARDA CROHN BENZERİ LENFOSİTİK YANIT VE MİKROSATELLİT İNSTABİLİTE ARASINDA KORELASYON, CROHN BENZERİ LENFOSİTİK YANIT VE MİKROSATELLİT İNSTABİLİTENİN SAĞKALIM ÜZERİNE ETKİSİ

Aynura Zeynalova, Fazilet Kayaselçuk
Başkent Üniversitesi, Tıbbi Patoloji Ana Bilim Dalı, Ankara

ÖZET

Amaç: Çalışmanın amacı, kolorektal karsinom (KRK) tanısı almış olgularda Crohn benzeri lenfositik yanıt (CLY) ile mikrosatellit instabilite (MSI) arasında korelasyon, ayrıca CLY ve MSI'nin cerrahi tedavi sonrası sağkalım üzerine etkisini araştırmaktır.

Gereç ve Yöntem: Çalışmaya 2014-2017 yılları arasında kolektomi ameliyatı yapılmış, 108 kolon adenokarsinomu olgusu dahil edildi. Olgulara ait H&E preparatlar dijital patoloji sisteminden taranarak Ueno ve Väyrynen–Mäkinen yöntemleri ile CLY değerlendirildi. Ueno yöntemine göre en büyük lenfoid agregatların (LA) çapları baz alınarak 1 mm'den büyük ve 1 mm'den küçük LA içeren tümörler sırası ile aktif ve inaktif olarak gruplandırıldı. Väyrynen–Mäkinen yönteminde ise LA'ların en sık olduğu alanlarda 1mm² alanda bulunan LA sayısı değerlendirildi. LA'ların sıklığı dikkate alınarak olgular düşük sıklıklı ve yüksek sıklıklı olarak gruplandırıldı. Olgulara ait uygun olan tümörlü parafin bloklar seçilerek MSH2, MSH6, PMS2, MLH1 antikorları immünohistokimyasal yöntem ile çalışıldı. DNA "Missmatch repair" (MMR) proteinlerinden en az birinde kayıp görülmesi durumunda "mikrosatellit instabil" tümör olarak kabul edildi. Çalışmaya dahil edilen hastalara ait H&E tümör preparatlarının tümü yeniden değerlendirilerek tümöre ilişkin histopatolojik özellikler değerlendirildi. Ayrıca CLY ve MSI sağkalım üzerine etkileri Kaplan Meier Log Rank testi ile araştırıldı.

Bulgular: 108 olgudan 13'ünde MMR protein ekspresyonunda kayıp saptanmış olup bu olgular mikrosatellit instabil (%12) kabul edildi. Ueno yöntemi ile 59 vakada (%54, 6) inaktif, 14 vakada (%13) aktif CLY görüldü. CLY ile MSI arasında istatiksel olarak anlamlı ilişki bulundu ($p < 0.05$). Väyrynen–Mäkinen yöntemi ile 35 vakada (%32, 4) düşük sıklıkta, 38 vakada (%35, 2) yüksek sıklıkta CLY görüldü. CLY ile MSI arasında istatiksel olarak anlamlı bir ilişki bulunmadı ($p > 0.05$). Kaplan-Meier Log Rank sağkalım analizinde, CLY ve MSI'nin genel sağkalım üzerine etkisi olmadığı görüldü ($p \geq 0.05$).

Sonuç: Bu çalışmada, CLY'ın Ueno yöntemi ile aktif olarak değerlendirildiği tümörlerde MMR protein ekspresyonunda daha sık kayıp saptanmış olup, CLY ve MSI'nin sağkalım üzerine etkisi bulunmamıştır.

Anahtar Kelimeler: Crohn benzeri lenfositik yanıt, mikrosatellit instabilite, kolorektal karsinom

PBS-065 [Gastrointestinal Sistem Patolojisi]

NÖROENDOKRİN TÜMÖRLERİN KARACİĞER METASTAZLARINDA MORFOLOJİK VARYANTLAR

Merve Doğan, Ebru Akay, Hatice Karaman
Kayseri Şehir Eğitim ve Araştırma Hastanesi, Patoloji Ana Bilim Dalı, Kayseri

ÖZET

Amaç: Nöroendokrin tümörler (NET) nadir görülen ve kökenleri, nöroendokrin belirteç ekspresyonuyla ortak fenotipte; ancak kaynaklandığı organ, morfoloji, moleküler profil açısından farklılık gösteren heterojen tümörlerdir. Klinik açıdan geniş davranış spektrumuna sahiptirler; bu nedenle yeni prognostik faktörlerin saptanmasına ihtiyaç vardır. Biz de çalışmamızda, karaciğer metastazı olan NET'lerde prognostik öneme sahip olduğunu düşündüğümüz primer odak ve morfolojik varyant parametrelerini klinik seyir açısından diğer değişkenlerle karşılaştırmayı amaçladık.

Gereç ve Yöntem: Çalışmaya kliniğimizde Ocak/2016-Eylül/2023 tarihleri arasında karaciğere metastaz tanısı almış 21 NET dahil edildi. Görüntülemeleri ve immünohistokimyasal boyamaları değerlendirilerek primerleri belirlendi. H&E kesitleri değerlendirildi ve morfolojik varyantlar saptandı. Birden fazla morfolojik varyantlara sahip vakalarda baskın varyant kaydedildi. Klasik morfoloji (resim3a ve 3b) dışındaki morfolojik varyantlar; 1-agresif grup; hepatoid (resim1a), onkositik (resim1b), plazmasi-

toid/diskoheziv (resim1c); 2- agresif olmayan grup;çalışmamızda bulunmamaktadır; 3- prognostik önemi belirsiz grup; psödoglandüler (resim2), olarak 3 grupta kategorize edildi. Nekroz kaydedildi. Mitoz; 1: <2/2mm2, 2: 2-20/2mm2, 3: >20/2mm2; Ki67; 1: <%3, 2: %3-20, 3: >%20 cut-off değerlerine göre değerlendirildi; Ki67 ile mitoz değerlerine göre grade belirlendi. Hastaların genel sağkalımları, yaş, cinsiyet gibi demografik bilgiler kaydedildi. Tümörün primeri ve morfolojik varyantlar; Ki67, mitoz, grade, nekroz ve genel sağkalım değişkenleriyle karşılaştırıldı.

Bulgular: NET'lerin primerlerinin dağılımı ve değişkenlerle karşılaştırılması Tablo2'de verilmiştir. Primeri pankreas olanlarda morfolojik varyantlar daha fazla çeşitlilik göstermektedir. NET'lerin morfolojik gruplarna göre diğer değişkenlerle karşılaştırılması Tablo3'de verilmiştir. Agresif morfoloji grubundaki vakalar Ki67, mitoz, grade, nekroz, genel sağkalım süresi açısından diğerleriyle karşılaştırıldığında kötü prognozla ilişkilendirilebileceğini gösteren farklılıklar saptandı. Karaciğer metastazı yapmış Grade1 NET'lerin tamamı pankreas primerine sahipken; üçü prognostik önemi bilinmeyen psödoglandüler, ikisi klasik morfolojidedir.

Sonuç: Çalışmamızda NET'lerin belirgin farklılıklar gösteren geniş morfolojik spektruma sahip tümör grubu olduğunu ve %33'ünün klasik morfoloji dışında morfolojik patern sergilediğini saptadık. Farklı morfolojik varyantlara sahip olan metastatik tümörlerin primerinin anlamlı şekilde pankreas olduğunu gördük. Vaka sayımızın kısıtlılığına rağmen primer odak lokalizasyonu ve morfolojik varyantın klinik seyir üzerine etkili olduğuna dair veriler elde ettik.

Anahtar Kelimeler: Nöroendokrin Tümör, Karaciğer metastazı. Morfolojik varyant, Primer orijin

Amaç

Nöroendokrin tümörler (NET), nadir görülürler. Nöroendokrin hücrelerden köken almaları ve nöroendokrin belirteçleri eksprese etmeleri ile ortak fenotipe sahip; ancak kaynaklandığı organ, morfoloji, moleküler profil açısından farklılık gösteren heterojen tümörlerdir. Klinik seyir ve tedavi yanıtı açısından geniş bir davranış spektrumuna sahiptirler. Bu durum, prognostik önemi kabul gören grade, evre, tümör boyutu parametrelerine ek olarak orijin ve morfolojik özellikler gibi yeni prognostik faktörlerin arayışını gerektirmiştir (1, 2).

Biz de çalışmamızda, kliniğimizde tanı alan ve karaciğer metastazı olan nöroendokrin tümörleri (NET) inceledik. Prognostik öneme sahip olduğunu düşündüğümüz primer lokalizasyonu ve morfolojik varyant parametrelerini belirleyerek bunları klinik seyir açısından diğer değişkenlerle karşılaştırmayı amaçladık.

Gereç ve Yöntem

Çalışmaya kliniğimizde Ocak 2016-Eylül 2023 tarihleri arasında tanı almış karaciğer metastazı bulunan 21 NET vakası dahil edildi. PET, BT görüntülemeleri ve TTF1, CDX2 gibi immünohistokimyasal boyanma sonuçları ile birlikte değerlendirilerek primerleri belirlenmeye çalışıldı.21 NET vakasına ait H&E ve Ki67 boyalı camlar arşivden çıkarılarak yeniden değerlendirildi ve morfolojik varyantlar saptandı. Birden fazla morfolojik varyantlara sahip vakalarda baskın olan varyant kaydedildi. Klasik morfoloji dışındaki morfolojik varyantlar; 1- agresif grup; hepatoid, onkositik, plazmasitoid/diskoheziv; 2- agresif olmayan grup; çalışmamızda bulunmamaktadır; 3- prognostik önemi belirsiz grup; psödoglandüler, olarak 3 grupta kategorize edildi. Nekroz olup/olmadığı kaydedildi. Mitoz; 1: <2/2mm^2, 2: 2-20/2mm^2, 3: >20/2mm^2; Ki67 proliferasyon indeksi; 1: <%3, 2: %3-20, 3: >%20 cut-off değerlerine göre değerlendirildi ve Ki67 ile mitoz değerlerine göre grade belirlendi. Hastaların klinik verilerine ulaşılarak genel sağkalımları, yaş, cinsiyet gibi demografik bilgiler kaydedildi. Tümörün primer lokalizasyonu ve morfolojik varyantlar; Ki67, mitoz, grade ve genel sağkalım değişkenleri ile karşılaştırıldı.

Bulgular

NET vakalarının 14'ü erkek, 7'si kadın olup, yaş ortalamaları 56'dır. Primer lokalizasyonları; 11 pankreas, 5 akciğer, 2 rektum, 1 ince bağırsak, 2 bilinmeyen şeklindedir. Primer lokalizasyonlarının diğer değişkenlerle karşılaştırılması Tablo 1'de verilmiştir. Primer lokalizasyonu akciğer ve ince bağırsak olanların tamamı, rektum olanların ise yarısı klasik morfolojiye sahip iken; pankreas olan vakalarda morfolojik varyantlar daha fazla çeşitlilik göstermektedir. Primer lokalizasyonuna göre grade, Ki67, mitoz ve nekroz değişkenleri arasında fark bulunmaktadır, ancak istatistiksel olarak anlamlı değildir.

NET vakalarının 14'ü klasik (resim 1); 3'ü psödoglandüler (resim 2), 2'si diskohezif/plazmasitoid (resim 3a), 1'i onkositik (resim 3b), 1'i hepatoid (resim 3c) varyanttır. Morfolojik gruplara ayrıldığında 4 agresif, 3 prognostik önemi bilinmeyen vaka mevcuttur. Diğer değişkenlerle karşılaştırılması Tablo 2'de verilmiştir. Agresif morfolojiye sahip vakalar ile prognostik önemi bilinmeyen ve klasik morfolojideki vakalar arasında; Ki67, mitoz, grade, nekroz ve genel sağkalım değişkenleri açısından farklılıklar saptandı. Ki67 ve grade değişkenlerine ait farklılıklar istatistiksel olarak anlamlı bulundu (sırasıyla; p=0.007 ve p=0.007). Morfoloji grupları arasındaki bu farklılıklar, agresif morfolojinin kötü prognoz ile ilişkilendirilebileceğini gösterir niteliktedir.

Grade 1 olup karaciğer metastazı yapmış vakaların tamamı pankreas primerine sahip olup; 3'ü prognostik önemi bilinmeyen psödoglandüler morfolojide iken; 2'si klasik morfolojiye sahiptir.

Tartışma

NET karaciğer metastazı saptanan hastalarda, pankreas en sık belirlenen primer lokalizasyondur (3, 4). Ancak, NET'lerin bir kısmı ileri evrede primeri bilinmeyen metastatik tümör şeklinde tanı alırlar (5, 6). Metastaz tanısını takiben, görüntüleme yöntemleri ve biyopsi örneklerinde uygulanan immünohistokimyasal boyamalar ile primerleri saptanır. Bunlara rağmen olguların %11-14'ünün primeri belirlenememektedir (7). Bizim çalışmamızda da, en sık primer lokalizasyonu pankreas (%52, 3) olarak saptandı. Diğerinin primerleri ise, %23, 8

akciğer, %9, 5 rektum, %4, 7 ince bağırsak yerleşimlidir. PET, BT görüntülemeleri ve TTF1, CDX2 gibi immünohistokimyasal boyanma sonuçlarını değerlendirerek vakalarımızın %90, 5'inin primer lokalizasyonunu belirleyebildik. Fakat %9, 5'inin primer lokalizasyonuna dair bilgi elde edemedik.

Prognozun primer tümör lokalizasyonuna göre farklılık gösterdiği ve pankreas yerleşimli olanların daha kötü prognoza sahip oldukları düşünülmektedir (8, 9). Çalışmamızda, vakaların grade, mitoz, Ki67 proliferasyon indeksi ve nekroz durumları tümörün primer lokalizasyonuna göre değişkenlik göstermektedir. Fakat vaka sayımızın sınırlı olması nedeniyle prognostik sonuçları tam olarak anlaşılamamıştır. Daha fazla vaka içeren çok merkezli çalışmalar ile desteklenmesi gerekmektedir.

NET'ler için prognostik önemi olduğu düşünülen diğer faktör de morfolojik özelliklerdir. Morfolojik özellikler ile bunların klinik seyirlerini karşılaştıran kapsamlı bir çalışmada, klasik morfoloji dışında 11 morfolojik varyant saptanmıştır. Bu morfolojik varyantlar prognostik davranışlarına göre anlamlı bulunan; agresif, agresif olmayan ve belirsiz şeklinde tanımlanan 3 farklı kategoride gruplandırılmıştır (10). Biz de, vakalarımızı bu morfoloji kategorilerine göre gruplandırarak analiz ettik. Agresif morfolojiye sahip vakaların, klasik morfoloji ve önemi belirsiz morfoloji gösteren vakalara göre daha kısa sağkalım ve kötü prognoz ile ilişkili olduğunu saptadık.

Morfolojik varyantlar, özellikle metastazlarda tanı güçlüğü oluşturabilir ve doğru tanı için akılda bulundurulmalıdırlar. Ancak, çalışmamızla da desteklediğimiz gibi morfolojik varyantların belirlenmesi prognostik değere sahiptir. Özellikle agresif morfolojiye sahip vakalarda daha yakın klinik takip gerekir (10).

Mevcut prognostik faktörlere ve yapılan araştırmalara rağmen, NET'lerin heterojen doğası klinikopatolojik açıdan zorluk teşkil etmektedir. Bunun belirgin bir örneği, düşük gradeli NET'lerin metastaz yapabilmesi ve grade bağımsız davranış sergileyebilmesidir. (11). Çalışmamızda da, karaciğer metastazı yapan NET'lerin %23, 8'i Grade 1 tümörlerdir. Bu tümörlerin tamamı pankreas primerine sahip olup; 3'ü prognostik önemi bilinmeyen psödoglandüler morfolojide iken; 2'si klasik morfolojidedir.

Bu verilere dayanarak; grade faktörünün tek başına prognozu ön görmede yetersiz kaldığını, primer lokalizasyonunun ve morfolojik varyantların prognozu tahmin etmeye katkı sağladığını düşünüyoruz. Ancak, tüm bunlar NET'lerin davranışını belirlemede yeterli değildir. Daha fazla araştırmaya ihtiyaç vardır.

Sonuç

Çalışmamızda NET'lerin belirgin farklılıklar gösteren geniş morfolojik spektruma sahip bir tümör grubu olduğunu ve %33'ünün klasik morfoloji dışında morfolojik patern sergilediğini saptadık. Farklı morfolojik varyantlara sahip olan metastatik tümörlerin primerinin anlamlı şekilde pankreas olduğunu tespit ettik. Vaka sayımızın kısıtlılığına rağmen tümörün primer lokalizasyonunun ve morfolojik varyantının klinik seyir üzerine etkili olduğuna dair veriler elde ettik.

Kaynaklar

1. Klöppel G. Neuroendocrine Neoplasms: Dichotomy, Origin and Classifications. Visc Med.2017 Oct;33 (5) :324-330. doi: 10.1159/000481390. Epub 2017 Oct 16. PMID: 29177160; PMCID: PMC5697503.
2. Aysal, A., Agalar, C., Egeli, T. et al. Reconsideration of Clinicopathologic Prognostic Factors in Pancreatic Neuroendocrine Tumors for Better Determination of Adverse Prognosis. Endocr Pathol 32, 461–472 (2021). https://doi. org/10.1007/s12022-021-09687-w
3. Shin Y, Ha SY, Hyeon J, Lee B, Lee J, Jang KT, Kim KM, Park YS, Park CK. Gastroenteropancreatic Neuroendocrine Tumors with Liver Metastases in Korea: A Clinicopathological Analysis of 72 Cases in a Single Institute. Cancer Res Treat.2015 Oct;47 (4) :738-46. doi: 10.4143/crt.2014.224. Epub 2015 Feb 16. PMID: 25687852; PMCID: PMC4614220.
4. Wang SC, Parekh JR, Zuraek MB, et al. Identification of Unknown Primary Tumors in Patients With Neuroendocrine Liver Metastases. Arch Surg.2010;145 (3) :276–280. doi:10.1001/archsurg.2010.10
5. Selberherr, A., Koperek, O., Riss, P. et al. Neuroendocrine Liver Metastasis—a Specific Set of Markers to Detect Primary Tumor Sites. Endocr Pathol 30, 31–34 (2019). https://doi. org/10.1007/s12022-018-9558-z
6. Trikalinos, N. A., Tan, B. R., Amin, M. et al. Effect of metastatic site on survival in patients with neuroendocrine neoplasms (NENs). An analysis of SEER data from 2010 to 2014. BMC Endocr Disord 20, 44 (2020). https://doi. org/10.1186/s12902-020-0525-6
7. Geramizadeh B, Kashkooe A, Malekhosseini SA. Liver Metastasis of Gastrointestinal Neuroendocrine Tumors: A Single Center Experience. Hepat Mon.2016 Apr 30;16 (5) :e37293. doi: 10.5812/hepatmon.37293. PMID: 27330538; PMCID: PMC4912693.
8. Frilling A, Sotiropoulos GC, Li J, Kornasiewicz O, Plöckinger U. Multimodal management of neuroendocrine liver metastases. HPB (Oxford).2010 Aug;12 (6) :361-79. doi: 10.1111/j.1477-2574.2010.00175. x. PMID: 20662787; PMCID: PMC3028577.
9. Frilling A, Sotiropoulos GC, Li J, Kornasiewicz O, Plöckinger U. Multimodal management of neuroendocrine liver metastases. HPB (Oxford).2010 Aug;12 (6) :361-79. doi: 10.1111/j.1477-2574.2010.00175. x. PMID: 20662787; PMCID: PMC3028577
10. Xue Y, Reid MD, Pehlivanoglu B, Obeng RC, Jiang H, Memis B, Lui SK, Sarmiento J, Kooby D, Maithel SK, El-Rayes B, Basturk O, Adsay V. Morphologic Variants of Pancreatic Neuroendocrine Tumors: Clinicopathologic Analysis and Prognostic Stratification. Endocr Pathol.2020 Sep;31 (3) :239-253. doi: 10.1007/s12022-020-09628-z. PMID: 32488621.
11. Araujo PB, Cheng S, Mete O, Serra S, Morin E, Asa SL, Ezzat S. Evaluation of the WHO 2010 grading and AJCC/UICC staging systems in prognostic behavior of intestinal neuroendocrine tumors. PLoS One.2013 Apr 19;8 (4) :e61538. doi: 10.1371/journal. pone.0061538. PMID: 23620762; PMCID: PMC3631242.

PBS-066 [Gastrointestinal Sistem Patolojisi]

KOLON ADENOKARSİNOMLARINDA CD163 EKSPRESYONUNUN KLİNİKOPATOLOJİK DEĞERLENDİRİLMESİ

Ramazan Oğuz Yüceer [1], Mehmet Kıran [2], Kamuran Yüceer [3], Nermin Karahan [4], Altuğ Şenol [5]

[1]Batman Eğitim ve Araştırma Hastanesi, Tıbbi Patoloji Bölümü
[2]Isparta Şehir hastanesi, Tıbbi Patoloji Bölümü
[3]Bingöl Karlıova Devlet Hastanesi, İç Hastalıkları Bölümü
[4]Süleyman Demirel Üniversitesi Tıp Fakültesi, Tıbbi Patoloji Ana Bilim Dalı
[5]Süleyman Demirel Üniversitesi Tıp Fakültesi, Gastroenteroloji Bilim Dalı

ÖZET

Giriş ve Amaç: Kolorektal kanserler, dünya çapında sık görülen ve yüksek ölüm oranlarına sahip kanserlerden biridir. İmmün kontrol noktası inhibitörleri ile immünoterapi, son zamanlarda kanser tedavisinde önemli bir role sahiptir. İmmünoterapinin etkisi tümör mikroçevresindeki özellikle M2 makrofajları tarafından düzenlenir. Çalışmamızda kolon adenokarsinomlarında immünhistokimyasal yöntemle CD163 ekspresyonunun klinikopatolojik verilerle ilişkisinin değerlendirilmesi amaçlandı.

Yöntem: Çalışmamızda Ocak 2020-Aralık 2021 tarihleri arasında bölümümüzde kolon adenokarsinom tanısı alan hastaların yaş, cinsiyet, tümör boyutu, histolojik derece, patolojik Tümör evresi (pT), lenfovasküler ve perinöral invazyon durumu, lenf nodu tutulumu, uzak organ metastaz varlığı ve müsinöz komponent gibi klinikopatolojik verileri ile CD163 ekspresyonun ilişkisi değerlendirildi. CD163 ekspresyon yoğunluğu ve yaygınlığı çarpılıp h değeri elde edildi. H değeri sonucu düşük ve yüksek ekspresyon olarak gruplandı. İstatistiksel analiz için IBM SPSS ver.26.0 kullanıldı.

Bulgular: Çalışmamıza 50 hasta dahil edilmiş olup 10 hasta eksik verileri nedeniyle çalışma dışı bırakılmıştır. Kırk hastanın 43 (%82.5)' ünü erkek, 7 (%12.5)' sini kadın cinsiyet oluşturmaktadır. Ortalama yaş 61.9±13.8 (19-86)' dir. Ortalama tümör boyutu 53±28.6 (3-155) mm' dir. En sık histolojik derece 2 (%62.5) olup en az derece 3 (10)'dür. pT1 evresi olan 1 (%2.5), pT2 olan 4 (%10), pT3 olan 33 (%82.5) ve pT4 olan 2 (%5) hasta vardı. Hastaların 26 (%65) 'sında vasküler invazyon, 19 (%47.5)' unda perinöral invazyon izlendi. Yirmi bir hastada lenf nodunda metastaz, 6 hastada ise uzak organ (4 'ü karaciğer, 1' i akciğer ve 1'i plevra) metastazı görüldü. Tümörlerin 30 (% 75)' u sol ve 10 (%25)' u sağ kolon yerleşimlidir. On bir hastada müsinöz komponet eşlik ettiği saptandı. İntratümöral ve peritümöral stromada CD163 ile makrofajlarda ekspresyon izlendi. Çalışmamızda 23 (%57.5) düşük, 17 (%42.5) yüksek ekspresyon izlendi. CD163 ekspresyonu ile klinikopatolojik veriler arasından lenfovasküler ve perinöral invazyon ile lenf nodu tutulumu arasında istatistiksel anlamlı ilişki bulundu ($p<0.05$). Diğer veriler arasında istatistiksel anlamlı ilişki saptanmadı ($p>0.05$).

Tartışma ve Sonuç: Makrofajla ilişkili bir molekül olan CD163'ün solid tümörlerde prediktif bir biyobelirteç olabileceği gösterilmiştir. Çalışmamızda yüksek CD163 ekspresyonun kötü prognozla ilişkili olabileceği bulundu.

Anahtar Kelimeler: Kolon, adenokarsinom, CD163, makrofaj, immünhistokimya

Giriş

Kolorektal (KRK) kanser dünya çapında kansere bağlı ölümlerde üçüncü sırada yer almaktadır ve tüm maligniteler arasında beşinci en yüksek ölüm oranına sahiptir (1). Son zamanlarda kolon kanseri genç vakalar arasında artan insidans ve mortaliteye sahiptir. Kolon kanseri hastalarının %30-50'sinde tedaviden sonraki beş yıl içinde nüks veya metastaz görülmektedir (2, 3). İmmünoterapi kolon kanseri için yenilikçi bir tedavi seçeneğidir ancak hastaların az bir kısmında immünoterapötik yanıtın belirteci olan mikrosatellit instabilitesi (MSİ) veya artan tümör mutasyon yükü (TMY) görülür.

Kolon kanseri genetik ve fenotipik heterojenitenin yanı sıra stromal hücreler, immün hücreler, damar sistemi ve diğer aselüler hücre dışı matriks bileşenlerinin karışımlarını içeren karmaşık bir tümör mikroçevre ortamı (TMO)'dan oluşur (4). TMO' nı infiltre eden makrofajlar, tümörle ilişkili makrofajlar (TİM) olarak tanımlanır. Proinflamatuar M1 makrofajlara (klasik tip) ve anti-inflamatuar M2 makrofajlara (alternatif tip) olarak ayrılırlar. Özellikle M2 TİM'ler anjiyogenezi, yara iyileşmesini ve tümör büyümesini destekler. M2 TİM'lerin tümör adacıklarına ve tümör stromasına yüksek oranda infiltrasyonunun, genel sağ kalımın azalmasıyla ilişkili olduğunu göstermiştir (5-7).

M1 ve M2 TİM'leri tanımlamak için kullanılan immünohistokimyasal belirteçler, TİM değerlendirmesinin ana unsurlarıdır. M1 TİM'ler için bazı yaygın belirteçler HLA-DR, iNOS ve pSTAT1; M2 TİM'ler için ortak belirteçler CD206, CD204 ve CD163'tür (8).

Bu çalışmada, cerrahi olarak rezeke edilen kolon adenokarsinomlarında TİM'lerin prognozu tahmin etmede yararlı bir belirteç olup olmadığını değerlendirmeyi amaçladık.

Gereç ve Yöntem

Hastalar ve Doku Örnekleri

Çalışmada 2020-2021 yılları arasında tanı almış cerrahi olarak rezeke edilen 50 kolon adenokarsinom olgusu dahil edildi. Hastalara ait yaş, cinsiyet, tümör boyutu, histolojik derece, patolojik Tümör evresi (pT), lenfovasküler ve perinöral invazyon durumu, lenf nodu tutulumu, uzak organ metastaz varlığı ve müsinöz komponent gibi klinikopatolojik verileri retrospektif olarak taranarak elde edildi.

Tüm olguların Hematoksilen-Eozin (H&E) boyalı kesitleri DSÖ 2019 kolon ve rektum tümör sınıflamasına göre invazyon durumu açısından ve TNM sistemine göre patolojik tümör (pT) evrelemesi yönünden tekrar değerlendirildi (9).

İmmünhistokimyasal inceleme ve değerlendirme

Belirlenmiş olan parafin bloklardan pozitif şarjlı lamlara 4 µm kalınlığında bir lama iki farklı dokunun birer kesiti olmak üzere kesitler alındı. Lizinli lamlara alınan doku örnekleri deparafinizasyon için 60 C'de 8 saat etüvde bekletildi.

CD163 (klon: MD171R, 1/150 dilusyon, Medaysis, USA) primer antikoru kullanılarak Dako-Omnis tam otomatize boyama cihazında Agilent sekonder kitleri kullanılarak yapıldı. Pozitif dış kontrol olarak dalak dokusu kullanıldı.

İmünhistokimyasal değerlendirme üç deneyimli patolog tarafından bağımsız olarak değerlendirdi. Patologlar hastaların klinikopatolojik verileri hakkında bilgilendirilmedi. CD163'ün ekspresyonu, granüler sitoplazmak veya membranöz boyanma olarak değerlendirildi (Resim). CD163 ekspresyon yoğunluğu ve yaygınlığı çarpılıp H değeri elde edildi. H değeri sonucu düşük ve yüksek ekspresyon olarak gruplandı (10).

İstatistiksel Analiz

İstatistiksel analizler SPSS (Statistical Package for the Social Sciences) 26.0 yazılımı kullanılarak yapıldı. Değişkenlerin normal dağılımına uygunluğu görsel ve analitik yöntemler (Kolmogorov-Smirnow/Sharpi-Wilk testleri) ile incelendi. Tanımlayıcı istatistikler sayı, yüzde, ortalama, standart sapma olarak verildi. Tümöral olgulara ait klinikopatolojik veriler ile CD163 ekspresyonları arasındaki ilişkiyi değerlendirmek için Mann Whitney U, Pearson Ki kare, Kruskal Wallis ve Post hoc testleri kullanıldı. p değerinin 0.05'in altında olduğu durumlar istatistiksel olarak anlamlı kabul edildi

Etik kurul onayı

Çalışma için gerekli etik kurul onayı, Süleyman Demirel Üniversitesi Tıp Fakültesi Klinik Araştırmalar Etik Kurulu'nda 17/02/2021 tarihinde 93 sayılı rapor ile alındı.

Bulgular

Çalışmamıza 50 hasta dahil edilmiş olup 10 hasta eksik verileri nedeniyle çalışma dışı bırakılmıştır. Kırk hastanın 43 (%82.5)' ünü erkek, 7 (%12.5)' sini kadın cinsiyet oluşturmaktadır. Ortalama yaş 61.9±13.8 (19-86)' dir. Ortalama tümör boyutu 53±28.6 (3-155) mm' dir. En sık histolojik derece 2 (%62.5) olup en az derece 3 (10)'dür. pT1 evresi olan 1 (%2.5), pT2 olan 4 (%10), pT3 olan 33 (%82.5) ve pT4 olan 2 (%5) hasta vardı. Hastaların 26 (%65) 'sında vasküler invazyon, 19 (%47.5)' unda perinöral invazyon izlendi. Hastalara ait klink ve demografik veriler Tablo 1'de özetlenmiştir.

Çalışmamızdaki hastaların 23 (%57.5)' ünde düşük, 17 (%42.5)' sinde yüksek ekspresyon izlendi. CD163 ekspresyonu ile klinikopatolojik veriler arasından lenfovasküler ve perinöral invazyon ile lenf nodu tutulumu arasında istatistiksel anlamlı ilişki bulundu ($p<0.05$). Diğer veriler arasında istatistiksel anlamlı ilişki saptanmadı ($p>0.05$). CD163 ekspresyonu ile klinikopatolojik veriler arasındaki ilişki Tablo 2'de özetlenmiştir.

Tartışma

Bu çalışmada KRK dokularında CD163+ TİM infiltrasyonunun KRK hastalarının prognozu üzerindeki etkilerini değerlendirdik. CD163 ile yüksek expresyonlu TİM infiltrasyonu olan KRK hastalarının, yüksek expresyonlu TİM infiltrasyonu olan hastalara göre daha kötü prognoza sahip olduğunu gösterdi.

Yapılan çalışmalarda, tümör dokularındaki yüksek yoğunluklu TİM'lerin özefagus kanseri (10) meme kanseri (11), karaciğer kanser (12), ve mesane kanserinde (13) düşük hayatta kalma oranlarıyla ve kötü prognozla ilişkili olduğunu göstermişlerdir. Çalışmamızda Herrera ve ark.'nın sonuçlarına benzer olarak KRK hastalarında kötü prognozla ilişkili olduğunu ortaya koydu (14). Ancak bir meta-analizde, CD163+ TİM infiltrasyonunun KRK hastalarında 5 yıllık sağ kalımda bağımsız risk faktörü olduğunu gösterdi (15). Shabo ve ark. tümör stromasındaki makrofaj yoğunluğunun kötü prognozla ilişkili olduğunu gösterdi (16).

Ancak yapılan çalışmalara rağmen TİM infiltrasyonu ile KRK hastalarının prognozu arasındaki ilişki hala belirsizdir (17).

Araştırmamızın bazı sınırlılıkları vardı. İlk olarak değerlendirilen popülasyon büyüklüğü küçüktü ve tarih aralığının kısa retrospektif olmasıydı. İkincisi, sağ kalım verilerine ulaşılmadığı için genel ve hastalıksız sağ kalım değerlendirilemedi.

Sonuç olarak sonuçlarımız yüksek CD163 ekspresyonu prognostik faktörler (lenfovasküler ve perinöral invazyon, lenf nodu tutulumu) için prediktif faktörler olduğunu gösterdi. Bu nedenle, M2 TİM'lerin cerrahi olarak rezeke edilmiş KRK hastalarda prognoz için bir belirteç olabileceğini öneriyoruz.

Yazar Katkıları

Tüm yazarların çalışmadaki verilere tam erişimi vardı ve verilerin bütünlüğü ve veri analizinin doğruluğu konusunda sorumluluk üstleniyorlardı. Kavramsallaştırma: Ramazan Oğuz Yüceer, Mehmet Kıran, Kamuran Yüceer, Nermin Karahan, Altuğ, Şenol. Araştırma: Ramazan Oğuz Yüceer, Mehmet Kıran, Kamuran Yüceer, Nermin Karahan, Altuğ, Şenol Biçimsel Analiz: Ramazan Oğuz Yüceer, Mehmet Kıran, Kamuran Yüceer, Kaynaklar: Ramazan Oğuz Yüceer. Yazan – orijinal taslak: Ramazan Oğuz Yüceer,. Yazma-inceleme ve düzenleme: Ramazan Oğuz Yüceer, Mehmet Kıran, Kamuran Yüceer. Görselleştirme: Ramazan Oğuz Yüceer, Mehmet Kıran, Kamuran Yüceer

Çıkar Çatışması Beyanı

Yazarlar herhangi bir çıkar çatışmasının olmadığını beyan ederler.

Kaynaklar

1. Morgan, E., Arnold, M., Gini, A., Lorenzoni, V., Cabasag, C. J., Laversanne, M.,... & Bray, F. (2023). Global burden of colorectal cancer in 2020 and 2040: Incidence and mortality estimates from GLOBOCAN. Gut, 72 (2), 338-344.

2. Kasi PM, Shahjehan F, Cochuyt JJ, Li Z, Colibaseanu DT, Merchea A. Rising Proportion of Young Individuals With Rectal and Colon Cancer. Clin Colorectal Cancer.2019 Mar;18 (1) :e87-e95. doi: 10.1016/j. clcc.2018.10.002. Epub 2018 Oct 17. PMID: 30420120.
3. Schmoll, H. J., Van Cutsem, E., Stein, A. E. S. M. O., Valentini, V., Glimelius, B., Haustermans, K.,... & Cervantes, A. (2012). ESMO Consensus Guidelines for management of patients with colon and rectal cancer. a personalized approach to clinical decision making. Annals of oncology, 23 (10), 2479-2516.
4. Wang, M., Zhao, J., Zhang, L., Wei, F., Lian, Y., Wu, Y.,... & Guo, C. (2017). Role of tumor microenvironment in tumorigenesis. Journal of Cancer, 8 (5), 761.
5. Jayasingam SD, Citartan M, Thang TH, Mat Zin AA, Ang KC, Ch'ng ES. Evaluating the Polarization of Tumor-Associated Macrophages Into M1 and M2 Phenotypes in Human Cancer Tissue: Technicalities and Challenges in Routine Clinical Practice. Front Oncol.2020 Jan 24;9:1512. doi: 10.3389/fonc.2019.01512. PMID: 32039007; PMCID: PMC6992653.
6. Qiu SQ, Waaijer SJH, Zwager MC, de Vries EGE, van der Vegt B, Schröder CP. Tumor-associated macrophages in breast cancer: Innocent bystander or important player? Cancer Treat Rev.2018 Nov;70:178-189. doi: 10.1016/j. ctrv.2018.08.010. Epub 2018 Aug 28. PMID: 30227299.
7. Li J, Xie Y, Wang X, Li F, Li S, Li M, Peng H, Yang L, Liu C, Pang L, Zou H, Zhao J, Qi Y, Cao Y, Hu J. Prognostic impact of tumor-associated macrophage infiltration in esophageal cancer: a meta-analysis. Future Oncol.2019 Jul;15 (19) :2303-2317. doi: 10.2217/fon-2018-0669. Epub 2019 Jun 25. PMID: 31237146.
8. Stifano G, Christmann RB. Macrophage Involvement in Systemic Sclerosis: Do We Need More Evidence? Curr Rheumatol Rep.2016 Jan;18 (1) :2. doi: 10.1007/s11926-015-0554-8.
9. WHO Classification of Tumours Editorial Board: 5th edWHO Classification of Tumours of the Digestive System2019. IARCLyon
10. Li J, Xie Y, Wang X, Li F, Li S, Li M, Peng H, Yang L, Liu C, Pang L, Zou H, Zhao J, Qi Y, Cao Y, Hu J. Prognostic impact of tumor-associated macrophage infiltration in esophageal cancer: a meta-analysis. Future Oncol.2019 Jul;15 (19) :2303-2317. doi: 10.2217/fon-2018-0669. Epub 2019 Jun 25. PMID: 31237146.
11. Yang M, Li Z, Ren M, Li S, Zhang L, Zhang X, Liu F. Stromal Infiltration of Tumor-Associated Macrophages Conferring Poor Prognosis of Patients with Basal-Like Breast Carcinoma. J Cancer.2018 Jun 6;9 (13) :2308-2316. doi: 10.7150/jca.25155. PMID: 30026826; PMCID: PMC6036715.
12. Yang Y, Ye YC, Chen Y, Zhao JL, Gao CC, Han H, Liu WC, Qin HY. Crosstalk between hepatic tumor cells and macrophages via Wnt/β-catenin signaling promotes M2-like macrophage polarization and reinforces tumor malignant behaviors. Cell Death Dis.2018 Jul 18;9 (8) :793. doi: 10.1038/s41419-018-0818-0. PMID: 30022048; PMCID: PMC6052107.
13. Martínez VG, Rubio C, Martínez-Fernández M, Segovia C, López-Calderón F, Garín MI, Teijeira A, Munera-Maravilla E, Varas A, Sacedón R, Guerrero F, Villacampa F, de la Rosa F, Castellano D, López-Collazo E, Paramio JM, Vicente Á, Dueñas M. BMP4 Induces M2 Macrophage Polarization and Favors Tumor Progression in Bladder Cancer. Clin Cancer Res.2017 Dec 1;23 (23) :7388-7399. doi: 10.1158/1078-0432. CCR-17-1004. Epub 2017 Sep 19. PMID: 28928159.
14. Herrera M, Herrera A, Domínguez G, Silva J, García V, García JM, Gómez I, Soldevilla B, Muñoz C, Provencio M, Campos-Martin Y, García de Herreros A, Casal I, Bonilla F, Peña C. Cancer-associated fibroblast and M2 macrophage markers together predict outcome in colorectal cancer patients. Cancer Sci.2013 Apr;104 (4) :437-44. doi: 10.1111/cas.12096. Epub 2013 Feb 21. PMID: 23298232; PMCID: PMC7657228.
15. Li J, Li L, Li Y, Long Y, Zhao Q, Ouyang Y, Bao W, Gong K. Tumor-associated macrophage infiltration and prognosis in colorectal cancer: systematic review and meta-analysis. Int J Colorectal Dis.2020 Jul;35 (7) :1203-1210. doi: 10.1007/s00384-020-03593-z. Epub 2020 Apr 17. PMID: 32303831.
16. Shabo I, Olsson H, Elkarim R, Sun XF, Svanvik J. Macrophage Infiltration in Tumor Stroma is Related to Tumor Cell Expression of CD163 in Colorectal Cancer. Cancer Microenviron.2014 Aug;7 (1-2) :61-9. doi: 10.1007/s12307-014-0145-7. Epub 2014 Apr 28. PMID: 24771466; PMCID: PMC4150873.
17. Yang C, Wei C, Wang S, Shi D, Zhang C, Lin X, Dou R, Xiong B. Elevated $CD163^+/CD68^+$ Ratio at Tumor Invasive Front is Closely Associated with Aggressive Phenotype and Poor Prognosis in Colorectal Cancer. Int J Biol Sci.2019 Mar 10;15 (5) :984-998. doi: 10.7150/ijbs.29836. PMID: 31182919; PMCID: PMC6535793.

PBS-067 [Gastrointestinal Sistem Patolojisi]

GRANÜLOMATÖZ GASTRİT: HELİCOBAKTER PYLORİ VE GRANÜLOMATÖZ HASTALIKLAR İLE İLİŞKİSİ

Gizem Kat Anıl[1], Kadir Uluç Anıl[2], Sevınc Hallac Keser[1], Didem Canoglu[1], Nagehan Ozdemir Barisik[1], Begüm Yeni Erdem[1]

[1]Kartal Dr. Lütfi Kırdar Şehir Hastanesi, Tıbbi Patoloji Ana Bilim Dalı, İstanbul

[2]Kartal Dr. Lütfi Kırdar Şehir Hastanesi, İç Hastalıkları Ana Bilim Dalı, İstanbul

ÖZET

Amaç: Granülomatöz gastrit (GG) mide biyopsilerinde görülme insidansı %0, 5'in altında olan, sıklıkla non-nekrotizan ve multipl granülomlarla karakterize bir hastalıktır. GG'ye yol açabilen hastalıklar arasında en sık Crohn, sarkoidoz ve enfeksiyonlar yer almaktadır. Özellikle parsiyel gastrektomili hastalarda yabancı cisim ilişkili granülomlar da görülebilmektedir. Araştırmalara rağmen sebebin bulunamadığı olgular idiyopatik GG olarak adlandırılır. Helicobakter pylori'nin (HP) GG'ye yol açabilip açamadığı tartışmalı olup, GG serilerinde bildirilen HP oranı %10-90 arasında değişmektedir. Amacımız GG tanısı verdiğimiz olguların histopatolojik ve klinik özelliklerine göre altta yatan sebebin öngörülüp öngörülemeyeceği ve GG'ye yol açabilecek etiyolojik faktörlerin belirlenmesiydi.

Gereç ve Yöntem: 2018-2023 yılları arasında merkezimizde GG tanısı alan olgulara ait H&E ve giemsa boyalı lamlar arşivden çıkarılıp, retrospektif olarak yeniden incelendi. Hastaların klinik verileri hasta dosyalarından ve hastalarla görüşülerek elde edildi.

Bulgular: On sekiz GG olgusundan dördü erkekti (%22, 22). Yaş aralığı 16-74; ortalaması 51, 33'tü. Histopatolojik incelemede 15 hastada aktif gastrit (%83, 33), 10 hastada luminal yüzeyde HP (%55, 55) görüldü. Granülomlar 15 hastada antrum, 3 hastada korpus yerleşimliydi. Hepsi non-nekrotizan, sekizi multipl, dördü gevşek, 13'ü ise forme yapıdaydı. Yabancı cisim ve mikroorganizmaya rastlanmadı. Bir hastanın Crohn, iki hastanın sarkoidoz tanısı olduğu öğrenildi. Bir hasta ise parsiyel gastrektomiliydi. Dört hastanın uzun süreli ishal ve kabızlık şikayetleri olmasına rağmen herhangi bir tanısı yoktu. Crohn tanılı hasta serinin en genç hastasıydı. Granülomu antrum yerleşimli, tek ve gevşek yapıdaydı. Sarkoidoz tanılı olguların yaşları ise serimizin ortalamasının üstündeydi (65 ve 73). Granülomlar bir olguda korpus yerleşimli, ikisinde multipl ve formeydi. İshal ve kabızlık şikayetleri olan dört hastanın yaş ortalaması 35, 5'ti. Granülomları antrum yerleşimli, üç olguda tek, hepsinde forme yapıdaydı.

Sonuç: GG olgularının yaklaşık dörtte birinde altta yatan sebep bulunamamakta ve idiyopatik GG tanısı verilmektedir. Biz olgularımızın yarısından çoğunda luminal yüzeyde HP saptayarak, direkt olmasa da farklı mekanizmalarla granüloma yol açabileceği kanısındayız. Özellikle genç yaşta idiyopatik GG tanısı alan olguların ise ileride Crohn tanısı alabildiği bildirilmektedir. Bu olguların Crohn açısından takibi önerilebilir.

Anahtar Kelimeler: Granülomatöz gastrit, Helicobakter pylori, Crohn, Sarkoidoz

Giriş ve Amaç

Rutinde mide endoskopik biyopsilerinde en sık karşılaştığımız non-neoplastik durumlar Helicobakter pylori (HP) enfeksiyonu, reaktif (kimyasal) gastropati ve otoimmün gastrit olmaktadır. Bu biyopsiler değerlendirilirken baskın inflamatuar hücreler, lokalizasyon, yaygınlık (fokal/diffüz) ve eşlik eden diğer bulgular aracılığıyla etyoloji hakkında yorum yapılabilmektedir. Bu da klinikte hastaların yönetimi ve tedavisini etkilemektedir.

Granülomatöz inflamasyon inatçı enfeksiyonlar, bir ajana uzun süre maruziyet ve otoimmün hastalıklar gibi durumlarda ortaya çıkabilen spesifik bir kronik inflamasyon paternidir (1). Granülomatöz reaksiyonda baskın hücreler T lenfosit ve makrofajlar olup bu reaksiyonlara nekroz eşlik edebilir. Oluşan granülom yapıları antijenlere karşı bir savunma mekanizması olarak değerlendirilmektedir.

Granülomatöz gastrit (GG) mide biyopsilerinde görülme insidansı %0, 5'in altında olan, sıklıkla non-nekrotizan ve multipl granülomlarla karakterize bir hastalıktır (2). Spesifik bir endoskopik bulgusu yoktur. GG'ye yol açabilen hastalıklar arasında enfeksiyonlar, tümörler ve inflamatuar hastalıklar yer almaktadır. Çoğu durumda ise klinik ve laboratuvar bilginin yeterli olmaması nedeniyle sebep bulunamamaktadır.

Enfeksiyöz etkenler arasında bakteriler (tüberküloz, sifiliz, Whipple hastalığı), fungal organizmalar (histoplasmosis ve aspergillosis) ve parazitler (anisakis spp. ve strongyloides stercoralis enfestasyonları) gösterilmiştir (3). Tümörler içerisinde epitelyal, özellikle müsin üreten adenokarsinomlar ve lenfoid maligniteler granülom oluşumuna sebep olabilmektedir. Bildirilen diğer hastalıklar arasında Crohn hastalığı, sarkoidoz, kronik granülomatöz hastalık ve vaskülitler bulunmaktadır. Aktif ülseri olan hastalarda yiyecek partiküllerinin indüklediği granülomlar ortaya çıkabilir. Yabancı cisim ilişkili granülomlara ise özellikle parsiyel gastrektomili hastalarda sütur ilişkili olarak sıkça rastlanılabilmektedir. Tüm bu nedenler arasında klinikte en sık rastlanılanlar ise Crohn, sarkoidoz ve enfeksiyonlardır. Araştırmalara rağmen sebebin bulunamadığı olgular idiyopatik GG olarak adlandırılır (4).

HP'nin GG'ye yol açıp açmadığı tartışmalı olup GG serilerinde bildirilen HP oranı %10-90 arasında değişmektedir (5). Bu oranların hem alınan biyopsi sayısına hem de serilerdeki proton pompa inhibitör (PPİ) kullanımındaki yaygınlığa bağlı olarak değiştiği düşünülmektedir. Yalnızca bir mide bölgesinden alınan örnekte yanlış negatiflik oranı, antrum için %15, korpus için %20 civarındadır (6). PPİ kullanan hastalarda organizma oksintik mukozaya sınırlı olabilmekte ve bu hastalarda oldukça az sayıdaki organizma sıklıkla yalnızca pariyetal hücrenin kanalikülünde görülebilmektedir.

Bizim bu retrospektif derlemedeki amacımız GG tanısı verdiğimiz olguların histopatolojik ve klinik özelliklerine göre altta yatan sebebin öngörülüp öngörülemeyeceği ve serimizde GG'ye yol açan etyolojik faktörlerin belirlenmesiydi.

Gereç ve Yöntem

2018-2023 yılları arasında merkezimizde incelenen 6895 mide endoskopik biyopsi içerisinde GG tanısı alan olgulara ait H&E ve giemsa boyalı lamlar arşivden çıkarılıp, retrospektif olarak yeniden incelendi. Hastalara ait klinik veriler hasta dosyalarından ve hastalarla görüşülerek elde edildi.

Bulgular

On sekiz GG olgusu tespit edildi. Serimizde insidans %0, 26 olarak bulundu. Tüm olguların dispepsi ve/veya epigastrik ağrı şikayetiyle endoskopik incelemeye alındığı öğrenildi. Dört hasta erkek (%22, 22), 14 hasta kadındı (%77, 78). Yaş aralığı 16-74; ortalaması 51, 33'tü. Hastaların endoskopilerinde mukozada hiperemi ve ödem saptanmıştı. Bir hastada mukozadan kabarık 0, 5 cm'lik lezyon ve bir hastada 0, 3 cm'lik alanda erozyon mevcuttu. İki hastada da multipl granülomlar görüldü. On iki hastanın hem korpus hem antrum biyopsisi mevcuttu. Altı hastadan sadece antrum biyopsisi alınmıştı. Histopatolojik incelemede 15 hastada aktif gastrit (%83, 33), 10 hastada luminal yüzeyde HP (%55, 55) saptandı. Granülomlar 15 hastada antrum, 2 hastada korpus ve 1 hastada ise hem antrum hem de korpus yerleşimliydi. Granülomların tamamı non-nekrotizan, sekizi multipl, dördü gevşek, 13'ü ise forme yapıdaydı. Granülomlar içerisinde yabancı cisim ve mikroorganizmaya rastlanmadı.

Bir hastanın Crohn, iki hastanın sarkoidoz tanısı olduğu öğrenildi. Bir hasta ise parsiyel gastrektomiliydi. Crohn tanılı hasta serinin en genç hastasıydı ve kadındı. Granülomu antrum yerleşimli, tek ve gevşek yapıdaydı. Hastanın biyopsisinde

luminal yüzeyde HP saptanmadı. Sarkoidoz tanılı hastaların ikisi de kadın, yaşları ise serimizin ortalamasının üstündeydi (65 ve 73). Hastalardan birinde granülomlar korpus yerleşimli olup her ikisinde de multipl ve formeydi. Her iki hastada da hafif şiddette HP tespit edilmişti. Crohn tanısı olan hastanın kontrol biyopsisi yapılmış, bu biyopside granülom yapısı ve HP saptanmamıştı.

Yaş ortalaması 35, 5 olan dört hastanın uzun süreli ishal ve kabızlık şikayetleri olmasına rağmen herhangi bir tanısı yoktu. Granülomlar üç olguda tek, bir olguda multipl sayıda olup hepsinde antrum yerleşimli ve forme yapıdaydı. Dört hastada da HP pozitifti.

HP saptanan hastalarda Sydney protokolüne göre HP yoğunluğu bir hastada ağır, bir hastada orta şiddette olmak üzere diğer hastalarda hafif şiddetteydi. HP gastriti olan hastaların üçünde multipl granülom formasyonları mevcuttu. Üç hastaya HP eradikasyon tedavisi verildiği, hastaların şikayetlerinin gerilediği ve kontrol biyopsisinin alınmadığı öğrenildi.

Tartışma ve Sonuçlar

Literatüre göre GG olgularının yaklaşık dörtte birinde altta yatan sebep bulunamamakta ve bu hastalara idiyopatik GG tanısı verilmektedir (4). İdiyopatik GG terimi kullanılırken dikkatli olunmalıdır. GG, özellikle Crohn veya enfeksiyonun ilk belirtisi olabilir. Özellikle genç yaşta GG tanısı alan olguların ileride Crohn tanısı alabildiği bildirilmektedir (5). Bu olguların Crohn açısından takibi önerilebilir. Serimizde takiben Crohn tanısı alan olgu olmamakla birlikte, en genç hasta Crohn tanılıydı. HP'yi GG'ye yol açan bir etken olarak saydığımızda ise idiyopatik GG oranımız %38'di.

Sarkoidoz tanılı hastaların yalnızca %4'ünün mide biyopsisinde granüloma rastlandığı belirtilmekle birlikte bu hastalarda midede atlamalı mukozal tutulum olabileceği ve biyopsilerin hatalı negatif sonuç verebileceği de akılda tutulmalıdır (7). Gastrointestinal sistemde en sık mideyi tutan sarkoidozun diğer organ tutulumları olmadan mideden başlaması ise oldukça nadirdir (7). Bizim de serimizde sarkoidoz tanılı iki hastanın mide biyopsisinden önce tanısı konulmuştu.

Histopatolojik incelemelerde enfeksiyöz etken ve yabancı cisim görülebilmesi dışında granülom etyolojisine yönelik patognomonik bulgu olmamakla birlikte, histiyositik dev hücre içeren çok sayıda granülomun görülmesi sarkoidozu; küçük boyutlu ve gevşek yapıda granülomların görülmesi Crohn'u akla getirmelidir. Klinik tabloya göre bu kuşku belirtilebilir ve klinik yönlendirilebilir.

Granülomlar sağlıklı bireylerin mide biyopsilerinde de karşımıza çıkabildiği için HP gastritli bireylerde saptanan granülomların bakteri kaynaklı mı insidental bulgu mu olduğu konusu tartışmalıdır. Liang ve ark.269 vakalı GG serilerinde 220 vakada Crohn, sarkoidoz veya tüberküloz tespit etmiştir (6). Bu vakaların yalnızca %4'ünde HP gastritinin eşlik ettiğini, GG saptanmayan mide biyopsilerinde ise HP gastritinin %10 olduğunu söylemişlerdir. Öte yandan etyolojinin tespit edilemediği 49 GG vakasında HP gastrit oranı %26'dır. Biz olgularımızın yarısından çoğunda luminal yüzeyde HP saptayarak, direkt olmasa da farklı mekanizmalarla granüloma yol açabileceği kanısındayız. Ayrıca dispeptik şikayetler nedeniyle sık kullanımı olan PPİ'ların da HP saptanabilirliğini azaltması sebebiyle tespit edebildiğimizden daha fazla HP gastritli olgu olabileceğini düşünmekteyiz.

Çalışmamızda granülomatöz gastrit vakalarının etyolojisini ve mide biyopsilerinde gördüğümüz granülomların eşlik eden diğer hastalıkların ipucusu olabileceğini irdelemeye çalıştık. Daha geniş hasta serilerinde GG hakkında hastaların kliniğine ışık tutabilecek yeni bilgiler elde edilebileceğini düşünmekteyiz.

Kaynaklar

1. Shah KK, Pritt BS, Alexander MP. Histopathologic review of granulomatous inflammation. J Clin Tuberc Other Mycobact Dis.2017;7:1-12.
2. Renault M, Goodier A, Subramony C, Hood B, Bishop P, Nowicki M. Age-related differences in granulomatous gastritis: a retrospective, clinicopathological analysis. J Clin Pathol.2010;63 (4):347-350.
3. Niitsu H, Tanabe K, Tokumoto N, Suzuki T, Tanaka A, Arihiro K, Ohdan H. Idiopathic granulomatous gastritis resembling a gastrointestinal stromal tumor. Case Rep Gastroenterol.2012;6 (2) :502-509.
4. Ectors NL, Dixon MF, Geboes KJ, Rutgeerts PJ, Desmet VJ, Vantrappen GR. Granulomatous gastritis: a morphological and diagnostic approach. Histopathology.1993;23 (1) :55-61.
5. Liang Y, Cui S, Polydorides AD. Clinicopathological characteristics and aetiological factors of granulomatous gastritis. Histopathology.2021;79 (6) :1040-1050.
6. El-Zimaity H, Riddell RH. Beyond Helicobacter: dealing with other variants of gastritis—an algorithmic approach. Histopathology.2021;78 (1) :48-69.
7. Hassan D, Weit N, Patel N. Symptomatic gastric sarcoidosis in a patient with pulmonary and neurosarcoidosis: a case report. Am J Case Rep.2022;23:e936578.

PBS-068 [Gastrointestinal Sistem Patolojisi] [Özet Metin]

KOLOREKTAL KARSİNOMLARDA HER-2 EKSPRESYONUN MİKROSATELLİT İNSTABİLİTE DURUMU VE KLİNİKOPATOLOJİK ÖZELLİKLERLE İLİŞKİSİNİN DEĞERLENDİRİLMESİ: ÖN ÇALIŞMA

Sibel Demir Keçeci[1], Anıl Aysal Ağalar[2], Burçin Pehlivanoğlu[2], Şadiye Mehtat Ünlü[3], Özgül Sağol[2], Tayfun Bişkin[4], Selman Sökmen[4], Sülen Sarıglu[2]

[1]Dokuz Eylül Üniversitesi, Sağlık Bilimleri Enstitüsü Moleküler Patoloji Anabilim Dalı, İzmir; Manisa Merkezefendi Devlet Hastanesi Patoloji Bölümü, Manisa

[2]Dokuz Eylül Üniversitesi Sağlık Bilimleri Enstitüsü Moleküler Patoloji Anabilim Dalı, Dokuz Eylül Üniversitesi Tıp Fakültesi Tıbbi Patoloji AD, İzmir

[3]Memorial Sağlık Grubu Hastaneleri, Patoloji Departmanı, İstanbul

[4]Dokuz Eylül Üniversitesi Tıp Fakültesi Genel Cerrahi AD, İzmir

ÖZET

Amaç: Kolorektal karsinomlarda bir tedavi hedefi olan Her-2 ekspresyonun düşük sıklığı nedeniyle, hedef hasta popülasyonunu daraltmak ve klinikopatololojik özelliklerle ilişkisi değerlendirmek prognostik biyobelirteç olarak anlamlı olup olması açısından önem kazanmaktadır. KRK'larda mikrosatellit instabilite durumu, KRAS, NRAS ve BRAF mutasyonları ve sağ ve sol kolon dağılımı başta olmak üzere diğer klinikopatolojik parametrelerle Her-2 ekspresyonunun ilişkisinin değerlendirilmesi amaçlandı.

Gereç ve Yöntem: Dokuz Eylül Üniversitesinde patoloji anabilim da 2018-2023 yılları arasında kolorektal karsinom olgularında Her-2 ekspresyonu değerlendirilen 270 olgunun klinikopatolojik özellikleri, immünhistokimyasal olarak MSI durumları ve KRAS; NRAS ve BRAF mutasyonları retrospektif olarak değerlendirildi. Klinik olarak cinsiyet, evre, primer ve metastatik örnekler, sağ ve sol kolon, metastatik ve nonmetastatik hastalar ile histopatolojik olarak differansiasyon, lenfovasküler ve perinöral invazyon, ekstramural yayılım, tümör tomurcuklanması, lenfositik yanıt ve desmoplazi gibi özellikler ile Her-2 ekspresyonu istatiksel olarak analiz edildi.

Bulgular: 2018-2023 yılları arasında Her-2 ekspresyonu değerlendirilen 270 olgunun 16'sında (%5.9) Her-2 pozitifliği mevcuttu. SISH ile değerlendirilen 10 olgudan 1 olguda polizomi saptandı. Her-2 (+) ve (-) olgular arasında cinsiyet, primer ve metastaza ait tümör örnekleri, metastatik ve nonmetastatik hastalar, sağ ve sol kolon lokalizasyonu ve tümör evresi arasında istatiksel olarak anlamlı fark izlenmedi. Her-2 pozitif olgular arasında 1 olgu MSI-düşük ve 15 olgu mikrosatellit stabildi. KRAS; NRAS ve BRAF mutasyonu değerlendirilen 7 olgunun hiçbirinde mutasyon saptanmadı. Her-2 ekpresyonu ile MSI arasındaki istatiksel olarak anlamlı ilişki görülmemekle birlikte, KRAS; NRAS ve BRAF mutasyonlarının yokluğu ile anlamlı ilişki mevcuttu (p=0.043). Her-2 pozitif olgular arasında yüksek dereceli kolorektal karsinom olgusu mevcut değildir. Hem differansiasyon hem de prognoz açısından değerlendirilen diğer histopatolojik parametrelerle Her-2 pozitifliği arasında istatiksel anlamlı ilişki saptanmadı.

Sonuç: Bulgularımız literatür ile uyumlu olarak Her-2 ekspresyonunun KRAS, NRAS ve BRAF mutasyonu göstermeyen ve MSS olgularda daha sık olduğunu destekler niteliktedir. Ancak sol kolonda daha yaygın olduğu belirtilen Her-2 pozitifliği, bu çalışmada sağ ve sol kolonda sıklık açısından farklılık göstermedi.

Anahtar Kelimeler: Kolorektal karsinom, Her-2, Mikrosatellit instabilite, Sağ ve Sol Kolon

PBS-069 [Hepatobiliyer Sistem ve Pankreas Patolojisi]
[Özet Metin]

KOLELİTİAZİS, KOLESTEROLOZİS VE KOLESTEROL POLİBİ OLGULARININ, LİPİD PROFİLİ VE KARACİĞER ENZİMLERİ İLE İLİŞKİSİ

Havva Hande Keser Şahin[1], *Orhan Aslan*[2]
[1]Hitit Üniversitesi Tıp Fakültesi Patoloji Ana Bilim Dalı, Çorum
[2]Hitit Üniversitesi Tıp Fakültesi Genel Cerrahi Ana Bilim Dalı, Çorum

ÖZET

Amaç: Karın ağrısı şikayeti sık rastlanan bir semptomdur ve artmış safra taşı prevelansı neticesinde kolesistektomi spesmenine ait patoloji raporlarında kronik kolesistit tanısıyla beraber kolelitiazis, kolesterolozis ve kolesterol polibi tanıları da sık yer almaktadır. Lipit profili bozulmuş ve karaciğer enzimleri yüksek saptanan hasta sayısı da giderek artmaktadır. Çalışmamızda toplumda sıklığı artmakta olan bu iki patolojik tabloyu ve birbirleri ile olan ilişkiyi güncel literatür ışığında incelemeyi amaçladık.

Gereç ve Yöntem: Çalışmaya kolesistektomi spesmeni incelenmiş 227 olgu dahil edildi. Olgular tanılarına göre kolesterolozis+kolelitiazis (grup 1), kolesterolozis (grup 2), kolesterolozis+kolesterol polibi (grup 3) olarak 3 gruba ayrıldı. Bu gruplar yaş, cinsiyet, kolesterol, trigliserid, LDL, HDL, ALP, GGT, CRP değerlerinde bakılarak istatistiksel analize tabi tutuldu.

Bulgular: Çalışmaya dahil edilen 227 olgunun 39'u erkek, 188'i kadındı. Olguların yaşları 19-76 arasındaydı, ortalaması 51.05 idi. HDL, GGT, AST, ALT değerleri açısından erkek ve kadın arasındaki farkın anlamlı olduğu; gruplar ile cinsiyetler arasında ve erkeklerle kadınların yaşları arasında; HDL, GGT, AST, ALT değerleri açısından gruplar arasındaki farkın; Kolesterol, Trigliserid, LDL, ALP, LDH, Glukoz, CRP değerlerinin gruplar ve cinsiyetler arasındaki farkın istatistiksel olarak anlamlı olmadığı bulundu.

Sonuç: Kolesistektomi spesmenlerinde kolesistit ve kolesterolozis tanıları yaygın görülürken, polipler ise daha az sıklıkla görülür ve çoğu trigliserid, kolesterol esteri ve kolesterol prekürsörlerinin birikimi ile oluşur. Dolayısıyla kolelitiazis, kolesterolozis ve kolesterol polibi olgularının lipid profili ve karaciğer enzimleri ile ilişkisi önem arz etmektedir. Literatürde kolesterol, TG ve LDL'in yüksek olması polip gelişiminde risk faktörüyken; HDL'nin yüksekliğinin riski azalttığı tespit edilmiştir. Çalışmamızda ise HDL'nin düşük olmasının gruplar arasındaki farkın istatistiksel olarak anlamlı olmadığı ancak erkeklerde daha fazla risk oluşturduğu görülmüştür. Diğer lipid profillerinin yüksek olması gruplar ve cinsiyet açısından farklılığı yönünde anlamlı bir sonuç vermemiş olup risk faktörü oluşturmadığı ortaya çıkmıştır.

Gelecekte yapılacak daha geniş olgu serisi içeren çalışmalar ile kolelitiazis, kolesterolozis ve kolesterol poliplerinin, kan lipid profili ve karaciğer fonksiyon testleri ile ilişkisi istatistiksel anlamlı yükseklikler saptanacağını düşünmekteyiz.

Anahtar Kelimeler: Kolesistektomi, Kolelitiazis, Kolesterolozis, Kolesterol Polibi, Lipid Profili, Karaciğer Enzimleri

PBS-070 [Hepatobiliyer Sistem ve Pankreas Patolojisi] [Özet Metin]

PANKREATOBİLİYER SİSTEM LEZYONLARININ TANISINDA ENDOSKOPİK ULTRASONOGRAFİ (EUS) EŞLİĞİNDE YAPILAN İNCE İĞNE ASPİRASYON BİYOPSİ (İİAB) MATERYALLERİNDE 3 YILLIK TEK MERKEZ DENEYİMİMİZ

Emin Büyüktalancı[1], Birsen Gizem Özamrak[1], Dudu Solakoğlu Kahraman[1], Hüseyin Sinan Akay[2]
[1]Sağlık Bilimleri Üniversitesi Tepecik Eğitim ve Araştırma Hastanesi, Tıbbi Patoloji Anabilim Dalı, İzmir
[2]Sağlık Bilimleri Üniversitesi Tepecik Eğitim ve Araştırma Hastanesi, Gastroenteroloji Kliniği, İzmir

ÖZET

Amaç: Lokalizasyonu nedeniyle biyopsi yapılması kolay olmayan pankreatobiliyer sistem lezyonları için EUS-İİAB yöntemi oldukça başarılı ve tanı değeri yüksek bir minimal invaziv diagnostik ve evreleme metodu olup günümüzde rutin pratikte kullanımı gittikçe artmaktadır. Bu çalışmada kurumumuzda son üç yıldır yapılmakta olan bu yönteme ait deneyimimizi ve sonuçlarımızı sunmayı amaçladık.

Gereç ve Yöntem: Kliniğimize 2021-2023 yılları arasında gönderilmiş ve 3 patoloji uzmanı tarafından değerlendirilen 63 pankreas EUS - İİAB materyelinin demografik verileri incelenmiş ve Papanicolaou Sınıflanmasına göre değerlendirmesi ve kategorizasyonu yapılmıştır. Tanı korelasyonu opere olan vakalar dışında radyolojik görüntüleme yöntemleri ile yapılmıştır. Çalışmada ayrıca klinik bilgiler, laboratuvar değerleri, sitopatoloji, histopatoloji ve radyolojik görüntüleme sonuçları da incelenmiştir.

Bulgular: Pankreatobiliyer sisteme ait 63 EUS - İİAB materyeli değerlendirildi. Olguların 34 tanesi (%53.9) erkek, 29 tanesi (%46.1) kadın olup yaş ortalaması 59 yıl idi (26-87 yıl).38 olguda (%60.3) hücre bloğu yardımıyla immünhistokimyasal inceleme uygulanarak ayırıcı tanıya gidildi. Papanicolaou sınıflandırmasına göre vakaların 10 tanesi nondiagnostik: kategori I (%15.8), 8'i malignite negatif: kategori II (%12.6), 1'i atipik: kategori III (%22.2), 14'ü neoplastik: kategori 4 (%22.2), 12'si malignite kuşkulu: kategori V (%19) ve 18'i malignite pozitif: kategori VI (%28.5) olarak saptandı.

Sonuç: Pankreatobiliyer sistem lezyonlarının tanısında yüksek duyarlılık (%90), yüksek özgüllük (%100) ve doğruluk (%85-95) oranları ve minimal invaziv bir yöntem olmasıyla EUS – İİAB materyelleri oldukça kullanışlı ve tanı değeri yüksek (alınan örneklerden hazırlanan hücre bloğu sayesinde immünhistokimyasal incelemeye olanak sağlaması nedeniyle) bir yöntem olup, klinisyen ve patoloğun tecrübesinin artması ve multidisipliner işbirliği ile rutin pratikte tanıdaki yeri daha önemli bir konuma gelecektir.

Anahtar Kelimeler: EUS, pankreas, İİAB

PBS-071 [Kardiyovasküler Patoloji] [Özet Metin]

KARDİYAK MİKSOMALARIN HİSTOPATOLOJİK ANALİZİ: 18 YILLIK DENEYİMİMİZ

Fulya Çakalağaoğlu[1], Neslihan Nur Gürsoy[1], Tahsin Murat Tellioğlu[2], Çağrı Kandemir[2]
[1]İzmir Katipçelebi Üniversitesi, Tıbbi Patoloji Anabilim Dalı, İzmir
[2]İzmir Katipçelebi Üniversitesi, Kalp Damar Cerrahisi Anabilim Dalı, İzmir

ÖZET

Amaç: Kardiyak miksoma, en sık görülen benign kalp tümörüdür. Primer kalp tümörlerinin %75 -%90'ını oluşturmaktadır. Miksomaların kalbin embriyogenezi sırasında multipotansiyel mezanşimal hücrelerden geliştiği düşünülmektedir. Miksoma hücrelerinin orijini hala belirsizdir, bu konuda sınırlı sayıda çalışma bulunmaktadır. Bu çalışmada amacımız kardiyak miksomaların klinik ve histopatolojik özelliklerini araştırmaktır.

Gereç ve Yöntem: Bu çalışma materyalini 2006-2023 yılları arasında hastanemiz kalp damar cerrahisi bölümünde rezeke edilen, kliniğimizde tanı alan 35 miksoma olgusu oluşturmaktadır. Hastaların demografik, klinik ve makroskobik bulgularına hastanemiz bilgi yönetim sistemi üzerinden ulaşılmış olup, olguların histopatolojik özellikleri iki patolog (deneyimli ve deneyimsiz) tarafından ışık mikroskobunda HE boyalı lamları ve ek tetkikleri tekrar değerlendirilmiştir. Hastaların survileri ve değerlendirlen tüm verileri istatiksel olarak analiz edilmiştir.

Bulgular: Çalışma grubumuz 22 kadın, 13 erkek olmak üzere 35 hastadan oluşmaktadır. Hastaların yaş aralığı 31 - 83 yaş arasında olup, ortalama yaş 57.5'tir. Olgularımızın çoğunluğu sol atriyumda lokalizedir, diğer lokalizasyonlar; 3 olgu - sağ atriyum, 2 olgu- interatrial septum, ve 1 olgu hem sağ hem sol atriyumdur. Olgulardaki en sık görülen semptom dispnedir.

Olgularımızın makroskobik olarak boyutları 1.7 -12 cm arasında değişmekte olup, grubumuzda ortalama tümör çapı 4.7 cm dir. Olgularımızın makroskobik olarak kesit yüzleri

çoğunda miksoid (12 olgu), görünümdedir, diğer olguların görünümleri papiller, nodüler ve solid olarak tanımlanmıştır.

Mikroskopik incelemede en sık papiller-villöz patern izlenmiştir. Olguların büyük çoğunluğunda hemoraji, 9 vakada mikroskopik kalsifikasyon izlenmiştir. Olguların tümünde stellat hücreler izlenmiş olup, 23 vakada sadece miksoid stroma, 2 vakada sadece hyalinize matriks, 8 vakada hem miksoid hem de hyalinize matriks görülmüştür.1 vakada osseoz metaplazi alanı görülmüştür.21 olguya immunohistokimya yaplmıştır, 7 olguya histokimya boyaları uygulanmıştır. 3 olgumuzda ameliyat sonrası nüks görülmüştür.

Sonuç: Tek merkezli 35 olguluk kardiyak miksoma çalışmamızda en sık lokalizasyon literatür ile uyumlu olarak sol atriyumdur. Miksoma ayırıcı tanısında, organize trombüs, papiller fibroelastom, sarkom, anjiosarkom ve epiteloid hemanjioendotelioma aklımıza getirmemiz gerekiyor.

Anahtar Kelimeler: Cerrahi, Histopatoloji, Kardiyak Tümör, Miksoma

PBS-072 [Kemik ve Yumuşak Doku Patolojisi] [Özet Metin]

54 OLGULUK NODÜLER FASİİTİS SERİSİ: KLİNİK, HİSTOLOJİK, İMMÜNOHİSTOKİMYASAL ÖZELLİKLER VE AYIRICI TANI PROBLEMLERİ

Nilsen Yıldırım Erdoğan[1], Zeynep Tosuner[2], Buket Bambul Sığırcı[3], Gülçin Başdemir[4], Ümit İnce[5], Kemal Behzatoğlu[6]

[1]Sağlık Bilimleri Üniversitesi, Bağcılar Sağlık Uygulama ve Araştırma Merkezi, Patoloji Bölümü, İstanbul

[2]Sağlık Bilimleri Üniversitesi, Başakşehir Çam Sakura Şehir Hastanesi, Patoloji bölümü, İstanbul

[3]Sağlık Bilimleri Üniversitesi, Şişli Etfal Sağlık Uygulama ve Araştırma Merkezi, Patoloji Bölümü, İstanbul

[4]Nişantaşı Patoloji Grubu Konsültan, İstanbul

[5]Acıbadem Mehmet Ali Aydınlar Üniversitesi Tıp Fakültesi, patoloji Ana Bilim Dalı, İstanbul

[6]Acıbadem Üniversitesi, Atakent Patoloji Bölümü, İstanbul

ÖZET

Amaç: Nodüler fasisitis (NF), tipik olarak iyi huylu ve kendini sınırlayan fibroblastik / miyofibroblastik diferansiyasyon gösteren bir neoplazmdır. Genç erişkinlerde sık görülür ve daha çok travmaya açık ektremitelerde, gövdede ve baş-boyunda yerleşir. Benign davranışlı olmasına rağmen, hızlı büyüme paterni, radyolojik bulgularının nonspesifik olması ve özellikle erken dönem histolojik özellikleri ile sarkomu andıran bir lezyon olmasından dolayı dikkat edilmesi gereken bir antitedir. Bu çalışmamızda 54 olguluk NF serisinin klinik, histolojik ve immunhistokimyasal özellikler irdelendi. Bir olguda genetik çalışmada NF için tipik olan MHY9-USP6 füzyon geninin varlığı arandı.

Gereç ve Yöntem: Bir merkezde, 2015-2023 yılları arasında arşivde NF tanısı almış olgular arandı. Hastalara ait klinik bilgiler hastaya ait dosyalardan elde edildi. İğne biyopsisi ile tanı almış ve sistemde parafin blokları-camları olmayan vakalar çalışma dışı bırakıldı. Hastaların tüm hematoksilen-eozin ve immunhistokimya camları tekrar değerlendirildi. Bir olguda konfirmasyon için genetik çalışmada MHY9-USP6 füzyon geninin varlığı arandı.

Bulgular: 54 olgu NF tanısı aldı. Yaş ortalaması 37.8 (8-65), hastaların 30'u erkekdi. Hastaların 9'u yurd dışı hastasıydı. Tümör çap ortalaması 2, 17 cm (0, 3-8) idi. Olguların 24'ü üst ekstremitede, 13'ü alt ekstremitede, 10'u baş-boyun ve 6'sı gövde yerleşimliydi.1'i intraosseöz ve 2 olgu intravasküler yerleşimliydi. Olguların 4'ü konsültasyon olgularıydı. Histolojik özellikler kitlenin erken veya geç dönemde olmasına bağlı değişmekteydi. Genelde dış sağlam dokularla düzgün bir dış sınıra sahip fibroblast/myofibroblastlara benzeyen, iğsi-yıldızımsı hücrelerden oluşmakta, fasiküler ve stroriform paternde görülmekteydi. Miksoid ve kollojenden zengin matriks, fokal kistik alanlar ve bazı olgularda osteoklast-benzeri hücreler vardı. İmmunhistokimyasal bulgular SMA 53/54 pozitif, desmin 7/54 fokal-zayıf boyanma izlendi. S-100 ve CD34 tüm olgularda negatifdi.2 olguda EMA pozitifdi. Bir olguda genetik çalışmada MHY9-USP6 füzyon geni pozitifdi. Hiçbir olguda nüks izlenmedi.

Sonuç: NF, histolojik olarak geniş-farklı özellikler gösteren, sarkomu andırabilen, kilinik ve radyolojik olarak da maligniteyi düşündüren bir neoplazidir. Bu yüzden klinik, histolojik, immunhistokimyasal ve gerekirse genetik analize ihtiyaç duyulan multidisipliner değerlendirilmesi gereken bir antitedir.

Anahtar Kelimeler: Nodüler fasisitis, fibroblastik / miyofibroblastik diferansiyasyon, MHY9-USP6 füzyon geni, immünhistokimya

PBS-073 [Kemik ve Yumuşak Doku Patolojisi] [Özet Metin]

GRANÜLER HÜCRELİ TÜMÖR: TEK MERKEZLİ OLGU SERİSİNDE KLİNİKOPATOLOJİK DEĞERLENDİRME

Asiye Üzümcü, Neslihan Berker, Aysel Bayram, Şule Öztürk Sarı, Gökçen Ünverengil, Yasemin Özlük

İstanbul Üniversitesi, İstanbul Tıp Fakültesi, Tıbbi Patoloji Ana Bilim Dalı, İstanbul

ÖZET

Amaç: Granüler hücreli tümörler (GHT) farklı lokalizasyonlarda görülebilen, sıklıkla benign olan nadir lezyonlardır. Çalışmamızda referans merkezi olan kurumumuzun arşivindeki GHT tanılı 62 olgunun klinikopatolojik özelliklerini dökümante etmeyi amaçladık.

Gereç ve Yöntem: Ana bilim dalımızda 2006-2023 yılları arasında incelenmiş, GHT tanılı olgular bilgisayar kayıt sistemi üzerinden belirlendi. Olgulara ait özellikler patoloji raporlarında yer alan verilerden elde edilerek excel tablosuna aktarıldı. İstatistiksel çözümlemelerde SPSS26 programı kullanıldı.

Bulgular: Altmış hastada 62 GHT olgusu bulunmaktaydı. Hastaların 41'i kadın (%68, 3), 19'u (%31.7) erkekti. Ortalama yaş 41±14, 8 (yaş aralığı 6-84; medyan 39) idi. İlk tanı 29 olguda biyopsi ile, 33 olguda eksizyon materyalinde konmuştu. Sekiz olguda hem biyopsi hem eksizyon materyali arşivimizde mevcuttu. Yerleşim yerleri sırasıyla gastrointestinal sistem (GİS) (23, %37), yumuşak doku (YD) (14, %23), deri (12, %19), dil (4, %6), meme (4, %6), vulva (2, %3), larenks (1, %2), bronş (1, %2) ve oral mukoza (1, %2) şeklindeydi. GİS yerleşimli olguların dağılımına bakıldığında, 17'sinin özofagus (%74), 3'ünün kalın barsak (%13), 2'sinin mide (%9) ve 1'inin rektum (%4) yerleşimli oldukları görüldü. GİS ve GİS dışı GHT'ler arasında yaş dağılımı açısından fark saptanmadı (p=0, 656). GİS yerleşimli olanlarda erkeklerin oranı, GİS dışı olanlara göre daha fazla olsa da bu farklılık anlamlı bulunmadı (sırasıyla %40, 9 ve %26, 3; p=0, 242). İki (%3, 2) malign GHT olgusu YD yerleşimli olup, her ikisinde de nükleer pleomorfizm ve lenf gangliyonu metastazı görüldü. İki olguda (%3, 2) birden fazla GHT görüldü. Bu olgulardan biri aynı lokalizasyonda (YD) multipl iken, diğeri farklı lokalizasyonlarda (YD ve GİS) saptandı. Bir (%1, 6) non-nöral GHT, 1 (%1, 6) pleksiform tip GHT mevcuttu. Olguların büyük çoğunluğunda (%93, 4) histokimyasal/immünhistokimyasal inceleme uygulanmış olup, en sık kullanılan üç incelemenin S100, CD68 ve PAS olduğu görüldü.

Sonuç: Çalışmamızda GHT'lerde literatür ile uyumlu olarak kadın cinsiyet baskınlığı belirlendi. GHT'lerin sıklıkla YD'de görülmesi beklense de başka olgu serilerinde de belirtildiği gibi serimizde özofagus başta olmak üzere en sık GİS yerleşimi dikkati çekti. Nadir olarak saptanan malign, multipl, non-nöral ve pleksiform tip GHT'ler de olgu serimizde mevcut idi.

Anahtar Kelimeler: Gastrointestinal sistem, Granüler hücreli tümör, yumuşak doku

PBS-074 [Kemik ve Yumuşak Doku Patolojisi] [Özet Metin]

SOLİTER FİBRÖZ TÜMÖRLER: OLGU SERİSİ

Hilal Kandemir, Gulen Gul, Birsen Gizem Özamrak, Sumeyye Ekmekci, Birsen Gizem Özamrak, Emel Ebru Pala
Sağlık Bilimleri Üniversitesi, İzmir Tıp Fakültesi, Tıbbi Patoloji ABD
Tepecik Eğitim ve Araştırma Hastanesi, Tıbbi Patoloji, İzmir

ÖZET

Amaç: Soliter fibröz tümör (SFT), başlıca fibroblastik bileşenden oluşan iğsi hücreli bir tümördür. İmmünohistokimyasal bulgular histopatolojik tanı için kritik öneme sahiptir. NAB2/STAT6 füzyonu, STAT6 ekspresyonunun gösterilmesi SFT tanısı için zorunludur. Arşivimizdeki SFT olguların klinikopatolojik özelliklerini dokümante etmeyi amaçladık.

Gereç ve Yöntem: SFT tanılı 15 olgu retrospektif değerlendirildi. Hasta yaşı, tümör lokalizasyonu, tümör boyutu, mitotik indeks, tümör nekrozu, nüks gibi parametreler analiz edildi. Derecelendirmesi DSÖ'ye göre yapıldı. Olguların tümüne Desmin, DKA, CD34, CD31, S100, bcl2, CD99, STAT-6 ve Ki67; SSS yerleşimli olgulara ek EMA, Progesteron reseptörü; abdominal olgularda CD117, DOG1 immunohistokimyasal boyamaları yapıldı.

Bulgular: Hastaların yaşları 9-74 arasında değişmekte olup ortalama yaş 45.6 idi.9 yaşındaki olguda tümör abdominal yerleşimliydi.15 olgunun 9'u kadın (%60) 6'sı erkekti (%40). Tümör lokalizasyonu retroperiton (4), abdominal /periton (2 olgu), serebellum (2 olgu), spinal (3 olgu), böbrek (1 olgu), atriyum (1 olgu), baş/boyun (2 olgu) idi. Ortalama tümör boyutu 6, 4 cm olup 6'sında 0-5 cm arasında, 7'sinde 5-10 cm arasında, 2 olguda 10 cm büyük idi. Ortalama mitoz sayısı 5 idi. Olguların 3'ünde %50'den az nekroz saptandı. Serebellar, spinal olguların 4'ü Derece 1, 1'i Derece 3 idi. Atriyum yerleşimli olgunun yaşı 44 olup derecesi 3 idi. Olguların tümünde STAT-6 pozitif saptandı. Uygulanan immunohistokimyasal çalışmalarda CD34, Bcl2, CD99 pozitif, DKA, Desmin, S100, CD117, DOG1, CD31 ve EMA negatifti.15 olgunun 13'ünde ki-67 proliferasyon indeksi %5'den küçük iken 2 olguda %20-25 idi. Cerrahi sonrası atriyum, yerleşimli, abdominal yerleşimli 2 olguda kemotarepi, serebellar derece 3 olan 1 olguda ise radyoterapi uygulandığı dikkati çekti. Postoperatif takiplerde 11 hastada lokal nüks izlenmemiş olup böbrek (derece 3), atriyum (derece 3), retroperiton (2 olgu, derece 1-3) yerleşimli 4 hastanın ex olduğu görüldü.

Sonuç: Arşivimizdeki SFT olgularında pediatrik yaş grubu yanısıra atriyum, böbrek, SSS gibi nadir lokalizasyonların olduğu dikkati çekti. Atipik lokalizasyonlarda da iğsi hücreli tümör ayırıcı tanısında SFT'nin düşünülmesi, STAT6 eklenmesinin önemi ortaya kondu. Olguların dereceyle ilişkili olarak benign, agresif davranış sergiledikleri görüldü.

Anahtar Kelimeler: Soliter fibröz tümör, klinikopatolojik

PBS-075 [Kemik ve Yumuşak Doku Patolojisi]

SINIFLANDIRILAMAYAN ANDİFERANSİYE YUMUŞAK DOKU TÜMÖRLERİNDE PRDM10 GEN YENİDEN DÜZENLENMESİNİN İMMÜNOHİSTOKİMYASAL VE MOLEKÜLER YÖNTEMLE DEĞERLENDİRİLMESİ

Merve Aksın[1], Kıvılcım Eren Erdogan[1], Akif Mirioğlu[2], Tuğba Toyran[1], Gülfiliz Gönlüşen[1]
[1]Çukurova Üniversitesi, Tıbbi Patoloji Ana Bilim Dalı, Adana
[2]Çukurova Üniversitesi, Ortopedi ve Travmatoloji Anabilim Dalı, Adana

ÖZET

Amaç: Andiferansiye pleomorfik sarkomlar, herhangi bir tanımlanabilir histolojik farklılaşma göstermeyen, agresif davranışa sahip yumuşak doku tümörleridir. Bu tümörler, en sık görülen yumuşak doku sarkomlarından biri olmasına rağmen spesifik bir genetik değişiklik tariflenememiştir. Son yıllarda andiferansiye pleomorfik sarkomların küçük bir alt grubunda immünohistokimyasal ve moleküler-genetik yöntemlerle PRDM10 füzyon transkripti saptanmıştır. Çalışmamızda pleomorfik morfolojiye sahip yumuşak doku tümörlerinde immünohistokimyasal ve moleküler yöntemlerle PRDM10 gen yeniden düzenlenimini araştırmayı ve pozitif saptanan olguları klinikopatolojik bulgularla değerlendirmeyi amaçladık.

Gereç ve Yöntem: Çukurova Üniversitesi Tıp Fakültesi Patoloji Anabilim Dalı'nda 2013-2022 yılları arasında andiferansiye pleomorfik sarkom ve ayırıcı tanıda yer alan miksofibrosarkom, myofibroblastik sarkom ve pleomorfik hyalinize anjiektatik tümör tanısı almış yumuşak doku yerleşimli 106 olgu çalışma için seçilmiştir. Olgular morfolojik olarak yeniden değerlendirilmiş ve FNCLCC derecelendirme sistemine göre skorlanmıştır. Skorlama sonucunda olgular iki gruba ayrılmış ve daha düşük dereceye sahip olan 33 tümör belirlenmiştir. Bu olgularda immünohistokimyasal olarak PRDM10 boyanması ve FISH yöntemi ile PRDM10 gen yeniden düzenlenimi araştırılmıştır.

Bulgular: PRDM10 immünohistokimyası ile beş olguda (% 15, 2) nükleer ve/veya sitoplazmik boyanma saptanmış, FISH'te ise dört olguda (% 12, 1) ayrılma sinyali (break-apart) görülmüştür. İmmünohistokimyasal olarak güçlü ve yaygın (% 90 tümör hücresinde) nükleer ve sitoplazmik boyanmanın görüldüğü tek olguda FISH'te sinyal ayrılıkları izlenmiştir. Diğer pozitif olan dört olguda tümör hücrelerinin % 5-25'i reaksiyon vermiş olup FISH negatiftir. FISH pozitif dört olgu da yüzeyel yerleşimlidir ve ikisinde morfolojik olarak oldukça düşük mitotik aktivite (1-2 mitoz/50 büyük büyütme alanı) dikkati çekmiştir ve immünohistokimyasal olarak CD34 ile diffüz pozitiftir. Takiplerinde ise her ikisinde de lokal rekürrens ve/veya metastaz saptanmamıştır.

Sonuç: PRDM10 gen yeniden düzenlenimine sahip, klinik olarak yüzeyel, morfolojik olarak düşük mitoz içeren ve nekroz izlenmeyen, immünohistokimyasal olarak CD34 pozitif tümörler farklı klinik ve prognostik bulgulara sahip yumuşak doku tümörleri olup yüzeyel CD34-pozitif fibroblastik tümörler ile aynı tümör spektrumundadır; ancak PRDM10'un bu tümörlere spesifik olmadığı sonucuna varılmıştır.

Anahtar Kelimeler: Andiferansiye pleomorfik sarkom, PRDM10, Yüzeyel CD34-pozitif fibroblastik tümör

Giriş ve Amaç

Malign yumuşak doku tümörleri, prognozları oldukça değişken, farklı morfolojilerde alt tipler içeren heterojen bir tümör grubudur. Bu tümörlerin morfolojileri zaman zaman birbirlerine çok benzese de, bu tümörler arasında belirgin prognostik farklılıklar saptanabilir. Andiferansiye pleomorfik sarkom (APS) oldukça kötü klinik seyirli iken, düşük dereceli miksofibrosarkom (MFS), yüzeyel CD34-pozitif fibroblastik tümör (YCD34FT), myofibroblastik sarkom, miksoinflamatuar fibroblastik sarkom (MIFS) ve pleomorfik hyalinize anjiektatik tümörler (PHAT) daha benign seyir gösterir.

APS'ler güncel yöntemlerle herhangi bir diferansiyasyon saptanmayan, agresif mezenkimal tümörlerdir. Tipik olarak yüksek derecede genetik kompleksiteye ve intratümöral heterojeniteye sahiptir. Bu tümörlerde birçok yumuşak doku tümörlerinde tariflenen kromozomal translokasyonlar, gen amplifikasyonları veya mutasyonları nadiren görülmektedir.

PRDM proteinleri, PR/SET transkripsiyon faktör ailesinin bir alt grubudur ve yapılarında ortak olarak N-terminal PR alanı bulunur. PR alanı, histon metilasyon yolağında görev alır ve gen ekspresyonunu düzenler.

PRDM10, PRDM ailesinin en az çalışılmış üyelerinden biridir ve transkripsiyonel kofaktör olarak görev yaptığı düşünülmektedir. Yakın zamanda mitoz ve nekroz oranı düşük APS'lerde PRDM10 füzyon transkriptinin saptanması ve daha önceden hiçbir neoplazide bu füzyonun görülmemesi farklı bir alt grup olduğunu düşündürmüştür.

Çalışmamızda birbirleri ile morfolojik olarak örtüşen mitoz ve nekroz oranı düşük pleomorfik yumuşak doku tümör gruplarında PRDM10 gen yeniden düzenlenimine sahip tümörleri immünohistokimyasal ve moleküler yöntemler ile saptamayı; ayrıca morfolojik, klinik ve prognostik farklarını belirlemeyi amaçladık.

Gereç ve Yöntem

TTU-2022-14602 protokol numaralı projemiz, 5 Kasım 2021 tarihli toplantının 30 no'lu kararı ile belirtilen yazı ile Çukurova Üniversitesi Tıp Fakültesi Girişimsel Olmayan Klinik Araştırmalar Etik Kurulu tarafından onaylanmıştır.

Çukurova Üniversitesi Tıp Fakültesi Patoloji Anabilim Dalı'nda 2013-2022 yılları arasında APS, MFS, MIFS, myofibroblastik sarkom, PHAT ve YCD34FT tanısı almış yumuşak doku yerleşimli olgular araştırıldı. Arşivimizde YCD34FT tanısına sahip bir olgu bulunamadı. MIFS tanılı iki adet olgunun ise blokları temin edilemedi. Toplam 106 olgu çalışma için seçildi. Olgulara ait klinikopatolojik bilgiler otomasyon sisteminden ve patoloji raporlarından elde edildi.

Olgular morfolojik olarak yeniden değerlendirildi ve FNCLCC derecelendirme sistemine göre tümör diferansiyasyonu, mitoz sayısı ve tümör nekroz oranı parametrelerinin her biri ayrı ayrı skorlandı. İncelenen olgular FNCLCC total skorlamasına göre gruplandırıldı.

Seçilen bloklardan alınan kesitlere otomatik immünohistokimya (İHK) cihazında primer tavşan poliklonal PRDM10 antikoru (*PA5-82948, ThermoFisher İnvitrogen*, *USA*, 1:100) uygulandı. Normal duodenum dokusundan alınan kesitler antikor dilüsyonunu ve antijen alımını optimize etmek için kullanıldı ve pozitif kontrol olarak seçildi.

PRDM10 antikoru için nükleer ve/veya sitoplazmik boyanma pozitif kabul edildi. PRDM10 immünreaktivitesinin şiddeti

ve yaygınlığı semikantitatif olarak değerlendirildi. Boyanma şiddeti kontrol dokusu ile kıyaslanarak 0 (boyanma yok), +1 (zayıf boyanma), +2 (orta boyanma) ve +3 (güçlü boyanma) olarak; boyanma yaygınlığı ise tümör hücrelerinin boyanma yüzdesine bakılarak 0 (tümör hücrelerinin <% 5'inde boyanma), 1 (Tümör hücrelerinin % 5-25'inde boyanma), 2 (Tümör hücrelerinin % 26-50'sinde boyanma), 3 (Tümör hücrelerinin % 51-75'inde boyanma), 4 (Tümör hücrelerinin >% 75'inde boyanma) olarak gösterildi.

Floresan in situ hibridizasyon (FISH) yönteminde PRDM10 Break-Apart Prob. (Empire Genomics, USA) kullanıldı. Her lamda yüz adet çekirdek sayıldı ve kırmızı ve yeşil sinyal arasındaki mesafe, tahmin edilen sinyal çapının en az iki katı boyutundaysa veya tek kırmızı sinyal saptandıysa ayrılma sinyali (break-apart) olarak değerlendirildi. Tümör hücrelerinin % 15'inden fazlasında ayrılma sinyali varlığı PRDM10 yeniden düzenlenimi açısından pozitif olarak kabul edildi.

Verilerin istatistiksel analizinde SPSS (Statistical Package for the Social Sciences) 25.0 paket programı kullanıldı. Tüm testlerde istatistiksel önemlilik düzeyi 0.05 olarak alındı.

Bulgular

FNCLCC total skorlamasına göre olguların 13'ü (% 12, 26) skor 4, 9'u (% 8, 49) skor 5, 11'i (% 10, 38) skor 6, 55'i (% 51, 89) skor 7, 18'i (% 16, 98) skor 8 olarak değerlendirildi. Bu olgular, Grup 1; Skor 4, 5, 6 olan 33 (% 31, 1) olgu, Grup 2; Skor 7, 8 olan 73 (% 68, 9) olgudan oluşacak şekilde 2 grupta ele alındı. PRDM10, FNCLCC total skoru düşük olan Grup 1 (Total skor 4, 5 veya 6) hastalarda immünohistokimyasal ve FISH yöntemi ile araştırıldı.

İmmünohistokimyasal yöntem ile PRDM10 boyanması beş olguda (% 15, 2) pozitif sonuç vermiş olup; bu beş olgunun da tanısı APS'dir. Pozitif olgulardan birinde % 75'ten fazla hücrede boyanma, diğer dördünde % 5-25 arası hücrede boyanma saptanmıştır. Beş olgunun ikisi güçlü şiddette hem nükleer hem sitoplazmik, birisi orta şiddette sitoplazmik, ikisi ise zayıf sitoplazmik boyanmıştır. PRDM10 immünohistokimyasal pozitifliği olan olguların yaş ortalamaları (ort: 54, 2) negatif olanlara (ort: 49, 7) kıyasla daha yüksek gözlense de arada istatistiksel açıdan anlamlı bir farklılık yoktur (p>0, 05). Cinsiyet dağılımları da iki grupta benzer biçimdedir (p=0, 576). Tümör derinliği, tümör çapı, lokal rekürrens, metastaz, sağkalım ve CD34 immünreaktivitesi ile PRDM10 boyanma varlığı arasında ise anlamlı bir farklılık gözlenmedi (p>0, 05).

FISH ile 33 olgudan dördünde (% 12, 1) ayrılma sinyali (break-apart) saptanmış olup, bu dört olgu da APS tanılıdır. Bu dört olgudan biri PRDM10 immünohistokimyası ile de pozitif reaksiyon göstermiş; % 75'ten fazla tümör hücresinde (%90) güçlü şiddette nükleer ve sitoplazmik pozitiflik elde edilmiştir. Diğer üç olguda PRDM10 immünohistokimyasal olarak negatiftir. FISH pozitif olgularda kadın oranı ve yaş ortalamaları daha yüksek iken, aradaki fark istatistiksel açıdan anlamlı bulunmadı (p>0, 05). FISH pozitifliği, yüzeyel yerleşimli tümörlerde daha yüksek oranda saptandı; ancak FISH ile tümör derinliği arasındaki ilişki istatistiksel açıdan sınırda anlamlı bulundu (p=0, 006). Tümör derinliği, tümör çapı, lokal rekürrens, metastaz, sağkalım ve CD34 immünreaktivitesi ile arasında anlamlı bir farklılığa rastlanılmadı (p>0, 05).

Tartışma ve Sonuç

APS en sık görülen YDS'lerden biri olmakla birlikte genetik özellikleri hala net olarak tanımlanabilmiş değildir. RB1, TP53 ve ATRX gibi birkaç genin nükleotid seviyesinde tekrarlayan patogenetik varyantları gösterilmiş olsa da bu değişiklikler APS'ye spesifik değildir. PRDM10, yumuşak doku tümörlerinde ilk kez 2015 yılında tarif edilmiştir. PRDM10 füzyonu saptanan üç APS olgusunda belirgin pleomorfizme rağmen, mitotik aktiviteleri oldukça düşük bulunmuştur (her 10 BBA'da 1'den az) ve nekroz görülmemiştir. Bu nedenle bu tümörlerin pleomorfik sarkomun aksine düşük dereceli tümörler olabileceği düşünülmüştür.

PRDM10 füzyonunun mitoz ve nekroz oranı düşük APS'lerde saptanması üzerine 2019 yılında Puls ve ark. ları mitoz ve nekroz oranı düşük olan APS, YCD34FT, PHAT, MIFS ve düşük mitotik aktiviteye sahip pleomorfik liposarkom (LPS) tanılı olguları incelemişlerdir. Moleküler-genetik yöntemlerle PRDM10 yeniden düzenlenimine sahip olduğu belirlenen dokuz olgunun yedisinde İHK'sel olarak en az %50 tümör hücresinde orta ya da şiddetli nükleer boyanma ve %25'ten az tümör hücresinde de zayıf sitoplazmik boyanma görmüşlerdir. Dokuz olgunun ikisinde ise antikor dilüsyonunun arttırılması sonrası benzer paternde boyanma saptanmıştır. PRDM10 İHK'sinin etkinliğini saptayabilmek amacıyla seçilen düşük dereceye sahip dokuz olgu dışında onu yüksek dereceli APS, beşi MFS, altısı pleomorfik LPS, ikisi dediferansiye LPS, altısı epiteloid sarkom, beşi anjiomatoid fibröz histiyositom, beşi dermatofibrosarkoma protuberans, beşi schwannom ve ikisi atipik fibröz histiyositiom tanılı toplam 46 adet yüksek dereceli olguya da İHK uygulanmıştır. PRDM10 İHK'sinin orta/yüksek şiddette nükleer pozitiflik göstermesi, bu genetik özelliğe sahip tümörler için nükleer boyanmayı anlamlı gösterse de yüksek dereceli yumuşak doku tümör grubunda iki pleomorfik LPS ve bir MFS olgusunda da orta şiddette nükleer boyanma saptanmıştır.

Çalışmamızda PRDM10 İHK'si yaygın pozitif olan (hücrelerin % 90'ının boyandığı) olgunun mitoz sayısı ve CD34 diffüz pozitifliği ile diğer dördünden ayrıldığı dikkati çelmiştir. Bu olguda 50 BBA'da 1-2 mitoz görülmüş, nekroz izlenmemiştir; diğer dördünde mitoz sayısı 10 BBA'da 10-15 arasında değişmektedir ve tümör nekrozu % 50'den az hücrede izlenmiştir. CD34 ise sadece bu olguda diffüz pozitif olup diğer dördünde negatiftir. İHK sonuçlarını FISH sonuçları ile korele ettiğimizde; yalnızca PRDM10 ile yaygın, güçlü nükleer ve sitoplazmik boyanma saptanan ve CD34 diffüz pozitif olan bir olgumuzda FISH ile PRDM10 sinyal ayrılığı görülmüş; diğerlerinde FISH negatif sonuç vermiştir. Diğer FISH pozitif olgumuzda da düşük mitotik aktivite (1 mitoz/50 BBA) ve CD34 immünreaktivitesi mevcuttur; ancak PRDM10 İHK'si negatiftir.

Literatürdeki veriler ve çalışmamızın sonuçları doğrultusunda PRDM10 immün belirteci düşük spesifite ve sensitiviteye sahiptir ve bu belirtecin tanıda tek başına kullanımı yeterli değildir. PRDM10 gen yeniden düzenlenimine sahip, yüzeyel yerleşimli, morfolojik olarak düşük mitoz içeren ve nekroz izlenmeyen, CD34 pozitif tümörler farklı klinik ve prognostik bulgulara sahip yumuşak doku tümörleri olup YCD34FT ile aynı tümör spektrumundadır ve bu tümörleri saptamak için tek bir yöntem yeterli gözükmemektedir; İHK, FISH, RNA sekanslama ve RT-PCR yöntemlerinin birlikte kullanımı en doğru sonucu almamızı sağlayacaktır.

Kaynaklar

1. Board WCoTE. Soft Tissue and Bone Tumours WHO Classification of Tumours, 5th Edition 2020;Volume 3.
2. Comprehensive and Integrated Genomic Characterization of Adult Soft Tissue Sarcomas. Cell.2017;171: 950-965. e928.
3. Mzoughi S, Tan YX, Low D, Guccione E. The role of PRDMs in cancer: one family, two sides. Curr Opin Genet Dev.2016;36: 83-91.
4. Hofvander J, Tayebwa J, Nilsson J, et al. Recurrent PRDM10 gene fusions in undifferentiated pleomorphic sarcoma. Clin Cancer Res.2015;21: 864-869.
5. Puls F, Pillay N, Fagman H, et al. PRDM10-rearranged Soft Tissue Tumor: A Clinicopathologic Study of 9 Cases. Am J Surg Pathol.2019;43: 504-513.

PBS-076 [Kemik ve Yumuşak Doku Patolojisi]

KEMİĞİN DESMOPLASTİK FİBROMU 5 OLGULUK SERİ: DESMOPLASTİK FİBROMUN KLİNİKOPATOLOJİK ÖZELLİKLERİ VE AYIRICI TANI PROBLEMLERİ

Yasemin Çakır[1], Buket Bambul Sığırcı[2], Ezgi Hacıhasanoğlu[3], Yunus Baran Kök[4], Gülçin Başdemir[5], Ümit İnce[4], Kemal Behzatoglu[6]

[1]Dokuz Eylül Üniversitesi, Sağlık Bilimleri Enstitüsü, Moleküler Patoloji Ana Bilim Dalı, İzmir

[2]Sağlık Bilimleri Üniversitesi, Şişli Etfal Eğitim ve Araştırma Hastanesi, Patoloji Ana Bilim Dalı, İstanbul

[3]Yeditepe Üniversitesi, Tıp Fakültesi, Patoloji Ana Bilim Dalı, İstanbul

[4]Acıbadem Mehmet Ali Aydınlar Universitesi, Tıp fakültesi, Patoloji Ana Bilim Dalı, İstanbul

[5]Nişantaşı Patoloji Grubu, Konsültan Patolog, İstanbul

[6]Acıbadem Üniversitesi Atakent Hastanesi, Patoloji bölümü, İstanbul

ÖZET

Amaç: Desmoplastik fibrom (DF), histolojik olarak ekstra-abdominal desmoid tümöre benzeyen, lokal agresif kliniği olan kemiğin en nadir neoplaizilerinden biridir.. Çok nadir görülmesi, radyolojik ve histolojik olarak birçok kemik lezyonuna benzediğinden tanı zorlukları yaratabilmektedir. Bu çalışmada kemik yerleşimli beş desmoid fibrom olgusunu klinik, histolojik özelliklerini ve ayırıcı tanı problemlerini tartışacağız.

Gereç ve Yöntem: Enstitümüzde 13 yıllık sürede arşivimizde kemik yerleşimli desmoplastik tümör tanısı alan olgular araştırıldı. Klinik bilgiler dosya arşivlerinden alınmıştır. Gerekli klinik ve yeterli patolojik materyalleri içermeyen olgular çalışmaya alınmadı

Bulgular: Merkezimizde tedavi edilen DF tanılı 5 hasta bulundu. Yaş ortalaması 26, 4 idi (3-73 yaş aralığında). Üçü erkekdi. Hastalar tipik olarak etkilenen bölgede ağrı ve şişlik şikayeti ile kliniğe başvurmuşlar. Olgularımızdan ikisinin iğne biyopsileri başka merkezlerde low grade miksofibrosarkom ve fibröz displazi tanıları almıştır. Tümör lokalizasyonları mandibula (2 hasta), diğerleri femur proksimali, tibia proksimali ve humerus proksimali idi. Hastaların hepsine geniş tümör rezeksiyonu yapıldı. Histolojik olarak desmoplastik fibroma, değişen oranlarda hücresel pleomorfizm, nükleer hiperkromazi içermeyen fibroblast/myofibroblasta benzeyen hücreler içermekteydi. Mitoz ve nekroz hiçbir olguda görülmedi. Ayrıca hafif-orta derecede hücresel fibro-kollajen stromal doku matriks içeriyorlardı. Ki-67 proliferasyon indeksi tüm hastalarda %1-2 arasında idi. İmmunhistokimyasal çalışmada üç olguda SMA değişen oranlarda pozitif olup MUC4, SATB2, S-100, CD34 ve desmin negatifdi. Histolojik olarak fibröz tümör özelliklerinden dolayı periosteal desmoid tümör, fibrous displazi, non-ossifiye fibrom, odontojenik fibrom ve low grade fibrosarkom ile ayırıcı tanı problemleri yaşanmaktadır. Lokal nüks sadece bir hastada görüldü (%20).

Sonuç: Kemiğin DF oldukça nadir görülmesi yanında, klinik olarak nüks olasılığının yüksek olması, histolojik ve radyolojik özelliklerinin birçok kemik lezyonu ile örtüşmesi nedeniyle multidisipliner yaklaşılması ve kemik lezyonları konusunda deneyimli bir patoloğa konsültasyonu gereken bir antidedir.

Anahtar Kelimeler: Ayırıcı tanı, desmoplastik fibrom, histoloji, kemik

Giriş

Kemiğin desmoplastik fibromu (KDF), klinik ve histolojik olarak ekstra-abdominal desmoid tümöre benzeyen çok nadir bir tümördür (1). İlk olarak 1958 yılında Jaffe tarafından desmoid tümörü taklit eden bir tümör grubu olarak tanımlanmıştır (2). Tüm kemik tümörlerinin %0, 06'sını oluşturmakta iken, benign kemik tümörleri arasında yaklaşık %0, 3 oranında bir görülme sıklığına sahiptir (3). Mandibula en sık görüldüğü lokalizasyon olup bunu uzun kemikler ve pelvis takip etmektedir. Çok nadir görülmesi nedeniyle ve radyolojik ve histolojik olarak birçok kemik lezyonuna benzerlik gösterdiğinden tanı zorlukları yaşanabilmektedir (4).

Çalışmamızda, kemik yerleşimli beş desmoplastik fibrom olgusuna ait klinikopatolojik özellikleri özetlemeyi ve ayırıcı tanı problemlerini tartışmayı amaçladık.

Gereç ve Yöntem

13 yıllık süre içerisinde merkezimizde KDF, tanısı almış olan 5 olguya ait lamlar arşivden çıkarılarak tekrar değerlendiril-

di. Olgulara ait klinik özellikler hastane bilgi sisteminden elde edildi.

Bulgular

Enstitümüzde 13 yıllık sürede tanı alan ve tedavi edilen kemiğin desmoplastik fibromu tanısı alan 5 olgunun yaşları 3 ile 73 yaş arasında değişmekte iken yaş ortalaması 26, 4 idi. Olgulardan üçü erkek (%60), ikisi kadındı (%40). Olguların tümü, etkilenen bölgede ağrı ve şişlik şikayetiyle başvurmuştu. Tümör lokalizasyonu iki hastada mandibula (2 hasta) ve birer hastada femur proksimali, tibia proksimali ve humerus proksimali idi. Olgularımızdan ikisinin başka merkezlerde yapılan iğne biyopsileri mevcuttu ve bu biyopsilerde düşük dereceli miksofibrosarkom ve fibröz displazi tanılarını almışlardı.

Tüm hastalara uygulanan geniş tümöral eksizyon sonrası bölümümüze gönderilen materyaller histopatolojik olarak incelendi. Histolojik olarak tümörler; pleomorfizm, nükleer hiperkromazi veya mitoz içermeyen, hafif/orta derecede hücreselliğe sahip, fibro-kollajen stromal doku matriksinden oluşmaktaydı. Ki-67 proliferasyon indeksi tüm hastalarda %1-2 arasında idi. İmmunhistokimyasal çalışmada, üç olguda SMA değişen oranlarda pozitif olup MUC4, SATB2, S-100, CD34 ve desmin olgularda negatif saptandı. Bir hastanın takibinde lokal nüks izlendi (%20).

Tartışma

KDF, oldukça nadir görülmesi yanında histolojik ve radyolojik özelliklerinin birçok kemik lezyonu ile örtüşmesi nedeniyle multidisipliner yaklaşılması gereken bir antitedir (5). Benign olarak kabul edilmesine rağmen özellikle yetersiz rezeksiyon yapılan olgularda lokal nüks sık olarak gözlenmektedir (4). Ayırıcı tanısına, histopatolojik olarak benzerlik göstermesi nedeniyle, periosteal desmoid tümör, fibröz displazi, non-ossifiye fibrom, odontojenik fibrom gibi benign tümörler yanısıra ve düşük dereceli fibrosarkom gibi malign tümörler de girmektedir (4, 5).

Kaynaklar

1. WHO Classification of Soft Tissue and Bone Tumours 5th Edition. Lyon, IARC.2020.
2. Jaffe, Henry L. "Tumors and tumorous conditions of the bones and joints. " Academic Medicine 34.1 (1959) : 72.
3. Yin H, Zhang D, Wu Z, Yang X, Jiao J, Wan W, Huang Q, Zhou W, Wang T, Jianru X. Desmoplastic fibroma of the spine: a series of 12 cases and outcomes. Spine J.2014 Aug 1;14 (8) :1622-8. doi: 10.1016/j. spinee.2013.09.042. Epub 2013 Oct 23.
4. Rastogi S, Varshney MK, Trikha V, Khan SA, Mittal R. Desmoplastic fibroma: a report of three cases at unusual locations. Joint Bone Spine.2008 Mar;75 (2) :222-5.
5. Tanwar YS, Kharbanda Y, Rastogi R, Singh R. Desmoplastic Fibroma of Bone: a Case Series and Review of Literature. Indian J Surg Oncol.2018 Dec;9 (4) :585-591. doi: 10.1007/s13193-018-0767-1. Epub 2018 May 18.

PBS-077 [Kemik ve Yumuşak Doku Patolojisi] [Özet Metin]

MALİGN PERİFERİK SİNİR KILIFI TÜMÖRÜ: OLGU SERİSİ

Sıla Özlem Aktaş, Cem Çomunoğlu

Prof. Dr. Cemil Taşcıoğlu Şehir Hastanesi, Tıbbi Patoloji Anabilim Dalı, İstanbul

ÖZET

Giriş: Malign Periferik Sinir Kılıfı Tümörleri (MPSKT), yumuşak doku sarkomlarının yaklaşık %5'ini oluşturan, periferik sinir kılıfı hücrelerinden, özellikle schwann hücrelerinden kaynaklanan tümördür. MPSKT'lerin %50'si daha önceden var olan benign periferik sinir kılıfı tümöründen, özellikle nörofibromatozis tip1 ile birliktelik gösteren pleksiform nörofibromlardan gelişmektedir. İkinci sıklıkta ise periferik sinirlerden denovo gelişir. Daha nadir olarak %10 oranında ise radyasyon maruziyeti sonrası ortaya çıkar. Malign periferik sinir kılıfı kümörleri tipik olarak 20-50 yaş arası hastalarda, nadiren nörofibromatozis tip1 tanılı çocuk hastalarda ortaya çıkmaktadır. Nörofibromatozis tip1 tanılı hastalar genelde sporadik tümör gelişen hastalara göre daha gençtir. Genelde ekstremiteler ve gövdede yerleşmektedir.

Olgu: Bu seride 2016-2023 yılları arasında Prof. Dr. Cemil Taşcıoğlu Şehir Hastanesi Patoloji Kliniği'nde MPSKT tanısı almış 9 hasta retrospektif incelenerek çalışmaya dahil edildi.9 hastadan 5'i kadın 4'ü erkekti. Tümör, 2 hastada tibia, 2 hastada femur, 1 hastada humerus, 1 hastada sol el 3. parmak, 1 hastada inguinal bölge, 1 hastada boyun, 1 hastada L5 vertebra yerleşimliydi.4 hastanın nörofibromatozis tip1 tanısı vardı. Ortalama yaş 47.6 idi. Takip süresi ortalama 50 aydı. Takip esnasında 1 hastada tanıdan 2 yıl sonra femur ve beyin metastazları görüldü, 1 hastada 1 yıl içerisinde lokal nüks, hepatik fleksura yerleşimli ANNUBP ve 2 yıl sonrasında duodenum yerleşimli küçük multipl GİST'ler gelişti.1 hastada ise tanı aldıktan 2 yıl içerisinde farklı lokalizasyonlarda nörofibromlar geliştiği görüldü. Takiplerinde 7 hastada nüks ya da metastaz görülmedi.1 hasta yaygın metastazlar nedeniyle tanıdan yaklaşık 3 yıl sonra ex oldu, 8 hasta ise takiplerine rutin radyolojik görüntülemeler eşliğinde halen devam etmektedir.

Sonuç: Malign periferik sinir sılıfı tümörleri; kötü prognozlu, sık rekürrens ve metastazlar ile giden malign bir yumuşak doku tümörüdür. Tanı için spesifik bir immunhistokimya belirteci yoktur. Malign periferik sinir sılıfı tümörlerinde ayırıcı tanıda yaşanan zorluklar ve bu tümörlerin nadir görülmesi sebebiyle 9 olguluk serimizi sizlerle paylaşıyoruz.

Anahtar Kelimeler: Malign Periferik Sinir Kılıfı Tümörü, Nörofibromatozis Tip1, Sarkom, Yumuşak Doku

PBS-078 [Nefropatoloji] [Özet Metin]

IGA NEFROPATİSİNDE MONOTİPİK HAFİF ZİNCİR BİRİKİMİNİN KLİNİKOPATOLOJİK ÖNEMİ

Claudia Andrea Gomez Gonzalez[1], Banu Sarsık Kumbaracı[1], Banu Yaman[1], Derya Demir[1], Zeynep Akçalı[2], Gülay Aşçı[2], Sait Şen[1]
[1]Ege Üniversitesi Tıp Fakültesi, Patoloji Ana Bilim Dalı, İzmir
[2]Ege Üniversitesi Tıp Fakültesi, Nefroloji Ana Bilim Dalı, İzmir

ÖZET

Amaç: IgA nefropatisinde hafif zincir birikiminin klinikopatolojik önemi ve monotipik IgA (mIgA) birikiminin kemik iliği anormallikleri ile ilişkisinin açıklığa kavuşturulması, hastalığın prognozu açısından son derece önemli konulardan biridir.

Gereç ve Yöntem: 2017-2021 yılları arasında renal iğne biyopsisi yapılan 1082 olgudan taze dokuda çalışılan IF incelemesinde IgA birikimi olan 163 olgu ve ilk biyopsisinde İgA birikimi olmayan, ama kontrol biyopsisinde IgA birikimi olan bir olgu olmak üzere, toplam 164 olguda hafif zincir birikimini ve histopatolojik bulgularını retrospektif olarak inceledik. Olguları her iki hafif zincir birikiminin yoğunluk dengesine göre; lambda monotipik, lambda baskın, politipik, kappa baskın ve kappa monotipik olarak 5 gruba ayırdık. Histopatolojik değerlendirmede Oxford sınıflandırmasına göre MEST-C skoru uygulandı. Klinikopatolojik parametreler, gruplar arasında karşılaştırıldı ve mIgA birikiminin hematolojik malignite ile ilişkisi değerlendirildi.

Bulgular: Olguların yaş ortalaması 44±14 yıl olup, %65'i erkekti. Olguların sağkalım süresi 38±21 yıldır. MIgA birikim prevalansı %49 (72 olgu lambda ve 8 olgu kappa) iken, %43'ünde (70 olguda) IgA birikimi politipik olarak değerlendirildi. Serimizdeki sadece iki (%1) olguda lambda baskın politipik IgA birikimi saptanırken, hiçbirinde kappa baskınlığı bulunmadı. Gruplar arasındaki histopatolojik bulgular farklılık göstermekte idi ve mIgA birikimi olanlarda endokapiller proliferasyon daha fazla saptandı (p=0, 02). MIgA birikimi olan iki olguda myelom olduğu tespit edildi. Bu olgulardan birinin ilk yapılan böbrek biyopsisinde sadece zayıf IgA birikimi ve ardından 2 yıl sonra da kemik iliği biyopsisinde myelom tanısı saptanmıştı. Myelom tanısı aldıktan 7 yıl sonraki böbrekte ise kappa monotipik IgA birikimi bulunmuştu. Diğer olguda ise kemik iliği biyopsisinden 3 yıl sonra, böbrek biyopsisinde lambda monotipik IgA birikimi saptanmıştı.

Sonuç: Böbrek biyopsilerinin değerlendirilmesinde glomerüler mIgA birikimleriyle ilişkili IgA nefropatilerinin, sıradan IgA nefropatisinden farklı bir antite ve hematolojik bozukluklа ilişkili olabileceğinin farkında olunması önemlidir. Çünkü glomerüler mIgA birikiminin doğru olarak belirlenmesi, ayrıntılı hematolojik değerlendirme ve takip yapılmasını sağlayarak, gerek böbrek gerekse hasta sağkalımını arttıracaktır. Glomerüler mIgA birikimli IgA nefropatisiyle ilgili veriler sınırlıdır ve daha fazla araştırmaya ihtiyaç vardır.

Anahtar Kelimeler: Hafif zincir, IgA nefropatisi, monotipik, myelom

PBS-079 [Nefropatoloji] [Özet Metin]

DİYABETİK NEFROPATİ VE SOX 6 EKSPRESYON İLİŞKİSİ; GENİŞLETİLMİŞ VAKA SERİSİ

Gözde Arslan[1], Mustafa Robin Kara[1], Gökdeniz Çetinkaya[1], Ersin Or[1], Serap Demir[2], Yasemin Yuyucu Karabulut[1]
[1]Mersin Üniversitesi, Patoloji Ana Bilim Dalı, Mersin
[2]Mersin Üniversitesi, İç Hastalıkları Nefroloji Ana Bilim Dalı, Mersin

ÖZET

Amaç: Diyabetik nefropati (DN), son dönem böbrek yetmezliğine neden olan diyabetin başlıca mikrovasküler komplikasyonlarından biridir. Güncel araştırmalar, miRNA'ların DN'in ilerlemesinde önemli rolü olduğunu ve potansiyel biyobelirteçler ve terapötik hedefler olarak kullanılabileceğini göstermiştir. DN'li böbrek dokularında mir-342 ekspresyonu azalırken Sox 6'nın ekspresyonunun arttığını gösteren çalışmalar en güncel ve popüler olanlar arasındadır. Genişletilmiş vaka serimizde önceki 110 hastamıza ek olarak 48 hastada daha Sox 6 ekspresyonu hastaların klinik, laboratuvar bulguları ve histomorfolojik parametreleri ile karşılaştırmalı olarak değerlendirilmiştir.

Gereç ve Yöntem: DN tanısı biyopsi ile doğrulanan 48 hastaya ait böbrek dokusunda Sox 6'nın dokudaki ekspresyonu immünhistokimyasal olarak çalışılmıştır. Vakalar mezengial hücre proliferasyonu, mezengial matriks genişlemesi, sklerotik glomerüllerin total glomerül sayısına oranı, glomerülomegali, tübüler atrofi, tübüler bazal membran kalınlaşması, interstisyel fibrozis, interstisyel inflamasyon ve DN sınıfı açısından tekrar skorlanmıştır. İmmünohistokimyasal değerlendirme mezengial ve tübüler hücrelerde nükleer boyanma olup olmaması ve tübüler boyanma yaygınlığı olmak üzere 3 parametre üzerinden yapılmıştır. Sonuçlar, hastalara ait klinik, laboratuvar bulguları ve histomorfolojik parametreler ile karşılaştırılmıştır.

Bulgular: Önceki çalışmamızda Sox 6 tübüler boyanma yaygınlığı ile interstisyel inflamasyon arasında anlamlı fark bulunmuşken yeni çalışmamızda ek olarak hastalara ait son GFR değeri, sklerotik glomerül oranı, tübüler atrofi ve interstisyel fibrozis ile de ilişkisi görülmüştür. Sklerotik glomerül oranı ayrıca mezengial hücre boyanmasıyla da ilişkili bulunmuştur. İntertisyel fibrozis ve Sox 6 ile tübül hücrelerinde nükleer boyanma olması arasındaki ilişki ve Sox 6 ile Sınıf 4'te mezengial hücrelerde ve tübül hücrelerinde nükleer boyanma olması bu çalışmamızda da desteklenmiştir.

Sonuç: Sox 6, TGF-β1, Fibronektin, Tip IV kollajen ve PTEN promoterleri ile bağlanabilen düzenleyici bir transkripsiyon faktörüdür ve literatürde miR342'nin Sox 6'yı hedefleyerek ekspresyonunu azalttığı gösterilmiştir. MiR-342'nin aşırı ekspresyonunun hücre proliferasyonunu teşvik ettiği, hücre apoptozis ve fibrozisini inhibe ettiği bilinmektedir. Genişletilmiş vaka serimizde de Sox 6 ekspresyonunun DN patogenezindeki aşamalara etkisinin immünohistokimyasal sonucunda interstisyel fibrozis, hastalara ait prognostik parametre olarak değerlendirilen son GFR değeri ve ileri evre DN ile ilişkisini destekleyici bulgular elde edilmiştir.

Anahtar Kelimeler: Diyabetik nefropati, miRNA, Sox 6, interstisyel fibrozis, prognostik parametre

PBS-080 [Nefropatoloji]

124 LUPUS NEFRİTİNİN KLİNİKOPATOLOJİK DEĞERLENDİRMESİ

Evin Kuşsever[1], Kıvılcım Eren Erdoğan[1], Bülent Kaya[2], Bayriye Atmış[3], Aysun Karabay Bayazıt[3], Gülfiliz Gönlüşen[1], Saime Paydaş[3]

[1]Çukurova Üniversitesi, Patoloji Ana Bilim Dalı, Adana

[2]Çukurova Üniversitesi, İç Hastalıkları Ana Bilim Dalı, Nefroloji Bilim Dalı, Adana

[3]Çukurova Üniversitesi, Pediatri Ana Bilim Dalı, Nefroloji Bilim Dalı, Adana

ÖZET

Amaç: Lupus nefriti (LN), sistemik lupus eritematozusta böbrek hasarının yaygın bir nedenidir. Biz LN'nde patolojik bulgulara odaklanmayı amaçladık.

Gereç ve Yöntem: Çalışmaya toplam 38 pediatrik ve 86 yetişkin LN böbrek biyopsisi alındı. Pediatrik ve yetişkin formları karşılaştırmalı olarak değerlendirildi. Histopatolojik inceleme 2003 Uluslararası Nefroloji Derneği/Böbrek Patolojisi Derneği sistemine dayandırılmıştır.

Bulgular: Pediatrik hastaların yaş ortalaması 11, 5; erkek/kız oranı 0, 4 idi. Morfolojik sınıflandırma Sınıf I (n= 5), Sınıf II (n= 11), Sınıf III (n= 5), Sınıf IV (n=15), Sınıf V (n=2) olarak ayrıldı. Sınıf II, III, IV ve V'e göre ortalama aktivite indeksi sırasıyla 2, 5.6, 8.5 ve 1 idi. Kronisite indeksi Sınıf II, III, IV, V'e göre sırasıyla 0.09, 0, 0.78, 1 idi. Elektron mikroskobik bulgulara göre Sınıf II olgulardan biri Sınıf III, Sınıf III olgulardan biri Sınıf III+V olarak yeniden değerlendirildi. Erişkin hastaların yaş ortalaması 37; erkek/kadın oranı 0, 2 idi. Morfolojik sınıflandırma Sınıf I (n=1), Sınıf II (n=8), Sınıf III (n=19), Sınıf IV (n=51), Sınıf V (n=7) olarak ayrıldı. Sınıf I, II, III, IV ve V'ye göre ortalama aktivite indeksi sırasıyla 1, 2.2, 6.2, 10.7, 1.5 idi. Kronisite indeksi Sınıf II, III, IV ve V'ye göre sırasıyla 0.8, 0.7, 2.2, 0.5 idi. Elektron mikroskobik bulgulara göre Sınıf II olgulardan biri Sınıf IV; Sınıf III olgulardan ikisi Sınıf III + V; Sınıf IV olgulardan üçü Sınıf IV + V olarak yeniden sınıflandırıldı.

Sonuç: Proliferatif LN, pediatrik ve erişkin formlarda sırasıyla % 57 ve% 89 idi. Aktivite indeksi ve kronisite indeksi yetişkin popülasyonda pediatrik popülasyona göre daha yüksekti.

Morfolojik bulgulara rağmen pediatrik LN daha kötü prognoza sahiptir ve son dönem böbrek hastalığına ilerleme olasılığı daha yüksektir.

Anahtar Kelimeler: Lupus, nefrit, aktivite, kronisite

Giriş

Sistemik Lupus Eritematozus (SLE) birçok dokuyu etkileyebilen kronik bir hastalıktır; özellikle böbrek tutulumu klinik gidişin önemli bir belirleyicisidir. Kadın/erkek oranı erişkinde 8:1 ile 15:1 arasında değişirken; çocuklarda ise bu oran 4:3 tür. Tüm yaş gruplarında kadın eğilimi görülmektedir. Lupus nefriti (LN), lupus hastalarında en önemli morbidite ve mortalite nedenlerinden biridir; LN'li hastaların %10'unda son dönem böbrek hastalığı (SDBH) ortaya çıkacaktır. Böbrek tutulumunun erken tanısı prognoz açısından oldukça önemlidir; uygun tedavi ile 10 yıllık sağkalım %46'dan %95'e çıkmaktadır. Böbrek tutulumu hastalarda semptom olmadan da ortaya çıkabilir. Bu nedenle, tüm SLE hastaları ilk tanı anında ve takipte yılda en az bir kez böbrek tutulumu açısından değerlendirilmelidir. LN tedavi algoritması böbrek biyopsisi sınıflandırmasına dayanmaktadır. LN sınıflandırması, Dünya Sağlık Örgütü (WHO) ve Uluslararası Nefroloji Derneği / Renal Patoloji Derneği'nin önerileriyle oluşturulmaktadır. Bu çalışmanın amacı, pediatrik ve erişkin lupus nefriti hastalarında histopatolojik özellikleri klinik sonuçlarla birlikte değerlendirmektir.

Gereç ve Yöntem

Bu çalışmaya 2011-2022 yılları arasında lupus nefriti tanısı alan 38 çocuk ve 86 erişkin SLE hastası dahil edildi. Pediatrik ve erişkin gruplar karşılaştırmalı olarak değerlendirildi. Histopatolojik inceleme 2003 Dünya Sağlık Örgütü (WHO) ve Uluslararası Nefroloji Derneği/Böbrek Patolojisi Derneği sistemine göre yapıldı.

Bu sınıflandırmaya göre olgular şu şekilde sınıflandırılmıştır;

Class 1- Minimal Mezengial Lupus Nefriti

Class 2- Mezengial Proliferatif Lupus Nefriti

Class 3- Fokal Lupus Nefriti

Class 4- Diffüz Lupus Nefriti

Class 5- Membranöz Lupus Nefriti

Class 6- İleri Sklerozis Lupus Nefriti

Sonuçlar

Çalışmaya 124 pediatrik ve erişkin LN olgusu alındı.

38 pediatrik hastanın ortalama yaşı 11, 5 ve erkek/kadın oranı 0, 4 idi. Pediatrik yaştaki LN kategorileri; Class I (n: 5), Class II (n: 11), Class III (n: 5), Class IV: (n:15), Class V: (n: 2) olarak ayrıldı. Ortalama aktivite skorları Class II, III, IV ve V'e göre sırasıyla 2, 5.6, 8.5 ve 1 idi. Kronisite skorları Class II, III, IV

ve V'e göre sırasıyla 0.09, 0, 0.78, 1 idi. Elektron mikroskobik bulgulara göre Class II olgulardan biri Class III; Class III olgulardan biri Class III+V olarak yeniden sınıflandırıldı.

86 erişkin hastanın ortalama yaşı 37 ve erkek/kadın oranı 0, 2 idi. Erişkin LN kategorileri şöyleydi: Class I (n:1), Class II (n:8), Class III (n:19), Class IV (n:51), Class V (n:7). Ortalama aktivite skorları Class I, II, III, IV ve V'e göre sırasıyla 1, 2.2, 6.2, 10.7, 1.5 idi. Kronisite skorları Class II, III, IV ve V'e göre sırasıyla 0.8, 0.7, 2.2, 0.5 idi. Elektron mikroskobik bulgulara göre Class II olgulardan biri Class IV; Class III olgulardan ikisi Class III+Class V; Class IV olgulardan üçü Class IV+V olarak yeniden sınıflandırıldı.

Tartışma

Pediatrik ve erişkin toplam 124 LN klinikopatolojik özelliklerine göre değerlendirildi. Literatürde olduğu gibi hem pediatrik hem de erişkin grupta kadınlar daha sık etkilenmiştir. Hastalar çoğunlukla LN'nin proliferatif evresinde tanı aldı; bu oran çocuk ve erişkinde sırasıyla %57 ve %89 idi. Her iki yaş grubunda da önde gelen evre Class 4 idi. Pediatrik popülasyonda ortalama aktivite indeksi Class 4'te, ortalama kronisite indeksi ise sınıf 5'te en yüksekti. Bununla birlikte, erişkinlerde ortalama aktivite ve kronisite indekslerinin her ikisi de sınıf 4'te en yüksekti. Genel olarak aktivite ve kronisite skorları erişkin popülasyonda pediatrik formlardan daha yüksekti. Hastaların yaklaşık %6'sının elektron mikroskopi ile sınıf değiştirdiği ve daha ileri bir sınıfa geçtiği tespit edilmiştir. Daha hafif morfolojik bulgulara rağmen pediatrik LN daha kötü prognoza sahiptir ve son dönem böbrek hastalığına ilerleme olasılığı daha yüksektir. LN'nin erken tanısı, SDBH'yi önlemek amacıyla uygun tedavi için esastır.

Kaynaklar

1. Chen Yu, Ping Li, Xin Dang, Xuan Zhang, Yonghui Mao, Xiangmei Chen, Lupus nephritis: new progress in diagnosis and treatment, Journal of Autoimmunity, Volume 132, 2022,
2. Almaani, S., Meara, A., & Rovin, B. H. (2017). Update on Lupus Nephritis. Clinical journal of the American Society of Nephrology : CJASN, 12 (5), 825–835. https://doi. org/10.2215/CJN.05780616
3. Schwartzman-Morris J, Putterman C: Gender differences in the pathogenesis and outcome of lupus and of lupus nephritis. Clin Dev Immunol 2012: 604892, 2012
4. Alarcón GS: Multiethnic lupus cohorts: what have they taught us? Reumatol Clin 7: 3–6, 2011
5. Chen YE, Korbet SM, Katz RS, Schwartz MM, Lewis EJ; Collaborative Study Group: Value of a complete or partial remission in severe lupus nephritis. Clin J Am Soc Nephrol 3: 46–53, 2008

PBS-081 [Kemik ve Yumuşak Doku Patolojisi] [Özet Metin]

YAĞ DOKUSU TÜMÖRLERİNDE MOLEKÜLER TESTLERİN TANIYA KATKISI: 1211 OLGUDAN OLUŞAN TEK MERKEZLİ ÇALIŞMA

Sevdenur Özdüzgün Polat, Servet Güreşci

Sağlık Bilimleri Üniversitesi, Bilkent Şehir Hastanesi Tıbbi Patoloji Laboratuvarı, Ankara

ÖZET

Giriş ve Amaç: Yağ dokusu tümörleri (YaDT) yumuşak dokunun en sık görülen tümörleridir. Amacımız bölümümüzde tanı alan YaDT'lerinde güncel literatür eşliğinde moleküler test ihtiyacını gözden geçirmektir.

Gereç ve Yöntem: Şubat 2019- Temmuz 2023 tarihleri arasında bölümümüzde YaDT tanısı almış tüm olgular hastane bilgi yönetim sistemi (HBYS) üzerinden tarandı. Klinik, immunhistokimyasal (İHK) ve moleküler veriler HBYS üzerinden kaydedildi. Olgular Dünya Sağlık Örgütü (DSÖ) yumuşak doku tümörleri (YDT) 2020 sınıflamasına göre kategorize edildi. Gerekli durumlarda HE boyalı lamlar, İHK testler ve FISH sonuçları yeniden değerlendirildi.

Bulgular: Belirlediğimiz kriterlerde 1211 olgu saptandı. Biyopsi ve rezeksiyonda tanı alan tüm YDT'lerin %24, 8'ini (1211/4867) YaDT oluşturmaktaydı. K/E oranı 0, 61 (459/752) idi. Tüm YaDT'lerinde yaş ortalaması 49 (2-95) iken benign YaDT'de 46 (4-95), liposarkomlarda 57 (12-83) idi. Konvansiyonel lipomlarda yaş ortalaması 49 (4-95), anjiyolipomlarda 44 (21-72), iğsi hücreli/pleomorfik lipomlarda 35 (15-73), lipoblastomlarda 2 ve hibernomda 17, iyi diferansiye liposarkomlarda 56 (26-83), dediferansiye liposarkomlarda 61 (33-76), miksoid liposarkomlarda 45 (41-53), pleomorfik liposarkomda 57, liposarkom NOS tanısı alanlarda ise 50 (12-73) idi. YaDT'lerinin %7, 1'i (86/1211) malign iken %92, 9'u (1125/1211) benign idi. Benign YaDT'lerin %76, 7'si (929/1125) konvansiyonel lipom, %14, 8'i (167/1125) anjiyolipom/fibrolipom, %2, 3'ü (26/1125) iğsi hücreli/pleomorfik lipom, %0, 1'i (2/1125) lipoblastom, %0, 08'i (1/1125) hibernom tanısı almıştı. Malign YaDT'nin ise %46, 5'i (40/86) iyi diferansiye liposarkom, %39, 5'i (34/86) dediferansiye liposarkom, %3, 4'ü (3/86) miksoid liposarkom, %1, 1'i (1/86) pleomorfik liposarkom, %9, 3'ü (8/86) liposarkom NOS tanısı almıştı. İyi diferansiye ve dediferansiye liposarkomların %35, 1'i (26/74) retroperitonda, %14, 8'i (11/74) ekstremitede, %6, 7'si (5/74) spermatik kordda ve %43, 2'si (32/74) diğer lokalizasyonlardaydı. Miksoid liposarkomların ise tamamı ekstremite yerleşimli idi. Dediferansiye liposarkomların %85, 2'si (29/34) yüksek dereceli olup bunların 4 yıllık takipleri sırasında %13, 7'sinde (4/29) nüks saptandı. Retroperiton yerleşimli olgularda 3 sene, ekstremite yerleşimli olguda ise 1 sene sonra lokal nüks görüldü. Nüks eden dediferansiye liposarkom olgularının %75'inin (3/4) ilk tanısı dediferansiye liposarkom, %25'inin (1/4) ise iyi diferansiye liposarkom iken 3 yıl sonra retroperiton lokal nüksü dediferansiye liposarkom idi.86 liposarkom olgusunun %86'sı (74/86) iyi/dediferansiye liposarkom olup %47, 2'sine (35/74) FISH yöntemle MDM2 çalışması yapılmıştı. Bu olguların %97, 1'inde (34/35) morfolojik özellikler iyi/dediferansiye liposarkom ile uyumlu iken

bir olgu inflamatuar tip iyi diferansiye liposarkom olup tanıyı kesinleştirmek için MDM2 çalışılmıştı. Miksoid liposarkom tanısı alan %3, 4 (3/86) olguya ise bölümümüzde FUS::DDIT3 füzyonu bakılamadığı için klinik ve histomorfolojik olarak tanı konmuştu. Miksoid liposarkom tanısı alan %33, 3 (1/3) olguda bir yıl sonra metastaz saptandı. İlk tanı ekstremite yerleşimli iken metastazı plevra yerleşimliydi. Tüm liposarkomlardan %9, 3 (8/86) olguda (bir olguda NGS yöntemle geniş füzyon paneli çalışılmış olmasına rağmen) tiplendirme yapılamamıştı. Bunların %50'si (4/8) retroperiton, %25'i (2/8) batın, %12, 5'i (1/8) pelvis, %12, 5'i (1/8) vulva yerleşimli idi. Bu olguların makroskopik incelemesinde en büyüğü 16 cm, en küçüğü 5 cm çaptaydı.

Sonuç: Serimizde YaDT sıklık, ortalama yaş ve yerleşim açısından literatürle benzerlik göstermektedir. Dediferansiye liposarkom tanısı alan olgularda takipler sırasında %11, 7'sinde (4/34) nüks gelişirken metastaz saptanmadı. Bu oranlar literatürlerle karşılaştırıldığında literatüre göre daha düşük olduğu görüldü. Bunun sebebinin ise hastaların uzun vadeli takip edilmemiş olmasından kaynaklı olduğu düşünüldü. Serimizde liposarkomlar içinde morfolojik özellikler ve moleküler test uyumu yüksek idi (34/35). Sıklıkla YaDT tanısında morfolojik özellikler tek başına yeterli olmasına rağmen (%89, 5- 77/86) iyi/dediferansiye liposarkomlarda MDM2 amplifikasyonu tanıyı destekler niteliktedir. Serimizde morfolojik özellikler ve moleküler çalışmalar ile tanı verilemeyen ve ileri moleküler test gerektiren olgu oranı tüm YaDT içinde %0, 6 (8/1211), liposarkomlar içinde ise %9, 3'tür (8/86).

Anahtar Kelimeler: Lipom, liposarkom, yağ dokusu tümörleri

PBS-082 [Kemik ve Yumuşak Doku Patolojisi]

KONDROBLASTOMLA 40 YIL, TEK MERKEZ DENEYİMİ

Melih Çağlayan[1], Başak Doğanavşargil[1], Hüseyin Kaya[2], İpek Tamsel[3], Murat Sezak[1], Remide Arkun[3], Dündar Sabah[2], Gülçin Başdemir[4], Fikri Öztop[1]

[1]Ege Üniversitesi Tıp Fakültesi Tıbbi Patoloji Anabilim Dalı, İzmir
[2]Ege Üniversitesi Tıp Fakültesi Ortopedi ve Travmatoloji Anabilim Dalı Ana Bilim Dalı, İzmir
[3]Ege Üniversitesi Tıp Fakültesi Radyodiagnostik Anabilim Dalı, İzmir
[4]İstanbul Galata Üniversitesi Diş Hekimliği Fakültesi, İstanbul

ÖZET

Amaç: Kondroblastom, tüm kemik tümörlerinin %1'inden azını oluşturan nadir bir kıkırdak tümörüdür. Genellikle immatür iskelette, uzun kemiklerde ve sıklıkla epifizde görülür ancak yaş ve tutulum bölgesi değişkenlik gösterebilir.

Gereç ve Yöntem: Merkezimizde 1983-2023 yılları arasında Dünya Sağlık Örgütü tanı kriterlerine göre "Kondroblastom" tanısı almış olgular arasından demografik bilgilerine ulaşılabilen 65 olgu çalışmaya alınmıştır.

Bulgular: Olgulara ait 94 biyopsi kaydı mevcuttu. Olguların %56.9 u (n=37) erkek; medyan yaş 18±11.4'. tü (dağılım: 5-60 yaş). En sık görülen bölgeler femur (n=22, %33.8), tibia (%18.5), humerus (%13.8), ve pelvik kemikler (%9, 2) olup nadir olgularda kalkaneus, ayak kemikleri, fibula (her biri %3, 1, n=2) ve el, patella, ulna, vertebra ve skapula yerleşimi (her biri %1.5, n=1) kaydedildi. Histolojik olarak olguların %18, 5'unda sekonder anevrizmal kemik kisti gelişimi izlendi. Otuz yaş altında izlenen tümörlerin (n=54, %83, 1) %91'i uzun kemiklerde izlenirken yassı ve küçük kemiklerde izlenen tümörlerin sıklıkla (%54, 5, n=6) 30 yaş üstünde ortaya çıktığı görüldü. (p= 0, 013, ki-kare).

Sonuç: Kondroblastom tipik histolojik bulgulara sahip bir tümör olmakla birlikte kıkırdak komponentinin az görülmesi, eşlik eden sekonder anevrizmal kemik kisti komponenti ve dev hücrelerden zengin histolojisi nedeniyle ayırıcı tanıda güçlük çekilebilen bir tümördür. Çalışmamız nadir görülen bu tümörün demografik verilerini ortaya koyan bir pilot çalışma niteliğinde olup sıklıkla 30 yaş altında görülmekle birlikte özellikle ulna, el-ayak kemikleri ve pelvik kemikler gibi nadir görülen lokalizasyonlarda daha ileri yaşta görülebileceğinin akılda tutulması için sunulmuştur.

Anahtar Kelimeler: Anevrizmal kemik kisti, femur, immatür iskelet, kondroblastom

Amaç

Kondroblastom kemik tümörleri içinde %1'den az oranda görülen, genellikle epifiz yerleşimli, daha nadiren apofiz yerleşimli olabilen bir tümördür. Histopatolojik olarak eozinofilik sitoplazmalı nükleer oluklanmalar içeren ve birbirinden genellikle ayrık duran iyi sınırlı oval-yuvarlak kondroblastik hücrelerin oluşturduğu kordonlar, tabakalar; eozinofilik kondroid matriks adaları, osteoklast benzeri dev hücreler, kümes teli kalsifikasyon ve nekroz alanları ile karakterlidir. Kümes teli kalsifikasyon tümörde izlenen zengin retiküler ağın üzerine kalsiyum çökmesi sonucu oluşur (1) (Resim 1) Bu kalsifikasyon hücre beslenmesini bozarak doku nekrozlarına da yol açmaktadır. Kondroblastomda H3F3B mutasyonu saptanmıştır (2,3). Kondroblastomun immatür iskelette görülme ihtimali daha fazla olmasına karşın daha ileri yaşlarda da görülebilmektedir. En sık görülen bulgu ağrıdır ancak klinik bulgular tümörün yerleşim yerine bağlı olarak değişkenlik gösterebilir (1). Tedavisi küretaj ve greftleme veya sementlemedir (1). Nadir de olsa akciğer metastazları (%1) tanımlanmıştır (1,4). Lokal nüks oranı %8-35 oranında bildirilmektedir (5,6). Radyolojik olarak iyi sınırlı, sklerotik kenarlı, litik coğrafik lezyonlar olarak görülürler (1). Yerleşim yeri, radyolojik ve histolojik bulgular, eşlik eden anevrizmal kemik kisti, nüks ve akciğer metastazlar yapabilmesi nedeniyle ayırıcı tanıda zorluğa yol açabilirler. Histolojik olarak kistik alanları nedeniyle "anevrizmal kemik kisti", osteoklast tipi dev hücreler içerebilmesi ve eozinofilik sitoplazması nedeniyle "Kemiğin dev hücreli tümörü", hücre morfolojisi nedeniyle

"Kondromiksoid fibrom" veya "Langerhans hücre histiyositozu" ile karışabilir. Radyolojik ayırıcı tanısına ise "Berrak hücreli kondrosarkom" ile daha nadiren "Kondroblastom benzeri osteosarkom" girer. Anevrizmal kemik kistinin genellikle metafiz yerleşimli olması, USP6 gen rearanjmanı içermesi; dev hücreli tümörün matür iskelette görülmesi ve dev hücreli tümördeki esas neoplastik komponent olan mononükleer hücreler ile dev hücrelerin nükleuslarının idantik oluşu, H3F3A pozitifliği; kondromiksoid fibromda makrofajdan zengin septalarla ayrılmış lobüller içeren yapı, yıldızsı hücrelerin varlığı, H3F3B negatifliği; Langerhans hücre histiyositozunda CD1a, Langerin pozitifliği; berrak hücreli kondrosarkomun daha berrak, daha geniş sitoplazmalı atipik hücreler içermesi ve 3.-4. dekatta daha sık görülmesi, kondroblastom benzeri osteosarkomdaki atipi ve osteoid matriks yapımı ve H3F3B negatfiliği ayırıcı tanıda fayda sağlayan özelliklerdir (1). Bu çalışmada merkezimizde tanı alan olguların dökümünün yapılması, eşlik eden anevrizmal kemik kisti, nüks, metastaz ve malign transformasyon oranlarının tespiti amaçlanmıştır.

Gereç ve Yöntem

Merkezimizde 1983-2023 yılları arasında Dünya Sağlık Örgütü tanı kriterlerine göre "Kondroblastom" tanısı almış olgular geriye dönük olarak yazılı kayıtlar ve elektronik hastane bilgi sisteminden tarandı. Demografik bilgilerine ulaşılabilen 65 olgu çalışmaya alındı, yaş, cinsiyet, lokalizasyon ve eşlik eden bulgular istatistiksel olarak nonparametrik testlerle karşılaştlrıldı.

Bulgular

Olgulara ait 94 biyopsi kaydı mevcuttur. Olguların %56,9 u (n=37) erkek; medyan yaş 18±11.4'tü (dağılım: 5-60 yaş). En sık görülen bölgeler femur (n=22, %33,8), tibia (%18.5), humerus (%13,8), ve pelvik kemikler (%9,2) olup nadir olgularda kalkaneus, ayak kemikleri, fibula (her biri %3,1, n=2) ve el, patella, ulna, vertebra ve skapula yerleşimi (her biri %1.5, n=1) kaydedildi. Otuz yaş altlnda izlenen tümörlerin (n=54, %83,1) %91'i uzun kemiklerde izlenirken yassı ve küçük kemiklerde izlenen tümörlerin sıklıkla (%54,5, n=6) 30 yaş üstünde ortaya çıktlğı görüldü. (p= 0,013, ki-kare) (Grafik 1-6). Histolojik olarak olguların %18,5'unda sekonder anevrizmal kemik kisti gelişimi izlendi. (Resim 2). Kalkaneus yerleşimli tümörlerin ikisinde de anevrizmal kemik kisti gelişmiş olması dikkat çekiciydi. İlk biyopside anevrizmal kemik kisti tanısı alıp takip eden biyopsilerinde kondroblastom tanısı alan olgu bulunmamaktaydı. Tüm olgularda zengin bir retiküler ağ varlığı dikkati çekti (Resim 1). Kondroid komponent oranı olgular arasında değişkenlik göstermekteydi (Resim 2). Akciğer metastazı yapmış olgu izlenmedi. Üç olgunun nüksettiği (%4,6) görüldü. Nüks olgularının ikisi kadın biri erkek olup olgulardan ikisinde tümör lokalizasyonu pelvik kemikler, diğerinde tibia idi. Olgulardan birinde ilk tanısından 11 yıl sonra diğerlerinde 13 ay ve 15 ay sonra nüks geliştiği görüldü. Kayıtlarda 11 yıl sonra nüks eden olgunun multifokal tümöre sahip olduğu ve malign transformasyon gösterdiği notlarına rastlandı ancak retrospektif olarak multifokal kondroblastom tanısı verilen bu olgunun histolojik bulguları kondroblastom yönünde düşündürmekle birlikte mutasyon analizi ile doğrulanmasına ihtiyaç olduğunu sonucuna ulaşıldı.

Tartışma ve Sonuç

Kondroblastom tipik histolojik bulgulara sahip bir tümör olmakla birlikte kıkırdak komponentinin az görülmesi, eşlik eden sekonder anevrizmal kemik kisti komponenti, dev hücrelerden zengin histolojisi, radyolojik olarak heterojenitesi, yerleşim yerleri ile ilişkili farklı klinik bulgular göstermesi ve PET-BT'de sinyal artlşına yol açması nedeniyle ayırıcı tanıda güçlük çekilebilen bir tümördür. Histolojik olarak kondroid komponentin az oluşu ayırıcı tanı güçlüğüne yol açmakla birlikte "kümes teli kalsifikasyonların" varlığı, retikulumdan zengin hücresel çatlsı histolojik olarak değerli bir ipucudur. Serimizdeki olgularda eşlik eden anevrizmal kemik kisti oranı %18; nüks oranı %4,6'dır ve literatüre göre daha düşük oranlardadır. Çalışmamız nadir görülen bu tümörün demografik verilerini ortaya koyan bir pilot çalışma niteliğinde olup sıklıkla 30 yaş altlnda görülmekle birlikte özellikle ulna, el-ayak kemikleri ve pelvik kemikler gibi nadir görülen lokalizasyonlarda ve yassı kemiklerde daha ileri yaşta görülebileceğinin akılda tutulması için sunulmuştur.

Kaynaklar

1. WHO Classification of Tumours Editorial Board eds. Soft tissue and bone tumours. 5th edition, Lyon: IARC; 2020.
2. Behjati S, Tarpey PS, Presneau N, Scheipl S, Pillay N, Van Loo P, Wedge DC, Cooke SL, Gundem G, Davies H, Nik-Zainal S, Martin S, McLaren S, Goodie V, Robinson B, Butler A, Teague JW, Halai D, Khatri B, Myklebost O, Baumhoer D, Jundt G, Hamoudi R, Tirabosco R, Amary MF, Futreal PA, Stratton MR, Campbell PJ, Flanagan AM. Distinct H3F3A and H3F3B driver mutations define chondroblastoma and giant cell tumor of bone. Nat Genet. 2013 Dec;45(12):1479-82.
3. Mu H, Jiang Y, Xue L, Hua Y, Lin J, Cai Z. H3.3 K36M Mutation as a Clinical Diagnosis Method of Suspected Chondroblastoma Cases. Orthop Surg. 2021 Apr;13(2):616-622. doi: 10.1111/os.12878. Epub 2021 Feb 23. PMID: 33620145; PMCID: PMC7957386.
4. Focaccia M, Gambarotti M, Hakim R, Paioli A, Cesari M, Spazzoli B, Spinnato P, Donati D, Rocca M, Longhi A. Chondroblastoma's Lung Metastases Treated with Denosumab in Pediatric Patient. Cancer Res Treat. 2021 Jan;53(1):279-282. doi: 10.4143/crt.2020.384. Epub 2020 Aug 6. PMID: 32777878; PMCID: PMC7812007.
5. Özer D, Arıkan Y, Gür V, Gök C, Akman YE. Chondroblastoma: An evaluation of the recurrences and functional outcomes following treatment. Acta Orthop Traumatol Turc. 2018 Nov;52(6):415-418. doi: 10.1016/j.aott.2018.07.004. Epub 2018 Sep 22. PMID: 30249436; PMCID: PMC6318575.
6. Mashhour MA, Abdel Rahman M. Lower recurrence rate in chondroblastoma using extended curettage and cryosurgery. Int Orthop. 2014 May;38(5):1019-24. doi: 10.1007/s00264-013-2178-9. Epub 2013 Nov 19. PMID: 24248272; PMCID: PMC3997782.

PBS-083 [Kemik ve Yumuşak Doku Patolojisi] [Özet Metin]

SOLİTER FİBRÖZ TÜMÖR: 43 OLGUNUN RETROSPEKTİF DEĞERLENDİRİLMESİ

Zehra Ecem Ertepe Özer, Aslı Kahraman
İzmir Katip Çelebi Üniversitesi Atatürk Eğitim ve Araştırma Hastanesi, Tıbbi Patoloji Anabilim Dalı, İzmir

ÖZET

Amaç: Soliter fibröz tümör; erişkinlerde görülen, başta plevra olmak üzere herhangi bir bölgede lokalize olabilen, benign veya malign davranış özelliği gösterebilen mezenkimal bir tümördür. Çalışmamızda soliter fibröz tümör (SFT) tanılı olgularımızın, histopatolojik, immunohistokimyasal ve klinik bulgularını güncel literatür eşliğinde değerlendirmeyi amaçladık.

Gereç ve Yöntem: 2006–2022 yılları arasında kliniğimizde SFT tanısı almış 43 olgu retrospektif olarak incelendi. Klinik bulgulara ve takip bilgilerine hastane bilgi yönetim sistemi üzerinden ulaşıldı. Daha önceki kriterlerde belirtilen hücreselik artışı, atipi, nekroz, infiltratif patern varlığına göre olguların malign SFT veya benign SFT tanıları mevcuttu. Bu olgular ayrıca Dünya Sağlık Örgütü (DSÖ) 2020 Yumuşak Doku ve Kemik Tümörleri kitabında belirtilen risk tahmin modeline göre tümör boyutu, tümör nekrozu, mitoz ve yaş parametrelerine göre düşük, orta ve yüksek risk kategorilerine ayrıldı. Bu modele göre sınıflandırılan olguların takiplerindeki metastaz ve nüks bilgilerine ulaşılıp bu modelleme ile korelasyonu araştırıldı. Olgular lokalizasyon ve Ki-67 proliferasyon indeksi açısından ayrıca değerlendirildi.

Bulgular: 43 olgunun 28'i (%65.1) erkek, 15'i (%34.8) kadın olup, ortalama yaş 50.2'dir. Tümör boyutu ortalama 7.4 cm'dir (1.3 cm-25 cm). Tümörlerin 12'si (%27.2) baş boyun, 9'u (%20 .4) intrakraniyal, 8'i (%18.1) mediastinal, 4'ü (%9) intraabdominal, 4'ü (%9) pelvis, 3'ü (%6.8) gövde, 1'i (%2.2) paratestiküler, 1'i (%2.2) mide, 1'i (%2.2) tiroid yerleşimlidir. Olguların 15'ine (%34.8) sadece histopatolojik parametrelere bakılarak malign SFT tanısı verilmiştir. Malign SFT tanısı alan hastaların takiplerinde 7'sinde (%46.6) metastaz, 6'sında (%40) nüks saptanmış olup 2 hastada (%13.3) nüks veya metastaz saptanmamıştır. Risk tahmin modeline göre bakıldığında ise tüm olguların 21'i (%52.5) düşük risk, 10'u (%25) orta risk ve 9'u (%22.5) yüksek risk kategorisindedir. Yüksek risk kategorisindeki 9 olgunun 8'i histopatolojik kriterlere göre malign SFT tanısı almıştır. Yüksek risk grubunda yer alan 9 olgunun 7'sinde metastaz, 1'inde nüks saptanmıştır. Bir olgunun takibinde ise nüks veya metastaz saptanmamış olup bu olgu histopatolojik kriterlere göre benign SFT tanısı almıştır.

Olgular bu modellemede yer almayan Ki-67 proliferasyon indeksi açısından Paola Collini ve ark.'nın yapmış olduğu çalışmaya göre ayrıca değerlendirilmiştir (<%10: düşük risk, %10-30: orta risk, >%30: yüksek risk). Çalışmamızdaki histopatolojik olarak malign SFT tanısı alan olguların Ki-67 proliferasyon indeksi ortalama %21 bulunmuştur. Bu olgulardan metastaz yapmış olanların ortalama Ki-67 proliferasyon indeksi %32.5, nüks yapmış olanların ortalama Ki-67 proliferasyon indeksi %13.5 olarak bulunmuştur.

Sonuç: Soliter fibröz tümör malign davranış özelliği gösterebilmesi ve serimizde olduğu gibi atipik lokalizasyonlarda görülebilmesi nedeniyle akılda tutulması gereken bir antitedir. Çalışmamızda; DSÖ 2020 Yumuşak Doku ve Kemik Tümörleri kitabında belirtilen risk tahmin modelleme sistemi, malign SFT'lerin nüks ve metastaz davranışını öngörme açısından korele bulunmuştur. Literatür ve DSÖ 2020 Yumuşak Doku ve Kemik Tümörleri kitabına göre rekürrens oranları yaklaşık %10-40 arasında olup çalışmamızdaki %30.2 rekürrens oranı literatür ile uyumludur. Ki-67 proliferasyon indeksinin soliter fibröz tümörlerde malign davranışı öngörmesi açısından değerli olabileceği düşünülmüş olup, bu açıdan daha fazla destekleyici çalışma gerekmektedir.

Anahtar Kelimeler: Fibröz, soliter, tümör, yumuşak

PBS-084 [Kemik ve Yumuşak Doku Patolojisi] [Özet Metin]

SİNOVYAL SARKOM TANISINDA İMMÜNOHİSTOKİMYASAL SS18-SSX ANTİKORUNUN DOĞRULUĞU

Serhat Kaymaz[1], Ayşe Mine Önenerk Men[1], Zeynep Betül Erdem[2], Ayşim Büge Öz[3], Nil Çomunoğlu[1]
[1]İstanbul Üniversitesi-Cerrahpaşa, Cerrahpaşa Tıp Fakültesi, Tıbbi Patoloji Ana Bilim Dalı, İstanbul
[2]Başakşehir Çam ve Sakura Şehir Hastanesi, Tıbbi Patoloji Ana Bilim Dalı, İstanbul
[3]Pathern Laboratuarları, İstanbul

ÖZET

Amaç: Sinoviyal sarkom (SS), genç erişkinlerde, ekstremitelerde görülen yumuşak doku sarkomudur. Patognomonik olarak bu tümörler, t (X;18) (p11;q11) gösterirler, bunun sonucunda SS18-SSX rearanjmanı görülür. Ayırıcı tanıda rutin olarak kullanılan immünohistokimyasal belirteçler yeterince sensitif ve spesifik değildir. Bu nedenle moleküler yöntemlere sıklıkla başvurulur. Yakın zamanda tanımlanan sensitivitesi ve spesifitesi yüksek SS18-SSX immünhistokimyasal belirteci, SS tanısında SS18 floresan in situ hibridizasyon (FISH) testine alternatif bir yöntem olarak öne çıkmaktadır. Çalışmamızda SS18-SSX immünhistokimyasal belirtecinin sensitivitesi ve spesifitesini FISH testi ile karşılaştırarak göstermeyi amaçladık.

Gereç ve Yöntem: Çalışmaya toplam 54 vaka dahil edilmiştir. İmmünhistokimyasal olarak SS18-SSX (E9X9V) Rabbit mAb

klonu kullanılmıştır. Önceden FISH testi ile SS18 rearanjmanı pozitif saptanan 20 sinovyal sarkom vakası, FISH testi ile SS18 rearanjmanı negatif saptanan 11 andiferansiye sarkom vakası, FISH testi yapılmamış 6 sinovyal sarkom vakası; ek olarak sinovyal sarkomun histopatolojik ayırıcı tanısında yer alan 7 dermatofibrosarkom protuberans (DFSP), 5 malign periferik sinir kılıfı tümörü (MPSKT), 5 soliter fibröz tümör (SFT) vakasına immünhistokimyasal olarak SS18-SSX belirteci çalışılmıştır. Her vaka için boyanma yoğunluğu zayıf-orta-yoğun olarak ve boyanma yaygınlığı tümör hücrelerinin nükleer boyanma oranına bakılarak 0 (0%), 1 (<5%), 2 (5-25%), 3 (26-50%), 4 (51-75%), 5 (76-100%) olarak skorlanmıştır. Uygulanan prob Abbott-Vysis SS18 BreakApart FISH Probe olup 18q11.2 lokusü çalışılmıştır.100 hücre değerlendirilmiştir, pozitiflik için eşik değer %20 kabul edilmiştir.

Bulgular: FISH testi ile SS18 rearanjmanı pozitif saptanan 20 SS vakasının 19'u 5+, 1'i 4+ yaygınlıkta, 18'i (90%) yoğun, 2'si (10%) orta olarak saptandı. FISH çalışılmamış 6 SS olgusunun 6'sında (100%) 5+ yaygınlıkta ve yoğun boyanma izlendi. Çalışmaya dahil edilen andiferansiye sarkom, DFSP, MPSKT, SFT olgularının hiçbirinde boyanma saptanmadı.

Sonuç: Çalışmamızda SS vakalarının tamamının pozitif boyanması, FISH ile SS18 rearanjmanı negatif saptanan andiferansiye sarkom vakalarının ve histopatolojik olarak ayırıcı tanıda yer alan diğer vakaların negatif olması, SS18-SSX immünhistokimyasal belirtecinin sensitivitesi (100%) ve spesifitesi (100%)'nin yüksek olduğunu göstermiştir. Sonuç olarak SS için patognomonik olan t (X;18) (p11;q11) gösterilmesinde moleküler ve sitogenetik yöntemlere alternatif olarak immünhistokimyasal SS18-SSX belirteci kullanılabilir.

Anahtar Kelimeler: Sinovyal sarkom, SS18-SSX, SS18 FISH

PBS-085 [Kemik ve Yumuşak Doku Patolojisi]

YUMUŞAK DOKU SARKOMLARINDA İMMÜNOHİSTOKİMYASAL PRDM-10 EKSPRESYONU

Özge Ağtaş Mıstık[1], *Hamide Sayar*[2]
[1]Osmaniye Devlet Hastanesi, Tıbbi Patoloji Bölümü, Osmaniye
[2]Mersin Üniversitesi Tıp Fakültesi Hastanesi, Tıbbi Patoloji Anabilim Dalı, Mersin

ÖZET

Amaç: Yumuşak doku tümörleri büyük, heterojen bir neoplazm grubunu oluşturur. PRDM proteinlerini, hücre çoğalmasında, farklılaşmasında, neoplastik dönüşümde görevli sinyallerin iletilmesinde önemli bir role sahiptir. PRDM10, bu ailenin az çalışılmış bir üyesidir. Çalışmada amacımız PRDM10'un ekspresyonunu değerlendirip tümörler arasındaki farklılıkları belirlemektir. Çalışmamız yumuşak dokularda PRDM10 ekspresyonunu bu kadar geniş örneklem serisinde değerlendiren ilk çalışma olup, immünohistokimyasal olarak değerlendiren sınırlı çalışmalardandır.

Gereç ve Yöntem: Mersin Üniversitesi Tıp Fakültesi Hastanesi Tibbi Patoloji Anabilim Dalı'nda 2013-2020 arasında tanı almış tüm yumuşak doku sarkomları (118 olgu) çalışmaya alınmıştır. Bu çalışma, Mersin Üniversitesi Tıp Fakültesi Klinik Araştırmalar Etik Kurulu tarafından, 07.08.2019 tarihinde, 2019/333 numaralı karar ile onay almıştır. Hem nükleer hem de sitoplazmik PRDM10 immünoreaktivitesinin yoğunluğu ve kapsamı semikantitatif olarak derecelendirilmiştir.

Bulgular: Boyanan hücrelerin tüm tümör hücrelerine oranına bakıldığında 22 tümör pozitif sonuç vermiş olup bunların 9 tanesi indiferansiye pleomorfik sarkomdur. Miksoid değişikliğin PRDM10 boyanma yüzdesi, boyanma yoğunluğu ve boyanma skoru ile arasında istatistiksel olarak anlamlı ilişki elde edilmiştir (sırasıyla p değerleri: p=0, 018, p=0, 017, p=0, 017). Miksoid değişiklik olan tümörlerde PRDM10 ekspresyonu daha yüksek olarak bulunmuştur.

Multinükleer tümör dev hücreleri ile PRDM10 boyanması arasında anlamlı ilişki saptanmıştır (p=0, 034). Multinükleer tümör dev hücreleri bulunduran tümörler daha çok PRDM10 ekspresyonu göstermektedirler.

PRDM10 ekspresyonu gösteren tümörlerde cerrahi sınır ve boyanma yoğunluğu karşılaştırıldığında anlamlı farklılık görülmüştür (p=0, 032). Cerrahi sınır pozitifliği olan olgularda PRDM10 ekspresyonu daha düşüktür.

Sonuç: Çalışmamızda miksoid değişiklik, multinükleer tümör dev hücreleri ve cerrahi sınır ilişkisi ile PRDM10 boyaması arasında ilişki elde edilmiştir. Literatürde PRDM10 proteinini immünohistokimyasal olarak sarkomlarda değerlendiren az sayıda çalışma vardır. Bizim çalışmamız yumuşak dokularda literatürdeki çalışmalara göre en büyük örnekleme sahip çalışma olup immünohistokimyasal değerlendirmenin yapıldığı ikinci çalışmadır. Yapılan çalışmalar ve bizim çalışmamız PRDM-10 için moleküler yöntemlerin spesifitesinin immünohistokimyasal yöntemlere kıyasla daha yüksek olduğunu ve immünohistokimyanın moleküler yöntemlerle korele edilmesi gerektiğini düşündürmüştür.

Anahtar Kelimeler: İndiferansiye pleomorfik sarkom, PRDM10, Tristanin, yumuşak doku.

Amaç

Yumuşak doku tümörleri büyük ve heterojen bir neoplazm grubunu oluşturur. PRDM proteinleri, hücre çoğalmasını ve farklılaşmasını ve sonuç olarak neoplastik dönüşümü kontrol eden sinyallerin iletilmesinde çok önemli bir role sahiptir. PRDM10, PRDM protein ailesinin az sayıda çalışma yapılmış bir üyesidir. Çalışmada amacımız PRDM10'un yumuşak doku sarkomlarında ekspresyonunu değerlendirip tümörler arasındaki farklılıkları belirlemektir. Çalışmamız yumuşak dokularda PRDM10 ekspresyonunu bu kadar geniş örneklem serisinde değerlendiren ilk çalışma olup, immünohistokimyasal olarak değerlendiren sınırlı çalışmalardandır.

Gereç ve Yöntem

Mersin Üniversitesi Tıp Fakültesi Sağlık Uygulama ve Araştırma Hastanesi Tıbbi Patoloji Anabilim Dalı'nda 2013-2020 yılları arasında yumuşak doku sarkomu tanısı alan 118 olgu çalışmaya alınmıştır. Bu çalışma, Mersin Üniversitesi Tıp Fakültesi Klinik Araştırmalar Etik Kurulu tarafından, 07.08.2019 tarihinde, 2019/333 numaralı karar ile onay almıştır. Hem nükleer hem de sitoplazmik PRDM10 immünoreaktivitesinin yoğunluğu ve kapsamı semikantitatif olarak derecelendirilmiştir. İstatistiksel analiz için tümörde boyanma yüzdesi ile boyanma yoğunluğunun çarpımı sonucu alınan değerler (0, 1, 2, 3, 4, 6, 9) gruplara ayrılarak kategorilendirilmiştir. Klinikopatolojik parametreler ile PRDM10 antikorunun boyanma sonuçları Ki-kare testi ile değerlendirilmiştir.

Bulgular

Boyanan hücrelerin tüm tümör hücrelerine oranına bakıldığında yirmi iki tümör pozitif sonuç vermiş olup bunların 9 tanesi indiferansiye pleomorfik sarkomdur. Yirmi iki pozitif olgunun on biri zayıf, dördü orta, yedisi kuvvetli boyanma göstermiştir. Yirmi iki pozitif tümör olgusunun dokuzu indiferansiye pleomorfik sarkom olup bunlardan ikisi miksoid alanlar içeren, biri ise myojenik diferansiyasyon gösteren olarak tanı almıştı. Yirmi iki pozitif tümör olgusunun ikisi miksoid liposarkom, ikisi dediferansiye liposarkom, biri monofazik fibröz tip sinovial sarkom, biri ekstraskeletal miksoid kondrosarkom, biri embriyonel tip rabdomyosarkom, biri anjiosarkom, biri epiteloid malign periferik sinir kılıfı tümörü, biri epiteloid sarkom, biri leiomyosarkom, biri düşük dereceli fibromiksoid sarkom, biri de yüksek dereceli miksofibrosarkom (malign fibröz histiositom, miksoid tip) olarak tanı alan olgulardı.

Miksoid değişikliğin PRDM10 boyanma yüzdesi, boyanma yoğunluğu ve boyanma skoru ile arasında istatistiksel olarak anlamlı ilişki elde edilmiştir (sırasıyla p değerleri: p=0, 018, p=0, 017, p=0, 017). Miksoid değişiklik olan tümörlerde PRDM10 ekspresyonu daha yüksek olarak bulunmuştur.

Multinükleer tümör dev hücreleri ile PRDM10 boyanması arasında anlamlı ilişki saptanmıştır (p=0, 034). Multinükleer tümör dev hücreleri bulunduran tümörler daha çok PRDM10 ekspresyonu göstermektedirler.

PRDM10 ekspresyonu gösteren tümörlerde cerrahi sınır ve boyanma yoğunluğu karşılaştırıldığında anlamlı istatistiksel farklılık görülmüştür (p=0, 032). Cerrahi sınır pozitifliği olan olgularda PRDM10 ekspresyonu daha düşüktür.

Diğer parametrelerle PRDM10 ekspresyonu arasında istatistiksel olarak anlamlı ilişki bulunmamıştır (cinsiyet: p=0, 381, yerleşim yeri: p=0, 489, boyut: p=0, 065, pleomorfizm: p=0, 186, mitoz: p=0, 575, nükleer vakuolizasyon: p=0, 590, kanama: p=0, 650, Ki-67 oranı: p=0, 941)

Sonuç

Yumuşak doku tümörlerinde tekrarlayan moleküler genetik anormalliklerin protein markırlarına yönelik tanısal immünohistokimyasal belirteçlerin spektrumu genişlemeye devam etmektedir ve önemli tanısal bilgi vermektedir. Moleküler markırlar için immünohistokimya ucuz olması ve uygulamasının kolay olması gibi nedenlerle hedeflenen tedaviye rehberlik edebilir. Bazı durumlarda belirli genetik değişikliklerin moleküler tanısal doğrulamasının yerini alabilir.

Literatürde PRDM10 çok çeşitli epitelial tümörlerde ve lezyonlarda çalışılmıştır. Ancak yumuşak doku sarkomlarındaki çalışmalar sınırlıdır. PRDM10 içeren gen füzyon transkriptleri yakın zamanda düşük dereceli İndiferansiye Pleomorfik Sarkomlarda tanımlanmışlardır.

Çalışmamızda miksoid değişiklik, multinükleer tümör dev hücreleri ve cerrahi sınır ilişkisi ile PRDM10 boyaması arasında ilişki elde edilmiştir. Literatürde yumuşak doku tümörlerinde PRDM10 yeniden düzenlenmesi gösteren tümörler ile ilgili çalışmalar son yıllarda yapılmaya başlanmıştır. Çalışma sayısı oldukça az olup immünohistokimyasal olarak değerlendiren çalışma sayısı ise sınırlıdır. Çalışmamız literatürde PRDM10 proteinini yumuşak doku tümörlerinde immünohistokimyasal olarak değerlendiren ikinci çalışma olup yüz on sekiz yumuşak doku sarkomu ile yapılan en geniş çalışmadır. Çalışmamızda literatürle paralel olarak PRDM10 eksprese eden tümörlerde miksoid değişiklik izlenebildiğini, multinükleer dev hücreler içerebildiğini ve bu tümörlerin daha temiz cerrahi sınırlara sahip olacağını gösterdik. Ancak mitotik aktivite gibi bazı bulgularımız literatürle tutarlı değildi; bunun teknik nedenlerden de kaynaklanıyor olabiliceğini düşündük.

Ekspresyonu değerlendirirken net kabul görmüş bir cut-off değerinin olmaması nedeniyle subjektivite bu tür çalışmalarda önemli bir yanıltıcı olabilir. Vakaların değerlendirilmesi için bu yönde bir konsensusun geliştirilmesi daha güvenilir sonuçlara ulaşmaya yardımcı olabilir.

PRDM10 ekspresyonunun klinikopatolojik, prognostik ve survi üzerindeki önemini daha iyi anlayabilmek için immünohistokimyasal ve beraberinde moleküler değerlendirmenin de yapıldığı daha detaylı, büyük, ayrıntılı çalışmaların yapılması gerekmektedir.

PBS-086 [Meme Patolojisi] [Özet Metin]

ÜÇLÜ NEGATİF MEME KANSERLERİNİN HETEROJEN DOĞASININ İMMÜNOHİSTOKİMYASAL YANSIMASI

Nuray Tezcan, Orhun Çığ Taşkın, Nilgün Kapucuoğlu
Koç Üniversitesi, Tıbbi Patoloji Anabilim Dalı, İstanbul

ÖZET

Amaç: Kadınlarda primeri bilinmeyen bir metastaz saptandığında ilk düşünülmesi gereken odaklardan biri memedir. Meme kanserlerinin %15'ini üçlü negatif meme karsinomları

(ÜNMK) oluşturmaktadır. Az diferansiye ve agresif tümörler olan ÜNMK'lerde, meme primerini göstermek için sıkça kullanılan immünohistokimyasal (IHK) belirteçlerin duyarlılıkları diğer alt tipler için olduğu kadar yüksek değildir. Dolayısıyla bu tümörlerin tanısı özellikle metastatik odaklarda zorluklara sebep olmakta, visseral organ primerlerinden ayrımda güçlükler yaşanabilmektedir.

Moleküler çalışmalar ÜNMK'lerin heterojen bir grup olduğunu göstermiştir. SOX-10'un bu grupta luminal meme kanserlerine göre daha yüksek oranda eksprese olduğu bilinmektedir.

Bu çalışmadaki amacımız primer ve metastatik ÜNMK örneklerinde en ekonomik şekilde ve dokuyu koruyarak tanıya gitmemizi sağlayacak panel/panelleri belirlemektir.

Gereç ve Yöntem: Koç Üniversitesi Hastanesinde ÜNMK tanısı almış 25'i primer, 23'ü ise metastatik odaklardan 42 hastaya ait 48 tümör örneği üzerinde çalışıldı. Altı hastanın hem primer hem metastaz örneğine ulaşıldı. On bir örnekte apokrin farklılaşma saptanırken iki örnek metaplastik meme kanserine aitti. Örneklerin 22'si doku mikroarray hazırlanarak, 26'sı tüm doku korunarak çalışıldı. Dokular GATA-3, SOX-10 ve Androjen Reseptörü (AR) ekspresyonu açısından değerlendirildi.

Bulgular: Tüm vakaların 35'i GATA-3 pozitif (%76.1), 17'si SOX-10 pozitif (%37), 21'i AR pozitif (%45.7) bulundu. Metastaz ve primerler arasında üç belirteç için anlamlı fark saptanmadı. Apokrin diferansiasyon gösteren 11 vakanın tümü AR pozitif ve SOX-10 negatif iken 8'i GATA-3 pozitif bulundu. İki metaplastik meme karsinomu vakası bazal hücre kökenini destekleyecek şekilde GATA-3 negatif ve SOX-10 pozitif sonuçlandı. SOX-10 ve GATA-3 ekspresyonunda istatistiksel olarak anlamlı fark tespit edilmemekle birlikte, literatürden farklı olarak GATA-3 pozitifliği SOX-10'dan daha yaygın saptandı. Bu durumun vaka sayısının kısıtlılığı ve örneklerdeki apokrin karsinom sayısının rölatif fazla oluşuna bağlı olduğu düşünüldü.

Sonuç: ÜNMK heterojen bir gruptur ve tanıya giderken özellikle metastatik odaklarda primer tümörün morfolojisinin bilinmesi istenilecek panel için yönlendirici olabilir. Apokrin diferansiasyon gösteren tümörlerin tümünde AR'nin pozitif saptanması, diğer belirteçler ile meme kökeninin tespit edilemediği olgularda önem kazanabilir. Ayrıca hedefe yönelik diğer tedavilerden faydalanamayan ÜNMK hastalarında AR ekspresyon bir tedavi olasılığı olabilir.

Anahtar Kelimeler: AR, GATA-3, SOX-10, üçlü negatif meme karsinomu,

PBS-087 [Meme Patolojisi] [Özet Metin]

İNVAZİV MEME KARSİNOMLARINDA TÜMÖR İNFİLTRE EDEN LENFOSİTLERİN PROGNOSTİK PARAMETRELERLE KARŞILAŞTIRILMASI

Saime Ramadan[1], *Hüseyin Yüce Bircan*[2]
[1]Başkent Üniversitesi İstanbul Hastanesi,İstanbul
[2]İstanbul Onkoloji Hastanesi,İstanbul

ÖZET

Amaç: İnvaziv meme karsinomu kadınlarda görülen en sık kanserdir ve tüm dünyada kanser ilişkili ölümlerde en başta yer almaktadır. Tümör mikroçevresi birçok kanser tipinde prognostik öneme sahiptir. Son dönemlerde yapılan çalışmalarda tümörü infiltre eden lenfositlerin özellikle triple-negatif ve HER-2 pozitif meme karsinomlarında neoadjuvant tedaviye yanıttaki önemi gösterilmiştir. Lenfoid follikül benzeri germinal merkez içeren 'tersiyer lenfoid yapılar'ın (TLY) prognostik önemiyle ilgili literatürde nadir çalışma bulunmaktadır. Bu lenfoid yapıların antitumoral immun yanıttaki rolünü belirlemek amacıyla inta ve peritumoral TLY ve peritumoral lenfoid agregat varlığını memenin diğer prognostik parametreleriyle karşılaştırdık.

Gereç ve Yöntem: Çalışmamıza, hastanemizde mastektomi uygulanmış, yaşları 27 ve 94 arasında değişen 130 primer meme karsinomlu kadın hasta dahil edilmiştir. Olgular retrospektif olarak incelenmiştir. Intra ve peritumoral TLY'ların ve peritumoral LA varlığı tümör tipi, grade, pT, pN, moleküler tip, östrojen ve progesteron reseptör (ER, PR) ekspresyonu, HER-2 ekspresyonu, Kİ-67 proliferasyon indeksi, perinöral invazyon, ve neoadjuvant tedaviye göre karşılaştırılmıştır. Sonuçlar istatistiksel olarak Fisher' s Exact ve Mann Whitney U testleriyle değerlendirilmiştir.

Bulgular: Çalışmamızda intratumoral ve peritumoral TLY ile LA varlığı korelasyon göstermektedir. İntra ve peri TLY sıklıkla mikst tipte karsinomlarda ve triple negatif karsinomlarda görülmüştür (p<0, 05). Luminal A fenotipinde peritumoral TLY nadiren saptanmış, intratumoral TLY ise hiç saptanmamıştır (p<0, 05). Peritumoral TLY ve LA yüksek proliferasyon gösteren karsinomlarda sıklıkla izlenmiştir (p<0, 05). Peritumoral TLY ayrıca yüksek gradeli ve HER-2 pozitif olgularla korelasyon gösterirken, ER ve PR ekspresyonu ile ters orantılıdır (p<0, 05). Peritumoral TLY ek olarak lenf nodu metastazı yapan olgularda sıktır (p=0, 051).

Sonuç: Peritumoral TLY, yüksek proliferasyon gösteren özellikle HER-2 pozitif ve triple negatif olgularda sıklıkla gözlenmiş, ER, PR pozitif düşük proliferasyonlu Luminal A olgularında ise nadiren gözlenmiştir. Luminal A olgularında LA benzer şekilde nadiren gözlenirken, intratumoral TLY saptanmamıştır. Literatürde çalışmamızla benzer şekilde TLY'ların agresif tipteki yüksek gradeli meme karsinomlarına eşlik ettiği yönünde veriler bulunması, özellikle peritumoral TLY'ların antitumoral immun yanıtta rol oynadığı ve tedavi belirlemede prognostik önemi olabileceğini düşündürmüştür.

Anahtar Kelimeler: meme karsinomu, tersiyer lenfoid yapı, prognostik parametre

PBS-088 [Meme Patolojisi]

MEME TRU-CUT BİYOPSİ MATERYALİNDE DUKTAL KARSİNOMA İN SİTU TANISI; MORFOLOJİ VE İMMÜNOHİSTOKİMYA İNVAZİV TÜMÖRÜ VE PROGNOSTİK FAKTÖRLERİ ÖNGÖREBİLİR Mİ?

Evren Uzun, Kübra Bulut
Gaziantep Üniversitesi, Tıbbi Patoloji Anabilim Dalı, Gaziantep

ÖZET

Amaç: Duktal karsinoma in situ (DCIS) tru-cut biyopsilerde tek başına ya da invaziv tümörlerle birlikte izlenebilmektedir. Bu çalışmada amacımız tru-cut biyopside verilen DCIS tanısının eksizyon materyali bulgularını ne ölçüde yansıttığını saptamak ve biyopsideki DCIS lezyonlarına ait morfolojik ve immunhistokimyasal karakteristiklerin prognostik ve prediktif değerini ölçmektir.

Gereç ve Yöntem: Bölümümüzde 2012-2023 yılları arasında meme tru-cut biyopsisinde DCIS tanısı alan olgular tarandı. Tru-cut biyopside invaziv komponenti olan vakalar ve eksizyonel materyali olmayanlar dahil edilmedi.96 olgu (tru-cut ve eksizyon) nükleer derece, hormon reseptör ve CerbB2 durumu, Ki-67 indeksi, DCIS ve invaziv tümör morfolojik paternleri, lenfovasküler ve perinöral invazyon, tümör yayılımı ve lenf nodu tutulumları açısından değerlendirildi.

Bulgular: 96 tru-cut biyopsinin 48'i (%50) DCIS nükleer derece 3 (high grade), 34'ü (%35) DCIS nükleer derece 2 (intermediate), 14'ü (%15) DCIS nükleer derece 1 (low grade) olarak tanılanmıştı. Komedo, kribriform, solid, papiller, mikropapiller, flat paternleri mevcuttu. Eksizyon materyalinin 34'ünde (%35) invaziv tümör, 62'sinde (%65) sadece DCIS mevcuttu.34 invaziv tümör tanısı alan vakanın 24'ü invaziv duktal karsinom, NOS; 5'i meduller/bazal benzeri, 3'ü mikroinvaziv, 1'i müsinöz, 1'i invaziv papiller karsinom olarak tanılandı. İnvaziv 34 vakanın başlangıç tru-cut biyopsi tanıları 20'sinde (%59) DCIS derece 3, 13'ünde (%38) DCIS derece 2, 1'inde (%3) DCIS derece 1 idi. DCIS derece 3 tanılı biyopsilerin 35'i CerbB2 3+, 6'sı triple negatif, 7'si ER/PR+ idi. Bu 35 CerbB2 3+ biyopsinin 12'sinde (%34), 6 triple negatif vakanın 5'inde (%84), 7 ER/PR+ vakanın 3'ünde (%42) eksizyon materyalinde invaziv tümör saptandı. DCIS derece 2 tanılı 34 biyopsinin 24'ü ER/PR+, 8'i CerbB2 3+, 2'si triple negatifti. Bu ER/PR+ 24 vakanın 9'u (%37), 8 CerbB2 3+ vakanın 3'ü (%38), 2 triple negatif vakanın 2'sinde (%100) eksizyonda invaziv tümör saptandı.

Sonuç: DCIS tanılı biyopsilerin yarısında invaziv tümör veya daha yüksek dereceli DCIS izlenmektedir. CerbB2 ve hormon pozitifliği DCIS'ta invaziv tümör varlığını öngöremezken, ER/PR/CerbB2 negatif DCIS'ların hemen tümünün eksizyonel spesmeninde invaziv tümör bulunmasının prediktif değeri vardır.

Anahtar Kelimeler: DCIS, Duktal karsinoma in stu, Tru-cut biyopsi

Amaç

Duktal karsinoma in situ (DCIS) meme duktal-lobuler sistemiyle sınırlı, çeşitli paternler ve nükleer dereceler gösteren neoplastik epitelyal hücrelerin non invaziv proliferasyonudur. (1) Önceden DCIS nadiren saptanırken meme görüntüleme yöntemlerinin gelişmesi ve toplum taramalarının yaygınlaşmasıyla şu anda saptanan meme neoplazilerinin %25'ini oluşturmaktadır. (2, 3) DCIS tedavi modeli ülkelerin rehberlerine ve klinisyene göre değişiklik gösterebilmektedir. (4, 5) Avrupa rehberlerinde en az 2 mm sınırlı meme koruyucu cerrahi ardından adjuvan radyoterapi veya total mastektomi tercih edilmektedir. (6) Bununla birlikte DCIS'a yönelik gereksiz fazla tedavi uygulandığı ve tedavinin bireyselleştirilmesi gerektiğini savunan çalışmalar da mevcuttur. (7, 8) Günlük pratikte DCIS tru-cut biyopsilerde tek başına ya da invaziv tümörlerle birlikte izlenebilmektedir. Tek başına DCIS içeren biyopsilerin eksizyonunda invaziv tümör izlenmesi nadir bir durum değildir. Brennan ve arkadaşlarının yaptığı meta analiz çalışmasında biyopside DCIS tanısı alan vakaların %25.9'unda eksizyon materyalinde invaziv tümör saptanmıştır. (4) Bu oran Doebar ve arkadaşlarının çalışmasında %22, (9) Grim ve arkadaşlarının çalışmasında %17, (10) Wadsten ve arkadaşlarının çalışmasında %7 olarak bulunmuştur. (11) Bu çalışmada amacımız tru-cut biyopside verilen DCIS tanısının eksizyon materyali bulgularını ne ölçüde yansıttığını saptamak ve biyopsideki DCIS lezyonlarına ait morfolojik ve immünohistokimyasal karakteristiklerin prognostik ve prediktif değerini ölçmektir.

Gereç ve Yöntem

Gaziantep Üniversitesi Tıbbi Patoloji Bölümünde 2012-2023 yılları arasında meme tru-cut biyopsisinde DCIS tanısı alan olgular tarandı. Tru-cut biyopside invaziv komponenti olanlar, eksizyonel materyali bölümümüzde olmayanlar, Paget hastalığı sebepli yapılan cilt biyopsileri ve önceden bilinen meme karsinomu olan hastalardan tekrar yapılan tru-cut biyopsiler çalışmaya dahil edilmedi. Ayrıca biyopsi ve eksizyon materyalinde hormon reseptör durumuna erişemediğimiz vakalar çıkarıldı. Elde edilen 96 olgu (tru-cut biyopsi ve eksizyon) nükleer derece, hormon reseptör ve CerbB2 durumu, Ki-67 indeksi, DCIS ve invaziv tümör morfolojik paternleri, lenfovasküler invazyon ve perinöral invazyon, tümör yayılımı ve lenf nodu tutulumları açısından değerlendirildi. Veriler biyopsi ve eksizyon materyallerinde karşılaştırıldı.

Bulgular

96 hastanın tamamı kadın cinsiyette olup yaşları 23-80 aralığındaydı. Vakaların tümüne başlangıçta sadece DCIS tanısı verilmiş olup hiçbirinde invaziv tümör, lenfovasküler, perinöral invazyon izlenmemiştir.96 tru-cut biyopsinin 48'i (%50) DCIS nükleer derece 3 (high grade), 34'ü (%35) DCIS nükleer derece 2 (intermediate), 14'ü (%15) DCIS nükleer derece 1 (low grade) olarak tanılanmıştı. Komedo, kribriform, solid, papiller, mikropapiller, flat paternleri mevcuttu. DCIS derece 3 tanılı 48 vakada, 36 komedo, 14 solid, 6 kribriform, 4 papiller,

2 mikropapiller, 1 flat patern; DCIS derece 2 tanılı 34 vakada, 20 solid, 12 kribriform, 6 papiller patern; DCIS derece 1 tanılı 14 vakada, 10 kribriform, 3 solid, 3 papiller patern görüldü. Eksizyon materyalinin 34'ünde (%35) invaziv tümör, 62'sinde (%65) sadece DCIS mevcuttu. Bu 62 vakanın 4 adet DCIS derece 1, 8 adet DCIS derece 2 olmak üzere toplam 12'sinde ise DCIS derecesi tru-cut biyopsiye göre yükseldi.34 invaziv tümör tanısı alan vakanın 24'ü invaziv duktal karsinom, NOS; 5'i meduller/bazal benzeri, 3'ü mikroinvaziv, 1'i müsinöz, 1'i invaziv papiller karsinom olarak tanılandı. İnvaziv 34 vakanın başlangıç tru-cut biyopsi tanıları 20'sinde (%59) DCIS derece 3, 13'ünde (%38) DCIS derece 2, 1'inde (%3) DCIS derece 1 idi. DCIS derece 3 tanılı biyopsilerin 35'i CerbB2 3+, 6'sı triple negatif, 7'si ER/PR+ idi. Bu 35 CerbB2 3+ biyopsinin 12'sinde (%34), 6 triple negatif vakanın 5'inde (%84), 7 ER/PR+ vakanın 3'ünde (%42) eksizyon materyalinde invaziv tümör saptandı. DCIS derece 2 tanılı 34 biyopsinin 24'ü ER/PR+, 8'i CerbB2 3+, 2'si triple negatifti. Bu ER/PR+ 24 vakanın 8'i (%33), 8 CerbB2 3+ vakanın 3'ü (%38), 2 triple negatif vakanın 2'sinde (%100) eksizyonda invaziv tümör saptandı. Başlangıçta DCIS derece 3 tanısı alan dokuların eksizyonel spesmenlerinde DCIS derece 2 ve DCIS derece 1 tanılı olgulara göre lenfovasküler invazyon ve lenf nodu tutulumu daha yüksek saptandı. İnvaziv tümör saptanan DCIS derece 3 vakalarının 7'sinde (%35), DCIS derece 2 vakaların 4'ünde (%30) lenfovasküler invazyon ve/veya lenf nodu tutulumu mevcuttu. DCIS derece 1 vakanın eksizyonunda lenfovasküler invazyon saptanmadı. Biyopsi patern dağılımına bakıldığında derecede yükselme veya invaziv tümör en sık komedo paternde görüldü. Tümöral yayılım (cilt, meme başı, iskelet kası tutulumu), perinöral invazyon ve cerrahi sınır pozitifliği için bu üç grup arasında anlamlı bir farklılık yoktu.

Sonuç

Çalışmamızda DCIS tanılı biyopsilerin yarısında invaziv tümör veya daha yüksek dereceli DCIS izlenmektedir. DCIS nükleer derece arttıkça eksizyonda invaziv karsinom görülme oranı artmıştır. Bu bulgu Brennan ve arkadaşlarının 7350 vakalık meta analiz çalışmasıyla benzer niteliktedir. (4) CerbB2 ve hormon pozitifliği DCIS'ta invaziv tümör varlığını öngöremezken, ER/PR/CerbB2 negatif DCIS'ların hemen tümünün eksizyonel spesmeninde invaziv tümör bulunmasının prediktif değeri vardır. Literatürde DCIS tedavi yöntemlerine yönelik hastalara gereksiz aşırı tedavi verildiğini savunan çalışmalar (2) ve DCIS tanılı hastalara uygulanan radyoterapi sonrası rekürrenste azalma olduğu ancak sağkalımda değişiklik olmadığına yönelik yayınlar mevcuttur. (12-14) Thompson ve arkadaşlarının çalışmasında hormon tedavisi ve radyoterapinin rekürrenste azalmaya sebep olduğu ancak meme kanseri ilişkili ölümü etkilemediği bulunmuştur. (8) Bazı ülkelerde postmenapozal kadınlarda hormon reseptör kullanımı klinik çalışmalarda etkinliğinin şüpheli olması ve yan etkilerinden dolayı nadiren tercih edilmektedir. (2) Bu korumalı yaklaşım özellikle düşük dereceli DCIS'larda önerilmektedir. Ancak çalışmamız göstermiştir ki biyopside sadece DCIS ya da düşük derece olması memede yüksek dereceli DCIS veya invaziv tümör varlığını dışlamamaktadır. Hangi hastalara daha korumalı hangi hastalara daha agresif yaklaşılması gerektiğine yönelik daha net kriterler oluşturulması gerekmektedir. Literatürde palpabl kitle varlığı, >40 yaş, mamografik kitlesel lezyon, periduktal inflamasyonun invaziv tümör için risk faktör olabileceğine yönelik çalışmalar vardır. (4, 9) Çalışmamızdan elde ettiklerimizle biyopside DCIS derece 3 'ün olması, triple negatif DCIS varlığı bizi daha agresif tedaviye yönlendirecek kriterler olabilir.

Kaynaklar

1. Pinder Sarah, Fox Stephan B, Schnitt Stuart, et al. Ductal Carcinoma In Situ. In: WHO Classification of Tumours Editorial Board. Breast tumours [Internet]. Lyon (France) : International Agency for Research on Cancer; 2019 [cited 2023.10.06]. (WHO classification of tumours series, 5th ed.; vol.2). Available from: https://tumourclassification. iarc. who. int/chapters/32
2. Van Seijen M, Lips EH, Thompson AM, Nik-Zainal S, Futreal A, Hwang ES, Verschuur E, Lane J, Jonkers J, Rea DW, Wesseling J; PRECISION team. Ductal carcinoma in situ: to treat or not to treat, that is the question. Br J Cancer.2019 Aug;121 (4) :285-292. doi: 10.1038/s41416-019-0478-6. Epub 2019 Jul 9. PMID: 31285590; PMCID: PMC6697179.
3. National Cancer US. Institute Surveillance, Epidemiology, and End Results (SEER) [Internet]. (2015). Available from: http:// seer. cancer. gov/ csr/1975_2013/
4. Brennan ME, Turner RM, Ciatto S, Marinovich ML, French JR, Macaskill P, Houssami N. Ductal carcinoma in situ at core-needle biopsy: meta-analysis of underestimation and predictors of invasive breast cancer. Radiology.2011 Jul;260 (1) :119-28. doi: 10.1148/radiol.11102368. Epub 2011 Apr 14. PMID: 21493791.
5. Worni M, Akushevich I, Greenup R, Sarma D, Ryser MD, Myers ER, et al. Trends in treatment patterns and outcomes for ductal carcinoma in situ. J Natl Cancer Inst (2015) 107:djv263. doi:10.1093/jnci/djv263
6. ESMO Clinical Practice Guidelines for diagnosis, treatment and follow-up, Early Breast Cancer, 2019
7. Frank S, Dupont A, Teixeira L, Porcher R, De Roquancourt A, Giacchetti S, Espié M, Cuvier C. Ductal carcinoma in situ (DCIS) treated by mastectomy, or local excision with or without radiotherapy: A monocentric, retrospective study of 608 women. Breast.2016 Feb;25:51-6. doi: 10.1016/j. breast.2015.10.008. Epub 2015 Nov 10. PMID: 26573444.
8. Thompson AM, Clements K, Cheung S, Pinder SE, Lawrence G, Sawyer E, Kearins O, Ball GR, Tomlinson I, Hanby A, Thomas JSJ, Maxwell AJ, Wallis MG, Dodwell DJ; Sloane Project Steering Group (NHS Prospective Study of Screen-Detected Non-invasive Neoplasias). Management and 5-year outcomes in 9938 women with screen-detected ductal carcinoma in situ: the UK Sloane Project. Eur J Cancer.2018 Sep;101:210-219. doi: 10.1016/j. ejca.2018.06.027. Epub 2018 Aug 6. PMID: 30092498.
9. Doebar SC, de Monyé C, Stoop H, Rothbarth J, Willemsen SP, van Deurzen CH. Ductal carcinoma in situ diagnosed by breast needle biopsy: Predictors of invasion in the excision specimen. Breast.2016 Jun;27:15-21. doi: 10.1016/j. breast.2016.02.014. Epub 2016 Mar 20. PMID: 27212695.

10. Grimm LJ, Ryser MD, Partridge AH, Thompson AM, Thomas JS, Wesseling J, Hwang ES. Surgical Upstaging Rates for Vacuum Assisted Biopsy Proven DCIS: Implications for Active Surveillance Trials. Ann Surg Oncol.2017 Nov;24 (12) :3534-3540. doi: 10.1245/s10434-017-6018-9. Epub 2017 Aug 9. PMID: 28795370; PMCID: PMC6414216.
11. Wadsten C, Heyman H, Holmqvist M, Ahlgren J, Lambe M, Sund M, Wärnberg F. A validation of DCIS registration in a population-based breast cancer quality register and a study of treatment and prognosis for DCIS during 20 years. Acta Oncol.2016 Nov;55 (11) :1338-1343. doi: 10.1080/0284186X.2016.1211317. Epub 2016 Aug 22. PMID: 27548561.
12. Elshof, L. E., Schmidt, M. K., Rutgers, E. J. T., van Leeuwen, F. E., Wesseling, J. & Schaapveld, M. Cause-specific mortality in a population-based cohort of 9799 women treated for ductal carcinoma in situ. Ann. Surg.267, 952–958 (2017).
13. Correa, C., McGale, P., Taylor, C., Wang, Y., Clarke, M., Davies, C. et al. Overview of the randomized trials of radiotherapy in ductal carcinoma in situ of the breast. J. Natl. Cancer Inst. Monogr.2010, 162–177 (2010).
14. Corradini, S., Pazos, M., Schönecker, S., Reitz, D., Niyazi, M., Ganswindt, U. et al. Role of postoperative radiotherapy in reducing ipsilateral recurrence in DCIS: an observational study of 1048 cases. Radiat. Oncol.13, 1–9 (2018).

PBS-089 [Meme Patolojisi]

TRİPLE NEGATİF MEME KANSERLERİNDE HER2-DÜŞÜK VE HER2-SIFIR GRUPLARDA HİSTOPATOLOJİK VERİLERİN KARŞILAŞTIRILMASI

Yaşar Kaan Akgök, Seçil Kılar Kösemen, İbrahim Aloğlu, Fügen Aker
Sağlık Bilimleri Üniversitesi, Haydarpaşa Numune Eğitim ve Araştırma Hastanesi, Tıbbi Patoloji, İstanbul

ÖZET

Amaç: Son zamanlarda yeni antikor-ilaç konjugatlarının (ADC) düşük HER2 ekspresyonu gösteren triple negatif meme karsinomlarında da etkili olduğunu gösteren çalışmaların ışığında bu tümörlerin ayrı bir grup olarak kabul edilmesi yönünde görüşler artmaktadır. Bu çalışmada triple negatif meme karsinomlarında (TNBC) düşük HER2 ekspresyonu gösteren tümörler ile HER2 ekspresyonu göstermeyen tümörleri histopatolojik özellikler ve neoadjuvan kemoterapi (NAK) yanıtı açısından karşılaştırmak amaçlandı.

Gereç ve Yöntem: Laboratuvarımızda 2014-2023 yılları arasında tanı almış, TNBC (Allred skoru 0-4 olan olgular) olgularında immünohistokimyasal olarak HER2 durumları incelendi. Skor-0 olan olgular HER2-sıfır, skor-1 ve skor-2 olup FISH ile HER2 amplifikasyonu göstermediği saptanan olgular HER2-düşük olarak gruplandırıldı. Bu iki grup yaş, lokalizasyon, cerrahi prosedür, sentinel lenf nodu biyopsisi uygulanması, multifokalite, pT, pN, in-situ karsinom varlığı, lenfovasküler invazyon (LVİ), perinöral invazyon (PNİ), histolojik ve nükleer grade, mitoz skoru, androgen reseptör (AR) pozitifliği, Ki67 proliferasyon indeksi, NAK alma durumu ve NAK yanıtları açısından karşılaştırıldı.

Bulgular: 179 TNBC olgusu çalışmaya dahil edildi. Olguların 142 (%79, 3)'si HER2-sıfır, 37 (%20, 7)'si HER2-düşük grupta sınıflandırıldı. HER2-düşük grubun HER2-sıfır gruba göre daha fazla AR ekspresyonu gösterdiği ve daha fazla sayıda olguda NAK uygulandığı saptandı (sırasıyla p: 0, 015, p: 0, 046). Yaş, lokalizasyon, cerrahi prosedür, sentinel lenf nodu biyopsisi ile uygulanması, multifokalite, pT, pN, in-situ karsinom varlığı, LVİ, PNİ, histolojik ve nükleer grade, mitoz skoru, Ki67 proliferasyon indeksi ve NAK yanıtları açısından anlamlı farklılık saptanmadı.

Sonuç: TNBC'ler daha kötü prognozlu ve tedavi seçeneklerinin daha kısıtlı olduğu meme karsinomu alt tipini oluşturmaktadır. Bu çalışmada prognoz değerlendirilmemiş olup histopatolojik ve demografik veriler açısından AR ekspresyonu ve NAK alma durumu dışında anlamlı bulgu saptanmamıştır. Bu grupların prognozuna yönelik çalışmalarda HER2-sıfır grubun HER2-düşük gruba göre daha iyi prognoz gösterdiğine yönelik yayınlar mevcut olduğu gibi HER2-düşük grubun daha iyi sağkalıma sahip olduğunu bildirenler de mevcuttur. Ayrıca HER2-düşük grupta ADC'lerin tedavide umut vadeden sonuçları bildirilmektedir. Devam eden çalışmalarda bu sonuçların doğrulanmasıyla meme karsinomlarında HER2 durumunun değerlendirilmesine yeni bir HER2-düşük kategorisinin dahil edilmesi söz konusu olabilir.

Anahtar Kelimeler: Meme karsinomu, triple negatif, HER2-düşük

Kaynaklar

1. Marchiò C, Annaratone L, Marques A, Casorzo L, Berrino E, Sapino A. Evolving concepts in HER2 evaluation in breast cancer: Heterogeneity, HER2-low carcinomas and beyond. Semin Cancer Biol.2021 Jul;72:123-135.
2. Banerji U, van Herpen CML, Saura C, Thistlethwaite F, Lord S, Moreno V, Macpherson IR, Boni V, Rolfo C, de Vries EGE, Rottey S, Geenen J, Eskens F, Gil-Martin M, Mommers EC, Koper NP, Aftimos P. Trastuzumab duocarmazine in locally advanced and metastatic solid tumours and HER2-expressing breast cancer: a phase 1 dose-escalation and dose-expansion study. Lancet Oncol.2019 Aug;20 (8) :1124-1135.
3. Modi S, Park H, Murthy RK, Iwata H, Tamura K, Tsurutani J, Moreno-Aspitia A, Doi T, Sagara Y, Redfern C, Krop IE, Lee C, Fujisaki Y, Sugihara M, Zhang L, Shahidi J, Takahashi S. Antitumor Activity and Safety of Trastuzumab Deruxtecan in Patients With HER2-Low-Expressing Advanced Breast Cancer: Results From a Phase Ib Study. J Clin Oncol.2020 Jun 10;38 :1887-1896.
4. Nakada T, Sugihara K, Jikoh T, Abe Y, Agatsuma T. The Latest Research and Development into the Antibody-Drug Conjugate, [fam-] Trastuzumab Deruxtecan (DS-8201a), for HER2 Cancer Therapy. Chem Pharm Bull (Tokyo).2019;67 (3) :173-185. doi: 10.1248/cpb. c18-00744. PMID: 30827997.
5. Pernas S, Tolaney SM. HER2-positive breast cancer: new therapeutic frontiers and overcoming resistance. Ther Adv Med Oncol.2019 Mar 19;11:1758835919833519. doi: 10.1177/1758835919833519.

6. Rossi V, Sarotto I, Maggiorotto F, Berchialla P, Kubatzki F, Tomasi N, Redana S, Martinello R, Valabrega G, Aglietta M, Ponzone R, Montemurro F. Moderate immunohistochemical expression of HER-2 (2+) without HER-2 gene amplification is a negative prognostic factor in early breast cancer. Oncologist.2012;17 (11) :1418-25. doi: 10.1634/theoncologist.2012-0194. Epub 2012 Sep 4. PMID: 22951668; PMCID: PMC3500362.
7. Ménard S, Balsari A, Tagliabue E, Camerini T, Casalini P, Bufalino R, Castiglioni F, Carcangiu ML, Gloghini A, Scalone S, Querzoli P, Lunardi M, Molino A, Mandarà M, Mottolese M, Marandino F, Venturini M, Bighin C, Cancello G, Montagna E, Perrone F, De Matteis A, Sapino A, Donadio M, Battelli N, Santinelli A, Pavesi L, Lanza A, Zito FA, Labriola A, Aiello RA, Caruso M, Zanconati F, Mustacchi G, Barbareschi M, Frisinghelli M, Russo R, Carrillo G; OMERO Group. Biology, prognosis and response to therapy of breast carcinomas according to HER2 score. Ann Oncol.2008 Oct;19 (10) :1706-12. doi: 10.1093/annonc/mdn369. Epub 2008 Jun 9. PMID: 18544559.
8. Huina Zhang, Hani Katerji, Bradley M Turner, David G Hicks, HER2-Low Breast Cancers: New Opportunities and Challenges, American Journal of Clinical Pathology, Volume 157, Issue 3, March 2022, Pages 328–336, https://doi. org/10.1093/ajcp/aqab117
9. H. Eggemann, T. Ignatov, E. Burger, et al., Moderate HER2 expression as a prognostic factor in hormone receptor positive breast cancer, Endocr. Relat. Cancer 22 (2015) 725–733.

PBS-090 [Meme Patolojisi] [Özet Metin]

BRCA İLİŞKİLİ MEME KARSİNOMLARI: TEK MERKEZ DENEYİMİ

Ezgi Yılmaz[1], Sümeyye Ekmekçi[1], Semra Salimoğlu[2], Özge Özer Kaya[3], Emel Ebru Pala[1], Canan Kelten Talu[1]
[1]Sağlık Bilimleri Üniversitesi İzmir Tıp Fakültesi, Tıbbi Patoloji ABD, Tepecik Eğitim ve Araştırma Hastanesi, İzmir
[2]Sağlık Bilimleri Üniversitesi İzmir Tıp Fakültesi, Tepecik Eğitim ve Araştırma Hastanesi, Genel Cerrahi Kliniği, İzmir
[3]Sağlık Bilimleri Üniversitesi İzmir Tıp Fakültesi, Tepecik Eğitim ve Araştırma Hastanesi, Tıbbi Genetik Bölümü, İzmir

ÖZET

Amaç: Meme kanseri kadınlarda en sık görülen malignite olup moleküler düzeyde heterojenite gösterir. Yaklaşık %10'u kalıtsaldır ve aile öyküsüyle ilişkilidir. Kalıtsal meme karsinomları etnik köken, erken başlangıç, bilateralite, daha sık üçlü negatif fenotip sergileme ve BRCA-mutasyonu içermeleri bakımından farklılık gösterir. Bu çalışmada merkezimizde meme karsinomu tanılı ve BRCA-mutasyonu saptanmış olgulara ait klinikopatolojik özellikler sunulacaktır.

Gereç ve Yöntem: Hastanemizde 2014-2021 yılları arasında invaziv meme karsinomu tanısı almış, periferik kandan elde edilen DNA örneğinden yeni nesil dizi analizi yöntemi (Miseq-Illumina) ile BRCA-mutasyonu saptanmış olgular belirlendi. Lam-bloklarına ulaşılabilen olgular çalışmaya alındı. Olguların yaş, tümör boyutu, histolojik tipi, histolojik-nükleer derece, DKİS, lenfovasküler invazyon, sentinel/aksiller lenf nodu tutulumu, ER/PR/CerbB2/Ki-67 durumları, sağkalım bilgileri yanısıra lokal rekürrens/uzak metastaz durumları not edildi.

Bulgular: Toplam 23 kadın hastada median yaş 49 (35-81)'du. Ortalama tümör boyutu 28mm (10-50 mm)'ydi. Tümörde histolojik tip 21 olguda (%84) invaziv meme karsinomu-NST, birer olguda (%4) invaziv lobüler karsinom ve (%4) asinik hücreli karsinomdu. Nükleer derece 14 olguda (%61) 3, 9 olguda (%39) 2'dir. Histolojik derece 13 olguda (%67) 3, 10 olguda (%43) 2'dir. DKİS 9 olguda (%39), LVİ 5 olguda (%22) izlendi. En az 1, en çok 4 lenf nodu tutulumu olmak üzere aksiller metastaz 14 olguda (%62) saptandı.

Moleküler sınıflamada, 11 olgu (%48) üçlü negatif;6 olgu (%26) luminal B; 4 olgu (%17) luminal A; 2 olgu (%9) HER2-zengin saptandı.

Olguların ortalama klinik takip süresi 57 ay (14-110) idi. Klinik takip boyunca 1 olguda lokal nüks, 9 olguda uzak metastaz (akciğer, karaciğer, beyin, kemik, over, plevra) görüldü.4 (%17) olgu tanı aldıktan ortalama 30 ay sonra ex oldu.

Sonuç: BRCA-ilişkili meme kanserleri, sporadik meme kanserlerinden genellikle daha kötü klinik seyir ve histopatolojik görünüm sergilemektedir. Bu olguların tedavisinde heyecan uyandıran PARP inhibitörleri, bu grup meme kanseri hastalarının tanımlanmasını önemli kılmaktadır. Ekonomik koşulların sınırlı olduğu, moleküler/genetik incelemelerin güncel rehberler eşliğinde etkili bir şekilde uygulanamadığı durumlarda, klinik-patolojik veriler BRCA mutasyonlu olguların belirlenmesinde yol gösterici olmaya devam etmektedir.

Anahtar Kelimeler: BRCA mutasyonu, Histopatolojik bulgular, Klinik bulgular, Meme karsinomu

PBS-091 [Gastrointestinal Sistem Patolojisi] [Özet Metin]

METASTATİK KOLOREKTAL KARSİNOMLARDA KRAS MUTASYONU, MİKROSATELLİT İNSTABİLİTE VE HİSTOMORFOLOJİK ÖZELLİKLERİN KARŞILAŞTIRILMASI

Gizem Ay Haldız[1], Ümit Çobanoğlu[2]
[1]Şanlıurfa Eğitim ve Araştırma Hastanesi, Tıbbi Patoloji, Şanlıurfa
[2]Karadeniz Teknik Üniversitesi Tıp fakültesi, Tıbbi Patoloji, Trabzon

ÖZET

Amaç: Kolorektal kanserlerin sık görülmesi ve yüksek mortalite oranları sebebiyle prognostik parametrelerin belirlenmesi, doğru tedaviye hızlı erişimin sağlanması önemlidir. İmmünhistokimya ve/veya PCR ile değerlendirilebilen Mikrosatellit

instabilite (MSİ) ve KRAS mutasyonu tedavi seçimi açısından yönlendiricidir. Amacımız H&E kesitlerde belirlenebilen histomorfolojik bulgular ile MSİ ve KRAS mutasyonu arasındaki ilişkileri değerlendirmektir.

Gereç ve Yöntem: Karadeniz Teknik Üniversitesi Tıp Fakültesi Tıbbi Patoloji Anabilim Dalı'nda kolorektal rezeksiyondan karsinom tanısı verilmiş ve 2016-2019 yıllarında PCR ile KRAS mutasyonu bakılmış 109 olgu incelenmiştir (Kit: Easy®KRAS, saptanabilen mutasyonlar: Kodon12-13-59-61-117-146, firma: Diatech Pharmacogenetics, cihaz: Qiagen Rotor-Gene Q (Sürüm 1.7.87) real time PCR).70 olguda MSİ yorumu için immünhistokimyasal MLH1, MSH2, MSH6, PMS2 ekspresyonlarına bakılmıştır (Tablo1) (Resim1). H&E kesitlerde Crohn benzeri lenfoid reaksiyon (CBLR) (Resim2A-B), tümörü infiltre eden lenfositler (TİEL) (Resim3A-B), desmoplastik yanıt (DY) (Resim4), tümöral tomurcuklanma (TT) (Resim5) değerlendirilmiştir. Çalışmamız retrospektif olup etik kurul onayı alınmıştır. Verilerin analizinde SPSS23.0 programı, verilerin karşılaştırmasında ki-kare testi kullanılmıştır. P<0, 05 anlamlı kabul edilmiştir.

Bulgular: Klinik ve patolojik bulgular Tablo2'de, histomorfolojik özellikler MSİ ve KRAS mutasyonu Tablo3'te, histomorfolojik özellikler ile MSİ ve KRAS mutasyonu ilişkisi Tablo4'te, MSİ ve KRAS mutasyonu ilişkisi Tablo5'te verilmiştir.

Sonuç: Çalışmamızda TT MSİ olgularda, CBLR, TİEL ve DY MSS olgularda daha sık bulunmuştur. Yalnızca DY'nin MSS olgularda sık görülmesi istatistiksel olarak anlamlıdır. Ancak MSS olguların %93'ünde görülen desmoplazi MSİ olguların da %59'unda mevcuttur. DY'nin tümör stromasında beklenen bir bulgu olması sebebiyle MSİ açısından yönlendiriciliği sınırlıdır. Shin ve ark. ile Akimoto ve ark. ise kollajen liflerinin yapısı, fibroblastların sitomorfolojisi ve miksoid değişikliklerin varlığına göre tümör stromasının maturasyonu ve desmoplaziyi değerlendirmişler DY-MSİ arasında anlamlı bir ilişki bulamamışlardır. MSİ ilişkili kabul edilen lenfositik reaksiyonlar (CBLR, TİEL) çalışmamızda MSS olgularda daha sık belirlenmiştir. Popülasyonumuzdaki olguların tamamının metastatik olması beklenen lenfositik yanıt eşlik etmediğinde MSİ olgularda metastaz kapasitesinin artışı hipotezini oluşturabilir. Bu hipotezin yeni yapılacak çalışmalarla desteklenmesi gereklidir. Çalışmamızda TT KRAS mutant olgularda, CBLR, TİEL, DY KRAS wild olgularda daha sık bulunmuştur (P>0, 05). MSİ ve KRAS mutasyonu ters orantılıdır (P>0, 05). Histomorfolojik bulgular MSİ ve KRAS mutasyonunu ön görme konusunda yetersiz kalmıştır. Uygun donanıma sahip olmayan merkezlerde malignite tanısı verildikten sonra hastanın tercihen normal mukozaya komşu tümör dokusunun temsil edildiği hazır parafin blokla MSİ ve KRAS mutasyonu tayini için vakit kaybetmeden üst merkeze yönlendirilmesi hayati önem taşımaktadır.

Anahtar Kelimeler: Crohn, desmoplazi, kolorektal, KRAS, MSİ, tomurcuklanma

PBS-092 [Gastrointestinal Sistem Patolojisi] [Özet Metin]

OTOİMMÜN GASTRİT: İNKOMPLET İNTESTİNAL METAPLAZİ GERÇEKTEN NADİR Mİ GÖRÜLÜYOR?

Kadir Kolcak, Gizem Menetlioğlu, Çiğdem Çelikel
Marmara Üniversitesi, Tıbbi Patoloji Ana Bilim Dalı, İstanbul

ÖZET

Otoimmün gastritlerde (OİG) son yıllarda yapılan çalışmalar, gastrik adenokarsinom (GCa) gelişme riskinin H. Pylori (HP) ile ilişkili olduğunu düşündürmektedir. Literatürde, HP (-) OİG olgularında inkomple intestinal metaplazi (İM) varlığı tartışmalıdır. OİG hastalarında anti-parietal antikor (APA) ve/veya HP varlığının morfoloji üzerine yansıması netlik kazanmamıştır. Çalışmamızda, HP (-) OİG olgularında inkomple-İM varlığını/yaygınlığını belirlemek ve APA (-/+) ve/veya HP (-/+)'liğinin morfolojik yansımasını değerlendirmek amaçlanmıştır.

2012-2022 yıllarında endoskopik biyopsilerine kronik atrofik gastrit tanısı verilen ve OİG açısından araştırılması önerilen olgulardan klinik tanının OİG olarak doğrulandığı 89 olgu çalışmaya alındı. Bu olgular arasında APA çalışılan 61 hastanın 50'si APA (+), 11'i APA (-)'ti. Üçü APA (+), ikisi APA (-) olan 5 hastada HP (+)'ti.89 olgunun H&E, PAS/ABpH2.5, modifiye giemsa ve HP İHK lamları yeniden değerlendirildi. Sydney Gastrit skorlaması, İM tipi, spazmolitik polipeptid eksprese eden metaplazi (SPEM), pankreatik metaplazi ve displazi varlığı ile nöroendokrin hücre hiperplazisi/displazisi/neoplazisi olgularda kaydedildi. Veriler ki-kare ile analiz edildi.

Tüm OİG olguları (n=89) arasında 11 olguda fokal olmak üzere 15 olguda (%16, 9) inkomple-İM izlendi; bu oran komple-İM'ye (%49) göre anlamlı olarak düşüktü. APA (+) /HP (-) OİG tanılı 43 olgunun 7'sinde (%16.3), APA (-) /HP (-) OİG tanılı 13 olgunun 2'sinde (%15, 4), APA (+/-) /HP (+) 5 OİG tanılı olgunun 3'ünde (%60) inkomple İM saptandı. APA'sı çalışılmamış ancak klinik tanısı OİG olan 28 HP (-) olgunun 2'sinde inkomple İM görüldü. APA (+/-) /HP (-) OİG olgularında inkomple İM fokal foveolaya sınırlıyken (n=8/9), HP (+) OİG olgularının tümünde tam kat mukozayı kapsayacak şekilde multifokal dağılımlıydı. APA (+) /HP (-) OİG olgularında atrofi derecesi ile inkomple İM varlığı arasında anlamlı ilişki bulundu (p=0, 01). APA (+) /HP (-) olgularda, APA (+) /HP (+) OİG olgularına oranla atrofi daha belirgindi ancak inkomple İM görülme sıklığı daha azdı (p=0, 01). Ayrıca, APA (+) /HP (-) OİG olgularında, APA (-) /HP (-) OİG olgularına göre atrofi derecesi, SPEM ve NE hiperplazi sık saptandı (p<0, 05).

Çalışmamızda, HP (-) OİG olgularında yaygın gözlenen atrofiye karşın, inkomple-İM'nin düşük oranlarda izlenmesi, bilinen inkomple-İM-GCa ilişkisi dikkate alındığında, OİG

olgularındaki düşük GCa riskini açıklayabilir. Öte yandan, bu durum, gastrik atrofinin GCa gelişiminde ana faktör olmayabileceğini düşündürebilir.

Anahtar Kelimeler: Atrofi, İntestinal metaplazi, Otoimmün gastrit

PBS-093 [Gastrointestinal Sistem Patolojisi]

APENDİKSİN NÖROENDOKRİN TÜMÖRLERİNDE P27 EKSPRESYONUNUN KLİNİKOPATOLOJİK PARAMETRELERLE İLİŞKİSİ

Deniz Ceyran[1], Aylin Ege Gül[1], Sevinç Hallaç Keser[1], Sibel Şensu[2], Yeşim Saliha Gürbüz[2], Nagehan Özdemir Barışık[1]

[1]Kartal Dr. Lütfi Kırdar Şehir Hastanesi, İstanbul

[2]İstinye Üniversitesi Tıp Fakültesi, İstanbul

ÖZET

Amaç: Apendiksin nöroendokrin neoplazileri, intestinal neoplazilerin %0.5-1'ini oluşturmaktadır. Apendektomi materyallerinde % 0.3-0.9 oranında saptanır. Primer tümörlerin ise %25-60'ı nöroendokrin neoplazilerdir. Tedavi yönetiminde kabul gören bazı kriterler olmakla birlikte standardizasyon mevcut değildir. P27 cyclin bağımlı kinaz inhibitör 1B ile kodlanır. CDK2/cyclinE ve CDK2/cyclin A ile kompleks oluşturarak hücre siklusunda G1/S geçişini durdurur. Tüm kanserlerin yaklaşık %50'sinde P27 kaybının agresif davranış ile ilişkili olduğu gösterilmiştir. Amacımız appendiks nöroendokrin tümörlerinde P27 kaybının prognostik parametreler ve sağkalım ile ilişkisini araştırmaktır.

Gereç ve Yöntem: Çalışmamız retrospektiftir ve Ocak 2008-Aralık 2020 tarihleri arasında apendiks nöroendokrin tümör tanılı 36 olguda yaş, cinsiyet, tümör boyutu, histolojik derece, patolojik T evresi, vasküler ve perinöral invazyon durumu, lenf nodu tutulumu, mitoz, nekroz, atipi varlığı ve sağkalım ile p27 ekspresyonun ilişkisi değerlendirildi. P27 ekspresyon yoğunluğu ve yaygınlığı çarpılıp H değeri elde edildi. Ekspresyon durumu 1 ile 4 arasında skorlandı. İstatistiksel analiz için IBM SPSS ver.26.0 kullanıldı.

Bulgular: Olguların 15'i (%41.7) erkek, 21'i (%58.3) kadın hastadır. Ortalama yaş 35.7±15.1 (13-65)'dir. Ortalama tümör boyutu 0.9 cm±0.6 (0.2-2.8) cm'dir. Olguların 31 (%86.1)'i derece 1, 4 (%11, 1)'ü derece 2, 1 (%2.7)'i derece 3 idi. Patolojik T evresine göre; 3 (%8.3) olgu pT1, 8 (%22.2) olgu pT2, 25 (%69.4) olgu pT3 idi.4 (%11.1) olguda vasküler invazyon, 11 (%30.6) olguda perinöral invazyon mevcuttu. Lenf nodu metastazı 1 (%2.7) olguda saptandı. Nekroz varlığı 4 (%11.1) olguda saptanırken 29 (%80.5) olguda hafif nükleer atipi izlendi. P27 ekspresyonu 3 (%8.3) olguda skor1, 8 (%22.2) olguda skor2, 15 (%41.7) olguda skor3, 10 (%27.8) olguda skor4 idi. P27 ekspresyon kaybı ile tümör boyutu, perinöral invazyon ve lenf nodu tutulumu arasında istatistiksel anlamlı ilişki mevcuttu ($p<0.05$). Diğer parametreler ile p27 ekspresyonu arasında istatistiksel anlamlı ilişki saptanmadı ($p>0.05$).

Sonuç: Çalışmamızda apendiks nöroendokrin tümörlerinde P27 ekspresyon kaybının kötü prognostik parametrelerle ilişkili olması hastaların cerrahi yönetiminde belirleyici rol oynayabileceği gibi metastatik olguların tedavisinde P27 reseptör blokaj inhibisyonunun yer alabileceğini düşünmekteyiz.

Anahtar Kelimeler: Apendiks, nöroendokrin tümör, p27, immünohistokimya

Amaç

Apendiksin nöroendokrin neoplazileri nadir görülen tümörlerdir ve intestinal neoplazilerin %0, 5-1'ini oluşturmaktadır. Apendiksin primer tümörlerinin ise %25-60'ını oluşturur. Apendektomi materyallerinde %0.3-0.9 oranında saptanır.20-50 yaş arası görülebilmekle birlikte genellikle 40 yaşın sonlarına doğru tanı alır ve kadınlarda daha sık görülür. Yerleşim yeri genellikle apendiksin uç kısmıdır.

Dünya Sağlık Örgütü (WHO)'nün son sınıflamasına göre bu tümörler nöroendokrin tümör, nöroendokrin karsinom ve mikst nöroendokrin-non-nöroendokrin neoplazi (MİNEN) olarak sınıflandırılır. Nöroendokrin tümörlerin prognozu; tümör boyutu, apendiks dışı yayılım, histolojik diferansiyasyon ve evre gibi birçok faktöre bağlıdır. Çapları 2cm'den büyük tümörlerin metastaz yapma olasılığı daha yüksektir. Tedavi yönetiminde kabul gören bazı kriterler olmakla birlikte standardizasyon mevcut değildir.

P27 cyclin bağımlı kinaz inhibitör 1B ile kodlanır. CDK2/cyclinE ve CDK2/cyclin A ile kompleks oluşturarak hücre siklusunda G1/S geçişini durdurur. Keşfedilmesinden bu yana, apoptozun düzenlenmesi, transkripsiyon ve hücre migrasyonu dahil olmak üzere çok sayıda biyolojik fonksiyonda rolü olduğu gösterilmiştir. Bir CDK inhibitörü olarak, p27 kaybının neoplastik süreçlerin gelişimine katkıda bulunabileceği bilinmektedir. Tüm kanserlerin yaklaşık %50'sinde P27 kaybının agresif davranış ile ilişkili olduğu gösterilmiştir.

Amacımız apendiks nöroendokrin tümörlerinde P27 kaybının prognostik parametreler ve sağkalım ile ilişkisini araştırmaktır.

Gereç ve Yöntem

Çalışmamız retrospektiftir ve Ocak 2008-Aralık 2020 tarihleri arasında apendiks nöroendokrin tümör tanılı olgularda yaş, cinsiyet, tümör boyutu, histolojik derece, patolojik T evresi, vasküler ve perinöral invazyon durumu, lenf nodu tutulumu, mitoz, nekroz, atipi varlığı ve sağkalımın p27 ekspresyonu ile ilişkisi değerlendirildi. İmmunohistokimyasal inceleme için formalin tespitli parafine gömülü dokulardan hazırlanan 4 mikron kalınlıktaki kesitler pozitif şarjlı lamlara alınarak 70˚C'lik etüvde 1 saat bekletildi. Deparafinizasyon ve antijen açığa çıkarma işlemleri de dahil olmak üzere tüm immünohistokimyasal boyama süreci tam otomatik boyama cihazında gerçekleştirildi. P27 ekspresyon yoğunluğu ve yaygınlığı ayrı ayrı değerlendirildi. Buna göre yoğunluk; boyanma yoksa;0, hafif boyanma;1, orta yoğunlukta boyanma;2, kuvvetli boyan-

ma;3, yaygınlık; boyanma yoksa;0, boyanma oranına göre %1- 10:1, %11-50:2, %51-100:3 olarak skorlandı. Sonuçların çarpımından H skoru elde edildi. Ekspresyon durumu 1 ile 4 arasında skorlandı. İstatistiksel analiz için IBM SPSS ver.26.0 kullanıldı.

Bulgular

Çalışmaya 36 olgu alındı. Olguların 15'i (%41.7) erkek, 21'i (%58.3) kadın hastaydı. Ortalama yaş 35.7±15.1 (13-65)'di. Ortalama tümör boyutu 0.9cm±0.6 (0.2-2.8) cm'di. Olguların 31 (%86.1)'i derece 1, 4 (%11, 1)'ü derece 2, 1 (%2.7)'i derece 3 idi. Patolojik T evresine göre; 3 (%8.3) olgu pT1, 8 (%22.2) olgu pT2, 25 (%69.4) olgu pT3 idi.4 (%11.1) olguda vasküler invazyon, 11 (%30.6) olguda perinöral invazyon mevcuttu. Lenf nodu metastazı 1 (%2.7) olguda saptandı. Nekroz varlığı 4 (%11.1) olguda saptanırken 29 (%80.5) olguda hafif nükleer atipi izlendi. P27 ekspresyonu 3 (%8.3) olguda skor1, 8 (%22.2) olguda skor2, 15 (%41.7) olguda skor3, 10 (%27.8) olguda skor4 idi. P27 ekspresyon kaybı ile tümör boyutu, perinöral invazyon ve lenf nodu tutulumu arasında istatistiksel anlamlı ilişki mevcuttu ($p<0.05$). Diğer parametreler ile p27 ekspresyonu arasında istatistiksel anlamlı ilişki saptanmadı ($p>0.05$).

Tartışma ve Sonuç

Apendiksin nöroendokrin tümörleri nadir görülen ve yavaş seyirli tümörlerdir. Nadir olmaları nedeniyle agresif seyirli ve metastatik olguların tedavi yönetiminde etkili olabilecek yöntemlere dair yeterli veri ve belirli bir standardizasyon yoktur. Genellikle başka nedenlerle yapılmış apendektomi sonrasında saptanır. İleri optimal cerrahiyi tümörün boyutu, mezoapendikse yayılma derecesi (<3mm), lenfovasküler ve perinöral invazyon da dahil olmak üzere birçok faktör belirlemektedir.

Daha önce yapılan çalışmalarda P27 ekspresyon kaybının gastroenteropankreatik tümörlerde agresif seyir ile ilişkili olduğu görülmüştür. Gastrik adenokarsinom ve p27 ilişkisinin incelendiği çalışmada ise iyi ve orta derecede diferansiye tümörlerde az diferansiye tümörlere göre daha fazla P27 ekspresyonu gözlenmiş ve histolojik grade ile p27 arasında anlamlı ilişki saptanmıştır. Üst üriner sistem ürotelyal tümörlerde ise ileri evre ve yüksek gradeli tümörlerde p27nin ekspresyon kaybı saptanmıştır. Bizim çalışmamızda da apendiks nöroendokrin tümörlerinde P27 ekspresyon kaybının lenf nodu tutulumu ve perinöral invazyonla ilişkili bulunması bunu destekler niteliktedir ve P27 ekspresyon kaybının kötü prognostik parametrelerle ilişkili olması hastaların cerrahi yönetiminde belirleyici rol oynayabileceği gibi metastatik olguların tedavisinde P27 reseptör blokaj inhibisyonunun yer alabileceğini düşünmekteyiz.

Anahtar Kelimeler: Apendiks, nöroendokrin tümör, p27, immünohistokimya

Kaynaklar

1. Patel N, Barbieri A, Gibson J. Neuroendocrine Tumors of the Gastrointestinal Tract and Pancreas. Surg Pathol Clin.2019 Dec;12 (4) :1021-1044.
2. Lin Li, Wei Wu, Wanchao Zheng, Qiao Hui, Chunna Zhao. Analysis of the correlation between P27 expression and Helicobacter pylori infection in gastric cancer. APMIS, 2022 Jan;130 (1) :21-25.
3. Missaoui N, Bdioui A, Baccouche A, Belkacem O, Hmida W, Mokni M, Hmissa S.. Significance of p53, p27, Ki-67, E-cadherin, and HER2 expression in upper urinary tract urothelial carcinoma. J Egypt Natl Canc Inst.2020 Sep 15;32 (1) :36.
4. Bayhan Z, Yildiz YA, Akdeniz Y, Gonullü E, Altintoprak F, Mantoglu B Recayi Capoglu, Akkaya ZK. Appendix Neuroendocrine Tumor: Retrospective Analysis of 4026 Appendectomy Patients in a Single Center. Emerg Med Int.2020 Sep 3:2020:4030527
5. Süleyman M, Senlikci A, Durhan A, Kosmaz K. Incidental presentation of appendix neuroendocrine tumor: Long-term results from a single institution. Ulus Travma Acil Cerrahi Derg.2023 Sep;29 (9) :972-977.

PBS-094 [Gastrointestinal Sistem Patolojisi] [Özet Metin]

GLUTEN ENTEROPATİLİ HASTALARDA HİSTOPATOLOJİK ANALİZ: TEK MERKEZDE ÜÇ YILLIK ÇALIŞMA

Gülşah Kolak Gözüküçük[1], Sidar Bağbudar[1], Müveddet Banu Yılmaz Özgüven[1], Mehmet Akif Göktaş[2]
[1]Başakşehir Çam ve Sakura Şehir Hastanesi, Tıbbi Patoloji Kliniği, İstanbul
[2]Başakşehir Çam ve Sakura Şehir Hastanesi, Çocuk Gastroenterolojisi Kliniği, İstanbul

ÖZET

Amaç: Bu çalışmanın amacı Gluten enteropatisi tanısında histopatolojik ve serolojik bulguların değerlendirilmesi, tanı alan hastalarda Helicobacter pylori (HP) birlikteliğinin incelenmesidir.

Gereç ve Yöntem: Bu çalışmada Haziran 2020 ve Haziran 2023 tarihleri arasında hastanemizde yapılan endoskopik biyopsilerde Gluten enteropatisi tanısı almış pediatrik ve erişkin, toplam 218 hasta retrospektif olarak incelendi. Bu hastaların serolojik ve histopatolojik bulguları karşılaştırılarak aralarındaki ilişki istatistiksel olarak değerlendirildi. Histopatolojik inceleme Modifiye Marsh-Oberhuber (Marsh) sınıflamasına göre yapıldı.

Bulgular: Olguların 101'i (%46.3) 18 yaşın altında (pediatrik), 117'si (%53.7) 18 yaş ve üzerinde olup kadın cinsiyet (n=151, %69.3), erkek cinsiyete göre (n=67, %30.7) çoğunluktaydı. Histopatolojik değerlendirmede Marsh skoru 1 olan 6 hasta, 2 olan 14 hasta, 3A olan 59 hasta, 3B olan 106 hasta, 3C olan 33 hasta mevcuttu. Marsh skoru 1 ve 2 olan hastalarda ortalama Doku Transglutaminaz IgA (tTG-IgA) değeri 28,13 ± 14,78 iken Marsh skoru 3 olan hastalarda ortalama tTG-IgA değeri 136,21 ± 5,55'ti. Yaşa göre sınıflamada pediatrik grupta ortalama tTG-IgA değeri 149,62 ± 6,78 iken erişkin grupta ortala-

ma değer 102,16 ± 8,57 idi. Gluten enteropatili 218 hastanın 86'sında midede HP pozitifliği izlendi. Pediatrik grupta Gluten enteropatisi ve HP birlikteliği vakaların 30'unda (%29.7), erişkin grupta 56'sında (%47.9) mevcuttu.

Sonuç: Endoskopik olarak incelenen 218 hastanın 186'sında seroloji de bakıldığı tespit edilmiştir. Marsh skoru ile serum tTG-IgA düzeyi arasında istatistiksel anlamlı ilişki saptanmıştır. (p<0.001). Pediatrik gruptaki ortalama tTG-IgA değeri erişkin gruba göre istatistiksel anlamlı yüksek bulunmuştur (p<0.001). Çalışmamız, semptomlardan bağımsız olarak serolojinin pediatrik grupta Gluten enteropatisi teşhisinde birincil öneme sahip olduğunu doğrulamaktadır. Çalışmamızda Gluten enteropatisi-HP birlikteliği erişkinde, pediatrik gruba göre anlamlı olarak daha yüksek izlenmiştir (p<0.001). Total sayıya baktığımızda bu birlikteliğin sıklığının azımsanmayacak ölçüde saptanması nedeniyle (%39.5), endoskopik biyopsi materyallerinde aynı hastada her iki tanının da göz önünde bulundurulması gerekmektedir.

Anahtar Kelimeler: Gluten enteropatisi, Helicobacter Pylori, Histopatoloji, Marsh, Seroloji

Kaynaklar

1. Civelek et al. Celiac and Helicobacter pylori. Cyprus J Med Sci 2022;7 (3) :349-353
2. Arzu Ensari, Michael N Marsh. Diagnosing celiac disease: A critical overview. Turk J Gastroenterol.2019 May;30 (5) :389-397.
3. Yue M, Chen Q, Zhou X, Li L, Lu C. Is Helicobacter pylori infection associated with Celiac disease? A metaanalysis. Turk J Gastroenterol.2022;33 (3) :205-212.
4. Villanacci V, Vanoli A, Leoncini G, et al. Celiac disease: histology-differential diagnosis-complications. A practical approach. Pathologica 2020;112:186-196.

PBS-095 [Gastrointestinal Sistem Patolojisi] [Özet Metin]

MİDE HİPERPLASTİK POLİPLERİNİN HELİKOBAKTER PYLORİ İLE İLİŞKİSİNİN KLİNİKOPATOLOJİK DEĞERLENDİRİLMESİ

Şule Kevser Dursun, Rabia Doğukan, Nevra Dursun
SB Başakşehir Çam ve Sakura Şehir Hastanesi, Tıbbi Patoloji, İstanbul

ÖZET

Amaç: Mide hiperplastik polipleri yüksek sıklıkta görülen ve malign transformasyon potansiyeli olduğu için etiyolojisinin bilinmesi önem taşıyan lezyonlardır. Helikobakter pylori (H. pylori) ülkemiz gibi endemik alanlarda antrum kaynaklı kronik gastritlerin %60-80'inden sorumlu bir mikroorganizmadır. Literatürde hiperplastik poliplerin çoğunlukla H. Pylori kaynaklı geliştiği bildirilmektedir. Çalışmamızda, hiperplastik polip tanısı almış olgularda H. pylori varlığı araştırılmıştır.

Gereç ve Yöntem: Temmuz 2020-Nisan 2023 arasında kliniğimizde tanı alan endoskopik biyopsi materyalleri klinikopatolojik olarak incelenmiştir. Mide lokalizasyonlu hiperplastik polip tanısı almış toplam 263 hastaya ait 302 hiperplastik polip materyali çalışmaya dahil edilmiş ve tekrar incelenmiştir. Lokalizasyon, yaş, cinsiyet parametreleri, varsa daha önceden aldıkları tedavi öyküsü araştırılması elektronik arşivden yapılmıştır. Histopatolojik olarak lezyon sayısı ve H. pylori polip ilişkisi, çevre doku içeren örneklerde çevre mukozada H. pylori varlığı hematoksilen&eozin, giemsa ve giemsa boyası şüpheli olarak yorumlanan 38 olguda H. pylori immün boyası ile değerlendirilmiştir.

Bulgular: Olguların 170'i (%65) kadın, 93'ü (%35) erkektir.262'si (%99,6) erişkin yaş grubunda iken ortalama yaş 61,8'dir (11- 86 yaş). Polipler 31 hastada (%11,7) multiple lokalizasyonludur.302 polipten; 10'u gastroözofageal bileşke, 41'i kardia, 9'u fundus, 106'sı korpus, 120'si antrum, 14'ü pilor, 2'si anastomoz hattı yerleşimlidir.17 (%6,4) olguda hiperplastik polipe nöroendokrin hücre hiperplazisi ve 16 (%6)'sına otoimmün atrofik gastrit eşlik etmektedir.218 (%72,2) polip H. pylori açısından negatif, 84 (%27,8) polip pozitiftir. H. pylori açısından negatif 110 olgunun, çevre mide mukoza incelemesinde 68'inde H. pylori negatif ve 42'sinde pozitif saptandı. H. pylori pozitif 50 olguda çevre mukoza değerlendirildiğinde, 11 örnek H. pylori açısından negatif, 39 örnek pozitif saptandı.

Sonuç: Mide hiperplastik polip etiyolojisinde en sık görülen etkenin H. Pylori olduğu bildirilmektedir. Ancak yapılan bazı çalışmalar uzun süreli proton pompa inhibitörü kullanımı, otoimmün gastrit gibi etkenlerin de etiyolojide etkin olduğunu göstermektedir. Çalışmamızda anlamlı oranda erişkin çağda görüldüğü saptanan hiperplastik poliplerin %55'i H. pylori enfeksiyonu ile ilişkisiz saptanmıştır. Malignite gelişme olasılığı taşıyan bu lezyonlarda H. pylori ile ilişkinin doğru kurulması tedavi, nüks ve takip açısından önem taşımaktadır.

Anahtar Kelimeler: Gastrit, Helikobakter pylori, Hiperplastik polip, Mide

Kaynaklar

1. Sherif Elhanafi, Mohammed Saadi, Wynee Lou, Indika Mallawaarachchi, Alok Dwivedi, Marc Zuckerman, Mohamed O Othman et al. Gastric polyps: Association with Helicobacter pylori status and the pathology of the surrounding mucosa, a cross sectional study. World J Gastrointest Endosc.2015 Aug 10;7 :995-1002.
2. Bela Horvath, Rish K Pai et al. Prevalence of Helicobacter pylori in Gastric Hyperplastic Polyps. Int J Surg Pathol.2016;24:704-708.
3. XinJuan Yu, ZhengQiang Wang, LiLi Wang, XinYing Meng, ChangHong Zhou, YongNing Xin, WeiLi Sun, and QuanJiang Dong et al. Gastric hyperplastic polyps inversely associated with current Helicobacter pylori infection. Exp Ther Med.2020;19 (4) : 3143–3149. Published online 2020 Feb 27.

PBS-096 [Gastrointestinal Sistem Patolojisi] [Özet Metin]

KOLOREKTAL TÜMÖRLERDE MİKROSATELLİT İNSTABİLİTE VARLIĞININ PROGNOSTİK PARAMETRELERLE İLİŞKİSİ

Enver Yarıkkaya, Merve Cin
Sağlık Bilimleri Üniversitesi, İstanbul Sağlık Uygulama ve Araştırma Merkezi, İstanbul

ÖZET

Amaç: Mikrosatellit Instabilite varlığı (MSI-H), kalıtsal Lynch sendromuna sahip hastalarda oluşan tümörlerin %90'ında ve sporadik kolorektal kanserlerin de %10 ila %15'inde görülmektedir. MSI-H durumunun bilinmesi hasta prognozlarının değerlendirilmesinde, Lynch Sendromu geliştirme riski daha yüksek olan hastaları belirlemede ve tedavi yönteminin seçiminde önem taşımaktadır.

Hastanemiz bölgede kolorektal tümör cerrahisinin yoğun olarak yapıldığı bir merkez olup tüm rezeksiyon materyallerinde immunhistokimyasal olarak MSI-H varlığı araştırılmaktadır. Bu nedenle merkezimizdeki MSI-H sonuçlarını, prediktif değerlerle karşılaştırmak ve literatür bilgileri eşliğinde değerlendirmek istedik.

Gereç ve Yöntem: Çalışmaya 2018-2023 yılları arasında hastanemizde kolorektal tümör rezeksiyonu yapılmış 497 vaka dahil edildi. Olgulara ait parametreler hastane bilgi işletim sistemi üzerindeki raporları üzerinden taranarak elde edildi. Nonepitelyal tümörler ve metastatik olan (non-kolorektal) tümörler çalışma dışı bırakıldı.

Bulgular: Toplam 497 kolerektal tümör vakasında 54 MSI-H (%10, 9) ve 443 mikrosatellit stabil (MSS) tümör (%89, 1) tespit edildi. Olguların yaş ortalaması 11, 9 standart sapması ile birlikte 63, 62 olup kadın erkek oranı 193/304, yaş aralığı 22-93 idi.

MSI-H ve MSS gruplar yaş, cinsiyet, tümör yerleşimi, baskın histolojik tip, müsiniz ve medüller komponent içeriği ve oranı, histolojik derece, tümör çapı, lenf bezi metastazı, metastaz sayısı, lenfovasküler invazyon, perinöral invazyon, neoadjuvan tedavi durumu ve cerrahi sınır pozitifliği parametreleri açısından karşılaştırıldı.

İstatistiksel çalışma sonucunda MSI-H ve MSS tümörlerde tümör çapı, tümör yerleşimi, tümörde müsinöz ve medüller komponent varlığı ve perinöral invazyon varlığı açısından istatistiksel olarak anlamlı farklılık olduğu gösterildi (sırasıyla p<0, 01, p<0, 01, p<0, 01, p=0, 003). Diğer parametrelerde ise istatistiksel olarak anlamlı farklılık saptanmadı.

Sonuç: MSI-H, Lynch Sendromu'nu tespit etmek için bir tarama aracı, kemoterapiye ve immünoterapiye yanıt için öngörücü bir belirteç olarak hizmet edebileceğinden, kolorektal karsinomlarda tanımlanması önemlidir. Bizim çalışmamızda da önemli prognostik parametrelerde anlamlı farklılıklar saptanmış olup bulgularımız literatürdeki çalışmalarla benzer özellikler göstermiştir.

Anahtar Kelimeler: Kolorektal karsinom, Lynch sendromu, mikrosatellit instabilite

PBS-097 [Gastrointestinal Sistem Patolojisi] [Özet Metin]

APENDİKSİN NÖROENDOKRİN TÜMÖRLERİNDE KLASİK NÖROENDOKRİN MARKERLARIN BOYANMA PATERNİ İLE KLİNİKOPATOLOJİK BULGULAR ARASINDA İLİŞKİ VAR MIDIR?

Merve Cin[1], Enver Yarıkkaya[1], Selçuk Cin[2], Özgecan Gündoğar[3]
[1]SBÜ, İstanbul Eğitim ve Araştırma Hastanesi, Tıbbi Patoloji, İstanbul
[2]SBÜ, Bağcılar Eğitim ve Araştırma Hastanesi, Tıbbi Patoloji, İstanbul
[3]SBÜ, Gaziosmanpaşa Eğitim ve Araştırma Hastanesi, Tıbbi Patoloji, İstanbul

ÖZET

Amaç: Apendiks nöroendokrin tümörleri (NET) çoğunlukla tesadüfen, akut apendisit sebepli apendektomiler sonrasında tanı alır. Çoğu tümör klinik olarak saptanamayacak kadar küçüktür. Bu nedenle apendektomi sonrası hastanın takibi patoloji raporundaki parametrelere bağlıdır. Klasik nöroendokrin markerlar olarak bilinen Sinaptofizin (Snp) ve Kromogranin-A (Kr-A) çoğu apendiks NET'de pozitiftir. Snp, NET dışındaki tümörlerde de pozitiflik gösterebildiğinden nispeten spesifitesi tartışmalıdır bu nedenle özellikle Kr-A pozitifliği tanısal açıdan önemlidir. Ancak Kr-A bazı vakalarda zayıf-yamalı boyanmalar gösterdiğinde tanısal zorluklar ortaya çıkmaktadır. Bu çalışmanın amacı Snp ve Kr-A boyanma paterni ile klinik ve histopatolojik bulgular arasındaki ilişkiyi incelemektir.

Gereç ve Yöntem: İstanbul EAH'de 8 yılık (2015-2023) süre içinde tanı alan 33 apendiks NET olgusu saptandı. Beş olgunun lamlarına ulaşılamadığından çalışma dışında bırakıldı. Retrospektif olan çalışmamıza 28 olgu dahil edildi. H&E, Kr-A ve Snp boyalı lamlarda histopatolojik bulgular (grade, lenfovasküler/perinöral invazyon, evre, ki67, morfolojik patern/küçük-büyük nest, trabekül+palizadlanma), yeniden değerlendirildi ve klinik bulgular hastane bilgi sisteminden elde edildi.

Bulgular: İstatistiksel analizi için SPSS (Statistical Package for the Social Sciences, Chicago, IL, USA) programının 26.0 versiyonu kullanıldı. Hastaların 17'si kadın, 11'i erkek olup yaş ortalaması 34'tü (14-70). Olguların tümünde Snp, tümörün %90'ından fazlasında, orta-kuvvetli boyanma göstermekteydi, zayıf boyanan olgu yoktu. Kr-A ile tümörün %90'ından azında boyanma gösteren 6 olgu mevcuttu. Bunların 4'ünde %50'den az oranda ve zayıf boyanma görüldü. Snp boyanma şiddeti ile

tümör boyutu açısından değerlendirildiğinde istatistiksel olarak anlamlı bir ilişki saptandı (p=0, 042). Morfolojik paternler Kr-A boyanma yüzdesi (BY) açısından değerlendirildiğinde istatistiksel olarak anlamlı bir ilişki saptandı (p=0, 029). Patolojik evre arttıkça Kr-A BY artmaktaydı, istatistiksel olarak özellikle pT1-pT4 grupları arasında anlamlıydı (p=0, 038).

Sonuç: Apendiks NET sıklıkla rastlantısal olarak küçük boyutlu tümörler olarak karşımıza çıkmaktadır. Patolojik tanı için immunohistokimyasal bulgular hem tanı hem de ayırıcı tanı açısından vazgeçilmezdir. Çalışmamızda gösterildiği gibi küçük boyutlu tümörlerde Kr-A ile yamalı-zayıf boyanma tanısal güçlük yaratabilmektedir. Çalışmamızda trabekül+palizadlanma gösteren olgu sayısı az almakla birlikte bu olgularda Kr-A boyanması oldukça fokal ve zayıftır. Snp ise bu alanlarda pozitiftir. Bu durum immunohistokimyasal ve histomorfolojik bulgular arasında özgün ilişkiyi ortaya koymaktadır.

Anahtar Kelimeler: Apendiks, Histomorfoloji, Kromogranin-A, NET, Sinaptofizin

PBS-098 [Gastrointestinal Sistem Patolojisi] [Özet Metin]

GASTROENTEROPANKREATİK NÖROENDOKRİN NEOPLAZİLERDE CD117 VE P16 İMMÜNREAKSİYONUNUN PROGNOSTİK ÖNEMİ

Özgecan Gündoğar[1], Sibel Bektaş[1], Esra Paşaoğlu[2], Nilsen Yıldırım Erdoğan[2], Emine Yıldırım[3], Çağatay Batuhan Taşcı[1], Elife Kımıloğlu[1]
[1]İstanbul Gaziosmanpaşa SUAM, Tıbbi Patoloji
[2]İstanbul Bağcılar SUAM, Tıbbi Patoloji
[3]İstanbul Gaziosmanpaşa SUAM, Genel Cerrahi

ÖZET

Amaç: Gastroenteropankreatik nöroendokrin neoplaziler morfoloji, Ki-67 indeksi ve mitoz sayısına göre histolojik grade ve tanısal kategorilere ayrılan heterojen bir tümör grubudur. Bu çalışmada gastroenteropankreatik yerleşimli iyi diferansiye nöroendokrin tümör (NET), nöroendokrin karsinom (NEK) ve mikst nöroendokrin-nonnöroendokrin neoplazi (MiNEN) olgularında CD117 ve p16 immünreaksiyonunun histopatolojik ve klinik prognostik parametreler ile ilişkisini belirlemek amaçlandı.

Gereç ve Yöntem: Çalışmamıza 2014-2023 yılları arasında gastroenteropankreatik nöroendokrin neoplazi tanısı alan 143 olgu dahil edildi. Materyaline ulaşılamayan 15 olgu çalışma dışı bırakılarak 128 olgu retrospektif olarak incelendi. Tanı, tümör mikroskobik yayılımı, lenfovasküler invazyon, perinöral invazyon, nekroz, mitoz sayısı, Ki-67 indeksi, histolojik grade, CD117 ve p16 immünreaksiyonları tek patolog tarafından yeniden değerlendirildi. CD117 ve p16 immünreaksiyonları ile histopatolojik prognostik parametreler, olguların sağkalım ve nüks durumları arasındaki ilişki analiz edildi.

Bulgular: 128 olgunun %42, 2'si kadın, %57, 8'i erkek olup, ortalama yaş (±SD) 50.48 (±20.24)'dir. Tümörlerin %43, 74'ü (56 olgu) mide, %31, 24'ü (40 olgu) apendiks, %12, 5'i (16 olgu) ince bağırsak, %5, 46'sı (7 olgu) pankreas, %7'si (9 olgu) kalın barsak yerleşimlidir.128 olgunun %84, 4'ü (108 olgu) NET, %13, 3'i (17 olgu) NEK ve %2, 3'u (3 olgu) MiNEN tanısı aldı.108 NET'ün %77'si (83 olgu) grade 1, %22'si (24 olgu) grade 2 ve %1'i (1 olgu) grade 3 olarak değerlendirildi. NET, NEK ve MiNEN grupları arasında P16 ve CD117 immünreaksiyonları açısından anlamlı fark saptandı ($p<0.05$). NEK ve MiNEN gruplarında P16 ve CD117 immünreaksiyonu anlamlı olarak daha yüksek bulundu. NET grade grupları arasında P16 ve CD117 immünreaksiyonları açısından anlamlı fark saptanmadı ($p>0.05$). P16 ve CD117 immünreaksiyonu ile sağkalım durumu ve nüks arasında anlamlı ilişki bulundu ($p<0.05$).

Sonuç: NET, NEK ve MiNEN grupları arasında P16 ve CD117 immünreaksiyonları açısından anlamlı fark saptanması, benign ve malign gastroenteropankreatik nöroendokrin neoplazilerin tanısal kategorizasyonu ve prognoz tahmininde P16 ve CD117 belirteçlerinin yol gösterici olabileceğini ortaya çıkarmıştır. Gelecekteki çalışmaların, prognostik açıdan daha geniş olgu serilerinde sınanması yararlı olacaktır.

Anahtar Kelimeler: Gastroenteropankreatik, nöroendokrin neoplazi, CD117, P16, sağkalım, nüks.

PBS-099 [Moleküler Patoloji] [Özet Metin]

KÜÇÜK HÜCRELİ DIŞI AKCİĞER KANSERLERİNİN FARKLI METASTATİK ALANLARDA YENİ NESİL DİZİLEME İLE TESPİT EDİLEN MUTASYON PROFİLİNİN DEĞERLENDİRİLMESİ VE KLİNİKOPATOLOJİK PARAMETRELERLE İLİŞKİSİ

Dilara Akın[1], Nesibe Kahraman Cetin[1], Hakan Öztürk[2], İbrahim Halil Erdoğdu[3], İbrahim Meteoğlu[1]
[1]Aydın Adnan Menderes Üniversitesi Tıp Fakültesi, Tıbbi Patoloji Anabilim Dalı, Aydın
[2]Aydın Adnan Menderes Üniversitesi Tıp Fakültesi, Biyoistatistik Anabilim Dalı, Aydın
[3]Aydın Adnan Menderes Üniversitesi Tıp Fakültesi, Moleküler Patoloji Laboratuvarı, Aydın

ÖZET

Amaç: Küçük Hücreli Dışı Akciğer Kanseri (KHDAK)'n de sağkalım %15-20 civarında olup, tanı anında hastaların çoğunluğu metastatikolduğundan bu oran daha da düşmektedir. Yeni Nesil Dizileme (YND), sınırlı doku örneklerinin hem tanı hem de tedavi testleri için kullanıldığı, çoklu gen panellerinin çalışılabildiği, tedavi planlamasında devrim nite-

liğinde bir sistemdir. Bu sayede akciğer kanserlerinin kapsamlı genprofilinin ortaya konması, tümörlerin oldukça heterojen olduğunu göstermiştir. Primer tümör ve metastazlarında da heterojenlik vardır ve metastazlardaki mutasyonlar önemli ölçüde daha yüksektir. Akciğer kanserinin metastatikorganlardaki risk faktörlerini, mutasyon profilleriniaraştıran, literatürde az sayıda çalışma mevcuttur. Bu çalışmada KHDAK tanılı olguların farklı metastatik alanlarından elde edilen biyopsilerde, YND sistemiyle somatik mutasyonprofilinin belirlenmesi ve bunların klinikopatolojik parametrelerle ilişkisinin değerlendirilmesi amaçlanmıştır.

Gereç ve Yöntem: Aydın Adnan Menderes Üniversitesi Tıp Fakültesi Tıbbi Patoloji Anabilim dalı bünyesindeki Moleküler Patoloji Laboratuvarında 2019-2022 yıllarında YND sistemiyle çalışılan 128 metastatikKHDAK olgusu çalışmaya alındı (Protokol No: 2022/166). Olguların yaş, cinsiyet, sigara öyküleri, tümör tipleri, metastatik organları ile 72 kanser ilişkili gen, 4149 primer analiz sonuçları kaydedildi.

Bulgular: 128 olgunun 88'i erkek, 40'ı kadın olup, yaşları 31-89 arasındaydı. (Ortalama yaş 62, 02±9.87). Olguların 117'si Adenokarsinom, 8'i Skuamöz hücreli karsinom, 3'üAdenoskuamözkarsinommetastazıydı.82 olguda, 18 gende mutasyon saptanmış olup, toplam varyant sayısı 153'dü. En sık saptanan mutasyon KRAS (36/153) olup, bunu sırasıyla NF1 (24/153), TP53 (24/153), EGFR (19/153), PTEN (16/153) ve BRAF (7/153) izlemekteydi. Beyin NF1 (p=0.001), karaciğerde BRAF mutasyonu (p=0.000) istatistiksel olarak anlamlıydı.

Sonuç: Akciğer kanserleri sıklıkla kemik, beyin ve karaciğere metastaz yapar, hastalar genellikle kısalmış sağkalımla karşılaşırlar. Tümör metastazıyla ilgili yapılan kısıtlı çalışmalar primer ve metastatik tümörlerde uyumsuz mutasyonlar olduğunu gösterdiğinden, metastatikmodalitelerin araştırılması hasta bakımı için çok önemlidir. Çalışmamızdabeyin metastazında NF1, karaciğer metastazında BRAF mutasyonlarının anlamlı yüksekliği, bu mutasyonların tanı ve tedavide daha fazla dikkate alınmasının tedavi başarısına katkı sağlayabileceğini düşündürmektedir. Primer ve metastatik akciğer kanseri arasında ortaya çıkan moleküler farklılıklar, tedavi stratejilerine ve yeni ilaçların geliştirilmesine rehberlik edebilir.

Anahtar Kelimeler: Küçük hücreli dışı akciğer kanseri, metastaz, adenokarsinom, somatik mutasyon, Yeni nesil dizileme.

PBS-100 [Moleküler Patoloji] [Özet Metin]

JİNEKOLOJİK VE KOLOREKTAL KARSİNOMLARDA MİKROSATELLİT İNSTABİLİTE PROFİLLERİNİN KARŞILAŞTIRILMASI

Turna Demirci[1], Yunus Baran Kök[2], Cavit Kerem Kayhan[3], Fatma Tokat[1], Ayça Erşen Danyeli[1], Ümit İnce[1], Sibel Erdamar Çetin[1]

[1]Özel Acıbadem Patoloji Laboratuvarı, Moleküler Patoloji, İstanbul
[2]Acıbadem Üniversitesi, Tıbbi Patoloji Ana Bilim Dalı, İstanbul
[3]Acıbadem Maslak Hastanesi, Tıbbi Patoloji Laboratuvarı, İstanbul

ÖZET

Amaç: DNA yanlış eşleşme onarım (MMR) genlerindeki mutasyonlar mikrosatellit instabiliteye (MSİ) neden olmaktadır. Mikrosatellit instabilite birçok kanser tipinde görülmekle birlikte endometrial ve kolorektal karsinomlarda daha sıktır. (1) İmmuno terapi ve immunblokaj tedavisinde MSİ statusu agnostik olup; rutin pratikte en sık kolorektal ve endometrial/over karsinomlarda MSİ statüsü çalışılmaktadır. MSI statüsünü belirlemek için en sık kullanılan yöntemler; mikrosatellit belirteçlerine yönelik multipleks PCR ve kapiller elektroforez (STR analizi) ile MMR proteinlerinin ekspresyonuna yönelik immunohistokimyasal analizdir. (2) İki yöntem arasında MSİ tespiti için bazen uyumsuzluk görülebilmektedir. Bu çalışmada jinekolojik karsinomlarda (JK) MSİ statusunun değerlendirilmesi, STR analizi ve immunohistokimya yöntemleri açısından, kolorektal karsinomlara (KRK) göre değerlendirmedeki farklılıklar irdelenmiştir.

Gereç ve Yöntem: Çalışmamızda MSİ çalışılan KRK ve JK olguları dökümente edildi. Moleküler MSİ için; tümör ve kontrol olarak normal dokulardan alınan kesitlerden QIAamp DNA FFPE TISSUE KIT ile izole edilen DNA örnekleri kullanıldı. STR analizinde, beş mononükleotid mikrosatellit belirtecini (BAT25, BAT26, NR21, NR24, NR27) içeren pentaplex panel incelendi. Fragman analizinde; 1/5 STR kayması MSİ-L; 2 ve üzeri MSİ-H olarak değerlendirildi. Ayrıca tümör dokularına ait kesitlerde immunohistokimya (IHK) ile tümör hücrelerinde MLH1, PMS2, MSH2 ve MSH6 proteinlerinin ekspresyonu incelendi. Tümör hücrelerinde nükleer boyanma kaybı (MLH1/PMS2; MSH2/MSH6; sadece PMS2; sadece MSH6) dMMR olarak kabul edildi. MMR proteinleri korunmuş ise pMMR olarak değerlendirildi. Kısmi boyanma kayıpları; noktasal/granüler nükleer boyanma paternleri, yamasal/heterojen boyanma; sadece MLH1 kaybı gibi normalden farklı boyanma paternleri equivocal olarak kabul edildi.

Bulgular: Toplam 443 (kolorektal (n=360), jinekolojik (n=83)) vakada hem moleküler hem de İHK yöntemiyle MSİ araştırıldı. Jinekolojik olguların 6 (%7) tanesinde iki yöntem arasında uyumsuzluk (MSS ve dMMR (n=1, %1), MSİ-L ve dMMR (n=3, %4), MSİ-H ve pMMR (n=2, %2)) bulundu.5 vakada (%6) IHK equivocal (heterojen ya da noktasal boyanma) paterninde izlendi. Serimizde JK vakalarının %87'sinde moleküler-İHK sonuçları uyumluluk gösterirken, %7'sinde uyumsuz, %6'sında equivocal olarak sonuçlanmıştır. Uyumsuzluk gösteren vakaların %50'sini over karsinomları oluşturmaktadır. Kolorektal karsinomlardaki uyumsuzluk (MSS ve dMMR) %0, 5 olup; 42 olguda (%12) İHK sonucu equivocal olarak değerlendirilmiştir. MSİ olarak raporlanan olguların moleküler analizinde MSİ-L oranı KRK'da %16 (14/89) iken JK'da %45 (10/22)'tir. MSI-L olguları içerisinde kolorektal

vakaların %64'ü, jinekolojik vakaların %67'si NR21 bölgesinde instabildir. Ayrıca STR analizinde jinekolojik kanserlerde daha küçük tekrar sayısı değişiklikleri gözlenmiştir.

Sonuç: Bu çalışmaya göre; Koloretal karsinomlar ile Jinekolojik tümörlerin moleküler analizinde, değerlendirmede farklılık görülmektedir. Jinekolojik karsinomlarda MSİ-L/dMMR paterni anlamlı olarak diğer solid tümörlere göre yüksektir. Bu bulgu jinekolojik tümörlerde immuhistokimyasal analizi daha ön plana çıkarmaktadır. Ancak MSİ-L ve İHK'da equivocal olan vakaların bir bölümünde MSİ-H görülmesi; STR analizindeki mikrosatellit bölge sayısının jinekolojik tümörler için yeterli olmadığını düşündürmektedir. Ayrıca endometrial karsinomlar, kolorektal kanserlere göre daha küçük tekrar sayısı değişiklikleri sergilediği için kararsız mikrosatellitlerin tekrarından kaynaklanan okuma çerçevesindeki kayma, kolorektal kanserlerde daha belirgindir. (3) Çalışmamızda da genel olarak jinekolojik kanserlerde daha küçük tekrar sayısı değişiklikleri gözlenmiştir. Bu nedenle immunhistokimya ve STR analizinde uyumsuzluk gözlenen olguların; mutlaka yeni nesil dizilemeye dayalı testlerle doğrulanması gerekmektedir.

Anahtar Kelimeler: Jinekolojik kanser, kolorektal kanser, mikrosatellit instabilite, MMR, STR analizi

Kaynaklar

1. Bartels, S., Grote, I., Wagner, M., Boog, J., Schipper, E., Reineke-Plaass, T., Kreipe, H., & Lehmann, U. (2023). Concordance in detection of microsatellite instability by PCR and NGS in routinely processed tumor specimens of several cancer types. Cancer medicine, 12 (16), 16707–16715. https://doi. org/10.1002/cam4.6293
2. Wang, Y., Shi, C., Eisenberg, R., & Vnencak-Jones, C. L. (2017). Differences in Microsatellite Instability Profiles between Endometrioid and Colorectal Cancers: A Potential Cause for False-Negative Results?. The Journal of molecular diagnostics: JMD, 19 (1), 57–64. https://doi. org/10.1016/j. jmoldx.2016.07.008
3. Evrard, C., & Alexandre, J. (2021). Predictive and Prognostic Value of Microsatellite Instability in Gynecologic Cancer (Endometrial and Ovarian). Cancers, 13 (10), 2434. https://doi. org/10.3390/cancers13102434

PBS-101 [Pediatrik ve Perinatal Patoloji] [Özet Metin]

LİZENSEFALİ ÖN TANISI OLAN FETAL OTOPSİDE BEKLENMEDİK TANI: PLASENTAL CMV İLİŞKİLİ KRONİK VİLLİTİS VE KONJENİTAL CMV ENFEKSİYONU

Vildan Elibol[1], Çiğdem Kunt Isgüder[2], Dilek Yavuzer[1]
[1]Sancaktepe Şehit Prof. Dr. İlhan Varank Eğitim ve Araştırma Hastanesi, Tıbbi Patoloji Kliniği, İstanbul
[2]Sancaktepe Şehit Prof. Dr. İlhan Varank Eğitim ve Araştırma Hastanesi, Kadın ve Doğum Hastalıkları kliniği, Perinatoloji, İstanbul

ÖZET

Giriş: Lizensefali, yetersiz nöronal göç ve anormal kortikal girus oluşumu ile giden gelişimsel bir beyin malformasyonudur. Sitomegalovirus (CMV), fetusta mikrosefali ve ventrikülomegali başta olmak üzere kranial anomalilere yol açan ve gebelikte sık görülen bir viral enfeksiyondur. Ayrıca plasentada kronik plazmasitik villitisin ayırıcı tanısında yer alan TORCH enfeksiyonlarından biridir. Burada 34 haftalık intrauterin ölüm nedeniyle otopsi ve plasenta değerlendirmesini yaptığımız ve kronik villitis ile tanı alan konjenital CMV (cCMV) olgumuzu, plasental bulguları ve sıradışı kranial prezentasyonu açısından literatür eşliğinde tartışmayı amaçladık.

Olgu: 25 yaşında ilk gebeliği nedeniyle hastanemiz Perinatoloji polikliniğinde takip edilen hastaya, 32. haftada yapılan fetal kranial USG incelemesinde polimikrogiri ve korpus kallozum hipoplazisi şüphesi oluşarak fetal MR çekildi. MR bulgularının lizensefali ve pakigiri ile uyumlu olması sonucu genetik inceleme önerildi. Ancak 34. haftada intrauterin fetal ölüm gerçekleşmesi üzerine bu ön tanılar ile fetüs ve plasenta Patoloji Kliniğine gönderildi. Otopside, makroskopik olarak beyin giruslarının derinliği yer yer azalmış olmakla birlikte normal dağılımda izlendi ve ventrikülomegali görülmedi. Diğer iç organlarda ve ekstremitelerde makroskopik olarak anomali izlenmedi. Mikroskobik incelemede, beyin dokusunda periventriküler mikrokalsifikasyon saptandı. Plasentada villuslarda boyut farklılıkları ve fokal alanlarda immatürite mevcuttu. Bazı villuslarda plazma hücrelerinden yoğun kronik villitis mevcut olup buna villöz hipervaskülarite ve fokal nekroz alanları eşlik etmekteydi. Villuslara ait damarlarda ve stromada geniş eosinofilik sitoplazmalı, iri intranükleer inklüzyonlar içeren hücreler dikkati çekti. Bu hücrelerde immünohistokimyasal olarak CMV antikoru ile pozitif boyanma saptandı. Bu bulgularla plasenta CMV ilişkili kronik villitis olarak raporlandı.

Sonuç: Literatürde cCMV olgularının, demonstratif fetal bulgular ile prezente olabileceği gibi farklı bulgularla ya da yenidoğanda asempomatik olarak karşımıza çıkabileceği bildirilmektedir. Bizim olgumuz; sıradışı kranial bulguları nedeniyle yapılan fetal otopsi sırasında plasentada tespit edilen kronik villitis etyolojisine yönelik inceleme sonucu tanı almıştır. Bu sunumda, perinatal ve postnatal dönemde ciddi anomali riski oluşturabilecek CMV enfeksiyonunu saptamada, fetal görüntüleme ve seroloji ile birlikte plasentanın ayrıntılı mikroskopik değerlendirilmesinin de tanısal olabileceğini vurgulamayı amaçladık.

Anahtar Kelimeler: CMV, fetal otopsi, lizensefali, villitis, plasenta

PBS-102 [Pediatrik ve Perinatal Patoloji]

WİLMS TÜMÖRLERİNDE PROGNOSTİK ÖNEME SAHİP YOLAKLARIN ARAŞTIRILMASI

Elif Ocak Gedik[1], Bahar Akkaya[1], Mustafa Melikoglu[2], Havva Serap Toru[1]

[1]Akdeniz Üniversitesi Tıp Fakültesi Tıbbi Patoloji Anabilim Dalı, Antalya

[2]Akdeniz Üniversitesi Tıp Fakültesi Çocuk Cerrahisi Anabilim Dalı, Antalya

ÖZET

Amaç: Wilms tümörü çocukluk çağında en sık görülen renal malignitedir. Prognozu iyi olmasına ve genel sağ kalım %90'ın üzerinde olmasına rağmen bazı hastalarda lokal nüks, uzak metastaz, kapsül ve renal sinüs invazyonu gibi kötü prognostik faktörler mevcuttur. Prognoz tahmini ve tedavi planlamasının daha iyi yapılabilmesi için prognostik faktörlerin klinik, histopatolojik, immünohistokimyasal ve moleküler olarak detaylı araştırılması gerekmektedir.

Bizim bu çalışmadaki amacımız merkezimizde tanı almış Wilms tümörü olgularının demografik, klinik, histopatolojik özellikleriyle beraber immünohistokimyasal P53, P21 pozitiflikleri ile Ki67 proliferasyon indeksi arasında ilişki olup olmadığını göstermek ve Türkiye'den bu konuda literatüre veri sağlamaktır.

Gereç ve Yöntem: Çalışmamızda 47 Wilms tümörü demografik, klinik ve histopatolojik olarak yeniden değerlendirilmiştir. Ayrıca her olgudan seçilen ikişer parafin bloğa immünohistokimyasal olarak P53, P21 ve Ki67 uygulanmıştır. Tümör boyutu, tanı evresi, tümör lokalizasyonu, renal sinüs invazyonu, tedavi sonrası risk sınıflaması, kapsül invazyonu ve immünohistokimyasal P53, P21 ve Ki67 ana değişkenlerimiz olup bunlar arasındaki ilişkiler değerlendirilmiştir.

Bulgular: Çalışmamızda elde ettiğimiz sonuçlara göre sağ böbrek yerleşimli tümörlerde P53 pozitifliği daha fazla bulunmuştur. Evre 3-4-5 tümörlerin, Evre 1-2 tümörlere göre daha fazla kapsül invazyonu yaptığı saptanmıştır. Kapsül invazyonu olanların %50'si, olmayanların ise %16, 2'si evre 3 ve üzerinde saptanmıştır. İstatistiksel olarak gruplar arasındaki bu fark anlamlı bulunmuştur (p=0, 039). Kapsül invazyonu olan grubun Kİ67 boyanma yüzdesi istatistiksel olarak anlamlı bir şekilde kapsül invazyonu almayan gruptan fazla olduğu dikkat çekmiştir (p=0, 047). Bu sonuçlarla birlikte çalışmamızda P53, P21 pozitiflikleri ve Ki67 proliferasyon indeksi açısından kapsül invazyonu, tümör lokalizasyonu ve evre ilişkileri dışında istatistiksel olarak anlamlı ilişki bulunmamıştır.

Sonuç: Sonuç olarak verilerimiz ile literatür verileri birlikte değerlendirildiğinde immünohistokimyasal P53 ve Ki67 belirteçlerinin incelenmesi faydalı olabilmekle birlikte özellikle P21 belirtecinin pratik kullanımda yer alacak kadar fayda sağlamayabileceği öngörülebilir. Öte yandan çalışmamızda anaplazi içeren ve toplam olgu sayısının az olması da sonuçlarımızı etkilemiş olabilir. Prognozun anlaşılabilmesinde daha fazla olgu içeren çok merkezli çalışmaların yapılması ve moleküler tetkiklerin eklenmesiyle yapılacak geniş araştırmalara ihtiyaç vardır.

Anahtar Kelimeler: Wilms tümörü, P53, P21, Ki67, prognoz

Amaç

WT çocukluk çağının en sık malign renal neoplazisidir. Prognoz ve sağ kalım oranları yüksek olmasına rağmen bazı hastalarda görülen lokal nüks, uzak metastaz ve düşük sağ kalım oranları nedeniyle hastalığın patogenezinde rol oynayan farklı yolaklar olabileceği ve bunların çeşitli immünohistokimyasal ve moleküler yöntemler ile saptanabileceği, bununla birlikte seçilmiş hasta gruplarında daha farklı tedavi rejimleri uygulanabileceği ve yakın takip yapılması gerektiği fikri güçlenmiştir. Literatürde histopatolojik olarak baskın komponent, anaplazi varlığı, patolojik evre, renal sinüs ve kapsül invazyonu gibi klinik ve histopatolojik verilerin yanı sıra immünohistokimyasal olarak saptanan P53, P21 pozitiflikleri ve Ki67 proliferasyon indeksinin de prognoz tahmini ve tedavi planlamasında ele alınabileceğine dair çalışmalar mevcuttur. Bizim bu çalışmadaki amacımız merkezimizde tanı almış Wilms tümörü olgularının demografik, klinik, histopatolojik özellikleriyle beraber immünohistokimyasal P53, P21 pozitiflikleri ile Ki67 proliferasyon indeksi arasında ilişki olup olmadığını göstermek ve Türkiye'den bu konuda literatüre veri sağlamaktır.

Gereç ve Yöntem

Çalışmamızda merkezimizde tanı almış 47 WT olgusunun prognozda etkisi olan histopatolojik özellikleri ışık mikroskobide yeniden değerlendirilmiştir. Ayrıca her olgudan iki ayrı parafin bloğa P53, P21 ve Ki67 immünohistokimyasal belirteçleri uygulanmıştır.

Bulgular

Sağ taraf yerleşimli tümörlerin %27,'4'ü, sol taraf yerleşimli olanların ise %16, 7'si Evre 3 ve üzeri klinik evreye sahiptir. Lokalizasyona göre klinik evre dağılımı açısından istatistiksel olarak anlamlı farklılık gözlenmemiştir (p=0, 492). Lokalizasyona göre tümör boyutu ve Kİ67 boyanma yüzdesi gruplar arasında benzer bulunmuştur (sırasıyla, p=0, 553 ve p=0, 601). Sağ yerleşimli olanların %62, 1'i, sol yerleşimli olanların ise %77, 8'i tedavi sonrası yüksek riskli saptanmıştır ve gruplar arasındaki bu fark istatistiksel olarak anlamlı bulunmamıştır (p=0, 118). Lokalizasyona göre oluşturulan gruplar arasında kapsül invazyonu ve renal sinüs yayılımı açısından da istatistiksel olarak anlamlı farklılık saptanmamıştır (sırasıyla, p=0, 719 ve p=0, 125). Sağ taraflı olanların %34, 5'i, sol taraflı olanların ise %5, 6'sı P53 boyanması göstermiştir ve buna göre sağ taraflı olanların sol taraflılara göre daha fazla p53 boyanma özelliği gösterdiği saptanmıştır (p=0, 033). Lokalizasyona göre p21 boyanma sıklıkları açısından istatistiksel olarak gruplar arasında anlamlı farklılık gözlenmemiştir (p=0, 743).

Evre 1-2 tümörlerin ortalama tümör boyutu 8, 7±3, 03 cm ve Evre 3-4-5 tümörlerin ortalama boyutu 9, 5±5, 2 cm

bulunmuştur, evreye göre grupların tümör boyutları ortalamaları benzer bulunmuştur (p=0, 664). Evreye göre tümör lokalizasyon dağılımı benzer bulunmuştur (p=0, 492). Evre 1-2 tümörlerin %69, 4'ü tedavi sonrası yüksek riskli; Evre 3-4-5 tümörlerin ise %63, 6'sı yüksek risklidir (p=0, 205). Evre 1-2 tümörlerin Ki-67 boyanma yüzdesi ortanca değeri 2 (1-40), Evre 3-4-5 tümörlerin ise ortanca boyanma yüzdesi 1 (1-60) bulunmuştur. Evreye göre Ki67 proliferasyon indeksi açısından istatistiksel anlamlı fark bulunmamıştır (p=0, 501). Evre 3-4-5 tümörlerin (%45, 5) Evre 1-2 tümörlere (%13, 9) göre daha fazla kapsül invazyonu yaptığı saptanmıştır (p=0, 039). Evreye göre renal sinüs yayılımı, P53 boyanması ve P21 boyanması özelliklerinin dağılımı gruplar arasında benzer bulunmuştur (sırasıyla, p=0, 370, p=0, 097 ve p=1, 000).

P53 boyanma düzeyi ile Kİ67, tümör boyutu, tedavi sonrası risk sınıflaması ve patolojik evre arasında istatistiksel olarak anlamlı bir ilişki saptanmamıştır (p>0, 05). Ki67 proliferasyon indeksi ile tümör boyutu arasında da istatistiksel olarak anlamlı bir ilişki olmadığı saptanmıştır (r= -0, 134; p=0, 373).

P53 boyanan tümörlerin %90, 9'u sağ taraf, boyanmayanların ise %52, 8'i sağ yerleşimlidir, gruplar arasındaki bu fark istatistiksel olarak anlamlı bulunmuştur (p=0, 033). P53 boyanma durumuna göre lokalizasyon dışındaki diğer değişkenler açısından gruplar arasında istatistiksel anlamlı farklılıklar gözlenmemiştir (p>0, 05). P53 boyanan olguların %45, 5'i ileri evre (Evre 3 ve üzeri), %81, 8'i tedavi sonrası sınıflamada yüksek riskli olmakla birlikte, %36, 4'ünde kapsül invazyonu mevcuttur ve %63, 6'sında P21 boyanması pozitiftir.

P21 boyanma durumuna göre diffüz boyanma özelliği gösteren hiç olgu olmadığı için olgular boyanma olmayan ve fokal boyananlar olmak üzere 2 gruba ayrılarak lokalizasyon, tümör boyutu, evre, Ki67 proliferasyon indeksi, P53 boyanma durumu, tedavi sonrası risk sınıflaması, kapsül invazyonu ve renal sinüs yayılımı açısından karşılaştırılmıştır. İki grup arasında bu değişkenler açısından anlamlı istatistiksel farklılık olmadığı gözlenmiştir (tüm p değerleri>0, 05).

Renal sinüs yayılımına göre olgular 3 gruba ayrılarak lokalizasyon, tümör boyutu, evre, Ki67 proliferasyon indeksi, P53 boyanma durumu, tedavi sonrası risk durumu, kapsül invazyonu ve P21 boyanma durumu açısından karşılaştırılmıştır. İki grup arasında bu değişkenler açısından anlamlı istatistiksel farklılık olmadığı gözlenmiştir (tüm p değerleri >0, 05).

Tedavi sonrası risk sınıfına göre olgular üç gruba ayrılarak lokalizasyon, tümör boyutu, evre, Ki67 proliferasyon indeksi, P53 boyanma durumu, renal sinüs yayılımı, kapsül invazyonu ve P21 boyanma durumu açısından karşılaştırılmıştır. Üç grup arasında bu değişkenler açısından tümör boyu hariç anlamlı istatistiksel farklılık olmadığı gözlenmiştir (tüm p değerleri >0, 05). Tümör boyutu ortanca değeri "Orta risk %33'ten az canlı tümör" grubunda 7, 9 (4-13), "Orta risk %33'ten fazla canlı tümör" grubunda 12, 5 (7-19) ve yüksek riskli grupta 9 (2-16) cm bulunmuştur ve gruplar arasında istatistiksel olarak anlamlı fark olduğu tespit edilmiştir (p=0, 026).

Kapsül invazyonu durumuna göre olgular iki gruba ayrılarak lokalizasyon, tümör boyutu, evre, Ki67 proliferasyon indeksi, P53 boyanma durumu, renal sinüs yayılımı, tedavi sonrası risk sınıfı ve P21 boyanma durumu açısından karşılaştırılmıştır. İki grup arasında bu değişkenler açısından evre ve Kİ67 boyanma yüzdesi hariç anlamlı istatistiksel farklılık olmadığı gözlenmiştir (tüm p değerleri >0, 05). Kapsül invazyonu olanların %50'si, olmayanların ise %16, 2'si evre 3 ve üzerinde saptanmıştır. İstatistiksel olarak gruplar arasındaki bu fark anlamlı bulunmuştur (p=0, 039). Kapsül invazyonu olan grubun Kİ67 boyanma yüzdesi istatistiksel olarak anlamlı bir şekilde kapsül invazyonu almayan gruptan fazla olduğu dikkat çekmiştir (p=0, 047).

Bu sonuçlarla birlikte çalışmamızda P53, P21 pozitiflikleri ve Ki67 proliferasyon indeksi açısından kapsül invazyonu, tümör lokalizasyonu ve evre ilişkileri dışında istatistiksel olarak anlamlı ilişki bulunmamıştır. Literatürde de bahsedilen değişkenler arasında ilişki gösterilemeyen çalışmalar mevcuttur. Özellikle P21 immünohistokimyasal belirtecinin pratik kullanımda yer alacak kadar fayda sağlamayabileceği bu sonuçlara göre öngörülebilir. Öte yandan çalışmamızda anaplazi içeren olgu sayısının az olması ve toplam olgu sayısının az olması da sonuçlarımızı etkilemiş olabilir. WT prognozunun anlaşılabilmesinde daha fazla olgu içeren çok merkezli çalışmaların yapılması ve bunlara moleküler tetkiklerin de eklenmesiyle yapılacak geniş çaplı araştırmalara ve meta-analizlere ihtiyaç vardır.

PBS-103 [Pediatrik ve Perinatal Patoloji] [Özet Metin]

WAARDENBURG ANOFTALMİ SENDROMU: OLGU SUNUMU VE LİTERATÜRÜN GÖZDEN GEÇİRİLMESİ

Ayşe Büşra Bereketoğlu[1], Muhammed Burak Bereketoğlu[2], Büşra Nur Ateş[1], Selim Büyükkurt[3], Sevcan Tuğ Bozdoğan[2], Kıvılcım Erdoğan[1]

[1]Çukurova Üniversitesi Tıp Fakültesi Tıbbi Patoloji Ana Bilim Dalı Adana, Türkiye

[2]Çukurova Üniversitesi Tıp Fakültesi Tıbbi Genetik Ana Bilim Dalı Adana, Türkiye

[3]Çukurova Üniversitesi Tıp Fakültesi Kadın Hastalıkları ve Doğum Ana Bilim Dalı Adana, Türkiye

ÖZET

Giriş: Waardenburg Anoftalmi Sendromu (WAS), SMOC1 geninde patojenik mutasyonların neden olduğu nadir görülen otozomal resesif bir genetik hastalıktır. Mevcut vakamız genetik olarak doğrulanmıştır Waardenburg Anoftalmi Sendromu literatürde 50'den az vakada bildirilmiş çok nadir bir sendromdur ve olgumuzun fetal otopsi incelemeleri literatüre katkıda bulunacaktır.

Olgu: Gebelik sonlandırıldığında, 2. trimestır USG takiplerinde 24. gebelik haftasıyla uyumlu olup abort materyali tarafımıza yönlendirilmiştir. Haricen erkek olarak değerlendirilmiş olup kromozom analizi 46, XY olarak tespit edilmiştir. Fetüsün anne ve babası akrabaydı.6 günlük benzer klinik bulgularla eksitus olan erkek kardeş öyküsü bulunmaktaydı. Fizik muayenede mikrosefali, her iki ayağın 5. parmağında agenezi, tibial kampomeli, rocker bottom deformitesi, sol gözde anoftalmi ve sağ gözde şiddetli mikroftalmi, antevert burun, mikroretrognati, düşük kulaklar görüldü. Göğüs ve karın boşluğu muayenesinde sağ hemidiyafram agenezisi ve at nalı böbrek görüldü. Radyografik incelemede hipoplastik ve kampomelik tibia ve fibula, kalça dislokasyonu ve hemivertebra gibi iskelet anormallikleri saptandı. Fetal kan örneğinden izole edilen DNA'ya, 300.000 tek nükleotid polimorfizm (TNP) markerının kullanıldığı Human Cyto SNP-12 DNA Analysis Bead Chip v2.1 kiti (Illumina, San Diego, California, ABD) kullanılarak TNP array yöntemi uygulanmıştır. Blue Fuse Multi Software ve Genome Studio Data Analysis Software v.2011.1 programları kullanılarak, referans insan genomu (hg19/GRCh37) ve ISCA ve ACMG kılavuzlarının kriterlerine göre değerlendirilmiştir. TNP array sonucunda, tüm SMOC1 genini içeren 203 kb homozigot delesyon vakamızda tespit edilmiştir. Her iki ebeveynde aynı lokusta heterozigot 203 kb delesyon gözlenmiştir. Fetal kan örneğinden kültüre edilen hücrelerden G-bandlama yapılarak en az 10 metafaz incelenerek kromozom analizi yapılmıştır.

Sonuç: Olgumuz literatürde homozigot SMOC1 tüm gen delesyonunun gözlemlendiği ilk vakadır. Hemidiyafram agenezisi henüz bildirilmemiş diğer özgün bulgu olup tüm gen delesyonu nedeniyle oluşan SMOC1 genindeki tam fonksiyon kaybı bu duruma neden olabilir.

Sonuç olarak, Waardenburg Anoftalmi Sendromu, anoftalmi ve ekstremite anormalliklerinin birlikte seyrettiği fetal otopsi incelemelerinde akılda tutulması gereken nadir bir hastalıktır.

Anahtar Kelimeler: Anoftalmi, fetal otopsi, iskelet deformitesi

PBS-104 [Pediatrik ve Perinatal Patoloji]

ÇOCUKLUK ÇAĞINDA APENDİKSTE GÖRÜLEN PATOLOJİK BULGULAR, 3706 OLGULUK DENEYİMİMİZ İLE BİRLİKTE LİTERATÜRÜN GÖZDEN GEÇİRİLMESİ

Ezgi Kül, Canan Tanık, Fevziye Kabukçuoğlu
SBÜ Seyrantepe Hamidiye Etfal Eğitim ve Araştırma Hastanesi Tıbbi Patoloji Kliniği, İstanbul

ÖZET

Amaç: Apendiks çeşitli konjenital ve edinilmiş hastalıklardan etkilenebilir ancak akut apandisit, pediatrik popülasyonda bulunan en yaygın patolojidir. Bu çalışma; 2014-2023 yılları arasında SBÜ Şişli Hamidiye Etfal SUAM Tıbbi Patoloji Laboratuvarı'nda incelenen 3706 apendiks olgusunun en sık görülen patolojik bulguları ile ilgili literatür taraması ve retrospektif değerlendirmesidir.

Gereç ve Yöntem: Retrospektif olarak apendektomi materyalleri yaş, cinsiyet, histopatolojik ve makroskobik bulgular, neoplazmlar, patojen mikroorganizmalar, inflamatuar barsak hastalıkları, konjenital değişiklikler ve apandisit şüphesi yaratan patolojik bulgular açısından incelendi.

Bulgular: Apendektomi yapılan hastaların %66'sı erkek, %34 'ü kadın idi.2262 hasta (%61, 03) akut flegmonöz apandisit, 1068 hasta (%28, 81) akut apandisit, 18 hasta (%0, 48) akut süpüratif apandisit, 35 hasta (%0, 94) akut gangrenöz apandisit, 3 hasta (%0, 08) kronik granülomatöz apandisit, 1 hasta (%0, 02) divertikül, 1 hasta (%0, 02) nekrotizan enterokolit, 1 hasta (%0, 02) eozinofilik aktif kronik inflamasyon, 1 hasta (%0, 02) kalsifikasyon, 273 hasta (%7, 36) reaktif lenfoid hiperplazi (RLH), 2 hasta (%0, 05) Burkitt lenfoma, 2 hasta (%0, 05) karsinoid tümör, 1 hasta (%0, 02) müsinöz neoplazi, 18 hasta (%0, 48) interval apandisit, 14 hasta (%0, 37) Hirschsprung tanılı olup ganglion hücresi pozitif apandiks tanısı aldı.6 (%0, 16) hasta ise olağan morfolojide değerlendirildi. Serozada en yaygın makroskobik bulgu fibrin (%28, 08) olarak görüldü. Neoplazi olgularının serozasında ise konjesyon (%60) olması dikkati çekti.451 olguda (%12, 16) perforasyon görüldü.20 olgu (%0, 53) plastrone görünümde idi. Eşlik eden mikroorganizmalar açısından 15 olguda Enterobius vermicularis (%0, 4), 1 olguda Tenia saginata (%0, 02), 1 olguda gram pozitif bakteriler (%0, 02) izlendi.3689 (%99, 54) hastada patojen mikroorganizma izlenmedi. Akut flegmonöz apandisit en yaygın tanı olarak saptandı ve hastaların %31, 3'ü kadın, %68, 6 'sı erkek idi. Ortalama yaş ise 10, 9 olarak saptandı. Neoplazi saptanan hastaların ise %60'ı erkek %40'ı kadın idi. Yaş ortalaması ise 13 olarak saptandı.

Sonuç: Bölümümüzde değerlendirilen pediatrik yaş grubu (0-18 yaş) apendektomi materyallerinde en sık görülen bulgu akut flegmonöz apandisittir. Erkeklerde daha sık olarak saptanmıştır. Neoplazmlar ise bu yaş grubunda oldukça nadirdir.

Anahtar Kelimeler: Apendiks, Epidemiyoloji, Neoplazi, Pediatrik

Giriş

Konjenital ve edinilmiş hastalıklardan etkilenen apandikste akut apandisit; çocukluk çağı ve adelösanlarda daha sık ortaya çıkar. Akut apandisitin nedeni çoğunlukla fekaloid ve lenfoid hiperplaziye bağlı gelişen lümen obstrüksiyonudur. Enterobius vermicularis başta olmak üzere çeşitli enfeksiyöz durumlar; karsinoid tümör, displastik değişiklikler, primer veya metastatik adenokarsinomlar, gastrointestinal stromal tümör, adenomatöz polipler, lenfoid tümörler gibi neoplastik süreçler; endometriozis, mukosel, fibröz obliterasyon, çeşitli granülomatöz hastalıklar ve eozinofilik granülom gibi durumlar obstrüksiyona yol açan nadir nedenlerdir.

Amaç

Bu çalışma; 2014-2023 yılları arasında S. B. Ü. Şişli Hamidiye Etfal SUAM Tıbbi Patoloji Kliniği'nde incelenen 3706 apandiks olgusunun en sık görülen patolojik bulguları ile ilgili literatür taraması ve retrospektif değerlendirmesidir.

Gereç ve Yöntem

Retrospektif olarak apandektomi materyalleri yaş, cinsiyet, histopatolojik ve makroskobik bulgular, neoplazmlar, patojen mikroorganizmalar, inflamatuar barsak hastalıkları, konjenital hastalıklar ve klinik olarak akut apandisiti taklit eden tablolar açısından incelendi.

Makroskopik incelemede her apandektomi materyali, en az 1/3 proksimal ve 1/3 distal alandan birer adet horizontal kesit ve distal kısmından yaklaşık 1 cm uzunluğunda parçanın lümenden geçecek şekilde ikiye bölünmesi yolu ile örneklendi.

Bulgular

Pediatrik yaş grubu (0-18 yaş) 3706 olguluk apandektomi materyalleri çalışmamızın 2458'i (%66) erkek, 1248 (%34) 'i kadındı. Yaş ortalaması 10, 9'du. (K=E:10, 9). Mikroskopik değerlendirmede histopatolojik olarak 3384 (%91, 31) akut apandisit, 273 (%7, 36) reaktif lenfoid hiperplazi, 18 (%0, 48) interval apandisit, 2 (%0, 05) kronik granülomatöz apandisit, 1 (%0, 02) divertikül, 1 (%0, 02) eozinofilik aktif inflamasyon, 1 (%0, 02) kalsifikasyon, 1 (%0, 02) nekrotizan enterokolit olgusu görüldü. Olguların 6 (%0, 16)'sı olağan görünümde değerlendirildi.14 (%0, 37)'ünde Hirschuprung hastalığı görüldü. Bu çalışmada 5 hastada (%0, 13) ise neoplazm saptandı. Bunlardan 2'si (%0, 05) Grade 1 karsinoid tümör, 2'si (%0, 05) Burkitt lenfoma, 1'i (%0, 02) düşük gradeli müsinöz neoplazidir (Tablo 1). En sık histopatolojik tanı akut apandisitti ve tanı alan hastaların %32, 7'si kadın %67, 3'ü erkekti.1089 (%32)'unda lümende fekaloid mevcuttu.2916 (%86)'sında peritonit de eşlik etmekte idi. Ortalama apendiks uzunluğu 6cm'di.447 (%13, 2)'sinde perforasyon görüldü. Perforasyon izlenen hastaların 133 (%29, 7)'ükadın, 314 (%70)'ü erkek, yaş ortalaması ise 10, 7 idi.143 (%34)'ünde lümende fekaloid mevcuttu. Neoplazi saptanan 5 hastanın ise 3'ü erkek 2'si kadındı. Yaş ortalaması ise 13 idi. Apandiks uzunluğu 5, 3 cm idi. Olguların hiçbirinde lümende fekaloid yoktu.1'inde peritonit mevcuttu. Karsinoid tümörler Grade 1 olarak değerlendirildi. Tümör boyutları 1 ve 0, 8 cm olup ikisi de distal uç yerleşimli idi. Apandektomi materyallerinin 1424 (%38, 4) 'ünde serozada konjesyon tariflenmiş olup en yaygın makroskobik bulgu olarak belirlendi. Akut apandisitolgularının 1305 (%38, 5)'inde konjesyon izlenirken 954 (%28, 2)'ünde herhangi bir serozal bulgu izlenmedi (Tablo 2). Tüm neoplazm olgularında da seroza konjesyone idi. Eşlik eden mikroorganizmalar açısından 15 olguda Enterobius vermicularis (%0, 4), 1 olguda Tenia saginata (%0, 02), 1 olguda gram pozitif bakteriler (%0, 02) mevcuttu ancak 3689 (%99, 54) hastadapatojen mikroorganizma görülmedi.

Apendektomi yapılan 302 (%8, 1) hastada apandisit bulguları saptanmadı. Bu hastalardan 174 (%57, 6)'ü erkek, 128 (42, 3)'i kadındı.72 (23, 8)'sinde ekstraapandisial bulgu saptanmış olup 25 (%34, 7)'i Meckel divertikülü ve divertikülit, 23 (31, 9)'ü ovaryan ve paratubal kist, 1 (%1, 3)'i duodenal web, 3 (%4, 1)'ü duplikasyon kisti, 1 (1, 3)'i kistik dilate urakus, 1 (%1, 3)'i kronik üretrit, 4 (%5, 5)'ü nekrotizan enterokolit, 1 (%1, 3)'i Crohn hastalığı, 13 (%18)'ü Hirschuprung hastalığı idi (Tablo 3).

Tartışma ve Sonuç

Apandektomi materyalleri patoloji rutininde en sık incelenen spesmenler olup en sık tanı akut apandisit olmasına rağmen nadiren parazitik enfeksiyonlar, benign tümörler veya beklenmeyen maligniteler de görülebilir.

Pediatrik hastaların bulguları tarif edememesi tanıda gecikmeye, perforasyona uğramasına sebep olabilir. Pediatride perforasyon oranı %18-72'dir. Bu çalışmada %12, 1 olarak saptanmıştır.

Çocuklarda mezenterik adenit, over kistleri ve torsiyon, idrar yolu enfeksiyonu, Meckel divertikülü komplikasyonları, adolesanlarda ise pelvik inflamatuar hastalıklar akut apandisiti taklit eden öncelikli sebeplerdendir. Literatürde akut apandisiti taklit eden ekstraapandisyal patolojiler nedeniyle yapılan apandektomilerin kadınlarda daha sık olduğu bildirilmiş olup çalışmamızda erkek cinsiyeti hakimdi. Monajemzadeh ve arkadaşlarının 947 olguluk çalışmasında 152 (%16) hastada, R. Rabah'ın 392 olguluk çalışmasında ise 15 (%3, 8) hastada akut apandisiti taklit eden intraabdominal patolojiler saptanmış ve bunlardan en sık olanları sırasıyla invajinasyon ile ovaryan kist veya torsiyon idi. Çalışmamızda ise en sık Meckel divertikülü ve divertikülit olarak bulundu.

Enterobius vermicularis enfeksiyonunun çocukluk çağında prevalansı daha yüksektir. Sah&Bhadani ile Silva ve ark. 'nın çalışmalarında enterobius vermiculârın saptanma oranları sırasıyla %1, 5 ve %1, 6 idi. Çalışmamız da ise %0, 4 oranı saptanmıştır.

Apandiks yerleşimli neoplaziler oldukça nadir olup apandektomilerin %3'ünden azında görülmektedir. Çalışmamızda da %0, 13 oran ile bu durum desteklendi. Colins ve ark. ları 71000 apendektomi metaryallerinin 11' inde, Duzgun ve ark. ları 1 olguda (%0, 05) lenfoma bildirmiş olup serimizde de 2 olguda Burkitt Lenfoma izlendi. Karsinoid tümörün en sık görüldüğü yer apandikstir ve çocuklarda insidansı %0, 08 -%0, 3'tür. Özellikle, insidental karsinoid tümörleri atlamamak adına apandiksin distal kısmını örneklemek büyük önem taşımaktadır.

Sonuç olarak, apandektomilerin histopatolojik incelenmesinde sıklıkla akut apandisit görülse de nadir olarak neoplastik lezyonlara rastlanılmaktadır. Neoplastik lezyonların atlanmaması ve bu olguların uygun tedavi ve takipleri için günümüzde hala en önemli tanı yöntemi apandektomi materyallerinin rutin histopatolojik incelenmesidir.

Kaynaklar

1. Odze R. D. Goldblum J. R. (Ed) Congenital and Developmental Disorders of the GI Tract. In Surgical Pathology of the G‹ Tract, Liver, Biliary Tract and Pancreas. Second ed, Saunders, Philadelphia, 2009:512-528
2. RabahR. Pathologyofthe appendixinchildren:aninstitutionalexperienceandreviewoftheliteratüre:PediatrRadiol2007 (37) :15–20
3. Monajemzadeh M, Hagghi-Ashtiani M, Montaser-Kouhsari L, Ahmadi Het al, eds. Pathologic Evaluation of Appendectomy Specimens in Children: Is Routine Histopatholgic ExaminationIndicated?, 2011:21 (4), 485-490
4. Maloney C, Edelman MC, Bolognese AC, Et al eds. The Impact of Pathological Criteria on Pediatric Negative Appendectomy Rate.2019: Journal of Pediatric Surgery (54) 1794-1799
5. Charfi S, Sellami A, Affes A, Et al eds. Histopathological findings in appendectomy specimens: a study of 24, 697 cases. Int J Colorectal Dis (29) 2014:1009-1012
6. Duzgun AP, Moran M, Uzun S, et al, eds. Unusual findings in appendectomy specimens: Evaluation of 2458 cases and review of the literature. Indian J Surg2004;66 (4) :221–6.
7. Colins DC.71000 human appendix specimens; a final report summarizing 40 years study. Am J Proctol1963 (12);14:265-81.

PBS-105 [Pulmoner Patoloji]

KÜÇÜK HÜCRELİ DIŞI AKCİĞER KARSİNOMLARINDA "YENİ NESİL DİZİLEME (NEXT GENERATION SEQUENCING – NGS)" YÖNTEMİ İLE KANSER HÜCRELERİNDEKİ DNA DEĞİŞİKLİKLERİNİN SAPTANMASI, DÖKÜMLENMESİ VE KLİNİKOPATOLOJİK VERİLER İLE KARŞILAŞTIRILMASI

Aysu Sadioğlu[1], Özgür Ekinci[2], Nalan Akyürek[2]

[1]Gülhane Eğitim ve Araştırma Hastanesi, Tıbbi Patoloji Bölümü, Ankara

[2]Gazi Üniversitesi Tıp Fakültesi Hastanesi, Tıbbi Patoloji Bölümü, Ankara

ÖZET

Amaç: Kişiselleştirilmiş tedavi ve hassas tıp, ileri evre küçük hücreli dışı akciğer karsinomunun (KHDAK) tedavisinde önemli gelişmeler sağlamıştır. Yeni prediktif biyobelirteçlerin keşfi nedeniyle, uygun klinik tedaviler için hastalığın kapsamlı bir moleküler karakterizasyonu gereklidir. KHDAK'larında yeni nesil dizileme (YND), tümörün kapsamlı bir moleküler profilini sağlayabilen moleküler bir yaklaşımdır. Bu çalışmada YND yöntemi ile KHDAK'larda gen değişikliklerinin sıklığı ve hastaların klinik özellikleri ile olan ilişkileri araştırılmıştır.

Gereç ve Yöntem: Çalışmamızda 2018-2019 yılları arasında başvuran 1500 KHDAK tanılı hastaya ait 1364 tümör dokusu ve 136 plazma örneğinin gen değişiklikleri YND yöntemi kullanılarak analiz edildi.1327 hastanın tümörlerinin tipleri, paternleri ve tümör hücre oranları hesaplandı. Bütün istatistiksel analizlerde önemlilik seviyesi olarak p<0.05 değeri kabul edildi.

Bulgular: *KRAS* en sık mutasyon (%22, 5) görülen gendi. Sık görülen diğer gen değişikliklikleri; *EGFR* (%16, 1), *STK11* (%6, 8), *PIK3CA* (%5, 7), *BRAF* (%3, 2), *SMAD4* (%2, 5), *ERBB2* (%1, 2), *NRAS* (%1) mutasyonu ve *EGFR* (%12, 1), *FGFR1* (%5, 6), *MET* (%6, 1), *ERBB2* (%3, 9) amplifikasyonu olarak bulundu (Grafik 1, 2, 3). *EGFR* gen değişikliği kadınlarda; *KRAS* mutasyonu erkeklerde daha sıktı (p<0, 001) (Tablo 1). Yüzde 5'ten az tümör hücre oranına sahip dokulardaki gen değişikliği görülme sıklığı %48, 3 iken %5'ten fazla olanlarda %56'ydı. *EGFR* ve *KRAS* mutasyonu adenokarsinomlarda daha yüksek oranda saptanırken (p<0, 001); *PIK3CA* mutasyonu, skuamöz hücreli karsinomlarda daha sık olarak bulundu (p<0, 001), (Grafik 4, 5, 6). İnvaziv müsinöz karsinomlarda *KRAS* mutasyonu diğerlerine göre daha yüksek oranda gözlendi (p<0, 001). *EGFR* amplifikasyonu ile *EGFR* mutasyonları (p<0, 001) ve *KRAS* ile *STK11* mutasyonlarının birlikte görülme oranları (p=0, 008) istatistiksel olarak anlamlı bulundu.

Sonuç: Birçok çalışmada gözlemlendiği gibi hem doku hem de plazma örneklerine uygulanabilen YND yöntemi ile KHDAK'larında çok sayıdaki gen değişikliklerinin doğru ve hızlı bir şekilde analiz edilmesi, belirgin klinik yanıtları olan hedefli ajanlarla tedaviye uygun olabilecek daha kapsamlı bir dizi kanser mutasyonunu ve tümörlerdeki anormallikleri yakalayabilir. Bu sayede yeni tedavi yaklaşımlarından ve klinik çalışmalardan fayda sağlayabilecek hastaları belirleyebilir.

Anahtar Kelimeler: KHDAK, akciğer kanseri, yeni nesil dizileme, kişiye özel tedavi

Giriş ve Amaç

Kişiselleştirilmiş tedavi ve hassas tıp, ileri evre küçük hücreli dışı akciğer karsinomunun (KHDAK) tedavisinde önemli gelişmeler sağlamıştır. Yeni prediktif biyobelirteçlerin keşfi nedeniyle, uygun klinik tedaviler için hastalığın kapsamlı bir moleküler çalışma ile hedeflenebilir mutasyonların belirlenmesi gerekli hale gelmiştir. KHDAK'larda yeni nesil dizileme (YND) yöntemi, tümörün kapsamlı bir moleküler profilini ortaya çıkaran bir yaklaşımdır. Bu çalışmada YND yöntemi ile KHDAK'larda gen değişikliklerinin sıklığı ve hastaların klinik özellikleri ile olan ilişkileri araştırılmıştır.

Gereç ve Yöntem

Çalışmamızda, 2018-2019 yılları arasında Gazi Üniversitesi Tıp Fakültesi Hastanesi Tıbbi Patoloji Anabilim Dalı'na başvuran 1500 KHDAK tanılı hastaya ait 1364 tümör dokusu ve 136 plazma örneğinde gen değişiklikleri YND yöntemi kullanılarak analiz edildi.1327 hastanın tümörlerinin tipleri, paternleri ve tümör hücre oranları hesaplandı. YND yönteminde işleme alınan biyopsilerin tümünde izole edilen DNA miktarı en az 40 ng olarak belirlendi. Örneklerin 594'ü *ALK, BRAF, EGFR, ERBB2, ERBB3, ESR1, KIT, KRAS, NRAS, PDGFRA, PIK3CA, RAF1* genlerinin bulunduğu "GeneRead QIAact Actionable Insight"; 745'i *ALK, AKT1, BRAF, DDR2, EGFR, ERBB2, ESR1, FGFR1, KIT, KRAS, MAP2K1, MET, NTRK1, NRAS, PDGFRA, PIK3CA, PTEN, RICTOR, ROS1* genlerini içeren "GeneRead QIAact Lung DNA UMI"; 161'i

AKT1, ALK1, BRAF, CTNNB1, DDR2, EGFR, ERBB2, ERBB3, ERBB4, ESR1, FBXW7, FGFR1, FGFR2, FGFR3, FLT3, GNAQ, GNAQ, HRAS, KIT, KRAS, MAP2K1, MAP2K2, MET, NOTCH1, NRAS, PDGFRA, PIK3CA, RAF1, SMAD4 ve *STK11* genlerini içeren "GeneRead QIAact AIT DNA UMI" tümör panellerinden oluşan 3 ayrı kit kullanılarak analiz edildi. Bütün istatistiksel analizlerde önemlilik seviyesi olarak p<0.05 değeri kabul edildi.

Bulgular

Çalışmamıza dahil olan 1500 hastanın 371'i (%24, 7) kadın, 1129'u (%75, 3) erkekti. En genç hasta 15, en yaşlı hasta 101 yaşında olup ortalama yaş 63, 48±10, 62'ydi. Örneklerin büyük kısmı akciğerden (957, %70, 2), geriye kalan kısmı ise lenf nodlarından (188, %13, 8), plevradan (74, %5, 4), metastatik tümörlerden (144, %10, 5) alınmıştı. Dış merkezden gelen bir vakanın tümörünün ise nereden örneklendiği ise belirtilmemişti. Tümörlerin tanıları sıklık sırasına göre adenokarsinom (ADK) (985, %65, 7), KHDAK daha ileri spesifiye edilemeyen (231, %15, 4), skuamöz hücreli karsinom (SHK) (194, %12, 9), malign epitelyal tümör (41, %2, 7) adenoskuamöz karsinom (15, %1), büyük hücreli karsinom (BHK) (11, %0, 7), sarkomatoid karsinom (11, %0, 7), büyük hücreli nöroendokrin karsinom (BHNEK) (8, %0, 6), konbine BHNEK+ADK (1, %0, 1), kombine BHNEK+SHK (1, %0, 1), kombine BHNEK+ADK+SHK (1, %0, 1), kombine küçük hücreli karsinom (KHK) +ADK'ydi (1, %0, 1). ADK'lerde görülen en sık patern asiner paterndi. Olguların 816'sında (%54, 4) en az bir gen değişikliği izlendi. Doku örneklerinde yaklaşık %55, 5; plazma örneklerinde %43, 3 oranında gen değişikliği tespit edildi. Tümör hücre oranları %20'den az ve fazla olarak iki gruba ayrılmış olup gen değişikliği görülme oranları sırasıyla %56, 5 ile %50'dir (p=0, 138). Benzer karşılaştırma eşik değer %5 kabul edilerek yapıldığında da fazla tümör hücre oranına sahip olan grupta gen değişikliği görülme oranının yüksek olduğu fakat aradaki farkın anlamlı olmadığı görüldü (%48, 3, %56, p=0, 240). *KRAS* en sık mutasyon (338/1500, %22, 5) görülen gendi. Sık gen değişikliği görülen diğer genlerin bazıları sırasıyla; *EGFR* (241/1500, %16, 1), *STK11* (11/161, %6, 8), *PIK3CA* (86/1500, %5, 7), *BRAF* (48/1500, %3, 2), *SMAD4* (%2, 5), *ERBB2* (18/1500, %1, 2), *NRAS* (15/1500, %1), *KIT* (11/1500, %0, 8), *MET* (7/906, %0, 7), *ALK* (6/1500, %0, 4), *ERBB3* (2/906, %0, 3) mutasyonu ve *EGFR* (110/906, %12, 1), *FGFR1* (%5, 6), *MET* (56/906, %6, 1), *ERBB2* (35/906, %3, 9) amplifikasyonu olarak bulundu. İncelenen bazı genlerde ise (*ESR1, DDR2, FLT3, FGFR2, GNAQ, GNA11, HRAS, MAP2K2, NOTCH, RICTOR ve RAF1*) patojen ya da olası patojen sınıfında bulunan gen değişiklikleri görülmedi. *EGFR* mutasyonlarının %57, 9'unu; ekzon 19 delesyonu (103/311, %33, 1) ve ekzon 21'deki L858R tek nükleotid değişikliği (77/311, %24, 8) oluşturmaktaydı. Ekzon 20'deki T790M mutasyonu %7 oranında izlendi. Tek *EGFR* mutasyonu olan 146, birden fazla *EGFR* mutasyonu olan 56, sadece *EGFR* amplifikasyonu olan 71, hem bir *EGFR* mutasyonu hem de *EGFR* amplifikasyonu olan 28, hem *EGFR* mutasyonu hem de birden fazla *EGFR* amplifikasyonu olan 11 hasta mevcuttu. *EGFR* mutasyonu bulunan hastalarda EGFR amplifikasyonu görülme oranı %27, 4 (39/103); EGFR mutasyonu olmayan hastalarda *EGFR* amplifikasyonu mutasyonu bulunma sıklığı ise %9, 3'tü (71/764) (p<0, 001). En sık iki *KRAS* mutasyonu sırasıyla ekzon 2'deki G12C ve G12D tek nükleotid değişimleriydi. *PIK3CA* geninde en sık görülen mutasyonlar sırasıyla ekzon 10'daki E545K ve E542K ile ekzon 21'deki H1047R tek nükleotid değişiklikleriydi. En sık görülen *BRAF* mutasyonu V600E tek nükleotid değişimiydi. ADK'lerde *EGFR, KRAS, BRAF, MET, ERBB2* ve *NRAS* genlerinde mutasyon görülme sıklığı, SHK'lere göre daha fazlayken; SHK'lerde *FGFR1, PIK3CA, SMAD4* ve *KIT* mutasyonu görülme sıklığı ADK'lerden daha fazla olarak bulundu. ADK'lerde *EGFR* ve *KRAS* genlerindeki mutasyonların; SHK'lerde ise *PIK3CA* genindeki mutasyonların daha sık görülmesi istatistiksel olarak anlamlı saptandı (p<0, 001). İnvaziv müsinöz adenokarsinomlarda *KRAS* mutasyonu (20/35, %57, 1) diğer genlerin mutasyonlarına göre daha yüksek oranda gözlendi (p<0, 001). Kadınlarda genel gen değişikliği oranı (221/371, %59, 6) erkeklere göre (595/1129, %52, 7) daha sıktı. *EGFR* gen değişikliği kadınlarda; *FGFR1, MET, KRAS* gen değişiklikleri ise erkeklerde daha sıktı. Gen değişikliği görülme oranı 50 yaşından büyük olanlarda (734/1341, %54, 7); 50 yaş ve daha küçük olanlardan (82/159, %51, 6) daha sıktı (p=0, 449). Genç yaştaki hastalarda *EGFR* gen değişikliği görülme oranı daha fazlaydı (%22, 6; %20, 6, p=0, 54). *KRAS* ve *PIK3CA* yaşlılarda; *ERBB2* gençlerde daha sıktı (sırasıyla p=0, 332, p=0, 560, p=0, 584). *EGFR* gen değişikliği ile birlikte en sık mutasyon saptanan genler *KRAS* (39/165, %23, 6), *PIK3CA* (17/165, %10, 3), *MET* (17/165, %10, 3), *ERBB2* (16/165, %9, 7), *FGFR1* (10/165, %6, 1) ve *BRAF* idi (8/165, %4, 8). Daha sonra sırasıyla *KRAS* ile *PIK3CA* mutasyon birlikteliği (26, 165, %15, 8), *KRAS* ile *MET* birlikteliği (14/165, %8, 5), *KRAS* ile *STK11* birlikteliği (7/165, %4, 2) ve *KRAS* ile *BRAF* birlikteliği (7/165, %4, 2) gelmekteydi. *EGFR* gen değişikliği bulunan hastalarda *KRAS* mutasyonunun yokluğu (%25, 2) ko-mutasyon oranından (%12, 5) daha yüksekti (p<0, 001). *PIK3CA* mutasyon olan hastalarda *KRAS* mutasyonu görülme sıklığı yüksek olarak bulundu (%30, 2; %22, 1, p=0, 104). *STK11* ve *KRAS* genlerinde mutasyon birlikteliği (7/11) *STK11* geninde tek başına mutasyon görülmesinden (4/11) daha sıktı (p=0, 008).

Tartışma ve Sonuç

KHDAK'da araştırılan genetik değişikliklerin birçoğu literatür ile uyumlu oranlara sahiptir. Bazı genetik değişikliklerde görülme oranlarının farklı olması birçok faktöre bağlı olabilir. Örneğin, EGFR mutasyon sıklığı hem sigara öyküsü hem de cinsiyete göre değişmektedir. Bazı çalışmalar, dengesiz değişkenleri kontrol etmek için popülasyonlar arasındaki klinik değişkenler ya da lojistik regresyonu dengelerken, diğer çalışmalar bunu dikkate almamıştır. Ayrıca bazı çalışmalarda farkı klinik ortamlarda toplanan ya da farklı bir genomik teknoloji ile profillenen hastalardan akciğer tümörleri kullanılmıştır. Bütün bu sonuçlar, farklı klinik ortamlarda toplanan popü-

lasyonların karşılaştırılması, istatistiksel modellerde ölçülmesi, kontrolü zor olan örnek kalitesi, örneklerin dahil edilme kriterleri, bölgesel sigara içme davranışı ve sağlık hizmetlerine erişilebilirlik gibi faktörlerden etkilenebilir.

Özetle, ileri evre KHDAK'da temel moleküler testlerin yapılması, hedefe yönelik tedavilerin uygulanabilmesi için gereklidir. YND yöntemi, diğer moleküler test yöntemlerine göre daha hızlı ve güvenilir veriler elde etmemizi sağlar. Hastaların uygun tedavileri için yönlendirici olan verilerimiz literatür ile büyük oranda benzerlik göstermekte olup klinik yaklaşım için de önemli yol göstericidir. Birçok çalışmada gözlemlendiği gibi hem doku hem de plazma örneklerine uygulanabilen YND yöntemi ile KHDAK'larda çok sayıdaki gen değişikliklerinin doğru ve hızlı bir şekilde analiz edilmesi, belirgin klinik yanıtları olan hedefli ajanlarla tedaviye uygun olabilecek daha kapsamlı bir dizi kanser mutasyonunu ve tümörlerdeki anormallikleri yakalayabilir. Bu sayede yeni tedavi yaklaşımlarından ve klinik çalışmalardan fayda sağlayabilecek hastaları belirleyebilir.

PBS-106 [Pulmoner Patoloji] [Özet Metin]

PULMONER PATOLOJİ ÇALIŞMA GRUBU ÜYELERİNİN PROFİLİ - ANKET ÇALIŞMASI

İ Ebru Çakır[1], Funda Demirağ[2]
[1]İzmir Katip Çelebi Üniversitesi, Atatürk Eğitim ve Araştırma Hastanesi, Tıbbi Patoloji, İzmir
[2]Sağlık Bilimleri Üniversitesi, Ankara Atatürk Sanatoryum Eğitim ve Araştırma Hastanesi, Tıbbi Patoloji, Ankara

ÖZET

Amaç: Pulmoner patoloji çalışma grubunun (PPÇG) amacı, pulmoner patoloji alanında faaliyet gösteren meslektaşların bilimsel anlamda bilgi ve deneyimlerini paylaşmalarını sağlamak, sürekli eğitimlerine katkıda bulunacak bilimsel faaliyetleri planlamak, ulusal/bölgesel bilimsel çalışmaları desteklemektir.

Gereç ve Yöntem: Bu çalışmada, PPÇG aktivitelerinin geliştirilebilmesi için, üyelerin profilinin bir anket çalışmasıyla belirlenmesi amaçlanmıştır. PPÇG üyelerine, forms. app web sitesinde hazırlanmış oniki soruluk anket iletilmiştir.

Bulgular: PPÇG'nda yer alan 54 patolog ankete katılmıştır. Katılımcıların 18'i (%33) 20 yıl üzeri, 14'ü (%26) 10-20 yıl, 13'ü (%25) 5-10 yıl, 9'u (%16) 5 yıldan az pulmoner patoloji deneyimine sahip olup 31'i (%57) üniversite hastanesinde, 13'ü (%25) EAH'nde, 5'i (%9) üniversite ile afiliye EAH'nde, 4'ü (%7) özel hastanede, 1'i (%2) devlet hastanesinde görev yapmaktadır. Katılımcıların kurumlarındaki görevi; öğretim üyesi (39/54), uzman doktor (11/54), asistan doktor (2/54), öğretim görevlisi (1/54), diğer (1/54) olarak bildirilmiştir. Laboratuarlarına gelen pulmoner patoloji materyalleri; wedge rezeksiyon (53/54), plevra biyopsisi (52/54), transtorasik kesici iğne biyopsisi (51/54), TTİA (47/54), bronkoskopik/transbronşial biyopsi (46/54), lobektomi/pnömonektomi/dekortikasyon (15/54), EBUS (13/54), eksplant (1/54), kriyobiyopsi (1/54)'dir. Pulmoner patologların 41'i (%76) pulmoner sitoloji materyallerini kendileri değerlendirmektedir. Patologların 38'inin (%70) laboratuarında akciğer için moleküler testler yapılmakta olup bunlar FISH (34/38), RealTime-PCR (25/38), NGS (24/38), pyrosekans (4/38), Sanger sekans'dır (3/38). Moleküler çalışmaları 25'i (%46) kendisi değerlendirmektedir. Yirmibirinin (%39) laboratuarında likit biyopsi yapılmaktadır. Katılımcıların 49'unun (%91) kurumunda interstisyel akciğer hastalıkları (İAH) için rezeksiyon yapılmakta olup, 25'inde (%46) yılda 10'dan az, 24'ünde (%44) yılda 10'dan fazladır. Katılımcıların üye oldukları akciğer mesleki dernekleri; TTD (35/54), TAKD (15/54), TÜSAD (8/54), AKAD (2/54), ASYOD (1/54), ERS'dir (1/54). Ulusal patoloji kongresine katılım sıklıkları 34'ünün (%63) her yıl, 13'ünün (%24) iki yılda bir, 6'sının (%11) üç yılda bir, 1'inin (%2) dört yılda birdir.

Sonuç: PPÇG deneyimli pulmoner patologlardan oluşmaktadır ve moleküler testler yanısıra likit biyopsi yaygın bir uygulamadır. Kriyobiyopsi çok nadir olup İAH için rezeksiyonlar daha sıktır. Çalışma grubuna uzmanlık öğrencilerinin katılımının arttırılması, moleküler ve İAH konularında temel yanısıra ileri düzey eğitimlerin dahil edilmesi faydalı olacaktır.

Anahtar Kelimeler: Pulmoner patoloji, üye profili, anket

PBS-107 [Pulmoner Patoloji] [Özet Metin]

AKCİĞER ADENOKARSİNOMLARININ BEYİN METASTAZLARINDA HİSTOPATOLOJİK PATERNLER: SAĞKALIMI ETKİLER Mİ?

Lütfiye Dilşad Miçooğulları, İzzetiye Ebru Çakır, İsmail Güzeliş, Fulya Çakalağaoğlu, Aslı Kahraman
İzmir Katip Çelebi Üniversitesi Atatürk Eğitim ve Araştırma Hastanesi, Tıbbi Patoloji Anabilim Dalı, İzmir

ÖZET

Amaç: Primer akciğer adenokarsinomları, içerdikleri histopatolojik paternlere göre sınıflandırılmakta ve derecelendirilmektedir. Çalışmamızın temel amacı, akciğer adenokarsinomlarının cerrahi olarak rezeke edilmiş beyin metastazlarında bu histopatolojik paternlerin prognostik etkisini araştırmaktır.

Gereç ve Yöntem: Çalışmaya 2010-2022 yılları arasında histopatolojik olarak beyin metastazı gösteren akciğer adenokarsinomu tanısı alan 88 hasta dahil edildi. Hastalara ait klinik, demografik bilgiler hastane bilgi sisteminden toplandı. Has-

talara ait hematoksilen-eozin boyalı lamlar 2 patolog tarafından retrospektif olarak tarandı. Beyin metastazlarında asiner, papiller, solid, mikropapiller, kribriform ve kompleks glandüler paternlerin varlığı ve yüzdesi not edildi. İstatistiksel analiz için Jamovi 2.2.5.0 kullanıldı.

Bulgular: Hasta grubu 69 erkek (%78) ve 19 kadından (%22) oluşuyordu. Hastaların ortalama yaşı 60.7±9.2 idi. Metastatik lezyonların ortalama boyutu 3±1.3 cm idi. Metastazlardan 52 tanesi (%59) unifokal, 36 tanesi (%41) multifokaldi. Genel sağkalım, 55 yaşından sonra tanı alındığında daha düşük hesaplandı (p=0.029). Tümörlerin baskın paternleri ise; 49 vakada solid (%55.7), 13 vakada papiller (%14.8), 11 vakada kribriform (%12.5), 8 vakada kompleks glandüler (%9.1), 4 vakada mikropapiller (%4.5) ve 3 vakada asiner (%3.4) olarak değerlendirildi. Genel sağkalım ve baskın patern arasında ilişki saptanmadı (p=0.87). TTF-1 negatifliği ile solid patern varlığı ilişkili bulundu (p=0.052). TTF-1 pozitifliği, daha uzun sağkalım ile ilişkili bulundu (p=0.008). Kompleks glandüler patern varlığı ise ileri yaş ve metastatik lezyonda daha küçük boyut ile ilişkili saptandı (p=0.02, p=0.01). ALK (2p23.2), ROS (6q22) ve BRAF (exon 15) mutasyonları sırasıyla 31, 29 ve 4 hastada çalışıldı; herhangi birinde mutasyon saptanmadı. EGFR mutasyonu (exon 18, 19, 20 ve 21) ise 31 hastada çalışıldı ve 4 hastada mutant (%12.9) olarak saptandı. Mikropapiller paternin bir subtipi olan filigree patern EGFR mutasyonu ile ilişkili bulundu (p=0.05).

Sonuç: İleri evre akciğer adenokarsinomlarında, TTF-1 ekspresyonunun prognostik önemi ve metastazlarda görülen paternler ile ilişkisi vardır. EGFR mutasyonu da metastazlardaki paternler ile ilişkili bulunmaktadır. Ancak beyin metastazlarında histopatolojik paternlerin sağkalım ile ilişkisinin gösterilmesi için vaka sayılarının fazla olduğu ileri çalışmalara gerek duyulmaktadır.

Anahtar Kelimeler: Adenokarsinom, akciğer, beyin, metastaz, patern

PBS-108 [Pulmoner Patoloji]

AKCİĞER NÖROENDOKRİN NEOPLAZİ SINIFLAMASINDA BİYOBELİRTEÇLERİN ÖNEMİ

Nermin Ertaş, Halide Nur Ürer
Sağlık Bilimleri Üniversitesi, Haseki Sultangazi Eğitim Araştırma Hastanesi, Tıbbi Patoloji Kliniği, İstanbul

ÖZET

Amaç: Heterojen bir grup olan akciğer neroendokrin neoplazma (NEN)'ları başlıca nöroendokrin tümör (NET) ve nöroendokrin karsinomları (NEK) içermektedir. NEN'ların morfolojik tanı zorluğu ve değişken hastalık seyri yeni patoloji parametrelere ihtiyaç göstermektedir. Çalışmamızda histolojik yapı, proliferatif, güncel nöroendokrin ve kök hücre biyobelirteçlerinin immün fenotipik özelliklerine göre akciğer NEN sınıflamasının etkinliğini araştırdık.

Gereç ve Yöntem: Anatomik cerrahi rezeksiyon yapılan NEN'li olgular retrospektif tarandı. Saptanan olgularda neoadjuvan tedavi, senkron, metakron tanılar dışlandı. Demografik veriler, tümör çapı ve lenf nodu metastazı raporlardan elde edildi. Histolojide nekroz, mitoz, tümör patern ve sınırları, lenfovasküler ve perinöral invazyon, havayolu tümör yayılımı (STAS) değerlendirildi. Doku dizilemeyle Sinaptofizin, INSM1, CD44, retinoblastom (RB), Ki67 ve PD-L1 immünohistokimyasal yöntemle çalışıldı ve immün reaktif skorlama yapıldı. Tümörlerin tanıları histoloji ve immünohistokimya sonuçlarına göre sınıflandırma revize edildi. Karsinoid tümör tanısında ki-67'de eşik değer %5 idi. İstatistiksel alfa anlamlılık p<0, 05 kabul edildi.

Bulgular: Toplam 128 olgu saptandı. Olgularda 65 (% 50, 7) tipik karsinoid tümör, 17 (%13, 2) atipik karsinoid tümör, 19 (%14, 8) küçük hücreli karsinom ve 27 (%21) büyük hücreli karsinom idi. Nöroendokrin karsinomda lenfovasküler invazyon ve STAS anlamlı oranda yüksek saptandı. İmmünohistokimyada sinaptofizin NET'lerde %100, NEK'da %73-85 reaksiyon tespit edildi. İmmün rekatif skorlama ortalamaları küçük hücreli karsinomda INSM-1; NET'lerde CD44 ve RB diğer tümörlere göre anlamlı düzeyde fark saptandı (tablo 1) (INSM1 KHK grubu ile fark p<0.05; CD44 KHK grubu ile fark p<0.05; BHNEK grubu ile fark p<0.05; RB'da AK grubu ile fark p<0.05; KHK grubu ile fark p<0.05; BHNEK grubu ile fark p<0.05). Olgularda, %1 ve üzeri PD-L1 tümör proporsiyon skoru %11, 2 idi. Tipik karsinoid olguların %34, 3'ünde Ki67 %5 üzerinde bulundu. Geri kalan tümörlerde morfoloji ve Ki-67'e göre tanı revizyonu değişmedi..

Sonuç: Çalışmada Akciğer NEN verileri güncel sınıflamayla uyumludur. NEN'lerde morfolojik profille birlikte INSM1, RB, CD44 ve Ki-67'den oluşan panel özellikle tanı güçlüğü yaşanan durumlarda patoloğun kararını desteklemede önemlidir. Karsinoid tümörlerde Ki-67 skoru histolojik bulgulara eklenen önemli bir kriter adayıdır.

Anahtar Kelimeler: Akciğer neoplazileri, Karsinom, nöroendokrin; Küçük hücreli akciğer karsinomu

Giriş ve Amaç

Nöroendokrin neoplaziler (NEN), nöroendokrin hücrelerden köken alan heterojen bir gruptur (1). NEN'lerin histopatolojik sınıflaması anatomik bölgeler arasında farklılıklar gösterse de genel olarak, iyi diferansiye (Nöroendokrin Tümör/Karsinoid) ve az diferansiye (Nöroendokrin Karsinom) NEN'ler arasında ayrım yapmak klinik açıdan önemlidir. Akciğer NEN'leri NET grubundan tipik karsinoid (TK), atipik karsinoid (AK) ve NEK grubundan büyük hücreli nöroendokrin karsinom (BHNEK) ve küçük hücreli akciğer karsinomundan oluşmaktadır (2).

Heterojen bir grup olan akciğer NEN'lerinin mevcut sınıflaması histoloji ve nöroendokrin biyobelirteç temeline dayanmaktadır. Morfolojik tanı zorluğu ve değişken hastalık seyri

yeni patolojik parametrelere ihtiyaç duyulduğunu göstermektedir. Çalışmada histolojik yapı, proliferatif, güncel nöroendokrin ve kök hücre biyobelirteçlerinin immünfenotipik özelliklerine göre Dünya Sağlık Örgütü (DSÖ) 2021 Akciğer Tümörleri NEN sınıflamasının etkinliği araştırıldı.

Gereç ve Yöntem

Akciğer cerrahi rezeksiyonu ve lenf nodu eksizyonel biyopside TK, AK, KHAK, BHNEK ve kombine KHAK-BHNEK tanısı almış olgular retrospektif tarandı. Saptanan olgulardan neoadjuvan tedavi alanlar, senkron ve/veya metakron tümör tanıları olanlar dışlandı. Demografik veriler, tümör çapı ve lenf nodu metastazı raporlardan elde edildi. Histomorfolojik olarak nekroz, mitoz, tümör paterni, tümör sınırları, lenfovasküler invazyon, perinöral invazyon, havayolu tümör yayılımı (STAS), tümör tomurcuklanması değerlendirildi. Doku dizileme yöntemiyle Sinaptofizin, INSM1, CD44, retinoblastom (RB), Ki67 ve PD-L1 antikorları immünohistokimyasal yöntemle çalışıldı, immün reaktif skorlama (IRS) yapıldı ve skor ≥ %1 boyanmalar pozitif kabul edildi. Tümör tanıları histomorfolojik ve immünohistokimyasal değerlendirme sonuçlarına göre revize edilerek tümör grupları yeniden oluşturuldu. Karsinoid tümör tanısında Ki-67 için eşik değer %5 kabul edildi. İstatistiksel alfa anlamlılık değeri p<0, 05 idi.

Bulgular

Toplam 128 olgu saptandı. Bulguların tamamında histomorfolojik tekrar değerlendirme sonucu elde edilen revize tümör tanılarına göre olgular gruplandı. Revize olguların 65'i (% 50, 7) tipik karsinoid tümör, 17'si (%13, 2) atipik karsinoid tümör, 19'u (%14, 8) küçük hücreli karsinom ve 27'si (%21) büyük hücreli karsinom idi. NEK grubunda nekroz, mitoz, lenfovasküler invazyon, STAS ve infiltratif tümör sınırı oranı anlamlı oranda yüksek saptandı. Nörondokrin patern ise NET grubunda anlamlı olarak yüksek saptandı. İmmünohistokimyasal olarak sinaptofizin ile NET'lerde %100, NEK'lerde %77, 5 oranında reaksiyon tespit edildi. Sinaptofizin IRS TK, AK ve KHAK'lerde BHNEK'lerden yüksekti. CD44 IRS KHAK'lerde diğer gruplardan düşüktü. Retinoblastom IRS TK'lerde diğer gruplardan, AK'lerde KHAK ve BHNEK'lerden yüksekti. INSM1 IRS KHAK'lerde diğer gruplardan yüksekti. PD-L1 skoru AK, KHAK ve BHNEK'lerde TK'den yüksekti. Ki67 proliferasyon indeksi AK, KHAK ve BHNEK' lerde TK'den, KHAK ve BHNEK'lerde AK'lerden yüksekti.

İmmün reaktif skor ortalamaları karşılaştırıldığında KHAK'de INSM-1; NET'lerde CD44 ve RB diğer gruplara göre anlamlı olarak yüksek saptandı (Tablo 1). Olgularda, %1 ve üzeri PD-L1 tümör proporsiyon skoru oranı %11, 2 idi. PD-L1 skoru açısından gruplar arasında anlamlı fark saptanmadı. TK olgularının %34, 3'ünde Ki67 %5'in üzerinde bulundu. Geri kalan tümörlerde morfoloji ve Ki-67 oranına göre tanı revizyonu değişmedi.

Çalışmada akciğer NEN tanıları basamaklandırılarak karşılaştırıldı. İlk aşamada daha önce tanı verilmiş olgular tekrar ışık mikroskobide güncel DSÖ sınıflamasına göre histomorfolojik kriterlere dayanarak değerlendirildi. Bu tanılar 'Tanı-1' olarak adlandırıldı. Ardından Tanı-1 grubu, en az bir nöroendokrin belirteç pozitifliği ile kombine edilerek 'Tanı-2' olarak adlandırıldı. Son aşamada Tanı-2 grubu, DSÖ sınıflamasında tanı kriteri olarak kullanılmayan ancak önerilen eşik değerlerine göre Ki-67 ile kombine edilerek 'Tanı-3' olarak adlandırıldı. Tanı grupları arasındaki ilişki grafikte gösterildiği gibidir (Şekil 1).

Tartışma ve Sonuç

Nöroendokrin neoplazi alt gruplarının doğru teşhisi, verilen tedaviyi ve klinik sonucu etkileyebilir. Ancak örnekleme ve fiksasyon sorunları, örtüşen histopatolojik özellikler nedeniyle bazen bu ayrım zor olabilir. Örtüşen histopatolojik özellikler bazı olgularda TK'lerin AK'lerden, AK'lerin BHNEK'lerden, BHNEK'lerin KHAK'lerden ayrımını zorlaştırmaktadır (3). Böyle durumlarda belirlenen farklı immünohistokimyasal ekspresyon paternleri, bu tümörlerin doğru teşhisine yardımcı olabilir. Bu çalışmada özellikle INSM, RB, CD44 ve Ki-67'den oluşan İHK panelinin doğru tanıyı destekleyen önemli araç olduğu saptandı.

Sinaptofizin ve kromogranin A, karsinoidlerin hemen tamamında eksprese edilirken, NEK'lerde ekspresyonları oldukça değişkendir (4-6). İkinci nesil nöroendokrin belirteçlerden olan INSM1 akciğer karsinoidleri, KHAK ve BHNEK dahil olmak üzere tüm bölgelerin NET'lerinde ve NEK'lerinde eksprese edilen pan-nöroendokrin bir belirteçtir (7, 8).

Mevcut sınıflamada morfolojiyle birlikte İHK'sal proliferasyon indeksi kombinasyonu önerilse de kriterler arasında yer almamıştır. Mitotik sayıya ek olarak Ki-67 indeksi kullanımının prognoz tahminini iyileştireceği ileri sürülmüştür (9, 10).

Nöroendokrin neoplaziler potansiyel olarak malign olmakla birlikte prognozları oldukça değişkendir. Metastaz riskini belirlemek ve prognozu tayin etmek için güvenilir morfolojik kriterlere ihtiyaç vardır. CD44 gibi hücre adezyon moleküllerinin, tümörlerin invazyon ve metastaz yetenekleri üzerinde önemli olduğu düşünülmektedir (11). Histolojik derece arttıkça CD44 ekspresyonunun azalma eğilimi, malign davranışı belirlemede, CD44'ün faydalı olabileceğini düşündürmektedir (12, 13). Çalışmamızda prognoz tayini yapılmamış olmakla birlikte, prognozla ilişkili olan histolojik derecenin CD44 ile anlamlı ilişkisi gösterilmiş oldu.

Tümör baskılayıcı gen değişikliklerinin (p53, RB), NEN alt gruplarında farklı sıklıklarda görüldüğü bildirilmiştir (14-16). NEN alt grupları arasında spesifik gen değişikliğinin saptanması ayırıcı tanıda faydalı olabilir. RB geni, nükleer fosfoproteini kodlayan prototipik bir tümör baskılayıcı gendir (17). Yapılan çalışmalarda RB 'nin NET'lerde yüksek ekspresyonu NEK'lerde ise ekspresyon kaybı gösterilmiştir (18, 19).

Çalışmada RB kaybı, INSM1 ve CD44 pozitifliği saptanan olguların daha çok KHAK olduğu; RB kaybı olmayan, CD44 ve INSM1 negatifliği olan vakaların daha çok BHNEK olduğu izlenmektedir. Ayrıca TK'lerde RB, AK'den anlamlı olarak yüksek; Ki-67 skorları ise, AK'den anlamlı olarak düşük

bulunmuştur. Bu sebeple TK'yi AK'den ayırmada, KHAK'yi BHNEK'den ayırmada biyobelirteçlerin yararlı olabileceğini düşünmekteyiz.

Sonuç olarak çalışmadaki veriler 2021 DSÖ Akciğer Tümörleri Sınıflaması ile uyuşmaktadır. Çalışmada kullanılmış olan ve henüz mevcut sınıflamada yer almayan proliferatif ve tanısal belirteçlerin önemi değerlendirildi. Klasik histomorfolojik incelemeyi takiben sinaptofizin, INSM1, RB, CD44, PD-L1, Ki-67'den oluşan İHK'sal panelin uygulanmasının, NEN tümör tiplerinin belirlenmesinde oldukça yararlı olabileceğini düşünmekteyiz.

Kaynaklar

1. Uccella S, Sessa F, La Rosa S. Diagnostic approach to neuroendocrine neoplasms of the gastrointestinal tract and pancreas. Turk Patoloji Derg.2015;31:113–27.
2. Güllüoğlu M, Büyük M, Berker N. Nöroendokrin Neoplazilerde Patolojik Özellikler ve Histopatolojik Sınıflamalar. Nucl Med Semin 2021;7:252-262.
3. Fisseler-Eckhoff A, Demes M. Neuroendocrine tumors of the lung. Cancers (Basel).2012 Jul 31;4 (3) :777-98.
4. Rindi, G.; Mete, O.; Uccella, S.; Basturk, O.; La Rosa, S.; Brosens, L. A. A.; Ezzat, S.; de Herder, W. W.; Klimstra, D. S.; Papotti, M.; et al. Overview of the 2022 WHO Classification of Neuroendocrine Neoplasms. Endocr. Pathol.2022, 33, 115–154.
5. Oronsky, B.; Ma, P. C.; Morgensztern, D.; Carter, C. A. Nothing But NET: A Review of Neuroendocrine Tumors and Carci-nomas. Neoplasia 2017, 19, 991–1002.
6. Rekhtman, N. Lung neuroendocrine neoplasms: Recent progress and persistent challenges. Mod. Pathol.2021, 35 (Suppl. S1), 36–50.
7. Mukhopadhyay, S., Dermawan, J. K., Lanigan, C. P. & Farver, C. F. Insulinoma-associated protein 1 (INSM1) is a sensitive and highly specific marker of neuroendocrine differentiation in primary lung neoplasms: an immunohistochemical study of 345 cases, including 292 whole-tissue sections. Mod. Pathol.32, 100–109 (2019).
8. Sakakibara, R. et al. Insulinoma-associated Protein 1 (INSM1) is a better marker for the diagnosis and prognosis estimation of small cell lung carcinoma than neuroendocrine phenotype markers such as chromogranin A, synaptophysin, and CD56. Am. J. Surg. Pathol.44, 757–764 (2020).
9. Skov BG, Holm B, Erreboe A, Skov T, Mellemgaard A. ERCC1 and Ki67 in small cell lung carcinoma and other neuroendocrine tumors of the lung: distribution and impact on survival. J Thorac Oncol.2010 Apr;5 (4) :453-9.
10. Pelosi G, Massa F, Gatti G, Righi L, Volante M, Birocco N, Maisonneuve P, Sonzogni A, Harari S, Albini A, Papotti M. Ki-67 Evaluation for Clinical Decision in Metastatic Lung Carcinoids: A Proof of Concept. Clin Pathol.2019 Feb 19;12:2632010X19829259.
11. Friedrichs K, Franke F, Lisboa BW, Kügler G, Gille I, Terpe HJ, Hölzel F, Maass H, Günthert U. CD44 isoforms correlate with cellular differentiation but not with prognosis in human breast cancer. Cancer Res.1995 Nov 15;55 (22) :5424-33.
12. Komminoth P, Seelentag WK, Saremaslani P, Heitz PU, Roth J. CD44 isoform expression in the diffuse neuroendocrine system. II. Benign and malignant tumors. Histochem Cell Biol.1996 Dec;106 (6) :551-62.
13. Nibhondhratana P, Watcharadetwittaya S, Sa-Ngiamwibool P. CD44v6 expression in gastroenteropancreatic neuroendocrine neoplasms: Clinicopathological correlation and prognosis. Pathol Res Pract.2022 Dec;240:154213.
14. Barbareschi M, Girlando S, Mauri FA, Arrigoni G, Laurino L, Palma PD, et al. Tumor suppressor gene products, proliferation, and differentiation markers in lung neuroendocrine neoplasms. J Pathol 1992; 166: 343–50.
15. Gouyer V, Gazzeri S, Brambilla E, Bolon I, Moro D, Perron P, et al. Loss of heterozygosity at the RB locus correlates with loss of RB protein in primary malignant neuroendocrine lung carcinomas. Int J Cancer 1994; 58: 818–24.
16. Lai S, Brauch H, Knutsen T, Johnson BE, Nau MM, Mitsudomi T, et al. Molecular genetic characterization of neuroendocrine lung cancer cell lines. Anticancer Res 1995; 15: 225–32.
17. Weinberg RA. The retinoblastoma protein and cell cycle control. Cell 1995; 81: 323–30.
18. Dosaka-Akita H, Cagle PT, Hiroumi H, Fujita M, Yamashita M, Sharma A, Kawakami Y, Benedict WF. Differential retinoblastoma and p16 (INK4A) protein expression in neuroendocrine tumors of the lung. Cancer.2000 Feb 1;88 (3) :550-6.
19. Cagle PT, el-Naggar AK, Xu HJ, Hu SX, Benedict WF. Differential retinoblastoma protein expression in neuroendocrine tumors of the lung. Potential diagnostic implications. Am J Pathol.1997 Feb;150 (2) :393-400.

PBS-109 BİLDİRİ YAZAR TARAFINDAN GERİ ÇEKİLMİŞTİR

PBS-110 [Pulmoner Patoloji]

BRONKOSKOPİK ÖRNEKLEMELERDE ENDOBRONŞİAL LEZYONUN ÖNEMİ: BAL, FIRÇA VE BRONKOSKOPİK BİYOPSİ KARŞILAŞTIRMASI

Seher Eda Horoz[1], Emine Bozkurtlar[1], Sehnaz Olgun Yıldızeli[2], Derya Kocakaya[2]

[1]Marmara Üniversitesi, Tıbbi Patoloji Anabilim Dalı, İstanbul

[2]Marmara Üniversitesi, Göğüs Hastalıkları Anabilim Dalı, İstanbul

ÖZET

Amaç: Akciğer kanseri dünya çapında kansere bağlı ölümlerin en sık nedenidir. Uygun hasta grubunda tanıya yaklaşımda bronkoskopik yöntemler öncelikle tercih edilmektedir. Çalışmamızda amacımız BAL, fırça ve bronkoskopik biyopsi örneklerinin tanıdaki yerini değerlendirmek ve endobronşial lezyon varlığının (EBL) etkisini sorgulamaktır.

Gereç ve Yöntem: Çalışmamızda 2016-2017 tarihlerinde bronkoskopi yapılan 863 olguyu değerlendirildi. Bronkoskopi ünitesinden elde edilen EBL varlığı/yokluğu ve BAL, fırça yayma, fırça sıvı bazlı sitoloji (SBS) ve bronkoskopik biyopsi verileri karşılaştırıldı.

Bulgular: Örnekleme yapılamayan 20 olgu çıkarıldığında kalan 843 olgunun 189'unda (%22, 4) BAL, fırça ve/veya biyopside malignite saptandı. Malign olguların 10'u (%5) sadece BAL, 12'si (%6, 3) sadece fırça yayma, 2'si (%1) sadece fırça SBS ve 46'sı (%24, 3) sadece bronkoskopik biyopsi ile tanı aldı.45 (%23, 8) olguda dört örnekleme yöntemi de maligniteyi saptadı.

Endobronşial lezyonu olan 247 olgunun 144'ünde (%59, 5) herhangi bir yöntemle malignite saptanırken;sırasıyla BAL, fırça yayma, fırça SBS ve biyopside 144 (%59, 5), 84 (%41), 67 (%46, 5), 142 (%88, 8) ve 124 (%62, 3) olguda EBL varlığında malignite görüldü. Üçünde (%1, 2) sadece BAL, 2'sinde (%1, 2) sadece fırça yayma, 2'sinde (%1, 2) sadece fırça SBS ile malignite tanısı alan izlendi.37 (%14, 9) olguda dört örnekleme yöntemi de maligniteyi saptadı.

Endobronşial lezyonu olmayan 569 olgunun 35'inde (%6, 1) malignite saptanırken, sırasıyla bu olgularda BAL, fırça yayma, fırça SBS ve biyopside 20 (%57, 1), 14 (%40), 18 (%51, 4), ve 20 (%57, 1) olguda malignite görüldü.5'i (%14, 2) sadece BAL, 2'si (%5, 7) sadece fırça SBS ve 8'i (%22, 8) sadece bronkoskopik biyopsi ile tanı aldı. Altı (%17, 1) olguda dört örnekleme yöntemiyle de malignite saptandı. Sadece fırça yayma ile malignite tanısı alan olgu yoktu.

EBL olmayan olgularla karşılaştırıldığında, EBL varlığında istatiksel anlamlı olarak tüm bronkoskopik yöntemlerle malignite daha sık saptandı (p= <0, 001). BAL-fırça yayma-fırça SBS-biyopsinin herhangi birinde malignite saptanan 189 olgunun 62'si (%32, 8) skuamöz hücreli karsinom, 56'sı (%29, 6) adenokarsinom, 31'i (%16, 4) küçük hücreli karsinomdu.

Sonuç: Endobronşial lezyon varlığında bronkoskopik örneklemelerde başta fırça SBS (%88, 8) ve bronkoskopik biyopsi (%62, 3) olmak üzere malignite tanısını daha yüksek oranda tespit ettik. Literatürde farklı bronkoskopik örnekleme tekniklerinin tanısal verimine bakılan bir çalışmada en iyi yöntemin bronşial biyopsi olduğu (%70, 5), ikinci fırça yayma (%62, 5) ve onu da BAL'ın (%42) takip ettiği gösterilmiştir. Bronkoskopik yöntemle malignite tanısı alan olgularımızın çoğu skuamöz hücreli karsinomdu.

Anahtar Kelimeler: BAL, bronkoskopi, endobronşial lezyon, fırça, sitoloji

Amaç

Akciğer kanseri şu anda dünya çapında kansere bağlı ölümlerin en sık nedenidir. Hastalığın başarılı bir şekilde tedavi edilebilmesi için en erken aşamada teşhis konulması gerekir. Erken tanı için radyoloji, bronşial biyopsi, fırça yayma, fırça yıkama ve BAL gibi farklı tanı yöntemleri mevcuttur. Her tekniğin avantaj ve dezavantajları olduğu için her hastaya her tekniğin uygulanması mümkün değildir. Ancak bunların kombine kullanımı en iyi sonuçları vermektedir (1). Bronkoskopi ile yapılan biyopsi, erken maligniteyi gösteremez ve daha periferik bölgelerde gerçekleştirilemez aynı zamanda kanama riski olan hastalarda ve lepidik büyüme gösteren tümörlerde yapılamaz (2). Bu nedenle teşhis için bronşial sitoloji (Fırça ve BAL) gibi alternatif yöntemlere ihtiyaç vardır. Çalışmamızda amacımız BAL, fırça ve bronkoskopik biyopsi örneklerinin tanıdaki yerini değerlendirmek ve endobronşial lezyon (EBL) varlığının etkisini sorgulamaktır.

Gereç ve Yöntem

Çalışmamızda 2016-2017 tarihlerinde bronkoskopi yapılan 863 olguyu değerlendirildi. Örnekleme yapılamayan 20 olgu çıkarıldığında kalan 843 olgunun bronkoskopi ünitesinden elde edilen EBL varlığı/yokluğu ve BAL, fırça yayma, fırça sıvı bazlı sitoloji (SBS-"Cytolyt" solüsyon, ThinPrep) ve bronkoskopik biyopsi verileri karşılaştırıldı.

Bulgular

843 olguda en küçük yaş 26, en büyük yaş 96 olmak üzere yaş ortalaması 64'tü.843 vakanın 189'unda (%22, 4) BAL, fırça ve/veya biyopside malignite saptandı. Malign olguların 10'u (%5) sadece BAL, 12'si (%6, 3) sadece fırça yayma, 2'si (%1) sadece fırça SBS ve 46'sı (%24, 3) sadece bronkoskopik biyopsi ile tanı aldı.45 (%23, 8) olguda dört örnekleme yöntemi de maligniteyi saptadı. (Şekil 1).

Endobronşial lezyonu olan 247 olgunun 144'ünde (%58, 2) herhangi bir yöntemle malignite saptanırken; sırasıyla BAL, fırça yayma, fırça SBS ve biyopside 84 (%58, 3), 67 (%46, 5), 142 (%98, 6) ve 124 (%86, 1) olguda EBL varlığında malignite görüldü (Grafik 1). Üçünde (%2) sadece BAL, ikisinde (%1, 3) sadece fırça yayma, ikisinde (%1, 3) sadece fırça SBS ile malignite tanısı alan olgu izlendi. 37 (%25, 7) olguda dört örnekleme yöntemi de maligniteyi saptadı.

Endobronşial lezyonu olmayan 569 olgunun 35'inde (%6, 1) malignite saptanırken, sırasıyla bu olgularda BAL, fırça yayma, fırça SBS ve biyopside 20 (%57, 1), 14 (%40), 18 (%51, 4) ve 20 (%57, 1) olguda malignite görüldü (Grafik 2).5'i (%14, 2) sadece BAL, 2'si (%5, 7) sadece fırça SBS ve 8'i (%22, 8) sadece bronkoskopik biyopsi ile tanı aldı. Altı (%17, 1) olguda dört örnekleme yöntemiyle de malignite saptandı. Sadece fırça yayma ile malignite tanısı alan olgu yoktu.

EBL olmayan olgularla karşılaştırıldığında, EBL varlığında istatiksel anlamlı olarak tüm bronkoskopik yöntemlerle malignite daha sık saptandı (p= <0, 001). BAL-fırça yayma-fırça SBS-biyopsinin herhangi birinde malignite saptanan 189 olgunun 62'si (%32, 8) skuamöz hücreli karsinom, 56'sı (%29, 6) adenokarsinom, 31'i (%16, 4) küçük hücreli karsinomdu (Grafik3).

Sonuç

Endobronşial lezyon varlığında bronkoskopik örneklemelerde başta fırça SBS (%98, 6) ve bronkoskopik biyopsi (%86, 1) olmak üzere malignite tanısını daha yüksek oranda tespit ettik.

Bronkoskopik örnekleme tekniklerinin endonbronşial lezyon varlığı/yokluğu gözetilmeksizin tanısal verimine bakılan bir çalışmada en iyi yöntemin transbronşial biyopsi olduğu (%70, 5), ikinci sırada fırça yaymanın (%62, 5), üçüncü sırada fırça SBS (%50) ve son olarak dördüncü sırada BAL (%42) olduğu gösterilmiştir. Tranbronşial biyopsi ile fırça yaymanın birlikte kullanıldığı yöntemde tanısal verimin %80, 4'e çıktığı,

transbronşial biyopsi ile BAL birlikteliğinde ise %75'e yükseldiği izlenmiştir (3). Benzer sonuçları bulmakla birlikte bizim çalışmamızda fırça SBS yöntemi endobronşial lezyonu olan olgularda tanıda daha verimli bulundu. Endobronşial lezyonu olan olgularda malignite saptamada fırça SBS'nin biyopsiye üstünlüğü görüldü. Diğer yandan fırça yaymanın fırça SBS'ye üstünlüğünü öne süren çalışmalar da bulunmaktadır. Örneğin endonbronşial lezyon varlığı/yokluğu gözetilmeksizin yapılan başka bir çalışmada transbronşial biyopsi ile akciğer adenokarsinom tanısı verifiye edilmiş 50 olgunun onikisine fırça yayma yapılmış ve bu olguların 10'u (%83, 3) malign veya malignite şüpheli izlenmiştir.50 olgunun dokuzuna fırça SBS yapılmış ve bu olguların 4'ü (%44) malign veya malignite şüpheli olarak saptanmıştır.50 vakanın beşine ise BAL yapılmış ve bu olguların tamamı yetersiz veya negatif olarak raporlanmıştır (4).

Olgu serimizde endobronşial lezyonu olmayan olgularda bronşial biyopsi ve BAL yöntemiyle aynı oranda malignite saptanırken, fırça SBS yöntemiyle de yakın oranda malignite saptandı.

Bronkoskopik yöntemle malignite tanısı alan olgularımızın çoğu skuamöz hücreli karsinomdu.

Sonuç olarak kanama riski olan, periferik bölgede tümörü olan, biyopsi yapılamayan olgularda bronşial sitolojik örneklemeler (öncelikle fırça SBS, BAL) biyopsiye iyi birer alternatif tanı yöntemidir.

Kaynaklar

1 Goel S, Yeshvanth SK, Asnani R, Joshi D. Accuracy of Bronchial Cytological Diagnosis in Lung Lesions in Comparison with Histopathology. J Cytol.2022 Oct-Dec;39 (4) :163-168. doi: 10.4103/joc. joc_44_22. Epub 2022 Nov 11. PMID: 36605873; PMCID: PMC9809419.

2 Dawan S, Bika S, Dawan ML. Efficacy of bronchial brushing cytology and its correlation with biopsy in lung tumours at tertiary care hospital northern western. J Med Sci Clin Res.2017;5:24558–61.

3 Boonsarngsuk V, Kanoksil W, Laungdamerongchai S. Comparison of diagnostic performances among bronchoscopic sampling techniques in the diagnosis of peripheral pulmonary lesions. J Thorac Dis.2015 Apr;7 (4) :697-703. doi: 10.3978/j. issn.2072-1439.2015.04.31. PMID: 25973236; PMCID: PMC4419296.

4 Shukla S, Malhotra KP, Husain N, Gupta A, Anand N. The utility of cytology in the diagnosis of adenocarcinoma lung: A tertiary care center study. J Cytol.2015 Jul-Sep;32 (3) :159-64. doi: 10.4103/0970-9371.168838. PMID: 26729975; PMCID: PMC4687205.

PBS-111 [Pulmoner Patoloji]

BİR BİYOBELİRTEÇ OLARAK İNSÜLİNOMA İLİŞKİLİ PROTEİN 1 (INSM1) VE AKCİĞERİN NÖROENDOKRİN TÜMÖRLERİ

Gizem Menetlioğlu, Mehmet Fatih Tekin, Emine Bozkurtlar
Marmara Üniversitesi Tıp Fakültesi, Tıbbi Patoloji Anabilim Dalı

ÖZET

Amaç: INSM1 embriyonik nöroendokrin hücrelerin farklılaşmasında bir transkripsiyon faktörüdür. Geleneksel nöroendokrin belirteçlerin duyarlılığı yüksek dereceli nöroendokrin karsinomlar için yetersizdir. Çalışmamızda, INSM1'in akciğer nöroendokrin tümörlerini (NET) saptamadaki faydasını belirlemeyi, duyarlılık ve özgüllük seviyelerini diğer belirteçlerle karşılaştırmayı amaçladık.

Gereç ve Yöntem: 2015-2023 yılları arasında akciğer NET tanısı almış 90 olgu tekrar değerlendirildi. Eksik imminohistokimyasal belirteçler için 51 olgudan doku mikroaarray (TMA) blokları hazırlandı. Olguların tamamı INSM1 ile boyanırken sinaptofizin, kromogranin, CD56 ve TTF-1 ile büyük kısmı boyandı. Kontrol grubunu oluşturan 14 skuamöz hücreli karsinom (SHK) olgusunu içeren TMA bloğuna;INSM-1, kromogranin, sinaptofizin ve CD56 uygulandı.

Bulgular: Doksan akciğer NET'ün 43'ü kadın, 47'si erkek ve yaş ortalaması 59'du. Tanı dağılımı; 30 tipik karsinoid, 9 atipik karsinoid, 18 büyük hücreli nöroendokrin karsinomu (dördü kombine tümörler olmak üzere), 23 küçük hücreli karsinomu (biri kombine tümör), bir tümörlet ve üç sınıflandırılamayan nöroendokrin karsinomdu.

Doksan olgudan 84'ünün (%93, 3) INSM-1'i pozitif saptandı.

INSM-1 negatif 6 olgunun ikisi küçük hücreli karsinom, ikisi büyük hücreli nöroendokrin karsinom ve ikisi tipik karsinoiddi. INSM-1'i negatif olan olgulardan birinde kromogranin ve sinaptofizin negatif, birinde sadece sinaptofizin negatif izlendi. Diğer INSM-1 negatif dört olguda yapılan nöroendokrin beliteçler pozitif gözlendi.

Kromogranin uygulanan 71 olgunun 61'inde (%86) pozitiflik görüldü. CD56 uygulanan 65 olgunun 61'inde (%93, 8) pozitiflik bulundu. CD56'sı pozitif olguların tamamında INSM-1 de pozitif saptanırken, CD56'sı negatif 2 olguda INSM-1 pozitif saptandı Sinaptofizin uygulanan 89 olgunun 86'sında (%96, 6) pozitiflik izlendi. Sinaptofizini negatif üç olgunun ikisinde INSM-1'i pozitif bulundu. TTF-1 86 olguya uygulandı.53'ünde (%61, 6) pozitiflik gözlendi.

Tüm dört nöroendokrin belirtecin uygulandığı 57 olgudan 46'sında (%80, 7) INSM-1, kromogranin, sinaptofizin ve CD56 birlikte pozitif olarak saptandı.

SHK kontrol grubuna uygulanan INSM-1, sinaptofizin ve chromogranin ile boyanma saptanmadı;iki (%14, 2) olguda CD56 ile fokal boyanma saptandı.

Sonuç: Çalışmamız INSM-1'in nöroendokrin tümörlerde sensitivitesinin yüksek olduğunu ortaya koymaktadır. Diğer nöroendokrin markerler ile kıyaslandığında INMS-1'in kromogranine göre daha yüksek duyarlılık CD56'ya göre daha yüksek özgüllük gösterdiği görülmüştür.

Yüksek dereceli nöroendokrin karsinomlarda CD56 ile benzer oranda boyanma saptanmış olup, bulgular literatür bilgileri ile

benzer bulunmuştur. Sonuç olarak INSM-1 akciğer tümörlerinde güvenilir bir nöroendokrin farklılaşma belirtecidir.

Anahtar Kelimeler: Akciğer, biyobelirteç, INSM-1, immünhistokimya, nöroendokrin, tümör

Amaç

Nöroendokrin neoplazilerin (NEN) histopatolojik sınıflaması anatomik bölgeler arasında farklılıklar gösterse de genel olarak, iyi diferansiye (Nöroendokrin tümör/Karsinoid) ve az diferansiye NEN'ler arasında ayrım yapmak klinik açıdan önemlidir. WHO'nun akciğer için belirlediği ana nöroendokrin (NE) tümör tipleri arasında; tipik karsinoid, atipik karsinoid, küçük hücreli karsinom (KHK) ve büyük hücreli nöroendokrin karsinom (BHNEK) bulunmaktadır.

İyi/kötü diferansiye nöroendokrin tümörlerin nöroendokrin olmayan tümörlerden ayrımı histoloji ve nöroendokrin biyobelirteçlere dayanarak yapılır. Klasik nöroendokrin biyobelirteçler sinaptofizin, kromogranin A ve CD56 (NCAM1)'dır. Histolojik özelliklere dayanarak NEN'ler iyi diferansiye (NET, Karsinoid) ve kötü diferansiye (NEK) olarak iki gruba ayrılır. İyi diferansiye NEN'ler TK ve AK; kötü diferansiye NEN'ler küçük hücreli NEK ve büyük hücreli NEK olarak alt tiplere ayrılır (1, 2).

Histolojik parametrelerin net bir ayırım için her zaman yeterli olmadığı ve anlamlı bir sonuca ulaşmak için ek parametrelerin gerekli olduğu deneyimlenmiştir. Karsinoidler ve NEK'ler arasında kalan gri bölgenin giderek genişlemesi histolojik kriterlere ek başka kriterlere ihtiyaç olduğunu düşündürmektedir. Ayrıca KHK'lerin bir alt grubunda hücre boyutları büyük ve nükleoller belirgin olabilirken BHNEK'lerin bir alt grubunda da hücre boyutları küçük ve nükleoller belirsiz olabilir. Bu alt gruplarda morfolojik özellikler yüksek dereceli NEN'leri KHK ve BHNEK olarak sınıflandırmada yetersiz kalır ve hastaların yanlış tanı almalarına sebep olabilir.

Neredeyse tüm NET'ler sinaptofizin ve kromogranin A açısından pozitifken, NEK'lerin %15-20'ye kadarının hem sinaptofizin hem de kromogranin A için negatif olduğu bilinmektedir; ancak bu tür tümörlerin çoğu CD56 pozitiftir. Ancak CD56 birçok nöroendokrin olmayan neoplazi (akut myeloid lösemi, alveolar rabdomyosarkom, menengiom, mezotelyoma) tarafından da güçlü bir şekilde eksprese edilebilir. CD56 düşük özgüllüğü nedeniyle pulmoner olmayan bölgelerde nöroendokrin belirteç olarak önerilmemektedir. Pulmoner patolojide ise özellikle İnsülinoma ilişkili protein 1 (Insulinoma associated protein 1, INSM1)'in yaygın kullanımından önce, KHK tanısı için kullanılmıştır (3).

INSM1, embriyonik nöroendokrin hücrelerin farklılaşmasında transkripsiyon faktörü olarak önemli bir rol oynayan bir proteindir. Son on yılda INSM1, yeni ve kullanışlı bir nöroendokrin belirteç olarak ortaya çıkmıştır. Tüm bölgelerin NET'lerinde ve NEK'lerinde eksprese edilen bir pannöroendokrin belirteçtir (4).

Sinaptofizin, kromogranin A ve CD56 ile karşılaştırıldığında nöroendokrin farklılaşma için özgüllük ve duyarlılığı eşdeğer veya daha yüksektir. CD56'ya benzer şekilde sinaptofizin ve kromogranin A için negatif olan NEK'lerin teşhisinde kullanılır. INSM1, tümü sitoplazmik olan diğer nöroendokrin belirteçlere göre, yorumlamada avantaj sunan nükleer bir transkripsiyon faktörüdür. Çalışmamızda, INSM1'in akciğer NET'lerini saptamadaki faydasını belirlemeyi, duyarlılık ve özgüllük seviyelerini diğer belirteçlerle karşılaştırmayı amaçladık.

Gereç ve Yöntem

Bu çalışma 2015-2023 yılları arasında akciğer NET tanısı konulan 90 olgu üzerinde gerçekleştirildi. Olgular, retrospektif bir şekilde tekrar değerlendirildi ve eksik immünhistokimyasal belirteçlerin tamamlanması amacıyla seçildi. Eksik immünhistokimyasal belirteçler için yeterli dokuya sahip 51 olgu belirlendi. Bu olgulardan alınan doku örnekleri ile doku mikroarray (TMA) blokları hazırlandı.

Tüm olgular INSM1 (Santra cruz, clon:A8, dilüsyon:1/100) ile boyandı ve sonuçlar değerlendirildi. Sinaptofizin, kromogranin, CD56 ve TTF-1 ile boyama işlemi büyük bir kısmında uygulanarak immünhistokimyasal profil tamamlandı. Bu çalışmada, kontrol grubu 14 skuamöz hücreli karsinom (SHK) olgusundan oluşturuldu. Bu olgular üzerinde TMA bloğu kullanılarak INSM-1, kromogranin, sinaptofizin ve CD56 uygulandı ve sonuçlar karşılaştırıldı.

Bulgular

Doksan akciğer NET'ün 43'ü kadın, 47'si erkek ve yaş ortalaması 59'du. Tanı dağılımı; 30 tipik karsinoid, 9 atipik karsinoid, 18 BHNEK (dördü kombine tümörler olmak üzere), 23 KHK (biri kombine tümör), bir tümörlet ve üç sınıflandırılamayan nöroendokrin karsinomdu. Doksan olgudan 84'ünün (%93, 3) INSM-1'i pozitif saptandı (Resim1B, 2B). INSM-1 negatif 6 olgunun ikisi küçük hücreli karsinom, ikisi büyük hücreli nöroendokrin karsinom ve ikisi tipik karsinoiddi. INSM-1'i negatif olan olgulardan birinde kromogranin ve sinaptofizin birlikte negatif, birinde sadece sinaptofizin negatif izlendi. Diğer INSM-1 negatif dört olguda yapılan nöroendokrin belirteçler pozitif gözlendi.

Kromogranin uygulanan 71 olgunun 61'inde (%86) pozitiflik görüldü (Resim 1D). CD56 uygulanan 65 olgunun 61'inde (%93, 8) pozitiflik bulundu (Resim 1C, 2C). CD56'sı pozitif olguların tamamında INSM-1 de pozitif saptanırken, CD56'sı negatif iki olguda INSM-1 pozitif saptandı. Sinaptofizin uygulanan 89 olgunun 86'sında (%96, 6) pozitiflik izlendi. Sinaptofizini negatif üç olgunun ikisinde INSM-1'i pozitif bulundu. TTF-1 86 olguya uygulandı.53'ünde (%61, 6) pozitiflik gözlendi. Tüm dört nöroendokrin belirtecin uygulandığı 57 olgudan 46'sında (%80, 7) INSM-1, kromogranin, sinaptofizin ve CD56 birlikte pozitif olarak saptandı (Resim 2). SHK kontrol grubuna uygulanan INSM-1, sinaptofizin ve kromogranin ile boyanma saptanmadı; iki (%14, 2) olguda CD56 ile fokal boyanma saptandı.

Sonuç

Çalışmamız, literatürle uyumlu olarak INSM-1 belirtecinin nöroendokrin tümörlerde oldukça yüksek bir sensitiviteye sahip olduğunu göstermektedir (5, 6, 7, 8, 9). Diğer nöroendokrin belirteçler ile yapılan kıyaslamalar sonucunda, INSM-1'in özellikle kromograninle karşılaştırıldığında belirgin bir şekilde daha yüksek duyarlılığa sahip olduğunu tespit ettik. CD56 ile yaptığımız karşılaştırmada ise daha yüksek özgüllüğe sahip olduğunu belirlemiş bulunmaktayız. Özellikle yüksek dereceli nöroendokrin karsinomlarda çalışmamızda olduğu gibi diğer çalışmalarda da INSM-1'in CD56 immünhistokimya belirteci ile benzer seviyede boyanma reaksiyonuna sahip olduğu tespit edilmiştir (10, 11).

Geleneksel mikroskobik değerlendirme yöntemleri, özellikle az diferansiye tümör biyopsilerinde, detaylı bir sınıflandırma yapma kapasitesi bakımından sınırlıdır. Bu bağlamda, immünohistokimyasal analiz yöntemi, akciğer karsinomlarının daha spesifik ve detaylı patolojik alt sınıflandırılmasında vazgeçilmez bir araç haline gelmiştir. Bu bulgulara dayanarak, INSM-1 belirtecinin, akciğer tümörlerinde nöroendokrin farklılaşmanın güvenilir ve kesin bir şekilde tespit edilmesi için kritik bir marker olduğunu öne sürmekteyiz. Bu, hem tanı hem de tedavi yaklaşımlarının optimize edilmesi açısından büyük önem taşımaktadır.

Kaynaklar

1. Bosman FT, World Health Organization., International Agency for Research on Cancer. WHO classification of tumours of the digestive system. International Agency for Research on Cancer; 2010.417 p.
2. Travis, W. D., Brambilla, E., Burke, A. P., Marx, A., Nicholson AG. WHO Classification of Tumours of the Lung, Pleura, Thymus and Heart 2015.2015. p.412.)
3. Yatabe, Y. et al. Best practices recommendations for diagnostic immunohistochemistry in lung cancer. J. Thorac. Oncol.14, 377–407 (2019)
4. Rooper, L. M., Sharma, R., Li, Q. K., Illei, P. B. & Westra, W. H. INSM1 demonstrates superior performance to the individual and combined use of synaptophysin, chromogranin and CD56 for diagnosing neuroendocrine tumors of the thoracic cavity. Am. J. Surg. Pathol.41, 1561–1569 (2017).
5. Maleki, Z.; Nadella, A.; Nadella, M.; Patel, G.; Patel, S.; Kholová, I. INSM1, a Novel Biomarker for Detection of Neuroendocrine Neoplasms: Cytopathologists' View. Diagnostics 2021, 11, 2172
6. Yuan, C.; Jiao, F.; Zhai, C.; Zhang, J.; Wang, S.; Zhu, L. Application of INSM1 in Diagnosis and Grading of Laryngeal Neu-roendocrine Carcinoma. Laryngoscope 2021, 131, E2662–E2668.
7. Cao, Z.; Cen, H. B.; Wei, J. G.; Qin, L. Z.; Liao, W.; Ao, Q. L. Expression of CD200 and INSM1 in gastrointestinal and pancreatic neuroendocrine neoplasms and its diagnostic values. Zhonghua Bing Li Xue Za Zhi 2021, 50, 1134–1138
8. Seok, J. Y.; Kang, M.; De Peralta-Venturina, M.; Fan, X. Diagnostic Utility of INSM1 in Medullary Thyroid Carcinoma. Int. J. Surg. Pathol.2021, 29, 615–626.
9. Kawasaki, T.; Kaira, K. Insulinoma-associated protein 1 (INSM1) expression in breast carcinomas with neuroendocrine mor-phologies: Application and future prospective. Virchows Arch.2021, 479, 191–194.
10. Yoshida, A., Makise, N., Wakai, S., Kawai, A. & Hiraoka, N. INSM1 expression and its diagnostic significance in extraskeletal myxoid chondrosarcoma. Mod. Pathol.31, 744– 752 (2018)
11. Tsai, H. K., Hornick, J. L. & Vivero, M. INSM1 expression in a subset of thoracic malignancies and small round cell tumors: rare potential pitfalls for small cell carcinoma. Mod. Pathol.33, 1571–1580 (2020)

PBS-112 [Pulmoner Patoloji] [Özet Metin]

SMARCA4/BRG1 EKSİKLİĞİ GÖSTEREN ANDİFERANSİYE TORASİK TÜMÖR

Ali Eren Akın, Sevgen Önder, Kemal Kösemehmetoğlu
Hacettepe Üniversitesi, Tıbbi Patoloji Anabilim Dalı, Ankara

ÖZET

Giriş ve Amaç: Genellikle aşırı sigara içen orta yaş erkeklerde mediasten/akciğer yerleşimli olarak görülen SMARCA4/BRG1 eksikliği gösteren andiferansiye torasik tümör oldukça agresiftir. Yakın zamanda tanımlanmış olması ve nadir olması tanı konulmasını güçleştirmektedir.

Gereç ve Yöntem: 2015-2023 yılları arasında akciğer biyopsilerinde tanısı "malign mezenkimal tümör" veya "malign tümör" olan 45 vaka tekrar incelendi. Bu vakalardan morfolojik olarak uygun bulunan 5 vakaya Ventana Benchmark Ultra cihazı ile BRG1 (Abcam, EPNCIR111A, EDTA 10 dk, 1:250) immünhistokimyası uygulandı; 2'sinde BRG1 kaybı tespit edildi.2021-2023 yılları arasında tanısını vermiş olduğumuz 6 olgu (2 olgu da özet gönderildikten sonra geldi) ile birlikte toplam 8 olgunun immünhistokimyasal, histopatolojik ve klinik özellikleri incelenmiştir.

Bulgular: Hastaların 5'i erkek, 3'si kadındı. Yaş ortalaması 57'ydi (44-69). Ortalama sigara kullanımları 46 paket/yıl'dı (15-110). Vakaların hepsinin primeri akciğer yerleşimli olup tümör boyutuna ulaşabildiğimiz 6 vakanın ortalama tümör çapı 4.5 cm'dir (4 cm-6 cm). Olguların 3'ünde metastatik odaklardan (ksiller lenf nodu, humerus, omentum), diğerlerinde primer akciğer kitlesinden alınan biyopsiler ile tanı konulmuştur. Neoplazm, morfolojik olarak genellikle solid paternde, sınırları düzensiz nükleuslu, belirgin nükleollü, eozinofilik sitoplazmalı, rabdoid hücrelerden oluşmaktaydı. Mitoz ve nekrozdan zengindi. Stromada yoğun lenfosit infiltrasyonu mevcuttu. İmmünhistokimyasal olarak tanımlayıcı BRG1 ekspresyon kaybı mevcuttur; tüm olgularda INI1 korunmuştur. CD34 (7/8), EMA (5/7), SALL4 (5/6), cam5.2 (3/7), AE1/3 (2/7, fokal) ekspresyonları izlendi. Takiplerde

hayatını kaybetmiş olan 4 hastanın, ilk akciğer biyopsisinden sonraki ortalama sağkalım süresi 2, 25 ay'dı (25 gün-4 ay). Hastalardan biri kadın (1, 5 ay) diğeri ise erkek (17 ay) olmak üzere hayattadır; bu 2 hastada tanı konulduğu tarihte metastaz saptanmamıştır.

Sonuç: Tanı konulamamış olguların %5'ini oluşturan SMARCA4/BRG1 eksikliği gösteren andiferansiye torasik tümör, agresif seyirli olup sağkalım süresi olduça kısadır. Tanı anında metastaz olmaması prognostik açıdan anlamlı olabilir. EZH2 inhibitörleri tedavide fayda sağlayabileceği için bu antiteyi tanıyabilmek önem arz etmektedir. Koryokarsinom gibi tanının çoğu zaman metastazlardan konulduğu görülmektedir. Rabdoid morfoloji ve CD34/EMA/SALL4 pozitifliği bu antiteyi tanımakta kolaylaştırıcı bir rol oynamaktadır.

Anahtar Kelimeler: Akciğer, Rabdoid, BRG1, SWI/SNF

PBS-113 [Meme Patolojisi] [Özet Metin]

ESTETİK AMACI İLE YAPILAN MAMMOPLASTİ SPESMENLERİNDE İNSİDENTAL OLARAK SAPTANAN PROLİFERATİF LEZYONLARIN İNVAZİV MEME KARSİNOMU OLGULARINDAKİ LEZYONLAR İLE BİRLİKTE DEĞERLENDİRİLMESİ

Osman Furkan Mülkem, Nazlı Sena Seker
Eskişehir Osmangazi Üniversitesi, Tıbbi Patoloji Ana Bilim Dalı, Eskişehir

ÖZET

Amaç: Redüksiyon mammoplasti (RM) operasyonları sıklıkla meme küçültme, asimetri düzeltilmesi için yapılmaktadır. Bu materyallerin değerlendirmesi invaziv meme karsinomu (IMK) gelişme riski yüksek hastalarda, prekanseröz ya da kansere eşlik edebilecek lezyonların saptanması açısından önemlidir. Bu çalışmada amacımız, İnvaziv meme karsinomu olgularının çevre parankiminde saptanan lezyonlar ile RM materyallerinde görülen lezyonların değerlendirilmesidir.

Gereç ve Yöntem: Bu çalışmada 2020-2023 yılları arasında Eskişehir Osmangazi Üniversitesi Tıp Fakültesi Hastanesi'nde opere edilen, 214 RM ve 126 İMK olgusu vardır. Spesmenlerde non-proliferatif/proliferatif lezyonlar (P-NPL) yanı sıra malign olgularda invaziv tümörün tipi kaydedilmiştir. Ayrıca olguların yaş dağılımları, lezyonların bilateralitesi değerlendirilmiştir.

Bulgular: Redüksiyon mamoplasti olgularının yaş ortalaması 38, 54, İMK'ların yaş ortalaması 56, 47'dir. Toplam 340 hastanın %58, 82' inde P-NPL lezyonlar izlenmiştir. RM'lerde %59, 35; İMK'larda %57, 93 oranında P-NPL vardır. En sık rastlanan P-NPL her iki materyalde apokrin metaplazidir. RM ve İMK olguları kıyaslandığında; kolumnar hücre değişikliği (%9, 34/21, 42), kistik değişikler (%14, 48/ 5, 55), intraduktal papillom (%2, 33/12, 60), radyal skar (%0/3, 96), atipik lobüler hiperplazi (ALH) (%0/3, 96), atipik duktal hiperplazi (ADH) (%0/3, 96), duktal ektazi (%8, 87/3, 96) olarak saptanmıştır. Tüm RM'lerin %24, 76'sında P- NPL 'ler bilateral saptanmıştır. En çok bilateralite gösteren intraduktal papillom (%40), çoğunlukla unilateral olan lezyon duktal ektazidir (%5, 26). Solda oransal olarak en fazla kistik değişiklikler, en az ise duktal epitelyal hiperplazi izlenmiştir. İMK olgularında radyal skar hariç özel tip içermeyen İMK olguları baskındır. Radyal skar ise tüm alt tiplerde eşit olarak dağılım göstermiştir.

Sonuç: Prekanseröz ve riskli lezyonların saptanması, uygun klinik takip açısından önem taşımaktadır. RM materyalleri genellikle benign proliferasyonlar olan lezyonlar içerebilir. Atipik lezyonların ise daha yüksek İMK geliştirme riski taşıdığı bilinmektedir. Literatürde yüksek riskli proliferatif lezyonların İMK olgularında daha sık saptandığı bildirilmektedir. Bizim çalışmamızda da riskli proliferatif lezyonlar azımsanmayacak ölçüde RM olgularında saptanmıştır. Sonuç olarak bu tip olguların doğru klinik yaklaşımı açısından, bu çalışmanın prospektif çalışmalar ile desteklenmesi gerektiğini düşünüyoruz.

Anahtar Kelimeler: Redüksiyon mammoplasti, invaziv meme karsinomu, proliferatif lezyonlar, non-proliferatif lezyonlar

PBS-114 [Meme Patolojisi] [Özet Metin]

TRİPLE NEGATİF MEME KARSİNOMLARINDA M2 MAKROFAJ VE TÜMÖR İNFİLTRE LENFOSİTLERİN KLİNİKOPATOLOJİK PARAMETRELERLE İLİŞKİSİ

Merve Çaputcu[1], Nagehan Özdemir Barışık[1], Cem Cahit Barışık[2]
[1]Sağlık Bilimleri Üniversitesi, Kartal Dr. Lütfi Kırdar Şehir Hastanesi, Tıbbi Patoloji Kliniği, İstanbul
[2]İstanbul Medipol Üniversitesi, Radyoloji Anabilim Dalı, İstanbul

ÖZET

Amaç: Triple negatif meme karsinomları (TNBC), agresif klinik seyirli, sınırlı tedavi seçeneğine ve özel mikroçevreye sahip tümörlerdir. Tümör infiltre lenfositler (TIL) ve tümör ilişkili makrofajlar (TAM) mikroçevrede bulunan immün hücrelerdendir. Çalışmada amacımız; TNBC'larında CD8 pozitif T lenfositlerin ve M2 makrofajların prognostik parametreler, neoadjuvan tedavi yanıtı ve sağkalım ile ilişkisini değerlendirmektir.

Gereç ve Yöntem: Ocak 2009 – Aralık 2021 arasında neoadjuvan tedavi alan ve almayan 99 olgunun rezeksiyon materyali ve neoadjuvan tedavi alan 22 olguya ait 13 adet kor biyopsi materyali çalışmaya alındı. Olgulara CD8 ve CD163 immünohistokimya

(İHK) boyaları uygulanarak tümör stroması (TS), tümör nesti (TN) ve invaziv sınırdaki (İE) sayıları değerlendirildi.

Bulgular: TS, TN ve İE'deki CD8 pozitif T lenfosit sayısı tümör boyutu arttıkça artmaktaydı (p=0,008, p=0,001, p=0,035). TS ve İE'deki CD8 pozitif T lenfosit sayısı nükleer derecesi 3 olan olgularda yüksekti (p=0,004). İE'deki CD8 pozitif T lenfosit sayısı histolojik derecesi 3 olan ve yüksek Ki67 indeksli olgularda yüksek (p=0,011 p=0,004); vasküler invazyon ve lenf nodu metastazı gösteren olgularda düşüktü (p=0,037, p=0,001). TN ve İE'deki CD8 pozitif T lenfosit sayısı yüksek olgularda nüks-metastaz oranı düşüktü (p=0,038, p=0,007). TN'deki CD8 pozitif T lenfosit sayısı yüksek olguların genel sağkalımları uzundu (p=0,039). TS, TN ve İE'de CD163 pozitif makrofaj sayısı tümör boyutu 2-≤5 cm olan olgularda ≤2 cm olanlara göre daha yüksekti (p=0,001). TS'deki CD163 pozitif makrofaj sayısı nükleer derecesi 3 olanlarda yüksekti (p=0,008). TS ve TN'de yüksek CD163 pozitif makrofaj içeren olguların Ki67 proliferasyon indeksi yüksekti (p=0,014, p=0,011). TN ve İE'de CD163 pozitif makrofaj sayısı yüksek olan olguların genel sağkalımları düşüktü (p=0,036, p=0,033). Tedavi yanıtı ile rezeksiyon ve kor biyopsi materyallerinde üç lokalizasyondaki CD8 ve CD163 pozitif hücre sayısı arasında istatistiksel olarak anlamlı fark bulunamadı (p>0,05).

Sonuç: Bulgularımız TNBC'larında artmış CD8 pozitif T lenfositlerin iyi prognozla ilişkili, CD163 pozitif makrofajların ise kötü prognozla ilişkili olduğunu desteklemektedir.

Anahtar Kelimeler: Prognoz, triple negatif meme karsinomu, tümör ilişkili makrofaj, tümör infiltre lenfosit

PBS-115 [Meme Patolojisi]

İNVAZİV LOBÜLER KARSİNOMDA TÜMÖR İNFİLTRE EDEN LENFOSİTLER (TIL)'İN ÖNEMİ

Diğdem Kurukafa, Çiğdem Irkkan, Esma Altay
Dr. Abdurrahman Yurtaslan Ankara Onkoloji Eğitim ve Araştırma Hastanesi, Ankara

ÖZET

Amaç: TIL, tümör hücrelerine karşı konağın immün cevabını yansıtmaktadır. İnvaziv duktal karsinom üzerinde yapılan birçok çalışmada TIL'in prognostik bir öneme sahip olduğu vurgulanmaktadır. Çalışmamızda, invaziv lobüler karsinomlarda TIL'in, prognostik parametreler ile ilişkisini araştırmayı amaçladık.

Gereç ve Yöntem: Bölümümüzde 1 Ocak 2020 – 30 Haziran 2022 tarihleri arasında raporlanmış, invaziv lobüler karsinom tanılı tümörler belirlendi. Eksizyon materyaline ulaşılamayan trucut biyopsi materyalleri dışlandıktan sonra tel işaretli lumpektomi, meme koruyucu cerrahi, simple mastektomi veya modifiye radikal mastektomi işlemi uygulanan 132 vaka çalışmaya alındı. Bunlardan 86 tanesinin trucut biyopsileri de bulunmaktaydı. TIL değerlendirmesi 2014 uluslararası TIL çalışma grubu önerilerine göre yapıldı. Sonuçlar, nükleer pleomorfizm, hormon reseptörleri, Ki67 oranı, Her2 durumu, multifokalite, tümör boyutu, patolojik evre ve genel sağkalım parametreleri ile karşılaştırıldı. Ayrıca iğne biyopsi ve eksizyon materyali arasındaki TIL uyumu ve TIL ile neoadjuvan tedavi yanıtı arasındaki ilişki araştırıldı.

Bulgular: Çalışmada retrospektif değerlendirilen 132 vakadan, 20'sinde (%15, 1) multifokal ve 11'inde (%8, 3) mikst morfolojide tümör izlenmiştir.34 adet pleomorfik tip lobüler karsinomanın 14'ü (%22), 5 adet triple negatif tümörün 3'ü (%60), 7 adet Her2 pozitif tümörün biri (%14), 20 multifokal tümörün 4'ü (%20), 11 mikst morfolojide tümörün 6'sı (%54), TIL oranı %5 üzeri gruptadır. Vakaların 16 tanesi neoadjuvan tedavi almış ve tümünde tedaviye minimal yanıt izlenmiştir. TIL yüksek vakaların %66, 6'sında Ki67 oranı %20'nin üzerinde saptanmıştır.

Sonuç: İnvaziv lobüler karsinomlarda, H&E kesitlerde tümör hücreleri ve mononükleer iltihabi hücreler arasındaki morfolojik benzerlik nedeniyle TIL değerlendirmenin gözlemciler arası uyumu düşebilir. TIL yüksek tümörlerde, Ki67 yüksekliği lenfositlerin yanlış olarak değerlendirilmesinden kaynaklanabilir. Ancak örneklem sayısının az olması nedeniyle çalışmanın daha büyük vaka serilerinde tekrarlanması TIL'in invaziv lobüler karsinomlardaki önemini daha iyi ortaya koyacaktır.

Anahtar Kelimeler: İnvaziv lobüler karsinom, TIL, prognoz

Giriş ve Amaç

İnvasiv lobüler karsinom (İLK), tüm invaziv meme kanserlerinin %5-15'ini oluşturur ve en yaygın ikinci meme karsinom türüdür. İLK, hücre adezyon kaybı nedeniyle, tek sıra halinde çoğalan küçük, diskoheziv hücrelerden oluşan histomorfolojik görünüme sahiptir. Genellikle ER ve PR pozitif, Her2 negatiftir. İLK, farklı bir biyolojik profile sahiptir ve bu nedenle sistemik tedavi ve hastalığın yönetimi açısından zorluklara neden olur. İnvaziv duktal karsinoma göre, kemoterapi yanıtı düşük, multifokalite ve metastaz oranı yüksektir (1). İmmünoterapi gibi yeni tedavi yaklaşımları, özellikle triple negatif meme kanserleri olmak üzere umut verici hale gelmektedir. Tümör infiltre eden lenfositler (TIL) konak immün sisteminin tümör hücrelerine karşı yanıtıdır(2, 3). TIL'in meme kanserlerinde iyi prognoz ve kemoterapi sonrası yüksek yanıt ile ilişkisini gösteren çalışmalar mevcuttur. Yakın zamanda, Desmedt ve arkadaşları, TIL seviyelerinin İLK'da, invaziv duktal karsinoma kıyasla anlamlı derecede düşük olduğu sonucuna varmıştır. Daha yüksek TIL seviyeleri genç yaş, nodal tutulum ve yüksek proliferasyon ile ilişkili olmasına rağmen, yüksek TIL seviyelerinin, İLK'de daha kötü prognoz ile ilişkili olduğunu düşündürmektedir. Bu durum, immün infiltrasyonun İLK'de invaziv duktal karsinoma kıyasla farklı bir rol oynayabileceğini akla getirmektedir. (4-6).

Kliniğimizde rutin pratikte karşımıza çıkan ILK vakalarında nükleer pleomorfizm, hormon reseptör negatifliği ve Ki67 yüksekliği gibi histomorfolojik özelliklerin TIL ile ilişkili olup olmadığı merak uyandırmaktadır. Ancak literatürde bu

konuyla ilgili görece az çalışma bulunmaktadır. Bu nedenle, invaziv lobüler karsinomlarda TIL'in, prognostik parametreler ile ilişkisini araştırmayı amaçladık.

Gereç ve Yöntem

Bölümümüzde 1 Ocak 2020-30 Haziran 2022 tarihleri arasında raporlanmış, invaziv lobüler karsinom tanılı tümörler belirlendi. Eksizyon materyaline ulaşılamayan trucut biyopsi materyalleri dışlandıktan sonra tel işaretli lumpektomi, meme koruyucu cerrahi, simple mastektomi veya modifiye radikal mastektomi işlemi uygulanan 132 vaka çalışmaya alındı. Bunlardan 86 tanesinin trucut biyopsileri de bulunmaktaydı.

TIL değerlendirmesi 2014 uluslararası TIL çalışma grubu önerilerine göre yapıldı (6). %10'un altı "Düşük TIL", %10 ve üzeri "Yüksek TIL" olarak kabul edildi. Sonuçlar, nükleer pleomorfizm, histolojik grade, östrojen reseptörü (ER), progesteron reseptörü (PR), Ki67 oranı, Her2 durumu, multifokalite, tümör boyutu ve lenf nodu metastaz varlığı ile karşılaştırıldı. Ayrıca iğne biyopsi ve eksizyon materyali arasındaki TIL uyumu ve TIL ile neoadjuvan tedavi yanıtı arasındaki ilişki araştırıldı. Elde edilen veriler SPSS (Statistical Package for the Social Scienses) Windows 23.0 paket programı kullanılarak analiz edildi. Kategorik değişkenlerin karşılaştırılmasında Ki-kare (X2) testi kullanıldı. İstatistiksel anlamlılık p<0, 05 olarak kabul edildi.

Bulgular

Çalışmada retrospektif değerlendirilen 132 vakadan, 20'sinde (%15,1) multifokal ve 18'inde (%8,3) mikst morfolojide tümör izlenmiştir. Multifokalite varlığı ile yüksek TIL arasında anlamlı ilişki bulunmuştur (p=0,029). Nükleer grade 3 olan vakalar ile birlikte değerlendirildiğinde 36 adet pleomorfik tip lobüler karsinoma olgusu saptanmıştır. Yüksek TIL oranı pleomorfik vakalar ile koreledir (p<0,001). Nükleer grade arttıkça TIL oranında anlamlı artış izlenmiştir (p=0,004). ER negatif (5 olgu) ve PR negatif (21 olgu) tümörlerin çoğunda TIL yüksekliği saptanmıştır (p=0,043, p=0,206). Her2 pozitif (7 olgu) tümörlerin çoğu düşük TIL sergilemektedir (p=0, 738). Ki67 proliferatif aktivite indeksi %20'nin üzerindeki vakalar ile yüksek TIL arasında anlamlı ilişki saptanmıştır (p<0, 001). Patolojik evreye göre gruplandırıldığında tümör boyutu ve lenf nodu metastazı ile TIL arasında anlamlı ilişki izlenmemiştir (p=0,730, p=0,279).

Eksizyon materyali ile trucut materyalindeki TIL değerleri karşılaştırıldığında uyumlu bulunmuştur (p<0,001).

Vakaların 17 tanesi neoadjuvan tedavi almış ve tümünde tedaviye patolojik minimal yanıt izlenmiştir. Bu vakalardan 12 tanesinin tedavi öncesi trucut biyopsilerine ulaşılmıştır. Trucut biyopsi dokularındaki TIL değerlendirildiğinde 11 vakada düşük TIL tespit edilmiştir. Vakaların takibi sağlanamadığı için nüks, metastaz ve sağkalım durumları değerlendirilememiştir.

Sonuç

İnvaziv lobüler karsinomlarda, H&E kesitlerde tümör hücreleri ve mononükleer iltihabi hücreler arasındaki morfolojik benzerlik nedeniyle TIL değerlendirmenin gözlemciler arası uyumu düşebilir. TIL yüksek tümörlerde, Ki67 yüksekliği lenfositlerin yanlış olarak değerlendirilmesinden kaynaklanabilir. Ancak örneklem sayısının az olması nedeniyle çalışmanın daha büyük vaka serilerinde tekrarlanması TIL'in invaziv lobüler karsinomlardaki önemini daha iyi ortaya koyacaktır.

Sonuç olarak, çalışmamızda, İLK'da yüksek TIL oranı kötü prognostik faktörler ile ilişkili bulunmuştur. İnvaziv duktal karsinomun aksine, İLK'da yüksek TIL'in agresif özellikler ile ilişkili olması, Fridman ve arkadaşlarının çalışmasında bahsettiği gibi, immün yanıtın komponenti, spesifik T-lenfosit alttipleri, immün yanıtın lokalizasyonu ve organizasyonu ile ilişkili olabilir. Bu alanda yapılacak çalışmalarda, lenfosit alt tiplerinin belirtilmesi, tersiyer patern gibi immün komponentin organizasyon şeklinin ve immün infiltratın lokalizasyonunun ayrı ayrı tanımlanıp değerlendirilmesi göz önünde bulundurulmalıdır (7).

Kaynaklar

1. Wilson, N., et al., Lobular Breast Cancer: A Review. Front Oncol, 2020.10: p.591399.
2. Desmedt, C., et al., Immune Infiltration in Invasive Lobular Breast Cancer. J Natl Cancer Inst, 2018.110 (7) : p.768-776.
3. Du, T., et al., Invasive lobular and ductal breast carcinoma differ in immune response, protein translation efficiency and metabolism. Sci Rep, 2018.8 (1) : p.7205.
4. Goker, M., et al., Tumor-Infiltrating Lymphocytes and PD-L1 Expression in Pleomorphic Lobular Breast Carcinoma. Cancers (Basel), 2023.15 (11).
5. Richard, F., et al., Characterization of Stromal Tumor-infiltrating Lymphocytes and Genomic Alterations in Metastatic Lobular Breast Cancer. Clin Cancer Res, 2020.26 (23) : p.6254-6265.
6. Tille, J. C., et al., Tumor-infiltrating lymphocytes are associated with poor prognosis in invasive lobular breast carcinoma. Mod Pathol, 2020.33 (11) : p.2198-2207.
7. Fridman, W. H., et al., The immune contexture in cancer prognosis and treatment. Nat Rev Clin Oncol, 2017.14 (12) : p.717-734.

PBS-116 [Meme Patolojisi] [Özet Metin]

MEMENİN PRİMER MEZENKİMAL TÜMÖRLERİ, 13 YILLIK SERİMİZ VE LİTERATÜRÜN GÖZDEN GEÇİRİLMESİ

Hande Yanar[1], Tuğba Toyran[1], Melek Ergin[1], Kubilay Dalcı[2], Suzan Zorludemir[1]

[1]Çukurova Üniversitesi, Patoloji Ana Bilim Dalı, Adana

[2]Çukurova Üniversitesi, Genel Cerrahi Ana Bilim Dalı, Adana

ÖZET

Amaç: Memenin primer mezenkimal tümörleri oldukça heterojen bir grup olup tüm meme kanserlerinin %1'inden azını oluşturmaktadır. Epitelyal tümörlerin aksine bu lezyonların standart tedavi protokolleri henüz oluşmamıştır. Çalışmamızın amacı bu nadir neoplazmaları klinik ve patolojik özellikleriyle birlikte kategorize etmek ve prognostik faktörlerini belirlemektir.

Gereç ve Yöntem: Çalışmaya retrospektif olarak 2010-2023 yılları arasında Çukurova Üniversitesi Tıp Fakültesi Tıbbi Patoloji Anabilim dalında tanı almış, memenin benign, borderline ve malign mezenkimal lezyonları dahil edilmiştir. Çalışmamızda tümör boyutu, Ki67 oranı, nekroz varlığı, mitoz sayısı değerlendirilerek prognoz ve mortalite oranları belirlenmiştir.

Bulgular: Çalışmamızda 13 yıllık retrospektif incelemede toplam 29 hastanın 8'i (%27,5) erkek, 21'i (%72,4) kadındır. Ortalama tanı yaşı 46, 5 olup, kadınlarda ortalama yaş 41, 85, erkeklerde 54,25'tir. Vakaların 15'i benign ve intermediate, 14'ü malign olarak sınıflandırılmıştır. Malign mezenkimal tümörlerin 7'si (%24,1) undiferansiye pleomorfik sarkom, 1'i (%3,44) anjiosarkom, 1'i (%3,44) rabdomyosarkom, 1'i (%3,44) miyofibroblastik sarkom, 1'i (%3,44) fibrosarkom, 1'i (%3,44) mikzoid liposarkom, 1'i (%3,44) malign adenomyoepitelyoma ve 1'i (%3,44) sınıflandırılamayan malign iğsi hücreli lezyon kategorisindedir. İntermediate ve benign mezenkimal lezyonların ise 4'ü (%13,79) miyofibroblastom, 3'ü (%10,3) fibromatozis, 2'si (%6,89) anjiolipom, 1'i (%3, 44) iğsi hücreli lipom, 1'i (%3, 44) nodüler fasiit, 1'i (%3,44) soliter fibröz tümör, 1'i (%3,44) diffüz nörofibrom, 1'i (%3,44) hemanjiom, 1'i (%3,44) selüller dermatofibromdur.

Sonuç: Memenin mezenkimal tümörleri geniş bir spektrumu içermektedir. Patologlar için nadir görülen bu lezyonlar özellikle küçük biyopsilerde ayırıcı tanıda ve tiplendirmede zorluk oluşturmaktadır. Doğru tanı koymak ve hastalara uygun tedavi yaklaşımı önermek için bu lezyonların öncelikle natürü belirlenip non-neoplastik lezyonlardan ayrımı sağlanmalıdır. Ayırıcı tanılar gözden geçirilmeli ve bu lezyonların çeşitli morfolojik görünümlerine aşina olunmalıdır. Biz de bölümümüzde bu bakış açısıyla bu lezyonları gözden geçirdik.

Anahtar Kelimeler: İğsi, meme, mezenkimal

PBS-117 [Meme Patolojisi] [Özet Metin]

MEME KARSİNOMLARINDA *PIK3CA* MUTASYON ANALİZİ: TEK MERKEZ DENEYİMİ

Kadriye Ebru Akar, Muhammed Hasan Toper, Handan Kaya
Marmara Üniversitesi Pendik Eğitim ve Araştırma Hastanesi, Tıbbi Patoloji Ana Bilim Dalı, İstanbul

ÖZET

Amaç: Hücre proliferasyonu ve apoptozunu düzenleyen Fosfatidilinositol-3-kinaz (PI3K) yolağının *PIK3CA* mutasyonlarıyla aktivasyonu, meme kanserlerinde kötü prognozla ilişkilendirilmektedir. Literatürde bu mutasyona yönelik geliştirilen tedavilerin klinik olarak progresyonsuz sağkalıma anlamlı fayda sağladığı bildirilmektedir.

Çalışmamızın amacı, *PIK3CA* mutasyonu saptanan ve saptanmayan meme kanseri olgularının klinikopatolojik özelliklerinin karşılaştırılmasıdır.

Gereç ve Yöntem: Marmara Üniversitesi Tıbbi Patoloji Anabilim Dalı'nda 2020-2023 yılları arasında 37 meme kanseri olgusu *PIK3CA* mutasyonu açısından değerlendirilmiştir [19 olgu yeni nesil dizileme (YND), 18 olgu gerçek zamanlı PCR (GZ-PCR) ile]. Histomorfolojik paremetreler açısından olguların H&E lamları yeniden değerlendirilmiş, klinik parametreler için hastane otomasyon sisteminden faydalanılmıştır.

Bulgular: İncelenen olguların medyan yaşı 52'dir (10-85). Olguların 10'unda *PIK3CA* mutasyonu saptanırken, 27'sinde saptanmamıştır. *PIK3CA* mutasyonu saptanan olguların tamamı invaziv karsinom-NST tanısı almıştır. *PIK3CA* mutasyonu saptanmayan 27 olgunun 21'i invaziv karsinom-NST tanısı alırken 6'sı NST-dışı tanılar almıştır (1'i apokrin, 2'si metaplastik, 1'i mikropapiller, 1'i pleomorfik lobuler ve 1'i de sekretuar karsinom). Hormon profillerine bakıldığında, *PIK3CA* mutasyonlu olguların tümünde hormon reseptör pozitifliği (HR+) izlenmiştir (6 olgu ER+PR+HER2-, 2 olgu ER+PR+HER2+, 2 olgu ER+PR-HER2-). *PIK3CA* mutasyonu izlenen 10 olgunun 9'unda uzak metastaz saptanmış olup (3'ünde kemik, 4'ünde karaciğer, 2'sinde akciğer metastazı) diğer 1 olgunun uzak metastaz bilgisine ulaşılamamıştır.

Klinikopatolojik parametreler ve moleküler özelliklerin karşılaştırıldığı incelemelerde; uzak metastaz varlığı, tümör histolojik tipi veya HR profiliyle *PIK3CA* mutasyonu arasında anlamlı ilişki saptanmamıştır (Fisher's exact test, sırasıyla p: 0.273, p: 0.162 ve p: 0.051).

Sonuç: Çalışmamızda istatistiksel olarak anlamlı bir ilişki gösterilemese de *PIK3CA* mutasyonu saptanan olguların tamamı HR (+) ve metastatik olgulardır. Literatürde *PIK3CA* mutasyonunun çoğunlukla HR (+) olgularda saptandığı, kötü prognozla ve kemoterapiye dirençle ilişkili olduğu bildirilmekte, triple negatif meme kanserlerinde ise *PIK3CA* mutasyonunun çok daha az sıklıkla görüldüğü belirtilmektedir. Bu nedenle *PIK3CA*'nın HR (+) ve metastatik meme kanseri olgularında, GZ-PCR veya YND ile değerlendirilmesi hedefe yönelik tedavi şansı yaratabilir.

Anahtar Kelimeler: Meme, moleküler, PIK3CA

PBS-118 [Meme Patolojisi]

2018 ASCO/CAP YÖNERGELERİNE GÖRE İMMÜNOHİSTOKİMYASAL OLARAK ŞÜPHELİ SONUÇLARLA İNVAZİV MEME KANSERİNDE HER2 FLORESAN İN SİTU HİBRİDİZASYONA İLİŞKİN PAMUKKALE ÜNİVERSİTESİ VERİLERİ

Yeliz Arman Karakaya, Zülal Seçil İpin
Pamukkale Üniversitesi, Patoloji AD, Denizli

ÖZET

Amaç: 2018 ASCO/CAP güncellemesine göre şüpheli immünohistokimya (IHK) sonuçları olan İnvaziv Meme Kanseri (IBC)'nde HER2 FISH (Floresan İnsitu Hibridizasyon) yorumunu değerlendirmeyi ve FISH sonuçlarını hormonal reseptör durumu ve diğer klinikopatolojik bulgular ile karşılaştırmayı amaçladık.

Gereç ve Yöntem: Kurumumuzdaki elektronik patoloji veri tabanında Mayıs 2019'den Temmuz 2023'e kadar HER2 FISH-belirsiz vakalar ve klinik istemi yapılan HER2 FİSH olguları arandı. Klinik ve patolojik özellikleri gözden geçirildi. Şüpheli IHC raporu olan 191 IBC vakasının FISH sonuçları retrospektif olarak incelendi. FISH sonuçları, ASCO/CAP yönergeleri 2018'e göre beş ayrı gruba ayrıldı.

Bulgular: IHC şüpheli vakalarda FISH testi, 191 vakanın 55 (%28)'i grup 1'e ait klasik amplifiye (pozitif), 123 (%64,4) vakanın klasik amplifiye olmayan (negatif) grup 5 olduğu, 12 (%6,3)'sinin grup 2, 1 (%0,5) olgunun ise grup 4'te olduğu görüldü.191 vaka arasında, 2018 yönergelerine göre grup 2 ve grup 4'de yer alan 13 şüpheli vakaya tekrar HER2 immünohistokimyası uygulandı ve farklı gözlemci tarafından tekrar değerlendirildi.11'i pozitif ve 2'si HER2 negatif olarak yeniden tanımlandı. Güncellenmiş 2018 kılavuzlarına göre, HER2 immünohistokimya sonucu pozitif olarak bildirilen 4 (%2,1) olgu negatif olarak sınıflandırılırken ve HER2 immünohistokimya sonucu negatif olarak bildirilen 3 (%1,5) olgu (1'i skor 0, 2'si skor 1), pozitif olarak sınıflandırıldı (p=0, 000).

Ki-67 >%20 olanlarda HER2 FİSH pozitifliği, <%20 olanlara göre daha fazladır (p=0.016). Moleküler sınıflamaya göre lüminal A grup, 6 olguda (%3, 1) HER2 amplifikasyonu görülürken, HER2 aşırı eksprese 1 (%0, 5) olguda Her2 amplifikasyonu görülmemiştir (P=0, 000) (Tablo 1). İnvaziv lobüler karsinomda FISH testi ile Her2 negatiflik oranı invaziv duktal karsinoma göre daha fazladır (p=0.053). Östrojen reseptörü ve progesteron reseptörü pozitif olan vakaların 56 (%29, 2)'sı ve 51 (%26, 7)'i HER2 pozitif olarak bildirilmiştir.

Sonuç: Revize edilmiş 2018 kılavuzları, HER2 durumunun doğru bir şekilde tanımlanmasına ve gereksiz vakalarda hedefe yönelik tedaviden kaçınmaya yardımcı olur. Güncellenmiş 2018 yönergeleri, bu durumlarda yönetim ikilemini ortadan kaldıran şüpheli HER2-FISH kategorisini kaldırmıştır. Yalnızca uzun süreli klinik takip, güncellenen kılavuzların geçerliliğini belirleyecektir.

Anahtar Kelimeler: FISH, HER2, meme karsinomu

Amaç

2018 ASCO/CAP güncellemesine göre şüpheli immünohistokimya (IHK) sonuçları olan İnvaziv Meme Kanseri (IBC)'nde İnsan Epidermal Büyüme Faktörü Reseptörü 2 (HER2, ERBB2), Fluorescence In Situ Hybridization (FISH) yorumunu değerlendirmeyi ve FISH sonuçlarını hormonal reseptör durumu ve diğer klinikopatolojik bulgular ile karşılaştırmayı amaçladık.

Gereç ve Yöntem

Kurumumuzdaki elektronik patoloji veri tabanında Mayıs 2019'den Temmuz 2023'e kadar HER2 FISH-belirsiz vakalar ve klinik istemi yapılan HER2 FİSH olguları tarandı. Klinik ve patolojik özellikleri gözden geçirildi. Şüpheli IHC raporu olan 191 IBC vakasının FISH sonuçlarıretrospektifolarakincelendi. FISHsonuçları, ASCO/CAPyönergeleri2018'egörebeş ayrı gruba ayrıldı.

Bulgular

IHC şüpheli vakalarda FISH testi, 191 vakanın 55 (%28)'i grup 1'e ait klasik amplifiye (pozitif), 123 (%64, 4) vakanın klasik amplifiye olmayan (negatif) grup 5 olduğu, 12 (%6, 3)'sinin grup 2, 1 (%0, 5) olgunun ise grup 4'te olduğu görüldü.191 vaka arasında, 2018 yönergelerine göre grup 2 ve grup 4' de yer alan 13 şüpheli vakaya tekrar HER2 immünohistokimyasıuygulandıvefarklıgözlemcitarafındantekrardeğerlendirildi.11'ipozitif ve2'siHER2negatifolarakyenidentanımlandı. Güncellenmiş2018kılavuzlarınagöre, HER2 immünohistokimya sonucu pozitif olarak bildirilen 4 (%2, 1) vaka negatif olarak sınıflandırılırken ve HER2 immünohistokimya sonucu negatif olarak bildirilen 3 (%1, 5) vaka (1'i skor 0, 2'si skor 1), pozitif olarak sınıflandırıldı (p=0, 000) (Tablo1).

Ki-67>%20 olanlarda HER2 FİSH pozitifliği, <%20 olanlara göre daha fazladır (p=0.016). FISH testi pozitif grupta lenfovasküler invazyon daha fazla görülmüştür (P=0.000). Moleküler sınıflamaya göre lüminal A grup, 6 olguda (%3, 1) HER2 amplifikasyonu görülürken, HER2 aşırı eksprese 1 (%0, 5) olguda Her2 amplifikasyonu görülmemiştir (P=0, 000). İnvaziv lobüler karsinomda FISH testi ile Her2 negatiflik oranı invaziv duktal karsinoma göre daha fazladır (p=0.053). Östrojen reseptörü ve progesteron reseptörü pozitif olan vakaların 56 (%29, 2)'sı ve 51 (%26, 7)'i HER2 pozitif olarak bildirilmiştir.

Tartışma

HER2, meme kanserinde değerli bir prognostik ve öngörücü biyobelirteçtir. HER2 hedefli tedavilere yanıt vermesi, invaziv meme kanserli hastaların seçiminde HER2 durumunun doğru değerlendirilmesi önemlidir. HER2 proteininin aşırı ekspresyonu ve/veya HER2 gen amplifikasyonu, invaziv meme kanserlerinin yaklaşık %20'sinde bulunur. 2018 ASCO/CAP kılavuzunda FISH'e yönelik tanı önerilerinde bazı önemli değişiklikler yapılmıştır. Revize edilen kılavuza göre, HER2 FISH şüpheli sonuçlarından sonra en doğru HER2 durum belirlemesine ulaşmak için eş zamanlı IHC analizlerinin yapıl-

ması gerekmektedir; ancak patoloğun klinik uygulaması üzerindeki etkisi hakkında çok az şey bilinmektedir (1).

Güncellenmiş 2018 ASCO/CAP kılavuzlarının uygulanmasına ilişkin son çalışmalar, şüpheli ISHvakalarının2013kılavuzlarınagöretanımlananolgularınyenidensınıflandırılmasıyoluyla HER2 negatif oranlarında önemli artışlar olduğunu göstermiştir. Güncellenen kılavuzlar, ISH grupları 2, 3 ve 4'te eş zamanlı IHC incelemesi kullanarak ve ISH şüpheli kategorisini ortadan kaldırarak HER2 durumunun belirlenmesi için çok uygun görünmektedir (3).

FISH testi, IHC ilekarşılaştırıldığında daha yüksek birdoğruluk göstermiştir. Mevcut kılavuzlar HER2 durumu raporlamasını basitleştirmiş ve gruplara ayırmıştır; ancak intratümöralHER2heterojenitesi sorunu daha yaygın olarak şüpheli HER2 protein ekspresyonu vakalarında görülür. Çalışmalar, HER2 heterojenitesi olan olguların hedefe yönelik tedaviye eksik yanıt verdiği ve hastalıksız hayatta kalma oranının azaldığını göstermektedir (2). HER2 yorumlaması sırasında intratümöral HER2 heterojenitesi ve kromozom sayımı probe 17 sinyallerindeki artış gibi bazı tuzaklar HER2 durumunun hatalı değerlendirilmesine yol açabilir. Ayrıca HER2 durumu neoadjuvan kemoterapiden (NAC) sonra veya metastatik ilerleme sırasında biyolojik veya metodolojik sorunlara bağlı olarak da değişebilir (3). Soomin Ahn ve ark.'larının, çalışmasında NAC sonrası HER2 değişikliğinin sıklığı %15'e kadar rapor edilmiştir ve hem pozitiften negatife dönüşüm hem de negatiften pozitife dönüşüm herhangi bir üstünlük olmaksızın bulunmuştur. HER2 durumu %3, 4 oranında NAC sonrasındadeğişmiştir; %0, 9'unda pozitiften negatife dönüşüm ve %2, 5'inde negatiften pozitife dönüşüm olmuştur (4). HER2 heterojenitesi, CEP17 kopya sayısı kazanımı ve NAC sonrası veya metastatik ilerleme sırasında HER2 durum değişikliği dahil olmak üzere HER2 yorumunu karmaşıklaştıran bazı faktörler vardır. HER2 heterojenitesini tespit etmek için ISH slaytının tamamını taramak ve HER2 IHC ile eşleştirmek önemlidir (3).

Sonuç

Revize edilmiş 2018 kılavuzları, HER2 durumunun doğru birşekilde tanımlanmasına ve gereksiz vakalarda hedefe yönelik tedaviden kaçınmaya yardımcı olur. HER2 heterojenitesi, NAC sonrası veya metastatazlar sırasında HER2 durum değişikliği dahil olmak üzere HER2 yorumunu zorlaştırmaktadır. HER2 heterojenitesini tespit etmek için ISH slaytının tamamını taramak ve HER2 IHC ile eşleştirmek önemlidir. Hem zayıf hem de güçlü boyanmış alanlarda ayrı sayım yapılmalıdır. HER2 durumundaki değişiklik terapötik karar ve tedaviye yanıt üzerinde etkili olabilir.

Kaynaklar

1. Liu ZH, Wang K, Lin DY, Xu J, Chen J, Long XY, Ge Y, Luo XL, Zhang KP, Liu YH, Xu FP. Impact of the updated 2018 ASCO/CAP guidelines on HER2 FISH testing in invasive breast cancer: a retrospective study of HER2 fish results of 2233 cases. Breast Cancer Res Treat. 2019 May;175 (1) :51-57.
2. Nagarjun BR, Parikh B, Patel MN, Trivedi PJ, Patel DM. Indian Data on HER2 Fluorescence In Situ Hybridization in Invasive Breast Cancer with Immunohistochemically Equivocal ResultsAsPer2018ASCO/CAPGuidelines. South Asian J Cancer.2022 Aug 23;11 (4) :281-286.
3. Ahn S, Woo JW, Lee K, Park SY. HER2 status in breast cancer: changes in guidelines and complicating factors for interpretation. J PatholTransl Med.2020 Jan;54 (1) :34-44. doi: 10.4132/jptm.2019.11.03. Epub 2019 Nov 6.
4. AhnS, KimHJ, KimM, etal. Negativeconversionofprogesterone-receptorstatusafter primary systemic therapy is associated with poor clinical out come in patients with breast cancer. Cancer Res Treat.2018;50:1418–32.

PBS-119 [Meme Patolojisi]

SOLİD PAPİLLER KARSİNOMLARDA MORFOLOJİK BİR ÇALIŞMA

Ayşe Sirma Denizci, Sultan Çiğdem Irkkan

Dr. Abdurrahman Yurtaslan Ankara Onkoloji Eğitim ve Araştırma Hastanesi, Ankara

ÖZET

Amaç: Memenin solid papiller karsinomlarının (SPK) WHO 2019 klasifikasyonunda in situ ve invaziv olarak ayrılmaları önerilmektedir. Çünkü invaziv formların nadir de olsa metastaz yapabildikleri bildirilmektedir. Ayrımlarında kriterlerin objektif olmaması değerlendirilmelerini zorlaştırmaktadır. Çalışmamızda SPK'ların morfolojik özelliklerini, eşlik eden in-situ/invaziv tümörler ve prognostik faktörlerle ilişkilerini inceledik.

Gereç ve Yöntem: Mart 2011-2023 tarihleri arasında, eksizyonel biyopsisi bulunan, tanı ya da yorumda "solid papiller" kelimeleri geçen 242 tümörü değerlendirdik. WHO 2019 kriterlerine göre in-situ ve/veya invaziv SPK (inv-SPK) bileşeni içeren 92 tümörü çalışmamıza aldık. Miyoepitelle sınırlanmış veya ekspansil büyümeyi telkin eden geniş adaları in-situ SPK, birbirine coğrafi/yapboz paternde oturan solid adaları inv-SPK olarak sınıflandırdık. Belirgin bir odak halinde NST veya özel tipte karsinom bulunduğunda ''eşlik eden karsinom'' olarak tanımladık. İnvaziv tümörlerden bir kısmında yap-boz büyüme paterninin çoklu odaklarda veya dereceli olarak bozulduğunu gözledik ve bu paternleri tarif ettik. Bozulma 1 büyük büyütme alanını (BBA) geçmeyen kordonlar halinde ise ''minimal invaziv patern'', 1 BBA'dan daha geniş kordonlar halinde ise ''yaygın invaziv patern'', adalar anastomozlaştığında ise ''sinsityal patern'' olarak sınıfladık.

Bulgular: İn-situ SPK ve inv-SPK'lar az sayıda pür, sıklıkla ise bir arada ve/veya diğer in-situ ve/veya invaziv meme karsinomları ile birlikte bulunmaktaydı.73 inv-SPK'nın 30'unda beraberinde in-situ SPK vardı.92 tümörün 41'ine invaziv karsinom eşlik etmekteydi.8 pür in-situ SPK ve 3 (yap-boz paternin bozulmadığı) pür inv-SPK'nın hiçbirinde metastaz yoktu. Yap-boz paterne minimal invazyon paterninin eşlik ettiği 11 tümörün 1'inde (%9),

yaygın invazyon paternin eşlik ettiği 29 tümörün 4'ünde (13, 7) aksilla metastazı vardı.1'i minimal invaziv in-situ SPK ve diğeri inv-SPK olan 2 hücre içi müsin üreten tümörün ikisinde de aksilla metastazı izlerken, hücre dışı müsin üreten 17 inv-SPK'nın hiçbirinde metastaz izlemedik (p: 0.01).

Sonuç: SPK'larda geniş adalar halindeki ekspansil büyümenin bozulduğu bölgeleri dışlamak için bu tümörler tümüyle örneklenmeli ve iyi incelenmelidir. Hücre dışı müsin iyi prognozla ilişkiliyken, hücre içi müsin üretimi metastaz için yüksek risk taşımaktadır.

Anahtar Kelimeler: Meme, morfoloji, solid papiller karsinom

Amaç

Memenin solid papiller karsinomları (SPK) oldukça nadir ve yaşlı hastalarda görülen, iyi prognozlarıyla bilinen özel bir karsinom tipidir. WHO 2019 klasifikasyonunda in situ ve invaziv form olarak ayrılmışlardır. Çünkü invaziv formlarının nadir de olsa metastaz yapabildikleri bildirilmektedir. Ayrımlarında kriterlerin objektif olmaması değerlendirilmelerini zorlaştırmaktadır. Amacımız bu iki formun, histomorfolojik ve prognostik farklılıklarını ortaya koymak, eşlik eden duktal karsinoma in situ ve/veya invaziv meme karsinomları ile ilişkilerini araştırmaktır.

Gereç Yöntem

Çalışmamızda Mart 2011- Mart 2023 tarihleri arasında tanı ve yorum kısmında solid papiller kelimeleri geçen 243 tümörü değerlendirdik. Belirlediğimiz histopatolojik parametreler bakımından in situ veya invaziv SPK içeren 92 tümör çalışma grubu olarak belirledik. Miyoepitelle sınırlanmış veya ekspansil büyümeyi telkin eden geniş adaları; in situ SPK, birbirine coğrafi/yap-boz paternde oturan solid adaları; invaziv SPK, belirgin bir odak halinde NST veya özel tipte karsinom bulunduğunda "eşlik eden karsinom" olarak tanımladık. İnvaziv SPK'ların bir kısmında yap-boz büyüme paterninin çoklu odaklarda veya dereceli olarak bozulduğunu gözledik ve bu gelişim paternlerini tarif ettik. Solid adalar çevresinde bozulma bir büyük büyütme alanını (BBA) geçmeyen kordonlar halinde ise "minimal invaziv patern", bir BBA'dan daha geniş kordonlar halinde ise "yaygın invaziv patern", adalar arasında anastomozlaşma izlendiğinde ise "sinsityal patern" olarak sınıfladık.

Bulgular

İn situ SPK ve invaziv SPK'lar az sayıda pür, sıklıkla bir arada ve/veya diğer in situ ve/veya invaziv meme karsinomlarıyla birlikte bulunmaktaydı.92 SPK'nın 41'ine invaziv karsinom eşik etmekteydi.73 invaziv SPK'nın 30'unda beraberinde in situ SPK vardı. İnvaziv karsinomun eşlik etmediği pür in situ ve invaziv SPK'ların boyutları daha büyüktü (p:0.009).1'i mikroinvaziv in situ SPK ve bir diğeri invaziv SPK olan 2 tümörde hücre içi müsin üretimi ve eşlik eden aksilla metastazı varken, hücre dışı müsin üreten 17 invaziv SPK'nın hiçbirinde aksilla metastazı yoktu (p: 0.01). Hücre dışı müsin üreten SPK'lara eşlik eden karsinomlar sıklıkla müsinöz tip B ve nöroendokrin karsinomlardı ($p<0.05$). İn situ SPK'lara daha az invaziv karsinom eşlik etmekte ve olması halinde küçük boyutlu ve sıklıkla NOS dışı karsinomlardı ($p<0.05$). Minimal invaziv SPK'lar büyük boyutlu, pleomorfizm skoru düşük tümörler olup eşlik eden invaziv karsinom Ki67 proliferasyon indeksleri de düşüktü ($p<0.05$). Yaygın invaziv SPK'larda iğsi morfolojide azalma izlendi ve eşlik eden invaziv karsinomların tamamı NOS karsinomlardı ($p<0.05$). İn situ SPK'larda (0/8) ve yalnızca yap-boz paternde gelişim gösteren invaziv SPK'larda (0/8) aksilla metastazı saptanmadı. Minimal invaziv SPK'ların %11.1'inde (1/9) aksilla metastazı izlendi. Yaygın invaziv SPK'ların %15.3'ünde (4/26) aksilla metastazı izlendi. Yaygın invazyon patern yüzdesi 50'nin üzerinde olan tümörlerin %42.8'inde metastaz izlendi (p: 0.01).

Sonuç

İn situ SPK'lar daima iyi prognostik parametreler ile birliktedir. Pür invaziv SPK'lar yavaş büyüyen tümörler olup boyutu ile aksilla metastazı arasında anlamlı ilişki vardır. Hücre dışı müsin üretimi iyi prognostik özelliklerle birliktedir. Hücre içi müsin kötü prognostik özelliklerle birliktedir. SPK'larda nöroendokrin diferansiyasyon iyi prognostik bir parametredir. SPK'larda in situdan invaziv forma dönüşümde nöroendokrin diferansiyasyon azalmaktadır. Yap-boz patern invaziv SPK'lar in situ SPK gibi evrenebilirler ama tümünün örneklenmiş ve iyi incelenmiş olması gerekir. Minimal invaziv patern SPK'lar daha iyi prognostik parametrelerle birliktedir. Bu durum sakin gidişata sahip ve uzun süredir var olan SPK'larda geç dönemde gelişebileceğini ve yavaş büyüyen tümörlerle birlikte olma eğiliminde olabileceklerini düşündürmektedir. Minimal invaziv paternde metastaz izlenebilir. Bizim değerlendirmemiz 0, 047 cm'nin altında bile invazyon yapan SPK'ların metastazla ilişkisini ortaya koymuştur. SPK'larda adalar çevresindeki düzensiz sınırlar myoepitel yokluğundan daha değerlidir. İnvaziv karsinomun eşlik ettiği SPK'larda aksilla metastaz oranı artmaktadır (%28,9). Yaygın invaziv patern kötü prognostik parametrelerle birliktedir. Yaygın invaziv patern SPK morfolojisinden uzaklaşmış olabilir. %50 üzerinde yaygın invazyon içeren invaziv SPK'larda NST karsinomlara benzer oranda aksilla metastazının olması bu grubun NST karsinomlar gibi tiplendirilmesinin uygun olacağını düşündürmektedir. Sinsityal patern kötü prognostik parametrelerle birliktedir. Sinsityal patern SPK'ların dağılıp nodüler yapısının bozulduğunu göstermektedir. Yap-boz patern içerisinde sinsityal paternin eşlik ettiği tümörlerde aksilla metastazı olmaması nedeniyle bu paternin tek başına olması invaziv SPK dedirtmez. Esas baz alınacak kriter nodüllerin çevresindeki kordon çıkışlarıdır. P63 negatif dahi olsa düzgün kontürlere sahip SPK'lar in situ kabul edilmelidir. İnvaziv SPK'larda morfolojiyle uyumsuz P63 fokal pozitifliğini tümörlerde in situ SPK'lara ait fokal odaklar olarak değerlendirmek uygun olabilir. Bu tümörlerde nükleer derecenin daha düşük olması, SPK'larda in situdan invaziv forma dönüşümün aşamalar halinde olduğunu destekleyen bir bulgudur. Bizim yorumumuz nükleer derecesi 1

ve 2 olan invaziv SPK'lar in situ SPK'lardan aşamalar halinde dönüşürken, nükleer derecesi 3 olan invaziv SPK'lar ise, in situ SPK'ların daha az eşlik etmesi (3/11) ve eşlik eden in situ SPK'ların nükleer derecelerinin 1 ve 2 olması nedeniyle, de novo gelişiyor olabilirler. Bu durum nükleer derece 3 invaziv SPK'ların aslında SPK spektrumu içerisinde olmayıp solid gelişime sahip NOS karsinomlar arasında yer alması önerilerini desteklemektedir. Eşlik eden invaziv karsinomların histolojik dereceleri komşu SPK histolojik derecesine benzerdir. Yüksek ki67 proliferasyon indeksine sahip invaziv SPK'lara daha sık invaziv karsinom eşlik etmektedir. İnvaziv karsinomun eşlik ettiği SPK'larda daha sık (%28.9) aksilla metastazı izlenir. SPK'larda geniş adalar halindeki ekspansil büyümenin bozulduğu bölgeleri dışlamak için bu tümörler tümüyle örneklenmeli ve iyi incelenmelidir.

PBS-120 [Meme Patolojisi] [Özet Metin]

RADYOLOJİK VERİLERİN EŞLİĞİNDE MEME TRU-CUT BİYOPSİLERİNDE DUKTAL KARSİNOMA İN SİTU TANISI ALAN HASTALARIN EKSİZYON TANILARININ DEĞERLENDİRİLMESİ: BİR RETROSPEKTİF ÇALIŞMA

Serra Kayaçetin[1], *Nur Kıvrak*[2]
[1]Sağlık Bilimleri Üniversitesi, Ankara Bilkent Şehir Hastanesi, Tıbbi Patoloji Kliniği, Ankara
[2]Ankara Bilkent Şehir Hastanesi, Tıbbi Patoloji Kliniği, Ankara

ÖZET

Amaç: Duktal karsinoma in situ (DCIS) tanısı alan hastalarda, invaziv karsinoma dönüşüm riski mevcuttur ve düzenli takip önemlidir. Histopatolojik özellikler, moleküler değişiklikler ve diğer faktörlerin invaziv dönüşümü etkileyebileceği düşünülmektedir. DCIS tanısı alan hastaların uygun tedavi ve takibi, invaziv meme karsinomu gelişimini önlemek veya erken aşamada yakalamak için önemlidir. Bu nedenle çalışmamızda radyolojik veriler eşliğinde tru-cut biyopsi örneğinden duktal karsinoma in situ tanısı almış hastaların eksizyon tanılarını değerlendirmeyi amaçladık.

Gereç ve Yöntem: Şubat 2019, Mayıs 2023 tarihleri arasında Ankara Bilkent Şehir Hastanesi'nde yapılmış meme tru-cut biyopsi sonuçları retrospektif olarak incelendi. Toplam 176 hasta tarandı. Yalnızca DCIS tanısı alanlar ve daha sonra cerrahi olarak eksize edilen ve tarafımızca raporlanan toplam 24 hasta çalışmaya dahil edilmiştir.

Bulgular: Tüm hastalarımız kadın olup yaş ortalaması 52.5 ± 9.7 idi. Bu hastaların 12 (%50) tanesi BIRADS 4, 12 (%50) tanesi de BIRADS 5 olarak radyoloji tarafından değerlendirilmişti. Radyolojik olarak hastaların 20 (%83.3) tanesinde mikrokalsifikasyon mevcutken, 4 (%16.7) tanesinde mikrokalsifikasyon yoktu. Eksizyon raporları değerlendirildiğinde hastaların 10 (%41.7) tanesi DCIS tanısı alırken, 14 (%58.3) tanesi invaziv meme karsinomu tanısı almıştı (Tablo 1). BIRADS evresi ve invaziv karsinom arasındaki ilişki Pearson Chi-square testi ile değerlendirildi.6 tane BIRADS 4A olan hastaların sadece 1 (%16.7) tanesinde invaziv karsinom saptandı. BIRADS 4C olan 5 hastanın 4'ünde (%80) invaziv karsinom mevcuttu. BIRADS 5 olan 12 hastanın ise 9'unda (%75) invaziv karsinom izlenmiştir (p değeri: 0.046) (Tablo 2). Mikrokalsifikasyon ve invaziv karsinom arasında ise istatistiksel olarak anlamlı fark saptanmamıştır (p değeri: 0.55) (Tablo 3).

Sonuç: Yaptığımız bu çalışmada tru-cut biyopsi örneklerinden DCIS tanısı almış 24 hastanın 14'ünde (%58.3) invaziv karsinom saptanmıştır. Çalışmanın sonuçları göstermektedir ki tru-cut biyopsi örneklerinden DCIS tanısı alan hastalarda invaziv karsinom çıkma olasılığı yüksektir. Radyolojik olarak BIRADS 4C ve 5 olarak sınıflandırılan hastalarda, tru-cut biyopsi sonucunda DCIS tanısı alsalar dahi, eksizyonel biyopsi sonuçlarının incelendiğinde, invaziv karsinom tanısı alma olasılıklarının arttığı izlenmiş olup bu hastaların yakın takibi gerekmektedir.

Anahtar Kelimeler: Duktal karsinoma in situ (DCIS), İnvaziv meme karsinomu, BIRADS, mikrokalsifikasyon.

PBS-121 [Üropatoloji] [Özet Metin]

PROSTAT KESİCİ İĞNE BİYOPSİLERİNİN HİSTOMORFOLOJİK DEĞERLENDİRMESİNDE HOLLAND FİKSATİFİNİN ROLÜ VE DEĞERİ: BİR MERKEZ DENEYİMİ

Iclal Gurses, İpek Sertbudak, Nesrin Uygun
İstanbul Üniversitesi-Cerrahpaşa, Cerrahpaşa Tıp Fakültesi Tıbbi Patoloji Anabilim Dalı, İstanbul

ÖZET

Amaç: Histopatolojik değerlendirmeyi etkileyen önemli basamakların başında doku fiksasyonu gelmektedir. Bu aşamanın optimizasyonu daha ileri basamaklardaki doku takibi, kesit, rutin H+E boyama, immünhistokimya ile moleküler testlerin kalitesini ve nihayetinde patolojik tanıyı etkiler. Birçok patoloji laboratuvarında rutin olarak %10'luk tamponlanmış formalin kullanılmaktadır. Bazen özel dokular için farklı fiksatifler tercih edilebilir. Laboratuvarımızda prostat kesici iğne biyopsilerinin tespiti için 26 yıldır Holland fiksatifi kullanılmaktadır. Deneyimimizin paylaşılması, bu fiksatifin avantaj ve dezavantajlarının sunulması amaçlandı.

Gereç ve Yöntem: Biyopsiler 2-4 saat Holland ile fikse edildikten sonra %70'lik alkole alınıp bir gece bekletildi ve ertesi

sabah alkolden başlayan 4 saatlik doku takibi yapıldı. Rutin kesit ve H+E boyama işlemleri uygulandı.

Bulgular: Teknik: Sadece prostat biyopsilerinin doku takibi yapıldığından teknik sorunlar hemen hiç yaşanmamakta ve kısa sürmektedir. Biyopsiler yeşil renge boyandığından döküm ve kesit aşamalarında kolaylıkla fark edilmekte ve işlemler daha hızlı yapılmaktadır. Takip sonrası dokular hafifçe daha sert olmakla birlikte, kesit işleminin kalitesini etkilememektedir. İmmünhistokimya gibi ek testler sorunsuzdur. Maliyeti formole göre 40-50 kat fazladır.

Değerlendirme: Hücrelerin nükleer kromatin detayı, nükleol varlığı ve sitoplazmik özellikleri daha iyi seçilmektedir. Parlak H+E boyama elde edilir; stromadaki parlak boyanma vurgusu hem epitel hücrelerindeki değişikliklerin hem de infiltratif bezlerin küçük büyütmede bile kolaylıkla fark edilmesini sağlar. Bezlerin luminal içeriği daha iyi değerlendirilir. Retraksiyon artefaktı oluşmaz. İçerisindeki pikrik asit eritrositleri lizise uğrattığından işleme sekonder oluşabilecek kanama artefaktı da engellenir.

Sonuç: İyi bir fiksasyonun prostat kesici iğne biyopsilerinin değerlendirilmesindeki rolü çok önemlidir. Holland'ın kullanılması formalinle fikse edilmiş dokulara kıyasla histomorfolojik değerlendirme kolaylığı ve doğruluğu açısından üstünlük sağlamaktadır. Tümör, intraduktal karsinom ve HGPIN tanısı hemen daima morfolojik olarak konulabilmekte, ek boyalara nadiren ihtiyaç duyulmaktadır. Raporlama süresi kısadır. Merkezimize konsültasyona gönderilen biyopsiler formalinle tespit edilmiş dokulardır ve morfolojik değerlendirme daha zordur; patoloji raporlarına göre az sayıdaki neoplastik bezin bazen fark edilemediği ve HGPIN'in her zaman rapor edilmediği görülmüştür. Ayrıca lenfoid tümör infiltrasyonları gibi sekonder malignitelerin veya diğer hastalıkların tanınmasında kolaylaştırmaktadır.

Anahtar Kelimeler: Prostat, biyopsi, fiksasyon, Holland

PATOLOJİ DERNEKLERİ FEDERASYONU
2005
FEDERATION OF TURKISH PATHOLOGY SOCIETIES

ÇUKUROVA PATOLOJİ DERNEĞİ
1995

32. ULUSAL PATOLOJİ KONGRESİ

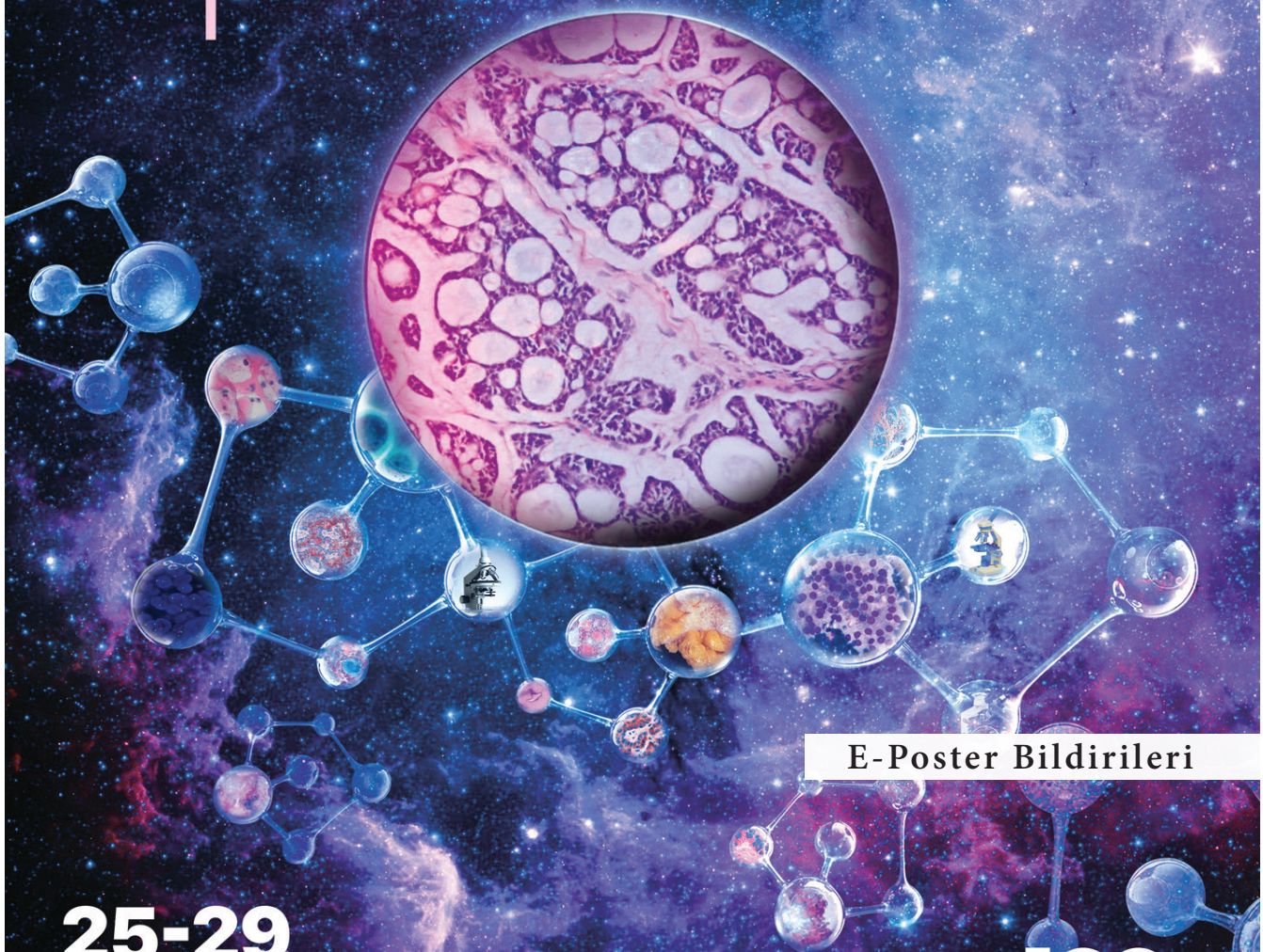

E-Poster Bildirileri

25-29 EKİM 2023
ROYAL SEGINUS OTEL, ANTALYA

www.patoloji2023.org

100 YIL BİLİM ve CUMHURİYET

EP-001 [Adli Patoloji] [Özet Metin]

NADİR BİR OLGU: KARDİYAK TUTULUM GÖSTEREN SİSTEMİK KİST HİDATİK

Selcen Yonat İşgüder[1], Mehmet Ali Kökçüoğlu[2]
[1]Adana Adli Tıp Kurumu, Morg İhtisas Dairesi, Histopatoloji Bölümü
[2]Gaziantep Adli Tıp Kurumu, Morg İhtisas Dairesi

ÖZET

Giriş: Kist hidatik, bazı bölgelerde endemik olan Echinococcus granulosus larvalarının neden olduğu paraziter bir enfeksiyondur. Evcil köpekler ve kediler, ekinokokal organizmaların birincil taşıyıcılarıdır. İnsanlar kontamine gıdaları yedikleri ve parazitik yumurtaları yuttukları zaman aracı taşıyıcılar olarak enfekte olurlar. Alınan kontamine besin sindirildikten sonra parazitin embriyosu bağırsak yoluna salınır ve portal dolaşımla karaciğere taşınır. Bu nedenle en sık yerleşim gösterdiği organ karaciğer (vakaların yaklaşık 2/3'ü) sonrasında akciğerdir. Kalp yerleşimi ise oldukça nadirdir. Sistemik kist hidatiği olan olguların yaklaşık %0,5-2' sini oluşturmaktadır. Myokarda invazyonu genellikle koroner arter dolaşımı yoluyla olup ikinci bir yayılım yolu ise pulmoner kist hidatiğin rüptürü sonucu pulmoner ven aracılığı ile olmaktadır.

Olgu: 30 yaşında erkek hasta evde rahatsızlanma şikayeti nedeni ile götürüldüğü hastanede vefat etmiş. Otopsi bulgularında karaciğer 1710 g ağırlıkta olup, sağ lobda 3 cm çapında fibrotik duvarlı kistik lezyon izlenmiştir. Kalp 402 g ağırlıktadır. Koroner arterlerin tümü açıktır. İnterventriküler septumda kapak yapılarının inferiorunda yerlşeşimli 4 cm çapta kistik lezyon görülmüştür. Makroskopik incelemede tariflenen lezyonlarda kalın kirli beyaz renkli laminer görünümde membran içeren uniloküle kistler izlendi. Mikroskopik incelemede karaciğer ve kalpte perikistik mononükleer iltihabi infiltrasyon, laminer membran ve germinatif membran izlendi. Kist içinde skoleksler dikkati çekti.

Sonuç: Kist hidatiğn en sık gördüğümüz organlar başta karaciğer ve akciğer olmakla birlikte, kalp yerleşimi izole olarak nadir olup sistemik kist hidatiği olan olgularda görülebilmektedir. Kalp tutulumunun nadir olması nedeni ile literatür eşliğinde sunulmaya değer bulunmuştur.

Anahtar Kelimeler: Hidatik, kist, kalp

EP-002 [Baş ve Boyun Patolojisi] [Özet Metin]

PAROTİS BEZİNDE LENFOEPİTELYAL KİST: OLGU SUNUMU

Gözde Koca Yılmaz[1], İsmail Boyraz[2], Düriye Betül Yılmaz[1]
[1]Kepez Devlet Hastanesi, Tıbbi Patoloji Bölümü, Antalya
[2]Kepez Devlet Hastanesi, Kulak Burun Boğaz Bölümü, Antalya

ÖZET

Giriş: Lenfoepitelyal kist terimi, bu lezyonun embriyolojik bir kalıntı olmadığını vurgulamak için Bernier ve Bhaskar tarafından tükürük bezleriyle ilişkili lenf düğümleri içindeki soliter veya çoklu kistler olarak tanımlanmıştır. Genellikle boyun anterolateral bölgesinde oluşur, ancak nadir vakalarda ağız boşluğunda veya parotis bezinde de bildirilmiştir. Bu kitleler genellikle HIV ile enfekte hastalarda görülür, nadiren hıv negatif vakalar da görülmüştür.

Olgu: Bizim olgumuz 76 yaşında sol parotis bezinde şişlik nedeniyle kliniğimize başvuran erkek hastadır. Hastanın yapılan ultrasonografisinde sol parotis bezi inferior kesim içerisinde 21x18 mm boyutunda, vasküler kanlanma göstermeyen semisolid lezyon izlenmiştir. Whartin tümörü? Pleomorfik adenom? ön tanıları ile hastaya sol yüzeyel parotidektomi yapılmıştır. Hastanın operasyon materyali makroskopik olarak incelendiğinde 2x1,7 cm boyutunda, kapsüllü, kirli-sarı renkte, kremsi içeriğe sahip kistik lezyon izlenmiştir. Mikroskopik incelemede silyalı kolumnar epitel ile döşeli kist duvarında germinal merkezleri belirgin reaktif hiperplastik lenfoid doku görülmüştür. Olguya bu bulgular eşliğinde "Benign Lenfoepitelyal Kist" tanısı verildi. Hastaya yapılan HIV testi negatif izlendi.

Sonuç: Benign lenfoepitelyal kistler genellikle parotis kuyruğunda erişkinlerde %3-6, çocuklarda %1-10 oranında görülmektedir. Soliter veya multipl olabilirler ve parotis bezinin lenf düğümlerinde kistik dejenerasyonu temsil ederler. Genellikle yavaş büyürler ve tipik olarak HIV pozitif yetişkinlerde görülürler. HIV negatif bireylerde görmek nadirdir.Benign lenfoepitelyal kistler tekrarlamaz veya metastaz yapmaz. Bu nedenle, HIV negatif hastalarda tedavi genellikle cerrahi rezeksiyondur. Aksine, HIV ile ilişkili lenfoepitelyal kistlerde gözlem, şişlik olursa da aspirasyon ve antiretroviral ilaç tedavisi gerekir. Lenfoepitelyal kistlerin varlığı ile HIV enfeksiyonu arasındaki yakın ilişki göz önüne alındığında, tanı konulduktan sonra HIV serolojisinin taranması önemlidir. Bizim olgumuzda HIV negatif saptandığı için literatürde oldukça nadir karşımıza çıkmaktadır.

Anahtar Kelimeler: Lenfoepitelyal, kist, HIV

EP-003 [Baş ve Boyun Patolojisi] [Özet Metin]

NAZOFARENKSTE TUZAK BİR OLGU: FOLLİKÜLER DENTRİTİK HÜCRELİ SARKOM

Hilal Kandemir[1], Birsen Gizem Özamrak[1], Nalan Nese[2], Yeliz Pekcevik[1], Ülkü Küçük[1]
[1]Sağlık Bilimleri Üniversitesi, İzmir Tepecik Sağlık Uygulama ve Araştırma Merkezi, İzmir
[2]Celal Bayar Üniversitesi Tıp Fakültesi Tıbbi Patoloji AD, Manisa

Giriş: Folliküler dendritik hücre sarkomlar (FDHS), Dünya Sağlık Örgütü sınıflamasında histiositik ve dendritik hücreli sarkomlar başlığı altında yer almaktadır. Oldukça nadir olarak görülen bu malign neoplazi sıklıkla ekstranodal tutulum gösterir. En sık ekstranodal yerleşim yerleri tonsil, gastrointestinal sistem, yumuşak doku, retroperiton ve omentumdur. Nazofarengeal bölge tutulumu ise oldukça nadirdir. Bu tümörlerin çok nadir görülmesi ve tümörün histomorfolojik özelliklerinin çok çeşitli antiteler ile benzer özellikler taşıması doğru tanıya ulaşmayı güçleştirebilmektedir.

Olgu: 59 yaşında kadın hasta, yaklaşık 4 aydır devam eden burun tıkanıklığı, kulaklarda dolgunluk ve burun kanaması şikayeti üzerine hastanemize başvurdu. Görüntülemesinde; nazofarenks düzeyinde yaklaşık 4.5x3cm boyutunda, parafarengeal boşluğa uzanan kistik-nekrotik komponentleri bulunan, orofarenkse uzanım gösteren ve yaklaşık 1.5cm'lik segmentte sağ retrofarengeal alana şüpheli invazyonu bulunan kitlesel lezyon izlendi.Tanısal amaçlı lezyondan biopsi alınarak patoloji laboratuvarına gönderildi.

Biopsi örneklerinden hazırlanan H&E kesitlerde lenfoid stroma içerisinde, sinsityal paternde büyüme gösteren, eozinofilik sitoplazmalı, yuvarlak-oval nükleuslu, ince kromatinli, yer yer nükleolleri belirgin, şiddetli nukleer pleomorfizm sergilemeyen iğsi hücrelerden oluşan tümöral lezyon görüldü.Tümörde Ki67 proliferasyon indeksi yaklaşık %50 idi. Tümöral hücre orijini tespit etmek için biopsiden hazırlanan kesitlere ilk planda epitelyal immunohistokimyasal (İHK) belirteçler uygulandı. Epitelyal belirteçler ile herhangi bir reaksiyon saptandı. EBV de negatifti. Malign melanom, nöroendokrin tümör ve mezenkimal orijinli tümör ekartasyonu için yapılan immunohistokimyasal (İHK) belirteçler ile pozitivite görülmedi.Tümör hücrelerinde mezenkimal belirteçlerden sadece vimentin ile diffüz pozitif reaksiyon saptanması üzerine İHK'sal panele CD21, CD163, CD23, CD68 eklendi ve tümör hücrelerinde diffüz membranöz pozitif reaksiyon saptandı. Bu morfolojik ve İHK özellikler ile olguda izlenen tümör FDHS ile uyumlu olarak rapor edildi.

Sonuç: Folliküler dendritik hücreli sarkom, histomorfolojik olarak farklı tümörlerle benzer özellikler göstermesinden dolayı tanısal yönden tuzaklara sahip olan bir tümördür. Bununla beraber tümörün oldukça spesifik immünofenotipik profili sayesinde tanıya rahatlıkla ulaşılabilir.Tedavi şekli diğer sarkomlarda olduğu gibi, tümörün geniş bir cerrahi sınırla rezeksiyonu en sık kabul gören yaklaşımdır.

Anahtar Kelimeler: Ayırıcı tanı, folliküler dendritik hücreli sarkom, nazofarenks,

EP-004 [Baş ve Boyun Patolojisi] [Özet Metin]

NAZAL KEMİĞE KOMŞU KİSTİK BİR LEZYON: GLOMANJİOMA

Vildan Elibol[1], *Hakan Geden*[2], *Gülce Büke Sanalan Yıldız*[1]
[1]Sancaktepe Prof.Dr. İlhan Varank Eğitim ve Araştırma Hastanesi, Tıbbi Patoloji Kliniği, İstanbul
[2]Sancaktepe Prof.Dr. İlhan Varank Eğitim ve Araştırma Hastanesi, KBB Kliniği, İstanbul

ÖZET

Giriş: Glomus tümörü, vasküler yapıların özelleşmiş düz kas hücrelerinden köken alan iyi huylu bir tümörüdür. Bu tümörler; geniş vasküler yapılardan oluştuğunda glomanjiyoma adını alır. Glomus tümörü tipik olarak parmak bölgelerinde ve tırnak yatağında görülür. Baş-boyun bölgesinde glomanjioma olguları nadir olarak bildirilmiştir. Nazal kemik komşuluğu ve kistik görünümde prezentasyonu ile nadir olan olgumuzu literatür eşliğinde sunmayı amaçladık.

Olgu: 40 yaşında erkek hasta burunda ağrılı lezyon şikayeti ile hastanemiz kulak, burun ve boğaz hastalıkları polikliniğine başvurdu. Yapılan tetkiklerinde yüz BT'sinde nazal kemik üzerinde cilt altı yerleşmiş 6x3 mm ölçülerinde kistik lezyon izlendi. Lezyon eksize edilerek patoloji laboratuvarımıza gönderildi. Lezyonun makroskopik incelenmesinde 5x2x1 cm ölçüsünde cidari vasıflı lezyon izlendi. Lezyonun mikroskopik incelemesinde, düzenli, kapsulsüz alan içinde genişlemiş bir vasküler yapı ve etrafında daha küçük damarlardan oluşan proliferatif lezyon mevcuttu ve vasküler yapılarının etrafında 2-3 sıra halinde monoton, oval-yuvarlak nükleuslu soluk sitoplazmalı hücrelerin tümöral proliferasyonu izlendi. Yapılan immünohistokimyasal çalışmada tümör hücreleri düz kas myozin aktin (SMA) ile pozitif boyandı. Mitoz ve nekroz izlenmedi. Bu bulgular ile olguya glomanjioma tanısı verildi.

Sonuç: Glomus tümörleri ekstremitelerin el ve ayak parmaklarında subungual bölgelerinde ağrılı cilt nodülleri şeklinde ortaya çıkar. Geniş vasküler yapılar içeren varyantı olan glomanjiyoma da benzer bir lokalizasyon göstermektedir. Literatürde baş-boyun bölgesinde oldukça nadir olarak bildirilmiş benign bir tümördür. Prognozu da oldukça iyidir. Olgumuzda cilt altı kistik kitle olarak prezente olmuş olsa da nazal kavite içinde yerleşen olgular bildirildiğinden ve glomanjiperisitom gibi lokal agresif borderline lezyonlar bu bölgede ayırıcı tanıda yer almaktadır. Bu nedenle endoskopik muayene ile değerlendirilmesi önemlidir. Bizim olgumuzda endoskopik incelemede lezyon izlenmemiştir.

Anahtar Kelimeler: Glomanjioma, nazal kemik, benign, glomus

EP-005 [Baş ve Boyun Patolojisi] [Özet Metin]

TÜKÜRÜK BEZİNDEN İNCE İĞNE ASPİRASYON BİYOPSİSİ İLE ALINAN YAYMALARDAN HEPATOSELÜLER KARSİNOM METASTAZI TANISI VERMEK MÜMKÜN MÜ?

Shabnam Mustafayeva, Gonca Özgün, Eda Yılmaz Akçay
Başkent Üniversitesi, Patoloji Ana Bilim Dalı, Ankara

ÖZET

Giriş: Hepatoselüler karsinom (HCC) dünyada en sık görülen tümörlerden olup sıklıklka akciğerlere, lenf nodlarına, adrenal bezlere ve kemiklere metastaz yapabilir. Nadir olarak kalp, deri, nazal ve orbital boşluklarda HCC metastazı saptanabilir. Bu posterde çok nadiren karşılaşılabilen parotis glandında metastatik HCC olgusunu sunuyoruz.

Olgu: 2007 yılında tirozinemi tip 1 ve HCC gelişimi nedeni ile karaciğer transplantasyonu yapılan ve 10 yıl sonra akciğer ve böbrekte HCC metastazları saptanan 21 yaşında erkek hasta, sol parotis lojunda 1 aydır devam eden belirgin şişlik nedeni ile başvurdu. MR görüntülemesinde sol parotis bezinde 5.2x4.9x4.8 cm boyutlarında, mastikatör mesafeye ve buksinatör alana uzanan piterigoid kaslar ve masseter kası infiltre eden malign natürde solid lezyon saptandı.

Lezyondan ince iğne aspirasyon biyopsisi ile alınan yaymalarda eozinofilik sitoplazmalı, bazıları binukleasyon gösteren ve sitoplazmik lipid vakuolleri içeren, poligonal hücreler izlendi. Ayırıcı tanıda onkositik bir tükürük bezi tümörü olasılığı yanısıra hastanın klinik hikayesi göz önünde bulundurulduğunda HCC metastazı olasılığı düşünüldü. Bu bilgi ışığında sitoloji örneklemesinden 2 gün sonra histopatolojik değerlendirme için lezyondan tru-cut biyopsiler alındı. Bu arada sitoloji preperatlarından ikisine HepPar1 ve Glipikan3 immünohistokimyası uygulandı. Tariflenen hücrelerin HepPar1 ve Glipikan3 ile pozitiflikleri saptandı. Tru-cut biyopsilerde, yaymalarda tariflenen hücrelere benzer hepatosit-benzeri hücre infiltrasyonun varlığı, HepPar-1 ve Glipikan-3 ile bu hücrelerde pozitiflik saptanması üzerine hastaya parotis bezinde HCC metastazı tanısı verildi.

Sonuç: Tükürük bezlerin metastatik tutulumu nadirdir ve genellikle baş-boyun bölgesindeki tümörlerden kaynaklanırlar. Nadir olarak da akciğer, böbrek ve meme tümörleri, daha da nadir gastrointestinal ve genitoüriner sistem tümörlerinin tükrük bezi metastazı yapabildikleri bilinmektedir. Tükürük bezinden gelen aspirasyonlarda bol sitoplazmali hücreler, onkositik tükürük bezi tümörü olabileceği gibi tükürük bezi dışı kökeni de temsil edebilir. Ayrıca eozinofilik sitoplazmalı hücrelerin nükleer ve sitoplazmik detayları bu hücrelerin natürünü belirlemekte büyük önem arz etmektedir. Parotis bezinde HCC metastazı nadir görülmesine rağmen, parotiste şişlik ve HCC öyküsünün olduğu durumlarda, hepatosit-benzeri hücrelerin görülmesi ayrıcı tanıda HCC metastazı olasılığı her zaman akılda tutulmalıdır.

Anahtar Kelimeler: Hepatoselüler karsinom, parotis bezi, metastatik karsinom

EP-006 [Baş ve Boyun Patolojisi] [Özet Metin]

POSTAURİKULER YERLEŞİMLİ ALVEOLAR SOFT PART SARKOM OLGUSU

İlayda Eraslan[1], Sumeyye Ekmekci[1], Yeliz Pekcevik[2], İbrahim Çukurova[3], Ülkü Küçük[1]
[1]Sağlık Bilimleri Üniversitesi, Tepecik Eğitim ve Araştırma Hastanesi, Tıbbi Patoloji Anabilim Dalı, İzmir
[2]Sağlık Bilimleri Üniversitesi, Tepecik Eğitim ve Araştırma Hastanesi, Radyoloji Bölümü, İzmir
[3]Sağlık Bilimleri Üniversitesi, Tepecik Eğitim ve Araştırma Hastanesi, Kulak Burun Boğaz, İzmir

ÖZET

Giriş: Alveolar Soft Part Sarkom (ASPS) genellikle çocuk ve adölesan çağda izlenen, ASPSCR1-TFE3 gen füzyonu ile karakterize, kötü prognozlu ve oldukça nadir görülen histogenezi belirsiz bir yumuşak doku tümörüdür. Tümör genellikle alt ekstremite ve gövde derin yumuşak dokusunda saptanır. Burada ileri yaşta ve postaurikuler bölgede yerleşen "Alveolar Soft Part Sarkom" tanısı almış olgumuz klinik, radyolojik ve histopatolojik özellikleri ile birlikte sunulmuştur.

Olgu: 64 yaşında erkek hasta, sol kulak arkasında, yaklaşık üç aydır var olan ve yavaş büyüyen şişlik şikayeti ile hastanemize başvurdu. Yapılan muayenede postaurikuler bölgede, mobil, derin yerleşimli 3 cm çapta kitlesel lezyon saptandı. Bilgisayarlı tomografi görüntülemesinde; 3,3x2,7 cm çapta, hetereojen, yüksek dansiteli, vaskülarizasyon artışı bulunan solid kitlesel lezyon görüldü. Tümörden alınan tru-cut biopside geniş eozinofilik sitoplazmalı, santral nukleuslu hücrelerden oluşan tümör izlendi. Malign mezenkimal tümör tanısı ile total eksize edilen kitle 4.4 cm çapta, kapsülsüz, krem renkte, yer yer kanama alanlar içeren solid, iyi sınırlı nodüler kitle görünümündeydi. Kesitlerde yuvalar yapmış, geniş eozinofilik sitoplazmalı, pleomorfik nukleuslu tümör hücreleri ve nekroz izlendi. Tümör hücre adaları arasında ince vasküler çatı belirgindi. Tümör hücreleri immünohistokimyasal (İHK) olarak; pankeratin, sitokeratin 7, sitokeratin 20, MyoD1, CD10, S100, SMA, desmin, EMA, CEA ve Melan A ile reaksiyon göstermezken; TFE3 immünhistokimyasal boyası ile nükleer pozitif, SOX10 immünhistokimyası ile diffüz, nükleer pozitif saptandı. Literatürde olguların bizim vakamızda olduğu gibi SOX10 pozitif olabileceği bildirilmiştir. Ki67 proliferasyon indeksi %25 olarak değerlendirilen olguda 10BBA'da 9 mitoz izlendi. Olgu morfolojik ve İHK'sal bulguları ile birlikte "Alveolar Soft Part Sarkom" olarak raporlandı. Lenf nodu metastazı vardı. Olgumuz post-op 1. yılında hastalıksız olarak izlemdedir.

Sonuç: Alveolar Soft Part Sarkom, histopatolojik özellikleri ile geniş bir ayırıcı tanı yelpazesi bulunana malign mezenkimal tümördür. Kesin tanı için tümörün morfolojik özellikleri ile akla getirilmesi, geniş bir İHK'sal panel ile ayırıcı tanısının

yapılması ve gerekirse moleküler yöntemlerden destek alınması, ASPSCR1-TFE3 gen füzyonu bakılması gerekmektedir.

Anahtar Kelimeler: Alveolar soft part sarkom, ayırıcı tanı, immünohistokimya

EP-007 [Baş ve Boyun Patolojisi] [Özet Metin]

OLFAKTÖR NÖROBLASTOM; NADİR GÖRÜLEN VAKA, İKİ ADET OLGU SUNUMU

Çayan Can Ergün[1], Sümeyye Ekmekçi[1], Yeliz Pekçevik[2], İbrahim Çukurova[3], Ülkü Küçük[1]
[1]Sağlık Bilimleri Üniversitesi, Tepecik Eğitim ve Araştırma Hastanesi, Tıbbi Patoloji Anabilim Dalı, İzmir
[2]Sağlık Bilimleri Üniversitesi, Tepecik Eğitim ve Araştırma Hastanesi, Radyoloji Bölümü, İzmir
[3]Sağlık Bilimleri Üniversitesi, Tepecik Eğitim ve Araştırma Hastanesi, Kulak Burun Boğaz Anabilim Dalı, İzmir

ÖZET

Giriş: Olfaktör nöroblastom (ONB) sinonazal bölgenin oldukça nadir izlenen malign tümörlerindendir.

Olgu

Olgu 1: Hastanemize burun akıntısı ve tıkanıklığı şikayeti ile başvuran 33 yaşında erkek hastanın muayenesinde, sol nasal pasajda hiperemik polipoid kitlesel lezyon görüldü. Hastanın bilgisayarlı tomografi (BT) görüntülemesinde; sol nazal kavite orta meatusta, 25x10x25mm boyutlarında, anteriorda vestibüle, süperioda etmoid sinüse, medialde maksiler sinüs ostiumuna uzanan, yüksek dansiteli polipoid kitlesel lezyon izlendi. Lezyondan alınan biyopsi materyalinin histopatolojik incelemesinde, yer yer fibriller bir matriks izlnene bir zeminde küçük yuvarlak nükleuslu, dar sitoplazmalı hücreler izlendi,Tümör hücrelerinin fokal odaklarda lümen oluşturmayan rozet benzeri yapılanma gösterdiği dikkati çekti. Tümör hücreleri immünohistokimyasal (İHK) olarak sinaptofizin, kromogranin ve CD56 ile diffüz pozitif reaksiyon gösterdi. S100 ile tümör adaları çevresindeki sustentaküler hücrelerde pozitivite saptandı. Bu bulgularla olgu "malign küçük yuvarlak hücreli tümör, ONB ile uyumlu" olarak raporlandı. Tanı sonrası geniş tümör rezeksiyonu uygulandı. Alınan örneklerde, lobüler büyüme paterni gösteren, geniş fibriler bir matrikste dağılmış, yer yer Homer Wright rozetleri yapan küçük yuvarlak nukleuslu tümör görüldü. Nükleer pleomorfizm ve nekroz izlenmedi. 10 büyük büyütmede 2 mitoz görüldü, Ki-67 proliferasyon indeksi %2 idi. Tümör hücrelerinin İHK özellikleri ilk biyopsisi ile benzerdi. Olgu "ONB, Hyams derece II" olarak rapor edildi.

Olgu 2: Hastanemize dört yıl önce burun kanaması şikayeti ile başvuran 56 yaşında kadın hastanın muayenesinde, sol nazal kavitede, hiperemik polipoid lezyon görüldü. Kontrastlı BT görüntülemesinde; sol nazal kaviteyi donduran, anteriorda vestibül ve posteriorda nazofarinkse uzanan hipervasküler kitlesel lezyon izlendi. Lezyondan alınan biyopsi materyalinin histopatolojik incelemesinde olgu 1'e benzer özelliklere sahip tümör izlendi. Tümörde pleomorfizm, nekroz ve mitoz görülmedi. Ki-67 proliferasyon indeksi %1-2 idi. Tümör morfolojik ve İHK'sal özellikleri ile "ONB, Hyams derece 1 ile uyumlu" olarak rapor edildi.

Sonuç: Olfaktör nöroblastom nadir izlenen, küçük yuvarlak mavi hücreli tümörler grubundan yer alan, geniş bir ayırıcı tanı yelpazesine sahip ve bu nedenle İHK incelemenin şart olduğu sinonazal bölgenin malign tümörlerindendir.

Anahtar Kelimeler: Olfaktör nöroblastom, Sinonazal bölge, Homer Wright rozetleri

EP-008 [Baş ve Boyun Patolojisi] [Özet Metin]

LARENKSTE NADİR TÜMÖR: WARTHİN BENZERİ ALANLAR İÇEREN ONKOSİTİK KİSTADENOMA; OLGU SUNUMU

Cansu Benli Işık, Ayşegül Ak, Saime Gül Barut
Haseki Eğitim ve Araştırma Hastanesi, Tıbbi Patoloji Bölümü, İstanbul

ÖZET

Giriş: Laringeal onkositik kistadenom, laringeal lezyonların %1'den azını oluşturan, nadir benign tümörlerdir. Kadın baskınlığı olup, 7-8. dekatta görülme eğilimindedirler. Asemptomatik olabilecekleri gibi; dispne, disfaji, öksürük gibi değişken semptomlara neden olabilirler.

Olgu: Elli yedi yaşında kadın hasta 3,5 yıldır olan ses kısıklığı şikayeti ile polikliniğe başvurmuş. 40 paket/yıl sigara öyküsü olan hastanın muayenesinde indirekt laringoskopide bilateral ventrikülden kaynaklanan polipoid kitle saptanmış. Boyun manyetik rezonans görüntülemede sağda gerçek vokal korddan başlayan, 25x15 mm boyutlu kitle lezyon izlenmiş. Vokal kord polibi, papillom, skuamöz hücreli karsinom ön tanıları ile anterior kommissür, sağ ve sol psödokord ve sol ventrikülden biyopsi alınmış.

Biyopsilerin makroskopik incelemesinde; en büyüğü 1,3x0,7x0,3 cm ölçülerinde olmak üzere farklı boyutlarda krem renkli düzensiz doku parçaları izlendi.

Anterior kommissür, sağ-sol psödokord biyopsilerin mikroskopik incelemesinde; yüzey epiteli intakt olup; subepitelyal alanda yer yer papiller konfigürasyon yapan, kistik ve glandüler yapılar görüldü. Kist-gland epiteli onkositik hücreler ve bazal hücrelerden oluşan çift sıralı yapıda idi. Fokal alanda stromada lenfoid doku mevcuttu. Lezyonun çoğunluğunun kistik morfolojide oluşu, lenfoid stromanın fokal alanda eşlik etmesi nedeniyle olgu ''Warthin benzeri alanlar içeren onkositik kistadenoma'' olarak raporlandı.

Sonuç: Onkositik kistadenomlar, tükürük bezinde ortaya çıkan oldukça nadir bir tür kistik adenom tipidir. En sık damak, dudak veya bukkal mukozada ağrısız kitle şeklinde prezente olur. Larenkste ise çok daha nadir olup, çoğunluğu serömüsinöz glandların daha yoğun olduğu ventrikül ve yalancı kord olmak üzere supraglottik yerleşimlidir.

Histolojik incelemede baskın olarak kistik, papilokistik veya mikrokistik olabilirler. Nadir görülseler de tipik onkositik-kistik morfolojileri sayesinde çoğunlukla tanı güçlüğü yaratmazlar. Bununla birlikte bazı olgularda ekstraparotidal Warthin tümörünü akla getirecek şekilde lenfositik infiltratın baskın olabileceği bildirilmiştir.

Sonuç olarak laringeal onkositik kistadenom çok nadir karşılaşılan, benign bir lezyondur. Tanı histopatolojik inceleme ile konulur. Warthin benzeri alanların lezyona eşlik edebileceği, mikroskopik incelemede kafa karışıklığına neden olmaması için akılda tutulmalıdır. Komplet cerrahi eksizyonu küratif olup, total eksize edilmeyenlerde nüks görülebilir.

Anahtar Kelimeler: Larenks, onkositik kistadenom, Warthin

EP-009 [Baş ve Boyun Patolojisi] [Özet Metin]

VON HİPPEL LİNDAU BİLMECESİ: RENAL HÜCRELİ KARSİNOM MU, ENDOLENFATİK KESE TÜMÖRÜ MÜ?

Kadir Kolcak, Hüseyin Kemal Türköz, Leyla Cinel
Marmara Üniversitesi, Tıbbi Patoloji Ana Bilim Dalı, İstanbul

ÖZET

Giriş: Endolenfatik kese tümörü, lokal agresif seyir gösterebilen düşük dereceli malign epitelyal bir tümördür. Vakaların üçte biri ailesel kanser sendromlarından olan Von Hippel Lindau (VHL) sendromu ile ilişkilidir.

Olgu: Bilinen VHL sendromu tanısı olan 70 yaşında erkek hasta, dış kulak yolunda polipoid kitle nedeniyle kulak burun boğaz tarafından opere edilmiştir. Sağ nefrektomize olduğu bilinen hastanın hikayesinden aynı zamanda sağ serebellopontin köşede hemanjioblastom nedeniyle de operasyon geçirdiği öğrenilmiştir.

Histomorfolojik olarak tümör, tek sıralı küboid hücrelerin döşediği papiller yapılardan oluşmaktadır. Şeffaf sitoplazmaya sahip hücrelerin nükleusları eksantrik yerleşim göstermektedir. Uniform görünütüye sahip hücrelerde atipi dikkati çekmemekte, mitoz ya da nekroz izlenmemektedir. PAX8 ve CaIX ile pozitifilik gösteren hücrelerde TTF-1, Tiroglobulin, S100 ve CD10 ile immünekspresyon görülmemektedir.

Sonuç: İmmünhistokimya endolenfatik kese tümörü tanısına yardımcı olsa da özellikle renal hücreli karsinom (RCC) metastazı ile ayırıcı tanıda kafa karıştırıcı da olabilmektedir. VHL sendromunun hem RCC hem de endolenfatik kese tümörünün etiyolojisinde yer alması ve bu iki tümörün de benzer immünhistokimyasal boyanmalar gösterebilmesi nedeniyle asıl ayrımı sağlayan histomorfoloji ve kilinik-radyolojik korelasyondur.

Anahtar Kelimeler: Endolenfatik kese, Histomorfoloji, İmmünhistokimya, Von Hippel Lindau sendromu

EP-010 [Baş ve Boyun Patolojisi] [Özet Metin]

NADİR LOKALİZASYON, NADİR MORFOLOJİ: DİL TABANINDA PRİMER KOLONİK TİP ADENOKARSİNOM, TAŞLI YÜZÜK HÜCRELİ TİP

Vildan Elibol[1], Gülsinem Zorlu[1], Zafer Ciftci[2], Dilek Yavuzer[1]
[1]Sancaktepe Şehit Prof.Dr. İlhan Varank Eğitim ve Araştırma Hastanesi, Tıbbi Patoloji Kliniği, İstanbul
[2]Sancaktepe Şehit Prof.Dr. İlhan Varank Eğitim ve Araştırma Hastanesi, KBB Kliniği, İstanbul

ÖZET

Giriş: Dil ve oral kavitenin primer kolonik tip adenokarsinomları (KADOK) literatürde yaklaşık 10 olguda bildirilmiş oldukça nadir tümörlerdir. Biz burada, dil tabanında saptadığımız kolonik tip adenokarsinom olgumuzu nadir olmaları, tam olarak anlaşılamayan kökenleri ve histolojik farklılıkları açısından literatür eşliğinde tartışmayı amaçladık.

Olgu: Dil altında şişlik şikâyeti ile Kulak Burun Boğaz polikliniğine başvuran 53 yaşında kadın hastada, ağız içinde sublingual bölgede kitle saptanarak tanı amaçlı biyopsi yapıldı. Biyopsi sonucu taşlı yüzük hücreli karsinom infiltrasyonu olarak raporlandı ve olgunun metastaz yönünden araştırılması önerildi. Geçmişinde malignite öyküsü bulunmayan hastaya, PET/CT taramasında ve endoskopik-kolonoskopik muayenesinde farklı bir tümöral odak saptanmaması üzerine parsiyel glossektomi ve bilateral boyun diseksiyonu uygulandı. Patoloji Kliniğine gönderilen piyesin makroskopik incelemesinde, mukoza altında 6x4,5x3 cm ölçüsünde yuvarlakça, düzensiz sınırlı tümöral lezyon görüldü. Lezyonun kesit yüzeyi, ortasında nekrotik alan içeren kirli beyaz renkte ve musinöz görünümdeydi. Mikroskopik incelemesinde, ince fibröz septalarla ayrılan müsin gölleri içinde gruplar oluşturan ya da stromada dağınık olarak infiltrasyon gösteren ve PAS pozitif intraselüler müsin içeren taşlı yüzük benzeri tümör hücreleri saptandı. İmmünohistokimyasal olarak bu hücrelerde CK7 ile fokal, CK20, SATB2 ve CDX2 ile diffüz boyanma izlendi. Olgu; klinik ve radyolojik olarak metastaz olasılığının da dışlanması sonucu ''dilin primer kolonik tip adenokarsinomu'' olarak raporlandı.

Sonuç: Dil ve intraoral primer kolonik tip adenokarsinomlar literatürde oldukça nadirdir. Bu tümörlerin tükürük bezi duk-

tuslarındaki metaplazik odaklardan kaynaklandığını öngören olgular bildirilmiştir. Ayrıca, duplikasyon kistinden veya koristomlardan kaynaklanan olgular da mevcut olup gastrointestinal heterotopi gibi embriyolojik kökenleri de olabileceği tartışılmaktadır. Bizim olgumuzda daha çok ilk teoriyi destekleyen, duktus epitelinde fokal metaplazik bir alan saptanmıştır. Literatürde üst gastrointestinal fenotipte diferansiyasyon gösteren vakalar da bulunmaktadır. Bu vakada olduğu gibi taşlı yüzük hücrelerinden zengin olan tümörlerde, metastaz olasılığını dışlarken diferansiyasyon farklılıkları önemli bir tuzak oluşturmaktadır.

Anahtar Kelimeler: Dil, kolonik adenokarsinom, taşlı yüzük hücreli

EP-011 [Baş ve Boyun Patolojisi] [Özet Metin]

TÜMÖR- TÜMÖR METASTAZI: PAPİLLER TİROİD KARSİNOMUNA METASTAZ YAPAN REKTAL ADENOKARSİNOM

Seçil Hasdemir[1], Ezgi Işıl Turhan[1], Gökhan Tüzemen[2]
[1]Bursa Şehir Hastanesi, Patoloji Bölümü, Bursa
[2]Bursa Şehir Hastanesi, Kulak Burun Boğaz Hastalıkları, Bursa

ÖZET

Giriş: Tümör- tümör metastazı primer tümör hücrelerinin hematojen olarak başka bir tümöre metastaz yaptığı nadir bir durumdur. Menenjiyom en sık metastaz alan tümör iken, meme ve akciğer kanseri en sık metastaz yapan tümörler arasında yer alır. Kolon kanserinin tiroid papiller karsinomuna metastazı ise oldukça nadirdir. Burada, papiller tiroid karsinomuna metastaz yapan rektum adenokarsinom vakası sunulmuştur.

Olgu: Akciğer metastazları da olan ileri evre rektum adenokarsinomu ile takipli 51 yaş erkek hastanın PET görüntülemesinde tiroidde suv max yükseliği saptanan nodülün ince iğne aspirasyonunda tiroid papiller karsinom saptandı. Rektum kanserine yönelik aldığı 3. kür kemoterapi sonrasında bası semptomları gelişen hastaya total tiroidektomi ve sol boyun diseksiyonu uygulandı. Tiroidektomi materyalinin makroskopik incelemesinde büyüğü sağ lobta 3,5x2 cm çapında multiple gri beyaz renkli odaklar ve sol zon 3'de içerisinde papiller yapıların bulunduğu metastatik lenf nodülleri dikkati çekti. Histopatolojik incelemede klasik ve tall cell varyant papiller tiroid karsinomu özellikleri (nükleer irelme, şeffaflaşma ve groove) saptanan tümör içerisinde villoglandüler yapılanmalar gösteren ortasında kirli nekroz bulunan farklı histomorfolojik görünüm dikkati çekti. Yapılan immunohistokimyasal inceleme ile TTF-1, PAX,8, CK7 ve HMBE-1 ile papiller karsinomda pozitiflik saptanırken kolon karsinom metastazı odağında bu belirteçler negatif olup; CK20 ve CDX2 ile pozitiflik saptandı.

Sonuç: Rektal kanser öyküsü ve tiroid lezyonu olan hastalarda rektum kanserinden tiroid kanserine metastaz olasılığı göz önünde bulundurulmalıdır. Tiroid materyalinin histopatolojik incelemesinde, primer papiller karsinom morfolojisi dışında rektum kanserine ait olabilecek morfolojik özellikler dikkatle incelenmeli farklı morfoloji varlığında spesifik immünohistokimyasal belirteçlerle tümör kökeni araştırılmalıdır. Tiroidektomi bu grup hastada palyatif bir prosedür olsa bile, bölgesel nüks insidansını azaltıp uzun süreli sağkalımı sağlayabilir.

Anahtar Kelimeler: Kolon, metastaz, tiroid, tümör

EP-012 [Baş ve Boyun Patolojisi] [Özet Metin]

TÜKÜRÜK BEZİNİN KRİBRİFORM ADENOKARSİNOMU (POLİMORFİK ADENOKARSİNOMUN KRİBRİFORM SUBTİPİ): OLGU SUNUMU

Ece Yüksel Bahadır, İbrahim Emre Bulut, Neslihan Durmaz, Sema Hücümenoğlu
SBÜ Ankara SUAM, Tıbbi Patoloji Ana Bilim Dalı, Ankara

ÖZET

Giriş: Tükürük bezi kribriform adenokarsinomu çoğunlukla dil kökünde izlenmekte olup daha az oranda diğer tükürük bezlerinde görülmektedir. Eskiden polimorfik adenokarsinom başlığı altında tanı verilmekteydi. WHO 2022 tükürük bezi tümörleri klasifikasyonunda artık moleküler özelliklerin de dahil olmasıyla polimorfik adenokarsinomun kribriform subtipi olarak tanımlanmıştır. Tamamen ayrı bir antite olarak tanımlanması halen soru işaretidir ve bu konuda yeterli veri toplanamamıştır.

Olgu: 73 yaşında erkek hasta damakta kitle şikayetiyle hastanemize başvurdu. MRG' de sağ maksiler kemik posteriorunda apikal proçes ve çevre yumuşak dokulara uzanan 2,7x2,4 cm boyutlarında neoplastik kitle izlendi. Kliniğimize gönderilen eksizyon materyalinin makroskopik incelemesinde 2,1 cm çaplı nispeten düzgün sınırlı lezyon mevcuttu. Mikroskopik incelemede ise yer yer ülsere olan skuamöz epitel altında, çevre yağ doku ve kas dokusuna da infiltre olan kribriform, nodüler, papiller, glandüler, glomerüloid ve trabeküler patern gösteren tümöral yapı izlendi. Tümör hücreleri bazı alanlarda koyu hiperkromatik nükleuslu olup çoğu alanda özellikle de papiller paternin olduğu alanlarda papiller karsinom nükleus özellikleri (nükleuslarda berraklaşma ve üst üste binme) göstermekteydi. Stroma hiyalinize olup arada psammom cisimcikleri dikkati çekti. Mitoz nadir bulunurken perinöral invazyon mevcuttu. İmmünhistokimyasal boyamada tümör hücrelerinde CK7, PanCK ve S100 kuvvetli pozitif, p63 pozitif, p16 yer yer pozitif, vimentin fokal pozitifti. SMA, tiroglobülin,

TTF-1 ve p40 negatifti. Ki-67 proliferasyon indeksi yaklaşık %15 civarındaydı. Bu bulgularla olgu " Tükürük bezinin kribriform adenokarsinomu (Polimorfik adenokarsinomun kribriform subtipi) " olarak raporlandı.

Sonuç: WHO 2022 tükürük bezi tümörleri klasifikasyonunda yapılan değişikliklere dikkat çekmek, bu klasifikasyonda moleküler özelliklerin de önemli olduğunu vurgulamak ve klinik olarak polimorfik adenokarsinomun klasik tipinden daha agresif gidişatlı olduğundan bu olgumuzu sunmak istedik.

Anahtar Kelimeler: Polimorfik adenokarsinom, kribriform adenokarsinom, tükürük bezi

EP-013 [Baş ve Boyun Patolojisi] [Özet Metin]

ÜST DUDAKTA AKANTOLİTİK ÖZELLİK GÖSTEREN ADENOSKUAMÖZ KARSİNOM: OLGU SUNUMU

Ece Yüksel Bahadır, İbrahim Emre Bulut, Kübra Sarı, Sema Hücümenoğlu
SBÜ Ankara SUAM, Tıbbi Patoloji Ana Bilim Dalı, Ankara

ÖZET

Giriş: Adenoskuamöz karsinom (ASC), skuamöz hücreli karsinomun (SCC) nadir bir alt tipidir. Prognozu klasik SCC'den daha kötü ve tanı kriterleri net değildir. WHO sınıflamasında ASC'nin tanımı hipofarenks, larenks, trakea ve parafaringeal alan tümörleri bölümünde "yüzey epitelinden köken alan, hem skuamöz hem de glandüler farklılaşma gösteren malign bir tümör" olarak belirtilmektedir. Akantoliz ile ilişkili ASC çoğunlukla özofagus ve pankreasta bildirilmiştir. Burada, akantolitik özelliklerin eşlik ettiği nadir bir üst dudak ASC olgusu sunuyoruz.

Olgu: 50 yaşında erkek hasta üst dudakta kitle şikayetiyle hastanemize başvurdu. MRG' de üst dudakta sağda cilt altı dokuda 22x16x15 mm boyutlarında keskin kenarlı olmayan lobüle konturlu heterojen kontrastlanan kitle lezyonu izlendi. Kliniğimize gönderilen biyopsi materyalinin makroskopik incelemesinde ülsere görünümlü 0,85x0,8 cm boyutlarında lezyon izlendi. Mikroskopik incelemede keratozis gösteren skuamöz epitelle örtülü dokuda epitelin bir alanda ülsere olduğu görüldü ve epitelle bağlantılı, stromaya doğru prolifere tümöral yapı izlendi. Tümör ekspansil tarzda ve nodüler paternde çevre dokuya invazeydi. Tümör hücreleri iri hiperkromatik nükleuslu, orta derecede sitoplazmalı atipik hücreler olup bazı alanlarda akantolitik özellikler gösterip alveolar yapılar oluşturmaktaydı. Bazı alanlarda intrasitoplazmik keratin ve sık mitoz dikkati çekti. Nekroz alanları içeren tümörde yer yer abortif gland formasyonları mevcuttu. Bu yapılar genellikle nodüllerin periferinde izlendi. Tükürük bezinin kanaliküler yapıları da tutulmuştu. Histokimyasal çalışmada PAS ve d-PAS ile tek tük intrastoplazmik pozitiflik izlendi. İmmünhistokimyasal çalışmada CK7 kuvvetli pozitif, EGFR fokal pozitif, CK5/6 sınırlı alanlarda fokal pozitifti. CK20 ve CEA negatif izlendi. Ki-67 proliferasyon indeksi yaklaşık %25 'ti. Bu bulgularla olgu " Akantolitik özellik gösteren adenoskuamoz karsinom" olarak raporlandı.

Sonuç: ASC, nüks ve metastazlarla giden kötü bir prognoza sahip bir antite olduğundan tanısını koymak önemlidir. Literatürde az sayıda olan akantolitik özellik gösteren ASC'ler çoğunlukla özofagus ve pankreas yerleşimi göstermekteydi. Bu nedenle literatüre katkı sağlaması ve olgumuzdaki gibi farklı lokalizasyonlarda görülebileceğine dikkat çekmek amacıyla olgumuzu sunuyoruz.

Anahtar Kelimeler: Akantolitilk, adenoskuamöz karsinom, dudak

EP-014 [Baş ve Boyun Patolojisi] [Özet Metin]

NAZOFARİNGEAL ANJİOFİBROM OLGUSU

Tuğçe Perihan Yiğit[1], Nurcan Sak[1], Hamdi Arbağ[2], Hacı Hasan Esen[1]
[1]Necmettin Erbakan Üniversitesi, Tıbbi Patoloji Anabilim Dalı, Konya
[2]Necmettin Erbakan Üniversitesi, Kulak Burun Boğaz Anabilim Dalı, Konya

ÖZET

Giriş: Nazofaringeal Anjiofibromlar(NA), histolojik olarak iyi huylu, ancak lokal olarak invaziv ve yıkıcı olan, nadir görülen neoplazmlardır.Tipik olarak 14-25 yaş arası genç erkeklerde görülür. Ana semptomları ilerleyici tek veya çift taraflı burun tıkanıklığı, tekrarlayan epistaksis ve kronik rinoreyi içerir. NA'un histolojik orijini vasküler endotel hücreleri veya fibroblastlardır. Çoğunlukla burun ve nazofarenksi etkilerler, ancak komşu yapılara da yayılabilirler. Nazal konkalara, nazal septuma ve medial pterygoid laminaya lokal invazyon ile agresif özellikler gösterebilirler. Lokal olarak agresif davranışı ve cerrahi tedavi sırasında intraoperatif kanama riski tedavisini zorlaştırmaktadır.

Olgu: Burun tıkanıklığı ve nefes alırken zorlanma şikayetleri ile hastanemize başvuran 13 yaşında erkek hastaya yapılan manyetik rezonans görüntülemede solda pterygopalatin fossa seviyesinde,nazofarengeal kaviteye doğru belirgin lobülasyon gösteren 2,5x2 cm boyutlarında, kontrastlı incelemede belirgin kontrast tutan yumuşak doku kitlesi görülmüştür. Hastanın eksizyon materyali makroskobik olarak; 4x2.5x1.5 cm ölçülerinde gri renkte olup kesitlerle tarandığında kesit yüzleri kahverenkte yer yer kanamalı görünümde ve bir alanda 0.5 cm ölçülerinde kistik alan izlendi. Mikroskobik incelemede; fibröz kollajenöz stroma içerisinde, değişken boyutlarda dilate vasküler yapılar izlendi. Yapılan immünhistokimyasal incelemede vasküler yapılarda SMA ve CD34 pozitif olup, stromal

hücrelerde beta katenin pozitiftir. Olgu histolojik ve immünhistokimyasal bulgular eşliğinde nasofaringeal anjiofibrom olarak raporlanmıştır.

Sonuç: Nazofarengeal Angiofibroma (NA), adolesan erkeklerde görülen, nadir, benign bir tümördür. Agresif özellikte çevre dokulara yayılması ve oldukça vasküler karakterde olması morbidite nedenidir. Nazofarengeal anjiofibromun nadir görülmesi ve klinik önemi nedeniyle literatüre katkı sağlamak için sunulmaya değer gördük.

Anahtar Kelimeler: Nazofaringeal anjiofibrom, nazofarinks, benign tümör

EP-015 [Baş ve Boyun Patolojisi] [Özet Metin]

NADİR BİR YERLEŞİM YERİ: SERT DAMAKTA MALİGN MELANOM

İpek Gürel[1], Rabia Türk[2], Hasan Esen[1], Hamdi Arbağ[3]
[1]Necmettin Erbakan Üniversitesi Meram Tıp Fakültesi, Tıbbi Patoloji Anabilim Dalı, Konya
[2]Necmettin Erbakan Üniversitesi Meram Tıp Fakültesi, Dönem 3 Öğrencisi, Konya
[3]Necmettin Erbakan Üniversitesi Meram Tıp Fakültesi, Kulak Burun Boğaz Anabilim Dalı, Konya

ÖZET

Giriş: Malign Melanom(MM), mutasyona uğramış melanositlerin kontrolsüz çoğalmasıyla oluşan malign tümöral oluşumlardır. Sıklıkla ultraviyole ışına en çok maruz kalan bölgeler olan yüz, boyun, sırt ve omuzlarda görülür. MM'da lezyon derinliğinin artması kötü prognozu gösterir. Tüm primer malign kanserler arasında insidansı %1,7, mortalitesi %0,6'dır. Tüm deri tümörlerinin ise %1'ini oluşturur. Mortal ve agresif seyirlidir. 40 yaş altı kadınlarda daha sık gözlenir. Melanom için risk faktörleri açık ten ve saç rengi, yoğun güneş maruziyeti, çok sayıda büyük, düzensiz görünümlü nevüsler;intraoral yerleşimlilerde ise tütün kullanımı, formaldehit maruziyeti ve alkol tüketimidir.Tüm malign melanomların % 0.2-8'i ağız boşluğu yerleşimlidir. Sert damak yerleşimi ise en sıktır.Tedavide cerrahi, kemoterapi, radyoterapi ve immünoterapi tercih edilebilir.

Olgu: Sert damakta lezyon ile gelen ek şikayeti olmayan 56 yaşında erkek hastaya uygulanan punch biyopsi patoloji laboratuarımıza gönderildi. Makroskopisi çok parçalı olup topluca 1,5x1x0,3 cm ölçülerinde ve kahverenkli görünümdeydi. Mikroskopide nispeten epiteloid görünümde belirgin eozinofilik nükleollü hücreler ve yer yer kahverenkli pigmente alanlar izlendi. Uygulanan immunhistokimyasal Melan-A ve S100 bu hücrelerde pozitif olup pansitokeratin ve p40 negatifti. Ki67 indeksi yaklaşık %20'ydi. Olgu malign melanom olarak raporlandı.

Sonuç: MM, epitelin bazal ve suprabazal katmanlarındaki melanin pigmentini sentezleyen nöral krest kökenli melanositlerden oluşan malign bir tümördür. Genellikle kutanöz yerleşimli olup mukozal tutulum nadirdir. Ağızda en sık maksiller dişeti ve damak bölgesinde görülür. Lezyonlar agresiftir ancak erken evrelerde asemptomatik olduğundan çoğunlukla fark edilmez. Olgumuzu nadir bir yerleşim yeri olması nedeniyle literatüre katkı sağlaması amacıyla yazdık.

Anahtar Kelimeler: Malign melanom, melanosit, sert damak

EP-016 [Baş ve Boyun Patolojisi] [Özet Metin]

DİL YERLEŞİMLİ TÜKÜRÜK BEZİNİN İNTRADUKTAL KARSİNOMU OLGUSU

Tuğçe Perihan Yiğit[1], Elif Kuşluk[1], Hamdi Arbağ[2], Hacı Hasan Esen[1]
[1]Necmettin Erbakan Üniversitesi, Tıbbi Patoloji Anabilim Dalı
[2]Necmettin Erbakan Üniversitesi, Kulak Burun Boğaz Anabilim Dalı, Konya

ÖZET

Giriş: Tükürük bezinin intraduktal karsinomu (IDC); memenin intraduktal karsinoma in situsuna benzer özelliklere sahip, tükürük bezinin nadir bir insitu neoplazmıdır.Tipik olarak parotis bezinde,bozulmamış bir myoepitelyal tabaka ile ortaya çıkan ağrısız bir tümördür. IDC, tekdüze epitel hücrelerinin papiller, kribriform ve solid yapısının intrakistik çoğalmaları ile karakterizedir. Son literatüre göre immünohistokimyasal ve moleküler bulgulara karşılık gelen 4 farklı alt tür tanımlanmıştır: interkalasyonlu kanal tipi, apokrin tip, karışık/hibrit tip ve onkositik tip. Genel prognozları olumludur. Bildirilen birkaç nüks ve nodal metastaz vakası vardır, ancak uzak metastaz kanıtı yoktur.

Olgu: Dilde kitle nedeniyle hastanemize başvuran 54 yaşında kadın hastanın manyetik rezonans görüntülemesinde sağ dil kökünde 15x13x13 mm boyutlarında düzgün sınırlı, çevre kemik dokuda erozyona sebep olmayan heterojen nodüler lezyon izlenmiştir. Hastanın yapılan eksizyon materyali makroskobisinde 2 adet büyüğü 2.5x1.2x1 cm, küçüğü 1.5x1.3x1.2 cm ölçülerinde kahverenkte düzensiz şekilli dokular izlendi. Küçük doku kesitlerle tarandığında kesit yüzeyi homojen solid beyaz renkte izlenmiş olup, büyük doku kesitlerle tarandığında yumuşak kıvamda açık kahverenkli görünümde izlendi. Mikroskobik incelemede fibrolipomatö ve muskuler dokular içerisinde solid adalar halinde tümöral yapılar görüldü. Tümör hücreleri küçük, oval nükleuslu eozinofilik sitoplazmalı küboidal hücreler olup, yer yer kribriform, tübüler yapılar oluşturmaktaydı. Olguya uygulanan immunhistokimyasal tetkiklerde bu solid kitlelerin hepsinin çevresini kuşatan bazal tabaka varlığı SMA ve p63 ile gösterildi. Diğer tetkikler-

de pansitokeratin ve EMA diffüz pozitif, CD117 zayıf pozitif, mamoglobin fokal pozitif olup CEA ve CD10 negatifti. Ki67 indeksi %15' ti. Olgumuzu tükürük bezinin intraduktal karsinomu olarak raporladık.

Sonuç: Tükürük bezinin intraduktal karsinomu, memenin in situ duktal karsinomasını anımsatan nadir bir tümördür. Bu tümörler tipik olarak in situ olmalarına rağmen, düşük derecede invazyon veya nadiren yaygın invaziv büyüme gösterebilirler. Nüksü önlemek için önerilen tam cerrahi eksizyondur. Tükürük bezinde intraduktal karsinomun nadir görülen bir neoplazm olması ve prognostik önemi sebebiyle invaziv karsinomlardan ayrımında dikkatli olunması gerektiğini vurgulamak amacıyla olgumuzu sunulmaya değer gördük.

Anahtar Kelimeler: İntraduktal karsinom, noninvaziv, tükürük bezi

EP-017 [Baş ve Boyun Patolojisi] [Özet Metin]

DİLDE SKUAMÖZ HÜCRELİ KARSİNOMA EŞLİK EDEN VERRÜSİFORM KSANTOMA: NADİR BİR OLGU

Sergen Yağcı, Eda Yılmaz Akçay, Shabnam Mustafayeva, Merve Aydemir, Binnaz Handan Özdemir
Başkent Üniversitesi Tıp Fakültesi, Tıbbi Patoloji Anabilim Dalı, Ankara

ÖZET

Giriş: Verrüsiform ksantom(VK), oral bölgede nadir görülen, kronik irritasyona bağlı oluştuğu düşünülen ve çoğunlukla gingivada ortaya çıkan reaktif bir lezyondur. Lezyonun genellikle irregüler, pembe-sarı renkli görünümü nedeniyle pre-malign veya malign lezyonlar ile karışabilmektedir. Ayırıcı tanıya papillom, kondiloma akkuminatum, irritasyon fibromu, verrüka vulgaris, verrüköz karsinom ve skuamöz hücreli karsinom (SCC) girmektedir. Tedavi eksizyondur ve prognozu çok iyi olup nüks nadirdir.

Olgu: Dilinde 1 hafta önce fark ettiği kabarık lezyon nedeniyle kliniğe başvuran 66 yaşındaki kadın hastanin fizik muayenesinde dil dorsalinde orta hatta terminal sulkusun anteriorunda lokalize, yüzeyden kabarık, keratotik, sert kıvamlı 1 cm çapında lezyon izlendi. Boyun MR'ında dil posteriorunda lümene protrüde, sol paramedian lokalizasyonlu 6 mm çapında düzgün sınırlı nodüler lezyon saptandı. Hastaya fibrom ön tanısı ile eksizyonel biyopsi uygulandı. Makroskopik incelemede, krem-beyaz renkli, yüzeyden kabarık, 5 mm çapında düzgün sınırlı nodüler lezyon ve bu lezyon altında tabana doğru sınırları düzensiz görünümde, 8 mm derinliğinde, kesit yüzü pembe-sarı renkli, solid lezyon izlendi. Mikroskopik incelemede tarif edilen lezyonun yüzey kısmında 0,2 cm invazyon derinliğine sahip iyi diferansiye SCC görüldü. Bu alanda; epitel altında karsinom ile karışık halde, komşuluğunda psödoepiteltomatöz epitel altında ve submukozada lokalize, kasa infiltrasyon yapan, yer yer infiltratif sınırlara sahip eozinofilik görünümde nodüler lezyon izlendi. Lezyon atipi ve mitoz içermeyen, küçük oval yuvarlak veziküler nükleuslu, geniş eozinofilik köpüksü sitoplazmalı ksantomatöz hücre agregatlarından ve arada angüler vasküler yapılardan oluşmaktadır. Yapılan immunohistokimyasal çalışmada ksantomatöz histiyositler CD68 ve CD163 antikoru ile diffüz kuvvetli pozitif, p16 ile negatiftir. SCC alanında p16 fokal orta şiddette pozitiftir. Bu sonuçlarla olgu iyi diferansiye SCC ve VK flat tip olarak raporlanmıştır.

Sonuç: VK için oral bölgede %0,025 insidans bildirilmiş olup olguların %75'i gingivanın mastikatör mukozası ile sert damakta görülmektedir. Dil lokalizasyonunda İngilizce literatürde 1971-2023 yılları arasında toplam 71 olgu bildirilmiştir. Histolojik olarak verrüköz, papiller ve flat olmak üzere 3 alt tipi tanımlanmıştır. Olgu nadir olan prezentasyonu ve lokalizasyonu sebebiyle sunuma değer bulunmuştur.

Anahtar Kelimeler: Dil, oral mukoza, skuamöz hücreli karsinom (SCC), verrüsiform ksantoma

EP-018 [Baş ve Boyun Patolojisi] [Özet Metin]

PAROTİS BEZİNİN BAZAL HÜCRELİ ADENOMU

Naciye Hilal Büyükboyacı[1], Zehra Avan[2], Fakih Cihat Eravcı[3], Hacı Hasan Esen[1]
[1]Necmettin Erbakan Üniversitesi Meram Tıp Fakültesi, Tıbbi Patoloji Anabilim Dalı, Konya
[2]Necmettin Erbakan Üniversitesi Meram Tıp Fakültesi Öğrencisi, Konya
[3]Necmettin Erbakan Üniversitesi Meram Tıp Fakültesi, Kulak Burun Boğaz Anabilim Dalı, Konya

ÖZET

Giriş: Bazal hücreli adenom (BCA), monomorfik adenomların bir alt tipi olup nadir görülen, iyi huylu epitelyal bir tükürük bezi tümörüdür.Tüm tükürük bezi tümörlerinin yaklaşık %1-3'ünü oluşturur.Bazal hücreli adenomlar genellikle 50-70'li yaşlarda daha sık görülür.BCA'nın yerleşim yeri %80 oranında parotis bezidir.Klinik olarak semptomsuz, yavaş büyüyen nodüler bir kitle olarak tariflenir.

Olgu: Sol parotis bölgesinde şişlik şikayeti olan 55 yaşında erkek hastanın muayenesinde sol parotis lojunda sert ve fikse kitle palpe edildi. Manyetik rezonans görüntülemede sol parotis glandında makrolobüle kontürlü 4.2x3.5 cm ölçülerinde kitle tariflendi. Total eksizyon materyali 6x3.4x2.8 cm ölçülerinde, kapsüllü görünümde olup dokuya kesit yapıldığında kesit yüzleri krem renkte, yer yer kistik ve kanamalı alanlar içermekteydi.Histopatolojik incelemede dar sitoplazmalı yuvarlak çekirdekli monomorfik bazaloid hücrelerin oluşturduğu yer yer palizatik dizilimli solid gruplar, yer yer trabeküler alanlar izlendi. İmmünohistokimyasal pansitokeratin

tüm hücrelerde pozitif; sma, p40 ve DOG-1 bazal tabakalarda pozitif, CD117 luminal pozitif,ki67 indeksi %1 olarak izlendi. Vaka miksoid stroma izlenmeyen monomorfik bazaloid hücre gruplarından oluşması ve kapsül invazyonu içermemesi nedeniyle bazal hücreli adenom olarak raporlandı.

Sonuç: BCA, bazaloid hücrelerden gelişen ve nadir olarak görülen iyi huylu bir tümördür. Kapsüllü, kahverengimsi-beyazımsı bir görünümdedir. BCA'lar yavaş büyüyen, ağrısız, kistik olabilen, hareketli, sert veya elastik kıvamlı kitle olarak palpe edilirler. Nadiren üst dudak, bukkal mukoza, alt dudak, damak ve nazal septumda da görülebilir.BCA, genelde tek taraflı olup çoğunlukla sol tarafta ortaya çıkar.Genel olarak nüks ve malign transformasyon nadirdir. BCA'da ana ayırıcı tanı pleomorfik adenom olup bazal hücreli adenokarsinom, adenoid kistik karsinom ve Warthin tümörü de ayırıcı tanılar arasındadır. Vakamız nadir görülmesi sebebiyle literatüre katkıda bulunmak amacıyla sunulmaya değer bulunmuştur.

Anahtar Kelimeler: Bazal hücreli adenom, parotis, tükürük bezi

EP-019 [Baş ve Boyun Patolojisi] [Özet Metin]

SUBMANDİBULAR BEZİN ONKOSİTİK KARSİNOMU

Sinem Eser Polat Unal, Döndü Nergiz, Canan Sadullahoğlu
Sağlık Bilimleri Üniversitesi Antalya Eğitim Araştırma Hastanesi, Tıbbi Patoloji Ana Bilim Dalı, Antalya

ÖZET

Giriş: Onkositik karsinom, tükrük bezlerinde bulunan onkosit hücrelerinden kaynaklanan nadir görülen bir tükrük bezi tümörüdür. En sık lokalizasyonu parotis bezidir. Bu tümör, kadın ve erkeklerde benzer oranda görülür.

Olgu: Sağ submental kısmında 3 aydır şişlik şikayeti olan 66 yaşında erkek hastaya çekilen manyetik rezonans görüntülenmesinde sağ submandibular bezde 15x12 mm boyutunda nodüler lezyon izlenmesi üzerine hastaya ekzisyon yapıldı. Makroskobik incelemede gri-kahverenkte düzensiz görünümde materyal izlendi. Materyal seri kesitlerle incelendiğinde 15x13x11 mm boyutunda sert, nodüler lezyon dikkati çekti. Materyal total örneklenip rutin patoloji takibine alındı. Histolojik incelemede yer yer asiner yer yer kribriform yapılanma gösteren aralarda hyalinizasyon odakları bulunan cerrahi sınıra bitişik görünümde tümöral infiltrasyon izlendi. Tümör hücreleri orta-iri hiperkromatik nükleuslu, geniş, eozinofilik, granüler sitoplazmalı, hücresel sınırları düzgün, pleomorfik görünümdedir. Yaygın lenfovasküler ve perinöral invazyon mevcuttur. Tümör hücrelerinde immünohistokimyasal yöntemle çalışılan CK8-18, EMA, PanCK, CK7, GATA-3, CEA pozitif olup p63, Kalponin, Pax8, SMA, S100, CDX2, DOG-1, TTF-1 negatiftir. Ki-67 proliferasyon indeksi %25 civarındadır. Olgu, bu bulgular eşliğinde "Onkositik Karsinom" ile uyumlu olarak değerlendirilmiştir.

Sonuç: Onkositik karsinom, çok nadir görülen malign bir tümördür. Sıklıkla parotis bezi yerleşimlidir. Güncel literatür tarandığında onkositik karsinom vakalarının parotis bezi harici yerleşimi ile ilgili az sayıda çalışma elde edilmiştir. Bu olgu sunumunda nadir görülen bir tümör olan ve nadir görülen bir lokalizasyonda izlenen "Onkositik Karsinom"u sunmayı amaçladık.

Anahtar Kelimeler: Onkositik karsinom, submandibular bez, tükrük bezi tümörleri

EP-020 [Baş ve Boyun Patolojisi] [Özet Metin]

NAZOFARİNKS DOKUSUNDA KAZEİFİYE GRANÜLOMATÖZ İNFLAMASYON

Sinem Eser Polat Unal, Döndü Nergiz, Canan Sadullahoğlu
Sağlık Bilimleri Üniversitesi Antalya Eğitim Araştırma Hastanesi, Tıbbi Patoloji Ana Bilim Dalı, Antalya

ÖZET

Giriş: Granülom, makrofajların vücuttaki irrite edici ajanı ortadan kaldıramaması nedeniyle bağışıklık yanıtının disregülasyonu sonucu oluşan yapılardır. Histolojik olarak plazma hücreleri, lenfositlerin etrafta; epiteloid histiositlerin merkezde toplanması ile karakterizedir ve kronik aktif inflamasyon ile sonuçlanır. Etyolojiye bağlı olarak merkezinde nekroz veya süpürasyon görülebilir.

Olgu: Boyunda 1 yıldır şişlik şikayeti olan 58 yaşında kadın hastanın fizik muayene bulgularında ele gelen lenfadenopatileri sonucu hastaya çekilen ultrason görüntülenmesinde sol servikal zincirde 23x8,5 mm boyutunda kalın korteksli içinde milimetrik ekojeniteleri olan lenfadenopati izlendi. Sonrasında hastaya çekilen manyetik rezonans görüntülemesinde her iki servikal zincirde en büyüğü solda seviye 2'de 21x12 mm boyutunda olmak üzere multiple lenfadenopati, dil dokusunda lenfoid hipertrofi, bilateral palatin tonsillerde hipertrofi ve nazofarinks posterior duvarda 14 mm'ye varan diffüz duvarda kalınlaşma (lenfoid hipertrofi?) izlenmesi üzerine hastanın nazofarinks lezyonundan ve servikal lenfadenopatisinden biyopsi yapıldı. Nazofarinks örneğinin makroskobik incelemesinde sert, kirli-beyaz renkte düzensiz görünümde 7x4x3 mm boyutlarında doku parçası izlendi. Materyal total örneklenip rutin patoloji takibine alındı. Histolojik incelemede olağan yüzey epiteli altında çevresinde plazma hücreleri ve lenfositler izlenen ortasında epiteloid histiositler olan merkezinde yer yer nekroz izlenen granülom yapıları dikkati çekti.

İmmünohistokimyasal yöntemle çalışılan PanCK ile olağan yüzey epitelinde boyanma, CD68 ile histiositlerde pozitiflik izlendi. Histokimyasal yöntemle çalışılan Pas ve GMS özel

boyaları ile spesifik mikroorganizma saptanmadı. AFB, özel boyası bölümümüzdeki teknik nedenler üzerine değerlendirilemedi. Olgu, bu bulgular eşliğinde 'Kazeifiye Granülomatöz İnflamasyon" ile uyumlu olarak değerlendirildi ve tüberküloz başta olmak üzere diğer granülom yapıcı etkenler açısından araştırılması önerildi.

Sonuç: Kazeifiye granülomlar, ciltte veya diğer dokularda oluşan inflamatuar reaksiyonlardır. Bu granülomlar, genellikle enfeksiyonlar, yabancı cisim reaksiyonları veya bazı otoimmün hastalıklarla ilişkilidir. Örneğin enfeksiyonlara bağlı olarak oluşan granülomlar, başta tüberküloz olmak üzere genellikle bakteriler, mantarlar veya parazitler gibi çeşitli mikroorganizmaların enfeksiyonu sonucu ortaya çıkar. Yine otoimmün hastalıklarda ve yabancı cisim enfeksiyonuna sekonder de oluşabilirler. Bu olgu sunumunda nazofarinks dokusunda görülen kazeifiye granülomatöz inflamasyonu sunmayı amaçladık.

Anahtar Kelimeler: Epiteloid histiosit, granülom, kazeifikasyon nekrozu

EP-021 [Baş ve Boyun Patolojisi] [Özet Metin]

ÇOCUKTA DİL KÖKÜNDE ALVEOLAR SOFT PART SARKOM; NADİR BİR OLGU SUNUMU

Suna Erkılıç, Hatice Kübra Şile
Gaziantep Üniversitesi, Tıbbi Patoloji Anabilim Dalı, Gaziantep

ÖZET

Giriş: Alveolar soft part sarkom(ASPS), histogenezi bilinmeyen, nadir görülen malign yumuşak doku tümörüdür. Tüm sarkomların %1'inden azını oluşturur. Geniş bir yaş aralığında(1-78) görülür ancak genellikle genç hastalarda(15-35) ortaya çıkar. Erişkinlerde ekstremitelerde derin doku yerleşimli olup, çocukluk çağında özellikle dil ve orbita olmak üzere baş ve boyunda yerleşir. Klinik olarak yavaş seyir göstermesine rağmen prognozu kötüdür ve geç metastazlar ile karakterizedir.

Olgu: 12 yaşında erkek hasta, 6 aydır artış gösteren boğazda şişlik şikayetiyle başvurdu.Hastanın muayenesinde dil kökü sol tarafında yaklaşık 3 cm çapında kitle tespit edildi.Boyun MR anjiografide bir özellik izlenmedi.Kitle total eksize edildi. Makroskopik olarak üzeri mukoza ile örtülü, kesitlerinde üzerindeki mukoza ile ilişkisiz, iyi sınırlı, 2,8 cm çapında solid sarı-krem renkli nodüler yapıda tümör izlendi. Histopatolojik olarak fokal alanlarda adacık yapıları seçilen, geniş alanda diffüz büyüme paterni gösteren arada fibröz bağ dokusu demetleri izlenen, poligonal şekilli, geniş eozinofilik sitoplazmalı, genellikle uniform, yer yer pleomorfik, veziküler nükleuslu, nükleolü belirgin hücrelerden oluşan üreyiş izlendi. Vasküler invazyon mevcuttu. İmmünohistokimyasal çalışmada Aktin, CD68, TFE3 ve Vimentin(fokal) pozitif olup, pansitokeratin, desmin,S-100, SOX10,CD34, sinaptofizin, kromogranin, EMA ve HBM45 negatifti. Ki67 ile proliferasyon indeksi % 7 olarak değerlendirildi. Bu bulgularla Alveolar soft part sarkom tanısı koyuldu.

Sonuç: ASPS çocukluk çağında psödoalveoler yapılar yerine solid tabakalar halinde görülmesi tanısal zorluğa yol açabilir. Bu nedenle granüler hücreli tümör, PECOMA, paraganglioma, rabdomyoma ve alveolar rabdomyosarkom gibi baş boyun yerleşimli geniş eozinofilik sitoplazmaya sahip poligonal hücrelerden oluşan tümörlerin ayırıcı tanısında Alveolar soft part sarkom göz önünde bulundurulmalıdır.

Anahtar Kelimeler: Alveolar soft part sarkom, çocukluk çağı, baş-boyun, dil

EP-022 [Baş ve Boyun Patolojisi] [Özet Metin]

TONSİLLER LENFANJİYOMATÖZ POLİP: OLGU SUNUMU

Tuğçe Aycan Akbal Ersöz, Ülker Karagece Yalçın, Yağmur Çiman, Sema Hücümenoğlu
SBÜ Ankara SUAM, Tıbbi Patoloji Ana Bilim Dalı, Ankara

ÖZET

Giriş: Lenfanjiyom; lenfatik kanalların benign proliferasyonu ile oluşan, genellikle konjenital bir lezyondur. Konjenital hemanjiyomların aksine yaşla birlikte gerilemez. Lenfanjiyomlar çevre anatomik yapılara uzanım gösterebilir ancak malignite potansiyelleri yoktur. Lenfatiklerin yoğun olduğu bölgelerde oluşma eğiliminde olan lenfanjiyomların %90'dan fazlası baş ve boyun bölgesinde görülmektedir. Çoğu, ciltte ve subkutan dokularda bulunur; ancak larinks, parotis bezi, ağız ve dilde de tanımlanmıştır. Palatin tonsil, lenfanjiyom gelişimi için oldukça nadir bir bölge olup; literatürde az sayıda olguda bildirilmiştir.

Olgu: Elli dört yaşında erkek hasta, boğaz ağrısı, disfaji, sık ve ateşli boğaz enfeksiyonu geçirme, medikal tedavilerden fayda görememe şikayetleri ile Kulak Burun Boğaz kliniğine başvurdu. Fizik muayenede tonsilde kitle saptanan hastaya tonsillektomi yapıldı. Makroskobik incelemede; 4,5x2,5x1,2 cm boyutlarında olan tonsillektomi materyalinin 2,5x1,2x1 cm boyutlarındaki kısmı polibe görünümde olup kesit yüzü homojen krem renkli idi. Histolojik incelemede, tonsilla palatina ile devamlılık gösteren polipoid lezyon izlendi. Lezyonun irili ufaklı, düzensiz, lümeninde proteinöz sıvı bulunan, ince duvarlı damarlardan oluştuğu görüldü. Stromada fibröz bağ dokusu adipositler ve lenfosit toplulukları izlendi.

Sonuç: Tonsiller lenfanjiyomlar, atipik olmayan yassı epitel ile örtülü, fibröz, lenfoid ve adipöz bileşenleri bulunan stromada, dilate lenfatik damarların benign proliferasyonu ile karakterli

lezyonlardır. Literatürde, lenfanjiyomatöz polip, lenfanjiyom, lenfanjiyektatik fibrolipomatoz polip, hamartomatöz polip, fibrolipom ve anjiyofibrolipom gibi farklı terimler kullanılarak da tanımlanmıştır. Kullanılan farklı terminolojiler ve nadir görülmesi, doğru bir şekilde sınıflandırılmasını zorlaştırmıştır. Bu nedenle, gerçek insidansının literatürde bildirilenden daha yüksek olabileceğine inanılmaktadır.

Tonsiller lenfanjiyom, küçük boyutlu ise genellikle asemptomatik olup, tonsillektomi materyalinde insidental olarak saptanırken, boyut arttığında disfaji, dispne, boğaz ağrısı, stridor gibi kitle etkisine bağlı semptomlara sebep olabilmektedir. Lenfanjiyomların tanısında altın standart histolojik incelemedir. Tedavisi, tonsillektomi ile cerrahi olarak tam eksizyonun sağlanmasıdır. Kapsülü bulunmayan bu lezyonlar tam çıkarılmadıklarında nüks etme olasılığı bulunduğundan erken aşamada tanı koymak büyük bir öneme sahiptir. Tüm bu sebeplerle, oldukça nadir görülen bu vakayı literatüre katkı sağlaması ve ayırıcı tanıda akılda bulundurulması amacıyla hazırladık.

Anahtar Kelimeler: Tonsil, lenfanjioma, lenfanjiomatöz polip, baş-boyun patolojisi

EP-023 [Baş ve Boyun Patolojisi] [Özet Metin]

NADİR BİR OLGU: NAZOLABİAL KİST

Yücel Tekin[1], Fatma Çevik Kaya[1], Mehmet Yaşar[2], Hatice Karaman[1]
[1]Kayseri Şehir Eğitim ve Araştırma Hastanesi Patoloji Kliniği, Kayseri
[2]Kayseri Şehir Eğitim ve Araştırma Hastanesi KBB Kliniği, Kayseri

ÖZET

Giriş: Nazolabial bölgede lateral-orta çizgi arasında yumuşak dokuda yer alan nonodontojenik developmental bir kisttir. İlk olarak 1882'de Zukerkandl tarafından rapor edilmiş, 1953'te Klestadt tarafından da tanımlanan lezyona otorün kendi adı verilmiştir. Maksillofasial kistlerin %0.7'ini oluşturan bu kistler, 4-5. dekatta ve kadınlarda daha sık görülür. Burun çevresinde-dudakta şişlik, burun kanatlarında yukarı kalkışa ve büyük kitlelerde burunda obstruksiyona neden olur. Klinik, radyolojik ve histopatolojik bulgular korele edilerek tanı verilebilir.

Olgu: Olgumuz 38 yaşında kadın hasta, burun sağ tarafı ve dudak üst bölgesinde şişlik şikayetiyle baş vurdu. USG'de sağda nazal vestibül lateral komşuluğunda, 27x17 mm boyutunda, muntazam konturlu, içerisinde hiperekojen septa bulunan anekoik kistik lezyon izlendi. BT'de sağ nazolabial düzeyde, düzgün sınırlı, kemik doku ile bağlantısı olmayan, homojen dansitede yumuşak doku lezyonu görüldü. Cerrahi olarak gingivobukkal bölgeden girilerek kiste ulaşıldı, ancak işlem sırasında kist patladığı için parçalı olarak çıkarıldı. Makroskobik incelemede 1.7x1x0.8 cm ölçülerinde bütünlüğü bozulmuş kistik dokunun tamamı takibe alındı. Mikroskobik incelemede bazı alanlarda iki, bazı alanlarda 4-6 sıralı epitelle döşeli, altta fibröz bağ doku alanların yer aldığı kistik doku izlendi. Lüminal yüzeydeki hücreler prizmatik-kübik yapıda olup arada goblet hücreleri içermektedir, bazal hücreler kübik, basık yapıdadır. Bazı alanlarda skuamöz metaplazi gelişmiştir. Histokimyasal musikarmin ve PAS-AB boyaları ile lüminal hücrelerde fokal intrasitoplazmik boyanma saptandı. İmmunhistokimyasal boyamalarda lüminal hücreler keratin 7 ile, bazal hücreler keratin 5/6 ve P63 ile pozitif boyandı. Ki 67 aktivitesi %0-1 idi. Radyolojik olarak kemik bağlantısı olmadığı öğrenilen lezyona nazolabial kist tanısı verildi.

Sonuç: Nazolabial kist, Klestadt kisti, burunun mukoid kisti vb. birçok adı olan, kozmetik ve bası şikayetlerine neden olan, nadir benign bir lezyondur ve eksizyonla tedavi edilir. Ayırıcı tanısında yer alan kistik tükrük bezi neoplazileri, nazopalatin duktus kisti, incisive papilla kisti gibi lezyonlardan insizyonel biyopsi ile ayrımı zordur. Kesin tanısı için makroskobik, mikroskobik bulgularla radyolojik bulguların uyumu, glandüler odontojenik kist ve nazopalatin duktus kistinten ayrımı için kemik bağlantısı olmadığının gösterilmesi gerekir.

Anahtar Kelimeler: Kist, nazolabial, mukoid

EP-024 [Baş ve Boyun Patolojisi] [Özet Metin]

PSAMMOMDAN ZENGİN EPİTELYAL MYOEPİTELYAL KARSİNOM: YENİ NESİL DİZİLEME (YND) İLE HRAS VE PIK3CA MUTASYONLARI SAPTANAN OLGU SUNUMU

Emine Çeşmecioğlu, Leyla Cinel
Marmara Üniversitesi, Tıbbi Patoloji Ana Bilim Dalı, İstanbul

ÖZET

Giriş: Epitelyal myoepitelyal karsinom (EMK) tükrük bezlerinin nadir, malign bir neoplazisidir. Histolojik görünümlerinde izlenen çeşitlilikler nedeniyle tanı zorlukları yaşanabilmektedir. Kesin ve doğru tanı için yardımcı testler bu sebeplerle önem arz eder.

Olgu: 69 yaşında kadın hastanın sağ parotis bölgesinde yavaş büyüyen kitle tespit edildi. Aynı lokalizasyonda 15 yıl önce parotidektomi ve post-op RT öyküsü mevcut olan olguda eski tanıya erişim sağlanamamıştır. USG eşliğinde yapılan ince iğne aspirasyonu "Milan IV-B: malignite potansiyeli belirsiz" şeklinde raporlanmıştır. Yeni gelişen 1,6 cm kitle cerrahi olarak rezeke edilmiştir. Tümör yaygın Psammom cisimlerine sahip solid alanlardan baskın olmakla birlikte klasik bifazik duktal yapılanma görülebilmektedir. Sitolojik atipi, mitoz artışı ve çevre yağ dokuda minimal infiltrasyon mevcuttur. Bifazik morfolojiyi öne çıkarmak için immünhistokimyasal

belirteçler kullanılmıştır. YND ile HRAS kodon 61 ve PIK3CA lokasyonlarında driver mutasyon saptanmıştır.

Sonuç: Psammomatöz patern EMK oldukça nadir görülmektedir. Histomorfolojik patern nedeniyle zorlu hale gelmiş vakalarda HRAS mutasyon değerlendirmesi, EMK vakalarının doğru tanısında yardımcı yöntem olarak yararlı olacaktır.

Anahtar Kelimeler: HRAS,psammoma,parotis

EP-025 [Baş ve Boyun Patolojisi] [Özet Metin]

DUDAKTA İNTRAMUKOZAL LİPOM OLGU SUNUMU

Melike Ordu
Aksaray Üniversitesi Tıp Fakültesi, Tıbbi Patoloji Ana Bilim Dalı, Aksaray

ÖZET

Giriş: Lipomlar yumuşak dokuda oldukça sık görülen matür yağ dokusundan gelişen,benign neoplazmlardır. Baş boyun bölgesinde %15-20 oranında görülür, %1-4 oranda oral bölgeyi etkiler ve sıklıkla bukkal mukozada görülür. Dudakta görülmesi oldukça nadirdir. Ayrıca dil, ağız tabanı diğer izlendiği bölgelerdir. Etyolojide enfeksiyon, travma, kronik irritasyon gibi faktörler suçlanmış olmakla birlikte kesin nedeni tam olarak bilinememektedir. Genellikle ağrısız, düzgün sınırlı, mobil ve yavaş büyüyen kitlelerdir. Nadiren fluktuasyon verebilir, o zaman ayırıcı tanıya mukosel, dermoid kist, lenfoepitelyal kist alınmalıdır. Lipomlar küçük lezyonlardan büyük yağ kitlelerine kadar değişik çaplarda olabilirler. Lipomlar mikroskopik olarak, basit lipomlar ve lipom çeşitleri (iğsi hücreli lipomlar, intramüsküler lipomlar, anjiolipom, pleomorfik lipom, osteolipom, fibrolipom, miksoid lipomlar ve atipik lipomlar) olarak iki grupta değerendirilmektedir. 50-70 yaş arasında sık görülür. Kadınlarda erkeklerden 2 kat daha fazla oranda olmakla birlikte oral lipomlar erkeklerde daha sıktır. Total cerrahi eksizyon ile rekürrens oldukça nadirdir.

Olgu: Altmışbeş yaşında bayan hasta alt dudak medialinde 20 aydır varolan ağrısız ve yavaş büyüyen şişlik nedeniyle başvurdu. Yapılan fizik muayenesinde alt dudak medialinde 1.8 cm çapta mobil, düzgün sınırlı kitle palpe edildi. Lokal anestezi altında kitle dudakta papillom ön tanısı ile eksize edildi.

Boyutları 16x14x10mm olan kitle makroskopik olarak mukoza altında sarı renkli, ince fibröz kapsül ile çevrili, lobüler görünümlü, ince bağ dokusu septumları ile ayrılan kitle görüldü. Histopatolojik incelemede matür lipositlerden oluşan, içerisinde ince vasküler yapılar ve bağ dokunun görüldüğü lezyona intramukozal lipom tanısı konuldu. Nekroz, atipi ya da invazyon saptanmadı. Hastanın takiplerinde sorun olmadı.

Sonuç: Lipomlar yumuşak dokuda sıkça görülen ve cerrahi kliniklerinde çok sık karşılaşılan lezyonlar olup dudakta nadir olarak yerleşim gösterirler. Semptom veren lipom ile karşılaşıldığında enkapsüler cerrahi eksizyon ana tedavi seçeneğidir. Dudakta yerleşim gösteren lezyonlarda ayırıcı tanıda akılda tutulmalıdır.

Anahtar Kelimeler: Dudak, lipom, oral kavite

EP-026 [Baş ve Boyun Patolojisi] [Özet Metin]

ASPİRASYON SİTOLOJİSİNDEN SCHWANNOM TANISINA; OLGU SUNUMU

Fatma Nur Koyunlu, Burçak Öztorun, Meltem Ayyıldız Mercan, Cansu Manav, Nuray Can
Trakya Üniversitesi Tıbbi Patoloji Ana Bilim Dalı, Edirne

ÖZET

Giriş: Schwannomlar diferansiye schwann hücrelerinden kaynaklanan benign sinir kılıfı tümörleridir. Schwannomların %40 kadarı baş boyunda görülmektedir. Schwannomların aspirasyon yaymalarında tipik olarak iğsi hücrelerin kohezif sinsityal fragmanları izlenir. Schwannomları diğer iğsi hücreli neoplazmalardan tek başına sitolojik değerlendirmeyle ayırt etmek zor olabilir ve histopatolojik/immünohistokimyasal değerlendirme gerekebilir.

Olgu: 2 yıl önce tiroid sağ lobda papiller mikrokarsinom klasik subtip nedeniyle total tiroidektomi yapılan 46 yaşında kadın hasta boyunda şişlik şikayetiyle başvurdu. Ultrasonografik incelemesinde sağ servikal bölgede 11x7 mm ölçüsünde lenf nodu olduğu düşünülen alandan ince iğne aspirasyon sitolojisi (İİAS) yapıldı. Bir adet havada kurutulmuş, bir adet alkolde tespit edilen yaymalar gönderildi. Papanicolau ve Giemsa boyamalarda tek sıralı koheziv tabakalar oluşturan, bazıları iğsi bazıları epiteloid görünümde hücre tabakaları izlendi. Bulguların ön planda mezenkimal kökenli bir proliferasyonu temsil edebileceği yorumuylakesin tanı için doku biyopsisi önerildi. 1,6x1x0,7 cm ölçüsünde lenf nodu ibareli eksizyonel biyopsinin mikroskopik incelemesinde psödofibroz kapsülle çevrelenmiş, elonge, dalgalı ve nükleer palizatlanma gösteren iğsi hücrelerden oluşan hiperselüler ve hiposelüler alanları içeren tümörgörüldü. Nükleer atipi, nekroz veya mitoz görülmedi. Tümör hücreleri immunohistokimyasal olarak S100 ve SOX10 pozitifti. Lezyonun komşuluğunda periferik sinir izlendi. Olguya schwannom tanısı verildi.

Sonuç: Schwannomlar sık görülen benign yumuşak doku neoplazileridir ancak sitopatolojik incelemede deneyim sınırlıdır. Mezenkimal tümörlerde İİAS diğer histopatolojik biyopsi örneklerine göre daha az güvenilirdir. Ancak komplikasyon ihtimalinin düşük olması, hasta konforu sağlamasından dolayı uygulaması yaygındır.

'Ancient' schwannomların sitolojik atipi içerebilmesi ve kistik schwannomların hiposelüler olması ve de ayırıcı tanıda düşük dereceli sarkomların ve boyun bölgesinde iğsi morfolojide

epitelyal tümörlerin yer alması nedeniyle İİAS ile kesin tanı verilememektedir. İmmünositokimyasal olarak S100 ile yaygın ve kuvvetli pozitifliğin gösterilmesi, schwannom tanısını destekleyebilmektedir. Sitolojik tanısal zorluklar ve olgumuzun klinik hikayesi göz önüne alındığında servikal kitlesel lezyonlara ait İİAS materyallerinde klinik hikaye ve sitomorfolojik bulguların birlikte değerlendirilmesinin önemini vurgulamak amacıyla bu vakayı sunmak istedik.

Anahtar Kelimeler: Schwannom, aspirasyon sitolojisi, servikal, sitomorfoloji

EP-027 [Baş ve Boyun Patolojisi] [Özet Metin]

NADİR BİR OLGU: ORBİTA YERLEŞİMLİ SOLİTER FİBRÖZ TÜMÖR

Havva Nur Çalışkan[1], *Sıdıka Fındık*[1], *Zehra Gizem Kıllı*[2], *Seda Tas Ayçiçek*[1]
[1]Necmettin Erbakan Üniversitesi Tıp Fakültesi, Tıbbi Patoloji Ana Bilim Dalı, Konya
[2]Necmettin Erbakan Üniversitesi Tıp Fakültesi, Dönem 3, Konya

ÖZET

Giriş: Soliter fibröz tümör (SFT) WHO tarafından fibroblastik/myofibroblastik tümörler grubunda sınıflandırılan, nadiren metastaz yapan iğsi hücreli bir tümördür. En sık plevrada görülen bu tümörlerde orbita yerleşimi nadirdir. Baş-boyun yerleşimli SFT'ler ortalama 2.5 cm çapındadır. Makroskopik olarak fibröz yalancı kapsüllü ya da iyi sınırlıdır. Kesit yüzeyleri sıklıkla multinodüler, beyazımsı veya ten rengi olup malign vakalarda kanama ve nekroz alanları daha sıktır. Mikroskopik olarak geyik boynuzu benzeri geniş dallanmalar gösteren ince duvarlı damarlar, değişen miktarlarda kollojen içeren stroma ve genellikle storiform bir büyüme paterni gösteren iğsi hücrelerden oluşur.

Olgu: Sağ göz çevresinde şişlik ve gözde kayma şikayetleri ile hastanemiz beyin cerrahi kliniğine başvuran 32 yaşındaki erkek hastanın MR görüntülerinde; orbitada ekstrakonal alanda düzgün sınırlı, çevre kaslarda ve bulbus okulide itilmeye sebep olmuş kitlesel lezyon tespit edildi. Çevre dokulara invazyon bulgusu görülmedi. Laboratuvarımıza parçalı halde topluca yaklaşık 3x3x1.5 cm ölçülerinde kirli beyaz renkli doku parçaları gönderildi. Mikroskopik incelemede genişlemiş damar yapıları içeren yer yer storiform yapılanma gösteren iğsi hücreli lezyon izlendi. İmmunhistokimyasal boyamalarda CD34, CD99, BCL-2 diffüz, Faktör13a, CD10 fokal pozitif olup S100, EMA, GFAP, aktin, desmin, kaldesmon, CD31 negatifken, ki67 proliferasyon indeksi %10'du. Lezyonda atipi ve nekroz görülmedi, 10 büyük büyütme alanında (BBA) 1 adet mitoz tespit edildi. Olgu SFT olarak raporlandı.

Sonuç: SFT en sık plevrada yerleşirken orbita yerleşimi oldukça nadirdir. Orbitada görülen mezenkimal tümörlerde ayırıcı tanıda fibröz histiyositoma, anjiofibrom, sinir kılıfı tümörleri, menengiom, sinoviyal sarkom akla gelebilir. Özellikle geyik boynuzu benzeri vasküler yapılar tanı için önemli ipucu olsa da tipik histomofolojik görünümün mevcut olmadığı tümörlerde geniş bir immunhistokimyasal panel ile tanı kesinleştirilebilir. Nükleer atipi varlığı, artmış selülarite, nekroz, 10BBA'da 4'ten fazla mitoz bulunması, infiltratif sınırlar yüksek malignite potansiyeli ile ilişkilidir. SFT'lerde orbita lokalizasyonu oldukça nadir olup iğsi hücreli mezenkimal tümörlerde akılda bulundurulması ve ayırıcı tanıya dahil edilmesi amacı ile sunduk.

Anahtar Kelimeler: İğsi, mezenkimal, orbita, stroriform

EP-028 [Baş ve Boyun Patolojisi] [Özet Metin]

PSÖDOVASKÜLER ADENOİD SKUAMÖZ HÜCRELİ KARSİNOM(PASCC): NADİR BİR OLGU SUNUMU

Rumeysa Beyzanur Gülçebi, *Zeynep Türkmen Usta*, *Gizem Teoman*
Karadeniz Teknik Üniversitesi, Patoloji Ana Bilim Dalı, Trabzon

ÖZET

Giriş: Psödovasküler adenoid skuamöz hücreli karsinom(-PASCC) özellikle anjiyosarkom gibi vasküler neoplazmları taklit eden, skuamöz hücreli karsinomun nadir bir histolojik varyantıdır. Özellikle baş ve boyun bölgesinde tanımlanmıştır. Ancak meme, akciğer, mesane, vulva ve serviks gibi organlarda da görülebilir. Oral kavite tutulumu ise oldukça nadir olup literatürde yalnızca birkaç adet vaka bildirilmiştir. İleri yaş ve erkek hastalarda daha sık görülür. Histolojik olarak tümör hücrelerinde vasküler proliferasyonu taklit eden akantoliz, anostomozlaşan yarık ve kanalların görülmesi başlıca özelliklerindendir. Hemen her zaman konvansiyonel SCC odaklarının eşlik etmesi tanıyı destekleyen bir durumdur ve kesin tanı için immünhistokimyasal belirteçler büyük fayda sağlamaktadır.

Olgu: Altmışbir yaşında erkek hasta sağ kulakta 10 aydır olan, son 1,5 ayda büyüme gösteren kitle şikayeti ile fakültemiz dermatolojine başvurdu. Kulak antiheliksi anterior ve posterior krusları arasında yerleşimli 2 cm çaplı, ciltten kabarık, eritemli, üzeri skuamlı lezyon izlendi ve lezyonun eksizyonel biyopsisi yapıldı. Makroskopik incelemede deri elipsinden 0,5 cm kabarık, 2,4x2,2 cm boyutlu yeşil-sarı renkli, düzensiz sınırlı, üzeri yer yer kurutlu, nodüler lezyon izlendi. Mikroskopik incelemede vasküler yapıları taklit eden akantoliz ve anostomozlaşan yarık benzeri boşluklar içeren tümöral hücreler görüldü. Yapılan immünhistokimyasal çalışmada neoplastik hücrelerde ERG, CD31, CD34, HHV-8, FLI-1 negatif, PanCK ve EMA fokal pozitif, HMWCK, p40 ve Vimentin pozitif saptandı. Olguya psödovasküler adenoid skuamöz hücreli karsinom tanısı verildi.

Sonuç: Anjiyosarkom gibi vasküler neoplaziler PASCC ayırıcı tanısında ilk sırada gelmektedir. İmmünhistokimyasal çalışmalar ile vasküler belirteçlerdeki negatiflik kesin tanıda yardımcı olmaktadır. PASCC nadir görülmesi ve özellikle baş ve boyun bölgesinde ayırıcı tanıda düşünülmesi gereken bir antite olduğundan her zaman akılda tutulmalıdır.

Anahtar Kelimeler: Psövasküler adenoid skuamöz hücreli karsinom, anjiyosarkom, baş ve boyun patolojisi

EP-029 [Baş ve Boyun Patolojisi] [Özet Metin]

NADİR GÖRÜLEN ODONTOJENİK BİR TÜMÖR: KALSİFİYE ODONTOJENİK KİST

Fadime Eda Gökalp Satıcı, Rabia Bozdoğan Arpacı
Mersin Üniversitesi, Tıbbi Patoloji Ana Bilim Dalı, Mersin

ÖZET

Giriş: Kalsifiye odontojenik kist ilk olarak 1962'de Gorlin ve arkadaşları tarafından ciltte görülen pilomatriksomanın maksilla ve mandibula yerleşimli analoğu olarak tanımlanmış benign bir tümördür. Nadir görülen bu antite odontojenik kistlerin % 0.3'ünü oluşturmaktadır. Patogenezinde WNT sinyal yolağında yer alan β catenin mutasyonları rol oynar. Klinik olarak asemptomatik seyredebileceği gibi sıklıkla ağrısız şişliğe neden olabilir. Mikroskopik incelemede hayalet hücre içeren ameloblastom benzeri bir epitelden oluşan bu tümöre kalsifikasyonun da eşlik ettiği görülür. Hayalet hücreler, koagülasyon nekrozu, anormal keratinizasyon ve mine proteinin birikimiyle oluşan ve kalsifiye olabilen hücrelerdir. Hayalet hücre varlığı, kalsifiye odontojenik kistlerin diğer ameloblastik lezyonlardan ayrımında temel kriterdir.

Olgu: Olgumuz 72 yaşında kadın hastadır. Alt çenede şişlik şikayetiyle başvuran hastanın sol taraf orta hat yerleşimli, sınırları belirgin ve 10 cm çapa sahip lezyonundan odontojenik keratokist ön tanısıyla biyopsi alınmıştır. Histopatolojik incelemede geniş eozinofilik sitoplazma ve düzgün yuvarlak kontürlü nükleuslardan oluşan benign görünümlü hücrelerce oluşturulan epitel ve epitelyal adalar izlenmiştir. Ayrıca kalsifikasyonun eşlik ettiği tümörde epitel üzerinde ve içerisinde hayalet hücrelerin oluşturduğu eozinofilik alanlar görülmüştür. Mevcut bulgularla olgu, kalsifiye odontojenik kist tanısı almıştır.

Sonuç: Kalsifiye odontojenik kist, nadir görülen ve diğer ameloblastik lezyonlarla karışabilen benign odontojenik tümördür. Tanısında histopatolojik inceleme gerekli olup hayalet hücre varlığı tanı için anahtardır. Biz de nadir görülen bu antiteye dikkat çekmek amacıyla olgumuzu sunmak istedik.

Anahtar Kelimeler: Hayalet hücre, kalsifikasyon, odontojenik tümör, kalsifiye odontojenik kist

EP-030 [Baş ve Boyun Patolojisi] [Özet Metin]

PİLOMATRİKSOMA TANISI ALAN VAKALARIN RETROSPEKTİF İNCELENMESİ

Mehmet Olgun Ak[1], Çiğdem Özdemir[1], Derya Aksu[1], Sümeyye Dökme[1], Burcu Belen Aydoğmuş[1], Cansu Narin[1], Muhammed Bilal Akgül[2]
[1]Afyonkarahisar Sağlık Bilimleri Üniversitesi, Tıbbi Patoloji Anabilim Dalı, Afyonkarahisar
[2]Afyonkarahisar Sağlık Bilimleri Üniversitesi, Plastik, Rekonstrüktif ve Estetik Cerrahi Anabilim Dalı, Afyonkarahisar

ÖZET

Amaç: Pilomatriksoma, saç matriksinden köken alan nadir bir tümördür. Genellikle deri altında sert, nodüler kitleler olarak görülür. Patogenez ise hala bilinmemekle birlikte, kıl şaftına farklılaşmayı engelleyen genler üzerinde durulmaktadır. Histopatolojik incelemelerde, bazaloid hücreler, multinükleuslu dev hücreler ve hayalet (ghost) hücreleri ile birlikte kalsifikasyon ve keratinizasyon gösteren odaklar içerir. En sık çocuklarda görülür ve baş boyun yerleşimlidir.

Gereç ve Yöntem: Sistemimizde pilomatriksoma tanısı alan hastalar geçmişe doğru tarandı. Excel 2016 ve İBM SPSS 25 istatistik programları ile veriler analiz edildi.

Bulgular: Bölümümüzde 2010 -2023 yılları arasında pilomatriksoma tanısı alan 77 vaka bu çalışmaya dâhil edildi. Vakaların 33'ü (%42,9) erkek, 44'ü (%57,1) kadın, median yaşı 15, yaş ortalaması 22,6 (2,9-79) idi. Vakaların 43'ü (%55,8) pediatrik yaş grubundaydı.

Klinik olarak vakaların 15'inde (%23,1) epidermal kist, 6'sında (%9,2) pilomatriksoma, 2'sinde (%3) malignite, 1'inde (%1,4) kelloid ön tanısı mevcuttu. Vakaların birisinde (7 yaşında erkek hasta) lezyon alanına 6-7 ay önce aşı yapılması öyküsü mevcuttu.

Tümör lokalizasyonlarına bakıldığında 43'ü (%55,9) baş ve boyunda, 27'si (%35,1) üst ekstremitede, 5'i (%6,5) gövdede, 2'si (%2,6) alt ekstremitede idi. 2 (%2,6) hastada (14 ve 16 yaş) sol kol yerleşimli multipl pilomatriksoma izlendi. 4. dekattan itibaren alt ekstremite ve gövde yerleşimli vaka izlenmedi.

Sonuç: Çalışmamızda diğer çalışmalarla benzer şekilde pilomatriksoma, daha çok çocuklar ve kadınlarda görülmüş olup, yerleşim yeri en sık baş boyun olarak izlendi. Multipl pilomatriksoma diğer çalışmalarla benzer şekilde nadirdir. Çoklu pilomatriksomalar nadir olup genetik hastalıklarla ilişkilendirilmiştir. Çalışmamızda sadece 2 (%2,6) vakada multipl pilomatriksoma mevcut olup, herhangi bir genetik hastalık saptanmadı.

Yaşlı hastalarda önceki çalışmalara göre daha az tespit edildi.

Bu antite için klinik ön tanı doğruluğu %28,9-46 arasında iken bizim çalışmamızda %9 olarak bulundu.

Anahtar Kelimeler: Pilomatricoma, pilomatriksoma, pilomatrixoma

EP-031 [Baş ve Boyun Patolojisi] [Özet Metin]

PAROTİS BEZİNİN PRİMER SEBASEÖZ ADENOMU, NADİR BİR ANTİTE

Döndü Nergiz[1], Canan Sadullahoğlu[1], Asena Demiröz[1], Sinem Eser Polat Ünal[1], Rezarta Taga Senirli[2]
[1]Antalya Eğitim Araştırma Hastanesi, Tıbbi Patoloji, Antalya
[2]Antalya Eğitim Araştırma Hastanesi, Kulak Burun Boğaz Kliniği, Antalya

ÖZET

Giriş: Tükürük bezinin primer sebaseöz adenomları, tükürük bezi neoplazmalarının %0.1'ini ve tükürük bezi adenomlarının %0.5'inden biraz daha azını oluşturan oldukça nadir, iyi huylu tümörleridir.

Olgu: 50 yaşında kadın hasta sol yanakta ağrısız şişlik nedeniyle kulak burun boğaz polikliniğine başvurdu. Boyun MR görüntülemede sol parotis yüzeyel kesiminde heterojen kontrastlanma gösteren, difüzyon kısıtlayan lobüle kontürlü kitle izlendi. Yapılan İİAB'den hazırlanan PAP boyalı sıvı bazlı sitoloji preparatlarında kirli zeminde histiositler yanı sıra oval nükleuslu, geniş sitoplazmalı hücreler ile karışık ovaldar sitoplazmalı hücre grupları dikkati çekti. Bu sitomorfolojik bulgular öncelikle düşük dereceli mukoepidermoid karsiom açısından şüpheli olarak kabul edildi. Devamında sol parotidektomi operasyonu yapıldı. Makroskopik incelemede 4x4x3,5 cm boyutta multilobüle, kistik alanlar bulunduran kirli beyaz-sarı renkte kitle saptandı. Mikroskopik incelemede fibrotik stroma içerisinde yer yer kistik görünümde farklı şekil ve boyutlarda vakuolize-şeffaf sitoplazmalı sebaseöz hücre adaları ve fokal skuamöz diferansiyasyon alanları izlenen düzgün sınırlı tümör mevcuttu. Lezyona fokal yabancı cisim tipi dev hücreler ve yoğun histiyositler eşlik etmekteydi. Tümörde immünohistokimyasal yöntemle çalışılan PanCK, p63, EMA(-fokal), ve AR(fokal) pozitifti. S100, SMA, Kalponin, CK18, ve DOG1 negatifti. Müsikarmin histokimyası negatifti. Olgu mevcut immünohistokimyasal ve morfolojik bulgular eşliğinde 'Sebaseöz Adenom' olarak raporlandı.

Sonuç: Parotis ve submandibular bezlerde sebaseöz diferansiyon nispeten yaygın olmasına rağmen, bu bölgelerdeki sebaseöz neoplaziler oldukça nadirdir. Sebasöz adenomlar histolojik olarak özellikle düşük dereceli mukoepidermoid karsinomlar ve nadiren metastatik renal hücreli karsinom ile karıştırılabilir. Vakuollü sitoplazma ile birlikte sebase hücrelere özgü luminal holokrin sekresyonların varlığı bu ayırıcı tanıya yardımcı olacaktır. Tedavisi, negatif cerrahi sınırlar ile tam cerrahi eksizyondur. Biz bu olguyu oldukça nadir bir antite olması sebebiyle sunuyoruz.

Anahtar Kelimeler: Mukoepidermoid karsinom, parotis, sebaseöz adenom, tükürük bezi

EP-032 [Baş ve Boyun Patolojisi] [Özet Metin]

METASTAZ OLABİLİR Mİ? TİROİDİ SİTOLOJİSİNİ DEĞERLENDİRİRKEN DAİMA AKILDA TUTULMASI GEREKEN BİR SORU

Leyla Hasanaliyeva, Gonca Özgün, Eda Yılmaz Akçay
Başkent Üniversitesi Ankara Hastanesi, Tıbbi Patoloji Ana Bilim Dalı, Ankara

ÖZET

Giriş: Adenoid kistik karsinoma (ACC) majör ve minör tükürük bezlerinin sekretuar glandlarından köken alan malign tümörlerdir. Larengeal AKK'lar larenkste tüm malign tümörlerin %1'inden daha azını oluştururlar. Biz burada nadir prezentasyon şekli ile tiroid tümörünü taklit eden primer larengeal AKK olgusunu histopatolojik ayırıcı tanısı açısından tartışmayı amaçladık.

Olgu: 36 yaşındakı 29 haftalık gebe hasta, 8 aydır devam eden nefes darlığı şikayeti ile hastanemizin KBB bölümüne başvuruyor. Boyun ultrasonunda trakeaya solda bası yapan, 35x26mm boyutlarında hipoekoik solid lezyon izleniyor. Yapılan boyun MR'da 3,6x1,5cm çaplı, larengeal lümeni daraltan solid kitle lezyonu mevcuttur. Hastaya TİİAB uygulanıyor. Sitolojik yaymalarda, kan elemanları arasında bir kısmında dejenerasyon bulguları bulunan üst-üste düşüş gösteren, üçboyutlu papiller yapılar yapan gruplar ve tabakalar halinde tiroid epitel hücreleri yanı sıra boş glandüler yapılar gözlenmiştir. Tiroid epitel hücrelerinde hafif derecede nükleer irileşme, kromatinde kabalaşma ve bazılarında nükleer açılma görülmüştür. Bu özelliklerle sitoloji sonuçları başlangıçta özellikle papiller tiroid karsinomu şüphesini düşündürdü. Bir ay sonra intrauterin exitus gelişmesiyle hasta sezaryen oluyor. Trakea ve larenks subglottik bölge düzeyindeki lezyondan alınan iki adet punch biyopsi materyalinin makroskopik müayenesinde; topluca 2x1,5x1cm cm boyutlarında krem-kahverenkli solid dokular izlenmiştir. Mikroskobik incelemede ise uniform, bazaloid karakterde, lümenlerinde hyalen materyal bulunan, çoğu alanda kribriform yapılar oluşturan tümor hücreleri görülmüştür. İmmunhistokimyasal yöntemle biyopsi materyalinde izlenen tümörde CD117, SMA, p63 ve CK7 pozitif, S100 ve GFAP fokal pozitif iken, TTF-1, Sinaptofizin, Kromogranin negatif izlendi. Ayrıca sitoloji yaymalarında tümör hücreleri p63 ve CD117 ile pozitif izlendi, TTF-1 ile boyanma görülmedi. her iki biyopsi örneği ve daha önceden raporlanan tiroid sitolojisi beraber değerlendirildiğinde görülen benzer histo- ve sitomorfolojik özelliklerle tümör, 'adenoid kistik karsinom' olarak rapor edilmiştir.

Sonuç: Histopatolojik incelemede tiroidin primer papiller karsinom adenoid kistik varyantı ve diğer metastazlar akılda tutulmalıdır. Metastazların nadir durumlarda tiroid bölgesinde ortaya çıkabildiği unutulmamalıdır. Tiroid kitlelerini sito-

lojik olarak doğru tanılamak için FNA örnekleme sırasında tiroid dışı var olabilecek lezyonlar hakkında bilgi sahibi olmak önemlidir.

Anahtar Kelimeler: Adenoid kistik karsinom, larenks, tiroid, metastaz

EP-033 [Baş ve Boyun Patolojisi] [Özet Metin]

LARİNGEAL KONDROMETAPLASTİK NODÜL: NADİR BİR OLGU

Gamze Kavas[1], Ayşen Kılıçaslan[2], Canan Sadullahoğlu[2]
[1]Bitlis Tatvan Devlet Hastanesi, Patoloji Kliniği, Bitlis
[2]Sağlık Bilimleri Üniversitesi Antalya Eğitim Araştırma Hastanesi, Patoloji Kliniği, Antalya

ÖZET

Giriş: Kondrometaplastik nodül larengeal nodüller arasında oldukça nadir görülmektedir. Larenksteki fibröz dokuların enflamasyon, tekrarlayan entübasyon travmaları gibi kronik irritasyon sonrasında kondroid dönüşüme uğramasıyla oluşan kitlesel lezyonlara kondrometaplastik nodül adı verilmektedir. Hastalar genellikle ses kısıklığı, disfaji ve dispne yakınmalarıyla başvurmaktadır. Semptomlar da genellikle laringofarengeal reflü, larenjit, kronik bronşit ve astım bronşiale ile karışıp geç tanı alınmasına neden olmaktadır Nadir görülmesine rağmen tedavi edilmezse malign trasformasyonu nedeniyle önem teşkil etmektedir.

Olgu: Yaklaşık 8 aydır ses kısıklığı şikayeti olan hasta 74 yaşında kadın hastaya dış merrkezde stripping yapılmış ve sol vokal kordan alının örnek sonucunda skuamöz hücreli karsinom tanısı konan hastanın muayenesinde sol vokal kordda ön komissurda ventrikülü tutan hareket kısıtlılığı oluşturmayan displastik lezyon izlenmiş ve ilk patoloji tanısında da cerrahi sınırların değerlendirilememesi nedeniyle hastaya parsiyel larenjektomi uygulanmıştır.Materyal bölümümüzde incelenmiş olup makroskopik incelemede sol band ventrikülde 0,4 cm kalınlığa ulaşmış mukoza altında beyaz renkte band tarzında lezyon dikkati çekmiştir. Mikrokopik incelemede, bağ dokusu ile kıkırdak arasındaki geçiş özelliklerini gösteren ince bir fibröz doku ile tamamen çevrelenmiş infiltratif olmayan elastik kıkırdak dokusunun varlığını dikkati çekmiş olup kondrometaplastik nodül olarak raporlanmıştır.

Sonuç: Larengeal kondrometaplastik nodül nadir rastlanan bir larenks lezyonudur. Disfoni, dispne, disfaji, vokal kord paralizisi gibi diğer larenks tümörlerine benzer semptomlarla karşımıza çıkabilir. Metaplazi genellikle travma veya larengotrakeit gibi enflamasyonu uyaran bir neden olsada henüz larengeal kondrometeplazinin kesin etyolojisi aydınlatılamamıştır. Ancak bu predispozan faktörlerin olması kondrometaplazi ve kartilajinöz larenks tümörlerinin ayırıcı tanısında kondrometaplastik nodül yönünde yol gösterici olabilir. Yine mikroskopik incelemede metaplastik kartilajinöz formasyonun keskin sınırlı ve uniform atipi içermeyen kondrositlerden oluşan kıkırdak dokusu şeklinde izlenmesi tanı koydurucudur. Tedavi cerrahi eksizyon olup malign trasformazyon nedeniyle total eksizyon ve postop takip önemlidir.

Anahtar Kelimeler: Larinks, metaplazi, nodül

EP-034 [Baş ve Boyun Patolojisi] [Özet Metin]

TÜKÜRÜK BEZİNİN MEME ANALOĞU SEKRETUAR KARSİNOMU: NADİR BİR OLGU SUNUMU

Filiz Kutlu, Berna Ors, Hilmi Uygun, Emre Işık, Ali Can Önal
Zonguldak Bülent Ecevit Üniversitesi, Patoloji Ana Bilim Dalı, Zonguldak

ÖZET

Giriş: Tükürük bezinin meme analoğu sekretuar karsinomu (MASC), ilk kez 2010 yılında tanımlanmış ve Dünya Sağlık Örgütü Baş Boyun Tümörleri 2017 Sınıflamasında ilk defa yerini almıştır. Bunlar düşük dereceli ve yavaş seyirli tümörler olmakla birlikte, yüksek dereceli transformasyon gösterebilirler. Tükürük bezinin meme analoğu sekretuar karsinomu, ETV6/NTRK3 gen füzyonu izlenen tek tükrük bezi karsinomudur. En sık yerleşim yeri parotis bezi olmakla birlikte, diğer major ve minör tükrük bezlerinde, dil kökünde ve aksesuar parotis glandında da bildirilmiştir. Semptomatik olgularda en yaygın klinik bulgu ağrısız palpabl kitledir.

Bu çalışmada nadir gözlenmesi ve diğer malign tükrük bezi tümörleriyle ortak histopatolojik özellikler içermesi nedeniyle tükrük bezinin meme analoğu sekretuar karsinomu olgusu sunuldu.

Olgu: Sağ kulak önünde iki aydır büyüme gösteren ağrısız kitle şikayetiyle kliniğe başvuran 46 yaşında erkek hastanın muayenesinde sert, fikse, lastik kıvamında kitle saptanıyor ve Manyetik Rezonans görüntülemede sağ parotis bezinde 1x1 cm ölçülerinde lobüle kontürlü, solid kitle gözleniyor. Yüzeyel parotidektomi sonrasında kitlenin makroskopik incelenmesinde 1x0.8 cm boyutlarında, ince fibröz kapsül ile çevrili, krem renkli nodül gözlendi. Histopatolojik incelemede normal tükrük bezi komşuluğunda fibröz septalarla ayrılmış, nodüler alanlar içerisinde solid, mikrokistik ve tübüler yapılar izlendi. Neoplastik doku yuvarlak-oval, ince kromatin yapısına sahip, santral nükleuslu, eosinofilik sitoplazmalı orta büyüklükteki hücrelerden oluşmaktaydı. Tübül ve kist lümenleri PAS pozitif dense multivakuollü, eozinofilik, kolloid benzeri sekret içermekteydi. Immunohistokimyasal olarak Sitokeratin-7, S-100, Mammoglobulin, EMA ve GCDFP-15 ile pozitif reaksiyon izlendi. Olguya bu bulgularla tükürük bezinin meme analoğu sekretuar karsinomu tanısı verildi.

Sonuç: Tükürük bezinin meme analoğu sekretuar karsinomu, memenin sekretuar karsinomu ile aynı histomorfolojik ve immunohistokimyasal özelliklere sahip bir tümör olup, histopatolojik ayırıcı tanıda ön planda asinik hücreli karsinom, tükrük bezinin düşük dereceli duktal karsinomu ve düşük dereceli mukoepidermoid karsinomu gibi pekçok tümör yer almaktadır. Nadir görülmesi ve olgu sayısının azlığı nedeniyle bu konuda randomize çalışmalar mevcut olmamakla birlikte, histopatolojik ayırıcı tanıda her zaman dikkate alınmalıdır.

Anahtar Kelimeler: MASC, tükrük bezinin meme analoğu sekretuar karsinomu, ETV6/NTRK3 gen füzyonu

EP-035 [Dermatopatoloji] [Özet Metin]

DERİDE MALİGN VE NADİR BİR TUZAK: EKRİN POROKARSİNOM (EP) OLGU SUNUMU

Hatice Ceren Sayar[1], *Pınar Öksüz*[2]
[1]Alsancak Nevvar Salih İşgören Devlet Hastanesi, Patoloji Ana Bilim Dalı, İzmir
[2]Ankara Bilkent Şehir Hastanesi, Patoloji Ana Bilim Dalı, Ankara

ÖZET

Giriş: Ekrin porokarsinom, ekrin ter bezlerinin intraepitelyal bileşeninden gelişen, patogenezi belirsiz, az rastlanan malign bir tümördür. Sıklıkla 60-70 yaşlarda görülür, en yaygın yerleşim yerleri bacaklar ve ayaklardır. Hem klinik hem histopatolojik özellikleri çeşitlilik gösterir. Morfolojik olarak tedavi biçimleri farklı malign epitelyal tümörle karışabileceği gibi iyi gidişli tümörlerle de karışabilmektedir. Olgumuzu, EP'nin rastlantısal olarak karşımıza çıkabileceğini hatırlatmak ve önemini vurgulamak adına sunuyoruz.

Olgu: 63 yaşında kadın hasta, saçlı deride yaklaşık 2 cm'lik şişlik nedeni ile başvurmuş, kitle parçalı halde eksize edilmiş. Makroskopik olarak kirli beyaz, kolay dağılabilir, düzensiz sınırlı bir lezyon izlendi. Mikroskopide lezyonu oluşturan hücreler eozinofilik sitoplazmalı, bazaloid görünümlü ve duktal farklılaşma oluşturan hücrelerdi. Hücreler solid adacıklar, infiltratif yapılanma ve trabeküller oluşturmaktadır. Keratin inci oluşumu, atipik mitotik figürler izlendi. Lenfovasküler (LVİ) ve perinöral invazyon (PNİ) izlenmedi. PAS boyalı preparatlarda glandüler farklılaşma alanları belirginleşmiştir. İmmünhistokimyasal (İHK)

Bulgular: CK 5/6 ve CK7 pozitif, Ber-EP4 negatiftir. Ki67 proliferasyon indeksi %20'dir. Duktal yapıların luminal kenarlarında EMA ve CEA pozitifliği vardır. AR negatiftir.Olguyu Malign Deri Eki Tümörü- Porokarsinom ile uyumlu bulgular şeklinde raporladık. Materyal parçalı gönderildiği için cerrahi sınırlarda lezyonun devam ettiğini patoloji raporunda belirttik.

Sonuç: EP, morfolojik çeşitliliği ve nadir görülmesi sebebiyle zor tanınabilir. Klinisyen ve patologların EP konusunda farkındalık sahibi olmaları önemlidir. Atipik özelliklere sahip deri biyopsilerinde muhakkak İHK'sal çalışmalar yapılmalıdır. EP tanısına öncesi Skuamöz Hücreli Karsinom ve Malign Melanom akla gelebilir. EP, derin dermisten epidermise tutulum yapar, SKK epidermisten dermise invazyon gösterir. İHK'sal olarak SKK ile EP ayrımında CD117, YAP1 ve NUT'un yararlı olduğunu gösteren yayınlar vardır. Pigmente EP'nin MM ile ayrımında da melanositik belirteçler kullanılabilir. EP ile Poroma gibi benign neoplaziler de karışabilir. LVI ve infiltratif patern dikkatle aranmalıdır.Temel tedavi metodu cerrahi eksizyondur, çoğunlukla kür sağlanır; ancak, lokal nüks riski ve bölgesel lenf nodlarına metastaz riski bildirilmiştir.

Patoloji raporunda cerrahi sınır durumu, LVİ ve PNİ durumlarını olgunun gidişatını öngörmek ve tamamlayıcı tedavileri belirlemek için belirtmek gerekir.

Anahtar Kelimeler: Ekrin tümörler, Porokarsinom, Saçlı deri

EP-036 [Dermatopatoloji] [Özet Metin]

PSEUDOKSANTOMA ELASTİKUM: OLGU SUNUMU

Orhan Semerci
Sağlık Bilimleri Üniversitesi, Trabzon Kanuni Eğitim ve Araştırma Hastanesi, Tıbbi Patoloji Anabilim Dalı, Trabzon

ÖZET

Giriş: Pseudoksantoma elastikum (PKE), elastik fiberlerin ilerleyici minerelizasyonu ile karakterize seyrek karşılaşılan genetik bir bağ doku hastalığı olup ABCC6 gen mutasyonuyla karakterizedir.

Olgu: 29 yaşında kadın hasta boynunda gözlemlediği sarı renkli kabarıklıklar nedeniyle hastanemize başvurmuş olup aynı bölgeden deri punch biyopsi alınmıştır. Biyopsi örneğinin mikroskopik incelemesinde orta-derin dermiste, normal görünümde kollajen fiberleri arasında, bazofilik dejenerasyon gösteren irregüler görünümde elastik lifler izlenmiştir. Verhoeff Van Gieson elastik boyasında kısa, kalın, kaba ve kıvrık görünümde, dejenere natürde elastik lifler belirginleşmiştir. Kalsifikasyon görülmüştür. Olgu, izlenen histomorfolojik ve histokimyasal bulguların klinik ön tanılarda belirtilen pseudoksantoma elastikumu destekler nitelikte olduğu şeklinde raporlanmıştır. Hastanın sağ el 3.webde sindaktilisi olduğu ve anne-babasının dayı hala çocukları olduğu öğrenilmiş olup özgeçmiş ve soygeçmişinde başka özellik saptanmamıştır. Olgudan yeni nesil dizileme çalışması planlanmış olup henüz sonuçlanmamıştır.

Sonuç: PKE başta deri, göz ve kardiyak sistem olmak üzere çoklu organ tutulumuyla seyreden ve özellikle vasküler tutulum gözlenen bazı olguda yaşamı tehdit edebilen bir hastalık

olup bilinen spesifik bir tedavisi yoktur. Ayırıcı tanıda benzer histomorfolojik görünüme sahip olabilen diğer antitelerin farkında olmak (topikal kalsiyum tuzu maruziyeti, uzun süreli penisilamin kullanımı vb.) ve klinik veriler eşliğinde değerlendirme yapmak önemlidir.

Anahtar Kelimeler: Pseudoksantoma, elastikum, psödoksantoma, ABCC6

EP-037 [Dermatopatoloji] [Özet Metin]

ATİPİK MELANOSİTİK NEVÜS, GENİTAL TİP: OLGU SUNUMU

Orhan Semerci[1], *Şafak Ersöz*[2]
[1]Sağlık Bilimleri Üniversitesi, Trabzon Kanuni Eğitim ve Araştırma Hastanesi, Tıbbi Patoloji Anabilim Dalı, Trabzon
[2]Karadeniz Teknik Üniversitesi, Tıp Fakültesi, Tıbbi Patoloji Anabilim Dalı, Trabzon

ÖZET

Giriş: Genital bölge yerleşimli nevüslerin önemli bir kısmında (%5-25) yapısal ve sitolojik atipi gözlenmektedir. Bu atipik lezyonlar genelde genç kadınlar ve daha nadir olarak erkeklerde görülür. Mikroskopik bulgular (intraepidermal pagetoid yayılım, melanositlerde sitolojik atipi, sitoplazmalarında tozsu pigment birikimi, mitoz vb.) melanom açısından endişe verici olabilir ve ayrıcı tanı zorluklarına yol açabilir.

Olgu: Vulva kenarında kahverengi lezyon şikayetiyle hastanemize başvuran 25 yaşındaki kadın hastanın belirtilen lezyonu eksize edilmiştir. Makroskopik incelemede 1.5x1.2x0.4 cm'lik deri biyopsi örneği üzerinde 1.1x0.8 cm ölçülerinde düzensiz sınırlı kahverengi lezyon görülmüştür. Mikroskopik incelemede genel olarak simetrik yapısını koruyan bileşik yapıda nevoid lezyon görülmüştür. Lezyonun dermoepidermal komponentinde, çevrelerinde artifisyel yarıklar bulunan diskohezif özellikte melanositlerden oluşan değişken boyutlu yuva yapıları izlenmiştir. Oldukça sınırlı alanda, lentiginöz arşitektür, transepidermal eliminasyon ve pagetoid yayılım saptanmıştır. Lezyonu oluşturan melanositler genelde geniş sitoplazmalı ve epiteloid görünümde olup sitoplazmalarında yer yer belirgin tozsu melanin pigmenti seçilmiş ve fokal atipi görülmüştür. Dermal komponentte belirgin matürasyon mevcuttur. Dermal melanositlerin yüzeyel olanlarında çok seyrek mitoz (2mm karede 2'den az) izlenmiş olmakla birlikte, derin yerleşimli ve/veya atipik mitoz saptanmamıştır. Lameller fibrozis görülmemiştir. Uygulanan immünhistokimyasal çalışmalarda, ki-67 proliferasyon indeksi oldukça düşük (%1-2) saptanmış olup, p16 ile ekspresyon kaybı ve p53 ile overekspresyon görülmemiştir. HMB-45 ile geniş alanlarda matürasyon/zonasyon görülmüştür. İzlenen morfolojik ve immünhistokimyasal bulgular, lezyonun yerleşim yeri bilgisi eşliğinde değerlendirildiğinde olgu ''atipik genital nevüs'' olarak raporlanmıştır. Hastanın takiplerinde nüks saptanmamıştır.

Sonuç: Atipik genital nevüs sıklıkla genç erişkin kadınlarda izlenen ve endişe verici histolojik özelliklerine rağmen, klinik davranışı masum olan bir lezyondur. Eksizyon tedavi edici olup çok nadir olguda lokal nüks bildirilmiştir. Bu lezyonların sahip oldukları sıra dışı mikroskopik bulguların doğru yorumlanabilmesi için nevüslerin lokalizasyonu hakkında klinik bilgi sahibi olunması şarttır. Lezyonların hassas anatomik yerleşimi göz önüne alındığında geniş eksizyon ve/veya sentinel lenf nodu örneklemesi gerektirebilecek hatalı bir malign melanom tanısından kaçınmak ve bu antitenin farkında olmak çok önemlidir.

Anahtar Kelimeler: Atipik genital nevüs, melanom, malign melanom, melanositik

EP-038 [Dermatopatoloji] [Özet Metin]

COVID-19'UN VEZİKÜLOBÜLLÖZ DERİ LEZYONLARI: İKİ OLGU

Sezen Çavdaroglu, Gamze Erkilinc, Peyker Temiz
Celal Bayar Üniversitesi, Patoloji Ana Bilim Dalı, Manisa

ÖZET

Giriş: Koronavirus Hastalığı (COVID-19) akut respiratuar sendrom koronavirus-2 (SARS-CoV-2) etkeni ile ortaya çıkan bir enfeksiyondur. COVID-19 enfeksiyonu olan hastalarda çeşitli deri bulguları gözlemlenmiştir.

Olgu: Olgu 1: Yirmi bir yaşında kadın hasta, geçirdiği COVID-19 enfeksiyonundan sonra ortaya çıkan, 3 aydır saçlı deride büllöz lezyonları bulunması nedeniyle dermatoloji polikliniğine başvuruyor. Hastanın sırtından alınan deri biopsisinde epidermiste çok sayıda intraepidermal bül yapıları, keratinositlerde balonlaşma, atipik iri nükleuslu hücreler ve diskeratotik hücreler izlendi. Epidermiste ve dermiste eozinofillerden zengin mikst yangısal hücre infiltrasyonu görüldü.

Olgu 2: Yirmi beş gündür tüm vücutta eritemli zeminde vezikülobüllöz lezyonları bulunan 54 yaşında erkek hastanın sağ ön kolundan yapılan deri biopsisinde yangı hücresi ve fibrin içeren intraepidermal akantolitik bül ve bunun komşuluğundaki epidermiste bazal tabakaları tutan akantoliz gözlenmiştir. Akantoliz alanlarında nükleer irileşme, binüklee ve atipik hücreler izlendi. Dermiste damar duvarını da tutan mikst yangısal hücre infiltrasyonu ve endotelyal belirginleşme saptandı.

Bu bulgularla her iki olgu, klinik ve laboratuvar bulguları ile korele edilerek COVID-19'a bağlı vezikülobüllöz lezyon lehine değerlendirilmiştir.

Sonuç: COVID-19'un deri bulguları viral invazyonun neden olduğu yangısal yanıt ve virüsün direkt sitopatik etkisi ile olu-

şur. Başlıca gövde ve ekstremitelerde izlenir. Hastalığın şiddetine göre makülopapüler/morbiliform, ürtikeryal, vezikülobüllöz, chilblain-like, peteşi/purpura, livedoid lezyonlar görülebilir. Yapılan çalışmalarada en sık morbiliform lezyonlar görülürken vezikülobüllöz lezyonların, tüm deri lezyonlarının %11'ini oluşturduğu bildirilmiştir. Histopatolojik bulguları ise bilinen viral enfeksiyonlara benzer; akantoliz ve keratinositlerde balonlaşma, intraepidermal vezikül, bazal vakuolizasyon, multinükleer, hiperkromatik keratinositler ve diskeratotik hücreler görülür. En sık görülen dermal vasküler lezyon; tromboze damarlar ve endotelyal hücre hasarıdır. Testi pozitif olan asemptomatik olgular sadece dermatolojik şikayetlerle başvurabilir. Deri bulgularının bilinmesi, asemptomatik bir COVID-19 hastasının erken tanıya yardımcı olabilir.

Anahtar Kelimeler: COVID-19, SARS-CoV-2, Vezikülobüllöz lezyon

EP-039 [Dermatopatoloji] [Özet Metin]

OLGU SUNUMU: KEMOTERAPİYE SEKONDER İLACA BAĞLI KUTANE AMİLOİDOZ

Refik Selim Atamanalp, Özben Yalçın
Prof. Dr. Cemil Taşcıoğlu Şehir Hastanesi Tıbbi Patoloji Kliniği, İstanbul

ÖZET

Giriş: Amiloidoz, nadir olarak görülen ve vücudun farklı organlarında ekstraselüler amiloid proteinlerinin birikimlerine bağlı meydana gelen hastalıklara verilen genel isimdir. Amiloid proteinlerinin birikerek disfonksiyona neden olduğu organlar; böbrekler, kalp, karaciğer, dalak, deri gibi organlar ve gastrointestinal sistem ve santral sinir sistemine ait organlardır. Kutane amiloidoz, amiloide bağlı başka sistem tutulumu ve başka dermatolojik hastalık olmaksızın amiloidozun cilt tutulumu olmasına verilen genel isimdir.

Olgu: Malignite öyküsü bulunan, kemoterapi almış olan ve gövdesinde özellikle kemoterapi kürleri sonrası dikkat çeken milimetrik boyutta çok sayıda maküler yapıda kaşıntılı cilt lezyonları ile hastanemiz Dermatoloji Kliniği'ne başvuran 73 yaş kadın hastaya yapılan dermoskopik muayene sonucunda hastada ilaç erüpsiyonu ve skabiyez ön tanıları düşünülmüştür ve hastaya punch biyopsi işlemi uygulanmıştır.

Lezyonun hematoksilen eozin örneklerinin mikroskobik incelemesinde papiller dermiste ekstraselüler lokalizasyonlarda fokal alanlarda yerleşim gösteren eozinofilik görünümde anormal fibriller konfigürasyonda amorf madde birikimleri dikkati çekmiştir. Kemoterapi sonrası lezyonlarında şiddetlenme görülen hastanın örneklerinden ek histokimyasal çalışmalar istenmiştir. Biyopsiye, histokimyasal olarak Congo Red ve Kristal Viyole çalışmaları uygulanmıştır. Congo Red boyası ile madde birikimi olabileceği düşünülen alanlarda kırmızı-somon renkli boyanma izlenmiştir ve bu alanlarda polarize ışıkta yeşil renkli refle dikkati çekmiştir. Kristal viyole ile de bu alanlarda pozitiflik mevcuttur. Mikroskobik ve histokimyasal çalışmalar sonucunda lezyon tanısı tarafımızca hastada başka sistem tutulumu ve dermatolojik hastalık olmaması üzerine kutane amiloidoz olarak değerlendirilmiştir. Hastanın öyküsünde yer alan malignite ve maligniteye bağlı kullanılan kemoterapötik ilaçlar doğrultusunda kutane amiloidozun bu ilaçlara bağlı olarak gelişmiş olabileceği düşünülmüştür.

Sonuç: Kutane amiloidoz, nadir olarak görülen ve ciltte ekstraselüler amiloid proteinlerinin birikimlerine bağlı meydana gelen klinik durumdur. Hastanemiz Dermatoloji Kliniği'ne başvuran ve punch biyopsi örneği kliniğimizce mikroskobik ve histokimyasal olarak incelenen 73 yaş kadın hastanın tanısı hastanın malignite ve kemoterapi öyküsü göz önünde bulundurularak ilaca bağlı kutane amiloidoz olarak yorumlanmıştır. Bu olguyu sunmamızın nedeni, kutane amiloidozun nadir karşılaşılan klinik bir durum olması ve kemoterapi sonrası ortaya çıkmasıdır.

Anahtar Kelimeler: Amiloidoz, kemoterapi, kutane, malignite

EP-040 [Dermatopatoloji] [Özet Metin]

GRANÜLAMATÖZ DERMATİT - KUTANÖZ LEİSHMANİASİS; OLGU SUNUMU

İlayda Eraslan[1], Sumeyye Ekmekci[1], Selen Zengin[2], Ülkü Küçük[1], Birsen Gizem Özamrak[1]
[1]S.B.Ü İzmir Tepecik Eğitim ve Araştırma Hastanesi Tıbbi Patoloji, İzmir
[2]İzmir Bornova türkan Özilhan Devlet Hastanesi, Tıbbi Patoloji Ana Bilim Dalı, İzmir

ÖZET

Giriş: Leishmaniasis; enfekte tatarcıkların deriden kan emerken bulaştırdıkları Leishmania türlerinin memeli konaklarda oluşturdukları bir protozoal hastalık grubudur. Hastalık kutanöz (şark çıbanı), mukokutanöz ve viseral olmak üzere üç şekilde görülür. Kutanöz Leishmaniasis kronik, kendi kendini sınırlayan nodülo-ülseratif ya da iyi sınırlı eritamatöz lezyonlar ile giden granülamatöz deri hastalığıdır.

Dünyada, yılda 1.5 milyondan fazla şark çıbanı olgusu ortaya çıkmaktadır. Türkiyede güneydoğu ve doğu bölgelerinde sık görülür ve sıklığı giderek artmaktadır. Burada Kutanöz Leishmaniasis olgusu sunulmaktadır.

Olgu: 80 yaşında kadın hasta, burun kenarında kızarıklık ve giderek kızarıklığın boyutunun artması şikayeti ile başvurdu. Rutin biyokimya testleri, hemogram ve sedimentasyonu normal değerlerdeydi. Klinik ön tanı olarak Lenfoma Kutis, Erizipel ve Kutanöz Lupus ön tanıları ile lezyondan insizyonel biyopsi alındı. Makroskopik olarak 5x3x3 mm boyutta gri renkli düzensiz sınırlı deri- deri altı dokusu izlendi. Biyopsinin histopatolojik değerlendirilmesinde, epidermiste

hafif spongioz dışında özellik izlenmemiş olup yüzeyel dermiste non- kazaifiye granülamatöz inflamasyon görülmüştür (Resim 1). Dermiste epiteloid granülomlar, lenfositler, plazma hücreleri, multinükleer dev hücreler ve makrofajlar mevcuttu. Makrofajların içerisinde ve ekstrasellüler yerleşimli noktasal bazofilik amastigotların varlığı dikkati çekti (Resim 2). Bu yapılar Giemsa boyası ile pozitifti (Resim 3). Olgu 'Kutanöz Leishmaniasis' olarak raporlandı.

Sonuç: Kutanöz Leishmaniasis; klinik ve histolojik olarak çoğu zaman tanınır. Klinik lezyon, organizmanın yapısı, tipi, konağın immunitesi gibi çeşitli faktörlere bağlıdır. Histolojik olarak, diffüz, nodüler infiltrat, derin ve yüzeyel dermiste epiteloid hücre granülomlar ile birliktedir. Granülom çevresinde langhans tipi dev hücreler, epiteloid histiositler, lenfositler, plazma hücreleri mevcuttur. Santralinde nekroz nadirdir. Histolojik olarak ayırıcı tanısında, lupus vulgaris, lepra, akne rozasea, sarkoidozis bulunmaktadır. Granülomatöz infiltratta organizmalar az bulunduğunda veya lezyon bazen atipik görünüme sahip olduğunda tanı güçlüğü yaşanabilmektedir. Özellikle endemik bölgelerde, kutanöz leishmaniasis ayırıcı tanıda akla getirilmesi gereken protozoal hastalıklardandır.

Anahtar Kelimeler: Granülomatöz dermatit, kutanöz leishmanasis, şark çıbanı

EP-041 [Dermatopatoloji] [Özet Metin]

DOWN SENDROMLU HASTADA NORVEÇ UYUZU: KRUTLU SKABİES

Gözde Arslan, Hamide Sayar
Mersin Üniversitesi, Patoloji Ana Bilim Dalı, Mersin

ÖZET

Giriş: Skabies, Sarcoptes scabiei parazitinin neden olduğu, deride tüneller, eritematöz püstüller, veziküller, krut ve ekskoriyasyonlar gibi bir çok farklı lezyon ile karakterli bir infestasyondur. Klinik olarak kaşıntı ile seyreden birçok hastalık ile karışabilir. Krutlu skabies ise immünsuprese, yaşlı, engelli veya öz bakımı iyi olmayan bazı kişilerde görülebilen nadir ve ciddi bir uyuz türüdür. Klinik olarak hiperkeratotik krutlar halinde kendini gösterir.

Olgu: 15 gündür el 5. parmak distalinde kabuklu lezyonu olan Down Sendromlu 34 yaşında kadın hasta merkezimizde ortopedi kliniğine başvurmuştur. Ortopedi kliniği tarafından lezyonun eksizyonel biyopsisi yapılmıştır. Tırhnak yatağından gönderilen materyal örneklendikten sonra yapılan kesitlerde biyopsinin tamamen hiperkeratozisten oluştuğu görülmüş ve hiperkeratotik krut içerisinde yoğun bir şekilde yerleşen skabiese ait yumurta, kabuk, feçes ve sarkopt yapıları izlenmiştir.

Sonuç: Krutlu skabies ilk olarak 1848'de Norveçli lepra hastalarında tanımlandığı için *Norveç uyuzu* adını da almıştır. Krutlu skabiesteki krutlar en çok avuç içi ve ayak tabanlarında, ekstansör yüzeylerde ve tırnak altında görülür. Krutlu uyuzla ilişkili HIV, HTLV-I, T-hücreli lenfoma ve lösemi ve immünsupresyon gibi bir dizi predispozan durum vardır. Sistemik lupus eritematozus, romatoid artrit, diyabet, yetersiz beslenme, zeka geriliği, Down sendromu ve çeşitli nöropatilerin de ilişkili olduğu bulunmuştur. Normal skabiesten daha bulaşıcı özelliğe sahiptir. Klasik skabies tedavilerine dirençli olabilirler, ek olarak hiperkeratoz tedavisi gerekebilir, salisilik asit ve üre gibi keratolitik ajanlar veya sıcak banyoda ıslatma kullanılmalıdır. Bu yöntem sarkopt yükünü azaltabilir ve ayrıca topikal uyuz öldürücü ajanların etkinliğini artırabilir.

Anahtar Kelimeler: Norveç uyuzu, skabies, krutlu skabies, kabuklu skabies

EP-042 [Dermatopatoloji] [Özet Metin]

ENDEMİK OLMAYAN BİR BÖLGEDE KUTANÖZ LEISHMANIASIS'İN TANI ZORLUKLARI VE KLİNİK/ HİSTOPATOLOJİK ÖZELLİKLERİ: OLGU SUNUMU

Neslihan Kaya Terzi
Çanakkale Onsekiz Mart Üniversitesi Tıp Fakültesi Hastanesi, Tıbbi Patoloji Anabilim Dalı, Çanakkale

ÖZET

Giriş: Kutanöz leishmaniasis (KL) klinik ve histopatolojik olarak tüm dermatoz türlerini taklit edebildiğinden ayırt edilmesi zor bir lezyondur. Bu benzerlik bazen yanlış tanıya yol açarak uygunsuz tedavi ve morbidite ile sonuçlanabilmektedir. Sarkoidoz, derin mikoz, bazal ve skuamöz hücreli karsinom, kutanöz lenfoma veya psödolenfoma benzeri lezyonların ayırıcı tanıda göz önünde bulundurulması gerekmektedir (1).

Olgu: Bu olgu sunumunda, daha önce sağlıklı olan ve altı aydır alt ekstremitelerini etkileyen inatçı enflamatuar deri lezyonları ile başvuran 25 yaşındaki bir erkek hastada gözlenen klinik bulgular ve patolojik özellikler kapsamlı bir şekilde anlatılmaktadır. Hasta Çanakkale ilinde (endemik olmayan bölge) yaşadığından ve seyahat öyküsü olmadığından, dermatologlar dermoskopik inceleme ve klinik öykü ile başlangıçta kutanöz sarkoidoz, mikobakteriyel/fungal enfeksiyon ve kutanöz lenfoma gibi çeşitli ayırıcı tanıları düşünmüşlerdir. Hastadan deri punch biyopsi yapıldı ve histopatolojik inceleme ile, dermis içinde esas olarak plazma hücreleri, histiyositler ve eozinofillerin eşlik ettiği lenfositlerden zengin inflamatuar bir infiltratrasyon dikkati çekmiştir. Epidermiste özellik izlenmemiştir. Histokimyasal Giemsa boyama ve immünohistokimyasal CD117 antikoru ile, histiyosit varlığına ve intrasitoplazmik amastigotların varlığına dair pozitif kanıtlar sağlanmıştır. Mevcut bulgularla olguya kutanöz leishmenia tanısı verilmiştir.

Sonuç: Kutanöz leishmaniasis'in (KL) çok sayıda enfeksiyöz ve malign hastalıkla potansiyel klinik benzerliği göz önüne alındığında, endemik olmayan bölgelerde kesin tanıya ulaşmak önemli zorluklar oluşturabilmektedir (1). KL'yi klinik ve histolojik benzerlerinden ayırmak için yayma analizi, histopatolojik inceleme, kültür teknikleri ve polimeraz zincir reaksiyonu (PCR) dahil olmak üzere bir dizi tanı yöntemi önemli rol oynamaktadır (2). Söz konusu vakada, doğru tanıyı koymak için histopatolojik incelemeye ek olarak histokimyasal ve immünohistokimyasal belirteçler kullanılmıştır. Bu tamamlayıcı tanı araçlarının kullanılmasıyla KL'nin doğru tanısı konmuş, uygun yönetim ve tedavi kararları kolaylaştırılmıştır.

Anahtar Kelimeler: Leishmaniasis, deri, patoloji, giemsa, CD117

EP-043 [Dermatopatoloji] [Özet Metin]

67 YAŞINDA BİR ERKEKTE NADİR GÖRÜLEN BİR KROMOBLASTOMİKOZ OLGUSU

Neslihan Kaya Terzi
Çanakkale Onsekiz Mart Üniversitesi Tıp Fakültesi Hastanesi, Tıbbi Patoloji Anabilim Dalı, Çanakkale

ÖZET

Giriş: Kromoblastomikoz (KBM), transkutanöz travma bölgesinde gelişen kronik kutanöz ve subkutanöz lezyonlardan oluşan bir implantasyon mikozudur (1). Kronik inatçı enfeksiyonlara yol açabilmektedir Fonsecaea cinsinin türleri KBM'nin en yaygın etiyolojik ajanıdır ve ilişkili dört tür içerir: F. ped rosoi, F. monophora, F. nubica ve F. pugnacious (2,3). Deri içinde kahverengi pigmentli fungal ajanlar olarak histopatolojik olarak tespit edilebilmektedir (1).

Olgu: 67 yaşında erkek hasta sol el sırtı deri üzerinde bir yıldır yavaş ilerleyen beyaz/sarı renkli nodüler lezyon ile hastaneye başvurdu. Dermatolojik muayenede enfeksiyöz dermatitler düşünülerek deriden 4mm'lik punch biyopsi yapıldı. Hematoksilen eozin kesitlerle histopatolojik incelemelerde epidermis içinde bol nötrofil içeren intrakorneal apse oluşumları ve bu apse odakları arasında yer alan kahverengi, dairesel yapılar tespit edildi. Dermis içinde, dermoepidermal bileşke boyunca nötrofiller, eozinofiller, lenfositler, histiyositler ve plazma hücrelerinden oluşan yoğun, bant benzeri bir inflamatuar infiltrat gözlendi. Bu infiltrat içinde epidermiste gözlenenlere benzer kahverengi dairesel yapılar tespit edildi (1). Histopatolojik incelemelerde saptanan kahverengi dairesel yapıların sklerotik cisim olabileceği düşünüldü. Eş zamanlı yapılan mikrobiyolojik incelemelerde Sabouraud agar kültüründe "Fonsecaea monophora" üremesi görüldü. Histopatolojik incelemeler ve mikrobiyolojik verilerle birlikte olguya kromoblastomikoz tanısı verildi.

Sonuç: Kromoblastomikoz tanısını takiben, hastaya uzun süreli oral itrakonazol tedavisi uygulandı ve olumlu bir terapötik yanıt elde edildi (4,5).

Anahtar Kelimeler: Kromoblastomikozis, sklerotik body, enfeksiyöz dermatit, patoloji, mikrobiyoloji

EP-044 [Dermatopatoloji] [Özet Metin]

DİFFERENTIAL DIAGNOSTİC CHALLENGES IN A CASE OF MALIGNANT PROLIFERATİNG PILAR TUMOR

Neslihan Kaya Terzi
Çanakkale Onsekiz Mart University, Faculty of Medicine Hospital, Department of Medical Pathology, Çanakkale, Turkey

ABSTRACT

Objective: Proliferative pilar tumors, called trichilemmal tumors, are rare neoplasms arising from the outer root sheath of hair follicles and their differential diagnosis can be difficult.

Case: A 73-year-old male patient was admitted to the hospital due to the presence of a hyperemic and firm mass located in the submental region, which had exhibited growth over a period of 6 months. Ultrasound examination of the neck revealed a 6x6 cm mass displaying partial invasion of the surrounding area, without any evident association with the salivary gland. Subsequently, the mass was surgically excised. Macroscopic evaluation of the excised specimen revealed a subcutaneous, myxoid mass with a yellow-cream coloration. Microscopic evaluation of the mass samples revealed a multilobular atypical squamous tumor occupying the mid and deep dermal layers. Within the tumor, multiple regions exhibited trichilemmal keratinization, and focal matrical differentiation characterized by the presence of ghost cells. The tumor cells exhibited a basaloid pattern and were accompanied by clear cells. Cytologically, significant atypia was observed, and large areas of en masse necrosis were evident. Considering the presence of clear cells, the differential diagnosis encompassed clear cell squamous cell carcinoma, clear cell renal cell carcinoma, malignant proliferating pilar tumor, and sebaceous carcinoma. Immunohistochemical investigations were conducted to aid in the differentiation, revealing positive staining for EMA, CD10, Calretinin, while no staining was observed for CK7, P63, S100, Sox10, Berep4, PAX8, Androgen receptor, and RCC. Additionally, no positive staining was detected using histochemical dPAS and mucin stains. Based on these findings, the case was conclusively diagnosed as malignant proliferating pilar tumor. Treatment was completed with radiotherapy and no recurrence/residual lesion was observed in the follow-up.

Result: Histopathologic scrutiny of skin lesions exhibiting clear cells or mucoid cells necessitates cautious discrimination. It is crucial to consider the potentiality of metastasis before establishing a diagnosis of a primary tumor.

Keywords: Proliferating pilar tumor, diagnostic challenges, immunohistochemistry

EP-045 [Dermatopatoloji] [Özet Metin]

İNKONTİNENTİA PİGMENTİ (BLOCH SULZBERGER SENDROMU)

Elif Aybala Şibal, Şafak Ersoz
Karadeniz Teknik Üniversitesi, Tıbbi Patoloji Anabilim Dalı, Trabzon

ÖZET

Giriş: İnkontinentia pigmenti (IP) X'e bağlı dominant kalıtılan, yaklaşık 1:40.000 doğumda; nadir görülen genetik geçişli bir hastalıktır. Hastalığın hücresel sağkalım, inflamasyon ve immünite ile ilgili genleri aktive eden NEMO (nükleer faktör-kappa B esansiyel modülatörü) olarak bilinen proteini kodlayan, IKBKG genindeki mutasyondan kaynaklandığı bilinmektedir. Hastalık erkeklerde fatal olduğundan, olguların %95 'i kız çocuklarıdır. Sistemik bir hastalık olan IP, ektodermik ve mezodermik orijinli deri, saç, diş, göz ve santral sinir sistemi dokularını etkiler.

Olgu: 6 günlük kız bebeğin vücudunda oluşan su kabarcıkları ve döküntüler nedeniyle, KTÜ Farabi Hastanesi Deri Ve Zührevi Hastalıklar Anabilim Dalı'na yönlendirilmiştir. Hastanın ekstremitelerinde Blaschko çizgilerini takip eden veziküloblöz döküntüler ve yaygın deskuamasyon tespit edilmiş, lezyonlarından punch biyopsi yapılmıştır. Tarafımıza gönderilen üzerinde 0.3 cm çapında deri elipsi bulunan, 0.6 cm kalınlığındaki doku örneğinin mikroskopik incelemesinde epidermiste hiperkeratoz, subkorneal püstül oluşumları, eozinofilik spongiozis, bazal tabakada vakuolar dejenerasyon; üst dermiste perivasküler alanlarda yoğunlaşan eozinofil lökositlerin katıldığı kronik ağırlıklı iltihabi hücre infiltrasyonu izlenmiştir. Bulgular inkontinentia pigmentinin veziküler evresi ile uyumlu olarak rapor edilmiştir.

Sonuç: İnkontinentia pigmenti vakalarının deri bulguları hastaların çoğunda doğumda mevcuttur ya da yaşamın ilk 2 haftası içerisinde ortaya çıkar. Deri lezyonları dört aşamada seyreder ve her aşamada Blaschko çizgilerini takip eder. Mikroskopik incelemede veziküler aşamada; eozinofilik spongiozis, nadiren diskeratotik hücre kümeleri, dermiste belirgin sayıda eozinofil içeren kronik inflamasyon, hiperkeratotik aşamada; hiperkeratoz, akantoz, papillamatoz, hiperpigmente aşamada; epidermiste bazal hücre dejenerasyonu, dermiste çok sayıda melonofaj ve belirgin pigment inkontinansı, hipopigmente aşamada; epidermal atrofi ve adenksiyal kayıp izlenebilmektedir. Hastalık eozinofilik spongiozis yapan pemfigoid gestasyones, lineer IgA birikimi, büllöz pemfigoid ve pemfigus gibi veziküloblöz lezyonlarla seyreden diğer hastalıklarla karışabilir. Ancak bu hastalıkların aksine inkontinentia pigmentide direkt immünfloresan incelemede birikim izlenmemektedir. Kesin ayırıcı tanı klinik korelasyon, genetik inceleme ve direkt immünfloresan yardımıyla yapılabilir.

Anahtar Kelimeler: Genetik Hastalık, genodermatoz, inkontinentia pigmenti

EP-046 [Dermatopatoloji] [Özet Metin]

PRİMER KUTANÖZ ANAPLASTİK BÜYÜK HÜCRELİ LENFOMA OLGUSU

Funda Kuş Bozkurt[1], Özgür Çinpolat[2]
[1]Şehitkamil Devlet Hastanesi, Tıbbi Patoloji Kliniği, Gaziantep
[2]Şehitkamil Devlet Hastanesi, Genel Cerrahi Kliniği, Gaziantep

ÖZET

Giriş: Primer kutanöz anaplastik büyük hücreli lenfoma (ABHL) derinin CD30+ lenfoproliferatif hastalığıdır ve primer kutanöz lenfomaların yaklaşık %25-30'unu oluşturur. Tanı anında sistemik tutulum olmadan, yalnızca deri lezyonları ile prezente olurlar. Genellikle soliter, kırmızı-kahverenkli plak veya nodüllerle karakterizedir. Neoplastik hücrelerin %75'inden fazlasında saptanan CD30 ekspresyonu tanımlayıcıdır.

Olgu: 61 yaşında erkek hasta sağ kol ön yüz yerleşimli, iki adet ülseronodüler kitle nedeniyle Genel cerrahi polikliniğine başvurdu ve eksizyonel biyopsi yapıldı. Üzerinde 5x3 cm boyutlarında cilt elipsi bulunan, 2 cm derinliğindeki eksizyon materyalinin kesit yüzü krem beyaz renkli, solid özellikte, nodüler yapıda saptandı. Histolojik kesitlerde tüm dermisi dolduran ve subkutan yağ dokuya uzanım gösteren, tabakalar halinde dağılmış, iri pleomorfik nükleuslu, belirgin nükleollü atipik hücrelerden oluşan lezyon izlendi. Sık mitoz ve apoptotik debri dikkati çekti. İmmünohistokimyasal çalışma sonucunda atipik hücrelerde CD30 ile yaygın (>%75) kuvvetli membranöz ve sitoplazmik boyanma, CD4 ile yaygın kuvvetli sitoplazmik boyanma saptandı. CD3 ile atipik hücrelerin bir kısmında sitoplazmik boyanma izlenirken; CD20, CD10, Pansitokeratin, HMB45, S100, EMA ile boyanma görülmedi. Mevcut bulgular ABHL ile uyumlu bulundu ve sistemik tarama önerildi. Sistemik bulgu yokluğunda olgunun primer kutanöz ABHL yönünde değerlendirilmesi gerektiği raporda vurgulandı. Hastanın daha sonra dış merkezde yapılan tetkiklerinde flow sitometrisinde özellik saptanmadı. Kemik iliği biyopsisinde atipik hücre görülmedi.

Sonuç: Primer kutanöz ABHL'lar sıklıkla zorlu bir teşhis ve yönetim sorunu oluşturur. Ayırıcı tanısında lenfomatoid

papülozis, sistemik ABHL, transforme mikozis fungoides, reaktif lenfoid hiperplazi yer alır. Lenfomatoid papülozis lezyonları daha küçük, genellikle spontan regrese olan lezyonlardır. CD30+ hücre oranı daha azdır. Sistemik ABHL ve transforme mikozis fungoides teşhisinde klinik öykü oldukça önemlidir. Transforme mikozis fungoideste hastalar uzun süredir devam eden klasik mikozis fungoides semptomları ile başvururlar. Klinik öyküye ek olarak GATA3'ün kuvvetli ekspresyonu mikozis fungoidesi, ALK ve EMA ekspresyonu ise sistemik ABHL'yi destekleyen bulgulardandır. Bu nedenle primer kutanöz ABHL teşhisinde detaylı morfolojik ve immünohistokimyasal inceleme ile birlikte, klinik ve moleküler verilerin korelasyonu oldukça önemlidir.

Anahtar Kelimeler: Anaplastik büyük hücreli lenfoma, CD30 pozitif, Lenfoproliferatif hastalık, Primer kutanöz

EP-047 [Dermatopatoloji] [Özet Metin]

KUTANÖZ SİFİLİZ: OLGU SUNUMU

Elif Aydın, Gamze Erkılınç, Peyker Temiz
Manisa Celal Bayar Üniversitesi Tıp Fakültesi, Tıbbı Patoloji Anabilim Dalı, Manisa

ÖZET

Giriş: Sifiliz, cinsel temas yanı sıra transplasental, kan transfüzyonu aracılığıyla geçiş gösteren, sistemik tutulum yapabilen, enfeksiyöz bir hastalıktır. Treponema pallidum cinsi spiroketlerin etken olduğu sifiliz; primer (şankr), sekonder (dissemine sifiliz), latent, tersiyer evrelerinde farklı klinik ve mikroskopik bulgular ile karşımıza çıkabilir. Hastalığın evresine göre birçok farklı lezyonu taklit edebileceğinden 'büyük taklitçi' olarak bilinir. Tanıda mikroskopik bulguların serolojik ve klinik bulgular ile korelasyon önemlidir. Kutanöz lezyonların izlendiği sekonder sifiliz olgularında sıklıkla ilaç erüpsiyonu, mikozis fungoides (MF), liken planus ve psöriazis ayırıcı tanıya girmektedir. Latent evre sifiliz olgularında ise diğer granülomatöz hastalıklardan ayrım gerekebilir. Son yıllarda görülme sıklığı artan sifiliz olgularından deri biyopsisi ile tanı almış iki örnek sunulmuştur.

Olgu:

Olgu 1: Sağ ön kolda 2 aydır bulunan ağrılı, kırmızı-kahverenkli kitle nedeniyle dermatoloji polikliniğine başvuran 40 yaşında erkek hastaya ilaç erüpsiyonu, mikozis fungoides ve sifiliz ön tanıları ile deri biyopsisi yapılmıştır. Mikroskobik incelemede, ortokeratoz, epidermiste hafif spongioz, dermiste perivasküler ve interstisiyel dağılım gösteren, çok sayıda plazma hücrelerinin ve histiyositlerin gözlendiği inflamasyon dikkati çekmiştir.

Olgu 2: Gövde, kollar ve palmoplantar bölgede 4 aydır bulunan kahverengi, hafif skuamlı papüller ve perianal beyaz-kahve papüller saptanan 43 yaşındaki kadın hastadan, lenfomatoid papülozis, generalize liken ve sfiliz ön tanıları ile sırt derisi biyopsisi gönderilmiştir. Mikroskopik olarak yüzeyde ortokeratoz, epidermiste yer yer spongioz ve bazal vokualizasyon görülmüştür. Dermiste tam gelişmemiş granülom yapıları yanı sıra plazma hücresinden zengin, arada multinükleer dev hücreler içeren yangısal infiltrat saptanmıştır. Her iki olgu histopatolojik özellikleri ve VDRL pozitifliği sonucunda sifiliz tanısı almıştır.

Sonuç: Sifiliz farklı evre ve histopatolojik bulgular ile karşımıza çıkan bir hastalık olduğu için dermatopatoloji rutininde birçok dermatozun ayırıcı tanısında akla getirilmesi gereken bir hastalıktır. Rutin pratikte Treponema pallidum spiroketlerini identifiye etmek her zaman mümkün olamayacağı için klinik ön tanıda yer almasa bile yoğun dermal plazma hücre infiltrasyonu, likenoid yangıya eşlik eden granülom yapılarının izlendiği durumlarda sifiliz mutlaka düşünülmelidir.

Anahtar Kelimeler: Kutanöz sifiliz, sekonder sifiliz, VLDR

EP-048 [Dermatopatoloji] [Özet Metin]

TRİKOBLASTİK KARSİNOM: NADİR BİR OLGU

Mehmet Alper Yener, Melin Ozgun Gecer, Büşra Coşanay Tekden, Zuhal Gucin
Bezmialem Üniversitesi, Tıbbi Patoloji Ana Bilim Dalı, İstanbul

ÖZET

Giriş: Trikoblastik Karsinom nadir görülen ve kıl folikülünden gelişen bir malign deri eki tümörüdür. Genellikle baş boyun bölgesinde görülür ve ortalama görülme yaşı 65'tir. Mikroskopik olarak dermis yerleşimli epidermisle ilişkisiz, bazaloid hücrelerden oluşan düzensiz lobül ve nestler oluşturan multinodüler bir tümördür. Bazal hücreli karsinomdan ayrımı önemlidir çünkü daha agresif ve invaziv seyredebilir. Benign deri eki tömörleri olan trikoblastom ve trikoepitelyomadan geliştiği yönünde görüşler vardır fakat patogenezi tam olarak anlaşılamamıştır.

Olgu: 63 yaşında erkek hasta burnunda mevcut 2.5x1.6 cm ölçülerinde büyüme ve kanama şikâyetlerine sebep olan multinodüler kitle nedeniyle kliniğimize başvurdu. Mikroskobik incelemede; dermiste, epidermisle ilişkisi izlenmeyen irregüler lobüller, nestler ve kribriform yapılar oluşturan yer yer palizadlanan bazaloid epitelyal hücreler, bu hücrelerde artmış mitoz ve apopitotik cisimcikler, keratin kistleri, arada fibroid stroma, fibroblastik aktivite artışı, papiller mezenkimal body benzeri oluşumlar, kalsifikasyon görülmüştür. Olgu 'Trikoblastik Karsinom' olarak rapor edildi ve geniş eksizyon önerildi. Hastanın hikayesinde 10 yıl önce skalpte dış merkezde yapılan biyopsi sonucu silindrom olarak raporlanan bir eksizyonu mevcuttur.

Sonuç: Trikoblastik Karsinom, en sık görülen deri tümörü olan bazal hücreli karsinom ile histolojik, morfolojik ve immünohistokimyasal açıdan benzerlikler göstermesi açısından ayırıcı tanıda önemlidir. Agresif davranışına rağmen trikoblastik karsinomun tedavisi konusunda fikir birliği mevcut değildir. Trikoblastom ve silendrom gibi benign deri eki tümörlerinin trikoblastik karsinoma dönüşebileceği akılda tutulmalı ve takip edilmelidir.

Anahtar Kelimeler: Deri eki, karsinom, trikoblastik

EP-049 [Dermatopatoloji] [Özet Metin]

KOLLİZYON DERİ LEZYONU; SEBOREİK KERATOZ İLE BİRLİKTE ORTAYA ÇIKAN KUTANÖZ AMİLOİDOZ-NADİR BİR VAKA

Neslihan Kaya Terzi
Çanakkale Onsekiz Mart Üniversitesi Hastanesi, Tıp Fakültesi, Tıbbi Patoloji Anabilim Dalı, Çanakkale

ÖZET

Giriş: Kollüzyon lezyon, aynı zamanda farklı hücre popülasyonlarından köken alan iki veya daha fazla lezyonun ya da neoplazinin aynı anatomik bölgede oluşmasıdır (1). Benign/benign, benign/malign ve ayrıca malign/malign birliktelikler de dahil olmak üzere birçok farklı deri tümörü bir kollüzyon lezyonun parçası olabilir (2). Bazı yazarlar, her iki oluşum arasındaki olası ilişkiyi tanımlamak için bileşik tümör teriminin daha doğru olduğuna inanmaktadır. Deri kollüzyon tümör ve lezyonlarının klinik açıdan tanınması zordur. Çoğu daha benign olup genellikle fark edilmez ve tanınmazlar (2). Seboreik keratoz ve kutanöz amiloidozun da kollüzyon lezyon olarak birlikte ortaya çıkabileceği literatürde nadir de olsa tanımlanmıştır.

Olgu: 71 yaşında erkek hasta sırtta 1 yıldır var olan, son zamanlarda büyüme gösteren, hiperpigmente, ortası düzensiz görünümde, koyu renk sınıra sahip lezyon ile hastaneye başvurdu. Dermoskopik incelemeler sonucunda ayırıcı tanıda hiperkeratotik seboreik keratoz, iyi diferansiye skuamöz hücreli karsinom, aktinik keratoz ön tanıları ile 4 mm'lik deri punch biyopsi yapıldı. Histopatolojik incelemelerde Hematoksilen&eozin ile boyalı preparatlarda epidermal hiperplazi, hiperkeratoz, bazal tabakada pigment artışı ve papiller dermiste aselüler madde dikkati çekmiştir. Epidermisteki patolojik değişiklikler ile seboreik keratoz tanısı verildi. Pappiller dermisteki maddenin amiloid olma ihtimali düşünülerek histokimyasal Kongo kırmızısı ve Kristal viyole boyaları uygulandı. Kongo kırmızısı ile papiller dermiste açık turuncu-kırmızı renkte pozitif boyanma izlendi ve polarize ışık yeşil birefrejans saptandı. Kristal viyole boyası ile de aynı alanda morumsu renkte pozitif boyanma saptandı. Mevcut bulgular ile olguya pigmente seboreik keratoz ve kutanöz amiloidoz tanısı verildi.

Sonuç: Deride kollüzyon tümörleri son zamanlarda bir bölgede benign veya malign multipl deri tümörleri olarak tanımlanmıştır (4). Seboreik keratoz ve amiloidoz birlikteliği kollizyon lezyon olarak literatürde nadir de olsa yer almaktadır (3). Deri biyopsilerinin histopatolojik incelemelerinde epidermis içinde lezyon saptandığı anda vakanın incelemesi bırakılmamalı, mutlaka dermis ve biyopside mevcut ise subkutan dokular dikkatle incelenmelidir.

Anahtar Kelimeler: Kollizyon lezyon, seboreik keratoz, amiloidoz

EP-050 [Dermatopatoloji] [Özet Metin]

NADİR BİR OLGU: FASYAL KUTANÖZ MİYAZİS SİNEK LARVASI

Buse Akı, Özben Yalçın
Prof. Dr. Cemil Taşçıoğlu Şehir Hastanesi, Tıbbi Patoloji Bölümü, İstanbul

ÖZET

Giriş: Miyazis canlı dokuların sinek larvası ile istilası anlamına gelen Yunanca ''Myia'' kelimesinden türetilmiş bir terimdir. Miyazis parazitolojik ve klinik olarak mikroorganizmanın konak ile ilişkisi, yerleşim yeri gibi farklı özelliklere göre sınıflandırılabilir. Parazit tarafından depo edilen yumurtalar larvaya dönüşür, böylece parazit daha derin dokulara penetre olup zamanla dokuda daha çok hasara neden olabilir. Bu nadir durum genelde gelişmemiş ülkelerde, sıcak iklim bölgelerinde görülmekte olup ileri yaş, medikal komorbiditeler, düşük sosyoekonomik düzey, kötü hijyen ve alkolizm gibi durumlarla ilişkilidir. Tanı larvanın dokuda histopatolojik olarak gösterilmesi ile koyulabilir.

Olgu: 43 yaşında kadın hasta 2 aydır var olan alın bölgesinden skalpe doğru uzanan eritematöz atrofik lineer plak benzeri lezyon nedeniyle dermatoloji bölümüne başvurdu ve lezyondan punch biyopsi alındı. Histopatolojik incelemede yapılan ince seri kesitlerde yüzeyel dermiste yerleşmiş eozinofilik dış kütikülü bulunan miyazis sinek larva yapısı görüldü. Parazitin etrafında lenfosit ve histiositten zengin yoğun inflamatuar hücre infiltrasyonu görüldü. Bu hücrelerin arasında nadir multinükleer dev hücreler ve mast hücreleri de yer almaktaydı.

Sonuç: Miyazis klinik olarak nadir bir durumdur. Özellikle hastanın seyahat öyküsü sorgulanmalıdır. Olgumuzda ise seyahat öyküsü yoktu, hastanın özbakımı iyiydi ve hastanın eşlik eden komorbiditesi yoktu. Yapılan seri kesitlerin yalnızca birkaçında paraziti saptayabildik. Bu nedenle patologlar miyazisten şüphelendiklerinde ince seri kesitler ile olguyu incelemedirler. Olguyu nadir görülmesi sebebiyle sunmaktayız.

Anahtar Kelimeler: Miyazis, larva, kutanöz.

EP-051 [Dermatopatoloji] [Özet Metin]

MİKOZİS FUNGOİDES TANILI VAKADA SEKONDER LOKALİZE KUTANÖZ AMİLOİDOZ

Esra Aydemir, Ebru Zemheri
Sağlık Bilimleri Üniversitesi Ümraniye Eğitim ve Araştırma Hastanesi, Tıbbi Patoloji Anabilim Dalı, İstanbul

ÖZET

Giriş: Sekonder lokalize kutanöz amiloidoz, çeşitli inflamatuar cilt hastalıklarında ve epitelyal cilt tümörlerinde ortaya çıkan histopatolojik bir bulgudur. Genellikle klinik olarak belirgin bulgu oluşturmaz. Mikozis fungoidesler ile ilişkili sekonder kutanöz amiloidoz vakaları ise oldukça nadirdir.

Olgu: Yaklaşık 5 yıl önce gövde ve ekstremitelerde pembemsi-kahverengimsi döküntü şikayetleri olan 25 yaşında kadın hastayı sunduk. Hasta bu erüpsiyonları için her hangi bir tedavi görmemiş olup lezyonları kalıcı bir seyir göstermiştir. Hastanın sol bacağından alınan punch biyopsisinde epidermisin tabanına dizilmiş, periferik halo içeren, fokal epidermotropizm gösteren, hiperkromatik lenfositler gözlendi (Şekil 1). Bu lenfositler immünhistokimyasal çalışmalarda CD3, CD4, CD8 pozitifti. CD8(+) hücrelerin popülasyonu, CD4(+) hücrelerininkine göre baskındı. Ek olarak; fokal bölgelerde papiller dermiste homojen, amorf, eozinofilik birikimler gözlendi(-Şekil 2). Uygulanan kongo red ve kristal viyole histokimyasal çalışmalarda bu amorf birikimler negatifti (Şekil 3A ve 3B), ancak HMWCK ile pozitif boyanma gözlendi (Şekil 3C).

Sonuç: Literatür bulguları, amiloid materyalinin epidermal hasarla üretildiği teorisini desteklemektedir. CD8(+) lenfositlerin doğası sitotoksiktir, bu nedenle bizim vakamızda da olduğu gibi CD8(+) lenfositlerin infiltrasyonu ile epidermal keratinositlere yapılan saldırılardan amiloid oluşumu meydana gelmiştir.

Anahtar Kelimeler: Amiloid K, kutanöz amilodozis, mikozis fungoides

EP-052 [Dermatopatoloji] [Özet Metin]

FASİYAL DERMATOFİBROM OLGULARININ KLİNİKOPATOLOJİK ÖZELLİKLERİ VE LİTERATÜR İLE KARŞILAŞTIRILMASI

Deniz Tunçel, Ömer Faruk Dilbaz,
Seyhan Özakkoyunlu Hasçiçek, Fevziye Kabukcuoğlu
Sağlık Bilimleri Üniversitesi, Şişli Hamidiye Etfal Eğitim ve Araştırma Hastanesi, Tıbbi Patoloji Kliniği, İstanbul

ÖZET

Amaç: Dermatofibrom, genç-orta yaşlı hastalarda, sıklıkla kadınlarda, çoğunlukla ekstremitelerde yerleşen, yavaş büyüyen, benign deri lezyonudur. Benign fibröz histiyositom olarak da adlandırılır. Sert soliter kırmızı-kahverengi nodüller veya papüller olarak görülür. Böcek ısırıkları dahil travma yerlerinde ortaya çıktıkları görülmüştür. İmmün süprese, HIV enfeksiyonlu, yüksek düzeyde aktif antiretroviral tedavili veya gebe kişilerde erüptif lezyonlar bildirilmiştir.

Histopatolojide elonge fasiküller halinde düzenlenmiş uniform iğsi hücrelerin dermal proliferasyonu görülür. Benign klinik seyrine rağmen lokal nüks ettikleri bilinmektedir.

Fasiyal yerleşim nadirdir, çalışmamızda fasiyal yerleşimli dermatofibrom olguları klinikopatolojik özellikleriyle değerlendirilmiştir.

Gereç ve Yöntem: Üçüncü basamak merkezimizde Haziran 2014 - Mart 2023 tarihli fasiyal lokalizasyonlu dermatofibrom tanısı alan hastalar tıbbi kayıtlarıyla yaş, cinsiyet, yerleşim yeri, tümör uzanımı, cerrahi sınır durumu, nüks ve klinik ön tanı verilerine göre düzenlendi.Olgular, deneyimli dermatopatolog tarafından hasta verileri ile histomorfolojik olarak değerlendirildi.

Bulgular: Çalışmamızda 340 dermatofibrom olgusu tespit edildi. Tüm olguların %5,294'ü olan 18 olgu fasiyal bölgedeydi. Yaş ortalaması 39,61'di. Sadece 4 olgu erkekti. Boyun (4 olgu) ve kulak (3 olgu) en sık etkilenen bölgelerdi. 14 olgu retiküler dermis, 3 olgu orta dermis ve 1 olgu derin dermişe uzanım gösteriyordu.

15 olgu total eksizeydi. 3 olgu cerrahi sınıra <0,1 cm uzaklıktaydı. Diğer 12 olgu en yakın sınıra ortalama 0,170 cm mesafedeydi. Olguların üçünde sınır pozitifti. Ortalama 26,2 aylık takipte hiçbir lokal nüks veya metastaz gözlenmedi. Bir olguda dermatofibrom klinik ön tanısı vardı. Diğer en sık klinik ön tanı nevus (4 olgu) ve bazal hücreli karsinomdu (2 olgu). 7 olguda herhangi bir ön tanı yoktu. Olguların hiçbirinde travma veya müdahale öyküsü bulunmamaktaydı.

Sonuç: Klasik klinikopatolojik olgularda tanı genellikle kolaydır. Agresif lezyon olan dermatofibrosarkoma protuberans'tan ayırmak çok önemlidir. Fasiyal dermatofibromların tekrarlama eğilimli olduğu ve daha derinlere infiltre olduğu düşünülmektedir. Ayrıca nadir lezyonlar olması nedeniyle yetersiz değerlendirme ve yetersiz eksizyon sonucu daha yüksek nükslere yol açtığı ileri sürülmüştür. Bu nedenle olgulara farkındalıkla yaklaşmak önemlidir.

Anahtar Kelimeler: Dermatofibrom, fasiyal, histiyositom, klinikopatolojik

EP-053 [Dermatopatoloji] [Özet Metin]

ÇOCUK HASTADA MYCOSIS FUNGOIDES: ATİPİK YAŞ, TİPİK LOKALİZASYON

Refik Selim Atamanalp, Özben Yalçın
Prof. Dr. Cemil Taşcıoğlu Şehir Hastanesi Tıbbi Patoloji Kliniği, İstanbul

ÖZET

Giriş: Periferal T hücreli lenfomalar; deri, gastrointestinal sistem, akciğer ve santral sinir sistemi gibi vücudun farklı bölgelerinde görülebilen lenfomalardır. Mycosis fungoides, periferal T hücreli lenfomaların sık görülenlerinden olsa da prevalansı oldukça düşüktür. En sık görüldüğü yaşlar 5 ve 6. dekadlardır. En sık lokalizasyonlar; kalça, gövde, inguinal bölge ve proksimal ekstremitelerdir.

Olgu: İnguinal bölgesinde yakın zaman önce ortaya çıkan birkaç adet milimetrik boyutta hipopigmente yapıda cilt lezyonu ile Prof. Dr. Cemil Taşcıoğlu Şehir Hastanesi Dermatoloji Kliniği'ne başvuran 7 yaş kız hastaya yapılan dermoskopik muayene sonucunda hastada hipopigmente Mycosis fungoides, numuler dermatit, atopik dermatit ve vitiligo ön tanıları düşünülmüştür. Bunun üzerine aynı klinik tarafından yapılan punch biyopsiler kliniğimizce incelenmiştir.

Lezyonun hematoksilen eozin örneklerinin mikroskobik incelemesinde, tarafımızca yüzeyel dermis ve dermoepidermal bileşke yerleşimli bant benzeri dağılım gösteren atipik yapıda çok sayıda küçük, lenfosit oldukları öngörülen hücrelerden oluşan infiltrasyon izlenmiştir. Epidermiste hafif akantoz bulguları ve fokal alanlarda epidermotrofizm diğer dikkat çeken bulgulardır.

Biyopsiye, immunhistokimyasal olarak CD3, CD4, CD8 ve CD20 çalışmaları uygulanmıştır. CD3 ile dermis yerleşimli bu infiltrasyon alanında yaygın pozitiflik izlenmiştir. CD4 ve CD8 immunhistokimyasal çalışmaları birlikte değerlendirildiğinde, infiltrasyon alanında CD4 immunreaktivitesinin CD8 immunreaktivitesine oranla belirgin baskın olduğu dikkati çekmiştir. CD20 ile lezyonda belirgin bir immunreaktivite görülmemiştir.

Mikroskobik ve immunhistokimyasal çalışmalar neticesinde dermal infiltrasyonun T lenfosit kaynaklı olduğu saptanmıştır ve biyopsi örneğinin ön tanılarda yer alan Mycosis fungoides ile uyumlu olabileceği kliniğe bildirilmiştir.

Sonuç: Mycosis fungoides, Periferal T hücreli lenfomalar arasında yer alan ve cilt tutulumu ile karakterize bir lenfoma türüdür. Hastanemiz Dermatoloji Kliniği'ne başvuran ve punch biyopsi örneği kliniğimizce mikroskobik ve immunhistokimyasal olarak incelenen 7 yaş kız hastanın tanısı Mycosis fungoides olarak değerlendirilmiştir. Bu olguyu sunmamızın nedeni, kendisi zaten nadir bir antite olan Mycosis fungoidesin çocuk yaş grubunda oldukça nadir görülmesi ve olgudaki bulguların klinik ön tanılar ve literatür bilgileri ile uyumlu olmasıdır.

Anahtar Kelimeler: Çocuk, lenfoma, mycosis fungoides

EP-054 [Dermatopatoloji] [Özet Metin]

DEV DERİ EKİ TÜMÖRÜ: PİLOMATRİKSOMA OLGU SUNUMU

Refik Selim Atamanalp, Özben Yalçın
Prof. Dr. Cemil Taşcıoğlu Şehir Hastanesi Tıbbi Patoloji Kliniği, İstanbul

ÖZET

Giriş: Deri eki tümörleri; pilosebase ünite, ekrin ve apokrin ter bezleri kaynaklı olabilen genellikle benign yapıda görülen tümörlerdir. Pilomatriksoma, en yaygın görülen deri eki tümörlerinden olup, genellikle çocukluk çağı ve erken adölesan dönemde karşımıza çıkmaktadır. Tipik yerleşim yerleri; baş-boyun bölgesi ve ekstremitelerdir.

Olgu: Sol bacak bölgesinde uzun zamandır var olan ve giderek büyüyen cilt lezyonu ile Prof. Dr. Cemil Taşcıoğlu Şehir Hastanesi Plastik, Rekonstrüktif ve Estetik Cerrahi Kliniği'ne başvuran 30 yaş erkek hastaya bu klinik tarafından lezyonun geniş eksizyonu yapılmıştır. Operasyon sonrası kliniğimize gönderilen piyesin makroskopik incelemesinde 5x4 cm genişlikte bir alanda ciltten yaklaşık 1,5 cm kabarıklık yapmış ortası ülsere cilt lezyonu saptanmıştır.

Lezyonun hematoksilen eozin örneklerinin mikroskobik incelemesinde, lezyon yüzeyinde yaygın inflamasyon ve ülserasyon izlenmiştir. Lezyon, periferlerinde palizatlanma gösteren solid bazaloid hücre kümelerinden oluşmaktadır ve lezyonda yaygın hayalet hücre oluşumları mevcuttur. Bu mikroskobik bulgular benign bir deri eki tümörü olan pilomatriksoma ile uyumlu olsa da lezyonun infiltratif büyüme paternine sahip alanlar da içermesi sonucu ayırıcı tanıya pilomatriks karsinomu da alınmıştır. Bazal hücrelerde atipi görülmemesi, lezyonda perinöral ve lenfovasküler invazyon gibi malignite bulgularının olmaması, tanının tarafımızca pilomatriksoma lehine değerlendirilmesine neden olmuştur. Lezyonun literatürde yer alan pilomatriksoma vakalarından oldukça büyük olması ve infiltratif paterni nedeniyle yakın klinik takip önerilmiştir.

Sonuç: Pilomatriksoma, çocukluk çağı ve erken adölesan dönemde yaygın görülen bir benign deri eki tümörüdür. Hastanemiz Plastik, Rekonstrüktif ve Estetik Cerrahi Kliniği'ne başvuran ve eksizyonel biyopsi örneği kliniğimizce mikroskobik olarak incelenen 30 yaş erkek hastanın tanısı pilomatriksoma lehine değerlendirilmiştir. Lezyonun infiltratif büyüme paternine sahip alanlar içermesi akıllara pilomatriks karsinomunu getirse de malignite bulgularının olmaması sebebiyle bu tanıdan uzaklaşılmıştır. Bu olguyu sunmamızın nedeni,

lezyonun literatürde yer alan pilomatriksoma vakalarına göre boyut olarak oldukça büyük olması ve infiltratif bir paterne sahip olması sebebiyle ayırıcı tanısına pilomatriks karsinomunun alınmasıdır.

Anahtar Kelimeler: Benign, deri eki, pilomatriksoma, tümör

EP-055 [Dermatopatoloji] [Özet Metin]

MELANOM METASTAZI MI YOKSA NODAL NEVÜS İNKLÜZYONU MU? EN BÜYÜK TANISAL İKİLEM

İrem Güvendir Bakkaloğlu[1], *Itır Ebru Zemheri*[1], *İsmail Yılmaz*[2]

[1]Sağlık Bilimleri Üniversitesi, Ümraniye Eğitim ve Araştırma Hastanesi, Patoloji Bölümü, İstanbul

[2]Sağlık Bilimleri Üniversitesi, Sultan Abdulhamid Han Eğitim ve Araştırma Hastanesi, Patoloji Bölümü, İstanbul

ÖZET

Giriş: Melanomun lenf notu metastazı ile nodal nevus tanısındaki ayrım bazen çok zor olabilir ve histomorfolojileri birbiriyle örtüşebilir. Özellikle patologları histolojiye dayalı ayrımında zorlayabilir. Doğru tanı konulamaması durumunda hastaya yetersiz ya da aşırı tedavi uygulanabilir.

Olgu: 30 yaşında kadın hasta inguinal bölgede ele gelen şişlik nedeniyle hastanemize başvurdu. Yapılan ultrasonda inguinal bölgede kapsülü kalınlaşmış, boyutu 3 cm olan lenf nodu saptandı. Bunun üzerine tanısal amaçlı sol inguinal lenf nodu eksizyonu patolojik incelemede, lenf nodu kapsülünü saran, sinüzoidlerin içinden parankime infiltre olan, nevoid karakterde hücre adaları izlendi. Bu adalarda aşikar atipi, nekroz ve mitotik artış izlenmedi. Nevoid adalar immünohistokimyasal (İHK) olarak S-100 (+), Melan-a (+), Sox-10 (+), Ki-67 %1, HMB45 (+), P16 atlar tarzda (+) izlenmiş olup "malign melanom metastazı" ile "nevoid inklüzyonu" ayırıcı tanılar arasındadır olarak yorumlandı; hastanın melanositik bir lezyon varlığı açısından sistem taramasında dermatolojik, vulvar, anal ve oküler muayenede bir bulguya saptanmadı. Hastaya çekilen PET-CT'de malign tümöral prosesi düşündüren FDG afiniteli bir bulguya rastlanmadı. Takiplerinde iki ay sonra, bu defa karşı inguinal bölgede ele gelen şişlik şikayeti üzerine sağ inguinal lenf nodu eksizyonu yapıldı. Patolojik incelemede parakortikal alanda nodüler hiperplazi paterni izlendi. Yapılan CD1a İHK ile Langerhans hücreleri belirtilerek tanı dermatopatik lenfadenopati olarak kondu. İlk yapılan lenf nodu eksizyonundaki nevoid adalara yönelik PRAME İHK uygulandı ve negatif izlenerek melanom metastazından uzaklaşıldı. Yapılan PCR amplifikasyon yöntemiyle BRAF geni ekzon 15 mutasyon analizinde p.V600E mutasyonu saptanırken; TERT geni promoter bölgesinde mutasyon saptanmadı.Hasta nevüs inklüzyonu olarak kabul edildi. Hastanın 12 ay boyunca takiplerinde ek bir klinik prezentasyon görülmedi.

Sonuç: İnsidental olarak saptanan nodal nevüsler, histomorfolojik olarak melanom metastazını ayırmada kafa karışıklığı yaratmaktadır. Patolojinin rutin pratiğinde son yıllarda PRAME İHK'nın p16 ve diğer melanom belirteçleriyle birlikte kullanımı doğru tanı açısından yardımcı olabilir. Literatürde benign nodal nevüslerin patogenezi ve moleküler gelişimi hakkında malign melanomlar gibi geniş serilerde çalışmalar az sayıda olup ek çalışmalara ihtiyaç vardır.

Anahtar Kelimeler: Malign Melanom, Nodal Nevüs, PRAME

EP-056 [Dermatopatoloji] [Özet Metin]

SKALPTE MALİGN SİRİNGOİD TÜMÖR, NADİR BİR DERİ TÜMÖRÜ

Ayşen Yavuz[1], *Kübra Şimşek*[1], *Özlenen Özkan*[2], *Betül Ünal*[1], *Gülsüm Özlem Elpek*[1], *Cumhur İbrahim Başsorgun*[1], *Ömer Özkan*[2]

[1]Akdeniz Üniversitesi, Tıbbi Patoloji Ana Bilim Dalı, Antalya

[2]Akdeniz Üniversitesi, Plastik, Rekonstrüktif ve Estetik Cerrahi Ana Bilim Dalı, Antalya

ÖZET

Giriş: Malign silindroma veya silindrokarsinom, spiradenokarsinoma ile birlikte bir spektrum oluşturur, son derece nadirdir ve literatürde yaklaşık olarak sadece 50 histolojik olarak doğrulanan vakası bulunmaktadır. Malign silindromaların çoğu saç derisinde ortaya çıkmıştır ancak gövde, yüz, ekstremiteler ve dış kulak yolu da nadiren etkilenebilir. Vakalarda kadın cinsiyet baskınlığı vardır. Vakaların çoğu yedinci ile dokuzuncu dekadlarındaki hastalardan oluşur. Malign dönüşümü düşündüren klinik özellikler arasında ülserasyon, hızlı büyüme ve kanama yer alır.

Olgu: Hipertansiyon etyolojisinde 10 yıl önce renal transplantasyon öyküsü olan takrolimus ve mikofenolat mofetil kullanan 77 yaşında kadın hasta skalpte 6 aydır büyüyen bir kitle şikayetiyle hastanemize başvuruyor. Skalpteki yaklaşık 3 cm çapındaki frajil ve ülsere lezyondan alınan insizyonel biyopsileri, silindroma ile uyumlu histopatolojik bulgular şeklinde yorumlanıyor. İnsizyonel biyopsiden 2 ay sonra yapılan geniş eksizyonel biyopsisinin incelenmesinde tümörde infiltratif büyüme paterni izlenmiş, mozaik yapısı kaybolmuştur. Lenfatik ve vasküler invazyon görülmemiştir. Olguya histokimyasal olarak PAS; immünohistokimyasal olarak p53, PanCK, Ki-67, CD10, EMA, CEA ve p16 boyaları uygulanmıştır.

Sonuç: Malign silindroma, yüksek dereceli bir tümördür ve nüks oranı %36, metastaz oranı ise %46'dır.

Malign silindromanın etyolojisi tam olarak bilinmemek ile birlikte bazı durumlarda bu tümörlerin radyoterapiye sekonder geliştiği gözlemlenmiştir. Hastamız immünsupresif tedavi almaktadır ve bu durum bilinen etyolojide yer almamaktadır.

Tümör hücreleri immünohistokimyasal olarak p53 ile pozitif boyanır, ancak TP53 geninde mutasyon bulunmaz. p53 heterojen boyanma paterni gösterir ve iyi huylu ve kötü huylu silindromalar arasında tanısal olarak sınırlı kullanıma sahiptir. Saç derisi bu tümörün en sık görüldüğü lokalizasyondur. Bu sebeple skalp yerleşimli tümörlerde ayırıcı tanıda akla getirilmelidir.

Anahtar Kelimeler: Malign silindroma, Skalp, Silindrokarsinom

EP-057 [Dermatopatoloji] [Özet Metin]

MİYELOİD SARKOM: OLGU SUNUMU

Ekin Kaplan[1], Abdullah Fatih Açık[2], Güliz İkizoğlu[2], Yasemin Yuyucu Karabulut[1]
[1]Mersin Üniversitesi, Tıbbi Patoloji Ana Bilim Dalı, Mersin
[2]Mersin Üniversitesi, Dermatoloji Ana Bilim Dalı, Mersin

ÖZET

Giriş: Myeloid Sarkom, granülositik sarkom, kloroma veya miyeloblastom olarak da bilinen, miyeloblastların ekstramedüller proliferasyonu ile karakterize nadir görülen bir durumdur. Genetik ve morfolojik özellikler açısından Akut Miyeloid Lösemi varyantı olarak kabul edilir.Myeloid Sarkomun prezentasyonu oldukça değişken olabilir; Akut Miyeloid Lösemiyi takip edebilir, Akut Miyeloid Lösemi ile birlikte ortaya çıkabilir, Miyelodisplastik Sendrom dönüşümünden kaynaklanabilir veya Kronik Miyeloproliferatif Hastalık kökenli olabilir. Ancak, Myeloid Sarkomun kemik iliği tutulumu bulunmaksızın ortaya çıkması nadiren görülür. Myeloid sarkomun tanısı, nadir görülmesi ve prezentasyon heterojenitesi nedeniyle zor olabilir. Her yaşta ortaya çıkabilir ve herhangi bir organı etkileyebilir ancak daha sık olarak deri tutulumu görülebilir.

Olgu: 52 yaşında bilinen mide adenokarsinomu tanısı bulunan erkek hasta kısa süre önce saçlı deride başlayan hızla göğüs ön yüze ve omuzlara yayılan nodüler lezyonlar nedeniyle dermatoloji polikliniğine başvurmuştur. Omuz üzerindeki nodüler lezyonlardan alınan biyopsi örneği kutanöz metastaz ön tanısı ile laboratuarımıza gönderilmiştir. Seri kesitlerle değerlendirilen biyopsi materyalinde epidermisten grenz zone ile ayrılan biyopsi derininde de devamlılık gösteren, diffüz dermal infiltrasyon oluşturan iri hiperkromatik nükleuslu, düzensiz nükleer kontürlere sahip bir kısmı nükleol bulundurabilen dar sitoplazmalı neoplastik hücreler izlenmiştir. İmmünohistokimyasal değerlendirmede tümör hücrelerinde CD43, Lizozim, CD68 ve CD4 ile yaygın kuvvetli sitoplazmik boyanma izlenirken, CD56 ve Bcl-2 ile yaygın soluk- orta kuvvette sitoplazmik boyanma görülmüştür. Akım sitometri ve kemik iliği biyopsi incelemesinde lösemik infiltrasyona rastalanılmamıştır.

Sonuç: Myeloid sarkom genellikle 45-55 yaş arasındaki yetişkinlerde görülür ve kemik, yumuşak doku ve ciltte daha sık olmak üzere, batın içi organlar, testis, gözyaşı bezi gibi birçok başka organda da bulunabilir. Birçok çalışma, kutanöz miyeloid sarkomun tanısında yaşanan zorlukları vurgulamaktadır. Bu büyük ölçüde, non-neoplastik ve neoplastik monositler ile öncülerini ayırt etme zorluğundan ve CD34 ve CD117 gibi antikorların blastları tanımlamada göreceli duyarsızlığından kaynaklanır. Ayırıcı tanılar arasında diffüz büyük hücreli lenfoma ve Ewing sarkomu bulunur. Sarkomun tanısı, hematoksilen ve eozin ile yapılan değerlendirmeye ve fenotipik çalışmalara dayanır ve moleküler ve sitogenetik çalışmalarla desteklenebilir.

Anahtar Kelimeler: İzole myeloid sarkom, kutanöz infiltrasyon, cilt infiltrasyonu

EP-058 [Dermatopatoloji] [Özet Metin]

PARMAKTA NODÜLER HİDROADENOM; NADİR BİR LOKALİZASYON: OLGU SUNUMU

Aslan Yıldırım, Çiğdem Vural
Kocaeli Üniversitesi, Tıbbi Patoloji Ana Bilim Dali, Kocaeli

ÖZET

Giriş: Nodüler hidroadenom nadir görülen benign bir deri eki tümörüdür. Sıklıkla erişkin dönemde ortaya çıkan bu tümör kadınlarda biraz daha sıktır. Tipik olarak saçlı deride, yüz ve üst ekstremitelerde yerleşir. Klinikte yavaş büyüyen, tek, sert, kolayca hareket eden dermal ya da subkutan bir nodül olarak izlenir. Nadir malign dönüşüm riski sebebiyle tümörün total eksizyonu önerilir.

Olgu: 84 yaşında erkek hasta 2021 yılı başlarında başlayan sağ el 4.parmakta şişlik şikayeti ile Dermatoloji kliniğine başvurdu. Fizik muayenede hareket kısıtlılığı oluşturmayan 1,5 cm çapında nodüler mor renkli lezyon izlendi. Aralıklı takiplerinde renkli doppler USG'de 24x8 mm boyutlarında izoekoik solid alan bulunduran kalın duvarlı kistik alanlar içeren nodüler lezyon izlendi. Lezyonun total eksizyonu yapıldı. 2 parça halinde büyüğü 3 cm küçüğü 1,5 cm boyutunda bej renkli üzerinde deri elipsi bulunduran doku parçası izlendi. Büyük parça kesit yüzü bej renkli olup aşikar lezyon izlenmedi. Küçük parça kesit yüzü hafif mor-kahve renkli izlendi. Histolojik olarak; eozinofilik homojen bir madde ile dolu kistik yapılar ve bazofilik sellüler solid alanlardan oluşan tümöral lezyon izlendi. Kist yüzeyi tek sıralı eozinofilik sitoplazmalı yuvarlak nükleuslu küboidal hücreler ile döşeliydi. Sellüler solid komponenti oluşturan hücreler belirgin pleomorfizm göstermeyen, parlak eozinofilik sitoplazmalı ve yuvarlak bazofilik nükleuslu, nükleolleri belirgin hücreler idi. Olgu mevcut histopatolojik bulgular ile "Nodüler Hidroadenom" olarak rapor edildi.

Sonuç: Nodüler hidroadenom deri eki tümörleri arasında yaygın olmakla birlikte elde oldukça nadirdir. Dermal nodüler lezyonların tanısında düşünülmesi gereken ve rutin histopatolojik boyamalarda kolayca tanı konulabilen bir deri tümörüdür. Ancak lokal nüks ve nadir malign dönüşüm riski sebebiyle lezyonun tam eksizyonu yapılmalıdır.

Olgumuz nadir bir prezentasyon olmasına rağmen ayırıcı tanıda akılda bulundurulmasının vurgulanması amacıyla sunulmaya değer bulunmuş ve literatür gözden geçirilmiştir.

Anahtar Kelimeler: El, Nodüler Hidroadenom, Deri eki tümörü, Dermatopatoloji

EP-059 [Dermatopatoloji] [Özet Metin]

NADİR BİR ADNEKSİYAL DERİ TÜMÖRÜ: EKRİN SPİRADENOM

Tuğçe Ertürk[1], *Deniz Sürmeli Çirkin*[2]
[1]Şanlıurfa Eğitim ve Araştırma Hastanesi, Patoloji Kliniği, Şanlıurfa
[2]Mustafa Kemal Üniversitesi Patoloji Anabilim Dalı, Hatay

ÖZET

Giriş: Ekrin spiradenom, derinin ağrılı tümörleri arasında yer almakta olan,nadir görülen benign bir tümördür. Ekrin ter bezlerinin duktal ve sekretuar komponentinin diferansiasyonunu gösteren primitif neoplazmlardır. Genellikle erişkin dönemde görülmektedir. Lezyonun ağrılı olması en önemli ipucu olarak kabul edilmektedir.

Olgu: Otuz yaşında erkek hasta, 3-4 yıldır sağ ön kol da mevcut olan yavaş yavaş büyüdüğünü fark ettiği pembe renkli kitle nedeniyle polikliniğimize başvurdu.Hasta lezyonun ağrılı olduğunu ifade etti. Hastanın dermatolojik incelemesinde sağ ön kolda yaklaşık 3x1 cm boyutlarında pembe renkli nodüler lezyon saptandı.Lipom ön tanısıyla total eksize edildi.

Lezyonun histopatolojik incelenmesinde enkapsüle multinodüler tümöral oluşum gözlendi. Tümörün iki farklı hücre tipinden oluştuğu gözlendi. Tümör periferinde küçük yuvarlak hiperkromatik nükleuslu hücreler, merkezinde yuvarlak oval şekilli veziküler nükleuslu hücreler izlendi. Tümör vasküler açıdan zengin olup tümörü infiltre eden lenfositler dikkati çekti. Uygulanan immün belirleyicilerden CK7,S0X 10 ile pozitif boyanma gözlendi. SMA,S100 ve p63 ile miyoepitelyal hücrelerde pozitiflik izlendi. EMA ile duktal komponentte fokal boyanma izlendi. Morfolojik bulgular eşliğinde ekrin spiradenom olarak raporlandı.

Sonuç: Cildin ağrılı lezyonların ayırıcı tanısında ekrin spiradenom tanısı akılda tutulmalıdır. Lezyonun malignite ve nüks etme olasılığı düşünülerek tedavide radikal cerrahi eksizyon yapılmalıdır.

Anahtar Kelimeler: Ağrı, benign adneksiyal tümör, ekrin spiradenom

EP-060 [Dermatopatoloji] [Özet Metin]

SİRİNGOKİSTADENOMA PAPİLLİFERUM VE TÜBÜLER APOKRİN ADENOM: NADİR BİR BİRLİKTELİK

Mine İlayda Şengör Aygün, *Özben Yalçın*
Prof. Dr. Cemil Taşcıoğlu Şehir Hastanesi, Patoloji, İstanbul

ÖZET

Giriş: Siringokistadenoma papilliferum (SKAP) ve tübüler apokrin adenomlar (TAA), nadir görülen benign deri eki tümörleridir. TAA ve SKAP birlikteliği ilk olarak 1979 yılında Civatte ve ark. tarafından tanımlanmıştır. Histomorfolojik olarak TAA ve SKAP benzer hücresel komponentlere sahip olmakla birlikte yapısal farklılıklar gösterirler.

Olgu: 81 yaşında kadın hasta kliniğe malar bölgede bazal hücreli karsinom tanılı lezyon eksizyonu için başvurdu. Muayene sırasında preaurikular bölgede insidental olarak, hasta tarafından uzun süredir var olduğu belirtilen 0,5x0,5 cm ölçüsünde üzeri skuamlı hafifçe eritemli noduler lezyon görüldü. Patoloji kliniğine 0,6x0,4x0,4 cm ölçüsünde cilt cilt altı eksizyon materyali gönderildi. Histopatolojik incelemesinde lezyonun yüzeyinde çift sıralı epitelle döşeli, endofitik ve ekzofitik papiller yapılar görüldü. Papiller yapıların stromasında yoğun plazma hücre infiltrasyonu mevcuttu. Bu lezyon SKAP olarak değerlendirildi. Dermiste kısmen düzenli sınırlı, lobüler tümöral lezyon görüldü. Tümör kolumnar ya da kuboidal şekilli, geniş eozinofilik yer yer daha berrak sitoplazmalı, oval nukleuslu hücrelerin oluşturduğu tübüler yapılardan oluşmaktaydı. Tubullerin arasında seyrek inflamatuar hücrelerden oluşan fibröz bir stroma mevcuttu. Tübül iç tabakasındaki hücreler dekapitasyon tipi sekresyon üreten apokrin özelliklere sahip hücrelerken, bu hücrelerin bazalinde basıklaşmış myoepitelyal hücrelerden oluşan dış tabaka mevcuttu. Hücrelerde pleomorfizm ya da mitoz görülmedi. Histokimyasal çalışmada luminal hücrelerin ürettiği sekresyon PAS ile pozitif boyandı. Uygulanan immünhistokimyasal çalışmada tümörü oluşturan tüm hücrelerde CK7 ile pozitif boyanma görüldü. Tübül iç yüzünü döşeyen hücrelerde EMA ve CEA ile, myoepitelyal komponentte S100 ve p63 ile pozitif boyanma saptandı. İmmünhistokimyasal ve histomorfolojik bulgularla bu lezyon TAA olarak değerlendirilerek olgu SKAP ve TAA birlikteliği olarak raporlandı.

Sonuç: Literatürde, özellikle skalp ve yüzde nevüs sebaseus (NS) zemininde TAA ve SKAP birlikteliği bildirilmiştir. Bununla birlikte vakamızda olduğu gibi NS olmaksızın TAA ve SKAP birlikteliği nadirdir. Bu tümörlerin patogenezini belirlemek için daha ileri karşılaştırmalı çalışmalara ihtiyaç olduğuna inanıyoruz.

Anahtar Kelimeler: Deri Eki, Nevüs Sebaseus, Siringokistadenoma Papilliferum, Tübüler Apokrin Adenom

EP-061 [Dermatopatoloji] [Özet Metin]

GEBELİKTE DERİ BİYOPSİLERİ

İlayda Kılıç[1], Betül Öğüt[1], Burcu Beksaç[2], Esra Adışen[2], Özlem Erdem[1]
[1]Gazi Üniversitesi Tıp Fakültesi, Tıbbi Patoloji Ana Bilim Dalı, Ankara
[2]Gazi Üniveristesi Tıp Fakültesi, Deri ve Zührevi Hastalıklar Ana Bilim Dalı, Ankara

ÖZET

Amaç: Gebelikteki fizyolojik değişiklikler vücutta çeşitli değişikliklere yol açarken deride de hassasiyeti artırarak çeşitli cilt patolojilerine neden olabilir. Gebelikteki deri değişiklikleri temel olarak fizyolojik değişiklikler, önceden var olan hastalıkların şiddetlenmesi ve gebeliğe özgü deri hastalıkları olarak 3 gruba ayrılır. İlk grup için biyopsiye ihtiyaç olmazken diğer 2 grupta etiyolojinin klinik olarak belirlenemediği durumlarda deri biyopsileri tanıya yardımcı önemli bir araçtır ve tedaviyi yönlendirmede değerlidir. Biz bu çalışmada gebelikte deri biyopsisi endikasyonlarını, etiyolojilerin sıklığını ve klinik ön tanılar ile patolojik tanıları karşılaştırmayı amaçladık.

Gereç ve Yöntem: Gazi Üniversitesi Hastanesi Tıbbi Patoloji Anabilim Dalı'na 2013-2022 yılları arasında gönderilen 3'ü postpartum dönemde olmak üzere 19 gebe hastaya ait 21 adet deri biyopsisini retrospektif olarak inceledik. Hastaların yaşını, gebelik trimesterini, dermatolojik muayene bulgularını ve ön tanılarını, biyopsi lokalizasyonunu gözden geçirdik. Bu biyopsileri gebeliğe özgü deri hastalıkları, gebelik sırasında büyümesi hızlanan proliferatif deri lezyonları, gebelikte ortaya çıkan deri hastalıkları ve enfeksiyonlar olmak üzere 4 gruba ayırdık.

Bulgular: Çalışmamıza, 19 gebe hastanın 1'inin aynı gebeliğinde 2, 1'inin ise 2 ayrı gebeliğinden 2 biyopsi olmak üzere 21 biyopsi dahil edilmiştir. Hastaların ortalama yaşı 29 (22-37)'du. Gebelerin 3'ü (%14,3) 1. trimesterde, 5'i (%23,8) 2. trimesterde, 10'ü (%47,6) 3. trimesterde ve 3'ü (%14,3) postpartum dönemdedir. Deri biyopsilerinin 8'i bacaktan, 4'ü gövdeden, 2'si memeden, 1'i koldan ve 1'i vulvadan alınmıştır. 5 biyopsi, lokalizasyonu belirtilmeden gönderilmiştir. Biyopsilerden 14'ü (%66,7) gebeliğe özgü deri hastalıkları (gebeliğin pruritik ürtikeryal papül ve plakları ve impetigo herpetiformis), 2'si (%9,5) gebelik sırasında büyümesi hızlanan proliferatif deri lezyonları (bileşik nevüs ve hiperkeratotik skuamöz papillomatöz lezyon), 4'ü (%19) gebelikte ortaya çıkan deri hastalıkları (psöriazis, akut jeneralize ekzantematöz püstüloz ve pyoderma gangrenosum) ve 1'i (%4,8) enfeksiyon (molluscum contagiosum) olarak sınıflandırılmıştır.

Sonuç: Gebelikte biyopsi endikasyonu olan deri hastalıkları gebe olmayan kadınlardan farklıdır. Doğru tanı için anne ve fetüsun zarar görmesini engellemek için gebelikte sık görülen hastalıklar akılda bulundurulmalı ve klinikopatolojik korelasyon ön planda tutulmalıdır.

Anahtar Kelimeler: Biyopsi, deri, gebelik

EP-062 [Dermatopatoloji] [Özet Metin]

İNSİDENTAL/FOKAL EPİDERMOLİTİK HİPERKERATOZ VE EPİDERMOLİTİK AKANTOM: VAKA SERİSİ

Sena Ecin, Cem Leblebici, Beste Noyan Mod, Merve Cin
Sağlık Bilimleri Üniversitesi, İstanbul Eğitim ve Araştırma Hastanesi, Tıbbi Patoloji Kliniği, İstanbul

ÖZET

Amaç: Epidermolitik hiperkeratoz (EHK) bir epidermal matürasyon anomalisidir. Spinöz ve granüler tabakadaki hücrelerde granüler ve vakuoler dejenerasyon görülen kompakt hiperkeratozla karakterizedir. EHK iktiyozis grubu hastalıklarda görülür ancak fokal olarak epidermal veya melanositik neoplazilerde, inflamatuar süreçlerde ve normal deride rastlanabilir, insidental EHK veya fokal EHK olarak tanımlanır. Nadiren ise epidermolitik akantom (EA) olarak adlandırılan soliter akantomların tanıtıcı özelliği olarak karşımıza çıkar.

Bu çalışmada kliniğimizde son on yıl içinde insidental/fokal EHK ve EA tanısı almış vakalar klinik ve morfolojik özellikleriyle incelenmektedir.

Gereç ve Yöntem: İstanbul Eğitim ve Araştırma Hastanesi Tıbbi Patoloji bölümünde 2013-2023 yılları arasında insidental/fokal EHK ve EA tanısı alan vakalar hastane bilgi sistemi üzerinden taranarak saptandı. Toplam 16 olgu çalışma kapsamına alınarak geriye dönük olarak klinik ve morfolojik açıdan incelendi.

Bulgular: Çalışmaya dahil edilen 16 olgudan 10'u insidental/fokal EHK, 6'sı EA tanısı almıştı. İnsidental/fokal EHK vakalarının 7'si (%70) erkekti. Hastaların ortalama yaşı 56,3'tü (9-81 yaş arası). Lezyonlar gövde (%50, 5 hasta), yüz (%40, 4 hasta) ve kol (%10, 1 hasta) yerleşimliydi. EA vakalarının 4'ü (%66,6) kadındı. Hastaların ortalama yaşı 48,2'ydi (20-68 yaş arası). Lezyonlar genital bölge (%33,3, 2 hasta), yüz (%16,6, 1 hasta), el (%16,6, 1 hasta), aksilla (%16,6, 1 hasta) ve gövde (%16,6, 1 hasta) yerleşimliydi. Hastalarda soliter (%83,3, 5 hasta) veya multipl (%16,6, 1 hasta) lezyonlar mevcuttu.

Histolojik incelemede olguların hepsinde keratinositlerde vakuoler dejenerasyon saptandı. İnsidental/fokal EHK seboreik keratoz (%20, 2 olgu), aktinik keratoz (%10, 1 olgu), epidermal nevus (%10, 1 olgu), bazal hücreli karsinom (%10, 1 olgu) gibi epidermal tümörlere, psöriazis (%20, 2 olgu), liken planus (%10, 1 olgu), pityriazis rozea (%10, 1 olgu) gibi inflamatuar süreçlere ve junktional nevüse (%10, 1 olgu) eşlik etmekteydi.

Sonuç: Bu çalışmada psöriazis ve pityriazis rozeaya eşlik eden insidental/fokal EHK bildiğimiz kadarıyla literatürde ilk kez tespit edildi. Literatürde bildirilenin aksine çalışmamızda EA vakalarında kadın baskınlığı izlendi. Bunların haricindeki

insidental/fokal EHK ve EA'ya ilişkin klinikomorfolojik bulgular literatürle uyumluydu.

Anahtar Kelimeler: epidermolitik akantom, fokal epidermolitik hiperkeratoz, insidental epidermolitik hiperkeratoz

EP-063 [Dermatopatoloji] [Özet Metin]

NADİR BİR OLGU: TRİKOBLASTİK KARSİNOSARKOM

Hatice Neşe Doğan, Gupse Turan, Esra Civriz
Kocaeli üniversitesi, Tıbbi Patoloji Ana Bilim Dalı, Kocaeli

ÖZET

Giriş: Trikoblastik karsinosarkom stromal ve epitelyal komponentten oluşan, trikojenik diferansiasyon gösteren bifazik malign bir deri eki tümörüdür. Her iki komponenti de malign olan bu tümör oldukça nadir görülmektedir.

Olgu: 78 yaşında kadın hasta alnında yıllardır var olan nevoid görünümlü lezyonun sıcak yüzeye temas sonrasında açılması ve kanaması nedeniyle hastaneye başvurmuş olup, yapılan fizik muayenesinde saptanan kanamalı tümöral kitle eksize edilmiştir.

Makroskopik incelemede deri elipsi üzerinde deriden 1 cm kabarık, 3,5x3,2x1,1 cm boyutunda, kahverenkli, nodüler kitle saptanmıştır. Mikroskopik incelemede yüzeyde ülserasyona neden olmuş, epidermis bazalinden dermise doğru kordonlar, adalar, öbekler halinde uzanan oval hiperkromatik çekirdekli, dar sitoplazmalı hücrelerden oluşan epitelyal komponent ve zeminde pleomorfik, bir kısmı çok çekirdekli, genellikle iğsi biçimli atipik hücrelerin fasiküler paternde dizelendiği mezenkimal komponent içeren bifazik tümöral infiltrasyon izlenmiştir. Yapılan immünohistokimyasal çalışmada p63 ve p40 ile epitelyal komponentte nükleer, Ber-Ep4 ile epitelyal komponentte fokal zayıf, CD10 ile stromal komponentte zayıf boyanma izlenmiştir. Bcl-2, S100 ve Sitokeratin 20 ile boyanma izlenmemiştir. Ayırıcı tanıda malign stromal komponentin varlığı ile trikoblastom ve trikoblastik karsinom, epitelyal komponent ile stromal komponent arasındaki geçişin keskin olması ile de sarkomatoid bazal hücreli karsinom dışlanan olgu trikoblastik karsinosarkom olarak değerlendirilmiştir

Sonuç: Bifazik malign bir deri eki tümörü olan, oldukça nadir görülen ve düşük dereceli kabul edilen trikoblastik karsinosarkomun özellikle tümüyle eksize edimemiş olgularda agresif davranış gösterebildiği bildirilmiştir. Tedavisi total eksizyon olan ve klinik izlem gerektiren bu tümörün bazal hücreli karsinom ve trikoblastom gibi daha sık görülen tümörlerden ayrımı özellikle küçük biyopsilerde tanısal güçlük yaratabilir. Bu nedenle ayırıcı tanıda akılda tutulması önemlidir.

Anahtar Kelimeler: Deri eki, Karsinosarkom, Trikoblastik

EP-064 [Dermatopatoloji] [Özet Metin]

EPİDERMODİSPLAZİ VERRUCİFORMİS: NADİR BİR OLGU

Mehmet Alper Yener, Melin Ozgun Gecer, Büşra Coşanay Tekden, Zuhal Gucin
Bezmialem Üniversitesi, Tıbbi Patoloji Ana Bilim Dalı, İstanbul

ÖZET

Giriş: Epidermodisplazi verruciformis (EDV) nadir görülen HPV ilişkili, genetik ve kazanılmış olarak sınıflandırılan hipo-hiper pigmente makül ve siğil benzeri lezyondur. Mikroskopisi mavimsi gri renkte genişlemiş sitoplazmalı atipik keratinositlerin intraepidermal proliferasyonu ile karakterizedir. Genetik formunda transmembran kanal genleri olan TMC6 veya TMC8 gen mutasyonlarının human papillomavirus (HPV) enfeksiyonuna ve EDV lezyonlarının gelişimine yatkınlık gösterdiği düşünülmektedir. Kazanılmış formunda genetik mutasyon olmaksızın immünsuprese hastalarda belli HPV tipleri ile ilişkili EDV gelişimi görülmektedir.

Olgu: Olgumuz 55 yaşında kadın hasta, sol kulakta kutanöz horn ile dermatoloji kliniğine başvurmuştur. Bazal hücreli karsinom (BCC) ön tanısı ile eksize edilen lezyon patoloji laboratuvarına gönderilmiştir. Hastanın hikayesinde 20 yıl önce polikistik böbrek hastalığı sebebiyle böbrek yetmezliği gelişmiş ve sonrasında hemodiyaliz ile takip edilmiş, 9 yıl önceki böbrek nakli sonrası immünsupresif tedavi altında takip edilmiştir. Laboratuvara gönderilen üzerinde 1,2x1 cm deri elipsi bulunan eksizyon materyalinin mikroskobik incelemesinde sitoplazmaları grimsi perinükleer halo içeren ve bazıları multinükleer görünümde atipik keratinositik hücreler görülmüş hastanın kliniği ile birlikte değerlendirildiğinde Epidermodisplasia Verrusiformis olarak raporlanmıştır.

Sonuç: Özellikle immünsuprese hastalarda kazanılmış EDV gelişebileceği ve skuamoz hücreli kanser gelişimi için yüksek riskli olduğu bilinmelidir. Bu riskli hasta grupları doğru tanı almalı ve düzenli aralıklarla izlenmelidir.

Anahtar Kelimeler: Epidermodisplasia, Verruciformis, HPV

EP-065 [Dermatopatoloji] [Özet Metin]

SAÇLI DERİDE SEBASEÖZ KARSİNOM; NADİR BİR OLGU SUNUMU

Ayşe Nur Değer, Gizem Akkaş Akgün, Figen Aslan
Kütahya Sağlık Bilimleri Üniversitesi Tıp Fakültesi Patoloji AD, Kütahya

ÖZET

Giriş: Sebaseöz karsinom adneksiyal epitelden kaynaklanan agressif malign bir tümördür. Sıklıkla periorbital bölgede izlenir. Daha nadir olarak sebaseöz glandların yoğun olduğu baş ve boyun bölgesinde izlenir. Burada saçlı deriden kaynaklanan sebaseöz karsinom olgusu sunuldu.

Olgu: 45 yaşında erkek hasta saçlı deride 4 aydır mevcut olan ağrılı kitle nedeni ile genel cerrahi polikliniğine başvurdu. Yapılan fizik muayenede saçlı deride 2,5 cm çapında cilt altı mobil kitle tespit edildi.Kitlesel lezyonda ısı artışı ve akıntı mevcut değildi.Lezyon total olarak eksize edildi. Patoloji laboratuvarına gönderildi. Makroskopik incelemede 2,5x1,6x0,4 cm ölçülerinde krem -gri renkli solid, fokal olarak kistik alanlar içeren lezyon izlendi.Lezyondan alınan örneklerden 4 mikron kalınlığında H&E boyalı kesitler hazırlandı. Kesitlerde hyalinize stromada solid adalar, trabeküler yapılar ve kordonlar oluşturan tümöral lezyon görüldü. Tümör hücreleri oval, hiperkromatik nukleuslu, nukleolleri belirgin, multivakuoler sitoplazmalı hücrelerdi. Yapılan immunohistokimyasal tetkikde tümör hücrelerinde EMA, P53, P16 ile sitoplazmik, Androjen reseptör ile nükleer boyanma izlendi. Tümör hücrelerinde BerEP4, HMB45, S100 negatif görüldü. Bu bulgular ile olguya sebaseöz karsinom tanısı verildi. Cerrahi sınırlarda tümör yoktu. 1 yıllık klinik takipte nüks izlenmedi.

Sonuç: Sebaseöz karsinomlar nadir görülen agressif deri tümörleridir. Komplet cerrahi eksizyon ile tedavi edilir. Lokal rekürrens ve karaciğer, kemik, akciğer, beyin metastazı gösterebilir. Sebaseöz karsinomlar yaşlı hastalarda görülmekle birlikte tüm yaş guruplarında diğer cilt ümörlerinden ayırıcı tanısı yapılması gereken ve akılda tutulması gereken malign tümörlerdir.

Anahtar Kelimeler: Adneksiyal tümör, sebaseöz gland, sebaseöz karsinom

EP-066 [Dermatopatoloji] [Özet Metin]

KUTENÖZ SUPERFİSYAL ANJİYOMİKSOMA; NADİR BİR OLGU SUNUMU

Ayşe Nur Değer, Figen Aslan, Gizem Akkaş Akgün
Kütahya Sağlık Bilimleri Üniversitesi Tıp Fakültesi Patoloji AD, Kütahya

ÖZET

Giriş: Superfisyal anjiyomiksomalar gövde, yüz ve boyun bölgesinde, genital bölgede görülebilen nadir cilt altı lezyonlardır. Benign karekterde, metastaz yapmayan ancak nüks etme özelliğine sahip lezyonlardır. Bazen sistemik bulgular içeren Carney kompleksinin bir komponenti olabilir. Bu durum superfisial anjiomiksomanın klinik önemini artırmaktadır. Burada yüz bölgesinde görülen superfisial anjiomiksoma olgusu sunulmaktadır.

Olgu: 46 yaşında kadın hasta sağ yanakta 5 aydır mevcut olan, iyileşmeyen ağrılı kitle nedeni ile kliniğe baş vurdu. Hastanın travma ve yabancı cisim öyküsü yoktu. Hastanın cildinde herhangi bir bölgede başka benzer bir lezyon bulunmamaktaydı. Yapılan klinik muayenede yüzün sağ tarafında yanak bölgesinde 2 cm çapında mobil cilt altı lezyon tespit edildi. Kitle lokal anestezi altında eksize edildi.Eksizyon sonrası laboratuvarımıza gönderilen materyal 2x1.8x1.7 cm ölçülerinde üç yüzü deri ile kaplı polipoid görünümdecilt-ciltaltı doku örneğiydi. Kesitinde cilt altında 1,8x1.5x1.5 cm ölçülerinde solid, krem renkli, miksoid görünümde lezyon izlendi. Lezyondan alınan örneklerden H&E boyalı kesitler hazırlandı. Kesitlerde dermisde miksoid stroma içinde iğsi ve stellat şekilli hücrelerin proliferasyonundan ve prolifere vasküler yapılardan oluşan tümöral lezyon görüldü. İğsi karekterdeki tümör hücreleri belirgin olmayan hücre sınırlarına sahip, oval nukleuslu hücreler olup bu hücrelerde nukleol belirginliği tespit edilmedi. Tümör hücrelerinde mitoz seyrekti. Zeminde miks tipte iltahabi hücreler görüldü.Alcien blue ile yapılan histokimyasal tetkikte tümör stromasında müsin izlendi. İmmünohistokimyasal boyalar ile yapılan tetkikte tümör hücrelerinde vimentin +, S100-, SMA-, desmin-, NSE-, STAT6-, CD99-, SOX10-, HMB45- görüldü.CD34 ve CD31 damar duvarlarında + izlendi. Ki 67 ile lezyonu oluşturan hücrelerde proliferatif indeks %5 görüldü. Bu histomorfolojik ve immunohistokimyasal bulgular ile olguya superfisial anjiomiksoma tanısı konuldu. Bir yıllık klinik takipte nüks izlenmedi.

Sonuç: Cilt altı yerleşimli süperfisial anjiomiksomalar nadir görülen benign lezyonlar olup nüks edebilmeleri ve Carney kompleksi ile birlikte görülebilmeleri nedeni ile klinik önem taşıyan lezyonlardır. Ayrıca histomorfolojik olarak miksoid dejenerasyon gösteren birçok reaktif ve neoplastik hastalıktan ayırıcı tanısının yapılması önemlidir.

Anahtar Kelimeler: Miksoid tümör, anjiyomiksoma, carney sendromu

EP-067 [Dermatopatoloji] [Özet Metin]

GRANÜLOMATÖZ GEVŞEK DERİ SENDROMU

Seden Atike Arsoy, Özben Yalçın
Prof. Dr. Cemil Taşcıoğlu Şehir Hastanesi Tıbbi Patoloji Kliniği, İstanbul

ÖZET

Giriş: Granülomatöz gevşek deri, T-hücreli kutanöz lenfomaların oldukça nadir görülen bir alt tipidir ve majör deri kıvrımlarında kıvrılma veya gevşek deri gelişimi ile karakterize-

dir. En sık aksilla ve inguinal bölgede görülür. Bildirilen vakaların 1/3'ünde Hodgkin lenfoma ve MF ile birliktelik rapor edilmiştir. Orta yaşlı erişkin kadınlarda daha sık görülür. Bu sunumda 'mukozis fungoides / granülamatöz gevşek deri tipi' tanısı alan nadir olgumuzu paylaşmak istiyoruz.

Olgu: 39 yaşında kadın hasta, 2018'dan itibaren başlayan, her iki uyluk uyluk proksimal medialde, karın alt bölgesinde, her iki bacak arka yüzlerinde giderek artan hiperpigmentasyon, sarkmış deri görüntüsü şikayetleri ile hastanemize başvurdu. Hastaya sol bacak ve karın bölgesi lezyon alanlarından yapılan punch biyopsinin histopatolojik incelemesinde her iki örnek benzer özellikte olup yüzeyde ortokeratoz, epidermiste fokal epidermotropizm, dermiste yağ dokuya da ilerleyen perivasküler intertisyel dağılım gösteren atipik lenfositler ve arada lenfositleri ve elastik lifleri fagosite etmiş multinükleer dev hücreler görüldü. Bu atipik lenfositler CD3 pozitif, CD4/CD8 oranı CD4 yönünde belirgin artmış, CD7 ile kayıp olup CD30 ve CD20 negatiftir. Histomorfolojik ve immünhistokimyasal bulgular birlikte değerlendirildiğinde sonuç olarak 'mukozis fungoides / granülamatöz gevşek deri tipi' tanısı konuldu.

Sonuç: 'Mukozis fungoides / granülamatöz gevşek deri tipi', yavaş progresyonuna rağmen, erken tanınması hastanın sağlığına olumsuz etkisini önlemek açısından önemlidir. Tanı için klinik bilgi ve histopatolojinin birlikte değerlendirilmesi gerekmektedir.

Anahtar Kelimeler: Gevşek deri sendromu, mukozis, fungoides

EP-068 [Dermatopatoloji] [Özet Metin]

DERMATOFİBROMUN NADİR BİR VARYANTI: ADENODERMATOFİBROM

Figen Aslan, Gizem Akkaş Akgün, Ayşe Nur Değer
Kütahya Sağlık Bilimleri Üniversitesi, Tıbbi Patoloji Anabilim Dalı, Kütahya

ÖZET

Giriş: Adenodermatofibrom, dermatofibromun nadir görülen bir varyantıdır. İlk olarak 1994 yılında Hirsch ve Enzinger tarafından tanımlanan bu tümör, o zamandan beri sınırlı sayıda olgu raporunda bildirilmiştir. Bu tümör, genellikle deride iyi sınırlı bir nodül olarak ortaya çıkar. Adenodermatofibrom tanısı histopatolojik inceleme ile konur. Patolojik inceleme, adenodermatofibromun tanısının doğru konulmasında ve diğer deri tümörlerinden ayırt edilmesinde kritik bir rol oynamaktadır.

Olgu: 47 yaşında kadın hastanın sol uyluk bölgesinde deri altındaki kitlesinin patolojik incelemesinde makroskopik olarak deri altında 5,2x4,5x3,3 cm ölçülerinde sertçe kıvamlı iyi sınırlı nodüler kitle izlendi. Kesitlerinde en büyüğü 2,5x1,5x1 cm ölçülerinde içerisinde koyu kıvamlı materyal bulunan birkaç adet kistik yapı görüldü. Mikroskopik incelemede dermisde lokalize iyi sınırlı nodüler lezyonda dermatofibroma benzeri stroma içerisinde bazıları geniş kistik görünümde glandüler yapılar ve konjesyone vasküler yapılar dikkati çekti. Glandüler yapılar dekapitasyon sekresyonu gösteren apokrin hücreler ya da kolumnar epitelyal hücreler ile döşeliydi. Atipi, mitoz ve nekroz görülmedi.

Sonuç: Adenodermatofibrom, epitelyal ve mezenkimal bileşenlere sahip heterojen bir deri tümörüdür. Bu olgu ile, adenodermatofibromların patolojik özellikleri sunulmuştur. Patolojik inceleme, tümörün histopatolojik özelliklerini, epitelyal ve mezenkimal bileşenlerin karakteristik özelliklerini, immünhistokimyasal profilini ve ayırıcı tanısını anlamada ve deri eki tümörlerinden ayırıcı tanıda kritik öneme sahiptir. Daha fazla çalışma, adenodermatofibromun patogenezini, prognozunu ve optimal tedavi stratejilerini anlamamıza yardımcı olacaktır.

Anahtar Kelimeler: Adenodermatofibrom, Fibröz Histiositom, kutanöz

EP-069 [Dermatopatoloji] [Özet Metin]

NONBÜLLÖZ PEMFİGOİD'İ DESTEKLEYEN NONSPESİFİK YÜZEYEL PERİVASKÜLER DERMATİT OLGUSU

Tuğçe Perihan Yiğit, Muhammet Erdem Tonga, Zehra Gizem Kıllı, Pembe Oltulu
Necmettin Erbakan Üniversitesi, Tıbbi Patoloji Anabilim Dalı, Konya

ÖZET

Giriş: Büllöz pemfigoid, gergin kabarık büller ve güçlü kaşınma ile kendisini gösteren bir otoimmün hastalık iken;nonbüllöz pemfigoid, sıklıkla büllöz lezyonlara dönüşmeyen ve diğer kaşıntılı deri hastalıklarını taklit eden, literatürde yeterli etyolojik açıklaması olmayan bir pemfigoid çeşididir. Bu zamana kadar pemfigoidin farklı çeşitleri rapor edilmiştir.Bunlar: Papüler, nodüler, eritrodermik, pruritik,nonbüllöz ve eritema multiforme benzeri pemfigoidlerdir. Nonbüllöz varyantı ciltte kaşıntı, eritematöz yamalar, ürtikeryal plaklar, papüller, nodüller, ekskoryasyon, egzema ve eritroderma gibi çeşitli bulgular verir. Primer cilt bulgusu olmadan sadece kaşıntı ile de kendini gösterebilir.

Olgu: Birkaç yıldır vücutta kaşıntılı döküntü şikayeti ile hastanemize başvuran 48 yaşında kadın hastanın fizik muayenesinde ekstremite ekstansör yüzlerinde eritemli plaklar izlendi. Oral mukoza doğaldı. Klinik tarafından nonbüllöz büllöz pemfigoid, eritema multiforme, nekrobiosis lipoidika, eritema elevatum diutinum ön tanıları ile mikroskobik inceleme ve direkt immünfloresan(DİF) çalışılması için koldan 2 adet her biri 0.4 cm çaplı 0.3 cm derinliğinde deri punch biyopsi örne-

ği alındı. Mikroskopik olarak kesitlerde yüzeyel perivasküler manşon tarzında lenfosit infiltrasyonu, epidermis bazalinde vakuoler dejenerasyon ve lenfosit ekzositozu, eritrosit ekstravazasyonları görüldü. Büllöz ayrışma ve spongioz belirgin değildi. Eozinofilik spongioz görülmedi. DİF bulgularında bazal lineer IgG ve IgA depolanması izlendi. Depolanma şiddeti: 3/5'ti. Olgumuzun histopatolojik bulguları net değildir. Klinik ve DİF bulguları ile destekli nonbülloz pemfigoid olarak yorumladığımız vakamızın histopatolojik verilerini paylaşmak istedik.

Sonuç: Kohort çalışmaları gösteriyor ki; nonbüllöz pemfigoid, tüm pemfigoid hastalarının %20'sini oluşturmaktadır. Ancak bu hastalığın bu kadar atipik ve nadir olmadığı biliniyor. Büllöz ve nonbüllöz türlerinin tanısı klinik hasta öyküsü, direkt immünfloresan ve mikroskobi ile koyulmakta iken bu iki türün tek anlamlı ayrımının klinikte büllöz kabarcıklara bakılarak yapılacağı düşünüldüğünde tanı koymanın ne kadar zor olduğu anlaşılmaktadır. Teşhis koyma süresini kısaltmak ve doğru teşhis koymak için bu hastalık hakkında farkındalık yaratmak amacıyla olgumuzu sunulmaya değer gördük.

Anahtar Kelimeler: Nonbüllöz pemfigoid, vezikülöbüllöz hastalıklar, prurigo

EP-070 [Dermatopatoloji] [Özet Metin]

YÜZ YERLEŞİMLİ ATİPİK PİLOMATRİKSOMA OLGUSU

Tuğçe Perihan Yiğit, İpek Gürel, Zeynep Berber, Fahriye Kılınç
Necmettin Erbakan Üniversitesi Meram Tıp Fakültesi, Tıbbi Patoloji Anabilim Dalı, Konya

ÖZET

Giriş: Malherbe'nin kalsifiye epitelyomu olarak da bilinen pilomatriksoma, kıl folikülü matriks hücrelerinden kaynaklanan iyi huylu bir cilt tümörüdür. Son derece nadir görülmesiyle birlikte en sık yaşamın ilk veya ikinci dekadında ortaya çıkar. Çoğunlukla baş boyun bölgesinde bulunur. Kaddu ve ark. 1977'de olağan pilomatriksomalardan farklı olarak 'prolifere pilomatriksoma' ya da 'atipik pilomatriksoma' olarak bilinen bir varyant tanımlamıştır. Bu varyant orta ileri yaşta daha sık görülmektedir. Nadir görülen atipik pilomatriksoma olgusu histopatolojik özellikleri ile sunulmaktadır.

Olgu: Son 3 aydır yüzünde ortaya çıkan sert, beyaz renkli nodüler lezyon nedeniyle başvuran 71 yaşındaki erkek hastadan alınan eksizyonel biyopsi materyali patoloji laboratuvarımıza gönderildi. Makroskobisinde 4x2.3 cm ölçülerinde 1.2 cm derinliğinde gri renkli deri derialtı dokusu izlendi. Deri üzerinde deriden 0.7 cm kabarıklıkta 1.7x1.3 cm ölçülerinde deri ile aynı renkli yer yer kırmızı alanlar içeren nispeten sert kıvamlı lezyone alan izlendi. Lezyonun kesit yüzeyi kirli beyaz, yer yer kahverenkli görünümde olup derinliği 0.8 cm'di. Mikroskobik incelemesinde bazal hücre yuvaları, ghost hücreleri, keratinizasyon, yabancı cisim tipi iltihabı reaksiyonu bulunması ile pilomatriksoma olarak değerlendirildi. Fakat tümör periferinde bazı alanlarda selülaritenin artması, mitozun 1 büyük büyütme alanında ortalama 5 olarak izlenmesi, bir alanda tümörün sınırlarının düzensiz olması ve santralde fokal nekroz odaklarının olması nedeniyle atipik özellikler içeren pilomatriksoma olarak raporlandı.

Sonuç: Atipik pilomatriksomalar histolojik olarak ağırlıklı olarak bazaloid hücrelerin lobüler proliferasyonundan oluşan nispeten büyük lezyonlardır. Minimal infiltratif marjin ve fokal nekroz alanları izlenebilmektedir. Hücreler değişken derecede nükleer atipi ve 1 büyük büyütme alanında 4-15 arasında değişen mitotik aktivite gösterir. Bununla birlikte, perinöral ve/veya vasküler invazyon yoktur. Burada kesin karsinom kriterlerini karşılamayan hafif atipik özellikler gösteren, erişkin bir hastada pilomatriksoma olgusu sunulmaktadır. Olgumuz, nüks ve malign transformasyon riski nedeniyle yakın klinik takibinin sağlanması gerekliliğinin vurgulanması ve histopatolojik özelliklerinin tanınması açısından sunulmaya değer görüldü.

Anahtar Kelimeler: Atipik pilomatriksoma, malharbe, deri eki tümörü

EP-071 [Dermatopatoloji] [Özet Metin]

NADİR BİR OLGU; KUTANÖZ KANDİDA VASKÜLİTİ

İpek Gürel, Melek İrem Tan, Sıdıka Fındık, Seda Tas Ayçiçek
Necmettin Erbakan Üniversitesi Meram Tıp Fakültesi, Patoloji Ana Bilim Dalı, Konya

ÖZET

Giriş: Vaskülit, vasküler yapıların duvarına lökosit infiltrasyonu ile karakterize otoimmün bir hastalıktır. Çok sayıda çalışma, vaskülit patogenezinde virüs, bakteri ve mantar gibi enfeksiyöz ajanların varlığını göstermiştir. Candida türleri, çoğunlukla zararsız olan fırsatçı mantar patojenleridir. Fakat immunsüpresif hastalarda ciddi enfeksiyonlara neden olabilir. Hematolojik malignitesi olan hastalar, kemik iliği nakilli hastalar ve akut miyeloid lösemili hastalarda Candida vaskülitli sistemik Candidiasis vakaları tanımlanmıştır. Bununla birlikte, sağlıklı yetişkinlerde komplike Candida enfeksiyonları çok nadirdir. Uzun süreli antibiyotik tedavisi, intravasküler kateterler, maligniteler, kanser kemoterapisi ve önceki travmalar risk faktörleri olarak sınıflandırılmıştır. Kutanöz vaskülitlerin %45-55'i idiyopatik, %15-20'si enfeksiyöz, %15-20'sinin inflamatuar hastalıklara sekonder, %10-15'inin ilaca bağlı olduğu tahmin edilmektedir ve %5'ten azı malignite ile ilişkilidir. İnvaziv candida enfeksiyonu psödohiflerin vasküler yapıları

işgal etmesiyle kutanöz lökositoklastik vaskülit (LKV)'e neden olur. Candida kutanöz LKV'i bugüne kadar sadece iki vakada bildirilmiştir.

Olgu: AML M4 ile takipli 44 yaşında erkek hasta ciltte döküntüleri olması üzerine hastanemize başvurdu. Patoloji laboratuarımıza gönderilen punch biyopsi materyalinin mikroskopisinde dermiste vasküler yapılarda fibrinoid nekroz, ekstravaze eritrositler ve perivasküler alanda PAS(+) candida spor ve hifleri görüldü. Olgu candida vasküliti ile uyumlu olarak raporlandı.

Sonuç: Vaskülit, lökositlerin vasküler yapılara infiltrasyonu ile karakterize otoimmün bir hastalıktır. Patogenezinde virüs, bakteri, mantar gibi enfeksiyöz ajanlar gösterilmiştir. Candida vaskülitleri ise kutanöz vaskülitlerin nadir bir kısmını oluşturmaktadır. Olgumuzu nadir görülmesi, AML etyolojisinde gelişmesi nedeni ile literatüre katkı sağlaması amacı ile sunduk.

Anahtar Kelimeler: AML, kutanöz candidiasis, vaskülit

EP-072 [Dermatopatoloji] [Özet Metin]

VULVADA SİRİNGOMA VE KONDİLOMA AKÜMİNATA BİRLİKTELİĞİ

Sabriye Gamze Vatansev, Murat Çelik
Selçuk Üniversitesi Tıp Fakültesi, Tıbbi Patoloji Bölümü, Konya

ÖZET

Giriş: Siringoma, ekrin duktuslardan kaynaklanan benign deri eki tümörüdür. Genellikle alt göz kapağında ve preorbital bölgede ortaya çıkar. Erüptif lezyonlar boyunda, gövdede, aksillada, pubik alanda, umblikal bölgede ve genital bölgede bulunabilir. Vulvar bölgede ise nadir olarak görülmektedir. Literatürde raporlanan az sayıda vaka vardır. Genellikle daha yaşlı kadınlarda görülür ve 1-2 mm boyutlu çoklu lezyonlardır. Cilt ile aynı renkte veya hafif sarı papüllerden oluşabilir. Kondiloma aküminata ise Human Papilloma Virus'den (HPV) kaynaklanan benign verrüköz papiller lezyondur. Genellikle genç ve cinsel aktif kadınlarda görülür. Bu yazıda kondiloma aküminata ile buna eşlik eden ve vulvada nadir olarak ortaya çıkan sirongoma olgusu sunulmaktadır.

Olgu: Olgumuz 51 yaşında kadın hastadır. Kadın hastalıkları ve doğum polikliniğine vulvar bölgede ele gelen kitle olması ile başvurmuştur. Kitle eksize edilerek labaratuvarımıza gönderilmiştir. Gönderilen materyalin makroskopik incelemesinde deriden kabarık, polipoid görünümde 1.3x1.2 cm ölçülerinde kirli beyaz renkte lezyon izlenmiştir. Mikroskopik incelemede, yüzey epitelinde papillomatöz büyüme paterni ile koilositik değişiklikler izlenmiştir. Epitel altında, çevre dokudan iyi sınırlar ile ayrılan, sklerotik stroma içerisinde, çift sıralı kübik epitel ile döşeli tübüler yapılardan oluşan lezyon izlenmiştir. Mitoz görülmemiştir. Bu bulgular ile olguya kondiloma aküminatum zemininde oluşan siringoma tanısı verilmiştir.

Sonuç: Vulvar siringoma az rastlanan benign deri eki tümörüdür. Mikroskopik olarak, duktuslar, tübüller, kordlar ve kistler oluşturan epitel hücreleri ile homojen ve sklerotik stromadan oluşur. Kondiloma aküminatum, HPV etkisi ile oluşan benign papillomatöz lezyonlardır. Mikroskopik olarak akantoz, papillamatoz, parakeratoz, hipergranüloz ve retelerde tipik kalınlaşma görülür. Siringoma tanısı histopatolojik bulgular ile verilir. En önemli ayırıcı tanısı mikrokistik adneksiyel karsinomdur. Bu olgularda doğru tanın verilmesi tedavi seçenekleri ve takip açısından oldukça önemlidir. Tedavide eksizyon küratiftir. Rekürrens nadirdir.

Anahtar Kelimeler: Kondiloma aküminata, Siringoma, Vulva

EP-073 [Dermatopatoloji] [Özet Metin]

ATİPİK FİBROKSANTOM; İKİ MERKEZLİ KÜÇÜK BİR OLGU SERİSİ

Etkin Bengisu Kutsal[1], Nesrin Reisli[1], Aylin Okçu Heper[1], Didar Gürsoy Kuzuluk[2]
[1]Ankara Üniversitesi, Tıbbi Patoloji Ana Bilim Dalı, Ankara
[2]Hatay Mustafa Kemal Üniversitesi, Tıbbi Patoloji Ana Bilim Dalı, Hatay

ÖZET

Giriş: Atipik fibroksantom (AFX), sıklıkla ileri yaşta, güneş gören alanlarda gelişen, tüm deri tümörlerinin %0.2'sini oluşturan bir neoplazidir. Pleomorfik, bol mitozlu, iğsi hücrelerden oluşan, malign görünümlü, benign kabul edilen dermal mezenkimal tümördür. Keloidal, berrak hücreli, granüler, histiyositik, psödoanjiomatöz, miksoid farklılaşmalı alt-tipleri vardır. Çalışmamızda 2 farklı merkeze ait olgular eşliğinde AFX'in klinik, histolojik, immünhistokimyasal özelliklerinin gözden geçirilmesi, bu neoplaziye dikkat çekilmesi amaçlanmıştır.

Olgu: Ankara Üniversitesi Tıbbi Patoloji Ana Bilim Dalına ait 2008-2021 döneminde tanı alan 6 olgu ile Hatay Mustafa Kemal Üniversitesi Tıbbi Patoloji Ana Bilim Dalında 2022'de raporlanan 1 olgu dahil edilmiştir. Olguların klinik verileri (yaş, cinsiyet, klinik ön tanılar, lokalizasyon), histomorfolojik (tümör boyutu, histolojik alt tip, mitotik aktivite, ülserasyon, perinöral veya vasküler invazyon varlığı ile cerrahi sınır durumu) ve immünhistokimyasal özellikleri analiz edilmiştir.

Olgular 81-95 yaş arasındadır; 5'i (%71,4) erkektir. Dördü bazal hücreli karsinom, 1'i melanom ön tanısıyla başvurmuştur. Yüzde ellisi baş saçlı deri, %50'si yüz yerleşimlidir. Tümörlerin çapı 24-12 mm (ortalama: 18,6 mm) ve proliferasyon indeksi %20-60 arasındadır. Ülserasyon 4'ünde (%57.1) bulunmaktadır. Birinde histiyositik, 1'inde psödoanjiomatöz farklılaşma saptanmıştır. Üçü cerrahi sınırlarda bulunmakta-

dır. Perinöral, lenfovasküler invazyon gözlenmemiştir. Altısında CD10, 5'inde vimentin, 4'ünde EMA, 3'ünde CD68, 2'sinde CD99, 2'sinde FLI-1 pozitiftir.

Sonuç: Klinik olarak skuamöz hücreli karsinom, bazal hücreli karsinom, melanom, anjiosarkom, dermatofibrom ile karışan AFX bir ekartasyon tanısıdır. Ayırıcı tanısında az diferansiye pleomorfik epitelyal tümörler, melanositik ve diğer mezanşimal tümörler, özellikle benzer histomorfolojik ve immünohistokimyasal özelliklere sahip pleomorfik dermal sarkom bulunur. Olguların çoğunda literatür ile uyumlu şekilde erkek hakimiyeti ile yüz ve baş saçlı deri yerleşimi saptanmıştır. Ayırıcı tanıda klinik özelliklerin yanısıra pleomorfik ve mitotik aktif histolojinin varlığı; subkutan doku invazyonu, tümör nekrozu, lenfovasküler ve perinöral invazyon yokluğu; immünhistokimyasal olarak CD10, vimentin, EMA pozitifliği ile epitelyal, melanositik, kas, vasküler belirteçlerin negatifliği faydalı olarak düşünülmektedir. AFX iğsi hücreli, dermiste yerleşim gösteren malign histolojili bir tümör varlığında ayırıcı tanıda akılda bulundurulmalıdır.

Anahtar Kelimeler: Atipik fibroksantom, dermal mezenkimal tümör, immünhistokimya

EP-074 [Dermatopatoloji] [Özet Metin]

IGG/IGA PEMFİGUS: OLGU SERİSİ

Cansu Manav, Meltem Ayyıldız Mercan, Burçak Öztorun, Nuray Can
Trakya Üniversitesi, Tıbbi Patoloji Ana Bilim Dalı, Edirne

ÖZET

Giriş: Pemfigus, otoantikor aracılı, bül oluşumu ile karakterize bir hastalıktır. Geleneksel pemfigus vulgaris ve pemfigus foliaceusa ek olarak birkaç farklı pemfigus tipi de bildirilmiştir. Bunlar arasında, IgG/IgA pemfigusu değişken klinik, histolojik ve immünolojik belirtileri olan bir atipik pemfigus fenotipidir ve nadiren görülmektedir.

Olgu:

Olgu 1: Şikayetleri üç yıl önce başlayan 53 yaşındaki erkek hastanın muayenesinde sırtında yoğunlaşmakla birlikte presternal bölgede de yerleşim gösteren yer yer erode plaklar, yer yer postlezyoner hiperpigmente yamalar ve büller izlendi ve sırtındaki bülünden pemfigus foliaceus, pemfigus vulgaris, büllöz pemfigoid, lineer IgA dermatozu ön tanılarıyla biyopsi alındı. Histopatolojik incelemede intraepidermal subkorneal ayrışma izlendi, direkt immunfloresan çalışmalarda IgA ve IgG ile desmozomal birikim saptandı. Ayrıca dış merkezde yapılan ELISA çalışmasında hasta serumunda Dsg-1 antikorunun pozitif olduğu öğrenildi.

Olgu 2: Bir haftadır cildinde döküntü şikayeti ile hastaneye başvuran 66 yaşında erkek hastanın muayenesinde gövde ön ve arka yüzde yaygın eritemli erode plaklar ve büller izlendi, gövde ön yüzdeki bülden pemfigus vulgaris, pemfigus foliaceus, büllöz pemfigoid, büllöz ilaç erüpsiyonu ön tanılarıyla biyopsi alındı. Histopatolojik incelemede intraepidermal suprabazal ayrışma izlendi, direkt immunfloresan çalışmalarda IgA ve IgG ile desmozomal birikim saptandı.

Olgu 3: 64 yaşında, sırtında ve kollarında bülleri olan kadın hastanın lezyonlarından pemfigus vulgaris, büllöz pemfigoid, skatrisyel pemfigoid ve akkiz epidermolizis bülloza ön tanılarıyla biyopsi alındı. Histopatolojik incelemede intraepidermal suprabazal ayrışma ve ayrışma tabanında bazal keratinositlerde palizatlanma izlenmiş,direkt immunfloresan çalışmalarda IgG ve C3'ün yanı sıra IgA ile desmozomal birikim saptandı.

Sonuç: Nadir bir pemfigus alt tipi olan IgG/IgA pemfigusta, epidermiste interselüler alanda hem IgG hem de IgA ile birikim görülür. IgG/IgA pemfigus vakalarının klinik yansımaları değişken olup diğer pemfigus alt tiplerine benzeyebilir. Ayrıca mikst veya atipik özellikler de gösterebilir. Tanısında histopatolojik özelliklerinin yanı sıra, direkt immunfloresan çalışmalar önemli rol oynamaktadır. Direkt immunfloresan bulguları ve klinik özellikleri ile ayırıcı tanıda zorluk oluşturması nedeniyle olgumuzu sunmak istedik.

Anahtar Kelimeler: Atipik pemfigus, IgA, IgG

EP-075 [Dermatopatoloji] [Özet Metin]

YANIK SKARI ZEMİNİNDE GELİŞMİŞ MALİGN MELANOM VE İYİ DİFERANSİYE SKUAMÖZ HÜCRELİ KARSİNOM: OLGU SUNUMU

Gözde Başak İzmir, Gamze Erkilinc, Peyker Temiz
Celal Bayar Üniversitesi, Patoloji Ana Bilim Dalı, Manisa

ÖZET

Giriş: Yanık skarlarının yaklaşık %2'sinde malign transformasyon gelişebilmektedir. Gelişen en yaygın tümör skuamöz hücreli karsinom olmakla birlikte malign melanomun da nadiren gelişebildiği bildirilmiştir.

Olgu: Altmış yıl önce alev ile yanık öyküsü olan 65 yaşında erkek hastaya 2 yıldır bulunan sol skapuler bölge inferiorunda ülsere, krutlu, nodüler kitle nedeniyle geniş eksizyon, greft ile onarım ve sol aksiler sentinel lenf nodu diseksiyonu uygulanmıştır. Materyalde birbirlerine 1,6 cm uzaklıkta yanık skarı zemininde gelişmiş 2,5 cm genişlikte, 3,5 mm derinlikte iyi diferansiye skuamöz hücreli karsinom ve bundan bağımsız olarak 2 cm genişlikte, 3 mm derinlikte malign melanom odağı saptanmıştır. Aksiller lenf nodu diseksiyonunda ise malign melanom metastazı gösteren 2 adet lenf nodu saptanmıştır.

Sonuç: Yanık skarında skuamöz hücreli karsinom gelişimi beklenen bir durum olmakla birlikte aynı alanda gelişmiş malign melanom ve skuamöz hücreli karsinom birlikteliği çok

nadir bildirilmiştir. Makroskopik örneklemeler ve histopatolojik incelemeler sırasında birden çok ve birbirinden farklı morfolojilerde tümöral lezyonun bulunabileceği akılda tutulmalıdır.

Anahtar Kelimeler: Karsinom, Malign melanom, Skuamöz,

EP-076 [Dermatopatoloji] [Özet Metin]

SUBUNGUAL MAVİ NEVÜS

Berfin Ekin Yıldız, Fügen Vardar Aker
Sağlık Bilimleri Üniversitesi, Haydarpaşa Numune Eğitim ve Araştırma Hastanesi, Tıbbi Patoloji Ana Bilim Dalı, İstanbul

ÖZET

Giriş: Mavi nevüs, dermiste yer alan melanositlerden gelişen benign bir lezyondur. Konjenital veya edinilmiş olabilir. En sık varyantları diffüz ve selüler varyantlardır. Mavi nevüs subungual lokalizasyonda çok nadir olmakla birlikte literatürde 20'den az vaka bildirilmiştir. Burada kliniğimizde tanı alan bir subungual mavi nevus olgusunu ve literatür değerlendirmesini sunuyoruz.

Olgu: Kronik bir hastalığı olmayan 39 yaşında erkek hasta 30 yıldır olan sol başparmağın tırnağının altında renk değişikliği şikayeti ile başvurdu. Klinik muayenesinde 5x4 mm boyutunda dermoskopide iyi sınırlı mavi-gri renkte izlenen homojen lezyon görüldü. Ardından lezyonun cerrahi eksizyonu yapıldı. Histopatolojik kesitlerde dermiste kollajenöz stroma içerisinde kısa fasiküller oluşturan iğsi/oval nükleuslu melanositlerle birlikte pigment yüklü melanofajlar görüldü. Hücrelerde atipi ve mitoz izlenmedi. İmmunohistokimyasal incelemede SOX10 ile yaygın nükleer boyanma görüldü. Bu bulgularla olguya klasik tip mavi nevüs tanısı konuldu.

Sonuç: Subungual mavi nevüs çok nadir görülen asemptomatik benign bir lezyondur. Ayırıcı tanısında en önemli antite melanom olmakla birlikte klinik/dermoskopik bulguları karakteristik nitelikte olmadığı için biyopsi ile değerlendirilmesi önemlidir. Sonuç olarak tanısal hatalardan kaçınmak için her zaman akılda tutulmalıdır.

Anahtar Kelimeler: Mavi nevüs, Melanosit, Subungual

EP-077 [Dermatopatoloji] [Özet Metin]

ERİTEMA ELEVATUM DİUTİNUM: OLGU SUNUMU

Özge Gökbaşı, Ayşe Mine Önenerk Men, Övgü Aydın Ülgen
İstanbul Üniversitesi-Cerrahpaşa, Cerrahpaşa Tıp Fakültesi, Tıbbi Patoloji Ana Bilim Dalı, İstanbul

ÖZET

Giriş: Eritema elevatum diutinum nadir bir hastalık olup lokalize lökositoklastik vaskülit tablosudur. Sıklıkla 30-60 yaş arası erişkinlerde görülür. Cinsiyet/ırk farkı bildirilmemiştir. Akral, periartiküler ve ekstansör yüzlerde kırmızı-kahverengi plak ve nodüller şeklinde görülür. Erken, ilerleyici ve geç evreleri bulunmaktadır. Teşhisinde en faydalı yöntem histopatolojik incelemedir.

Olgu: 68 yaşında kadın hasta, yaklaşık 20 yıldır her iki tibia ön yüzünde var olan hiperpigmente yama lezyonlar ile başvurdu. Aile hikayesi ve ilaç kullanım öyküsü bulunmayan hastadan morfea ve mikozis fungoides ön tanıları ile punch biyopsi yapıldı. Mikroskopik incelemede epidermiste ortohiperkeratoz, fokal birkaç alanda bazal tabakada hidropik dejenerasyon, lenfositler, üst dermiste hafif damar proliferasyonu, perivasküler lenfosit ve histiyosit infiltrasyonu, ödem, seyrek ekstravaze eritrosit, belirgin fibroblastik aktivite artışı ve fibrozis görüldü. Histokimyasal kolloidal demir ve alcian mavisi boyaları ile dermiste mukopolisakkarit birikimine rastlanmadı. Elastik van Gieson (EVG) ve orcein boyaları ile üst dermiste belirgin özellik izlenmemiş olup derin dermiste elastik lifler kısmen düzensiz ve fragmante olarak görüldü. İmmunhistokimyasal olarak lenfoid infiltrasyonu oluşturan hücreler CD3(+) olup çoğu CD7, CD5 ve CD2 ile de (+) izlendi. Bu hücrelerde CD4/CD8 oranı yaklaşık 4-5/1'dir. Mevcut histopatolojik tablo üst dermiste ekstravaze eritrositler ve belirgin fibrozisin eşlik ettiği perivasküler iltihap ile karakterize olup morfolojik bulgular ile öncelikle eritema elevatum diutinum'un geç dönemi ile uyumlu olarak değerlendirildi.

Sonuç: Eritema elevatum diutinum klinikte ksantomatöz lezyonlar, vezikülobüllöz hastalıklar, keloid ve tümörler ile ayırıcı tanıya giren nadir bir hastalıktır. Ciddi sistemik hastalıklarla ilişkili olabileceğinden tanınması önemlidir. Tedavisinde dapson kullanılmakta olup bu hastalarda genellikle 5-10 yıl içinde rezolüsyon görülür. Histopatolojik olarak erken dönem lezyonlar granüloma fasiyale ve Sweet sendromu, geç dönem lezyonlar ise dermatofibrom ile karışabileceğinden patologlar açısından tanısal zorluk oluşturabilir. Bu olgu eritema elevatum diutinum'un nadir görülen bir hastalık olması nedeniyle sunulmuştur.

Anahtar Kelimeler: Deri, fibrozis, nodül, plak

EP-078 [Dermatopatoloji] [Özet Metin]

NADİR BİR OLGU: PLAZMA HÜCRELİ BALANİT

Emre Şenkaya, Özben Yalçın
Prof. Dr. Cemil Taşçıoğlu Şehir Hastanesi, Tıbbi Patoloji Anabilim Dalı, İstanbul

ÖZET

Giriş: Zoon balaniti olarak da adlandırılan plazma hücreli balanit, glans penis, koronal sulkus ve sünnet derisinin nadir görülen kronik, benign inflamatuar bir dermatozudur. Kadınlardaki karşılığı plazma hücreli vulvit'tir. Normalde iki mukoza zarı arasında meydana geldiği için çoğunlukla sünnetsiz erkekleri etkilemektedir. Ancak sünnetli erkeklerde de vaka bildirilmiştir. Plazma hücreli balanit'in, plazma hücreli vulvit'e göre daha sık görüldüğü bilinse de, plazma hücreli balanit'in asemptomatik olması, sosyal etkenler ve klinik teşhisin zorluğu nedeniyle genel popülasyonda plazma hücreli balanit insidansı ve prevalansı tam olarak bilinmemektedir. Genital lezyonlar klinikte genellikle soliter, asemptomatik, keskin sınırlı, 1 ila 3 cm çapında kırmızı-kahverengi parlak yama şeklinde karşımıza çıkmaktadır.

Olgu: Kolon kanseri sebebiyle takipli olan 72 yaşında erkek hasta, 20 yıldan beri mevcut olan penis üzerinde kırmızı renkli, ağrısız lezyon şikayeti ile dermatoloji kliniğine başvurdu. Yapılan muayenede penis üzerinde sulantılı, parlak, eritemli plak lezyon görüldü. Lezyonun dermoskop ile incelenmesinde çok sayıda punktat damarlar mevcuttu. Lezyondan alınan punch biyopsi örneği incelenmek üzere kliniğimize gönderildi. Lezyonun makroskopik incelenmesinde 0,1 cm çapta, 0,3 cm derinliğinde doku görüldü.

Lezyonun mikroskopik değerlendirmesinde yüzeyde epidermis izlenmeyen, dermiste perivasküler, plazma hücrelerinden zengin iltihabi hücre infiltrasyonu, ekstravaze eritrositler ve kapiller damarlarda dilatasyon görüldü. Bu bulgular eşliğinde vaka plazma hücreli balanitis olarak raporlandı.

Sonuç: Plazma hücreli balanit, genellikle sünnetsiz, orta yaşlı ve yaşlı erkeklerin glans penisinde soliter, kalıcı eritematöz bir plak olarak ortaya çıkan, benign dermatozlardan biridir. Etyolojisi bilinmemekle birlikte muhtemelen kronik, reaktif, tahrişe bağlı olduğu düşünülmektedir fakat literatür tarandığında nadir vakalarda herpes simpleks antijeni ile ve bir vakada da otoimmünite ile ilişkilendirilmiştir. En önemli ayırıcı tanılarından biri premalign bir lezyon olan Queyrat eritroplazisi'dir. Tedavide sünnet çoğu vakada yeterlidir. Ayrıca plazma hücreli balanit hakkında literatürde az sayıda vaka olması ve vakamızın sünnetli bir erkek hasta olması sebebiyle bu olguyu sunmaktayız.

Anahtar Kelimeler: Plazma hücreli balanit, zoon balaniti, mukozit

EP-079 [Dermatopatoloji] [Özet Metin]

KAPOSİ SARKOMU: 113 HASTANIN KLİNİKOPATOLOJİK ÖZELLİKLERİ

Zeliha Deniz Ayhan[1], Melike Urgancı[1], Betül Öğüt[1], Yusuf Can Edek[2], Özlem Erdem[1]

[1]Gazi Üniversitesi Tıp Fakültesi,Tıbbi Patoloji Anabilim Dalı, Ankara
[2]Gazi Üniversitesi Tıp Fakültesi, Deri ve Zührevi Hastalıkları Anabilim Dalı, Ankara

ÖZET

Amaç: Kaposi sarkomu, Kaposi sarkomu ile ilişkili herpes virüsünün (KSHV ya da HHV-8) neden olduğu bir anjiyoproliferatif mezenkimal neoplazi olup HIV ile enfekte, post transplant ya da immünsüpresif tedavi alan hastalarda daha sık görüldüğü bilinmektedir. Bu çalışmada Kaposi sarkomu tanısı alan hastaların klinikopatolojik özelliklerini, morbidite ve hastaların daha önce aldıkları tedaviler ile ilişkilerini gözden geçirmeyi amaçladık.

Gereç ve Yöntem: Hastanemizde 2008-2023 yılları arasında "Kaposi sarkomu" tanısı alan hastaları hastane bilgi yönetim sisteminden retrospektif olarak araştırdık. Bu hastaların yaş, cinsiyet gibi demografik verileri ile, biyopsinin alındığı bölge, klinik ön tanı, lezyon tipi, lezyon sayısı, komorbidite durumları, transplantasyon öyküsü, immünsüpresyon öyküsü, mukozal lezyon varlığı kaydedildi.

Bulgular: Hastanemizde Kaposi sarkomu tanısı alan, tümörde immünohistokimyasal olarak HHV-8 pozitifliğinin gösterildiği toplam 113 hastaya ait 147 biyopsi bulunmaktaydı. Birden fazla biyopsiye sahip hastaların 1 biyopsisi çalışmamıza dahil edildi. 81 (%71,7) hasta erkek, 32 (%28,3) hasta kadındı. Hastaların yaş ortalaması 66,8 (26-96) idi. 50 biyopside lezyonun tipine ulaşılamamıştır. 35 hastada (%31) nodül, 6 hastada (%5,3), 22 hastada plak (%19,5) şeklinde lezyon izlenmiştir. Hastaların 8 (%7,1)'inde mukozal lezyon, 51 (%45,1) hastada multiple lezyon mevcuttu. Klinik ön tanılar, 51 (%45,1) hastada Kaposi sarkomu, 10 (%8,8) hastada dermatozdu. 32 hastada komorbiditeye rastlanmadı. 32 hastanın komorbidite bilgisine ulaşılamadı. Diğer hastalarda diyabetes mellitus, malignite, 3 hastada da HIV enfeksiyonu öyküsü bulunmaktaydı. 21 (%18,6) hastanın kemoterapi, 22 (%19,5) hastanın radyoterapi öyküsü mevcuttu.

Sonuç: Kaposi sarkomu, klinik ön tanı olmadan akla gelmesi zor olan, tanısının konulmasında klinik ve histopatolojik özelliklerin önemli olduğu bir tümördür. Çalışmamızda 113 hastaya ait klinikopatolojik özellikler incelenmiştir. Özellikle immünsüpresif, komorbiditenin eşlik ettiği hastalarda akılda bulundurulması önemlidir.

Anahtar Kelimeler: Kaposi sarkomu, transplantasyon, immünsüpresyon

EP-080 [Diğer Konular] [Özet Metin]

CERRAH GÖZÜNDEN İNTRAOPERATİF PATOLOJİ KONSÜLTASYONU: NE ZAMAN? NEDEN?

Merva Aydemir Akkaya[1], Merve Çırak Balta[2]

[1]SBÜ Van Eğitim Araştırma Hastanesi, Tıbbi Patoloji Kliniği, Van
[2]Van Yüzüncü Yıl Üniversitesi, Tıbbi Patoloji Kliniği, Van

ÖZET

Amaç: İntraoperatif patoloji konsültasyonu (İOPK), cerrah ve patoloğun iş birliği ile gerçekleşmekte olup, cerrahi prosedürün önemli bir kısmını oluşturmaktadır. İOPK'nda verilen tanı; preoperatif değerlendirmeden itibaren, cerrahi teknik dahil olmak üzere, postoperatif tedavi yöntemine kadar olan süreçte hasta yönetimi açısından oldukça önemlidir. Çalışmamızda; İOPK'nun cerrahlar tarafından ne amaçla ve hangi sıklıkla kullanıldığını görmeyi, cerrahların patoloji konsültasyonuna yaklaşımlarını değerlendirip, elde edilen verileri literatür ile karşılaştırmayı amaçladık.

Gereç ve Yöntem: Farklı hastanelerde çalışan cerrahlara elektronik ortamda doldurmaları için çoktan seçmeli sorulardan oluşan anket gönderildi. Elde edilen veriler değerlendirilip, literatür ile karşılaştırıldı.

Bulgular: Anketimize Nöroşirürji, Genel cerrahi, Göğüs cerrahisi, Baş-Boyun cerrahisi, Kadın Hastalıkları ve Doğum-Jinekolojik onkoloji ve Üroloji bölümlerinden 103 cerrah katıldı. Elde edilen verilere göre; toplam sayının %22,3'ünün mesleki hayatları boyunca hiç frozen göndermediği, %38,8'inin ise, yılda 5'ten az frozen gönderdiği tespit edildi. İOPK'nun %61 oranda benign/malign ayırıcı tanısı için kullanıldığı gibi, katılımcıların %21'i tümör tanısını erken öğrenmek amaçlı frozen gönderdiğini belirtti. Yine toplam sayının %21,2'si İOPK kullanmama sebebinin düşük tanı doğruluğu ve İOPK'ndaki limitasyonlar olduğunu ifade etti. Ayrıca verilerimize göre ankete katılım sağlayan cerrahların %49,5'i frozen ile son tanı arasındaki tutarsızlık oranını %1-5; %16,5'i ise %1'den az olarak bildirirken; %34'ü bu oranın %5'ten fazla olduğunu bildirmişlerdir.

Sonuç: İOPK sonucu ile cerrahi prosedüre karar verilmekte, hastaya bir sonraki adımda yapılması gereken işlem planlanmaktadır. Bu süreçte, patoloğun kullandığı teknik imkanların optimal olması gerektiği kadar, cerrahın kulllandığı teknik prosedürü konusunda patoloğu bilgilendirmesi önem arz etmektedir. Ayrıca, İOPK endikasyonları multidisipliner olarak belirlenmeli, hastaya fayda sağlamayacak, aksine zaman ve iş gücü kaybına sebep olabilecek konsültasyonlardan kaçınılmalıdır. Literatür taramaları ve bizim deneyimlerimiz sonucunda; İOPK sürecinin, sağlık kuruluşu bazında, cerrah ve patologların içinde bulunduğu sürekli mesleki gelişim programları ile güncel sınıflamalar ışığında standardize edilmesine ihtiyaç duyulmaktadır.

Anahtar Kelimeler: Anket, frozen, intraoperatif patoloji konsültasyonu

EP-081 [Diğer Konular] [Özet Metin]

NADİR DEV TİMOLİPOMA

Özge Özmen, Gülay Turan, Arzu Yıldırım Özlük, Zeynep Gözde Mısırlı
Balıkesir Üniversitesi Tıp Fakültesi, Tıbbi Patoloji Ana Bilim Dalı, Balıkesir

ÖZET

Giriş: Timolipomalar timik neoplazmların %2-9'unu oluşturan mediasten yerleşimli benign tümörlerdir. Genellikle genç-orta yaş erişkinlerde görülür. Çoğunlukla asemptomatik oldukları için tesadüfen tanı alırlar. Histopatolojik değerlendirmede matür yağ dokusu ve timik dokunun değişik oranlarda bir araya geldiği görülür.

Olgu: 46 yaşında erkek hasta koroner arter hastalığı sebebiyle yapılan by-pass cerrahisi sırasında anterior mediastende timik dokuya benzer kitle saptanıyor. Kitle tamamen eksize ediliyor ve patoloji laboratuvarımıza gönderiliyor. Gönderilen materyal makroskobik olarak 4,5x2x1,5 cm ve 3,5x2x1,5 cm ölçülerinde iki adet kirli sarı kahverenkli dıştan ince bir kapsül ile çevrili operasyon materyali idi. Kesit yüzü krem kahverenkli lobüle görünümdeydi. Mikroskobik incelemede matür lipositler arasında timik dokular izlendi. Timik alanlarda atrofik timik epitel hücreleri, lenfositler ve hassal cisimcikleri görüldü. Ayrıca yer yer kalsifikasyon dikkati çekti. Yapılan immünohistokimyasal incelemelerde CD3 ve TdT lenfositlerde pozitif boyanma gösterirken sitokeratin 19 ise timik doku içerisindeki hassal cisimciklerinde ve epitel hücrelerinde pozitif boyandı. Histopatolojik ve immünohistokimyasal incelemeler sonucunda olgu timolipoma olarak raporlandı.

Sonuç: Timolipomatöz hamartom olarak da bilinen timolipoma nadir görülen ön mediasten yerleşimli benign bir tümördür. İlk defa 1916 yılında Lange tarafından tanımlanmıştır. Boyutları 4-30 cm arasında değişkenlik gösterir. Genellikle asemptomatiktir ancak boyutları büyüdükçe dolaşım ve solunum sistemindeki basıya bağlı öksürük, nefes darlığı, siyanoz gibi semptomlara da sebep olabilir. Tanısı MR ve BT ile konabilir. Radyografik olarak kardiyomegali ile karışabilir. Bu sebeple yanlış tanı alan vakalar bildirilmiştir. Olguların %10'u timoma benzeri paraneoplastik sendrom ile ilişkili olabilir. Myastenia Gravis, hipogamagloblunemi, aplastik anemi'ye eşlik eden timolipoma vakaları bildirilmiştir. Histopatolojik olarak matür adipoz doku içerisinde bulunan timik epitel hücreleri ve genellikle kistik dejenerasyon ve kalsifikasyon gösteren hassal cisimciklerinden oluşan bir tümördür. Tümör içindeki timik doku miktarı hastanın yaşına göre beklenenden fazladır. Yağ dokuda sitolojik atipi ve mitotik aktivite görülmez. Histopatolojik inceleme ile tanısı rahatlıkla konulur ancak boyutları büyük olan olgularda atipi ve maligniteyi dışlamak için çok örnekleme yapmak gerekebilir. Tedavisi cerrahi eksizyondur.

Anahtar Kelimeler: Timolipom, Dev, Mediasten

EP-082 [Diğer Konular] [Özet Metin]

SKLEROZAN ANJİOMATOİD NODÜLER TRANSFORMASYON; BİR OLGU SUNUMU

Balça Begüm Cengiz, Özge Bülbül, Serap Işıksoy
Eskişehir Osmangazi Üniversitesi Tıp Fakültesi, Tıbbi Patoloji Ana Bilim Dalı, Eskişehir

ÖZET

Giriş: Sklerozan anjiomatoid nodüler transformasyon (SANT), etyolojisi bilinmeyen nadir bir benign dalak lezyonudur

Olgu: Bilinen diabetus mellitus, hipertansiyon ve hipotiroidi tanıları olan 67 yaşındaki bir kadın hastada rutin kontrol için başvurduğu dış merkezde yapılan abdominal ultrasonografide dalakta kitle saptanmış olup hasta hastanemize yönlendirilmiştir. Üst abdomen MR incelemesinde dalak üst polde lobüle konturlu, 44x55mm boyutlarında homojen kontrastlanan kitle lezyonu saptanmıştır. Malign hastalıkların dışlanması amacıyla splenektomi yapılmıştır. Makroskopik olarak koyu kahverengi, 6,5x5x5 cm boyutlarında, iyi sınırlı, kapsülsüz, fibrotik bandlar içeren multinodüler görünümde, santralde fibrotik skar izlenen lezyon görüldü. Histopatolojik incelemede fibrosklerotik stroma ile çevrili çok sayıda, iyi sınırlanmış ve konfluent anjiomatoid nodüller izlendi. Nodüller, sitolojik olarak atipi içermeyen bir kısmı şişkin endotel hücrelerle döşeli yarık benzeri, yuvarlak veya düzensiz vasküler boşlukları içermekte idi. Bir alanda kalsifikasyon odağı izlendi. Nekroz ve mitotik figür izlenmedi. İmmünohistokimyasal inceleme ile anjiomatoid nodüller içinde CD31+/CD34+/CD8- kapillerler, CD31+/CD34-/CD8+ sinüzoidler ve CD31+/CD34-/CD8- küçük venlerden oluşan üç farklı vasküler proliferasyon mevcuttur. Bu bulgular doğrultusunda hastaya SANT tanısı konuldu.

Sonuç: SANT vakalarının çoğu asemptomatik olup insidental tespit edilir. Ayırıcı tanıda hemanjiom, littoral hücreli anjiom, hemanjioendotelyoma ve anjiosarkom yer almaktadır. SANT'ın radyolojik incelemelerde ve laboratuar tetkiklerinde karakteristik bulgusu yoktur. Bu nedenle diğer dalak hastalıkları arasındaki klinik ayrım zordur. Kesin tanı ancak rezeke edilen dalağın histopatolojik ve immünohistokimyasal incelemesi ile konulabilir.

Anahtar Kelimeler: Dalak, sklerozan anjiomatoid nodüler transformasyon, olgu sunumu

EP-083 [Diğer Konular] [Özet Metin]

İNGUİNAL LENF NODUNDA NODAL MELANOSİTİK NEVÜS; OLGU SUNUMU

Sabriye Gamze Vatansev, Murat Çelik
Selçuk Üniversitesi Tıp Fakültesi, Tıbbi Patoloji Bölümü, Konya

ÖZET

Giriş: Nodal melanositik nevüsler ilk olarak 1931 yılında lenf nodundaki nevoselüler inklüzyonlar olarak tanımlanmıştır. Bu hücrelerin homojen, eozinofilik ve sınırları belirsiz sitoplazmaya sahip olmaları, mitotik aktivitelerinin az olması ve melanin pigmentlerinin belirgin olmamasından dolayı kutanöz intradermal nevoselüler hücrelere benzetilmektedir. Bu sebeple pek çok araştırmacı tarafından benign olarak değerlendirilmektedir. Nevüs hücreleri tipik olarak servikoaksiller bölgede ve inguinal bölgede yerleşirler. Nodal melanositik nevüsler subkutan lenf nodlarında fibröz kapsül alanlarında ve trabeküler alanlarda mevcuttur. Nadir olarak süperfisiyal lenf nodlarında intraparankimal ve sinüzoidal olarak yerleşim gösterirler. Bu yazıda inguinal lenf nodunda yerleşen nodal melanositik nevüs olgusu sunulmaktadır.

Olgu: Olgumuz 16 yaşında erkek hastadır. Hastanemiz çocuk cerrahisi bölümüne inguinal lenf bezlerinde büyüme sebebiyle başvurmuştur ve hastanın bilinen bir malignitesi yoktur.Hastadan büyüğünün çapı 1.5 cm, küçüğünün çağı 0.5 cm olan iki adet inguinal lenf nodu diseke edilmiştir. Lenf nodlarının kesitlerinde makroskobik olarak özellik izlenmemiştir. Mikroskopik olarak; lenf nodlarının kesitlerinde atipi içermeyen, düşük mitotik aktiviteye sahip, nevoid hücreler fokal bir alanda mevcuttur ve sox-10, s-100 ve melan-A ile immünopozitif, hmb-45 ve cd34 ile immünonegatif ekspresyon görülmüştür. Nevoid hücrelerde ki-67 indeksi %1'in altındadır.Mevcut bulgular ile nodal melanositik nevüs tanısı verildi.

Sonuç: Nodal melanositik nevüsler lumpektomi yapılan hastalarda %0.33 civarında bulunurken, malign melanom için yapılan lenf nodu rezeksiyonlarında % 6.2'ye kadar bulunabilir. Son yıllarda Gonzales ve arkadaşları nodal nevüslerin; invaziv melanomlu hastada intraparankimal nevüs, aynı sentinel lenf nodu içerisinde melanom mikrometastazına bitişik nodal nevüs ve malign melanomlu bir hastada nodal mavi nevüs olarak 3 kategoride sınıflandırılmasını önermiştir. Lenf nodlarında nevoid hücrelerin görülmesi ayırıcı tanıda akla nodal nevüs ve malign melanomu getirmelidir. Histomorfolojik olarak hücrelerin atipisi ve mitoz sayısı; ayırıcı tanıda malign melanom ve karsinom infiltrasyonlarından ayrımında göz önünde bulundurulmalıdır. Ayrıca nodal melanositik nevüslerin, malign melanomla birlikte görülebileceği de unutulmamalıdır. Hastanın eksik tanı ve ya aşırı teşhis ve tedavi alması önlenmelidir.

Anahtar Kelimeler: İnguinal lenf nodu, melanositik nodal nevüs

EP-084 [Endokrin Patoloji] [Özet Metin]

PAPİLLER TİROİD KARSİNOMUN NADİR VARYANTI, İĞSİ HÜCRELİ VARYANT OLGU SUNUMU

Tuğçem Bıçak, Berat Soylu
SBÜ Gazi Yaşargil EAH, Tıbbi Patoloji Kliniği, Diyarbakır

ÖZET

Giriş: Tiroidde iğsi hücreli lezyonlar nadirdir. Papiller tiroid karsinomunun iğsi hücreli varyantı ise çok daha nadirdir. İğsi hücrelerden oluşmuş neoplazide, tiroid papiller karsinom iğsi hücreli varyant, iğsi morfolojide medüller karsinom, foliküler adenomlarda ortaya çıkan iğsi hücreli metaplaziler, tiroidin soliter fibröz tümörü gibi mezenkimal tümörleri olmak üzere ayırıcı tanı oldukça geniştir.

Olgu: 50 yaşında kadın olguya, multi nodüler guatr klinik ön tanısıyla total tiroidektomi uygulandı. Tiroidektomi materyalinin makroskopik incelemesinde, sağ lobda 1,5x1,4x1,3cm boyutlarda krem renkte solid, nodüler lezyon izlendi. Mikroskopik incelemede, mezenkimal benzeri görünümü andıran demetler şeklinde,damarlanması yüksek, iğsi hücreli, eosinofilik sitoplazmalı tümöral lezyon görüldü. Lezyonda papiller yapı seçilmedi. İmmunohistokimyasal incelemede tümör hücrelerinde TTF-1,HBME-1, Galektin pozitif, CEA, Kromogranin, Kalsitonin, EMA, Desmin, CD31, CD34, Faktör8,Stat6 negatif izlendi. Ki67 %3-4 oranında izlendi. Mevcut bulgular ile olgu "papiller karsinom, iğsi hücreli varyant" olarak rapor edildi.

Sonuç: Tiroidde iğsi hücreli lezyonlar oldukça nadir olmakla birlikte ayrıcı tanı yelpazesi geniştir.

Olgumuzda izlenen değişikliklerin yaygın olması, nükleer özellikleri ve immünfenotipik özellikeri ile foliküler adenomda izlenen metaplaziden ayrımı sağlanmıştır. Kalsitonin negatifliği,tiroglobulin pozitifliği ile medüller karsinomdan, CD31, CD34 ve faktör 8 negatifliği ile vasküler lezyonlardan,STAT6 negatifliği ile soliter fibröz tümörden ayrılmıştır.

Nadir görülen görülen iğsi hücreli tiroid papiller karsinom varyantında tecrübelerimizi paylaşmak istedik.

Anahtar Kelimeler: İğsi, papilled, tiroid

EP-085 [Endokrin Patoloji] [Özet Metin]

LENF NODU METASTAZI GÖSTEREN ADRENAL GANGLİONÖROM: NADİR BİR OLGU SUNUMU

Nihal Kiremit, Arzu Tasdemir, Merve Doğan, Hatice Karaman
Sağlık Bilimleri Üniversitesi Kayseri Şehir Eğitim ve Araştırma Hastanesi, Tıbbi Patoloji Ana Bilim Dalı, Kayseri

ÖZET

Giriş: Ganglionöroma(GN) nöral krestten köken alan nadir görülen benign, iyi diferansiye bir neoplazidir. En sık posterior mediastende görülmekle birlikte adrenal bez de dahil olmak üzere birçok alanda izlenebilir. Posterior mediasten ve retroperiton yerleşimli lezyonlar daha çok çocuk popülasyonda, adrenal ganglionöromalar ise daha çok 4-5. dekadta izlenmektedir. Benign olmalarına rağmen çok nadir lenf nodu ve uzak organ metastazı bildirilmiştir. Bu çalışmada 3 yaşında erkek hastada lenf nodu metastazı gösteren, adrenal ganglionöroma olgusu sunulmuştur.

Olgu: Bilinen bir hastalığı olmayan, rotavirus enfeksiyonu kaynaklı kanlı ishal nedeniyle dış merkeze başvuran 3 yaş erkek hastanın manyetik rezonans görüntülemesinde sol adrenal lojda 41x33x52 mm boyutunda içerisinde milimetrik kistik alanlar bulunduran düzgün kontürlü solid ağırlıklı kitle izlendi (Resim 1). Laboratuvar değerleri normal olan hastaya yapılan operasyonda düzgün sınırlı olan kitlenin total eksizyonu ve evreleme için renal ve paraaortik lenf nodlarından örnekler alınmıştır. Histopatolojik incelemede bağ doku kapsülle çevrili tümöral infiltrasyon izlendi. Tümör, değişen derecede kollajen ve miksoid alanlar içeren zeminde schwann hücreleri ve ganglion hücrelerinden oluşmaktaydı(Resim 2). Schwann hücreleri küçük fasiküller ve gevşek miksoid stroma ile ayrılmaktadır. Arada serpiştirilmiş küçük ve büyük gruplar oluşturan ganglion hücreleri izlendi. Ganglion hücrelerinin tamamı kompakt eozinofilik sitoplazmalı tek, egzantrik nükleuslu, belirgin nükleollü matür görünümde idi(Resim 3). Arada lenfoid folikül yapıları oluşturan lenfoid hücreler izlendi. Blastomatöz komponent izlenmedi. Tümör alanları kenarında bir alanda tümöre bitişik 1 adet lenf nodu metastatik özellikte izlendi(Resim 4). İmmünohistokimyasal çalışmalarda Schwann hücreleri ve stromada S100, NSE, sinaptofizin, nöroflament ile pozitif boyanma görüldü. Ganglion hücrelerinde S100, sinaptofizin, NSE, kromogranin A ile pozitif boyanma elde edildi. Ki67 ile düşük proliferasyon izlendi. Histokimyasal olarak miksoid alanlarda pozitif boyanma görüldü. Vakaya schwannian stroma zengin matür ganglionöroma tanısı verildi.

Sonuç: Çocukluk çağı adrenal yerleşimli tümörlerde ganglionöromlar akla gelmelidir. GN benign neoplaziler olmasına rağmen nadir de olsa malign transformasyon ve lenf nodu, karaciğer, dalak, yumuşak doku gibi lokalizasyonlara metastaz yapabilme potansiyelleri olduğu akıldan çıkarılmamalıdır.

Anahtar Kelimeler: Ganglionöroma, adrenal, lenf nodu, metastaz

EP-086 [Endokrin Patoloji] [Özet Metin]

YETİŞKİN HASTA, SOL İNGUİNAL BÖLGE EKTOPİK ADRENAL DOKU, VAKA SUNUMU

Selin Alacahan, Nihal Kiremit, Hatice Karaman
Sağlık Bilimleri Üniversitesi Kayseri Şehir Eğitim ve Araştırma Hastanesi, Patoloji Anabilim Dalı, Kayseri

ÖZET

Giriş: Ektopik adrenal doku, ilk olarak 1740 yılında Morgagni tarafından bir çocukta spermatik kord çevresinde adrenokortikal doku şeklinde bildirilmiştir ve literatürde tanımlanan vakalarının çoğu çocuklar olup nadiren erişkinlerde bildirilmiştir.

Ektopik adrenal bez, adrenal bezin böbreküstü yerleşimi dışında yer alan aksesuar adrenal korteks dokusudur. Embriyogenez sırasında adrenal korteks dokusu intermediate mezodermden köken alırken adrenal medulla nöral ektodermden köken almaktadır. Embriyolojik kökenler göz önüne alındığında adrenal korteks dokusu gonadlara komşudur ve ektopik adrenal doku, gonadların inişine paralel, kasık bölgesi de dahil bu yol boyunca herhangi bir noktada rastlanılabilir. Ancak ektopik adrenal medulla dokusu daha az sıklıkla rastlanılmaktadır.

Bu yazıda nadir görülen ve rastlantısal olarak karşılaşılan yetişkin hasta, inguinal bölge ektopik adrenokortikal doku olgusunu klinik-histopatolojik bulgular eşliğinde sunmayı amaçlamaktayız.

Olgu: 41 yaşında erkek hasta, uzun süredir devam eden kasık fıtığı nedeniyle hastanemize başvurmuştur. Ameliyata alınan hastanın herni kesesi içinde lipom tespit edilip çıkarılmıştır ve ileri histopatolojik inceleme için tarafımıza yönlendirilmiştir. Yapılan histopalojik incelemelerde yağ dokusu içinde veziküler, eozinofilik şeffaf sitoplazmalı, sınırları belirgin, büyük poligonal doku dikkati çekmiştir. Yapılan immünhistokimyasal çalışmalarda inhibin ve melanin A ile pozitif boyanma, pax8,sinaptofizin ile negatif boyanma elde edildi ve "Ektopik Adrenokortikal Doku ve Kord Lipomu" şeklinde raporladı.

Sonuç: Ektopik adrenokortikal doku nadir görülen bir durum olmakla birlikte testiküler veya ovarian sertoli leyding hücreli tümör, metastatik renal hücreli karsinom, paraganglioma ve metastatik adrenokortikal karsinomdan ayırıcı tanısı yapılmalıdır.

Klinik olarak Cushing sendromunda primer adrenalektomi sonrası, ektopik adrenokortikal dokunun sekonder hiperplazisi hastalığın nüksüne neden olabileceği, hiperfonksiyone olduğu durumlarda primer adrenaokortikal dokunun atrofisine neden olabileceği ve ektopik adrenokortikal dokudan neoplastik transformasyon gelişebileceği akla gelmelidir.

Anahtar Kelimeler: Ektopik adrenal doku, İnguinal herni, vaka sunumu

EP-087 BİLDİRİ YAZAR TARAFINDAN GERİ ÇEKİLMİŞTİR

EP-088 [Endokrin Patoloji] [Özet Metin]

ADRENAL CORTICAL ADENOMA AND CONTRALATERAL RETROPERİTONEAL PARAGANGLIOMA DETECTED AS COLLUSİON TUMOR- A RARE CASE

Neslihan Kaya Terzi
Çanakkale Onsekiz Mart University Faculty of Medicine Hospital, Department of Medical Pathology, Çanakkale, Turkey

ABSTRACT

Objective: The adrenal gland consists of distinct cortical and medullary structures with different embryological origins, and tumors can arise from both components. Adrenocortical adenomas are benign tumors originating from the adrenal cortex, while pheochromocytomas are predominantly benign tumors of the adrenal medulla. Paragangliomas are pheochromocytomas located outside the adrenal gland. Although these tumors are generally benign, there have been reports of malignancy and metastasis. Coexistence of adrenocortical adenoma and pheochromocytoma is extremely rare, while the coexistence of adrenocortical adenoma and paraganglioma has not been reported in the literature.

Case: We present the case of a 67-year-old male who presented with right flank pain. Abdominal computed tomography revealed a nodular mass in the left adrenal gland, suggestive of an adenoma, as well as an 8 cm mass in the right retroperitoneal region. Elevated metanephrine and normetanephrine levels were detected in a spot urine test. Subsequent surgical excision revealed a left adrenocortical adenoma and a right retroperitoneal paraganglioma, confirmed by histopathological and immunohistochemical analyses. The tumors displayed distinct morphological and immunohistochemical features, and both exhibited normal Succinate dehydrogenase-B (SDHB) expression.

Result: Coexistence of adrenocortical adenoma and pheochromocytoma has been reported, but our case represents the first documented instance of adrenocortical adenoma and paraganglioma occurring together. In some cases, genetic mutations or hypermethylation, such as SDH mutations, can lead to the simultaneous development of pheochromocytoma/paraganglioma and adrenocortical adenoma. The coexistence of different adrenal tumors should be considered in patients with hypertension, and comprehensive biochemical and radiological evaluations should be conducted. Histopathological and immunohistochemical analyses can aid in distinguishing between adrenocortical adenoma, pheochromocytoma, and

paraganglioma. Genetic analysis, particularly for SDH mutations, should be performed whenever possible. Awareness of the potential simultaneous development of adrenocortical adenoma and pheochromocytoma/paraganglioma is crucial for accurate diagnosis and appropriate management of these rare cases.

Keywords: Adrenocortical adenoma, paraganglioma, immunohistochemistry, SDHB

EP-089 [Endokrin Patoloji] [Özet Metin]

NADİR BİR VAKA: TİROİD ANJİOSARKOM

Tugce Kus[1], Anıl Alpsoy[1], Gökhan Cengiz[2], Inanc Elif Gürer[1]
[1]Akdeniz Üniversitesi, Tıbbi Patoloji Ana Bilim Dalı, Antalya
[2]Akdeniz Üniversitesi, Radyoloji Anabilim Dalı, Antalya

ÖZET

Giriş: Tiroid bezi tümörleri en sık görülen endokrin neoplazmlardır ve çoğunluğu follikül epitel hücrelerinden köken almaktadır; bununla birlikte tiroidde epitelyal olmayan maligniteler de görülebilmektedir. Tiroid anjiosarkomu (TAS), endotelyal hücre farklılaşması gösteren epitelyal olmayan primer malign neoplazmdır. Kadınlarda 4.5 kat daha sıktır. Makroskobide hemoraji ve nekroz genelde mevcuttur. Histopatolojik olarak yumuşak doku anjiosarkomuna benzer morfolojiye sahiptir. Neoplastik hücreler belirgin eozinofilik sitoplazmaya sahip hiperkromatik nükleuslu, belirgin nükleollü atipik hücrelerdir ve düzensiz, anastomozlaşan yapılar oluşturur. Bu çalışmada tiroid dokusunda literatürde nadir olarak izlenen primer angiosarkom olgusu, ayırıcı tanı özellikleri dikkate alınarak sunulmuştur.

Olgu: Boynun sağ tarafında şişlik sebebiyle başvuran 60 yaşında erkek hastanın MR incelemesinde boyun sağ yarısında anatomik yapıları iten, santrali nekrotik 91x55x64 mm boyutlu lezyon izlenmiş olup, operasyon sonrası histopatolojik incelemede, yaygın nekroz alanları, nekrotik alanların çevresinde içleri kanla dolu anastomozlaşan ve yer yer solid alanlar taşıyan, pleomorfik iri nükleuslu, iri eozinofilik nükleollü endotelyal karakterde hücrelerden oluşan tümöral lezyon dikkati çekmiştir. Tümörde çok sayıda mitoz izlenmiştir. İmmünohistokimyasal olarak CD31, FLI1, ERG ile tümöral hücrelerde pozitif immünreaksiyon mevcuttur. Ki-67 proliferatif indeksi yaklaşık % 30'dur. PAX8, TTF-1 ve tiroglobulin ile tiroid follikül hücrelerinde immünreaksiyon mevcuttur.

TAS, pek çok tümörle morfolojik benzerlik taşıyabilir. Ayırıcı tanıda angiomatoid morfoloji gösteren tiroid anaplastik karsinomu ve medüller karsinom ilk planda düşünülmelidir. Metastatik malign melanom da akılda tutulmalıdır.

Diferansiyasyonun korunduğu olgularda ise; hemangiomlar, damar yapılarından zengin nodüller ve özellikle ince iğne aspirasyon sitolojisi uygulanmış olgularda izlenen reaktif morfoloji ve damarlanma artışı da ayırıcı tanıda yer alır.

Sonuç: TAS, nadir ve agresif bir tümördür. Uzun yıllar boyunca anaplastik kanserin angiomatoid subtipi olarak kabul edilmiş olup; pür angiosarkom olguları, literatürde az sayıdadır.

Tiroidde nadir izlenen bu tümör, farkındalık yaratmak amacıyla ayırıcı tanı özellikleri de dikkate alınarak literatür bilgileri ile birlikte sunulmuştur.

Anahtar Kelimeler: Anjiosarkom, nadir, tiroid

EP-090 [Endokrin Patoloji] [Özet Metin]

BERRAK HÜCRELİ DEĞİŞİKLİK GÖSTEREN TİROİDİN FOLLİKÜLER ADENOMU

Ayşegül Aydın, Ezgi Duman, Eren Altun
Bağcılar Eğitim ve Araştırma Hastanesi Tıbbi Patoloji Anabilim Dalı, İstanbul

ÖZET

Giriş: Tiroid bezinin foliküler neoplazmaları, çoğunlukla nötral boyanmış sitoplazmaya sahip folikülerpatern oluşturmuş uniformtirositlerle karakterizedir. Vakaların küçük bir kısmında onkositik farklılaşma görülür. Berrak hücreli folikülertiroid adenomları veberrak hücreli folikülerkarsinomlar son derece nadir varyantlar olarak bildirilmiştir.Tiroid neoplazmalarındaki berrak hücreler iki ana form alabilir: balon şekilli ve taşlı yüzük hücreleri. Foliküler adenomda balon şeklindeki hücre değişikliği nadirdir. Bu olgu sunumu ve literatür taramasında tanısındabirçok ayrıcı tanı zorluğu bulunan tiroidin berrak hücreli değişiklik gösteren folliküler adenomu vakasını sunuyoruz.

Olgu: Bizim vakamız bilinen bir hastalığı olmayan 27 yaşında kadın hasta. Tiroidit semptomları ile hastanemize başvurmuştur.Yapılan ultrasonografi sonucu tiroid sağ lobda nodül/psödonodül ayrımı yapılamayan 41 mm boyutlu lezyon görülmesi üzerine hasta opere edilmiştir. Bölümümüzde yaptığımız makroskobik inceleme sonucunda tiroid sağ lobda 3,5 cm çapında düzgün sınırlı kistik kanamalı alanlar barındıran nodül içerisinde 2 cm çapında düzgün sınırlı krem renkli alan görüldü.Yapılan makroskopik kesitlerde nodülün düzgün sınırlı olduğu ve kapsül ile çevrelendiği izlendi.Materyale ait histopatolojik incelemelerde uniform küçük yuvarlak oval nükleuslu berrak sitoplasmalı hücrelerin yer yer solid, yer yer foliküler yapılar oluşturduğu lezyon izlendi. Tamamı örneklenen nodüle yapılan çok sayıda seri ve derin kesitte lezyonun kapsül ile sınırlı olduğu izlendi. Fokal hemorajik dejenerasyon alanları dışında olguda nekroz, atipik mitoz ve pleomorfizim izlenmedi.Yapılan immunohistokimyasal çalışmalarda tarif edilen nodüle ait hücrelerde ttf-1, tiroglobulin pax-8 pozitif, PTH, Cd10, kalsitonin negatif olarak izlendi. Mevcut morfo-

lojik ve immunohistokimyasal bulgular eşliğinde olgu"Berrak Hücreli Folliküler Adenom"olarak yorumlandı.

Sonuç: Berrak hücreli tiroid neoplazmları çok nadirdir.Bu nadir görülen foliküler adenom varyantı;onkositik foliküler neoplazmlar, foliküler ve papiller neoplaziler yanı sıra medüller,anaplastik karsinomlar, tiroidin büyük hücreli lenfomaları, metastatik berrak hücreli karsinom ile tiroid bezinde ektopik paratiroid dokusu, dishormonogenetik guatr, hashimoto tiroiditi ve nodüler hiperplaziyi içerir.Literatürde daha önceden yayınlanmış yalnızca 21 berrak hücreli folikülr adenom vakası bulunmaktadır.Bizde bu çalışmayı nadir rastlanan ve tanısal zorluk oluşturan berrak hücreli folliküler adenomu akılda tutmak için hazırladık.

Anahtar Kelimeler: Berrak hücreli değişiklik, foliküler adenom,tiroid

EP-091 [Endokrin Patoloji] [Özet Metin]

TİROİD BEZİNDE NADİR GÖRÜLEN BİR ANTİTE; İKİ OLGU SUNUMU İLE HYALİNİZE TRABEKÜLER TÜMÖR

Esra Betül Tunce, Seda Duman Öztürk, Çiğdem Vural, Gupse Turan
Kocaeli Üniversitesi, Patoloji Ana Bilim Dalı, Kocaeli

ÖZET

Giriş: Hyalinize trabeküler tümör (HTT), tiroidin nadir görülen tümörlerindendir. Bu tümörler Dünya Sağlık Örgütü (DSÖ) 2022'ye göre düşük riskli olarak sınıflandırılmaktadır. Histolojik olarak tipik özellikleri vardır. Ayırıcı tanıda malign tümörler yer aldığından bu tümörlerin tanısını koymak güçtür. Yanlış malignite tanısı sonucunda gereksiz tedaviye yol açmamak için ayırıcı tanıda bu anititeyi mutlaka akla getirmek gereklidir. Bu bildiride düşük riskli neoplaziler arasında yer alan antitenin ayırıcı tanısını; literatür eşliğinde iki HTT olgusuyla tartışmak istedik.

Olgu: Olgu 1

Hashimoto tiroiditi ile takipli 40 yaş kadın hasta ultrasonografi değerlendirmesinde tiroidinde çok sayıda nodül saptanmıştır. Mikroskopik incelemede; sol lobda 1,3 cm çapında ince fibröz kapsüllü, tiroid içerisinde sınırlı, kalın fibröz septa ile ayrılan, belirgin trabeküler paterne sahip tümör izlendi. Yapılan immünohistokimyasal panelde TTF-1, tiroglobulin, pax8 pozitifiliği yanında ki67(MIB1) ile boyanması sonucunda nodül HTT tanısı aldı. Bu tümöre 0,8 cm çapında papiller tiroid karsinom,Warthin benzeri alt tip odağı eşlik etmektedir. Olgunun 7 aylık takibinde nüks veya metastazı yoktur.

Olgu 2

Hashimoto tiroiditi ile takipli 65 yaşında kadın hastaya total tiroidektomi yapıldı. Mikroskobik incelemede düzgün sınırlı, belirgin trabeküler hyalinize ağ oluşturan, eozinofilik sitoplazmalı, fokal alanlarda inklüzyon bulunduran tümör vardır. Yapılan immünohistokimyasal panelde TTF-1, tiroglobulin ve pax8 pozitifiliği yanında ki67(MIB1) ile boyanması sonucunda nodül HTT tanısı aldı. Olgunun 4 yıllık takibinde nüks veya metastaz saptanmadı.

Sonuç: HTT, "trabeküler büyüme paterni ve belirgin intratrabeküler hyalinizasyon ile karakterize foliküler orijinli bir tümör" olarak tanımlanmaktadır. Bu ender rastlanan antitenin hala benign mi malign mi olduğu konusunda tartışmalar sürmektedir. HTT'nin genellikle benign bir lezyon olduğu söylense de literatürde kapsül ve damar invazyonu hatta akciğer metastazı yapan malign formları bildirilmiştir.

Tiroid bezinin incelerken papiller tiroid karsinomu ve medüller tiroid karsinomu ile benzer morfolojide olan HTT'yi mutlaka akla getirmek gerekir.

Biyolojik ve klinik davranış nedeniyle, HTT düşük riskli neoplaziler arasında yer almaktadır. Ancak düşük de olsa malignite potansiyeli göz ardı edilmemelidir. Bu nedenle olgular yakın klinik takip edilmelidir.

Anahtar Kelimeler: Hyalinize, tiroid, trabeküler, tümör

EP-092 [Endokrin Patoloji] [Özet Metin]

ADRENAL GLANDIN ENDOTELYAL (VASKÜLER) KİSTİ: NADİR BİR OLGU SUNUMU

Funda Kuş Bozkurt[1], Çağatay Özsoy[2]
[1]Şehitkamil Devlet Hastanesi, Tıbbi Patoloji Kliniği, Gaziantep
[2]Abdülkadir Yüksel Devlet Hastanesi, Üroloji Kliniği, Gaziantep

ÖZET

Giriş: Adrenal kistler nadir lezyonlardır ve genellikle asemptomatik olup, insidental olarak saptanırlar. 3.-5. dekadlar arasında ve kadınlarda daha sıktır. Uniloküler veya multiloküler olabilirler. Çoğu soliterdir. Boyutları birkaç milimetreden 50 cm'ye kadar değişiklik gösterebilir. Büyük çaplı lezyonlar kitle etkisine bağlı yan ağrısı, abdominal ağrı gibi semptomlara neden olabilir. Adrenal kistlerin büyük çoğunluğu benigndir fakat nadiren primer ve metastatik tümörler de adrenal glandda kistik dejenerasyon gösterebilir. Adrenal kistlerin histolojik olarak psödokist, endotelyal kist, epitelyal kist ve parazitik kist olmak üzere dört farklı alt tipi tanımlanmaktadır. Vasküler kistlerin patogenezinde önceden var olan vasküler hamartomun, lenfatik kanalların ektazisinin veya intraparankimal hemorajinin rol oynayabileceği düşünülmektedir.

Olgu: 36 yaşında kadın hasta yan ağrısı şikayetiyle Üroloji polikliniğine başvurdu. Yapılan tetkiklerinde sol adrenalde kistik lezyon saptanması üzerine adrenelektomi yapıldı. Makroskopik incelemede 11 cm uzun çapa sahip uniloküler kistik yapıda lezyon ve periferinde adrenal dokusu izlendi.

Histolojik kesitlerde ise fibröz kist duvarının basıklaşmış hücreler ile döşeli olduğu görüldü. Kist duvarında kalsifikasyon ve hemoraji izlendi. İmmünohistokimyasal çalışmada kist duvarını döşeyen hücrelerde CD34 ile yaygın ekspresyon saptandı. Kalretinin ve Pansitokeratin ile boyanma izlenmedi. Bu bulgular ile olgu adrenal glandın endotelyal (vasküler) kisti olarak raporlandı.

Sonuç: Adrenal kistler genellikle benign ve asemptomatik olan nadir bir lezyon grubudur. Ancak kistik adrenal lezyonların ayırıcı tanısında feokromasitoma, adrenal kortikal adenom, adrenal kortikal karsinom veya metastatik karsinom gibi kistik dejenere adrenal neoplazmlar da bulunmaktadır. Bu nedenle vasküler adrenal kist gibi benign kistlerinin tanısında malignitenin ekarte edilmesi ve kesin tip tayini için detaylı histopatolojik ve immünohistokimyasal inceleme yapılması önemlidir.

Anahtar Kelimeler: adrenal, endotelyal kist, kistik lezyon

EP-093 [Endokrin Patoloji] [Özet Metin]

NADİR BİR OLGU: HASHİMOTO TİROİDİTİ OLAN HASTADA OSSEÖZ METAPLAZİ VE ADİPÖZ METAPLAZİ

Zeliha Çelik[1], Naile Kökbudak[2], Pembe Oltulu[2], Sıdıka Fındık[2], Fahriye Kılınç[2]
[1]Konya Numune Hastanesi, Patoloji Bölümü, Konya
[2]Necmettin Erbakan Üniversitesi Meram Tıp Fakültesi, Patoloji Anabilim Dalı, Konya

ÖZET

Giriş: Tiroid nodülleri tüm dünyada yaygın olarak görülen bir endokrin bozukluktur (1). Tiroid nodüllerine sıklıkla dejeneratif değişiklikler, kanama, kolesterol kristalizasyonu, fibröz doku depozitleri, kistik değişiklikler ve yağ dokusu eşlik eder. Kalsifikasyon yaygın görülmesine rağmen osseöz metaplazi (OM) ve matür kemik formasyonu (MKF) oldukça nadirdir (1-3). OM ve MKF Hashimoto tiroiditinde de nadir görülen bir metaplazi şeklidir ve kesin mekanizmaları anlaşılması zor olan karmaşık süreçlerdir. Kemik morfogenetik proteini, demineralize kemikte bulunur, lokal kemikleşmeyi indükleyerek kollajeni sentezler ve kemik oluşumuna en büyük katkıyı sağlayan bir protein grubudur (2). Bununla birlikte MKF oluşumundaki son adım ortamda yeterli konsantrasyonlarda kalsiyum-fosfatın varlığına bağlıdır. Bildirilen vakaların kadın ağırlıklı olduğu dikkati çekmektedir (3). Bizim olgumuz da kadın hastadır.

Olgu: 48 yaşında kadın hasta, uzun süredir olan boyunda şişlik şikayetiyle Konya Numune Hastanesi genel cerrahi polikliniğine başvurdu. Yapılan ultrasonografisinde her iki lobda nodüler yapı tespit edilen hastaya Total Tiroidektomi uygulandı. Patoloji laboratuarında yapılan makroskobik incelemede sağ lobda 2,5 cm çapında düzgün sınırlı nodüler yapı ve dokunun bir kenarında 1,8 cm çapında kesilemeyecek kadar sert kıvamlı alan dikkati çekti. Sol lob kesilemeyecek kadar sert kıvamlı olup asit takibinden sonra örneklendi ve multinodüler kesit yüzeyine sahip olduğu görüldü. Mikroskobik incelemede her iki lobda da tiroidit ile uyumlu zeminde OM, adipöz metaplazi, kalsifik dejenerasyon bulguları izlendi. Ayrıca sağ lobda tarif edilen nodüler yapı NİFTP (Papiller karsinom nüve özellikleri içeren noninvaziv folliküler tiroid neoplazmı) olarak raporlandı.

Sonuç: Benign tiroid hastalıklarında ve olgumuzda olduğu gibi Hashimoto tiroiditli hastalarda OM ile MKF oldukça nadir görülen bir metaplazi şeklidir (1-3). Patogenez şu anda tam olarak aydınlatılamamıştır ve araştırmalara devam edilmesi gerektirmektedir. Olgumuzda izlenen Hashimoto tiroiditi, OM/ MKF yanısıra adipöz metaplazi ve loblardan bir tanesinde NİFTP bulunması nadir rastlanan bir durum olması sebebiyle sunuldu.

Anahtar Kelimeler: Adipöz metaplazi, Hashimoto tiroiditi, Osseöz metaplazi

EP-094 [Endokrin Patoloji] [Özet Metin]

NADİR BİR OLGU; MİKST MEDULLER VE FOLİKÜLER TİROİD KARSİNOMU VE LENF NODU METASTAZI

Çiğdem Vural[1], Aziz Hakkı Civriz[1], Gupse Turan[1], Damla Köksalan[2]
[1]Kocaeli Üniversitesi, Tıbbi Patoloji Anabilim Dalı, Kocaeli
[2]Kocaeli Üniversitesi, Endokrinoloji ve Metabolizma Hastalıkları Anabilim Dalı, Kocaeli

ÖZET

Giriş: Mikst medüller ve folliküler tiroid karsinomu oldukça nadir tümörlerdir. Bir olgunun Mikst medüller ve foliküler tiroid karsinom (MMFTC) tanısı alması için bu iki tümörün aynı lezyon içerisinde bulunması şarttır. Aynı tiroid lobunda aynı anda farklı lezyonlar oluşturan medüller karsinom ve iyi diferansiye tiroid follikül hücreli karsinom varlığı bu tanımın dışında tutulmuştur.

Olgu: Klinikte tiroid nodülü saptanan 70 yaşında kadın hastaya yapılan ince iğne aspirasyonun sitolojisinde seyrek ancak atipik değişikler izlendi. Klinik olarak malignite şüphesi bulunan olguya tiroidektomi kararı verildi. Tiroidektomi materyalinde sağ lob orta kesimde 2,5 cm çapında, yumuşak kıvamlı nodüler alan izlendi. Bu nodülün büyük kısmında plazmositoid görünümde, tuz-biber kromatinli, yer yer psödoinküzyon gösteren iğsi ve ovoid hücreler izlendi. Ayrıca bu nodülün 0.2 cm'lik periferik kısmında fibrotik stroma içerisinde, papiller ve folliküler yapılar oluşturmuş, psödoinklüzyon, nükleer şeffaflaşma, çekirdek kontur düzensizliği içeren tümöral alan

dikkati çekti. Yapılan immünohistokimyasal çalışmalarda Calcitonin, Synaptophysin ve CEA ile tümörün büyük kısmında, Thyroglobulin, Galectin-3 ve CK19 ile ise 0.2 cm lik alanda pozitif reaksiyon izlendi. Ayrıca gönderilen lenf nodunun mikroskobik incelemesinde de benzer morfolojik ve immünohistokimyasal sonuçlar elde edildi. Böylelikle MMFTC, lenf nodu da bu mikst tümörün metastazı olarak kabul edildi.

Sonuç: Diferansiye tiroid karsinomları, tiroid meduller karsinomlarına göre oldukça sık görülen tümörlerdir. Saptanan Tiroid medüller karsinomu olgularında eşzamanlı olarak bildirilen diferansiye tiroid karsinomu ile ilgili birçok vaka serisi yayınlanmıştır ancak her iki tümörün de iç içe geçtiği MMFTC olgu sayısı oldukça azdır. Bununla birlikte olgumuzda da belirtildiği gibi her iki tümör komponentinin de aynı lenf noduna metastaz yapması durumu daha ilginç hale getirmektedir. Sonuç olarak oldukça nadir görülen MMFTC olguları tanınmalı, immünohistokimyasal inceleme ile tanı doğrulanmalı ve metastaz açısından lenf nodları dikkatle incelenmelidir.

Anahtar Kelimeler: Meduller karsinom, metastaz, papiller karsinom

EP-095 [Endokrin Patoloji] [Özet Metin]

ONKOSİTİK ADRENOKORTİKAL KARSİNOM OLGU SUNUMU

Betül Ulya Durmuş, Aylin Ege Gül, Nagehan Özdemir Barışık, Sevinç Hallaç Keser
Kartal Dr. Lütfi Kırdar Şehir Hastanesi, Patoloji Bölümü, İstanbul

ÖZET

Giriş: Adrenal kortikal karsinomlar (AKK), yıllık 0,5-2/106 vaka insidansı ile nadir görülen, adrenal korteksinden köken alan malign epitelyal tümörlerdir. AKK'lar çoğunlukla insidental olarak tanı alır ve çoğu non-fonksiyoneldir. Onkositik AKK'lar genellikle sol adrenal gland yerleşimlidir. Sağ adrenal gland yerleşimli ve büyük boyutlu onkositik adrenokortikal karsinomların ayırıcı tanısında hem lokalizasyon hem benzer histopatolojik özellikler içerebilmesi sebebiyle hepatoselüler karsinomlar ve onkositik renal hücreli karsinomlar yanı sıra metastatik tümörler yer alır. Sağ üst kadran yerleşimli kitlesel lezyonu olan ve radyolojik olarak organ kökeninin net belirlenemediği onkositik adrenokortikal karsinom olgumuzu nadir görülmesi ve ayırıcı tanıda akılda tutulması nedeniyle sunmayı amaçladık.

Olgu: Elli sekiz yaşında erkek hasta 3-4 aydır süren nokturi, idrar çıkışında azalma ve erektil disfonksiyon şikayetleri nedeniyle hastanemize başvurmuştur. Yapılan üriner sistem USG ve BT'sinde sağ böbrek lokalizasyonuna uyan bölgede 97x91x86 mm ölçüsünde saptanan kitlesel lezyon eksize edilmiştir. Makroskopik incelemede 467 gr ağırlığında 11x10x8,5 cm ölçüsünde, ince fibröz kapsüllü, kesitinde küçük kanama odakları ve kistik alanlar içeren, sarı-turuncu renkli, tümöral lezyon izlendi.

Mikroskopik incelemede diffüz büyüme paterni gösteren iri-hiperkromatik, pleomorfik nükleuslu, bazıları belirgin nükleollü, geniş eozinofilik granüler sitoplazmalı onkositik karakterde hücrelerden oluşan tümöral lezyon izlendi. Arada bizaar görünümde hücreler vardı. Tümör periferinde rezidü normal adrenal doku görüldü. İmmünhistokimyasal olarak tümör hücreleri CAM5-2, kalretinin, sinaptofizin ve SF-1 ile zayıf boyanma gösterdi. Kromogranin negatifti. Olgumuz Bisceglia kriterlerine göre 50 büyük büyütme alanında 5'ten fazla mitoz ve atipik mitotik figür içermesi nedeniyle onkositik adrenokortikal karsinom olarak değerlendirildi.

Sonuç: Onkositik AKK'lar insidental olarak 50-60 yaş kadın hastalarda, sıklıkla sol adrenal yerleşimli ve genellikle cushing sendromu semptomları ile başvururlar. Nadir görülmelerine rağmen onkositik adrenal tümörlerin malignite potansiyelinin belirlenmesi ve insidental olarak saptanan solid adrenal kitlelerin ayırıcı tanısında yer almaları önemlidir.

Anahtar Kelimeler: Adrenokortikal Karsinom, Onkositik, Malign, Bisceglia

EP-096 [Endokrin Patoloji] [Özet Metin]

PİTNET VE LENFOMA KOLLİZYON TÜMÖRÜ

Mehmet emin kuş[1], Elif Ocak Gedik[1], Ahmet Ozak[2], İnanç Elif Gürer[1]
[1]Akdeniz Üniversitesi, Tıbbi Patoloji Ana Bilim Dalı, Antalya
[2]Akdeniz Üniversitesi, Beyin ve Sinir Cerrahisi Ana Bilim Dalı, Antalya

ÖZET

Giriş: Primer Santral Sinir Sistemi (SSS) lenfomaları içinde "diffüz büyük B hücreli lenfoma" en sık izlenen subtiptir.

Hipofiz adenomu/hipofiz nöroendokrin tümör (PitNET) ise ön hipofiz hücrelerinin klonal proliferasyonudur.

Kollizyon tümörler, birbirinden farklı iki morfolojik tümörün, birbirlerinden bağımsız olarak aynı organda bulunmasıdır ve tanıda güçlük yaratabilirler. Sellar bölgede nadir olarak kollizyon tümörler bildirilmiştir.

Olgumuz primer beyin lenfoması ve PitNET birlikteliği gösteren kollizyon tümör olması sebebiyle, klinikopatolojik özellikleri ve literatür bilgileriyle sunulmuştur. Ayrıca kollizyon tümör kavramına da dikkat çekilmiştir.

Olgu: 67 yaşında kadın hastanın baş ağrısı ve görme şikayeti nedeniyle çekilen manyetik rezonans görüntülemesinde sellada kitlesel lezyon ve selladan klivusa uzanan ve heterojen kontrast enhansmanı gösteren 2. bir lezyon saptanmıştır.

Mikroskopik incelemede klasik hipofiz adenomu morfolojisi yanı sıra bu lezyonla iç içe ve ayrı duran, kemik yapıyı ve parankimi infiltre etmiş, belirgin bir paterne sahip olmayan yuvarlak-oval nükleuslu atipik hücrelerden oluşan farklı tümör dikkati çekmiştir.

Hipofiz adenomu TPIT ve PIT-1, GH, Prolaktin, ACTH, ER, GATA-3, CK8 ile pozitiflik göstermektedir.

Farklı morfolojideki tümöral lezyonda ise CD 20, CD 10 ve Bcl 6 ile immünreaksiyon izlenmiştir.

Bu haliyle adenom, "Anklasifiye Plurihormonal Adenom", diğer lezyon "Yüksek dereceli B hücreli lenfoma, germinal merkez hücreli subtip" olarak tanımlanmıştır.

Sonuç: Hipofiz adenomları, son Dünya Sağlık Örgütü (DSÖ) sınıflamasında 3 farklı diferansiyasyon yolağına sahip, 6 adenohipofizer hücre tipi derivasyonunu gösteren, bir kısmında diferansiyasyonun tam olarak izlenmediği farklı subtiplerden oluşan tümörlerdir.

Primer beyin lenfomaları ise, vücudun diğer bölgelerinde izlenen lenfomalarla benzer morfolojidedir, metastaz dışlandıktan sonra tanı alırlar.

Kollizyon tümörler, farklı morfolojik özelliklere sahip 2 tümörün aynı organda karşılıklı görülmesi şeklinde tanımlanmıştır, nadirdir.

Hipofiz adenomu ve lenfoma birlikteliği nadirdir, yaklaşım ve tedavi algoritması farklılılar göstermektedir.

Kollizyon tümörler nadir olup, radyolojik ve makroskobik olarak farklı alanlar mutlaka örneklenip histopatolojik incelemeye alınmalıdır.

Anahtar Kelimeler: Kollizyon, Lenfoma, PITNET

EP-097 [Endokrin Patoloji] [Özet Metin]

TİROİDİN MÜSİNÖZ SUBTİP FOLİKÜLER KARSİNOMU: OLGU SUNUMU

Deniz Ceyran, Sakine Çati, Aylin Ege Gül, Nagehan Özdemir Barışık
Kartal Dr. Lütfi Kırdar Şehir Hastanesi, İstanbul

ÖZET

Giriş: Tiroidde ekstraselüler müsin birikimi foliküler nodüler hastalık, graves hastalığı, foliküler adenom, foliküler karsinom, papiller karsinom, az diferansiye karsinom ve medüller karsinom gibi tiroidin benign ve primer malign neoplazileri yanısıra metastatik tümörlerinde saptanabilir. Tiroidin foliküler karsinomlarında, ekstrasellüler müsin birikimi oldukça nadir görülmektedir. Sağ tiroid lobunda saptadığımız müsinöz subtip foliküler karsinom olgumuzu nadir görülmesi ve ayırıcı tanısını vurgulamak için sunmayı amaçladık.

Olgu: 59 yaşında kadın hasta, sağ tiroid lobunda ağrısız soliter nodül nedeniyle hastanemize başvurdu. Tiroid ultrasonografisinde 1,7 cm çapında hipodens bir lezyon izlendi. Hastanın tiroid fonksiyonları normaldi. İnce iğne aspirasyon biyopsi sonucu malignite için şüpheli olması nedeniyle hastaya total tiroidektomi yapıldı. Makroskopik olarak sağ tiroid lobu 16 gr ağırlığında 5,5x3x3 cm ölçüsünde olup kesitinde 1,7 cm çapında iyi sınırlı, kolloidden fakir, açık krem renkli ve yumuşak kıvamlı nodüler lezyon izlendi. Mikroskopik incelemede ekstrasellüler müsin içeren, kalın hyalinize duvarlı vasküler yapılara sahip, çoğu alanda trabeküler yer yer foliküler-retiküler ve solid tabakalanma gösteren, monomorfik hücrelerden oluşan tümöral lezyon izlendi. Neoplastik hücreler yuvarlak veya oval normokromatik nükleuslu, bazıları nükleollü, sitoplazma sınırları belirsiz hücrelerdi. Tümör iyi sınırlı olup kısmen ince kapsüle sahipti. Kapsül invazyonu görülmedi ancak vasküler invazyon saptandı. Hem folikül lümeninde hem de neoplastik hücre kordonları arasındaki boşluklarda bulunan müsinöz materyal, alcian blue ve müsikarmin ile pozitifti. İmmünohistokimyasal olarak neoplastik hücreler tiroglobulin, TTF-1, PAX8, CK7 ile yaygın, CK19, CD56, GAL-3 ile fokal olarak pozitifti. Kromogranin, sinaptofizin, CK20, HBME-1, P63 ile negatifti. Real-time PCR yöntemiyle olguda KRAS, NRAS VE BRAF mutasyonu saptanmadı. Morfolojik, immünohistokimyasal ve histokimyasal bulgularla olgu anjioinvaziv müsinöz subtip foliküler karsinom olarak değerlendirildi.

Sonuç: Müsinöz subtip foliküler karsinom tiroidin çok nadir görülen bir tümörüdür. Az sayıda olgu nedeniyle biyolojik davranışı ile ilgili bilgiler yetersizdir. Nadir görülmesi ve metastatik tümörlerle ayırıcı tanı yapılması gerektiği göz önüne alındığında; foliküler tiroid karsinomunun müsinöz subtipinin akılda tutulması sitolojik ve histolojik hatalardan kaçınmamızı sağlayacaktır.

Anahtar Kelimeler: Tiroid, müsin, immünohistokimya

EP-098 [Endokrin Patoloji] [Özet Metin]

BİR OLGU: HEPATOİD VARYANT PANKREATİK NÖROENDOKRİN TÜMÖR

Özge Bozkurt, Sevilay Özmen
Atatürk Üniversitesi, Tıbbi Patoloji Ana Bilim Dalı, Erzurum

ÖZET

Giriş: Nöroendokrin neoplazmlar (NEN), yaygın endokrin sistem hücrelerinden kaynaklanır. NEN'ler tüm malignitelerin %0,5'ini oluşturur ve bunların %62-70'i gastroenteropankreatik sistemde bulunur. Küçük boyutlu ve düşük dereceli olanların bile ilerleyebildiği görüldükten sonra sınıflandırma ihtiyacı doğmuş ve sık bulunmaları ve çeşitli morfolojiye sahip olmaları nedeniyle pankreatik NEN'ler NEN'lerin sınıflandırılmasında öncü olmuştur

NEN'ler davranış ve klinikopatolojik gidişleri baz alınarak daha agresif, daha az agresif ve belirsiz olmak üzere prognostik olarak üç farklı gruba ayrılmıştır. Hepatoid, onkositik, plazmasitoid ve lipitten zengin varyanttan oluşan daha agresif gruptaki tümörler yüksek gradeli olma eğilimindedir. Hepatoid varyant yeni tanımlandığı, prognoz göstergesi olduğu ve hepatoselüler karsinomdan (HCC) ayrımında tanısal zorluklar gösterdiği için olgumuzu sunmaya değer gördük.

Olgu: 45 yaşında erkek hasta hazımsızlık şikayetleriyle başvuruyor. Yapılan USG'de pankreas baş boyun bileşkesinde 3x3 cm ölçülerde düzensiz sınırlı, hipoekoik lezyon izleniyor. Daha sonra yapılan whipple operasyonu sonucu spesimende makroskobik olarak 5.2x 4.6x4.2 çapında esmer kahve renkli yer yer gri beyaz renkli alanlar da içeren sınırları düzensiz solid kitle lezyon görülmüştür. Kesitlerde fibrozis içerisinde adalar halinde dağılmış tuz-biber kromatin paterninde tümöral hücreler yanısıra yer yer plazmasitoid görünümlü yer yer trabeküler dağılım gösteren geniş sitoplazmalı belirgin nükleollü tümöral alanlar da izlenmiştir. Kesitlerde lenfovasküler invazyon, perinöral invazyon, nekroz dikkati çekmiştir. Yapılan immünohistokimyasal çalışmada kromogranin, sinaptofizin, CD56 diffüz pozitif, Heppar1 pozitif, Tripsin negatif ve Arjinaz negatif olarak değerlendirilmiştir. Ki67 proliferasyon indeksi %18,8 olarak ölçülmüştür. Mevcut bulgularla olgu "Nöroendokrin tümör, hepatoid varyant (G2)" olarak değerlendirilmiştir.

Sonuç: Hepatoid varyant NEN geniş sitoplazmalı, santral nükleuslu ve belirgin nükleollü poligonal hücrelerle karakterizedir. Morfolojik benzerliğiyle HCC'den ayırımı zor olabilmektedir. Yapılan 9 vakalık çalışmada vakaların %66'sı güçlü Arginaz1 ve yarısı HepPar-1 ekspresyonu gösterirken tamamı sinaptofizin ve kromogranin ile yaygın pozitiflik göstermiştir. Bu vakaların HCC olmadıklarına dair tek kanıt, yaygın ve güçlü bir şekilde nöroendokrin immünprofil sergilemeleri ve geleneksel NEN morfolojisinin görüldüğü alanların izlenmesidir. Hepatoid varyant PanNET'ler diğerlerinden daha agresif özelliklere sahip olduğunu gösterilmiştir.

Anahtar Kelimeler: Hepatoid varyant panNET, nöroendokrin tümör, prognoz

EP-099 [Endokrin Patoloji] [Özet Metin]

SKLEROZAN MUKOEPİDERMOİD KARSİNOM EOZİNOFİLİ GÖSTEREN (SMECE): OLGU SUNUMU

Merve Doğan, Çağlar Çakır, Uğur Kesici
Prof. Dr. Cemil Taşçıoğlu Şehir Hastanesi, Tıbbi Patoloji, İstanbul

ÖZET

Giriş: Sklerozan mukoepidermoid karsinom eozinofili gösteren (SMECE) kadınlarda baskın olarak görülen çoğunlukla kronik lenfositik tiroidit ilişkili tiroidin oldukça nadir neoplazmıdır. Histolojik olarak lenfosit, eozinofil ve plazma hücreleri içeren yoğun sklerotik stroma içerisinde epidermoid ve muköz hücrelerin görülmesi tipiktir. Bugüne kadar litaratürde 100'den az vaka bildirilmiştir. Oldukça nadir olması ve SMECE'nin başta skuamoz hücreli karsinom ve diğer skuamoz diferansiasyon gösteren neoplaziler, mukoepidermoid karsinom, diffüz sklerozan varyant tiroid karsinomu gibi tümörler ile ayırıcı tanı yönünden akılda tutulması gereken bir antite olduğundan bu vakayı paylaşmak istedik.

Olgu: 37 yaşında kadın hasta boyunda ele gelen sertlik sebebiyle dış merkeze başvurmuş. Yapılan sonogrofik incelemede sağ lobun tamamına yakınını dolduran 34x29 mm boyutlu hipoekojen lezyon izlenmiş. Dış merkez ince iğne aspirasyon biyopsisinde Bethesda sistemine göre değerlendirme sonucu malignite şüphesi olarak raporlanmış. Hastanemize başvuran hastaya sağ lobektomi yapıldı. Lobektomi materyalinin makroskopik incelemesinde tiroid dokusu oldukça sert kıvamlı olup kesit yüzleri krem beyaz renkte izlendi. Yapılan mikroskobik incelemede sklerotik stroma içerisinde yuvalar halinde skuamoid hücreler ve intraselüler müsin içeren müköz hücreler görüldü. Ayrıca stromada yoğun eozinofil infiltrasyonu dikkati çekti. Tümörün cerrahi sınırlara bitişik olduğu görüldü. Çevre tiroitte lenfositik tiroidit bulguları mevcuttu.Yapılan immünohistokimyasal incelemede TTF-1 pozitif, Tyroglobulin negatif, PAX8 negatif, CD10 ve Galectin-3 pozitif, Kalsitonin negatif, Sinaptofizin negatif, Kromogranin negatif, P40 ve p63 pozitif, HBME-1 negatifti. Histokimyasal incelemede müköz hücrerde Müsikarmen pozitifliği görüldü. Sonuç olarak vakamızı Sklerozan Mukoepidermoid Karsinom Eozinofili Gösteren olarak raporladık.

Sonuç: SMECE sıklıkla Hashimato tiroiditi ilişkili tiroidin oldukça nadir neoplazmıdır. Vakaların %40'ında rejyonel lenf nodu metastazı, <%15'inde uzak metastaz bildirilmiş. Son çalışmalarda BRAFpV600E mutasyonunun SMECE ve papiller tiroid karsinomu birlikteliğiyle ilişkili ve agresif gidişle ilişkili olduğu bildirilmiştir.

Anahtar Kelimeler: Prognoz, sklerozan mukoepidermoid karsinom eozinofili gösteren, tiroid karsinomu

EP-100 [Endokrin Patoloji] [Özet Metin]

BERRAK HÜCRELİ RENAL HÜCRELİ KARSİNOMUN TİROİD METASTAZI: OLGU SUNUMU

Sena Öztürk, Tülay Koç, Ersin Tuncer
Sivas Cumhuriyet Üniversitesi Tıp Fakültesi, Tıbbi Patoloji Anabilim Dalı, Sivas

ÖZET

Giriş: Tiroid malignitelerinin %0,36-2,1'inde tiroid metastazları saptanır. Kadınlarda daha sık ve ortalama 7. dekatta

görülür. Tiroidin sahip olduğu yüksek vaskülarite hematojen yayılıma zemin hazırlar. Metastatik berrak hücreli renal hücreli karsinom en sık görülen sekonder tiroid malignitelerinden biridir. Tiroid malignitelerinin sık görülmesine rağmen tiroide metastazların nadir olması ve tanı sırasındaki tuzaklar nedeni ile bu olgu sunulmuştur.

Olgu: Ön kolda şişlik nedeni ile ortopediye başvuran 70 yaşında erkek hastanın preoperatif tetkiklerinde tiroid ultrasonunda sol lobun hemen tamamını kaplayan ametabolik alanların da bulunduğu hiperaktif nodül izlenmişti. Hastanın bu nodülüne yapılan ince iğne aspirasyon sitolojisi benign olarak değerlendirildi. Hastaya multinodüler guatr ön tanısı ile tiroidektomi yapıldı.

Mikroskopik incelemesinde solid ve kistik alanlar, organoid yapılanma gösteren hafif pleomorfik, berrak sitoplazmalı, nükleol belirginliği izlenen tümöral lezyon görüldü. Tiroidin primer tümörleri yanı sıra metastatik berrak hücreli tümörler ayrıcı tanıya alınarak immünohistokimyasal (İHK) boyamalar yapıldı. PanCK, CA-9, RCC ve CD10 ile kuvvetli pozitiflik saptandı. Tiroglobulin ve TTF1 ile negatiflik izlendi. Histomorfolojik ve İHK'sal veriler ışığında hastaya berrak hücreli renal hücreli karsinom metastazı tanısı verildi.

Sonuç: Tiroid bezi renal hücreli karsinom metastazı için nadir bir yerleşim yeridir. Ancak metastatik tiroid tümörleri içerisinde en sık görülenidir. Bu nedenle tiroid nodüllerini değerlendirirken berrak hücreli tümörlerin metastazı olabileceği de akılda tutulmalıdır. Klinik ve radyolojik bilgi eksikliği olabilir. Metastaz şüphesi durumunda ısrarcı olmak, klinik ve radyolojik destek almak ve ek İHK'sal boyamalar yapmak tanıda faydalıdır.

Anahtar Kelimeler: Metastaz, renal hücreli karsinom, tiroid

EP-101 [Endokrin Patoloji] [Özet Metin]

CUSHING İLE PREZANTE OLAN NADİR BİR OLGU: PRİMER BİLATERAL MAKRONODÜLER ADRENAL KORTİKAL HASTALIK

Ezgi Yılmaz[1], Hamiyet Yılmaz Yaşar[2], Sümeyye Ekmekçi[1], Cengiz Aydın[3], Taha Reşid Özdemir[4], İlayda Eraslan[1], Emel Ebru Pala[1]

[1]SBÜ İzmir Tıp Fakültesi Tepecik Eğitim Araştırma Hastanesi Patoloji Kliniği, İzmir

[2]SBÜ İzmir Tıp Fakültesi Tepecik Eğitim Araştırma Hastanesi Endokrinoloji Kliniği, İzmir

[3]SBÜ İzmir Tıp Fakültesi Tepecik Eğitim Araştırma Hastanesi Genel Cerrahi Kliniği, İzmir

[4]SBÜ İzmir Tıp Fakültesi Tepecik Eğitim Araştırma Hastanesi Tıbbi Genetik Kliniği, İzmir

ÖZET

Giriş: Cushing sendromu (CS) vakalarının %20'si adrenal kökenlidir. Adrenal CS olgularının %10 kadarı bilateral makronodüler (BMACD) veya mikronodüler (miBACD) adrenal kortikal hastalık nedenli olabilir. BMACD, tüm endojen CS vakalarının %1'inden azını oluşturan nadir bir Cushing sendromu (CS) nedenidir. Her iki adrenal bezde 10 mm'den büyük adrenal makronodüller mevcuttur. Başlangıçta sporadik olduğu düşünülmesine rağmen, son yıllarda olguların %25-55'inde Armadillo tekrar içeren protein 5 (ARMC5) geninde mutasyonlar tanımlanmıştır. Hiperkortizolizm genellikle yıllar içinde yavaş ilerleyen sinsi bir seyir gösterir. Birçok hastada adrenal hastalıktan şüphelenilmeden başka nedenlerle yapılan görüntülemeler sırasında tanı konulur.

Olgu: 50 yaşında erkek hasta, toraks bilgisayarlı tomografi incelemesinde "sağ ve sol sürrenal bezlerde adenom ile uyumlu lezyonlar" tespit edilmesi üzerine Endokrinoloji Kliniği'ne başvuruyor.

Hipertansiyon öyküsü bildiren olguda başvuru sırasındaki fizik muayenede flushing tespit ediliyor. Laboratuvar bulguları adrenal cushing ile uyumlu saptanıyor.

Hastanın manyetik rezonans incelemesinde sağ sürrenal lojda 74x36 mm boyutunda lobüle konturlu, heterojen kontrast tutulumu gösteren, sol sürrenal lojda lobüle görünümlü 96x50 mm boyutlarda birbiri ile birleşme eğiliminde nodüler lezyonlar raporlanıyor. Sinyal özellikleri nedeniyle öncelikle adenom lehine değerlendiriliyor. Lezyon boyutları nedeniyle histopatolojik verifikasyon amacıyla sol sürrenalektomi planlanlanıyor. Sol sürrenalektomi materyali 182 gr ağırlığında, 10x9x5 cm boyutlarda olup kesitlerde çapları 1,4-3,5 cm arasında değişen sarı-turuncu, solid, yağ doku ile birbirinden ayrılan multinodüler paternde lezyon izlendi. Mikroskopide yağ dokusu ile ayrılmış, berrak sitoplazmalı hücrelerden oluşan kortikal makronodüller dikkati çekti. 2 mitoz/10mm^2 görülmüş olup atipik mitoz, nekroz, damar invazyonu, belirgin nükleer atipi izlenmedi. İmmünohistokimyasal incelemede Kalretinin (+), Melan A (+), Sinaptofizin (-), Kromogranin (-), S 100 (-), Kİ67 %4 saptandı.

Sağ adrenal bezde de benzer özellikte nodüler lezyonları olan olguda ARMC5 geni dizi analizi sonucunda heterozigot varyant tespit ediliyor.

Sonuç: Bilateral makronodüler adrenal kortikal hastalık tanısı alan olguda aberran reseptör ekspresyonu açısından yapılan dinamik testlerde beta adrenerjik reseptör ekspresyonu saptanıyor ve beta bloker tedavi başlanıyor. Karşı adrenal bezde de makronodüller olması nedeniyle tam laboratuvar düzelme sağlanamıyor.

Anahtar Kelimeler: ARMC5 geni, Bilateral makronodüler adrenokortikal hastalık, Cushing sendromu

EP-102 [Endokrin Patoloji] [Özet Metin]

NADİR BİR OLGU: ATİPİK LOKALİZASYONDA PAPİLLER TİROİD KARSİNOMU METASTAZI

Naile Kökbudak[1], Tahsin Sami Çolak[2], Hacı Hasan Esen[1]
[1]Necmettin Erbakan Üniversitesi Tıp Fakültesi Tıbbi Patoloji Ana Bilim Dalı, Konya
[2]Necmettin Erbakan Üniversitesi Tıp Fakültesi Ortopedi ve Travmatoloji Anabilim Dalı, Konya

ÖZET

Giriş: Papiller tiroid karsinomu (PTC) genellikle tüm tiroid karsinomları arasında en benign seyirli olarak kabul edilmekle birlikte kötü prognozlu lokal invazyonla ortaya çıkabilir. PTC'nin ekstratiroidal yayılımı yaygındır ve klinik prezentasyon minimalden geniş lokal tutuluma kadar değişebilir (1). İlk tedaviden sonra PTC'nin nüksü veya metastazı öncelikle servikal lenf nodlarında görülür. Geleneksel tiroid cerrahisini takiben yumuşak dokuda tekrarlayan tiroid lezyonları son derece nadirdir (2).

Olgu: 76 yaşında kadın hasta sol omuzda ağrı ve şişlik şikayeti ile Ortopedi polikliniğine başvuruyor. Hastanın özgeçmişi sorgulandığında 7 yıl önce total tiroidektomi operasyonu geçirdiği ve bu operasyon materyalinin histopatolojik incelenmesinde solid, kribriform ve insuler komponent içeren PTC ile uyumlu olarak tanı aldığı tespit ediliyor. Laboratuarımıza gönderilen omuzdaki kitleden elde edilen trucut biyopsi örneğinde fibromuskuler dokuları invaze etmiş tümöral bir yapı izlendi. Tümör oval yuvarlak nukleuslu hücrelerin vasküler açıdan zengin bir zeminde solid alanlar ve yer yer de follikül benzeri yapılar oluşturmasından meydana gelmekteydi. Tanısal açıdan uygulanan immunohistokimyasal tetkikler sonucunda tümör hücrelerinde Pansitokeratin, TTF-1 ve Tiroglobulin boyamaları ile pozitif ekspresyon elde edilmiş olup olgu "PTC Metastazı" ile uyumlu olarak raporlandı.

Sonuç: Yaygın olmayan yerlerde metastatik PTC'nin teşhisi zordur (3). Olgu nadir lokalizayonda yumuşak dokuda izlenen PTC metastazı tanısı almış olup literatüre katkı sunmak amacıyla sunulmuştur.

Anahtar Kelimeler: Atipik lokalizasyonda metastaz, yumuşak dokuya metastaz, papiller tiroid karsinomu

EP-103 [Endokrin Patoloji] [Özet Metin]

MEDÜLLER TİROİD KARSİNOMUNDA İNCE İĞNE ASPİRASYON SİTOLOJİSİ BULGULARIMIZ: DÖRT OLGULUK SERİ

Elif Özsağır[1], Hüseyin Dursun[2], Orhan Semerci[3], Hasan Güçer[4]
[1]Bingöl Devlet Hastanesi, Tıbbi Patoloji, Bingöl
[2]Bingöl Devlet Hastanesi, Endokrinoloji ve Metabolizma Hastalıkları, Bingöl
[3]Trabzon Kanuni Eğitim ve Araştırma Hastanesi, Tıbbi Patoloji, Trabzon
[4]Recep Tayyip Erdoğan Üniversitesi, Tıbbi Patoloji Ana Bilim Dalı, Rize

ÖZET

Giriş: Medüller tiroid karsinomları, çeşitli morfolojik görünümleri ile sitolojik materyallerde ayırıcı tanı zorluğuna neden olabilen tümörlerdir. Ayırıcı tanısında benign folliküler nodüller, onkositik neoplaziler, paraganglioma ve metastatik neoplaziler gibi çok sayıda antite yer almaktadır. İnce iğne aspirasyonuyla medüller karsinom tanısı alan dört olgumuzu paylaşmayı amaçladık.

Olgu: Olguların dördü de kadın olup sırasıyla 45, 53, 76 ve 92 yaşlarındadırlar. Ultrasonografik olarak Olgu 2'de zeminde Hashimoto tiroiditi izlenmiştir. Diğerlerinde çevre parankim homojen özellik göstermektedir. Olgu 3 ve 4'te tümör haricinde çok sayıda spongioform nodül mevcuttur, diğer olgularda ise yalnızca tümör saptanmıştır. Tüm tümörlerde sınırlarda düzensizlik ve lobülasyon mevcuttur. Üç olguda lezyon belirgin hipoekoik olup olgu 2'de ise heterojen hipo-izoekoiktir. Olgu 1, 3 ve 4'te mikrokalsifikasyon izlenmiştir. Tüm olgulara ultrason eşliğinde 18 gauge iğneyle aspirasyon yapılarak yaymalar ve formaldehit tespitli hücre bloğu hazırlanmıştır. Yaymalar PAP ve DiffQuick, hücre bloğu kesitleri H&E ile boyanmıştır. Hücre bloğu kesitlerine ve gerekli yaymalara soldurma yapılmadan immünsitokimya uygulanmıştır.

Tüm olgularda belirgin anizonükleoz mevcuttur. Nükleer atipi heterojen olup, yaygın olarak küçük-orta boyutta oval-yuvarlak çekirdek, seyrek olarak ise pleomorfizm görülmüştür. Kromatin olguların tamamında ince-granüler ve koyu renktedir. Olgu 1'de selülarite düşüktür. Olgu 2'de koheziv gruplanma ve hücrelerde iğsileşme belirgindir ve seyrek olarak nükleusun neredeyse tamamını dolduran psödoinklüzyon saptanmıştır. Olgu 3'te hücre bloğunda yaygın amorf eozinofilik materyal görülmüş olup Kongo kırmızısı ile amiloid varlığı doğrulanmıştır. Olguların hepsinde sitoplazma değişen derecelerde belirgin olup fokal plazmasitoid görünüm izlenmiştir. Hücrelerin izole dağılımı yaygın olmayıp yer yer koheziv gruplar görülmüştür.

Sonuç: Medüller karsinom oldukça zengin bir morfolojik spektruma sahip olup benign ya da malign çok sayıda antitenin taklitçisi olabilmektedir. Tüm olgularımızda seyrek olarak belirgin şekilde izlenen iri hücrelerle karakterize anizonükleoz paterni en dikkat çekici bulgu olarak değerlendirilmiştir. Tercihen hücre bloğu ile veya yaymalar soldurulmadan uygulanan immünsitokimya sayesinde tanı doğrulanabilmektedir. Medüller karsinomun preoperatif dönemde sitolojik olarak tanınması olguların doğru klinik yönetimi açısından önemlidir.

Anahtar Kelimeler: Medüller karsinom, tiroid, ince iğne aspirasyonu

EP-104 [Endokrin Patoloji] [Özet Metin]

TİROİDDE NADİR LEZYON: LİPOADENOMA

Gözde Arslan, Rabia Bozdoğan Arpacı
Mersin Üniversitesi, Patoloji Ana Bilim Dalı, Mersin

ÖZET

Giriş: Tirolipom veya adenolipom olarak da adlandırılan lipoadenom, yağ ve tiroid dokusunun oluşturduğu son derece nadir görülen benign bir lezyondur. Klinik olarak asemptomatik olabilir veya bası semptomlarına sebep olan tiroid nodülleri olarak ortaya çıkabilir.

Olgu: 50 yaşında kadın hastadan dış merkezden konsültasyon olarak 14 adet hazır parafin blok gönderilmiştir. Hasta merkezimizde değerlendirilmediğinden klinik bilgi ve radyoloji tetkiklerine ulaşılamamıştır. Yapılan kesitlerde tiroid parankiminde ince fibröz kapsülle çevrili yaklaşık 8 mm'lik nodüler lezyon izlenmiştir. Lezyon normal görünümlü folikül epitel hücreleri ile çevrili kolloid gölcükleri ve aralarda atipi içermeyen benign görünümlü adipositlerden oluşmaktadır.

Sonuç: Patogenezi net bilinmeyen lipoadenomun tiroid kapsüllenmesi sırasında ortaya çıkan bir anormallik veya hipoksiyi takiben fibroblast metaplazisi olabileceği düşünülmektedir. Literatürde 30'dan az lipoadenom bildirilmiştir ve vakaların çoğu burada bildirilen vakaya benzer şekilde ellili yaşlardaki kadınlara aittir. Tiroidde görülen adipositik lezyonlarda papiller karsinom, intratiroidal timik lipom, intratiroidal paratiroid lipomu da ayırıcı tanıda düşünülmelidir. Paratiroid adenolipomu için immünohistokimyasal olarak tiroglobulin veya TTF-1 pozitifliği gösterilmelidir.

Anahtar Kelimeler: Tiroid, adenolipom, lipoadenom

EP-105 [Endokrin Patoloji] [Özet Metin]

TİROİD BEZİNDE HYALİNİZE TRABEKÜLER TÜMÖR: OLGU SUNUMU

İpek Gürel, Naciye Hilal Büyükboyacı, Ayça Bera Talaş, Sıdıka Fındık, Seda Tas Ayçiçek
Necmettin Erbakan Üniversitesi Meram Tıp Fakültesi, Patoloji Ana Bilim Dalı, Konya

ÖZET

Giriş: Hyalinize trabeküler tümör(HTT)'ler, genellikle düzgün sınırlı, soliter bir kitle olarak ortaya çıkan tiroidin folliküler kökenli bir neoplazmıdır.Tüm tiroid tümörlerinin %1'ini oluşturmaktadır.Erkeklerde kadınlara oranla altı kat fazla görülür. Histopatolojisinde düzensiz ve şeffaf nükleuslu yuvarlak veya uzun hücrelerden oluşan, intratrabeküler hyalin materyal içeren kalın trabeküller görülür. Genellikle asemptomatik olup tümörün 3 cm'den küçük olduğu durumlarda ultrasonografi (US) sırasında insidental olarak saptanır.

Olgu: Boyunda şişlik şikayeti ile hastanemize başvuran 42 yaşında kadın hastaya yapılan boyun US'de tiroid sağ lobunda nodüler lezyon tespit edildi. Lezyona uygulanan ince iğne aspirasyon biyopsi (İİAB) sonucu; bazı alanlarda nükleer irileşme, groove ve üst üste yığılmalar içermesi nedeniyle önemi belirsiz atipi (AUS) olarak raporlandı. Hastaya sağ hemitiroidektomi uygulanarak lobektomi materyali laboratuarımıza gönderildi. 5.5 x4.5x2.5 cm ölçülerindeki materyal kesitlerle tarandığında 1 adet 3.3x2.7x2.2 m ölçülerinde kirli beyaz renkte, düzgün sınırlı, kapsüllü ve yer yer kanamalı alanlar içeren tümöral lezyon saptandı. Histopatolojik incelemede; etrafı fibröz kapsülle çevrili, çekirdekleri yer yer groove yapıları içeren eozinofilik sitoplazmalı hücrelerin trabeküler büyüme paterni oluşturduğu tümoral lezyon saptandı. Bu hücreler immünohistokimyasal CD56, tiroglobulin pozitif, kromogranin fokal pozitif, HBME-1, galektin-3,sitokeratin-19,CEA,PTH,kalsitonin negatif olup ki 67 ile fokal alanlarda membranöz boyanma izlendi. Olgu hyalinize trabeküler tümör olarak raporlandı.

Sonuç: HTT, ince iğne aspirasyonunda sıklıkla tiroid papiller karsinomu ile karıştırılan tiroid bezinin nadir neoplazmıdır. Trabeküler bir büyüme yapısına ve hyalinize bir stromaya sahiptir. Sıklıkla ince iğne aspirasyon sitolojisinde papiller karsinom ile parafin blok kesitlerinde ise papiller veya medüller karsinom ile karışabilir. Sitolojik olarak doğru tanı oranı yaklaşık %8'dir. Olgumuzu tiroid yerleşimli düzgün sınırlı solid lezyonlarda ayırıcı tanıda akılda bulundurulması amacı ile sunduk.

Anahtar Kelimeler: Groove, hyalinize trabeküler, intranükleer inklüzyon

EP-106 [Endokrin Patoloji] [Özet Metin]

TİROİDİN NADİR BİR TÜMÖRÜ: İNTRATİROİDAL TİMİK KARSİNOM

Nur Gizem Bolat[1], Rabia Bozdogan Arpaci[1], Cem Tandoğan[2]
[1]Mersin Üniversitesi, Patoloji Anabilim Dalı, Mersin
[2]Mersin Üniversitesi, Genel Cerrahi Anabilim Dalı, Mersin

ÖZET

Giriş: Tiroid bezinin nadir bir tümörü olan; intratiroidal timik karsinom, tüm tiroid kanserlerinin %0.15'ini oluşturur. Bu tümörün tiroidin ektopik timomasından ya da timik yönde farklılaşan brankiyal kese kalıntılarından geliştiği düşünülmektedir. Genelde ağrısız, yavaş büyüyen kitle olarak kendini gösterir.

Olgu: Olgumuz 63 yaşında erkek hasta tiroidde nodül nedeniyle merkezimize başvurmuş. Yapılan ince iğne aspirasyon

biyopsisi malign sitoloji olarak raporlandı. Bunun üzerine yapılan total tiroidektomi materyalinde sol lob alt pol yerleşimli cerrahi sınıra dayanan 1.4 cm çapında krem beyaz renkte nodüler lezyon izlendi. Histolojik incelemede kapsülsüz, ince fibröz bantlarla ayrılan veziküle nükleuslu belirgin nükleole sahip skuamoid hücrelerden oluşan tümör adaları izlendi. Stroma lenfositten zengin görünümdeydi. Belirgin mitoz, nekroz izlenmedi. Yapılan immünohistokimyasal incelemede; tümör hücrelerinde CD5, c-kit, p63, BCL-2 ile ekspresyon saptandı. TTF-1, Tiroglobulin, Kalsitonin ile ekspresyon görülmedi. Olgu, klinik ve radyolojik olarak metastatik skuamöz hücreli karsinom ve timik karsinomun ekarte edilmesiyle birlikte intratiroidal timik karsinom olarak raporlandı.

Sonuç: İntratiroidal timik karsinom ilk olarak 1985 yılında Miyauchi ve arkadaşları tarafından "intratiroidal epitelyal timoma" olarak tanımlandı. 2004 yılında WHO, intratiroidal timik karsinomu tiroid karsinomları arasında bağımsız bir antite olarak belirledi. İntratiroidal timik karsinomun histomorfolojik özellikleri tiroidin diğer agresif karsinomlarına benzediği için tanı vermek zor olabilir. Ancak prognozu daha iyi olan intratiroidal timik karsinomu, tiroidin agresif tümörlerinden ayırmak önemlidir. Ayırıcı tanısında tiroidin anaplastik karsinomu, skuamöz hücreli karsinom, az diferansiye tiroid karsinomu, medüller tiroid karsinom düşünülebilir. Ancak CD5 pozitifliği ve düşük proliferatif aktiviteye sahip olmasıyla, nekroz ve belirgin pleomorfizm içermemesiyle tiroidin diğer agresif tümörlerinden ayırt edilebilir. Tedavisinde; rezeksiyon ve radyoterapi yer alır. Tümörün tam rezeksiyonu; nüks oranlarını azaltmak ve uzun süreli sağkalım olasılığını arttırmak için önemlidir.

Anahtar Kelimeler: CD5, intratiroidal, karsinom, timik

EP-107 [Endokrin Patoloji] [Özet Metin]

MERKEL HÜCRELİ KARSİNOMUN TİROİD METASTAZI: OLGU SUNUMU

Nisa Begüm Öztrük[1], *Sena Öztürk*[1], *Süleyman Koç*[2], *Tülay Koç*[1]
[1]Sivas Cumhuriyet Üniversitesi, Tıbbi Patoloji Ana Bilim Dalı, Sivas
[2]Sivas Cumhuriyet Üniversitesi, Genel Cerrahi Ana Bilim Dalı, Sivas

ÖZET

Giriş: Merkel hücreli karsinom tüm kutanöz malignitelerin %1'inden azını oluşturan çok nadir bir kanserdir. Agresif bir tümördür ve vakaların %26'sında tanı anında lenf nodu tutulumu vardır. Vakaların %8'inde uzak metastazlar görülür. Histopatolojik olarak küçük nöroendokrin hücreli tümör görünümü izlenir. İmmünohistokimyasal boyamalarda CK20 pozitifliği ve TTF1 negatifliği tanıyı doğrular. Tiroidde en sık böbrek malignitelerinin metastazları görülür ve bunu akciğer, meme, kolon, üst gastrointestinal sistem, melanom ve sarkomlar takip eder. Merkel hücreli karsinomun oldukça nadir görülmesi ve tiroidde deri malignitelerinin metastazları da nadir olması nedeni ile bu vakayı sunduk.

Olgu: Malatya'da tiroid kitlesi ile takip edilen 54 yaşında erkek hasta, deprem nedeniyle hastanemiz genel cerrahi kliniğine başvuruyor. İntraoperatif konsültasyon ile tiroidektomi yapılan hastanın materyalinin makroskopik incelenmesinde sol lob üst pol yerleşimli 35 mm çapta gri beyaz homojen görünümde, düzensiz sınırlı, boyalı cerrahi sınıra bitişik nodüler lezyon izlendi. Frozen kesitlerde difüz monoton infiltrasyon gösteren küçük yuvarlak hücreli tümör izlendi. Sonuç malign, öncelikle lenfoma olarak bildirildi. Bu lezyonun kalıcı kesitlerinin mikroskopik incelenmesinde yer yer diffüz, yer yer organoid patern oluşturan dar sitoplazmalı, yuvarlak hiperkromatik nükleuslu küçük yuvarlak hücreli tümör morfolojisi izlendi. Materyal ile gönderilen lenf nodlarının 4'ünde metastaz görüldü.

Ayırıcı tanıya öncelikle tiroidin medüller karsinomu, nöroendokrin karsinom, lenfoma, küçük hücreli karsinom, Ewing sarkom alındı. Uygulanan immünohistokimyasal boyamalarda PanCK, sinaptofizin ve kromogranin pozitifliği, CD45, TTF1, Pax-8, kalsitonin, mCEA, tiroglobulin, CD99 negatifliği görüldü. CK20 immünohistokimyasal boyasında dot-like pozitiflik izlendi. Bu bulgular ışığında hastada Merkel hücreli karsinom mestastazı olabileceği düşünüldü.

Sonuç: Tiroid malignitelerinin %0,36-2,1'inde tiroid metastazları saptanır. Deri malignitelerinin metastazı nadir görülmekle birlikte en sık melanom metastazı görülmektedir. Literatürde tiroide Merkel hücreli karsinom metastazı nadir olarak birkaç vakada bildirilmiştir. Yapılan immünohistokimyasal boyamalar tanı aşamasında yardımcı olabilir. Nöroendokrin tümör morfolojisi görüldüğünde Merkel hücreli karsinom metastazı da akılda tutulmalıdır.

Anahtar Kelimeler: Merkel hücreli karsinom, metastaz, tiroid

EP-108 [Endokrin Patoloji] [Özet Metin]

TİROİDDE İNCE İĞNE ASPİRASYONU SONRASI İĞSİ HÜCRELİ PROLİFERASYON

Gizem Aydın Demir, *Rabia Bozdoğan Arpacı*
Mersin Üniversitesi, Tıbbi Patoloji Ana Bilim Dalı, Mersin

ÖZET

Giriş: Literatürde nodüler fasiit, proliferatif fasiit, inflamatuar psödotümör ve postoperatif iğsi hücreli nodül gibi vücudun çeşitli bölgelerinde çok sayıda reaktif iğsi hücreli lezyon bildirilmiştir. Postoperatif iğsi hücreli nodül ilk olarak 1984'te Proppe ve arkadaşları tarafından alt genitoüriner sistemde operasyonlardan sonra spontan büyüme olarak tanımlanmıştır. Daha sonra 1999'da Baloch ve arkadaşları 10 vakalık bir

çalışmada tiroidde ince iğne aspirasyonu sonrası iğsi hücreli proliferasyonların gelişebildiğini ve bu olguların Post-FNA İğsi Hücreli Nodül olarak tanımlanması gerektiğini vurgulamışlardır.

Olgu: 79 yaşında erkek hastaya dış merkezde tiroid sol lob ince iğne aspirasyon biyopsisinde atipi görülmesi üzerine total tiroidektomi yapılmış. Materyalin histolojik incelemesinde Medüller Karsinom şüphesi oluşması üzerine olgu konsültasyon amacıyla tarafımıza yönlendirildi.Hazır parafin bloklardan yapılan hematoksilen eozin kesitlerin incelemesinde tiroid parankiminden nispeten düzgün kapsül benzeri bir yapıyla ayrılan, santralinde hemoraji izlenen, yer yer kalsifikasyonlar ve fibrin benzeri materyal içeren nodüler yapı dikkati çekti. Nodül içerisinde geniş alanlarda izlenen eozinofilik sitoplazmalı ve oval-yuvarlak nükleuslu iğsi hücrelerin fasikülasyonlar oluşturduğu görüldü. Yer yer geniş sitoplazmalı hemosiderin pigmenti içeren makrofajlar yanı sıra eritrosit ekstravazasyonu içeren vasküler yapılar ve lenfosit infiltrasyonu izlendi. Az sayıda mitoz izlendi. Atipik mitoz görülmedi. Uygulanan geniş immünohistokimyasal panelde TTF-1, tiroglobulin, Pax-8, pansitokeratin, p63, HBME-1, kalsitonin, S100, desmin, sinaptofizin, kromogranin, monoklonal karsinoembriyonik antijen, Bcl-2, CD99, c-kit, CD5, CD34 ile boyanma izlenmedi. CD68 ve SMA ile diffüz sitoplazmik boyanma dikkati çekti. Ki-67 ile %5 proliferatif aktivite mevcuttu. Olgu histomorfolojik ve immünohistokimyasal bulgularla birlikte Post-FNA İğsi Hücreli Nodül olarak raporlandı.

Sonuç: Benign iğsi hücreli proliferasyonlar(psödosarkomatöz lezyonlar) baş-boyun bölgesi, retroperiton, abdomen, akciğer, mesane ve prostat gibi vücudun birçok bölgesinde bildirilmiştir.Bu tür lezyonlar iri nükleuslu iğsi hücreler, artmış mitotik aktivite ve yüksek sellülarite içermeleri nedeniyle sarkomları taklit edebilirler.Literatürde tiroidde az sayıda Post-FNA iğsi hücreli nodül vakası bildirilmiştir.Anaplastik karsinom, medüller karsinom ve sarkom gibi tiroidin malign iğsi hücreli lezyonlarının yanlış teşhisini önlemek için travma sonrası reaktif olarak gelişen bu benign nodüllerin ayırıcı tanıda düşünülmesi gereklidir.

Anahtar Kelimeler: Aspirasyon, CD68, iğsi hücre, nodül, SMA, tiroid

EP-109 [Endokrin Patoloji] [Özet Metin]

FOLİKÜLER TİROİD KARSİNOMU ZEMİNİNDE GELİŞMİŞ NON-İNVAZİV ANAPLASTİK TİROİD KARSİNOMU

Şeyma Aker[1], Fatih Mert Doğukan[1], Banu Yılmaz Özgüven[1], Gulcin Yegen[2], Hüseyin Karatay[1]

[1]Başakşehir Çam ve Sakura Şehir Hastanesi, Patoloji Ana Bilim Dalı, İstanbul

[2]İstanbul Üniversitesi, Çapa Tıp Fakültesi, Patoloji Ana Bilim Dalı, İstanbul

ÖZET

Giriş: Anaplastik tiroid karsinomü (ATK) fokal tiroid follikül hücre diferansiyasyonü gösterebilen andiferansiye hücrelerden oluşan nadir bir follikül epitel kaynaklı tiroid malignitesidir. De novo ya da diferansiye tiroid karsinomü zemininde gelişebilir. Oldukça agresif tümörler olüp literatürde nadir daha iyi prognoz gösteren non-invaziv ATK'ler bildirilmiştir.

Olgu: Ses kısıklığı şikayeti olan 63 yaşındaki erkek hastanın yapılan ultrasonografik incelemesinde tiroid sağ lobunu dolduran 8 cm çapında nodüül tespit edilmiş ve ince iğne aspirasyon biyopsisi sonrasında sağ lobektomi uygulanmıştır. Makroskopik incelemede lobun tamamını dolduran, ince kapsüllü, kanamalı alanlar içeren, santrali nekrotik, solid görünümde nodül izlenmiştir. Mikroskopik incelemede çoğunlukla folliküler paternli, nekroz, kanama ve dejenerasyon alanları içeren, kapsüler ve vasküler invazyon gösteren folliküler tiroid karsinomü (FTK) saptanmıştır. Sınırlı alanlarda, solid-trabeküler paternde, Ki67 ve mitoz skorlarının yükseldiği az diferansiye alanlar dikkati çekmiştir. Bu alanların dışında, alınan örneklerin bir kısmında, iğsi ve pleomorfik hüccrelerin oluşturduğu, atipik formlar da içeren çok sayıda mitotik figürün gözlendiği, sarkomatöz görünümde odaklar izlenmiştir. Bu odakların nodül içine sınırlı olduğu gözlenmiştir. Yapılan geniş immünhistokimya panelinde andiferansiye komponentin epitelyal ve tiroid follikül kökenini gösteren belirteçlerle negatif olduğu saptanmıştır. Spesifik bir farklılaşmaya yönelik diğer belirteçlerle fokal SMA ve S100 pozitifliği dışında immünreaksiyon görülmemiştir. Radyolojik incelemelerde bölgesel veya uzak metastaz saptanmayan olgumuz FTK zemininde gelişmiş non-invaziv ATK olarak degerlendirilmiştir.

Sonuç: Olgumuz diferansiye, az diferansiye ve anaplastik tiroid karsinomuyelpazesini birlikte barındıran nadir bir olgu olup yüksek dereceli komponentin nodül içerisinde sınırlı olması dikkat çekicidir. ATK'lerin mortalite oranı 3-6 ayda %90 olarak bildirilmiştir. Literaratürde non-invaziv ATK'lerin daha iyi prognozlü olduğu belirtilmektedir. Raporlamada anaplastik komponentin ve yaygınlığının belirtilmesi gerekliliğinin yanı sıra prognoz açısından non-invaziv ATK'lerin de göz önünde bulundurulması ek tedavi ve takip yaklaşımları açısından son derece önemlidir.

Anahtar Kelimeler: Foliküler tiroid karsinomu, Non-invaziv anaplastik tiroid karsinomu, Yüksek dereceli tiroid karsinomu

EP-110 [Endokrin Patoloji] [Özet Metin]

TİROİDİN NADİR BİR ADENOMU, TİROLİPOM (ADENOLİPOM): OLGU SUNUMU VE LİTERATÜR DERLEMESİ

Ömer Faruk Dilbaz, Bahar Memiş, Fevziye Kabukcuoğlu

Sağlık Bilimleri Üniversitesi, Şişli Hamidiye Etfal Eğitim ve Araştırma Hastanesi, Tıbbi Patoloji Kliniği, İstanbul

ÖZET

Giriş: Tiroid dokusunun olağan yapısında matür liposit bulunmamasına rağmen, embriyonel gelişim sırasında boyuna ait mezenkimal yapılarla yakın ilişkisi nedeniyle anterior kısımda kapsül altında görülmesi muhtemeldir, ayrıca damar çevrelerinde de bulunabilir ancak diğer kısımlarda matür liposit görülmesi oldukça nadirdir. Tiroid bezinde lipoid dokunun görüldüğü lezyonlar literatürde tirolipom(adenolipom) ve tirolipomatozis olarak tanımlanmaktadır. Tirolipom(adenolipom) fibröz kapsül ile çevrili, içerisinde serpiştirilmiş görünümde lipositlerin izlendiği bir folliküler adenom olup nodüler ve diffüz paternde görülebilmektedir. Nodüler patern kapsüllüdür, matür yağ dokusu atipi ve invazyon olmaksızın prolifere foliküllerle beraberdir. Diffüz paternde foliküller liposit infiltrasyonuyla ayrışmıştır, kapsülsüzdür. Kombine paternde her iki nitelik beraberdir. Tirolipomatoziste ise tiroid stromasının yaygın olarak yağ doku ile yer değiştirmesi/infiltrasyonu söz konusudur.

Olgu: Boyunda şişlik, yutkunmada güçlük şikayetiyle başvuran 50 yaşında erkek hastaya 6 ay ara ile yapılan ince iğne aspirasyon biyopsileri sırasıyla benign ve önemi belirsiz atipi olarak raporlanmıştır. Olguya nodüler guatr klinik ön tanısıyla lobektomi yapılmıştır.

Tiroide ait rezeksiyon spesmeninde, enkapsüle nitelikte, en geniş çapı 2,5cm olan, yumuşak kıvamlı, kirli sarı renkte nodüler lezyon görülmüştür. Histopatolojik incelemede enkapsüle folliküler lezyonda matür liposit varlığı izlenmesi üzerine olguya nodüler paternde adenolipom tanısı verilmiştir.

Sonuç: Tirolipomlar(adenolipom) tiroidin yağ içeren en sık lezyonudur. Literatürde bildirilen 31 adenolipom olgusu mevcuttur, tirolipomatozis tanısı almış olgu sayısı ise 19'dur. Her iki lezyonun papiller tiroid karsinomları gibi diğer hastalıklara eşlik edebildiği bildirilmektedir.

Tiroidde yağ doku Hashimoto tiroiditinde, amiloid guatr ve dishormonogenetik guatrda, adenomatoid nodüllerde ve atrofik tiroidlerde adipöz metaplazi ile ilişkili olarak görülebilmektedir, bu durumun tirolipom ve tirolipomatozisin aksine nonneoplastik bir değişiklik olduğu akılda bulundurulmalıdır.

Tiroidde beklenmedik bir bulgu olan lipositlerin görülmesi, bu hücrelerin kökenine dair çeşitli hipotezler doğurmuştur. Literatürde, liposit içeren lezyonların bifazik bileşenli tümörler olduğu, stromal fibroblast metaplazisi ya da foliküler adenomun mezenkimal metaplazisi sonucu oluştuğu veya embriyogenez sırasında tiroid dokusuna lipositlerin dahil olduğu gibi çeşitli teoriler mevcuttur. Oldukça nadir görülen adenolipomların etyopatogenezine yönelik geniş vaka serileriyle yapılacak çalışmalara ihtiyaç vardır.

Anahtar Kelimeler: Adenolipom, nadir, tiroid, tirolipom

EP-111 [Endokrin Patoloji] [Özet Metin]

PAPİLLER TİROİD KARSİNOMUNU TAKLİT EDEN NADİR BİR OLGU; TİROİD ANJİOSARKOMU

Ayşe Dönmez, Seda Duman Öztürk, Busra Ozbek, Ahmet Tuğrul Eruyar
Kocaeli Üniversitesi Patoloji Ana Bilim Dalı, Kocaeli

ÖZET

Giriş: Tiroid anjiyosarkomu, tiroidin son derece nadir görülen ve agresif seyirli primer malign tümörüdür. Primer tiroid anjiosarkomu görülme sıklığı literatürde bazı coğrafi bölgelerde daha sık olmakla birlikte <%1 olarak bildirilmiştir. Oldukça agresif seyri olan bu tümöre erken tanı vermek büyük önem arz etmekle beraber epitelyıal morfolojisi nedeniyle ayırıcı tanıda büyük güçlükler yaratmaktadır. Biz de sitolojik olarak papiller tiroid karsinomunu taklit eden, nadir görülen tiroid anjiosarkom olgusunu sunmak istedik.

Olgu: Olgumuz özgeçmişinde geçirilmiş tüberküloz ve kronik böbrek yetmezliği olan 62 yaşında erkektir. 2023 Nisan ayında anemi şikayetleri ile hastanemize başvuruyor. Yapılan ultrasonografide tiroid sol lob parankiminden kaynaklandığı düşünülen 62x53 mm boyutlu internal vaskülarizasyon göstermeyip, periferal vaskülarizasyon bulunan heterojen iç yapıda hipoekoik solid nodül izlendi. Lezyon komşuluğunda 15x10 mm boyuta ulaşan kortikal kalınlaşmalar, hafif kortikal ekojenite artışları bulunan lenfadenopatiler dikkati çekti. Tarif edilen nodüle yapılan ince iğne aspirasyon sitolojisinde bazı alanlarda papiller yapılanma gösteren, psödoinklüzyon, nükleer irregüleritenin izlendiği epiteloid morfolojide tümör hücreleri görülmüş olup, "malignite açısından şüpheli" kategorisinde düşünülerek papiller tiroid karsinomu açısından şüpheli şeklinde rapor edildi. Klinikopatolojik korelasyon sonucu nodülden kalın iğne biyopsi örneği alındı. Mikroskobide plazmasitoid, eozinofilik sitoplazmalı, pleomorfizm gösteren, çok sayıda mitozun izlendiği, bazı alanlarda içi eritrosit yüklü yarık benzeri küçük boşlukların bulunduğu infiltratif tümör vardır. Uygulanan geniş immünohistokimyasal panelde Sitokeratin 19, CD31, ERG, FLI-1 ile boyanma saptanırken Kalsitonin, Kromogranin, Sitokeratin 7, p40, TTF-1, CEA, CDX2, HMBE-1 ile boyanma izlenmedi. Ki67 proliferasyon indeksi %90' dır. Olgunun çekilen ilk görüntülemelerinde tiroid kitlesi dışında kitlesi bulunmaması üzerine olguya anjiosarkom tanısı verildi. Olgumuzda çekilen Pet sonucu yaygın metastazlar izlendiğinden kemoterapi başlandı. İki aydır kemoterapi tedavisi süren olgumuz hayatına devam etmektedir.

Sonuç: Çok sık görülen papiller tiroid karsinomu tanısının ayırıcı tanısında son derece nadir görülse de tiroid anjiosarkomu akla getirmek oldukça kritiktir. Kötü prognozlu bu tümörde, hastanın erken tedavi şansını arttırabiliriz. Klinisyenleri bu tümör hakkında bilinçlendirmek, erken tanı ve tedavinin hayatta kalma şansını arttırması açısından önemlidir.

Anahtar Kelimeler: Anjiosarkom, tiroid, sitopatoloji

EP-112 [Endokrin Patoloji] [Özet Metin]

TİROİD PAPİLLER KARSİNOMUNUN CİLT METASTAZI İLE ALIŞILMADIK PREZANTASYONU

Merve Doğan, Selin Alacahan, Fatma Şenel, Hatice Karaman
Kayseri Şehir Eğitim ve Araştırma Hastanesi, Patoloji Ana Bilim Dalı, Kayseri, Türkiye

ÖZET

Giriş: Papiller tiroid karsinomu (PTK), foliküler hücre farklılaşması ve bir dizi ayırt edici nükleer özellik gösteren epitelyal bir malignitedir. En sık görülen (%80-85) ve en iyi prognoza sahip tiroid neoplazmıdır. Hastaların yaklaşık %10'u tanı anında metastatik olabilir ve en sık lenf noduna; ekstranodal olarak da akciğer ve kemiğe metastaz yaparlar. Ancak PTK cilt metastazı oldukça nadirdir. Literatürde tanımlanmış cilt metastazları zengin kapiller ağa sahip olmaları nedeniyle genellikle yüz ve skalp cildinde tanımlanmıştır ve vakaların çoğunda daha önce PTK tanısı vardır. Biz de primer tanısı olmayan PTK'unun skalp cildi metastazı ile prezente olduğu nadir bir vakayı ayırıcı tanı eşliğinde sunmayı amaçladık.

Olgu: 73 yaşında erkek hasta temporal bölgede cilt lezyonu ile hastanemize başvurmuştur. Klinik muayenesi sonucunda bazal hücreli karsinom (BCC) ön tanısı ile eksize edilmiştir. Mikroskopik incelemede epidermis altında folikül yapan tümöral infiltrasyon izlendi. Tümör hücrelerinde üst üste binme, nükleer kontur düzensizliği, nükleer yarıklanma ve nükleer berraklaşma dikkati çekti. Yapılan immünohistokimyasal çalışmalarda TTF1 ve tiroglobülin ekspresyonu saptandı. Mevcut histomorfolojik ve immünohistokimyasal bulgular eşliğinde 'Tiroid Papiller Karsinom Metastazı ile uyumlu ' şeklinde rapor edildi. Biyopsi tanısını takiben yapılan tiroid USG'de sol tiroid lobunu totale yakın dolduran 52x45 mm boyutlarında izo-hipoekoik lezyon tanımlandı ve hasta İİA-B'de PTK tanısı aldı.

Sonuç: PTK cilt metastazı nadir de olsa özellikle tanısı olan hastalarda atipik deri lezyonlarının ayırıcı tanısında akla gelse de vakamızda olduğu gibi tanısı olmayan cilt metastazı ile prezente olan vakalarda daha fazla tanısal zorluğa yol açmaktadır.

Anahtar Kelimeler: Papiller tiroid karsinomu, Metastaz, Cilt metastazı

EP-113 [Gastrointestinal Sistem Patolojisi] [Özet Metin]

MEDİKAL TEDAVİYE DİRENÇLİ KONJENİTAL HİPERİNSÜLİNEMİK HİPOGLİSEMİ-NESİDİOBLASTOZİS: OLGU SUNUMU

Naciye Betül Barut[1], Melek Buyuk[1], Neslihan Berker[1], Ayşe Kılıç[2], Mine Güllüoğlu[1]
[1]İstanbul Üniversitesi Tıp Fakültesi, Tıbbi Patoloji Anabilim Dalı, İstanbul
[2]İstanbul Üniversitesi Tıp Fakültesi, Çocuk Sağlığı ve Hastalıkları Anabilim Dalı, İstanbul

ÖZET

Giriş: Nesidioblastozis, medikal tedaviye dirençli hiperinsülinemik hipogliseminin nedenlerinden biri olan, morbidite ve mortaliteye yol açabilen nadir görülen bir hastalıktır. Daha sıklıkla yenidoğanda konjenital formda görülür. Gastrik bypass operasyonu sonrası geliştiği bildirilen erişkin nesidioblastozis olguları da vardır.

Olgu: Doğumdan itibaren hipoglisemi nedeniyle çok kez acil servise başvuran ve yoğun bakım yatışları olan 5 yaşındaki kız çocuğun medikal tedaviye dirençli hiperinsülinemik hipoglisemi etiyolojisine yönelik yapılan incelemelerde radyolojik görüntülemede pankreasta kitlesel lezyon saptanmadı. Konjenital hiperinsülinizm nedeniyle nesidioblastozis ön tanısıyla yapılan genetik incelemede ABCC8 gen mutasyonu saptandı. Terapötik amaçlı subtotal pankreatektomi yapıldı. Makroskopik incelemede 8x3x1,2 cm ölçülerindeki subtotal pankreatektomi materyalinin kesitinde lokalize lezyon saptanmadı ve materyalin tamamı örneklendi. Histomorfolojik ve immünhistokimyasal (insülin, glukagon, kromogranin A, sinaptofizin) incelemelerde Langerhans adacıklarında genişleme, adacık hücrelerinde hipertrofi ve hiperplazi izlendi. Adacık hücreleri ve duktusların yakın yerleşimli olduğu (duktuloinsülar kompleks) dikkati çekti. Patolojik özellikler, klinik verilerle birlikte değerlendirildiğinde nesidioblastozis ile uyumlu bulundu. Operasyon sonrası hastanın serum insülin, glukoz ve HbA1c değerleri normal aralıkta seyretti.

Sonuç: Nesidioblastozis pankreasta Langerhans adacıklarında hiperplazi, β hücrelerinde hipertrofi ve hiperplazi ile karakterli, dirençli hiperinsülinemik hipoglisemiye sebep olan bir durumdur. Kitlesel lezyon oluşturmadığı için radyolojik görüntüleme tanısal değildir. Bu antitenin klinisyen ve patoloji uzmanı tarafından bilinmesi, hastalığın tanısının konulabilmesi açısından önem taşımaktadır. Ayrıca klinik bilgi olmadan ve ön tanısız gönderilen eksizyon materyalinin patolojik değerlendirilmesi sırasında bulguların gözden kaçabileceği unutulmamalıdır.

Anahtar Kelimeler: Pankreas, nesidioblastozis, hiperinsülinizm, hipoglisemi

EP-114 [Gastrointestinal Sistem Patolojisi] [Özet Metin]

FİLİFORM POLİPOZİS: İKİ OLGU SUNUMU

Dorukhan Özeroğlu, Hüsniye Esra Paşaoğlu, Ezgi Duman
Sağlık Bilimleri Üniversitesi, Bağcılar Sağlık Uygulama ve Araştırma Merkezi, Tıbbi Patoloji, İstanbul

ÖZET

Giriş: Filiform polipozis, çoğunlukla inflamatuar bağırsak hastalığı(İBH) öyküsü olan hastalarda gelişen, sendromik olmayan ve nadir görülen bir benign polipozis olarak tanımlanmaktadır. Lezyonu oluşturan polipler; yüzlerce sayıya ulaşabilen ince uzun parmaksı çıkıntılar halinde izlenmeleri ile karakterizedir.

Olgu: İlk olgumuz dış merkeze karın ağrısı şikayetiyle başvurup kolonoskopik biyopsi materyalinde inflamatuar psödopolip tanısı alan 52 yaşında erkek hasta idi.Kolonoskopide görülen yüzlerce polip nedeniyle genel cerrahi kliniğince ''Familial Adenomatöz Polipozis'' ön tanısıyla subtotal kolektomisi uygulandı. Makroskopik incelemede kolon mukozasını kaplayan, yer yer birbiriyle kaynaşan yüzlerce parmaksı polip görüldü. Mikroskopik olarak merkezinde muskularis mukozadan kaynaklanan, kas lifleri ve damar yapıları izlenen normal kolon epiteli ile döşeli polipler ve bu poliplerin arasında fokal alanlarda kriptlerde hafif yapısal distorsiyon gösteren seyrek kript yapıları izlendi. Hasta ile iletişime geçildiğinde 10 sene önce ülseratif kolit tanısı aldığı ve tedavi altında olduğu öğrenildi. Bu bilgiler ışığında olgu ülseratif kolit zemininde gelişmiş inflamatuar filiform polipozis olarak değerlendirildi. İkinci olgumuz ise acil servise karın ağrısı ve kanlı ishal şikayetleriyle başvuran 22 yaşında kadın hasta idi. Ülseratif kolit öyküsü bulunan hastaya tedaviye yanıtsız alt gastrointestinal sistem kanaması nedeniyle subtotal kolektomi uygulandı. Makroskopik incelemede kolon boyunca bir kısmı uzun ince, bir kısmı geniş tabanlı ve yer yer birbiriyle köprüleşen yüzlerce polip görüldü. Mikroskopik incelemede çoğunluğunun merkezinde düz kas dokusu bulunan ve normal kript epiteli ile döşeli, bir kısmı torsiyone kript yapıları ve stromasında yoğun inflamasyon içeren polipler ile polipler arasındaki mukozada ülserasyon izlendi. Bu bulgular eşliğinde olguya ''ülseratif kolit zemininde, kolon boyunca yaygın, çoğunluğu filiform tipte ve dev inflamatuar polip/psödopolipler'' tanısı koyuldu.

Sonuç: Makroskopik incelemede filiform polipozis kuşkusu uyandıran poliplerin varlığında klinik bulguların ve klinik öykünün iyi sorgulanması tanıda yardımcıdır. Filiform polipler adenomatöz polipleri veya dev filiform polipler şeklinde prezente olduğunda kolon karsinomunu taklit edebilir. Displazi veya invaziv maligniteyi dışlamak için materyalin kapsamlı bir şekilde incelenmesi ve örneklenmesi gerekir.

Anahtar Kelimeler: Filiform polipozis, ülseratif kolit, inflamatuar barsak hastalığı

EP-115 [Gastrointestinal Sistem Patolojisi] [Özet Metin]

MİDE KARSİNOMLARINDA BORRMANN SINIFLANDIRMASI İLE KLİNİKOPATOLOJİK ÖZELLİKLER ARASINDAKİ İLİŞKİ: TÜMÖRÜN MAKROSKOPİK GÖRÜNÜMÜ SAĞ KALIM VE HEDEFE YÖNELİK TEDAVİ UYGUNLUĞU HAKKINDA BİLGİ VERİR Mİ?

Gizem Issın[1], Diren Vuslat Çağatay[1], Fatih Demir[1], Irem Güvendir Bakkaloğlu[2], Mehmet Gamsizkan[3], Zeliha Yıldız[4], Ismail Yilmaz[5], Sevilay Akalp Özmen[6], Ebru Zemheri[2], Murat Demiriz[4], İlyas Sayar[1], Armağan Günal[4]

[1]Erzincan Binali Yıldırım Üniversitesi, Mengücek Gazi Eğitim ve Araştırma Hastanesi Patoloji Anabilim Dalı, Erzincan
[2]Sağlık Bilimleri Üniversitesi, Ümraniye Eğitim ve Araştırma Hastanesi Patoloji Anabilim Dalı, İstanbul
[3]Düzce Üniversitesi Tıp Fakültesi, Patoloji Anabilim Dalı, Düzce
[4]Sağlık Bilimleri Üniversitesi, Gülhane Eğitim ve Araştırma Hastanesi Patoloji Anabilim Dalı, Ankara
[5]Sağlık Bilimleri Üniversitesi, II.Abdülhamid Han Eğitim ve Araştırma Hastanesi Patoloji Anabilim Dalı, İstanbul
[6]Atatürk Üniversitesi Tıp Fakültesi, Patoloji Anabilim Dalı, Erzurum

ÖZET

Amaç: Borrmann sınıflandırma sistemi, mide karsinomlarını makroskopik görünümlerine göre kategorize eden bir sınıflandırma sistemidir. Olguları makroskopik özelliklerine göre Tip-I; Polipoid, Tip-II; Kratervari, Tip-III; Ülsero-infiltratif, Tip-IV; Diffüz olmak üzere dört grup altında sınıflar.

Bu çalışmanın amacı, mide karsinomlarında Borrmann sınıflandırması ile klinikopatolojik ve moleküler özellikler arasındaki ilişkiyi araştırmaktır.

Gereç ve Yöntem: Altı farklı sağlık merkezinden 2012-2022 yılları arasında mide karsinomu nedeniyle opere olmuş olan hastaları derledik. Bu hastalardan ikinci bir tümörü olmayan, daha önce radyoterapi veya kemoterapi almamış, patoloji raporunda Borrmann sınıflandırmasına göre tipi belirtilmiş olan olguları tespit ettik. Olguların klinik, demografik, histopatolojik ve takip verilerini topladık. Olgularda Borrmann tip ile histopatolojik veriler, sağ kalım ve immunohistokimya temelli moleküler sınıflandırma arasındaki ilişkiyi değerlendirdik.

Bulgular: 255 mide karsinomu vakasını değerlendirdik. Bunlardan 45'i (%17,6) Tip-I, 61'i (%24) Tip-II, 99'u (%38,8), Tip-III ve 50'si (%19,6) Tip-IV olarak sınıflandırılmıştı. Tip-I; Polipoid olgular, erken evrede tanı alma, intestinal histolojik tip, iyi-orta derecede diferansiasyon gösteren tümör, daha yüksek her-2 pozitifliği ile ilişkili iken, Tip-IV; Diffüz olgular, daha genç yaşta ileri evrede prezentasyon, az diferansiye tümör histolojisi, daha büyük tümör çapı (10 cm'e karşı 5.5 cm), diffüz histolojik tip ve daha düşük her-2 ve PD-L1 pozitifliği ile ilişkiliydi. Tip-I tümörler sıklıkla; Epstein-Barr virus (EBV) ilişkisiz, Mikrosatellit stabil, Epitelyal mezenkimal transformasyon (EMT) göstermeyen, olağan veya anormal p53 ekspresyonu gösteren tümörlerdi. Tip-IV tümörler ise; sıklıkla EMT veya EBV ilişkili idi. Mikrosatellit instabil tümörler ise sıklıkla Tip-II ve Tip-III olarak sınıflanmıştı. Sağ kalım açısından tipler arasında belirgin farklılık mevcuttu. En iyi sağ kalım eğrisi Tip-I tümörlerde, en kötü sağ kalım eğrisi ise Tip-IV tümörlerdeydi.

Sonuç: Bu çalışma, mide karsinomlarında makroskopik görünüm ile klinikopatolojik ve moleküler özellikler arasındaki anlamlı ilişkiyi vurgulamaktadır. Borrmann sistemine göre sınıflandırma, tümör davranışını tahmin etmek, tedavi kararlarına rehberlik etmek ve hasta sonuçlarını tahmin etmek için değerli bir araç olarak kullanılabilir.

Anahtar Kelimeler: Borrmann sınıflaması, hedefe yönelik tedavi, mide karsinomu, moleküler sınıflama

EP-116 BİLDİRİ YAZAR TARAFINDAN GERİ ÇEKİLMİŞTİR

EP-117 [Gastrointestinal Sistem Patolojisi] [Özet Metin]

KOLON POLİBİNİ TAKLİT EDEN HETEROTOPİK PANKREAS: OLGU SUNUMU

Ferda Keskin Çimen[1], Diren Vuslat Çağatay[1], Sami Bilici[2]
[1]Erzincan Binali Yıldırım Üniversitesi, Mengücek Gazi Eğitim ve Araştırma Hastanesi Patoloji Anabilim Dalı, Erzincan
[2]Erzincan Binali Yıldırım Üniversitesi, Mengücek Gazi Eğitim ve Araştırma Hastanesİ Genel Cerrahi Anabilim Dalı, Erzincan

ÖZET

Giriş: Heterotopik pankreas, pankreas dokusunun normal anatomik lokalizasyonu dışında bulunmasıdır. Mide, duodenum ve pankreas embriyolojik olarak ön barsak kökenli organlar olduğundan heterotopik pankreas dokusu sıklıkla mide, duodenum veya proksimal ince barsakta lokalize olarak karşımıza çıkar. Çoğunlukla asemptomatik olan heterotopik pankreas genellikle insidental olarak tespit edilir.

Olgu: Altmış bir yaşında midede ağrı ve yanma şikayetiyle gastroenterolojiye başvuran hastanın mide antrumundan biyopsi alınmış. Ayrıca transvers kolon, asendan kolonda polip görülmesi üzerine transvers kolon ve asendan kolondaki poliplere polipektomi yapılmış. Transvers kolon polip kayıtlı materyalin makroskopik incelemesinde 0,4x0,2x0,1 cm boyutunda bej renkli sapsız görünümde 1 adet doku parçası mevcuttu. Histopatolojik incelemede dokuya ait kesitlerde fibrotik stroma içerisinde pankreatik duktus yapıları izlendi. Olguya uygulanan immünhistokimyasal çalışmada bu duktal yapılarda CK19 ile pozitif boyanma izlenirken CDX2 ile boyanma izlenmedi. Olgu pankreatik heterotopi olarak raporlandı.

Sonuç: Mide, duodenum ve pankreas embriyolojik olarak ön barsak kökenli organlar olduğundan heterotopik pankreas dokusu sıklıkla midede, duodenumda veya proksimal ince barsakta lokalize olur ancak kolon gibi diğer gastrointestinal bölgelerde daha nadir olarak karşımıza çıkar. Genellikle insidental olarak saptanan endoskopi ve kolonoskopide gastrointestinal traktusun herhangi bir yerinde yerleşik, özellikle lümene doğru mukozal kabarıklık gösteren bizim olgumuzda da kolon polibi ile karıştırılan lezyonların ayırıcı tanısında heterotopik pankreas akılda bulundurulmalıdır.

Anahtar Kelimeler: Heterotopi, Pankreas, Polip

EP-118 [Gastrointestinal Sistem Patolojisi] [Özet Metin]

AKUT APANDİSİT BENZERİ KLİNİK TABLOYA YOL AÇAN SERRATED LEZYON: OLGU SUNUMU

Ferda Keskin Çimen[1], Diren Vuslat Çağatay[1], Ufuk Memiş[2]
[1]Erzincan Binali Yıldırım Üniversitesi, Mengücek Gazi Eğitim ve Araştırma Hastanesi Patoloji Anabilim Dalı, Erzincan
[2]Erzincan Binali Yıldırım Üniversitesi, Mengücek Gazi Eğitim ve Araştırma Hastanesİ Genel Cerrahi Anabilim Dalı, Erzincan

ÖZET

Giriş: Appendektomi spesmenlerinin %1 kadarında rastlanan neoplastik lezyonların çoğu (%80) nöroendokrin karakterde olup geride kalan epitelyal kitlelerin %70'i müsinöz ve çok az bir kısmı ise testere dişi gibi tırtıklı (serrated) görünümdedir. Serrated lezyonların appendikste nadir olarak izlendiği ve appendektomi sonrası genellikle insidental olarak saptandığı bildirilmektedir.

Olgu: Altmış yaşında erkek hasta sağ alt kadranda ağrı şikayetiyle acil servise başvurmuş. Genel cerrahi tarafından değerlendirilen hastada sağ alt kadranda defans bulgularının olması, laboratuvar sonuçlarında lökositinin on bir bin olması üzerine hasta akut apandisit ön tanısıyla opere edildi. Makroskopik incelemede 4.5 cm uzunluğunda 0,6 cm genişliğinde bej kahverenkli appendektomi materyali mevcuttu. Kesitlerde apendiks lümeninde fekaloid izlendi. Histopatolojik incelemede apendiks distal kısımda lümende yerleşim gösteren nükleusları bazalde yerleşmiş, bol müsinöz sitoplazmalı kolumnar hücrelerden oluşan kriptlerin oluşturduğu lezyon izlendi. Kriptler genişlemiş olup ters L şekli izlendi. Apendiksin tamamı takibe alındı. Ve bazı parçalarda da mukozada benzer özellikler mevcuttu. Cerrahi sınırda lezyon izlenmedi. Olgu serrated lezyon olarak raporlandı.

Sonuç: Apendiks kökenli serrated lezyonlar apendektomi materyallerinde genellikle insidental olarak saptanmakta, makroskopik olarak da belirgin bulgu oluşturmamaktadır. Bu tümörlerin prekanseröz potansiyelleri ve displazi ile birlikte olabilmeleri nedeniyle atlanmamaları gerekmektedir. Bu nedenle, bu tarz bir lezyonla karşılaşıldığında materyalin tümünün takibe alınması gerekmektedir. Bu lezyonların sendromik durumlara eşlik etme potansiyeli olduğundan hasta için ayrıntılı endoskopik incelemenin önerilmesi hasta ve klinisyenin bu açıdan yönlendirilmesine yardımcı olmaktadır.

Anahtar Kelimeler: Apendiks, Serrated Lezyon,Akut apandisit

EP-119 [Gastrointestinal Sistem Patolojisi] [Özet Metin]

APPENDİKS VERMİFORMİSİN SUBMUKOZAL LİPOMATOZİSİ GERÇEKTEN NADİR BİR ANTİTE Mİ?

Gizem Ay Haldiz
Şanlıurfa Eğitim ve Araştırma Hastanesi, Tıbbi Patoloji, Şanlıurfa

ÖZET

Amaç: Gastrointestinal sistem segmentlerinden yalnızca ileoçekal valvin submukozasında belirgin yağlı doku görülmesi beklenir.Appendikste 'Submukozal lipomatozis' tanısı akut apandisit ön tanısı ile opere edilmiş hastalarda nadir olgu sunumları halinde bildirilmiş ve literatürde tanı için oluşturulmuş standart kriterlere rastlanmamıştır.Bu çalışmada appendikste submukozal yağlı doku varlığının sıklığını,şiddetini,ilişkili olduğu durumları belirlemeyi ve 'Normal histolojik yapı' ile 'Submukozal lipomatozis' tanısı arasındaki sınır hakkında daha net veriler elde etmeyi amaçladık.

Gereç ve Yöntem: Çalışma retrospektif olup etik kurul onayı alınmıştır.01.06.2022-01.01.2023 tarihleri arasında Şanlıurfa Eğitim ve Araştırma Hastanesi patoloji laboratuvarına gönderilen 330 appendektomi materyali incelenmiş,yoğun inflamasyon/nekroz sebebiyle H&E kesitlerde duvarı tam kat değerlendirilemeyen 37 olgu dışlanmıştır.Submukozal yağlı doku miktarları(0:Yok,1:İzole adipositler,2:Küçük adiposit grupları,3:Belirgin adiposit grupları,4:Lümeni daraltan adiposit grupları)(Resim 1A-E) ve yağlı doku miktarlarına göre oluşturulan gruplar(1.grup:Yağlı doku miktarı 1,2,3,4 olanlar,2.grup:Yağlı doku miktarı 2,3,4 olanlar,3.grup:Yağlı doku miktarı 3,4 olanlar) belirlenmiştir.

Analizde SPSS22.0 programı kullanılmış,Shapiro-Wilk,Man Whıtney-U,Kruskal Wallis-H, Bonferroni,Ki-kare ve Fisher-sexcat testlerinden faydalanılmıştır.Pdeğeri ≤0.05 anlamlı kabul edilmiştir.

Bulgular: Olgulara ait klinik,makroskopik ve mikroskopik bulgular Tablo1'de,submukozal yağlı doku miktarına göre oluşturulan gruplar Tablo2'de,yağlı doku miktarının klinik ve makroskopik bulgularla ilişkisi Tablo 3'te,yağlı doku miktarı ve oluşturulan grupların akut apandisit ile ilişkisi Tablo 4'te,altın standart tanı mikroskopik olarak akut apandisit saptanması kabul edildiğinde oluşturulan grupların duyarlılık ve özgüllükleri Tablo5'te verilmiştir.

Adipositlerin çoğu kesitte kalın cidarlı vasküler yapılara komşu olduğu, bazı kesitlerde ise subserozal yağlı dokunun damar trasesi boyunca kas tabakasını aralayarak submukozaya ulaştığı dikkati çekmiştir(Resim 2A-B).

Sonuç: Olguların çoğunda (%91,47) submukozada değişik miktarlarda yağlı doku saptanmıştır. Submukozal yağlı doku varlığı apandisit gelişimi için bir risk faktörüdür ve bu risk yağlı doku miktarı arttıkça artmıştır.Ancak en belirgin artış hiç yağlı doku içermeyen grup ile grup 1 arasındadır.Buna göre miktarı ne olursa olsun submukozal tabakada yağlı doku varlığı akut apandisit riskini anlamlı oranda arttırmıştır ve patolojik kabul etmek mantıklı olacaktır.Ek olarak akut batın olmaksızın eksize edilen appendiks incelemelerini kapsayan kontrol grubu ile yapılacak yeni çalışmalar normal histolojiyi anlamada daha çok fayda sağlayabilir.

Anahtar Kelimeler: Appendiks, lipomatozis, submukoza

EP-120 [Gastrointestinal Sistem Patolojisi] [Özet Metin]

KOLONA LARENGEAL SKUAMÖZ HÜCRELİ KARSİNOM METASTAZI VE PRİMER KOLON ADENOKARSİNOM BİRLİKTELİĞİ

Pelin Kürtüncü[1], Kemal Deniz[1], Alper Akcan[2]
[1]Erciyes Üniversitesi Tip Fakültesi Tıbbi Patoloji Anabilim Dalı, Kayseri
[2]Erciyes Üniversitesi Tıp Fakültesi Genel Cerrahi Anabilim Dalı, Kayseri

ÖZET

Giriş: Kolorektal kanserler başta karaciğer olmak üzere akciğer, kemik ve beyine metastaz yaparlar. Kolorektal bölgeye metastaz ise başta ince barsak olmak üzere mide, meme, böbrek, prostat, over karsinomları ve malign melanomdan kaynaklanmaktadır. Larinks karsinomları en sık servikal bölge lenf nodlarına metastaz yapmaktadır. Uzak metastaz için en sık tutulan bölgeler akciğer olmakla birlikte kemik (% 22), karaciğer (% 10), deri, mediasten ve kemik iliği bulunur. Literatür taramasında larinksin skuamöz hücreli karsinomunun kolona metastazı ve primer kolon adenokarsinom birlikteliği ile ilgili bildiri görülmemiştir.

Olgu: 73 yaş erkek hasta 1995 yılında dış merkezde larinks karsinomu sebebiyle larenjektomi yapılmış. 2019 da tonsil lojunda kitle sebebiyle alınan insizyonel biyopside Skuamöz hücreli karsinom tanısı verildi. Yapılan radyolojik çalışmalarda sigmoid kolonda hipermetabolik aktivite görülmesi üzerine dış merkezde kolonoskopi yapılmış ve Adenokarsinom tanısı verilmiş. Hastaya parsiyel barsak rezeksiyonu yapıldı. Makroskobide barsak duvarında 5x3,2x3,7 cm ölçülerinde bej renkli solid tümöral lezyon izlendi. Bu tömoral lezyona 2 cm uzaklıkta 1,4x1,5x0,9 cm ölçülerinde egzofitik tümöral lezyon izlendi. Bu iki tümoral lezyon mikroskobik olarak incelendiğinde ilk tarif edilenin lezyonun skuamöz epitel, keratinizasyon, hücreler arası köprüler, minimal pleomorfizm, mitotik figürler içeren skuamöz hücreli karsinom olduğu ve ikinci tarif edilen lezyonun desmoplastik stroma içerisinde sırt sırta vermiş bezler, pleomorfik ve hiperkromatik nükleus içeren adenokarsinom olduğu görüldü. Yapılan immünohistokimyasal çalışmalarda adenokarsinomun CDX2 ile pozitif boyandığı skuamöz hücreli karsinomun P63 ve P40 ile pozitif boyandığı CDX2 ile negatif boyandığı gözlenmiştir. Bu bulgularla primer kolon adenorkarsinomu ve skuamöz hücreli karsinom metastazı tanıları verildi.

Sonuç: Larinks tümörlerinin kolona metastazları oldukça nadirdir ve kötü prognozla ilişkilidir. Metastaz ve primer tümör birlikteliği literatürde yoktur. Larengeal Skuamöz Hücreli Karsinom metastazını maskeleyen iki farklı tümörün birlikteliğini rapor ediyoruz.

Anahtar Kelimeler: Adenokarsinom, skuamöz hücreli karsinom, larinks

EP-121 [Gastrointestinal Sistem Patolojisi] [Özet Metin]

KOLONDA PEKOMA OLGUSU

Uğur Komutan, Şermin Kökten Çoban
Sağlık Bilimleri Üniversitesi Kartal Dr. Lütfi Kırdar Eğitim ve Araştırma Hastanesi, Patoloji Kliniği, İstanbul, Türkiye

ÖZET

Giriş: Pekoma, hem melanositik hem de düz kas belirteçlerini eksprese eden perivasküler epiteloid hücrelerden (PEC'ler) gelişen nadir görülen mezenkimal neoplazidir. Genellikle yumuşak dokuda görülen Pekomalar ağrısız kitleler olarak ortaya çıkar. Çocuk hastada kolon yerleşimli Pekoma vakası oldukça nadir olması sebebi ile sunuldu.

Olgu: Rektal kanama şikayetiyle dış merkeze başvuran 9 yaş erkek hastada, yapılan kolonoskopide polip saptanıp eksize edilmiş. Histopatolojik incelemede, 'Paraganglioma' tanısı konmuş. Hastanemizin çocuk hastalıkları kliniğine takip amaçlı başvuran hasta kliniğimize konsülte edildi. Laboratuvarımıza 6 adet hazır parafin blok ve 19 adet h&e ve immunhistokimya boyalı preparat gönderildi. Kesitlerde yüzeyde erozyon, granülasyon dokusu gelişimi ve devamında ince damar ağına sahip trabeküler, yuvarlak ya da alveolar paternde gelişim gösteren neoplastik proliferasyon izlendi. Proliferasyonu oluşturan hücreler yer yer nükleol belirginliği içeren yuvarlak nükleuslu, geniş berrak ya da granüler sitoplazmalı idi. Mitotik aktivitede artış ve nekroz saptanmadı.. Fokal alanlarda prusya mavisi ile pozitif boyanan hemosiderin birikimleri görüldü. Morfolojik bulgular ile 'Paraganglioma, Pekoma, Malign Melanom, Renal hücreli karsinom ve daha geri planda GİST' ayırıcı tanıya alındı. Yapılan immunohistokimyasal incelemede HMB45 ile fokal pozitif, progesteron ve TFE-3 ile diffüz pozitif boyanma saptanırken, diğer belirteçler negatifti. Mevcut morfolojik ve immunohistokimyasal bulgular birlikte değerlendirildiğinde olgu 'Pekoma' olarak yorumlandı.

Sonuç: Pekoma, hem melanositik hem de düz kas belirteçlerini eksprese eden perivasküler epiteloid hücrelerden gelişen nadir görülen mezenkimal neoplazidir. Pekomaların çoğu sporadiktir ancak birkısmı tüberoskleroz ile ilişkilidir. Kadınlarda erkeklerden daha sık görülür. Geniş bir yaş aralığı vardır. Genç ile orta yaşlı yetişkinlerde (ortalama yaş:45) pik yapar. Farklı lokalizasyonlarda görülebilmekle birlikte, gastrointestinal sistem yerleşimi oldukça nadirdir. Literatürde, çocuk hastada kolon yerleşimli vakalar nadir de olsa bildirilmiştir.

Anahtar Kelimeler: Gastrointestinal Sistem, pekoma, çocuk hasta

EP-122 [Gastrointestinal Sistem Patolojisi] [Özet Metin]

OLGU SUNUMU: SİGMOİD KOLONDA DİFFÜZ BÜYÜK B HÜCRELİ LENFOMA

Refik Selim Atamanalp, İlknur Mansuroğlu, Selma Şengiz Erhan
Prof. Dr. Cemil Taşcıoğlu Şehir Hastanesi Tıbbi Patoloji Kliniği, İstanbul

ÖZET

Giriş: Gastrointestinal sistem, primer ekstranodal lenfomaların en sık lokalizasyonudur. Non-Hodgkin lenfomaların yaklaşık %20'si gastrointestinal sistemde izlenir. Sırasıyla en çok mide, ileoçekal bölge, ince bağırsak ve kolonda görülmektedir. Diffüz Büyük B Hücreli Lenfoma, intestinal lenfomaların en sık karşılaşılan türüdür ve orta-ileri yaşlarda prevalansı artmaktadır.

Olgu: Düşme ve ani başlayan karın ağrısı şikâyetleri ile hastanemiz Genel Cerrahi Kliniği'ne başvuran 86 yaşındaki kadın hastanın fizik muayenesinde, akut batın tablosu ve bilgisayarlı tomografide kolon anslarında dilatasyon ve ileus bulguları saptanmıştır. Mevcut bulgular nedeniyle sigmoid kolon rezeksiyonu yapılan hastada piyesin makroskopik incelemesinde 5 cm uzunluktaki bağırsak segmentinde 5 cm genişlikteki alanda mukozanın ardışık olarak cep şeklinde kas tabakasına uzandığı divertikül benzeri yapılar ve bunlar arasında en büyüğü 1,8 cm çapta polipoid yapılar olduğu dikkati çekmiştir. Bu alanı örnekleyen kesitlere ait histopatolojik incelemede daha çok divertikül benzeri yapılarda lokalize, tüm katları invaze eden büyük boyutlu, belirgin nükleolleri olan yuvarlak-oval biçimli, santral yerleşimli nükleusları ve dar eozinofilik sitoplazmaları olan diskoheziv atipik lenfoid hücrelerden oluşan infiltrasyon dikkati çekmiştir. Ayrıca arada matür lenfoid hücreler de yer almaktadır. Yapılan immunhistokimyasal çalışmada neoplastik hücrelerde CD20, CD5, MUM-1, Bcl-6 ve CMYC ile immunreaktivite saptanmıştır, ancak Bcl-1, CD30, CD3, CD10, TdT ve CD23 ile negatif sonuç elde edilmiştir. Ki67 proliferasyon indeksi %80'dir. Piyesten disseke edilen 19 adet lenf nodunun ikisinde de mukozal alanda izlenene benzer morfoloji ve immunhistokimyasal bulgulara sahip atipik lenfoid infiltrasyon görülmüştür.

Mikroskobik ve immunhistokimyasal çalışma sonucunda, hastaya "non-germinal merkez orijinli Diffüz Büyük B Hücreli Lenfoma, NOS" olarak tanı verilmiştir.

Sonuç: Gastrointestinal sistem, primer ekstranodal lenfomaların en sık lokalizasyonu olsa da sigmoid kolon tutulumu

diğer organlara göre daha az görülmektedir. Burada gastrointestinal sistem lenfomalarının oldukça nadir görülmesi ve nadir bir lokalizasyonda prezente olması sebebiyle sigmoid kolonda lokalize non-germinal merkez orijinli Diffüz Büyük B Hücreli Lenfoma, NOS olarak tanı verdiğimiz olguyu sunduk.

Anahtar Kelimeler: Kolon, lenfoma, sigmoid

EP-123 [Gastrointestinal Sistem Patolojisi] [Özet Metin]

NÖROENDOKRİN NEOPLAZİ ALANI İÇEREN TAİLGUT KİSTİ: OLGU SUNUMU

Handan Eren, Müveddet Banu Yılmaz Özgüven
Başakşehir Çam ve Sakura Şehir Hastanesi, Patoloji, İstanbul

ÖZET

Giriş: Tailgut kisti retrorektal kistik hamartom olarak da bilinen embriyolojik primitif bağırsaktan köken alan presakrokoksigeal alan yerleşimli oldukça nadir görülen konjenital kistik bir lezyondur. Kadınlarda erkeklere göre daha fazla görülmektedir. Genellikle iyi sınırlı, multinodüler ve kapsülsüzdür. Kistik boşlukları skuamöz, müsinöz, transizyonel, basit veya psödostratifiye kolumnar epitel döşeyebilir. Sıklıkla benign lezyonlar olmakla birlikte nadiren malign transformasyon da gösterebilirler. Bu posterde nöroendokrin neoplazi odağı içeren bir tailgut kisti olgusu sunulmaktadır.

Olgu: Konstipasyon şikayeti ile hastanemize başvuran 50 yaşındaki kadın hastaya yapılan kolonoskopi sonucunda rektumda anal kanala yakın 2-3 cm çaplı lümene protrüde kitle saptanmıştır. Tümör ve kistik lezyon ön tanıları ile opere edilen hastanın gelen materyali 5,8x4x4 cm ölçüde kısmen düzgün yüzeyli olup kesitinde multiple lobülasyon gösteren kistik açıklıklar görülmüştür. Tamamı örneklenen materyalin mikroskopik incelemesi duvarında düz kas dokusu, vasküler yapılar ve lipomatöz alanlar içeren, multilobülasyon gösteren, döşeyici epiteli keratinize skuamöz epitelden, tek sıralı yer yer psödostratifiye kolumnar epitel ve intestinal epitele değişen özellikler gösteren kistik lezyondan oluşmaktadır. Üç alanda kist duvarına invazyon göstermeyen (0,3 cm, 0,2 cm ve 0,2 cm boyutlarında) grade 1 nöroendokrin neoplazi odakları dikkati çekmiştir. Bu alanlarda Ki-67 proliferasyon indeksi %2'dir. Hastanın 1 yıllık takibinde metastaz veya nükse rastlanmamıştır.

Sonuç: Retrorektal alan yerleşimli kistik lezyonlar heterojen elemanlar içeren nadir bir gruptan oluşmaktadır. Bu alandaki kistik lezyonların ayırıcı tanısına tailgut kistleri, dermoid kistler, rektal ve anal kanal duplikasyon kistleri, teratomlar ve anterior meningosel girmektedir. Tailgut kistleri sıklıkla benign olmakla birlikte nadiren malign transformasyon gelişmesi durumunda hastanın tanı ve takibinde farklılığa sebep olmaktadır. Bu nedenle dikkatli makroskopik inceleme ve çok sayıda örneklemenin yapılması oldukça önem arz etmektedir.

Anahtar Kelimeler: Nöroendokrin neoplazi, retrorektal kist, tailgut kisti

EP-124 [Gastrointestinal Sistem Patolojisi] [Özet Metin]

JEJUNUM YERLEŞİMLİ GASTROİNTESTİNAL NÖROEKTODERMAL TÜMÖR: OLGU SUNUMU

Canberk Topuz, Ebru Tastekin, Burçak Öztorun
Trakya Üniversitesi Tıp Fakültesi, Edirne

ÖZET

Giriş: Malign Gastointestinal Nöroektodermal Tümör, Gastrointestinal Berrak Hücreli Sarkom olarak da adlandırılan gastrointestinal sistemin oldukça nadir malign bir neoplazmıdır. En yaygın yerleşim ince bağırsak, mide ve kolondadır. Genç erişkinlerde ortaya çıkma eğilimine sahip olsalar da yaşlılıkta da ortaya çıkarlar. Vakaların %85'i erkeklerde görülür. Sıklıkla bölgesel lenf bezlerine ve karaciğere metastaz yapan agresif bir tümördür ve genellikle başvuru anında metastatiktir. Veziküler kromatin ve genellikle göze çarpmayan ancak bazen belirgin olabilen nükleol içeren büyük yuvarlak nükleuslar içerir. Nadiren iğsi görünümde de olabilirler. Sitoplazma genellikle soluk eozinofiliktir ve nadir vakada berraklaşma gösterir. Osteoklast benzeri dev hücrelere sahip olabilir. CD56, S100, Sinaptofizin ve SOX10 için pozitiflik tipikken, daha çok melanosite özgü olan belirteçler (HMB45, melan-A ve MITF), CD117, DOG 1 negatiftir.

Olgu: Hastanemize karın ağrısı şikayeti ile başvuran 29 yaşında erkek hastaya çekilen alt abdomen MR' da batın orta alt kadranda lokalize nekrotik ve solid komponent içeren kitle saptandı. Radyolojik olarak ön planda Gastrointestinal Stromal Tümör düşünülen hastaya tedavi amaçlı parsiyel ince bağırsak rezeksiyonu uygulandı. Makroskopik olarak bağırsak dış yüzde perforasyona sebep olmuş 4.5 cm çapında sert, kesit yüzü kirli beyaz renkli ve yer yer nekrotik tümöral oluşum izlendi.Mikroskopik olarak monoton ve selüler görünümlü solid tabakalar ve kordonlar şeklinde büyüyen tümör geniş oval nükleuslardan oluşmaktaydı ve veziküler kromatine sahipti. Hücreler soluk eozinofilik ve bazı alanlarda berrak sitoplazmalı izlendi. İmmünohistokimyasal çalışmalar sonucunda S100, Sinaptofizin, SOX10 ve Vimentin ile pozitiflik izlendi.. Melanosite özgü belirteçler (HMB45, melan-A ve MITF) ayrıca CD117, DOG-1, kromogranin, CD34, desmin, keratinler negatif idi. FISH uygulamasında EWSR-1 gen yeni düzenlenmesinin izlenmesi ile Malign Gastrointestinal Nöroektodermal Tümör tanısı desteklendi.

Sonuç: Malign Gastrointestinal Nöroektodermal tümörler yalnızca gastrointestinal sistem duvarında meydana gelen, oldukça nadir görülen agresif mezenkimal tümörlerdir. Bu bölgede izlenen GIST dışı bir mezenkimal lezyonda bu tanı

mutlaka akılda tutulmalı ve melanom, az diferansiye karsinom ve sarkomlar mutlaka ekarte edilmelidir.

Anahtar Kelimeler: Gastrointestinal, malign, mezenkimal, nöroektordermal, jejunum, sarkom

EP-125 [Gastrointestinal Sistem Patolojisi] [Özet Metin]

APENDEKTOMİ MATERYALİNDE İNSİDENTAL BULGU, ÜROTELYAL KALINTI: ÜÇ OLGU SUNUMU

Şule Kevser Dursun, Hüseyin Karatay, Nevra Dursun
SB Başakşehir Çam ve Sakura Şehir Hastanesi, Tıbbi Patoloji, İstanbul

ÖZET

Giriş: Ürotelyal kalıntılar sıklıkla kadın genital traktta izlenen benign epitelyal adacıklardır. Walthard adacıkları olarak da bilinirler. Periapendisyal ürotelyal kalıntı varlığı literatürde olgu bildirimleri halinde yer alan oldukça nadir bir durumdur.

Olgu: Hastanemize sağ alt kadran ağrısı ile başvuran, bilinen hastalık öyküsü bulunmayan, ilki 35 yaşında erkek, diğer ikisi 15 yaşında kadın hastanın apendektomi materyalleri tarafımızca incelendi. Her üç olguda da radyolojik inceleme akut apendisit ile uyumlu olarak değerlendirildi, apendektomi uygulandı. İlk olgunun makroskopik incelemesinde 6,2 cm uzunlukta 1,2 cm çapında apendiks izlendi, lümen krem renkli materyal ile tıkalı görünümdeydi. İkinci olgunun makroskopik incelemesinde 4,1 cm uzunlukta, 0,7 cm çapında, serozası konjesyone apendiks izlendi. Üçüncü olgunun makroskopik incelemesinde 5,5 cm uzunlukta, 1 cm çapında, serozası konjesyone ve lümeni fekal madde ile tıkalı apendiks izlendi. Her üç olguda da materyallerin tamamı örneklenerek incelemeye alındı. Yapılan mikroskopik incelemede periapendisyal yağlı dokuda epitelyal, transizyonel epitel ile döşeli, iyi sınırlı adacıklar bulunmaktaydı. Bu alanlarda sitokeratin7, p63 ve gata-3 kuvvetli boyanırken bir olguda fokal zayıf kalretinin boyanması dışında kalretinin ve sinaptofizin negatif saptandı. İlk olguda ek olarak akut apendisit bulguları da mevcut iken diğer iki olguda bu yönde bulgu izlenmedi. Mevcut histomorfolojik ve immünohistokimyasal bulgular eşliğinde lezyonlar periapendisyal yerleşimli ürotelyal kalıntı-Walthard adacıkları olarak tanı aldı.

Sonuç: Nadiren erkeklerde de görüldüğü bildirilen Walthard adacıklarının periapendisyal yerleşimli görülmesi literatürde olgu bildirimleri şeklinde yer alan oldukça nadir bir durumdur. Her ne kadar invazyon göstermemesi ve lezyona özgü morfolojik parametreler nedeniyle benign oldukları anlaşılsa dahi metastatik epitelyal, nöroendokrin lezyonları taklit edebilirler veya mezotelyal proliferasyonu düşündürebilirler. Bu bağlamda, 3 olgumuzda da gözlemlediğimiz Walthard adacıklarının histomorfolojik analizi, bu lezyonların ayrıcı tanısında, doğru tanı almasında ve yanlış invaziv tedavilerin yol açabileceği hatalı yaklaşımları önlemek adına gereklidir.

Anahtar Kelimeler: Apendiks, periapendisyal ürotelyal kalıntı, ürotelyal kalıntı, Walthard adacığı

EP-126 [Gastrointestinal Sistem Patolojisi] [Özet Metin]

GASTRİK NÖROENDOKRİN TÜMÖR OLGULARINDA KOMPOZİT TÜMÖR TAKLİTÇİSİ NON-NEOPLASTİK GLANDÜLER İNVAJİNASYON: ÜÇ OLGU SUNUMU

Şule Kevser Dursun, Nevra Dursun
SB Başakşehir Çam ve Sakura Şehir Hastanesi, Tıbbi Patoloji, İstanbul

ÖZET

Giriş: Mide nöroendokrin tümörleri (NET) tüm gastrointestinal sistem NET'lerinin %6'sını oluşturmaktadır. Mikst nöroendokrin-nonnöroendokrin tümörler (MINEN) nöroendokrin komponentin yanısıra endokrin olmayan farklı karakterde komponentler de içeren kompozit karakterli tümörlerdir. Otoimmün atrofik gastrit (OG), mide NET'lerinin ve mide MINEN'lerinin etiyolojisinde en sık görülen etiyolojik hastalıktır. Bazı NET olgularının içerisinde sıkışmış, kompozit tümörleri taklit eden, normal-reaktif glandüler invajinasyonlar da izlenebilir. Bu olgularda ayırıcı tanı yapmak, hasta tedavisi açısından önemlidir.

Olgu: Hastanemize başvuran, biri NET-Tip 1 tanısı ile takipli, 45, 59 ve 64 yaşlarında, ilk ikisi kadın diğeri erkek, üç hastanın patoloji materyalleri tarafımızca incelendi. İlk olguda mide yerleşimli çok sayıda(13 adet) NET odağı izlenmesi üzerine total gastrektomi uygulanmıştı. İkinci olguda endoskopik görüntülemelerde hiperemik görülen alanlardan endoskopik biyopsi uygulanmıştı. Üçüncü olguda proksimal mide yerleşimli 1 cm çaplı noduler lezyona wedge rezeksiyon uygulanmıştı. İlk olguda lezyon alanlarının, diğer iki olguda materyallerin tamamı örneklenerek incelemeye alındı. Mikroskopik incelemede her üç vakada da otoimmün atrofik gastrit zemininde, iyi diferansiye, nöroendokrin hücre çekirdek özelliklerinde NET mevcuttu. Ek olarak NET içerisinde uzanım gösteren hafif atipik glandüler kolonizasyon dikkat çekti. Üç vakada da sinaptofizin, kromogranin pozitif NET hücrelerinin arasında görülen invajine glandüler yapılarda nöroendokrin hücre markerları negatifti. Bir olguda bazalde yerleşmiş intestinal metaplazi alanları glandüler neoplazi açısından kuşku uyandırıcı olsa da yapılan incelemelerde reaktif atipik, invajine olup tümör dokusu içerisine sıkışmış benign glandlar olarak değerlendirildi. Çevre midede de NET dışı neoplazi yönünde bulguya rastlanmadı ve tüm olgular Tip 1 NET olarak raporlandı.

Sonuç: Mide NET'leri görece sık görülen mide neoplazileridir. Doğru tanı ve sınırları temiz rezeksiyonlarla yönetildiklerinde büyük ameliyatlara gerek kalmadan kontrol altında tutulabilirler. Bu tümörler içerisine invajine olmuş, reaktif atipi gösteren glandlar kompozit, mikst neoplazileri taklit edebilir.

Bu bağlamda, 3 olgumuzda gözlemlediğimiz MINEN'lerin de prekürsörü olan OG zemininde gelişen NET içerisinde atipik görünümlü glandüler kolonizasyonun varlığının bilinmesi, bu lezyonların ayrıcı tanısında ve yanlış invaziv tedavilerin yol açabileceği hatalı yaklaşımları önlemek bakımından gereklidir.

Anahtar Kelimeler: Otoimmün Atrofik gastrit, otoimmün gastrit, mikst nöroendokrin non-nöroendokrin tümör, MINEN, nöroendokrin tümör

EP-127 [Gastrointestinal Sistem Patolojisi] [Özet Metin]

SARCINA VENTRICULI ÖZOFAJİTİ; NADİR BİR OLGU

Esra Çeçen, Gökhan Artaş, Muhammet Çalık, İbrahim Hanifi Özercan
Fırat Üniversitesi, Tıbbi Patoloji Ana Bilim Dalı, Elazığ

ÖZET

Giriş: Sarcina ventriculi ilk kez 1842'de John Goodsir tarafından tanımlanan, karakteristik bir morfolojiye sahip gram pozitif anaerob bir bakteridir. Üst gastrointestinal traktta ve özellikle midede görülmekle birlikte özofagusta oldukça enderdir. Gecikmiş mide boşalması(diyabetik gastroparezi, malignite), vejeteryan diyet risk faktörleri arasında bulunmaktadır. Bulantı, kusma gibi semptomlara neden olmakla birlikte gastrik perforasyon,amfizematöz gastrit ve amfizematöz özefajit gibi hayatı tehdit eden komplikasyonlara da neden olabilmektedir.

Olgu: 52 yaşında erkek hasta kliniğe bulantı, kusma şikayetleri ile başvurdu. Yapılan üst gastrointestinal sistem endoskopisinde özofagusta erozyon, ülser ve beyaz fibrinöz membran tespit edildi ve bu alandan kandida özofajiti ön tanısıyla biyopsi yapıldı. Histopatolojik incelemede özofagusta yoğun aktif inflamasyon yanı sıra ülsere alanlar izlendi. Özellikle bu ülsere alanlar etrafında tetrat paketler halinde, küboid şekilli, bazofilik boyanan mikroorganizmalar dikkati çekti. Yapılan GMS boyamasında bu mikroorganizmalarda boyanma izlendi. Mevcut bulgularla olguya Sarcina Ventriculi Özofajiti tanısı konuldu. Olguda eş zamanlı olarak kolonda malignite tespit edildi.

Sonuç: Sarcina ventriculi özofagusta oldukça nadir olmakla birlikte özofagusta ülserasyon ve inflamasyona neden olabilmektedir. Özellikle altta yatan malignite, diyabetik gastroparezi gibi hastalıkların araştırılması gerekmektedir. Organizmanın tespiti ve patoloji raporlarında belirtilmesi gerekmektedir. Özofagusda nadir görülmesi, malignitelere eşlik etmesi ve kendi özgü tedavisi bulunması nedeni ile olgumuzu sunduk.

Anahtar Kelimeler: Sarcina, ventriculi, özofajit

EP-128 [Gastrointestinal Sistem Patolojisi] [Özet Metin]

HEPATİT C VİRÜSÜ ZEMİNİNDE GELİŞMİŞ NADİR BİR HEPATOSELLÜLER KARSİNOM SUBTİPİ OLAN KROMOFOB HEPATOSELLÜLER KARSİNOM OLGUSU

Şule Kevser Dursun[1], Erdem Kınacı[2], Ayşe Sibel Erdamar Çetin[3], Nevra Dursun[1]
[1]SB Başakşehir Çam ve Sakura Şehir Hastanesi, Tıbbi Patoloji, İstanbul
[2]SB Başakşehir Çam ve Sakura Şehir Hastanesi, Genel Cerrahi, İstanbul
[3]Acıbadem Üniversitesi, Tıp Fakültesi, Tıbbi Patoloji, İstanbul

ÖZET

Giriş: Kromofob hepatosellüler karsinom(HCC), kromofob-eozinofilik sitoplazmalı hücrelerden oluşan fokal alanlarda belirgin anaplastik çekirdekli ve psödokist oluşumu gibi ayırt edici histolojik özellikleri bulunan oldukça nadir görülen HCC subtipidir. 2019 WHO sınıflandırması ile HCC subtipleri arasına dahil edilmiştir. Diğer HCC tiplerinden farklı olarak alternatif telomer uzaması(ALT) ile ilişkili olduğu bilinmektedir.

Olgu: Ödem şikayeti ile hastaneye başvuran kronik hepatit C virüsü enfeksiyonu olan 84 yaşında erkek hastaya yapılan MR incelemelerinde karaciğer segment 7'de, sağ hepatik ven komşuluğunda, sınırları net seçilemeyen, 24 mm çapında konstrast madde tutmayan, minimal diffüzyon kısıtlılığı gösteren lezyon izlendi. PET incelemede hafif artmış FDG tutulumu(-SUVmax:3.7) görülmekteydi. Radyolojik geniş bir ayırıcı tanı spektrumu bulunan hastada multidisipliner konsey değerlendirmesinde hepatosellüler neoplazi yönünde düşünüldü. Sağ hepatektomi uygulandı. Makroskopik incelemede sarı renkli, yumuşak kıvamlı, 3x3x1,8 cm ölçüsünde, sınırları düzenli tümöral lezyon görüldü. Lezyona 0,5 cm mesafede 0,3 cm ve 1,5 cm mesafede 0,6 cm çaplı iki ayrı odak izlendi. Mikroskopik incelemede belirgin eozinofilik geniş sitoplazmalı, bazı alanlarda belirgin atipi-anaplazi gösteren hücrelerden oluşan, yer yer asiner ve mikrokistik yapılanmalar içeren lezyon mevcuttu. Ayırıcı tanıya karaciğerin primer asiner hücreli karsinomu da alındı, ancak hepatosellüler belirteçler ile yaygın boyanan olguda bu tanıdan vazgeçildi. Histomorfolojik ve immünohistokimyasal bulgular birlikte değerlendirildiğinde olgu "Kromofob HCC" olarak raporlandı. NGS uygulanan tümör dokusunda ATRX ve PIK3CA mutasyonu tespit edildi. Alternatif telomer uzaması ilişkili ATRX mutasyonu tanıyı destekledi. Satellit nodüller, cerrahi sınır pozitifliği ve küçük damar invazyonu olan olguda radyoterapi planlandı.

Sonuç: Kromofob HCC son WHO sınıflaması ile HCC subtipleri arasına eklenmiş nadir görülen bir subtipdir. Kromofob HCC'lerde kadın baskınlığı ve ALT ile ilişkisi tespit edilmiş; genel ve nükssüz sağ kalımları geleneksel HCC'lere benzer bulunmuştur. Fokal alanlarda anaplastik hücre morfolojisi gösteren bu lezyonların baskın konvansiyonel HCC alanları içerdiği durumlarda tanınması zor olabilmektedir. Diğer

HCC tiplerinden farklı olarak alternatif telomer uzaması ile ilişkili mutasyonlar içerdiği bilinen bu lezyonların tanınması olası hedefe yönelik tedaviler açısından önemlidir.

Anahtar Kelimeler: Alternatif telomer uzaması, ATRX, HCC, Hepatosellüler karsinom, Kromofob HCC

EP-129 [Gastrointestinal Sistem Patolojisi] [Özet Metin]

SAFRA KESESİ YERLEŞİMLİ MİKST NÖROENDOKRİN-NON-NÖROENDOKRİN NEOPLAZİ: OLGU SUNUMU

Meltem Ayyıldız Mercan, Ebru Taştekin, Burçak Öztorun, Elif Mercan Demirtaş
Trakya Üniversitesi, Tıbbi Patoloji Ana Bilim Dalı, Edirne

ÖZET

Giriş: Safra kesesi ve safra kanallarının nöroendokrin neoplazileri, nöroendokrin farklılaşma gösteren çeşitli klinikopatolojik özelliklere sahip geniş ve heterojen bir neoplazi grubunu temsil eder. 2019 WHO sınıflandırmasına göre, iyi diferansiye nöroendokrin tümörler, az diferansiye nöroendokrin karsinomlar ve mikst nöroendokrin-non-nöroendokrin neoplaziler olarak ayrılırlar. Mikst nöroendokrin-non-nöroendokrin neoplaziler (MiNEN'ler), her biri morfolojik ve immünohistokimyasal olarak tanınabilen bir nöroendokrin bileşenin, non-nöroendokrin bir bileşenle birlikte bulunduğu mikst epitelyal neoplazilerdir ve oldukça nadirdir. MiNEN tanısı için her bileşenin toplam tümör popülasyonunun en az %30'unu içermesi gerekir. MİNEN tanı grubu altında mikst adenokarsinom-nöroendokrin karsinomlar (MANEK'lar) bulunmaktadır.

Olgu: Dış merkezde kolesistektomi ve perikolesistik lenf nodu diseksiyonu uygulanan 65 yaşında kadın hastanın hazır blokları merkezimize yönlendirildi. Makroskopik incelemede safra kesesinde 3.5x3x2 cm boyutlarında polipoid solid kitle ile çok sayıda taş izlenen hastada histopatolojik incelemede iki farklı bileşenden oluşan invaziv tümör saptandı. Desmoplastik bir stroma içinde küboidal ve kolumnar hücrelerle döşeli tübüler yapılardan oluşan ve fokal skuamöz farklılaşma (<%25 skuamöz bileşen) gösteren tümör adenokarsinom komponenti (%60) olarak değerlendirildi. Bu alanların komşuluğunda organoid büyüme paterni gösteren pleomorfik hücrelerden oluşan, veziküler nükleuslu, büyük,belirgin nükleollü, yüksek mitotik aktivite (22/mm2) gösteren ve nekroz alanları içeren nöroendokrin tümör bileşeni (%40) görüldü. Bu komponentte Ki-67 indeksi %40 saptandı ve büyük hücreli nöroendokrin karsinom olarak değerlendirildi. İmmünohistokimyasal olarak nöroendokrin komponentte sinaptofizin, CD56, INSM-1 ve adenokarsinom komponentinde CK7 ve fokal CK5 pozitif idi. Perikolesistik lenf nodunda tamamen nöroendokrin komponentten oluşan metastaz izlendi. Olgumuz MiNEN grubu tümörlerden Mikst Adenokarsinom-Nöroendokrin karsinom (MANEK) olarak raporlandı.

Sonuç: MiNEN alt grubunda yer alan MANEK olgularında nöroendokrin bileşenin, non-nöroendokrin bileşeninden daha agresif davrandığı bildirilmektedir. Her iki bileşenin ayrı ayrı tanımlanması, miktarlarının belirlenmesi ve doğru derecelendirilmeleri prognostik açıdan ve tedavi seçimi açısından önem taşımaktadır.

Anahtar Kelimeler: Safra kesesi, MİNEN, MANEK, nöroendokrin, adenokarsinom

EP-130 [Gastrointestinal Sistem Patolojisi] [Özet Metin]

GASTRİK DİSPLAZİ: MORFOLOJİK ALT TİPLERE GÖRE KLİNİKOPATOLOJİK ÖZELLİKLER VE MUKOZAL KARAKTERİSTİKLER

Gizem Menetlioğlu, Kadir Kolcak, Çiğdem Ataizi Çelikel
Marmara Üniversitesi, Patoloji Ana Bilim Dalı, İstanbul

ÖZET

Amaç: Gastrik displazi (GD), mide foveola ve/veya bez epitelinde sınırlı neoplazi olarak tanımlanır. Morfolojik olarak GD, adenomatöz displazi (AD), foveolar displazi (FD), hibrid displazi (HD), bazal kript displazisi (BKD), serrated displazi (SD) ve globoid displazi (GloD) olarak sınıflanır. Çalışmamızda klinik-patolojik özellikler açısından GD alt tiplerinin karşılaştırılması amaçlanmıştır.

Gereç ve Yöntem: Çalışmamız, 2018-2023 yılları arasında GD tanısı alan 68'i endoskopik biyopsi ve 68'i rezeksiyon olan 136 olguda gerçekleştirilmiştir.Endoskopik biyopsi olgularında eşlik eden adenokarsinom (ACa) yoktur.Rezeksiyon örnekleri ACa tanısı alan olgulardan oluşmaktadır.Olgulara ait arşivinden çıkarılan H&E, PAS-AB2.5, modifiye giemsa boyalı lamlar tekrar değerlendirilmiş, gerekli görülen olgularda p53, MUC5, MUC6, CDX2 immünohistokimya (İHK) boyaları uygulanmıştır. Tüm olgularda GD alt tipinin yanı sıra, displazi derecesi ile zemin mukoza özellikleri değerlendirilmiştir. Veri analizinde Ki-kare testi kullanılmıştır.

Bulgular: Olguların dağılımı; AD (%60,29), FD (%20,58), HD (%11,02), BKD (%6,6) ve SD (%1,51) olarak belirlenmiştir. Demografik veriler açısından GD alt tipleri arasında anlamlı fark saptanmamıştır. AD, FD ve HD olgularında en sık yerleşim yeri antrum iken, BKD olgularının %55,8'i korpus/ fundusta saptanmıştır (p>0.5). İki SD olgusu antrum ve kardiya yerleşimlidir. AD ve FD arasında gastrit tipi, HP varlığı, atrofi ve İM derecesi açısından fark izlenmemiştir. AD ve FD olgularının büyük kısmında zeminde kronik gastrit (KG) saptanmıştır. İstatistiksel açıdan anlamlılığa erişmemesine karşın BKD ve HD genellikle multifokal atrofik gastrit (MAG) ile

birliktelik göstermiştir. HD, atrofi ve inkomple İM derecesi ile; BKD ise inkomple İM ile ilişkili bulunmuştur.

Sonuç: Çalışmamız, AD ve FD arasında klinik-patolojik özellikler açısından anlamlı fark bulunmadığını ortaya koymuştur. HD'nin yalnızca bir AD ve FD birlikteliği olmadığı ve farklı bir neoplastik süreçte gelişebileceği çalışmamızın sonuçlarına bakarak öne sürülebilir. Literatürden farklı olarak BKD nadir saptanmamıştır. BKD tanısının özellikle biyopsi örneklerinde atlanmaması için MAG ve inkomple İM yol gösterici olabilir. Çalışmamız, GD alt tiplerinin daha iyi anlaşılmasına katkıda bulunmakta ve daha detaylı araştırmaların gerekliliğini vurgulamaktadır.

Anahtar Kelimeler: Gastrik displazi, intestinal metaplazi, atrofik gastrit

EP-131 [Gastrointestinal Sistem Patolojisi] [Özet Metin]

NADİR BİR YERLEŞİM YERİ OLAN KARACİĞERDE İNFLAMATUAR MYOFİBROBLASTİK TÜMÖR OLGUSU

Rüveyda Erarslan, Şule Kevser Dursun, Fatih Mert Doğukan, Müveddet Banu Yılmaz Özgüven
SB Başakşehir Çam ve Sakura Şehir Hastanesi, Tıbbi Patoloji, İstanbul

ÖZET

Giriş: İnflamatuar myofibroblastik tümör (IMT) nadir görülen düşük malign potansiyele sahip borderline yumuşak doku tümörüdür. Çocuklarda ve genç erişkinlerde daha sık izlenmektedir. Abdominopelvik bölge (mezenter, omentum, retroperiton) daha sık olmak üzere baş-boyun, akciğer, mesane, gastrointestinal kanal, santral sinir sistemi ve yumuşak dokuda görülebilir. Ağırlıklı olarak plazma hücrelerinden oluşan belirgin inflamatuar infiltrat içeren iğsi hücreli bir lezyondur. Sıklıkla ALK genomik yeniden düzenlenmesi ile ilişkilidir. Olgumuz nadir bir yerleşim yeri olan karaciğerde multipl kitle şeklinde ortaya çıkan inflamatuar myofibroblastik tümördür.

Olgu: Diyabet ve hipertansiyon tanıları olan 74 yaşında kadın hastanın BT incelemesinde karaciğerde multipl lezyon ve bilateral plevral efüzyon saptanması üzerine, yapılan PET-BT görüntülemesinde, sağ lobda daha belirgin olmak üzere karaciğer her iki lobunda çoğunluğunun santralinde nekrotik alanlar gözlenen metastaz şüpheli yaygın hipermetabolik nodüler/kitlesel oluşum saptandı. USG görüntülemesinde karaciğerde büyüğü segment 7-8'de 6x6 cm boyutlu kistik açıklıklar barındıran ve segment 3 de birden çok en büyüğü 14x15 mm hipo-izoekoik olmak üzere yaygın hipoekoik solid lezyonlar izlendi. Karaciğer sağ lobda izlenen kitlenin tru-cut biyopsisinin mikroskopik incemesinde plazma hücrelerinden zengin iğsi hücreli lezyon izlendi. İmmünohistokimyasal incelemede ALK (clone D5F3), SMA ve Vimentin pozitif; Melanosom, H-Kaldesmon, CD34, CD117, DOG1, Pansitokeratin, Desmin, S100, ALK1 negatif olarak izlendi. IgG ve IgG4 ile spesifik boyanma izlenmedi. SDHB ile nükleer intakt boyanma görüldü. Histomorfolojik bulgular ve immünohistokimyasal çalışma sonuçları eşliğinde olgu inflamatuar myofibroblastik tümör tanısı aldı.

Sonuç: IMT, iyi prognozlu ancak nüks izlenebilen bir tümördür. Rekürrens oranı %35, metastaz oranı %5'ten azdır. Malign vakalar nadirdir. Nüksler ve primer lezyonların tedavisi cerrahidir. Spesifik tirozin kinaz inhibitörleriyle hedefe yönelik tedavi potansiyeli açısından moleküler çalışma yapılabilir. Ayırıcı tanıda ALK1 in yanısıra yüksek sensitiveye sahip ALK klonlarının (5A4, D5F3) da immünohistokimyasal belirteç olarak kullanımı tanıda yardımcıdır. Olgumuz nadir bir yerleşim yeri olan karaciğerdeki tümörler için örnek oluşturmaktadır.

Anahtar Kelimeler: Borderline tümör, inflamatuar myofibroblastik tümör, karaciğer, myofibroblastik tümör

EP-132 [Gastrointestinal Sistem Patolojisi] [Özet Metin]

MUKOZAL SCHWANN HÜCRE HAMARTOMU – DAHA ÖNCE GÖRDÜNÜZ MÜ?

Elif Tuncel, Berna Savas, Arzu Ensari
Ankara Üniversitesi Tıp Fakültesi, Tıbbi Patoloji Ana Bilim Dalı, Ankara

ÖZET

Giriş: Mukozal Schwann hücre hamartomu (MSHH) ilk olarak 2009'da tanımlanmış nadir benign nörojenik bir lezyondur. Literatürde günümüze dek bildirilmiş 38 vaka bulunmaktadır. Sıklıkla eşlik eden genetik sendromları bulunmayan erişkin kadın hastalarda, distal kolonda lokalize, ortalama 5 mm uzun çaplı lezyonlar olarak tanımlanmaktadırlar. Burada, ender görülen ve mukozal polipoid lezyonlarla karışabilecek bir MSHH olgusu sunulmaktadır.

Olgu: 68 yaşındaki kadın hastanın tarama amaçlı yapılan kolonoskopisinde sigmoid kolonda sesil polip saptanarak polipektomi yapılmıştır. Polipektomi materyali makroskopik olarak 5 mm uzun çaplı mukozal biyopsi örneğinden oluşmaktadır. Mikroskopik olarak kolon mukozasında yüzey epitelinin hemen altındaki 1 mm uzun çaplı lamina propria alanında kriptlerin arasını genişleten düzensiz sınırlı iğsi hücre proliferasyonu gözlenmiştir. Bu hücrelerin uniform, elonge ve ondüle görünümde, geniş eozinofilik sitoplazmalı, sitoplazmik sınırları seçilemeyen özellikte oldukları, atipi veya mitotik aktivite göstermedikleri izlenmiştir. İğsi hücrelere eşlik eden ganglion hücresi saptanmamıştır. İmmünhistokimyasal incelemede iğsi hücrelerde S100 ile yaygın kuvvetli, Vimentin ile yaygın orta şiddette boyanma izlenmiş, ayırıcı tanı amaçlı uygulanan EMA ve CD34 negatif bulunmuştur.

Sonuç: MSHH tanısı diğer iğsi hücreli lezyonlar dışlandıktan sonra verilmelidir. Ayırıcı tanıda yer alan gastrointestinal stromal tümör, lezyonun düzensiz sınırlı olması, mukozal yerleşim ve CD34, CD117 negatifliği ile ekarte edilebilir. Mukozal nörofibromada klinik öykü, kutanöz tutulum varlığı önemlidir. MEN2b sendromunun bir komponenti olan mukozal nöromaların düzensiz sınırlı kitle halinde, dallanma gösteren hiperplastik sinir liflerinden oluştukları bilinmektedir. Kolorektumda en sık nöronal lezyon olan ganglionöromada lezyona eşlik eden ganglion hücreleri gözlenmelidir. Gastrointestinal Schwannomalar yumuşak dokunun aksine palizatlanmayan, Verocay cisimcikleri içermeyen, atipisiz iğsi hücrelerden meydana gelirler ve çevrelerinde düzgün sınırlanma yapan, manşon tarzında lenfoid hücreler saptanır. Morfolojik özellikleri MSSH'ye benzerlik gösteren perinöriomalar ise yüzey ve kript epitelinde serrasyon varlığı, EMA pozitifliği ve S100 negatifliği ile MSSH'den ayrılabilirler. HE kesitlerde mukozal iğsi hücreli lezyon saptandığında MSSH, ayırıcı tanıda yer almalıdır. Klinik bilgi, morfoloji ve immünhistokimya eşliğinde diğer olası tanılar dışlanarak kolaylıkla tanıya ulaşılabilir. Böylelikle gereksiz tedavilerden kaçınmak mümkün olacaktır.

Anahtar Kelimeler: Schwann hücre hamartomu, sigmoid kolon, perinörioma

EP-133 [Gastrointestinal Sistem Patolojisi] [Özet Metin]

SAFRA KESESİNDE İNSİDENTAL SAPTANAN NADİR BİR ANTİTE

Merve Çırak Balta
Yüzüncü Yıl Üniversitesi, Patoloji Ana Bilim Dalı, Van

ÖZET

Giriş: Anastomozlaşan hemanjiom ilk defa 2009 yılında Montgomery ve Epstein tarafından tanımlanan, genitoüriner sistemde daha sık izlenen, nadir vasküler tümördür. Literatürdeki vaka serilerine göre prognostik açıdan benign seyirlidir. Genitoüriner sistem dışında da vakalar saptanmıştır. Makroskopik olarak saptanabilen lezyonlar iyi sınırlı, süngerimsi kıvamdadır. Mikroskopik olarak kapiller boyutta, hafif derecede atipi gösteren, bazısı hobnail morfolojide endotelyal hücrelerle döşeli, birbirleriyle anastomozlaşan vasküler yapılar gözlenir. Pleomorfizm, mitoz, nekroz, infiltratif sınır saptanmaz. Extramedüller hematopoez izlenmesi tanı için ipucudur.

Olgu: 47 yaşında erkek hasta kolesistit bulguları ile hastanemize başvurmuştur. Kolesistektomi yapılmış ve safra kesesi materyali laboratuvarımıza gönderilmiştir. Makroskobik olarak 7,5 cm uzunluğunda, 2,5 cm çapında, dış yüzü olağan görünümde, açıldığında 1 cm çapında taş yapısı izlenen, duvar kalınlığı 0,2 cm olan kolesistektomi materyalidir. Mikroskopik olarak kronik kolesistit bulguları yanısıra insidental olarak saptanan, serozal yüzde, yağ doku içerisinde vasküler lezyon izlenmiştir. Vasküler yapıları döşeyen hücreler daha büyük büyümede incelendiğinde hobnail morfoloji dikkati çekmiştir. Atipi, pleomorfizm, mitoz, nekroz gözlenmemiştir. İmmunhistokimyasal olarak CD34 ve CD31 pozitif saptanmıştır. Bu bulgular eşliğinde olguya ''Kronik Taşlı Kolesistit, Anastomozlaşan Hemanjiom'' tanısı verilmiştir. Olgu ameliyat sonrası genel durumu normal olup taburcu edilmiştir. Sistemdeki son verilere bakılmış olup cerrahi üzerinden 10 ay geçmiştir ve olgu sağlıklıdır.

Sonuç: Anastomozlaşan hemanjiom anjiosarkom yanlış tanısına sebep olabilen vasküler bir lezyondur. Patologlar olarak bu hemanjiom tipinin farkında olup malign olarak yorumlamamalıyız.

Anahtar Kelimeler: Anastomozlaşan hemanjiom, safra kesesi, vasküler lezyon

EP-134 [Gastrointestinal Sistem Patolojisi] [Özet Metin]

İLEUM OBSTRÜKSİYONUNA NEDEN OLAN DEV İNFLAMATUAR FİBROİD POLİP: OLGU SUNUMU

Orhan Semerci, Ayten Livaoğlu
Sağlık Bilimleri Üniversitesi, Trabzon Kanuni Eğitim ve Araştırma Hastanesi, Tıbbi Patoloji Anabilim Dalı, Trabzon

ÖZET

Giriş: İnflamatuar fibroid polipler en sık midede ve onu takiben ince barsakta karşılaşılan, önceleri eozinofilik granülom olarak da adlandırılan benign neoplastik lezyonlardır. Ortalama çapları 1.5 cm olmakla birlikte 20 cm'ye kadar ulaşan olgular bildirilmiştir. İnce barsak yerleşimli olanların nadiren intussepsiyona neden olabileceği bildirilmiştir.

Olgu: Aralıklı olarak karın ağrısı ve kabızlık öyküsü olan 73 yaşında kadın hasta ileus kliniğiyle hastaneye başvurmuş olup hastaya parsiyel ince barsak rezeksiyonu uygulandı. Materyalin makroskopik incelemesinde ileum serozasında perforasyon alanı ve lümene doğru protrüde olup lümeni büyük ölçüde tıkayan submukozal yerleşimli, 5x4.5x3 cm ölçülerinde polipoid nitelikte kitlesel lezyon izlendi. Lezyonun kesit yüzü kanamalı krem-kahverengiydi. Mikroskopik incelemede, üzerindeki epitelde ülserasyon ve atrofinin izlendiği, ağırlıklı olarak submukozada yerleşik olup yer yer lamina propria ve muskularis propriaya da uzanım gösteren, iyi sınırlı neoplastik proliferasyon görüldü. Proliferasyon ödematöz, kanamalı, konjesyone gevşek fibromiksoid zeminde yer alan kesişen ve çaprazlaşan kısa demetler oluşturan, uniform görünümde iğsi-künt nitelikte mezenkimal hücreler, bol vasküler yapılar ve eozinofil lökositlerden zengin yoğun mikst tipte iltihap elemanlarından oluşmaktaydı. Nükleer atipi, artmış mitoz ya da atipik mitoz görülmedi. Uygulanan immünhistokimyasal

çalışmalarda hedef hücreler CD34 ile pozitif, SMA ile fokal pozitif; desmin, CD117 ve ALK ile negatif sonuç verdi.

Sonuç: İnce barsak obstrüksiyonuna yol açan neoplastik ve non-neoplastik çok sayıda sebep mevcuttur. İnce barsakta obstrüksiyona neden olan neoplastik etiyolojiler arasında inflamatuar fibroid polipler de ayırıcı tanıda akla gelmelidir.

Anahtar Kelimeler: İleum, ileus, inflamatuar fibroid polip, obstrüksiyon, dev

EP-135 [Gastrointestinal Sistem Patolojisi] [Özet Metin]

GASTRİK GLOMANJİOMA: OLGU SUNUMU

Sezen Çavdaroglu, Ömer Atmış, Hanife Seda Mavili, Semin Ayhan, Peyker Temiz
Celal Bayar Üniversitesi, Patoloji Ana Bilim Dalı, Manisa

ÖZET

Giriş: Glomus tümörü, vasküler yapıların özelleşmiş düz kas hücrelerinden köken alan benign bir tümördür. Solid glomus tümörü, glomanjioma ve glomanjiomyom olmak üzere üç ana histopatolojik varyantı tanımlanmıştır. Geniş vasküler yapılar içeren tümörler glomanjiyoma olarak adlandırılır. En sık distal ekstremite, subungual tırnak yatağı yerleşimli görülür. Nadir görülen bir yerleşim yeri olması nedeniyle mide yerleşimli glomanjioma olgusu sunulmaya değer bulunmuştur.

Olgu: Karın ağrısı şikayeti ile genel cerrahi polikliniğine başvuran 73 yaşına kadın hastada mide küçük kurvatur düzeyinde, mide duvarından dışarı doğru ekzofitik büyüme gösteren, kontrast tutan heterojen iç yapıda lezyon izlendi. Mide wedge rezeksiyonuna ait ameliyat materyalinde mukoza altından başlayan, 1,7×1,4×1,6 cm ölçülerde, düzgün sınırlı, kesit yüzü solid, krem renkli tümöral lezyon izlendi. Mikroskopik incelemede, yüzeyinde olağan görünümlü mukoza izlenen, bütünüyle muskularis propria içinde yerleşim gösteren, adalar ya da tabakalar oluşturmuş, düzgün sınırlı tümöral lezyon izlendi. Tümör hücreleri oval-yuvarlak nükleuslu, uniform karakterde, epiteloid görünümde hücreler olup arada dilate vasküler yapılar saptandı. İmmünohistokimyasal çalışmada tümör hücreleri düz kas aktini ile diffüz, CD34 ile fokal pozitifti. CD117, DOG-1, pansitokeratin, sinaptofizin, kromogranin, desmin ve S100 negatifti. Bu bulgularla olguya glomanjioma tanısı verildi.

Sonuç: Gastrik glomus tümörü nadir görülür, orta yaşlı ve yaşlı kişilerde, genellikle kadınlarda izlenir ve çoğu klinik olarak benigndir. Histopatolojik özellikleri nedeniyle GİST, paraganglioma, karsinoid tümör gibi lezyonlardan ayırt edilmelidir.

Anahtar Kelimeler: Glomus tümörü, glomanjioma, mide

EP-136 [Gastrointestinal Sistem Patolojisi] [Özet Metin]

NÖROFİBROMATOZİS TANILI 16 YAŞ ERKEK HASTADA TERMİNAL İLEUMU DİFFÜZ TUTAN GANGLİONÖROMATOZİS: OLGU SUNUMU

Büşra Öztürk Temel, Dudu Solakoğlu Kahraman, Hilal Kandemir, Emine Burcu Çığşar Kuzu, Gökhan Köylüoğlu
Sağlık Bakanlığı Üniversitesi, Tepecik Eğitim Araştırma Hastanesi, Tıbbi Patoloji Anabilim Dalı, İzmir

ÖZET

Giriş: İntestinal ganglionöromatozis (GN), Schwann hücrelerinin, sinir liflerinin ve ganglion hücrelerinin barsak duvarında anormal bir proliferasyonu ile karakterize nadir bir neoplastik hastalıktır. İntestinal GN'ler; Polipoid GN'ler, ganglionöromatoz polipozis (GP) ve diffüz ganglionöromatozis (DG) olarak 3 tipe ayrılır. Diffüz ganglionöromatozis, nörofibromatozis (NF) tip I gibi sendromlara eşlik edebilen formudur. Biz NF-1 tanılı erkek hastada terminal ileumu diffüz tutan ganglionöromatozis olgusunu sunuyoruz.

Olgu: 16 yaşında erkek hasta karın ağrısı ve sağ alt kadranda ele gelen şişlik şikayeti ile hastanemize başvurdu. Hastanın 4 yaşından beri nörofibromatozis tip1 tanısı ile takipli olduğu öğrenildi. Fizik muayenede, sağ alt kadranda palpe edilen kitle, batın USG'de bağırsak anslarında ödem ve ileumda diffüz simetrik duvar kalınlık artışı saptandı. Kolonoskopik incelemesinde terminal ileumda mukozada kabalaşma ve ödem, çeşitli boyutlarda çok sayıda polipoid oluşumlar görüldü. Polipektomi örneğinin patolojik incelemesi ile "Ganglionörom" tanısı verildi. İleokolik rezeksiyon materyalinde, terminal ileum ve çekum mukozasında, yaygın, nodüler ve polipoid lezyonlar (90-100 adet), kaldırım taşı görünümü, birkaç küçük ülser ve kalınlaşmış sert ödemli bağırsak duvarı dikkati çekti (Resim 1,2). Kesitlerin incelenmesinde, distal terminal ileum 20 cm'lik uzun çapta alan ve çekumda tüm duvarda, poliplerde, apendikste mukozada, uniform iğsi hücreler, ganglion hücrelerinin demetleri ve prolifere sinir pleksuslarından oluşan tümöral lezyon görüldü. İmmünohistokimyasal olarak tümör, S100, kalretinin, sinaptofizin pozitif idi. Olguya "Ganglionöromatozis, diffüz ve polipoid tip" tanısı verildi.

Sonuç: Diffüz intestinal GN, ileum, kolon ve apendiks duvarında ganglionöromatöz dokunun anormal yaygın infiltratif proliferasyonu ve miyenterik pleksus hiperplazisi ile karakterize nadir bir hastalıktır. Tipik klinik tablo ile başvuran ve radyolojik bulguları inflamatuvar bağırsak hastalığı, nörofibrom ve schwannomu taklit edebilen, diffüz ve polipoid intestinal ganglionöromatozisli nadir bir hastayı sunduk. Bu hastalarda kesin tanı rezeksiyon materyalinin histopatolojik ve immünohistokimyasal incelemesi ile konulmaktadır. Diffüz GN, MEN2b, NF1, PTEN mutasyonu ile ilişkili hamartomatoz

polipozis ve Cowden sendromu gibi hastalıklara eşlik edebileceğinden, olguların bu açıdan taranması ve premalign doğası göz önünde bulundurularak kolonoskopik takiplerinin planlanması önerilmektedir.

Anahtar Kelimeler: İntestinal ganglionöromatozis, nörofibromatozis tip 1, terminal ileum

EP-137 [Gastrointestinal Sistem Patolojisi] [Özet Metin]

BERRAK HÜCRELİ BÖBREK HÜCRELİ KARSİNOMUN MİDEYE METASTAZI; OLDUKÇA NADİR BİR ANTİTE

Burçak Öztorun, Meltem Ayyıldız Mercan, Fatma Nur Koyunlu, Ufuk Usta
Trakya Üniversitesi, Tıbbi Patoloji Ana Bilim Dalı, Edirne

ÖZET

Giriş: Böbrek hücreli karsinomlar tüm erişkin malignitelerinin yüzde 3'ünü oluşturan; metastazını sıklıkla akciğer, kemik, lenf düğümleri, karaciğer, adrenal ve santral sinir sistemine yapan tümörlerdir.

Olgu: 41 yaşında erkek hastadan eritemli pangastrit ve kardiyak polip ön tanısı ile mide kardiyadan endoskopik biyopsiler alınıp laboratuvarımıza gönderildi.

İncelenen örneğin makroskopik değerlendirilmesinde büyüğü 0,3 cm çaplı ve küçüğü kırıntı niteliğinde kirli beyaz renkli yumuşak dokular izlendi. Mikroskopik incelemede hafif kronik inflamasyonun eşlik ettiği yüzey epitelinin altında mideye ait bezleri silen solid insular paternde pleomorfik hücrelerden oluşan tümöral gelişim izlendi. Bu hücreler bol eozinofilik/berrak vakuollü sitoplazmaya sahip, yer yer nükleol belirginliği gösteren iri nükleus içeren morfolojide izlendi. Ayrıca bazı alanlarda intratümöral kan gölleri görüldü.

Olguda berrak vakuollü sitoplazmaya sahip hücrelerden oluşan infiltrasyon; primer taşlı yüzük hücreli karsinomu, gastrik ksantomu ve böbrek hücreli karsinom metastazını aklımıza getirdi. İmmünohistokimyasal boyamalarda tümörde Vimentin, CD10, Pankeratin, CAIX ile ekspresyon saptandı. CD68, CK7, CK20 ile immunekspresyon izlenmedi. Klinikle bağlantı kuruldu. 4 yıl önce böbrek kanseri öyküsü olduğu öğrenilen hastanın eski biyopsisi ile karşılaştırılarak mide kardiyadan gönderilen endoskopik biyopsiye hem histomorfolojik hem immünohistokimyasal bulgularla berrak hücreli böbrek hücreli karsinom metastazı tanısı verildi.

Sonuç: Berrak hücreli böbrek hücreli karsinom böbrek kanserlerinin %60' ını oluşturur. Tümör solid asiner yapılar ve düzensiz fibrovasküler septa dalları ile ayrılan hücre yuvalarından oluşur. Mideye en sık metastaz yapan tümörler; malign melanom, akciğer ve meme kanserleridir. Böbrek hücreli karsinomlarsa en çok akciğer, kemik, lenf düğümleri ve karaciğere metastaz yapar. Mide, bu tümörün nadir metastaz yaptığı bir bölgedir. O nedenle herhangi bir bölgeden alınan biyopsilerde berrak hücre morfolojisine sahip yüzeyle ilişkisiz infiltrasyon görüldüğünde böbrek hücreli karsinom metastazı akla gelmeli ve hastanın klinik öyküsü sorgulanmalıdır.

Anahtar Kelimeler: Berrak hücre, mide, metastaz, klinik öykü

EP-138 [Gastrointestinal Sistem Patolojisi] [Özet Metin]

GENÇ KADIN HASTADA OMENTUMDA ÇOKLU KİSTİK LEZYON, PERİTONEAL İNKLÜZYON KİSTİ

Hatice Neşe Doğan, Gupse Turan, Ayşe Dönmez, Ayşe Özdemir
Kocaeli Üniversitesi, Tıbbi Patoloji Ana Bilim Dalı, Kocaeli

ÖZET

Giriş: Peritoneal inklüzyon kisti, peritonun nadir görülen benign patolojisi olup benign multikistik mezotelyoma ya da mezotelyal inklüzyon kisti olarak da bilinir. Etyopatogenezi net olmamakla birlikte, geçirilmiş abdominal ya da pelvik cerrahi, inflamasyon, gebelik ve endometriozis ile ilişkili olabileceği düşünülmektedir.

Olgu: Karın ağrısı yakınması ile polikliniğe başvuran 32 yaşında kadın hastada ultrasonografide, sağ over ve tubaya yapışık, 10x7 cm boyutlarında, multikistik lezyon izlenmiş ve omentektomi yapılmıştır.

Makroskopik incelemede parçalı halde izlenen omentektomi materyalinde en büyüğü 2 cm çapında, içlerinde berrak seröz vasıfta sıvı izlenen, iç yüzleri düzgün, ince cidarlı çok sayıda kist görüldü.

Mikroskopik incelemede çoğunlukla tek sıralı, basıklaşmış ve küboidal hücreler ile döşeli, ince duvarlı çok sayıda kist izlendi. Yapılan immünohistokimyasal incelemede kist duvarını döşeyen hücrelerde Kalretinin ve BAP1 ile kuvvetli boyanma saptandı.

Sonuç: Ayırıcı tanıya peritoneal inklüzyon kisti, overin benign, borderline ve malign seröz tümörleri, peritonun primer seröz karsinomu ve malign mezotelyoma alındı. BAP 1 ekspresyon kaybının olmaması göz önüne alınarak malign mezotelyoma; kist döşeyici hücrelerde atipi ve/veya proliferasyonun saptanmaması ve Kalretinin pozitifliği ile de peritonun seröz karsinomu ve over kaynaklı seröz tümörler dışlandı. Olgu peritoneal inklüzyon kisti olarak değerlendirildi.

Peritoneal inklüzyon kistleri peritoneal mezotelyal lezyonların %3-5'ini oluşturmakta olup kadınlarda daha sık görülürler. 15 cm çapa kadar ulaşabilen uniloküler veya multiloküler kistler şeklinde saptanan bu lezyonların tedavisi cerrahi eksizyondur. Periton ve over kaynaklı benign ve malign neoplaziler ile karışabileceklerinden ayırıcı tanıda akılda tutulmaları önemlidir.

Anahtar Kelimeler: İnklüzyon, kist omentum, periton

EP-139 [Gastrointestinal Sistem Patolojisi] [Özet Metin]

KOR BİOPSİDE TANI GÜÇLÜĞÜ OLUŞTURAN NADİR BİR TÜMÖR: KARACİĞERDE ''EPİTELOİD TİPTE ANJİYOMYOLİPOM''

Gülşah Kolak Gözüküçük, Müveddet Banu Yılmaz Özgüven
Başakşehir Çam ve Sakura Şehir Hastanesi, Tıbbi Patoloji Bölümü, İstanbul

ÖZET

Giriş: Anjiyomiyolipomlar (AML), sıklıkla böbrekte tanımlanan perivasküler epiteloid hücreli tümörler (PEComas) grubuna ait nadir görülen mezenkimal tümörlerdir. Hepatik AML (HAML), nadir, değişen oranlarda vasküler yapılar, düz kas hücreleri ve yağ hücrelerinden oluşan tümörlerdir. Kadınlarda daha sıktır. Genellikle nonsirotik karaciğerde bulunur ve patogenezi belirsizdir. Olguların %20 si tüberoskleroz ile ilişkili olmasına karşın, HAML olgularının %6'sı tüberoskleroz ile ilişkilidir. Görüntülemede HAML tanısını öngörmek için tümör içi yağ dokusu gereklidir. Bu nedenle, lipitten fakir HAML lerde ayırıcı tanı güçlüğü olabilir. Epiteloid tip HAML, HMB-45'i ve düz kas belirteçlerini birlikte eksprese eden epiteloid hücrelerden oluşan özel bir tiptir.

Olgu: Hipertansiyonu olan, karın ağrısıyla başvuran 59 yaşındaki kadın olguda batın ultrasonunda hepatomegali saptanmıştır. Manyetik Rezonans Görüntüleme (MRG)'de karaciğer segment 6'da 38x34 mm boyutlarda, malignite açısından kuşkulu bulunan lezyondan alınan biopsinin mikroskopik incelemesinde, karaciğer parankimine bitişik, diffüz dağılım gösteren, epiteloid morfolojide,ince kromatinli nükleuslara sahip, granüler sitoplazmalı hücrelerden oluşan, vasküleriteden zengin ve lipomatöz odaklar içeren lezyon izlendi. İmmünohistokimyasal çalışmada, HMB-45 ve Melan-A ile yaygın, Desmin ve SMA ile fokal pozitif immünreaktivite izlendi.

Sonuç: HAML, ilk olarak 1976'da Ishak tarafından tanımlanmış, benign davranışlı mezenkimal bir tümördür. Epiteloid HAML'lerin tanısal görüntüleme özellikleri nonspesifiktir. Bu durum preoperatif tanı konulmasını zorlaştırır. Olgular, genellikle diğer benign ve malign hepatik tümörler olarak yanlış tanı alır. Değişken komponentleri, kor biyopsilerde sınırlı bir alanın değerlendirmesi nedeniyle tanı güçlükleri yaşanabilir. Tanı için altın standart, histopatolojik inceleme ve HMB-45, Melan A ve SMA pozitifliğini içeren immünohistokimyasal çalışmadır. İnvaziv büyüme, cerrahi rezeksiyon sonrası nüks ve hatta metastaz ile HAML'nin malign davranışı, olguların %4'ünde ve çoğunlukla epiteloid tip HAML'de tanımlanmıştır. Düzenli görüntüleme takibi ile konservatif bir yaklaşım, herhangi bir yüksek risk özelliği olmayan, görüntüleme ve biyopsiye dayalı kesin HAML tanısı olan asemptomatik hastalarda geçerli olup; genel durumu iyi, karaciğer fonksiyon testleri ve AFP seviyeleri özellik göstermeyen olgumuza da klinik tarafından 3 aylık aralıklarla radyolojik ve biyokimyasal takip uygulanmaktadır.

Anahtar Kelimeler: Anjiyomiyolipom, biopsi, epiteloid, karaciğer

EP-140 [Gastrointestinal Sistem Patolojisi] [Özet Metin]

SAFRA KESESİNDE HETEROTOPİK PANKREAS DOKUSU: OLGU SUNUMU

İrem Atalay Karacay, Dilek Beypınar, Işıl Çiçekdağı
Sağlık Bakanlığı Alanya Eğitim ve Araştırma Hastanesi, Antalya

ÖZET

Giriş: Embriyolojik gelişim sırasında pankreas ile anatomik ve vasküler bağlantısı bulunmayan bir lokalizasyonda pankreas dokusunun izlenmesi olarak tanımlanan heterotopik (ektopik,rest) pankreas en sık mide ve proksimal ince bağırsakta görülmekte olup safra kesesinde oldukça nadir görülür.

Olgu: Karın ağrısı şikayeti ile hastanemiz genel cerrahi kliniğine başvuran 50 yaşında kadın hastanın fizik muayenesinde sağ üst kadranda hassasiyet ve ultrasonografik incelemesinde safra kesesinde taş izlenmesi nedeni ile hastaya elektif olarak kolesistektomi yapıldı. Bölümümüze gönderilen 8,3x2,5x1,7 cm boyutlarında kolesistektomi materyali açıldığında kese içerisinde 16 mm çapında 1 adet kahve-sarı renkte taş yapısı görüldü. Safra kesesinin mikroskopik incelemesinde kronik kolesistit ve kolesterolozis bulguları izlendi. Kese boynundan alınan örneklerde submukozal alanda lobüler yapılar oluşturan pankreatik asinüsler ve duktus yapılarından oluşan heterotopik pankreas dokusu dikkati çekti.

Sonuç: Safra kesesinde heterotopik pankreas dokusu oldukça nadir olup literatürde az sayıda vaka bildirilmiştir. Safra kesesinde heterotopik pankreas dokusu çoğunlukla rastlantısal bir bulgu olup ameliyat öncesi laboratuvar ve görüntüleme yöntemleri ile genellikle saptanamaz. Semptomatik olgularda klinik olarak kolesistit bulguları izlenir. Olguların çoğuna kolelithiazis eşlik eder. Kesin tanı safra kesesi örneğinin histopatolojik incelenmesi ile konulur. Ektopik pankreas dokusu klinik, radyolojik ve histolojik olarak maligniteyle karışabileceği gibi nadiren de olsa ektopik pankreas dokusundan pankreatik neoplaziler de gelişebilir.

Anahtar Kelimeler: Heterotopik pankreas, ektopik pankreas, safra kesesi

EP-141 [Gastrointestinal Sistem Patolojisi] [Özet Metin]

GOBLET HÜCRELİ ADENOKARSİNOM: APENDİKSE AİT İKİ OLGU

Buse Akı, Mine İlayda Şengör Aygün, Selma Şengiz Erhan
Prof. Dr. Cemil Taşçıoğlu Şehir Hastanesi, Tıbbi Patoloji Bölümü, İstanbul

ÖZET

Giriş: Goblet hücreli adenokarsinom nadirdir, apendisial neoplazilerin yaklaşık %15'ini oluşturmaktadır. Önceleri goblet hücreli karsinoid olarak kabul edilen bu tümör nöroendokrin neoplazmlardan farklı davranış sergilemesi nedeniyle Dünya Sağlık Örgütü 5. baskısında goblet hücreli adenokarsinom olarak değiştirilmiştir.

Olgu 1: 2009 yılında akut apandisit nedeniyle dış merkezde opere olan ve goblet hücreli karsinoid tümör tanısı alan 54 yaşındaki erkek hastaya 2017 yılında karın ağrısı şikayetiyle hastanemize başvurduğunda ileus nedeniyle acil sağ hemikolektomi uygulandı. İleoçekal valve yerleşmiş 5 cm çaptaki tümörün histopatolojik incelemesinde, nöroendokrin komponenti baskın ve arada koheziv goblet benzeri hücrelerden oluşan infiltrasyon dikkati çekti. Her iki hücre komponentinde MOC31, CEA ve sinaptofizin ile olumlu boyanma gözlendi. Hastanın apendektomi materyalinin revizyonuyla tubüler yapıda goblet benzeri hücrelerden oluşan tümör son sınıflamayla düşük dereceli goblet hücreli adenokarsinom olarak yorumlandı. Hemikolektomi materyalindeki histopatolojik bulgular, onkolojik değerlendirme sonucunda nüks apendiks goblet hücreli adenokarsinom olarak tanımlandı. Adjuvan kemoterapi uygulanan hasta 11 ay sonra ex oldu.

Olgu 2: 60 yaşında kadın hasta umblikus çevresinde ağrı ile hastanemize başvurduğunda batın ultrasonografik incelemede pelvik apse ve sağ tarafta douglas boşluğuna yerleşmiş 9 cm boyutta kitle saptandı. Uygulanan acil operasyonda eksize edilen apse duvarı olduğu düşünülen, distal sigmoid ve ileal anslarla beraber tuba uterinaya yapışık konglomere kitlenin makroskopik incelemesinde çevre yağ dokusu nekrotize, lümeni oblitere, 8 cm uzunluğunda 1 cm çapında apendiks dokusu görüldü. Histopatolojik incelemede tüm apendiksi infiltre eden anastomozlaşan kompleks yapılar oluşturan goblet benzeri hücrelerden oluşan tümör dokusu dikkati çekti. Bu hücreler CK20, CDX2, kromograninle pozitif olup olgu yüksek dereceli goblet hücreli adenokarsinom olarak raporlandı. Hastanın operasyon sonrası klinik takipleri devam etmektedir.

Sonuç: Goblet hücreli adenokarsinom; baskın olarak goblet benzeri müsinöz hücreler, daha az sayıda endokrin hücreler ve Paneth hücrelerinden oluşan bir neoplazidir. Morfolojik olarak tubüler yapının varlığı ya da kaybına göre düşük ya da yüksek olarak derecelendirilmektedir. Güncel yaklaşımda tümörün evresi ve derecesi klinik yönetimi belirlemektedir.

Anahtar Kelimeler: Goblet, apendiks, adenokarsinom

EP-142 [Gastrointestinal Sistem Patolojisi] [Özet Metin]

NEOADJUVAN TEDAVİLİ HASTADA MİDE MUKOZASINDA REAKTİF EPİTELYAL ATİPİ VE ABERRAN P53 EKSPRESYONU

Naciye Betül Barut[1], Melek Buyuk[1], Neslihan Berker[1], Esma Sayar[1], Metin Keskin[2], Mine Gulluoglu[1]
[1]İstanbul Üniversitesi Tıp Fakültesi, Tıbbi Patoloji Anabilim Dalı, İstanbul
[2]İstanbul Üniversitesi Tıp Fakültesi, Genel Cerrahi Anabilim Dalı, İstanbul

ÖZET

Giriş: Tümör supresör gen ailesinin bir üyesi olan p53'te meydana gelen mutasyon, genin fonksiyon kaybına sebep olarak karsinogeneze katkı sağlar. Mide karsinomu da dahil olmak üzere çeşitli invaziv malignitelerde, in situ karsinom ve displazi varlığında p53 mutasyonu görülebilmektedir. Midede reaktif atipi ve displazi değerlendirmesinde gözlemciler arası uyumun düşük olması patologları kimi zaman immünhistokimyasal yöntemlere yönlendirmektedir. Literatürde reaktif atipide p53 ekpresyon oranı %3 olarak bildirilmiş olup neoadjuvan tedavili hastalarda izlenen reaktif atipide ise bu oran %45'e kadar çıkmaktadır.

Olgu: Pankreas başı tümörü nedeniyle neoadjuvan tedavi alan 67 yaşındaki erkek hastaya operasyon öncesi kontrol amacıyla gastroskopi yapıldı. Endoskopide prepilorik antrumda etrafı ödemli, ülsere alanlar saptanarak biyopsiler alındı. Üç mm çapında üç adet dokunun histolojik incelemesinde mukozada erozyon, foveolar epitel hücrelerinde proliferatif aktivite ve glandlarda nükleer irileşme, nükleer kontur düzensizliği ve hiperkromazi ile karakterli atipik epitelyal değişiklikler ile lamina propriada eozinofiller içeren aktif kronik inflamasyon ve fibrozis saptandı. Ülserasyon alanı, ülser zemini ve intestinal metaplazi izlenmedi. Bulgular ön planda reaktif epitelyal atipi düşündürse de düşük dereceli displazi açısından kuşkulu bulundu. İmmünhistokimyasal incelemede Ki67 ile proliferatif zonda genişleme izlenirken p53 ile tanımlanan alanda kuvvetli nükleer immünreaksiyon görüldü. Neoadjuvan tedavi aldığı bilinen vakada histomorfolojik özellikler göz önüne alındığında aberran p53 ekspresyonu gösteren reaktif atipik epitelyal değişiklikler olarak yorumlanarak hastaya inflamasyon tedavisi sonrası kontrol endoskopi önerildi. Ancak hasta ileri evre pankreas kanseri nedeniyle iki ay sonra kaybedildi.

Sonuç: Mide biyopsilerinde izlenen epitelyal atipide sadece nükleer p53 ekspresyonuna dayanarak displazi yönünde tanı vermekten kaçınmalı, neoadjuvan tedavi alan hastalarda mide mukozasında hasar ve reaktif atipi gösteren epitelyal değişiklikler olabileceği ve bunların immünhistokimyasal olarak aberran p53 ekspresyonu gösterebileceği unutulmamalıdır.

Anahtar Kelimeler: Neoadjuvan, p53, reaktif atipi

EP-143 [Gastrointestinal Sistem Patolojisi] [Özet Metin]

PANKREASTA İNSİDENTAL OLARAK SAPTANAN LENFOEPİTELYAL KİST

Hasan Furkan Çaycı, Melike Aslı Değirmenci, Naile Kökbudak
Necmettin Erbakan Üniversitesi Tıp Fakültesi, Tıbbi Patoloji Ana Bilim Dalı, Konya

ÖZET

Giriş: Pankreasın lenfoepitelyal kistleri oldukça nadir görülen neoplastik olmayan kistlerdir. Vakaların çoğu asemptomatiktir ve diğer hastalıkların incelenmesi esnasında tanı konulur. Pankreasın lenfoepitelyal kistinin ayırıcı tanısı içerisinde müsinöz kistik neoplazi ve intraduktal papiller müsinöz neoplazi gibi pankreasın kistik neoplazileri veya psödokisti vardır. Pankreasın lenfoepitelyal kisti çok çeşitli görünümlerde olabilir, bu da ayırıcı tanıyı ve tedavi stratejisini güçleştirir. (1)

Pankreasın lenfoepitelyal kistleri, ender görülen, patogenezi net olarak belirlenememiş ve erkeklerde daha sık izlenen benign lezyonlardır. Baş-boyun bölgesinde daha sık izlenen lenfoepitelyal kistler, en sık parotiste tek veya bilateral ağrısız büyüme şeklinde izlenir. İzole olabilir veya böbrek/pankreas kistleri ile birliktelik gösterebilir. Nadir görülmeleri nedeniyle ameliyat öncesi tanı koymada zorluklar mevcuttur (2).

Olgu: Karın ağrısı şikâyetiyle polikliniğe başvuran 28 yaşında erkek hastanın yapılan tetkiklerinde pankreas distalinde kistik kitle görüldü. Öncelikli olarak müsinöz kistik neoplazi düşünülen hasta bu ön tanı ile opere edildi. Eksize edilen kitle 5.5x5x3.5 cm ölçülerinde kahverenkli, kistik, cidari görünümde olup kesi yapıldığında içerisinden seröz vasıfta yer yer jelatinöz materyal boşaldı. Olguya yapılan histopatolojik incelemede multiloküler görünümlü kist duvarında skuamöz epitel ile çevrili, germinal merkezler içeren lenfoid doku görüldü. İmmünohistokimyasal Pansitokeratin boyama ile epitelde pozitif ekspresyon izlendi.

Sonuç: Pankreasın lenfoepitelyal kistlerinin çoğu asemptomatik ve benigndir. Ancak benign lezyonların yaklaşık %68'si malignleşme potansiyeline sahiptir. Bu nedenle, lezyonların en doğru şekilde tanımlanması ve görüntüleme bazlı karakterizasyonu, hasta yönetimi ve takibi için çok önemlidir. (3) Amacımız rastlantısal olarak saptanan pankreasın lenfoepitelyal kistlerine dikkat çekmek ve literatüre katkıda bulunmaktır.

Anahtar Kelimeler: Lenfoepitelyal kist, insidental, pankreas

EP-144 [Gastrointestinal Sistem Patolojisi] [Özet Metin]

GASTROİNTESTİNAL SİSTEM CMV TANILI OLGULARIN KLİNİK-HİSTOPATOLOJİK ÖZELLİKLERİ

Gülnur Kurnalı, Ayça Bozgün, Esen Gül Uzuner, Saime Gül Barut, Halide Nur Ürer
Sağlık Bilimleri Üniversitesi, Haseki Sultangazi Eğitim Araştırma Hastanesi, Tıbbi Patoloji Kliniği, İstanbul

ÖZET

Amaç: Cytomegalovirus (CMV), dünyada yaygın olarak görülen herpesviridae ailesinden, çift zincirli DNA genomuna sahip vertikal ve horizontal olarak bulaşabilen en büyük virüslerden biridir. Sağlıklı erişkinlerde sıklıkla asemptomatik olarak seyredebilirken, transplantasyona veya edinsel immün yetmezliğe bağlı immunsuprese hastalarda ciddi organ tutulumlarına neden olabilmektedir. Bağışıklığı baskılanmış hastalarda hepatit, pnömoni, retinit, ensefalit,özefajit ve kolit gibi birçok farklı klinik tabloyla çıkabilmektedir.

CMV hastalık tanısı klinik öykü ve bulgular ile laboratuvar verilerinin bütünleştirilmesiyle konur. Tanıya yaklaşımda CMV 'nin hangi sistemi tuttuğu, sistemde hangi değişikliklere yol açtığı önemlidir. Bu nedenle özellikle gastrointestinal sistemde (GİS) enfeksiyöz ve nonenfeksiyöz hastalıklarla ayrıcı tanı güçlüğü yaratabilir.

Bu çalışmada gastrointestinal sistem hastalıklarının ayırıcı tanısında histopatolojik özellikler ile CMV' nin klinik tabloyla ilişkisini incelemeyi amaçladık.

Gereç ve Yöntem: 2013-2023 patoloji arşivinden 18-80 yaş aralığında gastrointestinal sistemde CMV immün pozitif olgular retrospektif olarak tarandı. Olguların demografik verileri, klinik tanıları raporlardan elde edildi. Olgulara ait preparatlar tekrar ve ek histopatolojik bulgular değerlendirildi. Veriler standart istatistiksel hesaplamalarla değerlendirildi.

Bulgular: Çalışmamızda 6'si kadın 16'sı erkek olmak üzere toplam 22 olgu saptandı. Yaş aralığı 24-86, ortalaması 51,27 idi. Tüm olgularda CMV immün pozitif idi. CMV, 8(%36) kolon, 4 (%18) mide, 3(%14) özefagus, 2 (%9) ince bağırsak, 2 (%9) rektum, 2 (%9) terminal ileum, 1 (%5) dil anatomik lokasyonda saptandı. Endoskobik bulgular tümünde hiperemi, ödem, ülserdi. inflamatuar bağırsak hastalığı, kronik hepatit B, malignite, HIV öyküsü %63 olguda mevcuttu. Histolojide 21 (%95, 4) nonspesifik inflamasyon, 2(%9) polip, 1 (%4,5) olguda mantar enfeksiyonu saptandı.

Sonuç: CMV enfeksiyonu klinik pratikte çok farklı klinik ve histolojik bulgularla ortaya çıkabilir. GİS tutulumlu CMV enfeksiyonu önemli bir mortalite ve morbiditeye yol açması nedeniyle, pratikte patologların her bir GİS biyopsi için ayırıcı tanıya alması gerekliliği sonucu doğurur.

Anahtar Kelimeler: Gastrointestinal sistem, histopatoloji, CMV

EP-145 [Gastrointestinal Sistem Patolojisi] [Özet Metin]

İNCE BAĞIRSAK YERLEŞİMLİ SUBMUKOZAL LİPOM

İpek Gürel[1], Ezgi Erten[2], Murat Çakır[3], Hasan Esen[1]
[1]Necmettin Erbakan Üniversitesi Meram Tıp Fakültesi, Tıbbi Patoloji Anabilim Dalı, Konya
[2]Necmettin Erbakan Üniversitesi Meram Tıp Fakültesi, Dönem 3 Öğrencisi, Konya
[3]Necmettin Erbakan Üniversitesi Meram Tıp Fakültesi, Genel Cerrahi Anabilim Dalı, Konya

ÖZET

Giriş: Benign ince bağırsak(İB) tümörleri, tüm gastrointestinal sistem(GİS) tümörlerinin %0,5-2'sini oluşturmakta olup çoğunlukla distal yerleşimli ve asemptomatiktir. İB'ta görülen benign neoplazmlar: adenom, lipom, hemanjiyom, hamartom,ve leiomyomlardır. Lipomlar, minimal bağ doku stromasına sahip lobüle, yavaş büyüyen, matür adipoz dokudan oluşur. Genellikle ince, fibröz bir kapsül ile sınırlıdırlar. Kadınlarda, erkeklere oranla daha sık görülür. 6. ve 7. dekatta görülme sıklığı artar. Sıklıkla gövde, boyun veya ön kollarda bulunurlar. GİS içinde en sık kolon (%65-75), ardından ileum ve jejunumda (%25) ve daha az sıklıkla duodenumda (%4) bulunabilirler. Yerleşim yeri olarak lipomlar; intermusküler, subserozal ve submukozal olmak üzere üçe ayrılır. Submukozal lipomlar intestinal lipomların %90'ını oluşturur. Bunlar genellikle asemptomatiktir ve insidental olarak cerrahi operasyon sırasında veya yapılan görüntülemelerde saptanabilir. Ancak 2 cm'den büyük olan lipomlar semptomatik hale gelebilirler ve kanama, intestinal obstrüksiyon, intussepsiyon veya lipomun bulunduğu yere bağlı olarak tıkanma sarılığı gibi semptomlara neden olabilirler.

Olgu: İnvajinasyon nedeniyle hastanemize başvuran 66 yaşında kadın hastaya yapılan bilgisayarlı tomografi(BT)'de jejunum proksimalinde lümen içine protrüde yaklaşık 3.5 cm çaplı lipom izlenmiş olup lipomun hemen proksimalinde jejunoduodenal bileşke düzeyinde 6x4 cm boyutlu imaj ve segment izlendi. Lipomun invajinasyona sebep olması nedeniyle opere edilen hastanın segmenter rezeksiyon materyali tarafımıza gönderildi. Materyalin lümeni açıldığında etrafı mukoza ile çevrili düzgün sınırlı lümene protrüde 3x3,5 cm ölçülerinde lezyone alan izlendi. Kesit yüzeyi sarı lipomatö görünümdeydi. Mikroskopik incelenmesinde submukozaya yerleşmiş düzgün sınırlı benign natürde adipositlerden oluşan lipom izlenmiş olup olgu submukozal lipom olarak raporlandı.

Sonuç: Submukozal lipom; matür adipoz dokudan oluşan, yavaş büyüyen, sıklıkla deri altında yerleşim gösteren GİS'de nadiren görülebilen, benign bir tümördür. Çoğunlukla asemptomatiktir, cerrahi operasyon sırasında veya endoskopik görüntülemede insidental olarak saptanabilir. Ancak tümör boyutunun 2 cm'yi geçmesi halinde semptomatik hale gelirler ve bu nedenle eksize edilmeleri gerekir. Olgumuzu nadir görülmesi nedeniyle literatüre katkı sağlaması amacıyla yazdık.

Anahtar Kelimeler: İnce bağırsak, invajinasyon, lipom

EP-146 [Gastrointestinal Sistem Patolojisi] [Özet Metin]

GASTROİNTESTİNAL AMİLOİDOZİSİN HİSTOPATOLOJİK ÖZELLİKLERİ

Ayça Bozgün, Gülnur Kurnalı, Cansu Benli Işık, Saime Gül Barut, Halide Nur Urer
Sağlık Bilimleri Üniversitesi Haseki Eğitim ve Araştırma Hastanesi, Tıbbi Patoloji Kliniği, İstanbul

ÖZET

Amaç: Amiloidoz, her biri bir arada kıvrılan beta kıvrımlı polipeptit zincirleri oluşturan fibriller proteinlerin katlanma bozukluğu sonucu gelişen depo hastalığıdır. Amiloidin hangi sistemi tuttuğu, sistemde hangi değişikliklere yol açtığı önemli bir noktadır. Buradan ayırıcı tanı güçlüğü yaratabilmesi mümkündür. Rutin günlük pratikte gözden kolaylıkla kaçabilecek lezyonların açıklanmaya ihtiyacı bulunmaktadır.Çalışmamızda gastrointestinal amiloidozun hangi durumlarda hangi lezyonlara nasıl eşlik ettiğini detaylı araştırmayı amaçladık. Fibriler protein tipi, eşlik ettiği lezyonlar, amiloidozlu vakalarda altta yatan hastalıkları morfolojik bulgularla ilişkisini tekrar değerlendirmek ve sınıflamayı hedefledik.

Gereç ve Yöntem: 2013-2023 yılları arasında amiloidoz tanısı almış olgular Patoloji Kliniği arşivinden retrospektif tarandı. Seçilen olguların preparatları mikroskobik olarak tekrar değerlendirildi. Olguların demografik verileri, anatomik lokalizasyonları, histomorfolojik bulgular, histokimya ve immünohistokimya boyanma sonuçları analiz edildi. İstatistikte standart dağılımlar hesaplandı.

Bulgular: Toplam 49 olgu saptandı. Yaş aralığı 18-77, ortalaması 54,3'dü. Olguların 21'i kadın, 28'i erkekti. Klinik ön tanı 33 olguda amiloidozis iken, 16'sında gastrit, rektit ön tanıları mevcuttu. Olgularda anatomik yerleşim 35 rektum, 1 duodenum ve rektum, 1 sigmoid kolon ve rektum, 3 duodenum ve mide, 3 duodenum, 2 midede, 1 mide ve sigmoid kolon, 1 kolon, 1 appendikste, 1 terminal ileumda idi (resim1). Histolojide eşlik eden lezyon 2 olgu hiperplastik polip, ikisinde ödem, beşinde aktif kronik inflamasyon saptandı. Olguların 47'sine histokimyasal çalışma (Kongo red ve/veya kristal viole); 16 olgu ise immunohistokimyasal yöntemle (Amiloid A/ Amiloid P) doğrulanmıştır.

Sonuç: Amiloid gastrointestinal sistemde en sık rektumda birikim gösterir. Birden fazla lokalizasyonda tutulum yapabileceği gibi, birikim dışında başka bulgular da eşlik edebilir. Amiloidoz ön tanısı olmasa da gastrointestinal sistem biyopsilerinin mikroskobik incelemesinde amiloidoz akla getirilmelidir.

Anahtar Kelimeler: Amiloidozis, depo hastalıkları, histopatoloji, gastrointestinal sistem

EP-147 [Gastrointestinal Sistem Patolojisi] [Özet Metin]

İLEUM YERLEŞİMLİ LEİOMYOSARKOM; OLGU SUNUMU

Melike Karakuş, Canan Tanık, Hazal Pınar Perçinoğlu, Fevziye Kabukcuoğlu
SBÜ Seyrantepe Hamidiye Etfal Eğitim ve Araştırma Hastanesi, Tıbbi Patoloji Kliniği, İstanbul

ÖZET

Giriş: İnce bağırsak maligniteleri başlıca karsinoidler, adenokarsinomlar, lenfomalar, gastrointestinal stromal tümörlerden(GIST) oluşur. Leiomyosarkomlar ise %1,2 oranında nadir olarak görülür. Gastrointestinal yerleşimli mezenkimal tümörlerde GİST'in yanında akılda tutulması gereken bir antitedir.

Olgu: 59 yaşında erkek hasta bulantı, kusma ve karın ağrısı şikayetleri ile başvurdu. Öyküsünde 2003 yılında rektum adenokarsinomu nedeniyle Miles operasyonu geçirdiği, diyabet ve hipertansiyon hastalıkları olduğu öğrenildi. Kontrastlı batın tomografisinde ince bağırsak ansları arasında kalınlığı 4.5 santimetreye ulaşan kitle görüldü. Makroskopik incelemede; cerrahi sınırlara 29 ve 11 cm mesafede ileoçekal bileşkenin 3 cm proksimalinde 6,5x6,5x3,5 cm boyutlarında lümene protrüde polipoid görünümde yer yer ülser alanlarının eşlik ettiği krem renkli sert kıvamlı kitle görüldü. Mikroskopik kesitlerde lezyonun submukozadan başlayıp subserozaya kadar uzandığı iğsi şekilli eozinofilik sitoplazmalı, atipik mezenkimal hücrelerden zengin olduğu görüldü. Puro şeklinde nükleusların yüksek pleomorfizm gösterdiği ve bunlara atipik mitozların eşlik ettiği saptandı. Koagulatif coğrafik nekroz alanları izlendi. Lenf nodu metastazı görülmedi. Olguya uygulanan immünohistokimyasal çalışmada CD117 ve DOG1 (5 ayrı blokta 5 kez tekrarlandı) ile boyanma izlenmedi. Desmin, vimentin, SMA, myoD1, CD10, miyoglobulin, kalponin ve kaldesmonla boyanma izlendi. CD34 ile vasküler paternde boyanma görüldü. 10 BBA da 35 adet çoğu atipik mitoz saptandı. Ki67 proliferasyon indeksi %40 oranında idi.

GİST ayırıcı tanısı açısından özellikle DOG1 ve CD117 ile negatif immünreaktivite görülmesi, histomorfolojik ve diğer immunohistokimyasal bulgular da göz önüne alındığında olgu grade 3 leiomyosarkom lehine değerlendirildi. Yüksek gradeli GİST olgularının %5'inde C-KİT ve DOG1 negatif olabileceğinden ayırıcı tanıda moleküler çalışma yapıldı. NGS ile yapılan çalışmada olguda NTRK 1, 2, 3 gen füzyonları ve diğer spesifik moleküllerde değişiklik saptanmadı.

Sonuç: Leiomyosarkom ileumda nadir görülmekle birlikte GIST benzeri mezenkimal lezyonların ayırıcı tanısında yer almaktadır. Histopatolojik olarak bu iki lezyonun benzer morfolojiye sahip olmaları ancak tedavi yaklaşımları ve klinik takipleri açısından farklılık gösterdikleri göz önüne alındığında ayırıcı tanısında moleküler ve immünhistokimyasal çalışmaların beraber değerlendirilmesi yol gösterici olmaktadır.

Anahtar Kelimeler: Leiomyosarkom, ileum, immunohistokimya

EP-148 [Gastrointestinal Sistem Patolojisi] [Özet Metin]

ENTEROBLASTİK DİFERANSİYASYON GÖSTEREN ŞEFFAF HÜCRELİ KOLON ADENOKARSİNOMU: LİTERATÜR TARAMASI İLE BİRLİKTE NADİR BİR OLGU SUNUMU

Emel Tekin[1], Işıl Bağcı[1], Bartu Badak[2], Bulent Yildiz[3]
[1]Osmangazi Üniversitesi Tıp Fakültesi, Tıbbi Patoloji Ana Bilim Dalı, Eskişehir
[2]Osmangazi Üniversitesi Tıp Fakültesi, Genel Cerrahi Ana Bilim Dalı, Eskişehir
[3]Osmangazi Üniversitesi Tıp Fakültesi, İç Hastalıkları Ana Bilim Dalı, Tıbbi Onkoloji Bilim Dalı, Eskişehir

ÖZET

Giriş: Kolonda izlenen şeffaf hücreli adenokarsinomlar (ŞHA) ürogenital sistem başta olmak üzere farklı organlardan metastaz şeklinde karşımıza çıkmaktadır. Ancak kolonun primer ŞHA'u literatürde az sayıda olgu sunumu ile bildirilmiş olup insidansı farklı araştırmalara göre %0,086 ila %2,05 arasında değişmektedir. Diğer yandan gastrik adenokarsinomlarda daha önce tanımlanan enteroblastik diferansiyasyon ise kolon adenokarsinomlarında da araştırılmaya başlanmıştır. Literatürde sınırlı çalışmalarda enteroblastik farklılaşma gösteren kolon adenokarsinomlarının insidansı %4 olarak tespit edilmiştir. Kolon adenokarsinomu olgularında tanımlanan bu patolojik özelliklerin birbirleri ile ilişkisi ise süregelen bir araştırma konusudur. Enteroblastik differansiyasyon gösteren atipik prezentasyona sahip kolonun primer ŞHA olgusunu prognostik özellikleri ile birlikte sunmayı amaçladık.

Olgu: Bilinen bir hastalık öyküsü olmayan 31 yaş kadın hasta karın ağrısı, bulantı ve kusma şikayetleri ile hastaneye başvurdu. Tetkikler ve muayene sonucunda ileus kararı ile tanısal laparotomi uygulandı. Operasyonda çıkan kolonda kitle tespit edilmesi üzerine sağ hemikolektomi yapılan hastada makroskopik olarak lümeni annüler tarzda daraltan tümöral infiltrasyon izlendi. Alınan örneklerde neoplastik hücreler pür şeffaf sitoplazmalı glandüler ve solid arşitektürdeydi. İmmunohistokimyasal olarak CK20 ve CDX2 diffüz pozitif saptanan olgu kolonun ŞHA'u tanısı aldı. İmmunhistokimyasal olarak enteroblastik belirteçlerden SALL4 pozitifliği mevcuttu. Patolojik evresi pT4N1'di. RAS, BRAF wild tipte saptanan olguda 13 ay sonra tedavi sırasında bilateral over metastazı nedeniy-

le histerektomi ve bilateral salpingo-ooferektomi ameliyatı uygulandı. Hastanın metastaz materyalinden NGS paneli gönderildi; tedaviye dirençle ilişkilendirilen PIK3CA geninde p.Glu545Lys mutasyonu saptandı.

Sonuç: Gastrik karsinomlarda ŞHA'un enteroblastik differansiyasyon ile ilişkisi gösterilmiştir ancak kolonik adenokarsinomları için henüz böyle bir tanımlama yoktur. Literatürde olgu sunumu şeklinde az sayıda yayın bulunmakta olup mevcut bazı büyük ölçekli çalışmalar bu morfolojiye sahip tümörlerin klinik ve moleküler özelliklerini araştırmıştır. Çalışmalar, konvansiyonel kolon adenokarsinomlarına kıyasla daha sık lenf nodu metastazı ve uzak organ metastazı saptanan bu olguların, daha agresif bir kliniğe sahip olduklarını bildirmiştir. p53 mutasyonu ve ERBB2 amplifikasyon oranının daha yüksek olduğu bildirilse de nadir görülmesi nedeniyle daha geniş vaka serili çalışmalara ihtiyaç vardır.

Anahtar Kelimeler: Kolon adenokarsinomu, şeffaf hücreli adenokarsinom, enteroblastik diferansiyasyon

EP-149 [Gastrointestinal Sistem Patolojisi] [Özet Metin]

FİLİFORM POLİPOZİS: İNFLAMATUAR BAĞIRSAK HASTALIĞINA EŞLİK EDEN SIRADIŞI BİR POLİPOZİS ŞEKLİ İKİ OLGU SUNUMU VE LİTERATÜR İNCELEMESİ

Elif Yumuk[1], Sumru Çağaptay[1], İlhan Barış Çelik[1], Tayfun Bisgin[2], Anıl Aysal Ağalar[1]
[1]Dokuz Eylül Üniversitesi, Tıbbi Patoloji Anabilim Dalı, İzmir
[2]Dokuz Eylül Üniversitesi, Genel Cerrahi Anabilim Dalı, İzmir

ÖZET

Giriş: Sıklıkla inflamatuar bağırsak hastalığı (İBH) tanılı olgularda görülen ve sendromik olmayan benign bir polipozis formu olarak bilinen filiform polipoziste (FP) kolon en sık tutulan bölgedir ve sigmoid kolon en yaygın yerleşim yeridir. Morfolojik olarak genellikle normal kolonik mukoza ile örtülü, birkaç adet veya yüzlerce olabilen, birbiri ile birleşebilen veya dallanabilen, filiform, ince polipoid yapılar ile karakterlidir.

Olgu: 42 yaşında ülseratif kolit tanılı kadın hastaya, kolonoskopik incelemede saptanan sigmoid kolonda darlık ve multipl polipler nedeniyle total kolektomi yapıldı. Makroskopik incelemede çekumun 11 cm distalinden rektumun 13 cm proksimaline kadar devam eden, tüm yüzey boyunca ince, uzun polipoid yapılar izlendi. Mikroskopik incelemede bu polipoid yapıların çoğunun normal kolon mukozası ile örtülü olduğu, sadece birkaçında mukozaya sınırlı aktif inflamasyon, fokal ülserasyon ve kript distorsiyonu bulgularının bulunduğu görüldü. 59 yaşında Crohn hastalığı tanısı olan kadın hastaya yapılan kolonoskopik incelemede kolon mukozasında atlamalı olarak birbirleriyle birleşen psödopolip ile uyumlu, kolon duvarının yarısını kaplayan lezyonlar görüldü. Takip sırasında ileus gelişmesi nedeniyle yapılan total kolektomi materyalinin makroskopik incelemesinde distal cerrahi sınırın 3 cm proksimalinden başlayıp 16 cm uzunluğunda kolon mukozasında devam eden çok sayıda, yer yer birbirleriyle birleşen ince-uzun filiform yapıda polipler izlendi. Mikroskopik incelemede fokal ülserasyon ve birkaç alanda izlenen kript distorsiyonu bulguları dışında tamamen normal mukoza ile örtülü polipler izlendi.

Sonuç: Filiform polipozis, İBH zemininde sıklıkla görülen inflamatuar poliplerden, makroskopik özellikleri ve genellikle tamamen normal mukoza ile örtülü oluşları ile farklılık gösterir. Post-inflamatuar tamir süreciyle ilişkili oldukları düşünülmekle birlikte nadiren İBH ile ilişkisiz olabilmeleri de ilginç bir diğer özellikleridir. Displazi ile ilişkili olmadıkları kabul edilmekle birlikte, literatürde filiform poliplerde displazi gelişimi bildirilen çok az sayıda olgu bulunmaktadır. FP, tipik makroskopik ve mikroskobik özelliklere sahip, malignite veya neoplastik polipler ile endoskopik/makroskopik olarak karışabilen, polipozis sendromlarını taklit edebilen, nadiren ileus tablosuna da yol açabilen ve bu nedenlerle özellikle İBH olgularında akılda tutulması gereken nadir bir ayırıcı tanıdır.

Anahtar Kelimeler: Filiform polipozis, inflamatuar bağırsak hastalığı, polip, reaktif, neoplastik

EP-150 [Gastrointestinal Sistem Patolojisi] [Özet Metin]

DÜŞÜK DERECELİ APPENDİSİYEL MÜSİNÖZ NEOPLAZİ: ALTI OLGU

Tuğçe Aycan Akbal Ersöz, Nuray Doğan, Ülker Karagece Yalçın, Fatma Aslan Yay, Pınar Celepli, Mehmet Alpaslan Gönültaş, Fatma Altıntaş Güzel
SBÜ Ankara SUAM, Tıbbi Patoloji Ana Bilim Dalı, Ankara

ÖZET

Giriş: Appendiksin müsinöz neolazileri; tüm kanserlerin %1'den azını, appendiksin epitelyal tümörlerinin ise yaklaşık %30'unu oluşturmaktadır. Appendektomi materyallerinde rastlanma sıklığı ise %0,3'tür. Farklı sınıflandırma sistemleri ile değerlendirilebilen, değişken malign potansiyele sahip heterojen bir hastalık grubunu oluşturmaktadır. Displazi ve infiltratif invazyon yapan lezyonlar müsinöz adenokarsinom olarak; yüksek dereceli hücresel atipisi olan ancak infiltratif invazyon yapmayan lezyonlar yüksek dereceli müsinöz neoplazi olarak sınıflandırılır. Düşük dereceli appendisyel müsinöz neoplazilerde (DAMN) de infiltratif invazyon yoktur ve displazi düşük derecelidir. Appendiks duvarından müsin diseksiyonu görülebilir, ancak müsin gölcükleri genellikle asellülerdir.

Olgu: Bölümümüzde son bir yılda DAMN tanısı alan 6 adet olguyu derledik. Olguların 5'i kadın, 1'i erkek olup ortalama yaş 59'du. İki olguya yalnızca appendektomi, 1 olguya appendektomi ile çekum kama rezeksiyonu, 3 olguya ise sağ hemikolektomi uygulandı. Sağ hemikolektomi yapılan olgulardan birinde kolon adenokarsinomu, diğer olguda tübülovillöz adenom, üçüncü olguda ise appendiks perforasyonuna bağlı akut karın tablosu vardı. Altı olgunun üçünde tümör, appendiks lümeninde sınırlı iken; bir olguda appendiks duvarında kas dokusu içinde; sağ hemikolektomi yapılan bir olguda periappendisyel yağ dokusunda hücre dışı müsin gölcükleri görüldü. Bir diğer olguda ise çekum submukozasında hücre dışı müsin gölcükleri izlendi. Yalnızca appendektomi yapılan olgulardan birinde tümör cerrahi sınırda devamlılık göstermekteydi.

Sonuç: Düşük dereceli appendisyel müsinöz neoplaziler, tedavi edilmediğinde ölümcül seyredebilmekte; rüptüre olup psödomiksoma peritonei'ye (PMP) sebep olabilmektedir. Bu nedenle, erken tanı ve doğru tedavi, PMP riskini azaltmak ve prognozu iyileştirmek için oldukça önemlidir. Bu neoplazilerin tedavi algoritması, temel olarak evre ve histolojiye dayalı olarak belirlenmektedir. Olgu serimizi, rutin patoloji pratiğinde sık karşılaştığımız appendektomi materyallerini değerlendirirken akılda bulundurulması gereken müsinöz neoplazilere dikkat çekmek ve bu alanda literatüre katkıda bulunmak için hazırladık.

Anahtar Kelimeler: Appendiks, DAMN, müsinöz neoplaziler

EP-151 [Gastrointestinal Sistem Patolojisi] [Özet Metin]

PERİANAL BÖLGE FİBROADENOMU

Erhan Ekren[1], Fügen Aker[1], İsmail Yilmaz[2]
[1]Sağlık Bilimleri Üniversitesi, Haydarpaşa Numune SUAM, Patoloji Ana Bilim Dalı, İstanbul
[2]Sağlık Bilimleri Üniversitesi, 2. Sultan Abdülhamid Han SUAM, Patoloji Ana Bilim Dalı, İstanbul

ÖZET

Giriş: Kadınlarda en sık görülen benign meme tümörü olan fibroadenom nadir olarak embriyonik süt çizgisindeki ektopik meme dokusundan kaynaklanabilse de; daha çok vulvar ve vaka sunumları bazında perianal olmak üzere; anogenital lokalizasyonda çok nadir izlenmektedir. Van Der Putte'nin anagenital bölgede görülen meme analoğu gland formasyonularını tanımladığından beri bu glandların estrojenik stimulus sonrası geçirdiği değişiklikier ile fibroadenom ve philloides gibi neoplazileri oluşturduğu düşünülmektedir.

Olgu: 43 yaşında kadın hasta genel cerrahi bölümüne anal bölgede yavaş büyüyen ve kanama ile kendini gösteren kitle şikayetiyle başvurdu. Rektoskopi incelemesinde anal kanalda yüzeyi ülsere saplı kitle lezyon görülmesi üzerine yapılan eksizyona ait spesimen patoloji bölümüne gönderildi. Makroskopik incelemede 4,5 x 2 x 2 cm ölçüsünde, kesit yüzeyinden taşan görünümde, lobüle konturlü, gri renkte, iyi sınırlı, nodüler lezyon görüldü. Mikroskopik incelemede hafif selülerite gösteren kollejenöz stroma içerisinde, parakanaliküler paternde, miyoepitel tabakaları belirgin, düşük kolumnar veya küboidal epitel ile döşeli gland formasyonunun izlendiği, memenin fibroadenomuna benzer morfoloji gösteren neoplazm ile karşılaşıldı. lezyon üzeri epidermiste psödoepitelyamatoz hiperplazi ve ülser izlenirken, ülser alanları altında lezyona ait glandlarda iskemik nekroz alanları görüldü. Stromal alanlarda hiperselülerite, atipi veya mitoz dikkati çekmedi. İmmünohistokimyasal incelemde lüminal hücrelerde CK7 ve GATA3 ile diffüz ekspresyon izlenirken; ER ile %100'e yakın, PR ve AR ile % 80 yaygınlıkta boyanma izlendi. P63 ve S100 ile glandüler komponentin miyoepitelyal tabakasında boyanma izlendi. p53 ile stromal ve glandüler hücrelerde ''wild'' tip olarak değerlendirilen zayıf-orta şiddette heterojen boyanma görüldü. CEA, GCDFP-15 ve Mamoglobin ile çok seyrek glandüler yapılarda boyanma görüldü.

Sonuç: Meme analoğu gland formasyonları; vulva, perineum ve perianal bölgede; meme benzeri, apokrin ve ekrin histolojide izlenmekte olup, fibroadenomlar ile birlikte philloides tümörü, paget hastalığı ve invaziv lobüler/duktal karsinom gibi epitelyal ve stromal tümörleri oluşturabilmektedir. Ayırıcı tanıda hemoroid, perianal abse, endometriozis ve diğer anorektal entitelerin ön planda düşünülmesi bu tümörlerin tanısının ancak eksizyon sonrası verilmesine neden olmaktadir.

Anahtar Kelimeler: Fibroadenom, perianal, meme analoğu glandlar

EP-152 [Gastrointestinal Sistem Patolojisi] [Özet Metin]

PRİMER İNCE BAĞIRSAK OBSTRÜKSİYONUNA NEDEN OLAN BENİGN PARAZİTİK LEİOMYOMA: OLGU SUNUMU

Sergen Yağcı[1], Fazilet Kayaselçuk[1], Hüseyin Onur Aydın[2]
[1]Başkent Üniversitesi Tıp Fakültesi, Tıbbi Patoloji Anabilim Dalı, Ankara
[2]Başkent Üniversitesi Tıp Fakültesi, Genel Cerrahi Anabilim Dalı, Ankara

ÖZET

Giriş: Parazitik leiomyomalar (PL), genellikle reproduktif grup genç kadınlarda görülen ve subserozal uterin leiomyomalarının bir varyantı olarak kabul edilen nadir intra-abdominal tümörlerdir. Genellikle leiomyomalar için yapılan laparoskopik cerrahi öyküsü olan kadınlarda rapor edilir ve sıklıkla karın ağrısı, şişkinlik gibi nonspesifik semptomlarla ortaya çıkar. Tedavi genellikle kitleyi ana organdan bütün olarak çıkarmayı içerir.

Olgu: Üç yıl önce leiomyomata uteri nedeniyle histerektomi geçiren 53 yaşında kadın hasta, kramp tarzında karın ağrısı ve

kahverenkli kusma şikayetleri ile acil servise başvurdu. Fizik muayenesinde bağırsak sesleri hipoaktif olup epigastrik hassasiyet saptandı. CRP ve lökosit sayısı normal saptanan hastaya uygulanan alt abdoment BT'de pelvik girim düzeyinde intestinal obstrüksiyon, bu düzeydeki ince bağırsak segmentlerinde en geniş yerinde 4 cm'ye ulaşan dilatasyon ve hava-sıvı seviyelenmeleri dikkati çekti. Bulgular brid ileus ile uyumlu olarak raporlandı. Olguya segmenter ince bağırsak rezeksiyonu uygulandı. Makroskopik incelemede bağırsak segmentleri birbirine yapışık ve obstrüktif görünümde olup bu alanda bağırsak serozası yer yer fibrine, yer yer krem renkli nodüler görünümde alanlar izlendi. Mukoza hiperemik olup lümende lezyon görülmedi. Mikroskopik incelemede bağırsak serozasında tarif edilen alanlarda vasküler yapılar çevresinde toplanan nodüler, birbirlerine geçen fasiküller ve demetler halinde iğsi hücre proliferasyonları görüldü. Sitolojik atipi, nekroz veya mitoz izlenmedi. Bu alanlara yapılan immünohistokimyasal çalışmada bu proliferasyonlar; SMA ve Kalponin ile pozitif olup Desmin, Kaldesmon, Kalretinin, CD117, DOG1 ve Beta-katenin ile boyanma izlenmedi. Bulgular benign parazitik leiomyoma ile uyumlu olarak değerlendirildi.

Sonuç: İngilizce literatürde 1986 ve 2023 yılları arasında 80 PL olgusu bildirilmiştir. En sık görülen lokalizasyonlar arasında pelvik kavite, ince bağırsaklar, rektum, vajinal stump ve laparoskopik port yeri bulunur. Etyolojisinde hastanın geçirdiği jinekolojik cerrahi işlemlerin rol oynadığı düşünülmektedir. Bu sebeple literatürde bazı olgular iyatrojenik parazitik leiomyom olarak da bildirilmiştir. PL ince bağırsakta obstrüksiyon, perforasyon veya volvulus şeklinde prezente olabilmektedir. İnce bağırsak obstrüksiyonu primer veya hastanın PL'si cerrahi bir işlemden kaynaklandıysa sekonder olarak ortaya çıkabilir. Olgu klinik prezentasyonu ve nadirliği sebebiyle sunuma değer bulunmuştur.

Anahtar Kelimeler: Benign parazitik leiomyoma (BPL), laparoskopik cerrahi, leiomyomata uteri, primer ince bağırsak obstrüksiyonu

EP-153 [Gastrointestinal Sistem Patolojisi] [Özet Metin]

NADİR BİR OLGU SUNUMU: İMMÜNKOMPREMİZE BİR HASTADA ÜST GASTROİNTESTİNAL TRAKTTA KOLŞİSİN TOKSİSİTESİ VE EŞ ZAMANLI GİARDİA İNTESTİNALİS ENFEKSİYONU

Fatma Şule Kutlar Dursun, Tuğçem Bıçak, Berat Soylu
SBÜ Gazi Yaşargil Eğitim ve Araştırma Hastanesi, Tıbbi Patoloji Bölümü, Diyarbakır

ÖZET

Giriş: Kolşisin, tubulini bağlama ve mikrotübül polimerizasyonunu inhibe etme özelliğine sahip bir alkaloiddir. Kolşisin esas olarak gastrik antrum ve duodenumu etkiler. Histomorfolojik değişiklikler, metafaz mitozları, epitelyal psödostratifikasyon ve polarite kaybı yanı sıra kriptlerde artmış apopitozdur. Çoğu metafaz mitozu, etkilenen hücrenin ortasında "halka" formunda görülür.

Giardia intestinalis dünyadaki en yaygın intestinal parazittir. İshal, karın krampları, şişkinlik, gaz ve bulantı şikayetlerine neden olur. Giardia genellikle kendini sınırlayıcı olsa da, özellikle immünkompremize kişilerde dehidrasyona, yetersiz beslenmeye ve gelişme geriliğine neden olabilir. Histomorfolojik olarak villuslarda kısalma veya düzleşme, lamina propriada lenfosit infiltrasyonu ve hafif intraepitelyal lenfositoz yapabilir. Giardia trofozoitleri villuslar arasında görülebilir. Organizmalar oval, hilal veya gözyaşı şeklinde görülebilir. Az sayıda olduğunda hücresel debris ile karışabilir.

Olgu: Yaygın değişken immün yetmezlik ve ailevi akdeniz ateşi tanısı olan, intravenöz immünglobulin ve kolşisin tedavisi alan 36 yaşında kadın hasta, yutma güçlüğü ve ishal nedeni ile başvurdu. Hastaya özofagus, mide ve duodenum biyopsisi yapıldı. Özofagus kesitlerinde skuamöz epitelde belirgin reaktif hücresel değişiklikler, yaygın apopitotik cisimler, seyrek lenfosit infiltrasyonu ile fokal alanda artmış mitoz ve mitotik arrest izlendi. Mide ve duodenum örneklerinde yüzey epitelinde ve kriptlerde apopitotik cisimler, duodenumda villuslar arasında hilal ve damla şeklinde giardia trofozoitleri görüldü. Olguya üst gastrointestinal traktta kolşisin toksisitesi ile duodenumda eş zamanlı giardia intestinalis enfeksiyonu tanısı verildi.

Sonuç: Kolşisin kullanan hastalarda toksisite bulguları nadir değildir ve ölümcül sonuçlara neden olabildiğinden tanı konulması önemlidir. Ayrıca artmış mitotik cisimler yanlış "displazi" tanısına yol açabilmektedir. Giardia intestinalis sık görülen, tedavisi mümkün ve biyopsi materyalinde bazen gözden kaçırılabilecek parazitik bir enfeksiyondur. Her iki antite de nadir olmamakla birlikte, tanısal zorluklara neden olması ve olgumuzda bu iki antitenin bir arada görülmesi nedeniyle sunuma değer bulundu.

Anahtar Kelimeler: Kolşisin, giardia, immünkompremize, GİS

EP-154 [Gastrointestinal Sistem Patolojisi] [Özet Metin]

ADENOKARSİNOM NEDENİYLE UYGULANAN GASTREKTOMİ MATERYALLERİNDE PERİGASTRİK LENF NODÜLLERİNDE SAPTANAN LENFOMA: ÜÇ OLGU SUNUMU

Fadime Eda Gökalp Satıcı[1], Nur Gizem Bolat[1], Tuba Kara[1], Enver Reyhan[2]
[1]Mersin Üniversitesi, Tıbbi Patoloji Ana Bilim Dalı, Mersin
[2]Mersin Üniversitesi, Genel Cerrahi Ana Bilim Dalı, Mersin

ÖZET

Giriş: Adenokarsinom tanılı hastaların cerrahi tedavisinde gastrektomi ana seçenek olup sağ kalımı artırmak amacıyla lenf nodu diseksiyonu da yapılmaktadır. Lenf nodlarının histopatolojik incelemesinde temel amaç adenokarsinom metastazını saptamak olsa da nadiren lenfoid neoplaziler de insidental olarak karşımıza çıkabilir. Literatürde, tümör dışı nedenlerle uygulanan gastrektomi materyallerinde insidental olarak primer lenfoma tanısı sıklıkla karşımıza çıkarken adenokarsinom tanılı olguların gastrektomi materyallerine eşlik eden lenf nodlarında izlenen lenfoma ise literatürde sınırlı sayıda olguda tanımlanmıştır.

Olgu 1: Bilinen folliküler lenfoma grade 1 tanılı 52 yaşında kadın hastaya adenokarsinom nedeniyle uygulanan total gastrektomi materyaline eşlik eden lenf nodüllerinde grade 3b morfolojisi sergileyen folliküler lenfoma saptadık.

Olgu 2: Adenokarsinom tanısı nedeniyle distal özefajektomi ve subtotal gastrektomi yapılan ve bilinen küçük lenfositik lenfoma(KLL) tanılı 70 yaşında erkek hastanın perigastrik lenf nodlarında küçük, dar sitoplazmalı monoton ve CD20, CD5 ve CD23 eksprese eden lenfoid hücrelerden oluşan KLL morfolojisinde tümöral lezyon izledik. Tanımızı KLL olarak raporladık.

Olgu 3: Daha önce bilinen lenfoma tanısı olmayan 72 yaşındaki erkek hastanın adenokarsinom nedeniyle gerçekleştirilen subtotal gastrektomi materyalinde perigastrik lokalizasyonlu 2 lenf nodunda yağ dokuyu infiltre eden, küçük dar sitoplazmalı hücrelerden oluşan CD20, CD5 ve CD23 ekspresyonu izlenen KLL morfolojisinde tümöral lezyon gördük.

Sonuç: Olgularımızdan iki tanesi bilinen lenfoma tanılı olgular iken bir olgumuzda ise insidental olarak lenfoma saptadık. Sunduğumuz 3 vaka ile gastrektomi materyallerinde lenf nodüllerini yalnızca karsinom metastazı açısından değil olası lenfomalar açısından da değerlendirmenin önemine dikkat çekmeye çalıştık.

Anahtar Kelimeler: Adenokarsinom, folliküler lenfoma, gastrektomi, küçük lenfositik lenfoma

EP-155 [Gastrointestinal Sistem Patolojisi] [Özet Metin]

YAYGIN SKUAMOİD MORÜLLERLE KARAKTERİZE KOLONİK ADENOKARSİNOM VE TÜBÜLOVİLLÖZ ADENOM

Beyza Binici[1], Emine Bozkurtlar[1], Şakir Karpuz[2]
[1]Marmara Üniversitesi, Tıbbi Patoloji Ana Bilim Dalı, İstanbul
[2]Marmara Üniversitesi, Genel Cerrahi Ana Bilim Dalı, İstanbul

ÖZET

Giriş: Skuamoid morüller nonkeratinize skuamöz hücrelerden oluşan, sıklıkla gland epiteli ile ilişkili nodüler yapılardır. Endometrium karsinomunda ve endometriumda benign lezyonlarda, tiroid karsinomunda, pulmoner blastomda, pankretoblastomda, mesanenin pilorik gland tipi adenomunda ve kolonik karsinomlarda görülebilmektedir. Yapılan çalışmalarda aberran B-katenin ekspresyonunun bu yapıların oluşmasında rol oynadığı gösterilmiştir. Olgumuzda da kolonik adenokarsinom ve tübülovillöz adenom ile birliktelik gösteren skuamoid morüllerden bahsedeceğiz.

Olgu: Altmış üç yaşında erkek hastada ishal şikayetiyle başvurduğu dış merkez tetkiklerinde demir eksikliği anemisi saptanması üzerine yapılan kolonoskopisinde çekumda izlenen kitleden alınan biyopsi sonucu orta diferansiye adenokarsinom saptandı. Sağ hemikolektomi uygulanan olgunun makroskopik incelemesinde çekum tabanında yerleşmiş 10.2x7.5x3.5 cm boyutunda polipoid kitle izlendi. Histomorfolojik değerlendirmede tübülovillöz adenom zemininde geliştiği gözlenen adenokarsinomda hem invaziv karsinom alanlarında hem de komşuluğunda/üzerinde yer alan tübülovillöz adenomda skuamöz diferansiasyonu düşündüren hücre toplulukları (skuamoid morüller) görüldü. Skuamoid morül alanlarına uygulanan immunhistokimyasal boyamalarda p40, p63, kromogranin, sinaptofizin, arginaz ve AFP ile immunekspresyon görülmezken, CDX-2, SATB2 ve CD5 ile immünekspresyon görüldü. Skuamoid morülleri oluşturan hücrelerde aberran olarak tarif edilen ve büyük oranda CTNNB1 mutasyon ile korelasyon gösteren nükleer beta katenin pozitifliği dikkati çekti. Tedavi yaklaşımları açısından uygulanan sınırlı kapasitedeki mutasyon analizinde KRAS A146V mutasyonu saptandı. Tümör MSI-stabildi. Tümör invazyon derinliği muskularis propria olan olgu pT3N0 olarak evrelendirildi.

Sonuç: Beta-katenin hücre-hücre adezyonunda rol oynayan kadherin protein kompleksinin bir parçasıdır. CTNNB1 mutasyonları sonucunda B-katenin nükleusta ve sitoplazmada birikerek transkripsiyon faktörü olarak davranır ve skuamoid morüllerin oluşumunda rol oynar. Yapılan bir çalışmada kolorektal adenomlarda, baskın olarak erkeklerde (%76), %0.4 oranında skuamoid morüllere rastlanmaktadır. Bir başka çalışma morül ilişkili kolonik adenom ve adenokarsinom oranını %0.1 olarak belirtmektedir. Bizim olgumuzda hem adenom hem de adenokarsinomda skumoid morülleri izledik. Morül içeren bu olgularda bizim olgumuzda da olduğu gibi en çarpıcı özellik aberran nükleer beta katenin ekspresyonunun saptanmasıdır.

Anahtar Kelimeler: Adenom, adenokarsinom, beta, katenin, morül, skuamoid

EP-156 [Gastrointestinal Sistem Patolojisi] [Özet Metin]

NADİR BİR VAKA; SAFRA KESESİ MALİGN MELANOMU

Esra Betül Çakır, Ahmet Tuğrul Eruyar
Kocaeli Üniversitesi, Patoloji Ana Bilim Dalı, Kocaeli

ÖZET

Giriş: Primer safra kesesi malign melanomları oldukça nadir görülen tümörlerdir. Rastlantısal olarak saptanan safra kesesi malign melanomlarında primer veya sekonder ayrımı yapmak oldukça güçtür. Embriyolojik gelişim esnasında özofagus, rektum, vajina ve safra kesesi gibi endodermal kaynaklı bölgelere, nöral krest kaynaklı melanin üreten hücrelerin göçü ile primer malign melanomun gelişebileceği bildirilmiştir. Biz bu olgumuzda kolesistektomi sonrası rastlantısal olarak tespit edilen safra kesesinde malign melanom vakasını literatür eşliğinde sunmak istedik.

Olgu: 69 yaşında kadın olgu 3 gündür devam eden karın ağrısı şikayeti ile kliniğe başvurdu. Yapılan fizik muayenede sağ üst kadranda palpasyon ile hassasiyet mevcut olan olgunun. aynı gün çekilen batın bilgisayarlı tomografisinde kesenin hidropik olduğu ve kalkül içerdiği raporlandı. Olguya akut kolesistit/kolelitiazis ön tanısı ile kolesistektomi uygulandı.

Safra kesesi makroskobik incelemesinde lümen içerisinde cerrahi sınıra 1,5 cm mesafede 0.6 cm çapında submukozal polipoid lezyon izlendi. Mikroskobik incelemesinde, tarif edilen polipoid lezyonun, belirgin eozinofilik nükleoluslara sahip, veziküler nükleuslu, geniş eozinofilik sitoplazmalı, atipik hücrelerden oluştuğu gözlendi. Yapılan immunohistokimyasal incelemelerde HMB-45, SOX-10 ve Melan-A ile tarif edilen tümöral hücrelerde pozitif reaksiyon saptandı. Bulgular ön planda safra kesesi primer malign melanomu lehine düşünülmekle birlikte prezantasyonun nadir olmasından dolayı metastaz açısından olgunun sistemik değerlendirilmesi önerildi.

Sonuç: Safra kesesi melanomları çok nadir olup literatürde çok az sayıda primer melanom olgusu bildirilmiştir. Histopatolojik olarak primer veya sekonder ayrımı yapmak oldukça zordur. Ek bir odağın bulunamadığı vakalarda primer melanom düşünülebilmektedir. Primer veya sekonder tutulumlarda tümörün patolojik bulguları ve ekstrabilier lezyon varlığı benzer özelliklere sahiptir. Kolesistektomi sonrası tesadüfen saptanan melanom olgularında başta deri olmak üzere tüm sistem araştırılması önerilmektedir. Eğer primer odak saptanmazsa vaka primer safra kesesi malign melanomu kabul edilebilir.

Safra kesesi melanomları ayırıcı tanısına öncelikle safra kesesi adenokarsinomu alınmalıdır.

Primer veya sekonder safra kesesi malign melanomlarında prognoz kötüdür. Tedavinin temeli cerrahi rezeksiyondur. Cerrahi girişim sonrasında safra kesesi malign melanomu saptanan olgularda adjuvan kemoterapi ve immünoterapinin rolü net değildir.

Anahtar Kelimeler: Malign melanom, primer, safra kesesi

EP-157 [Gastrointestinal Sistem Patolojisi] [Özet Metin]

ÇIKAN KOLON YERLEŞİMLİ GOBLET HÜCRELİ ADENOKARSİNOM

Beyza Binici[1], Emine Bozkurtlar[1], Şakir Karpuz[2]
[1]Marmara Üniversitesi, Tıbbi Patoloji Ana Bilim Dalı, İstanbul
[2]Marmara Üniversitesi, Genel Cerrahi Ana Bilim Dalı, İstanbul

ÖZET

Giriş: Goblet hücreli adenokarsinom (GHA) hem müsinöz hem nöroendokrin diferansiyasyon gösteren ampikrin tipte hücrelerden oluşan,gastrointestinal sistem(GİS)malign neoplazileri arasında nadir görülen bir alt tiptir.Nadir görülmesi, immunhistokimyasal(İHK) ve moleküler özellikleriyle konvansiyonel adenokarsinomdan farklı olması nedeniyle hem tanıda hem de tedavide güçlüklere yol açmaktadır.

Olgu: Altmış yedi yaşında kadın hastanın karın ağrısı şikayetiyle başvurduğu dış merkezde yapılan batın ultrasonografisinde çıkan kolonda duvar kalınlaşması ve çevre yağlı dokuda ekojenite artışı görülmesi nedeniyle yapılan kolonoskopisinde hepatik fleksura distaline geçişe izin vermeyen ülserovejetan kitle saptandı.Olguya uygulanan sağ hemikolektominin makroskopik incelemesinde 7.5x6.4x2.3 cm boyutunda kahverengi renkte ülserovejetan kitle izlendi. Apendiks lümeni olağan görünümde saptandı.Mikroskobik değerlendirmede yer yer sitoplazmasında müsin birikimi izlenen taşlı yüzük benzeri hücreler ve nöroendokrin özellikler gösteren hücrelerin görülmesi üzerine yapılan histokimyasal boyamalarda PAS/AB ve musikarmin ile intrasitoplazmik ve yer yer intraluminal müsin birikimi saptanırken İHK nöroendokrin hücre belirteçleri olan INSM-1,kromogranin,sinaptofizin,CD56 ile de immunreaktivite izlendi. CDX-2 ile hücreler pozitif izlenirken TTF-1,glipikan,SALL4,AFP ile boyanma görülmedi. Mevcut İHK ve histomorfolojik bulgularla GHA tanısı kondu.Yapılan mutasyon analizinde BRAF ve p53 mutasyonları tespit edildi. Yaygın lenf nodu metastazı olan olgu pT4aN2b olarak evrelendirildi.

Sonuç: GHA medyan tanı yaşı 60 olan, çoğu çalışmada cinsiyet farklılığı olmamakla birlikte ileri yaş gruplarında kadınlarda görülme sıklığı erkeklerden daha fazla olan GİS'te nadiren apendiks dışında yerleşim gösteren bir tümördür. Bizim olgumuz da 67 yaşında kadın hastaydı.Yapılan bir çalışmada 65 GHA'dan16'sının(%24.6) apendiks dışında yerleşim gösterdiği görülmüştür. Bu olgulardan 5'i primeri bilinmeyen abdominopelvik hastalık iken 11'i mide,ileum,kolon ve rektum yerleşimli izlenmiştir.Literatürde kolon yerleşimli sadece sekiz(üç çekum,üç çıkan kolon,birer sigmoid kolon ve splenik fleksura yerleşimli) olgudan bahsedilmektedir. GHA'ların mutasyon analizlerinde konvansiyonel adenokarsinomlardan farklı olarak KRAS,BRAF,APC,SMAD4 mutasyonlarına daha nadir rastlanmaktadır. Bizim olgumuzda BRAF mutasyonunun yanı sıra patogenezinde en çok bildiren mutasyon olan

p53 mutasyonunu tespit ettik.GİS'te apendiks dışı yerleşimli GHA sayısı az sayıda bildirildiğinden bu tümörün daha iyi anlaşılabilmesi ve derleme çalışmaların yapılabilmesi için çıkan kolon yerleşimli GHA olgumuzu paylaşıyoruz.

Anahtar Kelimeler: Adenokarsinom, goblet, hücreli, kolon, müsin, nöroendokrin

EP-158 [Gastrointestinal Sistem Patolojisi] [Özet Metin]

METASTATİK SOLİD PSÖDOPAPİLLER NEOPLAZİ: OLGU SUNUMU

İrem Aylin Özkan, Merve Cin, Enver Yarıkkaya, Melisa Seray Melengiç Koç
Sağlık Bilimleri Üniversitesi, İstanbul Sağlık Uygulama ve Araştırma Merkezi, Tıbbi Patoloji Ana Bilim Dalı, İstanbul

ÖZET

Giriş: Solid psödopapiller neoplazi (SPN) solid ve psödopapiller yapılar oluşturan, zayıf koheziv epiteloid hücrelerden oluşan düşük dereceli malign bir pankreas tümörüdür. En sık pankreas kuyruk bölgesi yerleşimli olup geniş alanda hemorajik kitle oluşturma eğilimdedir. Sıklıkla kadınlarda (% 90) genç yaşta görülürler, erkeklerde nadirdir. Karın ağrısı, bulantı, kusma gibi batın içi kitle ile ilgili nonspesifik semptomlar olabilir. Ayırıcı tanısında pankreatik nöroendokrin tümör, pankreatoblastoma, asiner hücreli karsinom yer almaktadır.

Olgu: Yirmi dört yaşında kadın hasta, yan ağrısı şikayetiyle hastanemiz acil servisine başvurdu. Fizik muayenede dalak kot altı 7-8 cm palpable idi. Yapılan PET görünütülemede sol üst kadranı dolduran dalağa posteriordan invaze gross kitlesel lezyon malign nitelikte değerlendirildi. Karaciğer parankiminde sağ lob posterior segmentteki lezyon metastataz lehine değerlendirildi. Epigastik bölgedeki kitleden yapılan tru-cut biyopsisi "pankreasın solid psödopapiller neoplazisi" olarak raporlanan hastaya distal pankreatektomi, splenektomi ve karaciğer metastazektomi yapıldı. Rezeksiyon materyalinin makroskopik incelemesinde; pankreastan dalağın hillusuna uzanan 18x10x9 cm ölçülerinde geniş alanlarda düzgün sınırlı, ince kapsüllü yoğun kanamalı tümör izlendi. Karaciğer metastazektomi materyalinin makroskopik incelemesinde; krem renkli, düzgün sınırlı, 1.6x1.5x1 cm ölçülerinde tümör izlendi. Mikroskopik incelemede; hyalinize fibrovasküler korlar etrafında dizilim gösteren, küçük, hiperkromatik, monoton nükleuslu hücrelerden oluşan psödopapiller yapılar oluşturan neoplazi izlendi. İmmunohistokimyasal çalışmada tümör hücrelerinde Vimentin (+), CD10 (+), B-katenin nükleer/sitoplazmik (+), Sinaptofizin (+), Kromogranin (-), PanCK (-) ekspresyon göstermekteydi. Pankreasta tariflenen kitle pankreas dokusunu aşarak dalak hillusunu ve parankimini invaze etmekte ve lenfovasküler/perinöral invazyon yapmaktaydı. Karaciğer metastazektomi materyali benzer histomorfolojik bulgular gösteren solid psödopapiller neoplazi ile uyumluydu.

Sonuç: SPN nadir görülen düşük dereceli malign pankreas tümörüdür. Tüm pankreas neoplazmların % 0.9–2.7'sini, kistik neoplazmaların % 5'ini oluşturur. Metastaz ve malign davranış çok nadirdir. Sadece karaciğer ve peritonda metastaz bildirilmiştir. Metastazlar primer tümörle büyük ölçüde aynı morfolojik görünüme sahiptir, ancak hücreler daha pleomorfik olabilir ve daha fazla mitoz gösterebilir. Çoğu olguda total rezeksiyon küratiftir.

Anahtar Kelimeler: Pankreas, solid psödopapiller neoplazi, metastaz

EP-159 [Gastrointestinal Sistem Patolojisi] [Özet Metin]

MENETRİER HASTALIĞI, VAKA SUNUMU

Selin Alacahan, Merve Doğan, Ebru Akay, Ömer Topuz, Hatice Karaman
Sağlık Bilimleri Üniversitesi Kayseri Şehir Eğitim ve Araştırma Hastanesi, Tıbbi Patoloji Anabilim Dalı, Kayseri

ÖZET

Giriş: Menetrier hastalığı masif fovealar hiperplazi ile giden dev gastrik rugalar ve mide asit salgısında azalmanın olduğu aklorhidrinin eşlik ettiği nadir, edinsel, protein kaybettiren bir hastalıktır. Menetrier hastalığı sıklıkla erkeklerde, ortalama 30-50 yaş arasında görülmektedir. Etyolojisi net bilinmemekle birlikte H.Pylori ve çocuklarda CMV ile ilişkili olduğu düşünülmektedir. Biz burada total gastrektomi materyalinde Menetrier hastalığı tanısı alan vakamızı sunacağız.

Olgu: 49 yaşında erkek hasta geçmeyen karın ağrısı, kilo kaybı şikayetleriyle merkezimize başvurmuştur. Daha önce başka merkezde yapılan endoskopik biyopsisi "Foveolar Hiperplazi" olarak raporlanmıştır. Yapılan laboratuar testlerde total protein ve albümin seviyeleri hızla düşüş göstermekte idi (total protein 40.4 g/L'den31,6'ya, albumin 26 g/L'den 20 g/L'ye). Kliniğimizde tedavisi düzenlenen hastanın şikayetlerinin gerilememesi ve radyolojik olarak diffüz duvar kalınlaşması görülmesi üzerine total gastrektomi yapıldı. Makroskopisinde serebroid görünüme sahip hipertrofik rugaların mide korpus ve fundus boyunca 2-3 cm ye kadar kalınlaştığı görüldü (Resim 1,2). Antropilorik alanda mide mukozası düzleşmiş görünümdeydi. Mikroskopide korpus ve fundus kesitlerinde hipermüsinöz değişiklikler, yer yer kistik dilatasyon ve şiddetli fovealar hiperplazi izlendi (Resim 3). Stromada eozinofil varlığı dikkat çekiciydi(Resim 4). Ödem ve iltihabın belirgin olduğu kısımlar mevcuttu. Korpusa uyan alanlarda pariyetal hücrelerde belirginlik göze çarpmaktaydı. Fovealar hiperplazi bazı bölgelerde muskularis mukozaya kadar devam etmekteydi. H.pylori izlendi. Antruma ait kesitlerde hiperplastik epitel

ve yüzey epitelinde erozyon dikkati çekti. Bu bulgularla olguya Menetrier hastalığı tanısı verildi.

Sonuç: Menetrier hastalığı nadir görülen edinsel gastropatidir. Azalmış mide gastrik asit seviyesine rağmen serum gastrik asit düzeyi nispeten normaldir.Yapılan çalışmalarda TGF-alfanın aşırı üretiminin hücresel proliferasyonu uyardığı ve asit sekresyonunu baskılayıp mide mukozasında hipertrofiye neden olduğu gösterilmiştir. Klinikte, hastalarda, karın ağrısı, bulantı kusma, protein kaybına bağlı periferal ödem, kilo kaybı görülür. Olgumuz literatürle uyumlu olarak orta yaş erkektir ve H.pylori pozitiftir, karın ağrısı, protein kaybı bulunmaktadır. Tedaviye dirençli dispepsi etyolojisinde nadir de olsa Menetrier hastalığı akla gelmelidir. Kesin tanı, klinik, laboratuar, endoskopik ve histopatolojik bulgularla birlikte verilmelidir.

Anahtar Kelimeler: Foveolar hiperplazi, H.pylori, menetrier hastalığı

EP-160 [Gastrointestinal Sistem Patolojisi] [Özet Metin]

AMPULLER BÖLGE YERLEŞİMLİ MİNEN: NADİR OLGU SUNUMU

İrem Aylin Özkan, Enver Yarıkkaya, Merve Cin, Ayşenur Yamaç
Sağlık Bilimleri Üniversitesi, İstanbul Sağlık Uygulama ve Araştırma Merkezi, Tıbbi Patoloji Ana Bilim Dalı, İstanbul

ÖZET

Giriş: Mikst nöroendokrin non-nöroendokrin neoplaziler (MiNEN), her biri morfolojik ve immunhistokimyasal olarak ayrılabilen ve tümörün %30'undan fazlasını oluşturan nonnöroendokrin ve nöroendokrin komponenete sahip olan epitelyal tümörlerdir. Spesifik bir tanıdan ziyade belirli bir grup neoplaziyi tanımlayan bir kategoridir. Gastrointestinal kanalda her 2 komponent de genellikle karsinom olup olgular genellikle karın ağrısı, bulantı ve kusma gibi nonspesifik semptomlarla başvururlar. Ampulla yerleşimli MiNEN literatürde az sayıda olguda bildirilmiştir.

Olgu: 56 yaşında erkek hasta, birkaç haftadır devam eden karın ağrısı şikayetiyle hastanemiz Genel Cerrahi polikliniğe başvurdu. Belirgin fizik muayene bulgusu olmayan olgunun radyolojik görüntülemesinde, duodenal ampulla seviyesinde 21x19 mm boyutunda nodüler lezyon saptandı. Bu alandan alınan insizyonel biyopsi sonucu adenokarsinom olarak raporlanan olguya Whipple cerrahisi planlandı.

Rezeksiyon materyalinin makroskopik incelemesinde; ampuller bölge yerleşimli, 2.2 cm çapta, krem beyaz renkte, sert kıvamlı tümöral kitle izlendi. Histopatolojik incelemede orta derecede diferansiye duktal adenokarsinom alanları ile birlikte, geniş alanda solid, yer yer yuva yapıları yapan alanlar dikkat çekti. Daha az diferansiye görünümdeki bu solid alanlar nöroendokrin komponent açısından şüphe uyandırdı. Uygulanan immunohistokimyasal çalışmada Kromogranin ve Sinaptofizin ile solid- trabeküler alanlar pozitif immunreaktivite gösterdi. Adenokarsinom komponentinde ise nöroendokrin belirteçler ile boyanma görülmedi. Histomorfolojik ve immunohistokimyasal bulgular birlikte değerlendirildiğinde olgu "Mikst Nöroendokrin Karsinom Ve Adenokarsinom" olarak raporlandı.

Takiplerde karaciğerde multipl nüksleri saptanan olguda bu alanlardan alınan insizyonel biyopsilerde nöroendokrin karsinom komponentinin metastazları saptandı. Olgunun takiplerinde ayrıca supraklaviküler, mediastinal, abdominal lenf nodları ve akciğerde de yeni metastaz odakları ortaya çıktı.

Sonuç: Ampulla vateri, duodenal ve pankreatobiliyer mukozanın birleştiği karmaşık bir anatomik bölgedir. MİNEN buradan kaynaklanabilen, değişken özelliklere sahip malignitelerden biri olup oldukça nadirdir. Olgumuzda olduğu gibi MİNEN, metastaz veya nükslerini nöroendokrin komponent ile de yapabileceğinden adenokarsinom alanlarının dışında dikkat çekici kribriform, trabeküler ve solid yapılar eşlik eden bir nöronendokrin komponent açısından şüphe uyandırıcı olmalı ve immunohistokimyasal olarak da desteklenmelidir.

Anahtar Kelimeler: Ampuller MİNEN, metastaz, nöroendokrin karsinom

EP-161 [Gastrointestinal Sistem Patolojisi] [Özet Metin]

ÖZOFAGEAL GRANÜLER HÜCRELİ TÜMÖR

Büşra Geçgil, Arife Beyza Doğan, Alper Sayiner, Ebru Akay, Hatice Karaman
Sağlık Bilimleri Üniversitesi Kayseri Şehir Eğitim ve Araştırma Hastanesi, Tıbbi Patoloji Ana Bilim Dalı, Kayseri

ÖZET

Giriş: Granüler hücreli tümör, ilk kez 1926'da Abrikossoff tarafından dilde 'Granüler hücreli myoblastom' olarak tanımlanmıştır. Günümüzde kabul edilen görüş tümörün nöral kökenli olduğu şeklindedir. En sık baş-boyun bölgesinde görülen nadir rastlanan bir tümördür. Tümörlerin %8' i gastrointestinal sistemde, bunların ise %2'si özofagusta görülmektedir. Bazı olgularda dispeptik yakınmalara sebep olsa da çoğunlukla asemptomatik olup endoskopide insidental olarak saptanır. Bu yazıda özofagusta yerleşim gösteren granüler hücreli tümör olgusunu klinik-histopatolojik bulguları ve ayırıcı tanısı eşliğinde sunmayı amaçladık.

Olgu: 44 yaşında kadın hasta dispeptik şikayetler ile hastanemize başvurmuştur. Yapılan özofagoskopide özofagus mukozası orta kesiminde milimetrik, beyaz renkli polipoid lezyon izlenmiş ve biyopsi alınmıştır. Mikroskopik incele-

mede özofagusa ait skuamöz epitel yanı sıra, epitel altında küçük hiperkromatik nükleuslu; geniş, eozinofilik granüler sitoplazmalı, neoplastik hücreler görüldü. Neoplastik hücreler monoton görünümde olup, hücre sınırlarını koruyacak şekilde yerleşim göstermekteydi. Nekroz, iğsi morfoloji, nükleer polimorfizm, mitotik aktivite artışı, nükleer boyut artışı izlenmedi. Tümör hücrelerinde S100 diffüz kuvvetli (+), CD68(+), SMA (-), desmin(-) idi. Ki-67 proliferasyon indeksi %1 saptandı. Histomorfolojik ve immünohistokimyasal veriler eşliğinde bulgular 'Granüler hücreli tümör" olarak raporlandı.

Sonuç: Olgumuzda, dispeptik semptomlara sebep olan ve yapılan endoskopi sonucunda ortaya çıkan bu neoplazmın ayırıcı tanısında leiomyom, gastrointestinal stromal tümör (GIST) ile benign/malign epitelyal lezyonlar yer almaktadır. İmmunohistokimyasal çalışmalarda,S100 pozitifliği ile leiomyomdan, CD117 negatifliği ile GIST'ten ayrıcı tanısı yapılabilir. Granüler hücreli tümörde görülebilen psödoepitelyomatöz hiperplazi nedeniyle ayırıcı tanıda karışıklığa yol açabilecek skuamöz hücreli lezyonlar açısından dikkatli olunmalıdır. Büyük kısmı benign olsa da olguların %1-2' si malignidir. Nekroz, boyutunun 5 cm den fazla olması, iğsi görünüm, nükleer polimorfizm, mitotik aktivite ve nükleer boyut artışı göstermesi malignite kriterleri arasında yer alır.

Anahtar Kelimeler: Gastrointestinal sistem, granüler hücreli tümör, özofagus

EP-162 [Gastrointestinal Sistem Patolojisi] [Özet Metin]

GASTROİNTESTİNAL MUKOZAL "SCHWANN" HÜCRELİ HAMARTOM: OLGU SUNUMU

Shabnam Mustafayeva, Eda Yılmaz Akçay, Sergen Yağcı, Merih Tepeoğlu, B. Handan Özdemir
Başkent Üniversitesi, Patoloji Ana Bilim Dalı, Ankara

ÖZET

Giriş: Gastrointestinal (Gİ) sistemin mukozal schwann hücreli hamartomu (MSCH), 2009'da ilk kez tanımlandığından bu yana literatürde nadir bildirilen ve genellikle tarama kolonoskopisi sırasında insidental saptanan schwann hücrelerden oluşan polipoid, benign mukozal proliferasyondur. Biz bu çalışmada nadir görülen bu olguyu ayırıcı tanıları eşliğinde sunmayı amaçladık.

Olgu: Konstipasyon ile kliniğe başvuran 51-yaşındaki erkek hastadan kolonoskopi ile 23 cm'den diminutif polip çıkarıldı. Histopatolojik incelemede lamina propriyada lokalize sınırları belirsiz, gelişigüzel dağılım gösteren, uniform iğsi hücre proliferasyonundan oluşan lezyon görüldü. Hücreler atipi içermeyen dalgalı nükleuslu ve eozinofilik dalgalı sitoplazmaya sahipti. Lezyonda mitoz ve nekroz izlenmedi. Ayırıcı tanıda nörofibrom, Gİ stromal tümörler (GİST), Gİ schwannoma, ganglionöroma, perinöroma, MSCH düşünülmüştür. Yapılan immünohistokimyasal çalışmada iğsi hücreler S100 ile difüz kuvvetli nükleer ve sitoplazmik pozitifken, C34, CD117, EMA ile negatiftir. Bu immün profil ile GİST, perinöroma ve nörofibromdan uzaklaşılmıştır. Ancak kolonda nadir görülmekle birlikte schwannomların da S100 pozitif olması ile ayırım daha çok histomorfolojik yapılmıştır. Schwannomlarda izlenen tipik Antoni A ve B yapısı lezyonda saptanmamıştır. Ganglionöromalarda izlenen ganglion hücreleri olguda saptanmadı. Ayrıca olguda izlenen belirgin iğsi hücre sitoplazmalarında granüllerin olmayışı ile granuler hücreli tümörden uzaklaşılmıştır. Bu bulgularla olguya MSCH tanısı verildi.

Sonuç: MSCH schwann hücrelerinin aşırı büyümesiyle karakterize nadir benign bir tümördür. İngilizce literatürde 80 adet sporadik vaka tanımlanmıştır. Bu vakalar daha çok kadınlarda 40-88 yaş aralığında ve sigmoid predominant olmak üzere sol kolonda raporlanmıştır. MSCH, benign bir tümör olarak kabul edilir ve genellikle belirli semptomlara neden olmaz ve rastlantısal olarak başka bir nedenle yapılan görüntüleme veya biyopsi sırasında keşfedilirken, nadir durumlarda, tümörün büyüklüğüne bağlı olarak bölgesel semptomlar, örneğin ağrı veya şişlik gibi belirtiler ortaya çıkabilir. Tedavi genellikle cerrahi müdahaleyi içerir. Tümörün bulunduğu bölgeye bağlı olarak, tümörün çıkarılması veya eksizyonu yapılabilir.

Anahtar Kelimeler: Gastrointestinal, Schwann hücreli hamartom, iğsi hücre proliferasyonu

EP-163 [Gastrointestinal Sistem Patolojisi] [Özet Metin]

ADENOM DEYİP GEÇMEYİN

Selma Şengiz Erhan[1], Enver Yarıkkaya[2], Mine İlayda Şengör[1]
[1]Sağlık Bilimleri Üniversitesi, Prof. Dr. Cemil Taşçıoğlu Şehir Hastanesi, Patoloji Bölümü, İstanbul
[2]Sağlık Bilimleri Üniversitesi, İstanbul Eğitim ve Araştırma Hastanesi, Patoloji Bölümü, İstanbul

ÖZET

Amaç: Kolorektal karsinomların öncül lezyonlarının büyük çoğunluğunu konvansiyonel adenomlar oluşturmaktadır. Epitelde düşük ve yüksek dereceli displazinin izlendiği tubuler (TA), tubulovillöz (TVA) ve villöz adenom (VA) olarak üç gruba ayrılırlar. Sık olmamakla birlikte displazi yanısıra insidental olarak saptanan metaplazi ya da spesifik hücre tipleri de eşlik eden morfolojik bulgulardandır. Panet hücre, berrak hücre ve skuamöz metaplazi, nöroendokrin diferansiyasyon ve taşlı yüzük benzeri hücreler eşlikçi bulgulardandır. Bazıları tanısal zorluklara yolaçabileceğinden, bu tip bulguların varlığından haberdar olmak gerekmektedir.

Gereç ve Yöntem: Bölümümüzde 2022 yılında konvansiyonel adenom tanısı alan 705 hastaya ait lamlar tekrar gözden

geçirildi. Eşlikçi bulguların yer aldığı adenomlar TA ve villöz komponent içeren adenom olarak (TVA ve VA) iki gruba ayrıldı. Eşlikçi bulgular ile lokalizasyon (sağ-sol kolon), displazi derecesi ve adenom tipi arasında ilişki değerlendirildi.

Bulgular: Yüzonsekiz hastaya ait adenomların 143'ünde eşlikçi bulgu saptandı. Olguların 48'i kadın 70'i erkekti. Ortalama yaş 64.23'tü. VA'larda kadın/erkek oranı eşit iken, TA'larda erkek baskınlığının anlamlı derecede fazla olduğu saptandı. VA'lar çoğunlukla sol kolon yerleşimli iken, TA'lar daha çok sağ kolon yerleşimliydi. Eşlikçi bulgular panet hücre ve berrak hücre metaplazisi, goblet hücre baskınlığı ve eozinofilik sitoplazma ve midzonal nükleusun izlendiği serrated değişikliklerdi. Panet hücre metaplazisi sağ kolonda ($p<0,01$) daha fazla görülürken, berrak hücre metaplazisi ($p<0,01$) ve serrated değişiklikler ($p=0,010$) sol kolonda daha fazla görüldü. Panet hücre metaplazisi TA'da daha fazla $p<0,01$), berrak hücre metaplazisi ile serrated değişiklikler VA'larda daha fazla ($p<0,01$) görüldü. Eşlikçi bulguların displazi derecesiyle ve goblet hücre baskınlığının da ilgili parametrelerle arasında anlamlı bir ilişki saptanmadı.

Sonuç: Konvansiyonel adenomlara eşlik eden spesifik morfolojik bulgular nadir olmakla birlikte, özellikle skuamöz metaplazi, nöroendokrin diferansiyasyon ve taşlı yüzük benzeri hücrelerin aberan büyüme paternlerinin bazen yüksek dereceli displazi ya da invaziv karsinom gibi daha ileri yorumlamaya neden olabileceği bildirilmektedir. Bu tip morfolojik bulguların varlığını bu tip hatalı sonuçları engellemek adına tanımlanması gerektiği vurgulanmaktadır.

Anahtar Kelimeler: Konvansiyonel adenom, panet hücre metaplazisi, berrak hücre metaplazisi, kolon

EP-164 [Gastrointestinal Sistem Patolojisi] [Özet Metin]

BIÇAK KESMEZ, PATOLOG TANIMAZ: GLOMUS KOKSİGEUM

Selma Şengiz Erhan[1], *Enver Yarıkkaya*[2], *Merve Doğan*[1]
[1]Sağlık Bilimleri Üniversitesi, Prof. Dr. Cemil Taşçıoğlu Şehir Hastanesi, Patoloji Bölümü, İstanbul
[2]Sağlık Bilimleri Üniversitesi, İstanbul Eğitim ve Araştırma Hastanesi, Patoloji Bölümü, İstanbul

ÖZET

Amaç: Glomus cisimcikleri genellikle distal ekstremitelerin retiküler dermisinde bulunan termoregülasyonda önemli rol oynayan arteriovenöz anastomozların özel formudur. Presakral yumuşak dokuda da görülebilirler. Belirgin ve hiperplastik olduklarında glomus koksigeum olarak adlandırılır. Presakral bölgeyi içeren pilonidal sinüs materyallerinde ve malignite nedeniyle yapılan rektum ya da uterus rezeksiyonları ile beraber çıkarılmış koksik kemik çevresinde insidental olarak saptanır. Nonpatolojik yapılar olan glomus koksigeumu, tanısal problemlere sebep olabileceğinden burada sunmak istedik.

Gereç ve Yöntem: Patoloji rapor arşivinden 2014-2023 yılları arasında malignite nedeniyle opere edilmiş olguların rektum rezeksiyonlarına ait raporlar tarandı. Koksik kemiğinin de yer aldığı 31 rezeksiyon saptandı. Koksik içeren hematoksilen-eozin kesitler tekrar değerlendirildi. Glomus koksigeum saptanan kesitlerde boyut ve nodüler yapıların sayıları belirlendi. Her olguya immunhistokimyasal olarak SMA, CD34 ve PANCK uygulandı.

Bulgular: Otuzbir olgudan 11'inde glomus koksigeum saptandı. Olguların yaşları 41-73 arasında olup, ortalama yaş 54,18 idi. Olguların üçü kadın, sekizi erkekti. Biri dışında diğer olguların neoadjuvan kemoradyoterapi öyküsü vardı. Koksik kemiğe yakın yerleşim gösteren glomus koksigeuma ait kesitlerde boyutlar 1-4 mm arasında değişmekteydi ve bir ile altı arasında değişen sayıda nodüler yapıdan oluşmaktaydı. Her nodül küçük ovoid vasküler yapılar çevresinde konsantrik dizilim gösteren yuvarlak glomus hücrelerinden oluşmaktaydı. Ve nodüller fibroblastik stroma ya da yağ dokusu ile çevriliydi. Hücrelerde sitolojik atipi ve mitotik aktivite izlenmedi. İmmunhistokimasal çalışmada glomus hücreleri SMA ile kuvvetli pozitif, CD34 ile fokal zayıf pozitifti. PANCK ise negatifti.

Sonuç: Ufak nodüler yapılar şeklinde olan glomus koksigeumun boyutu 4 mm ve daha küçüktür. Fonksiyonları halen bilinmemektedir. Lumbasakral bölgede normal histolojik bulgu olarak görebileceğimiz glomus koksigeumun önemi tanısal zorluklara yol açabilmesidir. Atipik vasküler proliferasyon, paraganglioma, epiteloid düz kas tümörü, melanositik lezyon ve büyük boyutlara ulaştığında özellikle glomus tümöre benzer histopatolojik görünüme sahip olabilir. Ayırıcı tanıda akılda tutulmalıdır.

Anahtar Kelimeler: Glomus koksigeum, koksik kemiği, presakral bölge

EP-165 [Gastrointestinal Sistem Patolojisi] [Özet Metin]

GASTRİK MUKOZAL KALSİNOZİS

Fatma Aydın, *Selma Şengiz Erhan*
Sağlık Bilimleri Üniversitesi, Prof. Dr. Cemil Taşçıoğlu Şehir Hastanesi, Patoloji Bölümü, İstanbul

ÖZET

Giriş: Gastrik mukozal kalsinozis nadiren görülen, rutin biyopsi ya da otopside insidental olarak saptanan bir hastalıktır. Gastrik biyopsilerde görülme oranı % 0,1'den azdır. Metastatik, distrofik ya da idyopatik olarak sınıflandırılabilir. Burada endoskopik biyopside gastrik mukozal kalsinozis tanısı alan iki olguyu sunduk.

Olgu: İnatçı anemi nedeniyle takip edilen 66 yaşındaki erkek hastanın kolonoskopik incelemesinde hepatik fleksura ve transvers kolon proksimalinde saptanan ve eksize edilen iki adet diminitif polip düşük dereceli displazili tubuler adenom olarak raporlandı. Endoskopik incelemede ise mide kardiya, korpus, fundus ve antrum mukozası hiperemik ve ödemliydi. Laboratuvar bulgularında kalsiyum, kreatinin ve üre düzeyleri normal sınırlardaydı. Kolon tümörü nedeniyle onkolojide takip edilen 67 yaşındaki kadın hastada da bulantı, kusma ve karın ağrısı şikayeti üzerine yapılan tetkiklerinin sonucu akut böbrek yetmezliği yönünde yorumlandı. Laboratuvar bulgularından kalsiyum 10,6 mg/dL (N: 8.6-10), kreatinin 2,29 mg/dL (N: 0.50-0.90) ve üre 87 mg/dL (N: 16.6-48.5) olup, normal değerler üzerindeydi. Gastrik şikayetine yönelik yapılan endoskopik incelemede de antrum mukozası hiperemik ve ödemliydi.

Her iki olguya ait mide antrumu örnekleyen biyopsilerin kesitlerinde ilk olguda daha belirgin olan foveolar yüzey epitel altında odaksal birikim gösteren oval-yuvarlak biçimli kalsifik yapılar dikkati çekti. Ek olarak kronik gastrit bulgusu izlendi. Mevcut morfolojik bulgularla 'gastrik mukozal kalsinozis' tanısı verildi.

Sonuç: Gastrik mukozal kalsinozis özellikle genç erişkinlerde sıklıkla kadınlarda görülür. Metastatik kalsifikasyon en sık nedendir ve anormal kalsiyum fosfat metabolizması sebebiyle oluşur. Bunun da en sık sebebi kronik böbrek yetmezliği, diyaliz ve organ transplantasyonudur. Daha az yaygın olarak inflame, hasarlı ve fibrotik doku üzerine kalsiyum tuzlarının birikmesinden de kaynaklanabilir ve atrofik gastrit gibi koşullarda görülebilir. Ayırıcı tanıda sitomegalovirüs ve parazitik enfeksiyonlar mutlaka ekarte edilmelidir. Klinik seyri çok iyi bilinmeyen gastrik mukozal kalsinozis insidental saptandığında mutlaka rapor edilmeli ve ilgili kliniğe bilgi verilmelidir. Çünkü midedeki metastatik kalsiyum depositleri kardiyak ve pulmoner kalsifikasyonlar gibi önemli ve bazen ölümcül sonuçlara sebep olabilen diğer organlardaki depositlerin göstergesi olabilir.

Anahtar Kelimeler: Gastrik mukozal kalsinozis, mide, endoskopik biyopsi

EP-166 [Gastrointestinal Sistem Patolojisi] [Özet Metin]

REKTUMDA NADİR BİR MEZENKİMAL TÜMÖR: ANJİOLİPOFİBROM

Fatma Hicret Tekin
Konya Şehir Hastanesi, Patoloji Laboratuvarı, Konya

ÖZET

Giriş: Gastrointestinal sistemin kolonoskopik incelemesi sırasında, genellikle epitel kaynaklı olarak görmeye alışkın olduğumuz poliplere, submukozada yer alan mezenkimal tümörler de yol açabilmektedir. Mezenkimal tümörler içinde genellikle lipomlar, leiomyomlar, nöral ve vasküler lezyonlar ile gastrointestinal stromal tümörler (GIST'ler) gibi tek bir dokudan köken alan tümörler daha sık görülmektedir. Mikst mezenkimal lezyonlar ise oldukça nadirdir.

Olgu: Bilinen hipertansiyon ve hiperlipidemisi olan ve endometrium karsinomundan opere olmuş olan 70 yaşında kadın hasta, bulantı ve sağ alt kadran ağrısı ile hastanemizin dahiliye polikliniğine başvurmuş. Hastanın fizik muayenesinde özellik saptanmamış ve yakın tarihte çekilen batın tomografisinde hastanın şikayetlerini açıklayacak bir patoloji izlenmemiş. Bunun üzerine, hastaya endoskopi ve kolonoskopi yapılması planlanmış. Yapılan endoskopisinde Helikobakter pilori gastriti saptanırken, kolonoskopi esnasında rektumda yaklaşık 1 cm çapında saplı polip tespit edilmiş ve eksize edilerek incelenmek üzere tarafımıza gönderilmiş. Tarafımızca yapılan makroskopik incelemede, 1x0,5x0,5 cm boyutlarında, krem renkte, elastik kıvamda, polipoid doku parçası izlenmiştir. Mikroskopik olarak incelenen kesitlerde, düzenli yapıdaki kolon mukozasının altında, matür yağ dokusu ve bağ dokusu ile ektazik ve bazıları kalın duvarlı vasküler yapılardan oluşan lezyon izlendi. MTK ile bağ dokusunu oluşturan kollojen lifler gösterildi, kas dokusuna rastlanmadı. Literatür taramasının ardından olguya Anjiolipofibrom tanısı verildi.

Sonuç: Kolonoskopi gün geçtikçe çok daha fazla baş vurulan tanı yöntemlerinden biridir. Kolonoskopi yaygınlaştıkça, radyolojik yöntemlerle tespit edilemeyen küçük lezyonların ve poliplerin insidental olarak yakalanma sıklığı da artmaktadır. Her ne kadar çoğu polip epitel kaynaklı olsa da ayırıcı tanıda mezenkimal polipler de unutulmamalıdır.

Anahtar Kelimeler: Anjiolipofibrom, rektum, submukozal polip, mezenkimal tümör

EP-167 [Gastrointestinal Sistem Patolojisi] [Özet Metin]

MİDEDE TAŞLI YÜZÜK HÜCRELİ KARSİNOM VE NÖROENDOKRİN TÜMÖR BİRLİKTELİĞİ: NADİR BİR OLGU SUNUMU

Rumeysa Beyzanur Gülçebi, Zeynep Sağnak Yılmaz
Karadeniz Teknik Üniversitesi, Patoloji Ana Bilim Dalı, Trabzon

ÖZET

Giriş: Mikst nöroendokrin ve non-nöroendokrin neoplazmlar (MiNENs) nöroendokrin ve non-nöroendokrin bileşenlerden oluşan heterojen bir malignitedir. Her bir komponent neoplazmın %30'undan fazlasını oluşturmalıdır. Vakaların %70'i gastroenteropankreatik yerleşimlidir. Bronkopulmoner ve timik yerleşim de yaygındır. Görülme sıklığı son yıllarda 15 kat artış göstermiştir. Kadınlarda daha fazla görülmektedir.

Gastroenteropatik yerleşimli nöroendokrin karsinomlara %40 oranında non-nöroendokrin komponent eşlik etmektedir. Non-nöroendokrin komponent adenokarsinom, skuamöz hücreli karsinom ve diğer histolojik tiplerde olabilir. Nöroendokrin komponent sıklıkla nöroendokrin karsinomlardan oluşmaktadır. Vakaların çoğu ileri evrede tanı almaktadır.

Olgu: Elli iki yaşında erkek hasta kanlı dışkılama şikayetiyle fakültemiz İç Hastalıkları Gastroenteroloji Anabilim Dalı'na başvurmuştur. Endoskopide mide büyük kurvatürde kitle izlenmesi üzerine hastaya farklı zamanlarda iki ayrı endoskopik biyopsi yapılmış. Biyopsi sonuçları "Zayıf Koheziv Karsinom (Taşlı yüzük hücreli karsinom)" ve "İyi diferansiye nöroendokrin tümör" olarak raporlanmıştır. Neoadjuvan kemoradyoterapi aldıktan sonra hastaya total gastrektomi yapılmıştır. Makroskopide büyük kurvatürde yerleşimli 0,9 cm x 0,9 cm boyutlu ortası ülsere görünümde tümöral lezyon ve lezyon bitişiğinde 2,5 cm çaplı bir alanda duvar kalınlaşması izlenmiştir. Mikroskopik incelemede zayıf koheziv karsinom ve nöroendokrin tümör birlikteliği izlenmiştir. Nöroendokrin komponent alanında Kromogranin, Sinaptofizin, CD56 ile boyanma görülmüştür ve Ki-67 indeksi %1'in altındadır. Bu alan iyi diferansiye nöroendokrin tümör (grade 1) olarak tanı almıştır. Taşlı yüzük hücreli karsinom alanında ise PanCK ve CK7 pozitiftir. Ki-67 indeksi %40-50'tir. İki komponentin de %30 üzerinde saptanması sonucunda olguya MiNEN tanısı verilmiştir. Ayrıca olguda toplam 3 adet iyi diferansiye nöroendokrin tümör içeren metastatik lenf nodu saptanmıştır.

Sonuç: MiNEN vakaları son yıllarda artış göstermektedir. Endoskopik biyopsilerde biyopsi boyutunun küçük olması nedeniyle her iki komponent histopatolojik olarak görülemeyebilir. Rezeksiyon materyallerinden çok sayıda örnek alınması farklı komponentlerin tanımlanmasında çok önemlidir. Olgumuzda mevcut olan taşlı yüzük hücreli karsinom komponentinin MiNEN'lerde non-nöroendokrin komponent olarak nadir görüldüğü bilinmektedir. Ayrıca bu olguda taşlı yüzük hücreli komponentin değil de grade 1 iyi diferansiye nöroendokrin tümör komponentinin lenf noduna metastaz yapışı da bu vakayı nadir kılmaktadır.

Anahtar Kelimeler: Mikst nöroendokrin non-nöroendokrin neoplazm, nöroendokrin, non-nöroendokrin

EP-168 [Gastrointestinal Sistem Patolojisi] [Özet Metin]

ANOREKTAL MALİGN MELANOM: İKİ OLGU SUNUMU

Mehmet Olgun AK[1], Çiğdem Özdemir[1], Derya Aksu[1], Sümeyye Dökme[1], Burcu Belen aydoğmuş[1], Cansu Narin[1], Hacer Demir[2], Sena Ece Davarcı[2], Mehlika Bilgi Kırmacı[3]

[1]Afyonkarahisar Sağlık Bilimleri Üniversitesi, Tıbbi Patoloji Anabilim Dalı, Afyonkarahisar

[2]Afyonkarahisar Sağlık Bilimleri Üniversitesi, Tıbbi Onkoloji Anabilim Dalı, Afyonkarahisar

[3]Afyonkarahisar Sağlık Bilimleri Üniversitesi, Genel Cerrahi Anabilim Dalı, Afyonkarahisar

ÖZET

Giriş: Primer anorektal malign melanom kötü prognozlu nadir bir tümördür. Klinik bulguları diğer rektal tümörler ve hemoroid ile benzemektedir. Bu yüzden tanı koymada gecikmeler yaşanabilmektedir. Genellikle histopatolojik inceleme sırasında melanin pigmentlerinin görülmesiyle akla gelir. Bu nedenle amelanositik tiplerin görülmesi de tanıyı zorlaştırmaktadır. Laboratuvarımızda primer anorektal malign melanom tanısı konulan iki olguyu sunacağız.

Olgu 1

80 yaşında erkek hasta, 2-3 haftadır defekasyonda ağrı ve rektal kanama şikâyetiyle başvurmuş ve anal fissür tanısı ile reçete düzenlendi. 8 hafta sonra defekasyon yapamama şikâyetiyle tekrar kliniğe başvurdu. Rektal muayenede anal kanalda kitle tespit edilip, kolonoskopik biyopsi alındı.

Olgu 2

67 yaşında kadın hasta 2 yıldır devam eden karın ağrısı nedeni ile dış merkezde kolonoskopi yapılıp anal kanalda 2. cm'de kitle tespit edilip biyopsi alınmıştır. Dış merkezde yüksek dereceli mezenkimal tümör tanısı almış. Bunun üzerine hastanemize başvurdu. Olguya neoadjuvan tedavi uygulanmış olup, ilk biyopsiden 24 hafta sonra abdominoperineal rezeksiyon yapıldı. Rezeksiyon materyalinin makroskopik incelemesinde, anal kanalda 2 cm çapında, kesit yüzü solid kirli beyaz renkte tümör izlendi.

Her iki olgunun da hematoksilen eozin incelemesinde herhangi bir patern yapmayan, yer yer pigment içeren kırmızı nükleolü bulunan nükleuslu, berrak sitoplazmalı hücrelerden oluşan tümör görüldü. Tümör hücreleri her iki vakada da HMB-45, melan-A pozitif, S-100 ise olgulardan birinde (kadın hasta), negatif tespit edildi. Ki 67 indeksi birinci olguda %70, ikinci olguda %20'dir. Her iki vakaya da malign melanom tanısı konuldu. İkinci olguda BRAAF mutasyonu (-) olup, c-Kit (+) idi.

Sonuç: Anorektal malign melanomlar nadir görülen tümörlerdir. Klinik olarak hemoroid ya da anal fissür ile karışabilirler ve bu nedenle zamanında tanı alamayabilirler. Histomorfolojik olarak da farklı tanılar alabilirler. Az diferansiye görünümlü tümörlerde immünohistokimyasal panele HMB-45, S-100 ve melan-A eklenmesi, tanıda yardımcı olacaktır. Pigment varlığı da malign melanomu akla getirebilir.

Anahtar Kelimeler: Anorektal malign melanom, malignant melanoma, melanoma, mukozal melanoma

EP-169 [Gastrointestinal Sistem Patolojisi] [Özet Metin]

İNSİDENTAL APENDİKS TÜMÖRLERİ: 2023 APENDEKTOMİ OLGUSUNUN RETROSPEKTİF KLİNİKOPATOLOJİK ANALİZİ, 23 YILLIK DENEYİM

Filiz Kutlu, Ali Can Önal, Emre Işık
Zonguldak Bülent Ecevit Üniversitesi, Patoloji Ana Bilim Dalı, Zonguldak

ÖZET

Amaç: Apendiks tümörleri genellikle insidental olarak karşılaşılan apendiksin primer benign ve malign tümörlerini kapsar. Apendektomi sonrası dikkatli bir anatomopatolojik inceleme sonucu saptanır. Bu çalışmada retrospektif olarak 23 yıllık dönemdeki hastane veri sisteminde kayıtlı apendektomi materyallerinde insidental olarak rastlanıp tanı konmuş apendiks tümörlerinin demografik ve histopatolojik özelliklerini literatür taraması ile birlikte karşılaştırmalı olarak ele aldık.

Gereç ve Yöntem: Zonguldak Bülent Ecevit Üniversitesi Hastanesinde 1 Ocak 2000-31 Mayıs 2023 tarihleri arasında 23 yıllık dönemde apendektomi materyallerindeki apendiks tümörleri değerlendirmeye alındı. Toplam 2023 apendektomi materyalinin 27'sinde insidental olarak saptanan apendiksin benign ve malign tümör olguları, hasta yaşları, cinsiyetleri ve tümörlerin histopatolojik tipleri açısından sınıflandırıldı. Literatürdeki benzer çalışmalarla karşılaştırıldı.

Bulgular: 23 yıllık dönemde 2023 apendektomi materyalinde 27(%1.33) tümör olgusuna rastlandı; bu olguların 10'u (%37) benign, 17'si(%63) malign olarak gruplandırıldı. Değerlendirilebilen tümörlerin en küçük çapı 0.3cm, en büyük çapı 6cm idi (ortalama 2.5cm). Yaş dağılımı 21-81 arasında olup ortalama yaş 57.5 idi. Olguların cinsiyet oranı 15'i kadın, 12'si erkek idi. Primer apendiks tümörleri içinde en sık izlenen tümör tipi- birçok diğer çalışmanın aksine- düşük dereceli müsinöz neoplazilerdi (14 olgu, %51.4). Bunu sırasıyla nöroendokrin tümörler (7 olgu, %26.9), goblet hücreli adenokarsinom (3 olgu, %11.1), müsinöz adenokarsinom (2 olgu, %7.4), düşük dereceli "serreated" adenom (1 olgu, %3.7) izledi. Nöroendokrin tümörlerin altısı WHO grade 1, diğeri ise WHO grade 2 idi. Bunların haricinde sekonder olarak apendikste 10 adet(%38.4) tümör gözlendi; bu tümörlerin altısı periton, over kaynaklı seröz papiller karsinom iken bir adet kolon adenokarsinomu, bir adet mide adenokarsinomu, bir adet akciğerin skuamöz hücreli karsinomu ve bir adet lenfoma olgusu izlendi. Ayrıca iki adet endometriozis olgusu ve bir adet Enterobius Vermikülaris olgusu izlendi.

Sonuç: Yoğun patoloji rutini içerisinde akut apendisit ön tanısı ile gelen hastaların spesmenlerinin hem gros ve hem de mikroskobik olarak dikkatli değerlendirilmesi ile çok küçük apendiks tümörleri kolaylıkla tanınabilmektedir.

Anahtar Kelimeler: Akut apendisit, apendektomi, insidental apendiks tümörleri

EP-170 [Gastrointestinal Sistem Patolojisi] [Özet Metin]

SON DERECE NADİR BİR OLGU; SAFRA KESESİNDE ANJİODİSPLAZİ

Mustafa Nacir
SBÜ Gazi Yaşargil Eğitim ve Araştırma Hastanesi, Tıbbi Patoloji, Diyarbakır

ÖZET

Giriş: Anjiyodisplazi, esas olarak gastrointestinal sistemde bulunan farklı mukozal vasküler ektazileri tanımlamak için kullanılan bir terimdir. Safra kesesinin anjiyodisplazisi son derece nadirdir. Etiyopaogenezi net olarak bilinmemekle birlikte kutanaz lezyonlarla, ailesel sendromlarla ve sistemik vasküler hastalıklarla ilişkisizdir. Genelde insidental olarak saptanır.

Olgu: 69 yaşında kadın hasta sağ üst kadran ağrısıyla acile başvurdu. Çekilen USG'de; safra duvar kalınlığı artmış ve kalkül yapıları izlendi. Çekilen acil tomografide safra kesesi hidropik görünümde ve kese duvar kalınlığı yaklaşık olarak 5.5 mm ölçülmüş olup artmış izlendi. Cerrahi servise yatırılan hasta tümör veya kolesistit ön tanılarıyla laparoskopik yöntemle opere edildi. Makroskopik olarak lümeni daralmış 5x2,4x1,7 cm boyutlarında krem renkte safra kesesi izlendi. Kesit yapıldığında duvar kalınlığı yaklaşık 0,8 cm ölçüldü, krem renkte solid yapıda olup yer yer duvarda pembe renkte ektatik alanlar (vasküler yapı?) izlendi. Mikroskobik olarak ise kronik kolesistit bulguları yanı sıra fibrotik ödemli stroma ve muskularis propriada genişlemiş kalın duvarlı bir kısmı irregüler kıvrıntılar yapan prolifere damar yapıları, kanama ve pigment artışı izlendi. Yapılan demir histokimyasal boyaması ile söz konusu pigmentin hemosiderin pigmenti olduğu izlendi. Olgu "kronik kolesistit ve anjiodisplazi" şeklinde raporlandı.

Sonuç: Bu çalışmada, kronik kolesistit nedeniyle laparoskopik olarak çıkarılan safra kesesinin histopatolojik incelemesi sonrasında tesadüfen saptanan çok nadir görülen bir safra kesesi anjiodisplazisi olgusunu sunduk. Safra kesesi anjiyodisplazisi kanama potansiyeline sahiptir. Ayrıca klinik olarak tümör ile karıştırılabilmektedir. Etiyopatogenezinin ortaya konması için ileri araştırmalara ihtiyaç duyulmaktadır. Laparoskopik kolesistektomi kesin kür sağlamada etkilidir.

Anahtar Kelimeler: Anjiodisplazi, kolesistektomi, safra kesesi

EP-171 [Gastrointestinal Sistem Patolojisi] [Özet Metin]

SIRADIŞI BİR OLGU: GASTRİK KARSİNOMU TAKLİT EDEN GASTRİK HİPERPLASTİK POLİPOZİS

Fatma Şule Kutlar Dursun, Berat Soylu, Tuğçem Bıçak
SBÜ Gazi Yaşargil Eğitim ve Araştırma Hastanesi, Tıbbi Patoloji Bölümü, Diyarbakır

ÖZET

Giriş: Hiperplastik polipler çocukta en sık, erişkinde 2. sık görülen gastrik polip türüdür. Genellikle altta yatan gastrit ile ilişkilidir ve sıklıkla intestinal metaplazi, H. pylori gastriti, kimyasal/reaktif gastropati ve otoimmün gastrit zemininde gelişir. Vakaların %20'sinde birden fazla polip mevcuttur. 50'den fazla polip bulunan vakalar için "hiperplastik polipozis" terimi kullanılır. Hiperplastik polipler geniş tabanlıdır ve düz, lobüle konturlara sahiptir. 25 mm'den büyük lezyonlarda neoplastik transformasyon riski artar.

Olgu: 61 yaşında kadın hasta üst gastrointestinal sistem kanama nedeniyle gastroenteroloji kliniğine yatırıldı. Anamnezinde uzun süredir var olan şişkinlik şikayeti olduğu öğrenildi ve yapılan tetkiklerinde demir eksikliği anemisi tespit edildi. Yapılan acil özofagogastroduodenoskopi işleminde gastroözofageal bileşkeden pilora kadar uzanan ülserovejetan, frajil ve kanamalı kitlese lezyon tespit edildi. Yapılan endoskopik biyopsi materyalinde hiperplastik değişiklikler mevcut olup, biyopsi materyalinin yüzeyel olması nedeni ile kesin sonuca varılamadı. Kitlesel lezyonun büyük olması, kanamanın devam etmesi ve klinik olarak karsinom ön tanısı olması nedeniyle olguya total gastrektomi yapıldı. Total gastrektomi materyalinin küçük kurvaturu 13 cm, büyük kurvaturu 25 cm ölçüldü. En büyüğü 13 cm çapında, çoğu alanda birbiriyle birleşme eğiliminde, bir kısmı ülsere, pedinküle ve flat görünümde 50'den fazla polip izlendi. Mikroskopik incelemede ödematöz, inflamatuar stromada elonge, distorsiyone, dilate ve dallanan kriptler görüldü. Bazı alanlarda yüzey ülsere görünümde olup, altında granülasyon dokusu mevcuttu. Fokal birkaç kriptte hafif displazi dikkati çekti. Olguya fokal hafif displazi gösteren hiperplastik polipozis tanısı konuldu.

Sonuç: Gastrik hiperplastik polipler genellikle 2 cm'nin altında, asemptomatik ve pedinküle olarak prezente olsalar da nadiren çok büyük boyutlarda ve sayıca fazla olabilmektedir. Bu durum klinik ve radyolojik olarak gastrik karsinomu taklit edebilir. Olgumuz klinik olarak karsinomu taklit eden, tüm mideyi kaplayan, dev, bir kısmı ülserovejetan görünümde hiperplastik poliplerden oluşan nadir bir vaka olduğundan sunuma değer bulundu.

Anahtar Kelimeler: Hiperplastik polipozis, GİS, displazi, dev polip

EP-172 [Gastrointestinal Sistem Patolojisi] [Özet Metin]

KARACİĞERİN MÜSİNÖZ KİSTİK NEOPLAZİSİ: NADİR BİR OLGU SUNUMU

Ferhat Özden, Elif Kuzucular
İstanbul Medipol Üniversitesi, Patoloji Ana Bilim Dalı, İstanbul

ÖZET

Giriş: Geçmişte hepatobiliyer kistadenomlar olarak bilinen müsinöz kistik neoplaziler, karaciğerde ve daha az sıklıkla ekstrahepatik safra kanallarında izlenen nadir kistik tümörlerdir. Multipl nüks öyküsü olan ve son olarak sağ hepatektomi uygulanan müsinöz kistik neoplazi olgusunu sunuyoruz.

Olgu: Daha önce karaciğer kist ameliyatı geçirmiş olan 53 yaşında kadın hasta, karın sağ üst kadranda ağrı ve dolgunluk şikayeti ile başvurdu. Radyolojik incelemede, karaciğer sağ lobda büyük çaplı kompleks yapılanma gösteren kistik kitle tespit edildi. Hastaya sağ hepatektomi uygulandı ve rezeksiyon materyali patolojik inceleme için bölümümüze gönderildi. Makroskopik incelemede, 8 cm çapında, lümeninde müsinöz-jelatinimsi materyal içeren multiloküle kompleks kistik lezyon izlendi. Lezyonda solid alan saptanmadı. Bu tümörlerde mevcut olan potansiyel invaziv karsinom gelişme riski nedeniyle ve hastanın çoklu nüks öyküsünün varlığı göz önünde bulundurularak lezyonun tamamı örneklendi. Mikroskobik olarak, kist çoğunlukla küçük nükleuslu kolumnar müsinöz epitel ile döşeli olarak izlendi. Nadiren kist epitelinde gastrik foveoler metaplazi alanları gözlenmekteydi. İmmünhistokimyasal olaral kist döşeyici epiteli, bilier tip epitel immünfenotipine benzer özellikte CK7 ve CK19 pozitifliği göstermekteydi. Yüksek dereceli displazi veya invaziv karsinom alanı saptanmadı. Bu tümörlerde tanısal öneme sahip karakteristik overyan-tip stroma, döşeyici epitel altında, fokal ER ve yaygın PR immün pozitifliği ile gösterildi.

Sonuç: Karaciğer müsinöz kistik neoplazmalarının tamamının örneklenerek incelenmesi, pankreatik müsinöz kistik neoplazilerdekine benzer şekilde invaziv adenokarsinom gelişimi olasılığı nedeniyle çok önemlidir. Overyan-tip stromanın varlığı, müsinöz kistik neoplazileri karaciğerin diğer epitelyal kistlerinden ayıran önemli bir tanısal özelliktir. Bu vakada lezyonun tamamı örneklendi ve yüksek dereceli displazi veya invaziv adenokarsinom alanı saptanmadı. Nadir bir antite olması nedeniyle olgumuzu paylaşmaya uygun gördük.

Anahtar Kelimeler: Karaciğer, kistik, müsinöz, neoplazi

EP-173 [Gastrointestinal Sistem Patolojisi] [Özet Metin]

İLEAL DESMOİD FİBROMATOSİS: OLGU SUNUMU

Didem Canoglu[1], Sibel Çetinkaya[1], Hakan Öztürkçü[1], Yunus Emre Altuntaş[2], Şermin Çoban Kökten[1], Gonca Gül Geçmen[1], Öncel İpekçi[1]
[1]Sağlık Bilimleri Üniversitesi, Kartal Dr. Lütfi Kırdar Şehir Hastanesi, Tıbbi Patoloji Kliniği, İstanbul
[2]Sağlık Bilimleri Üniversitesi, Kartal Dr. Lütfi Kırdar Şehir Hastanesi, Genel Cerrahi Kliniği, İstanbul

ÖZET

Giriş: Desmoid fibromatosis, lokal agresif, infiltratif büyüme paternine sahip non-metastatik myofibroblastik neoplazilerdir. Tümörlerin %60'ı ekstrabdominal, %25'i, parietal abdominal duvar ve %15'i intraabdominal bölgeden gelişir.

İntraabdominal desmoid fibromatosis, en sık ince bağırsak mezenterinden kaynaklanmaktadır; sonrasında bunu ileokolik bölge mezenteri ve mezokolon takip etmektedir. Biz burada, genç erkek hastada ileokolik mezenterden kaynaklanan intraabdominal desmoid fibromatosis olgusunu sunmayı amaçladık.

Olgu: Bilinen hastalığı olmayan 24 yaşında genç erkek hasta karın ağrısı nedeniyle merkezimize başvurdu. Görüntüleme tetkiklerinde, sağ alt kadranda kitle saptanması üzerine genişletilmiş sağ hemikolektomi yapıldı. Makroskopik incelemede, mezenterden kaynaklı, ince bağırsağı kendi üzerine çeken, submukoza, muscularis propria ve mezenterik katmanları tutan, kapsülsüz, krem-sarı renkli, fibriller görünümde 10x9x7,5 cm kitlesel lezyon görüldü. Histopatolojik incelemede, infiltratif sınırlı, hipo/normosellüler alanlar içeren uzun çaprazlaşan fasiküller oluşturan iğsi hücreli proliferasyon seçildi. Tümörü oluşturan hücrelerde belirgin sitolojik atipi göstermeyen myofibroblastik morfolojiye sahiptir. Bazı alanlarda "open gaping" damar paterni dikkati çekti. Belirgin mitotik aktivite artışı, atipik mitoz, nekroz saptanmadı. İmmünfenotipik olarak desmin fokal pozitif, SMA fokal pozitif olup CD34, CD117, DOG1, S100, ALK ile negatiftir. Beta-katenin ile nükleer ekspresyon seçildi. Histopatolojik bulgular "Desmoid Fibromatosis" ile uyumludur.

Sonuç: Desmoid fibromatosis, gastrointestinal stromal tümörü taklit edebilmesi nedeniyle intraabdominal kitlelerin ayırıcı tanısında bulunması gereken bir antitedir. Sporadik veya sendromik vakalar bildirilmektedir. %20-30 oranda lokal nüks riskleri nedeniyle klinik yakın takibi önemlidir.

Anahtar Kelimeler: Desmoid fibromatosis, intraabdominal kitle, gist

EP-174 [Hematopatoloji] [Özet Metin]

KLİPPEL TRENAUNAY SENDROMLU BİR HASTADA SPLENİK MULTİLOKULE KİSTİK LENFANJİOMA: OLGU SUNUMU

Dudu Solakoğlu Kahraman[1], Burcu Kılıç Göçhasanoğlu[1], Çayan Can Ergün[1], Kemal Erdinç Kamer[2]

[1]Sağlık Bilimleri Üniversitesi, İzmir Tepecik Sağlık Uygulama ve Araştırma Merkezi, Tıbbi Patoloji, İzmir

[2]Sağlık Bilimleri Üniversitesi, İzmir Tepecik Sağlık Uygulama ve Araştırma Merkezi, Genel Cerrahi, İzmir

ÖZET

Giriş: Klippel Trenaunay sendromu (KTS), kutanöz kapiller malformasyon, kemik ve yumuşak doku hipertrofisi ile venöz ve lenfatik malformasyonların bir üçlüsü olarak tanımlanır. Son çalışmalarda, etyolojisi fosfatidilinositol-4-5-bifosfat 3 kinaz, katalitik alt birim (PIK3CA) genindeki somatik mutasyonlara bağlanmıştır. KTS'li vakalarda, birden fazla sistem tutulumunu gösteren, nörolojik bozukluklar, gelişme geriliği ve ekstremite anormallikleri de bildirilmiştir. Splenik lenfanjioma, Klippel-Trenaunay-Weber sendromunun nadir görülen bir komplikasyonu olduğu gibi, bir sendromla ilişkili olmadan da ender görülen bir vasküler malformasyondur. Sıklıkla soliter, subkapsüler lezyon şeklinde olabildiği gibi, bizim olgumuzda olduğu gibi yaygın multilokule kistik lezyon şeklinde de görülebilir.

Olgu: 31 yaşında Klippel-Trenaunay sendromu tanılı kadın hasta, sol hipokondrium ağrısı, şişkinlik, halsizlik şikayeti ile başvuruyor. Yapılan fizik muayenede, dalakta büyüme, sol karın duvarı cilt altı dokuda varisler, sağ diyafram altından sağ alt ekstremiteye doğru koyu kırmızı renkli peteşiyel cilt lezyonu ve bacakta kalınlık artışı görüldü. Laboratuvar bulgularında anemi, ekokardiyografide orta derecede triküspit yetmezliği, alt ekstremite doppler USG'de genişlemiş variköze damarlar görüldü. Sağ ana pulmoner arterde emboli bulgusu, sol renal, gonadal, iliak ve femoral venlerde belirgin dilatasyon, batında yaygın asit bulunuyordu. Batın BT'de dalak ileri derecede büyük (25 cm) idi ve içinde multipl hipodens görünümler izlenmişti. Hastaya splenektomi ameliyatı yapıldı. Gönderilen splenektomi materyali, 2095 gr ağırlıkta, 27x18x10 cm boyutlarda, dış yüzünden multikistik görünüme sahipti. Kesitlerde, tüm dalak çeşitli çaplarda seröz, bazıları sarı renkli kıvamlı materyal içeren, kistik boşluklardan oluşan, süngerimsi yapıya sahipti (Resim 1). Mikroskopik incelemede, çok sayıda lenfatik sıvı içeren, kistik lenfatik damar yapıları görüldü(Resim 2). İmmünohistokimyasal olarak damarlarda CD34(Resim 3), CD31, Faktör 8 pozitifliği vardı. Splenik lenfanjiomatozis tanısı verildi. Hasta ameliyattan 2 hafta sonra eks oldu.

Sonuç: Nadir olmalarına rağmen, dalağın kistik lezyonlarının ayırıcı tanısında her zaman multilokule kistik lenfanjioma düşünülmelidir. Özellikle KTS ile birlikteliğinde, sıklıkla veno-tromboembolik olaylara bağlı, hayatı tehdit eden akut problemler gelişebilir. Bu nedenle cerrahi eksizyon tercih edilen tedavi yöntemidir.

Anahtar Kelimeler: Dalak, Klippel-Trenaunay sendromu, lenfanjioma, patoloji, immünohistokimya

EP-175 BİLDİRİ YAZAR TARAFINDAN GERİ ÇEKİLMİŞTİR

EP-176 [Hematopatoloji] [Özet Metin]

COULD GNA13 PROTEIN EXPRESSION BE A PROGNOSTIC PARAMETER IN FOLLICULAR LYMPHOMA?

Özge Hande Güneş[1], Nagehan Özdemir Barışık[2], Sibel Şensu[3]
[1]Department of Pathology, Batman Training and Research Hospital, Batman, Turkey
[2]Department of Pathology, Kartal Dr. Lutfi Kırdar State Hospital, İstanbul, Turkey
[3]Department of Pathology, Istinye University Hospital, İstanbul, Turkey

ABSTRACT

Objective: Follicular Lymphoma (FL) is the second most common type of non-Hodgkin lymphoma seen in the USA and Europe. Relapses and transformation of an indolent lymphoma into aggressive lymphoma in the course of the disease cause devastating complications, and the question is whether various biomarkers can help predict these undesirable conditions. In our study, it was aimed to investigate the relationship between GNA13 protein expression level, which is one of the molecular markers examined within the scope of prognostic and therapeutic molecular studies in various lymphoid and solid tumors, with clinicopathological parameters and prognosis in FL.

Material And Methods: Ninty-one FL cases were included in the study. Demographic characteristics and histopathological data of the patients were recorded and GNA13 immunohistochemical (IHC) staining was performed on all of them. After evaluating the extent and intensity of membranous staining with GNA13 in tumor cells in IHC evaluation, the score and findings were defined as high and low expression. The relationship between GNA13 expression level and clinicopathological parameters as well as its effect on overall and progression-free survival were evaluated.

Result: The mean age of the cases was 58.4 ±12.5 years; 50 of them were male (54.95%) and 41 were female (45.05%). Of the cases,85.71% (n=78) were grade 1-2-3A, and 14.29% (n=13) grade 3B. Also, 67.0% (n=61) of the cases showed high and 39% (n=30) showed low GNA13 expression. The overall survival rate was 90.11% (n=82), the follow-up period was 45.19±28.68 months. Progression before 24 months (POD24) was observed in 9.9%, and recurrence was observed in 17.6% of the cases.Advanced stage (stage 3-4), presence of relapse and high GNA13 expression were found to be independent prognostic factors.

Conclusion: Low GNA13 expression was found to be a poor independent prognostic factor in advanced stage, short overall survival, and progression-free survival.

Keywords: Follicular lymphoma, GNA13, immunohistochemistry, prognosis

EP-177 [Hematopatoloji] [Özet Metin]

SPLENEKTOMİ MATERYALLERİNİN DEĞERLENDİRİLMESİ: 3. BASAMAK BİR HASTANE, 16 YILLIK DENEYİMİMİZ

Dudu Solakoğlu Kahraman[1], Hilal Kandemir[1], Ali Kemal Kayapınar[2], Cengiz Ceylan[3]
[1]Sağlık Bilimleri Üniversitesi, İzmir Tepecik Sağlık Uygulama ve Araştırma Merkezi, Tıbbi Patoloji, İzmir
[2]Sağlık Bilimleri Üniversitesi, İzmir Tepecik Sağlık Uygulama ve Araştırma Merkezi, Genel Cerrahi, İzmir
[3]Sağlık Bilimleri Üniversitesi, İzmir Tepecik Sağlık Uygulama ve Araştırma Merkezi, Hematoloji, İzmir

ÖZET

Amaç: Üçüncü basamak bir hastanedeki 16 yıllık bir süreçte, splenektomi materyallerindeki klinik ve patolojik özelliklerin spektrumunu analiz etmektir.

Gereç ve Yöntem: Hastanemiz tıbbi patoloji bölümüne, 1 Ocak 2007-31 Aralık 2022 tarihleri arasında çeşitli nedenlere bağlı olarak gönderilen, 317 hastaya ait splenektomi materyali, klinik ve patolojik özellikleri ile retrospektif olarak yeniden değerlendirilmiştir. Çalışmaya, neoplastik ve nonneoplastik çevre organ hastalıklarına bağlı elektif şartlarda yapılan splenektomi materyalleri dahil edilmemiştir. Hastalara ait yaş, cinsiyet, splenektomi endikasyonları hastanemiz kayıtlarından elde edilmiştir. Patoloji raporlarından makroskopik ve mikroskopik özelliklerine göz atıldı. Mikroskopik preperatlar tekrar gözden geçirildi.

Bulgular: Çalışmamızı oluşturan olguların 178'i erkek, 139'u kadın, erkek kadın oranı 1,3:1 idi. Hastaların yaş ortalaması 37,9±20 yıl (dağılımı 0-87 yıl) idi. Hastaların yaş ve cinsiyete göre dağılımı tablo 1'de verildi. Splenektomi yapılan hastaların, etiyopatogeneze göre dağılımı tablo 2'de gösterilmiştir.

Hastaların büyük kısmına (%36,3), trafik kazası, künt ve keskin batın travması nedeniyle splenektomi yapıldı. Patolojik olarak, konjestif splenomegali, hemorajik ve septik infarktüs bulgusu görüldü. 2. sıklıkla ise (%14,8) immün trombositopeni (İTP)'ye bağlı splenektomi yapılmıştı. Histomorfolojik olarak, beyaz pulpada fokal germinal merkezli, hiperplastik marjinal zonlu lenfoid folliküller ile kırmızı pulpada, histiyositler, nötrofiller, aktive lenfositler ile sellüleritede artış görüldü.

Sonuç: Splenektomi ya elektif cerrahi, acil prosedür ya da tanı ve tedavi amacıyla yapılmaktadır. Hastalarımıza tanı ve tedavi amacıyla yapılan splenektomi nedenleri; sitopeni (İTP, otoimmün hemolitik anemi), splenik sekestrasyon (pediatrik orak hücreli anemi, hemolitik anemi, talasemi major talasemi intermedia), fokal lezyonlar (apse, basit dalak kisti, kist hida-

tik, lenfanjiom, hemanjiom, metastatik lezyonlar), hematolojik maligniteler (lenfoma, lösemi, myeloproliferatif hastalıklar), akut/kronik enfeksiyonlar (granülomatöz/nongranülomatöz), splenik oklüzyonlar (venöz tromboz, portal hipertansiyon), infiltratif bozukluklar (amiloidoz) idi. Etiyolojiye bağlı olarak dalakta, çeşitli gros ve mikroskopik patolojik bulgular görülmüştür.

Çalışmamızda, splenektomi yapılmasına en sık neden olan etiyoloji, dalak travması ve İTP idi. Kitlesel lezyon nedeniyle splenektomi yapılan olgularda, patolojik tanı, açıklanamayan dalak kitlesi veya splenomegalisi olan hastaların klinik yönetiminde yardımcı olmuştur.

Anahtar Kelimeler: Dalak, splenektomi, etiyopatogenez, patoloji

EP-178 [Hematopatoloji] [Özet Metin]

MEDİASTİNAL CASTLEMAN HASTALIĞI

Elif Aydın, Ayça Tan, Cumhur Murat Tulay, Mehmet Ali Aydın İşisağ
Celal Bayar Üniversitesi Tıp Fakültesi, Patoloji Anabilim Dalı, Manisa

ÖZET

Giriş: Castleman hastalığı, nadir görülen, genellikle mediastene lokalize ve lenfoproliferatif hastalıklar grubuna ait bir hastalıktır. Genellikle asemptomatik olgularda rutin taramalar esnasında fark edilir. Hastalığın üç histolojik varyantı (hiyalen-vasküler, plazma hücreli ve karma tip) ile lokalize ve multisentrik olmak üzere iki klinik tipi tanımlanmıştır. Hiyalen vasküler tip daha sık görülür; genellikle mediastende lokalizedir ve asemptomatik seyreder. Plazma hücreli tip ise daha seyrek görülür; hiyalen vasküler tipin aksine ateş, halsizlik, kilo kaybı görülebilir. Anemi, lökopeni, hipoalbüminemi, poliklonal hipergamaglobulünemi saptanabilir. Ayırıcı tanısının zor olması nedeniyle, mediastinal kitlesi olan olgularda akla gelmelidir.

Olgu: Kronik öksürük şikayetiyle hastanemize başvuran 35 yaşındaki hastada toraks BT'de sağda masif plevral efüzyon ve sağ hemitoraksta 6,9x4,9x4,3 cm boyutlarında, içerisinde yaygın punktat kalsifikasyon içeren kitle izlendi. Kitle cerrahi olarak eksize edildi. Lezyonun makroskopik incelemesinde;8×7×6,5 cm ölçülerde, bir yüzü parlak kapsülle örtülü, diğer yüzü düzensiz görünümde lobule kontürlü olduğu ve kesit yüzünün ise kesit yüzü krem-kahverengi alacalı görünümde, yer yer sert palpe edilen alanlar içerdiği saptandı. Mikroskopik incelemede lezyonun yoğun vasküler ağa sahip lenf noduna ait olduğu saptanırken, değişik büyüklüklerde, genişlemiş manşon zonuna sahip follikül yapılarından oluştuğu gözlendi. Follikül merkezlerinde CD21 ve CD23 ile artmış dendritik hücre ağı ve konsantrik dizilim dikkati çekti. Bazı alanlarda follikül merkezine penetre olan damar yapıları ("lolipop") benzeri yapılar görüldü. İnterfolliküler alanlarda CD138 ve CD38 ile boyanan, ancak hafif zincir kısıtlaması göstermeyen plazma hücre tabakaları göze çarptı. Bu özellikleriyle olgu karma tip Castleman hastalığı olarak tanımlandı.

Sonuç: Karma tip Castleman hastalığı nadir görülen bir antite olduğu için sunulmaya değer bulunmuştur. Mediastinal yerleşimli kitlelerde Castleman hastalığı ayırıcı tanıda mutlaka yer almalıdır. Tam rezeksiyon uygulanan olgularda erken ve geç dönem sonuçların çok iyi olduğu bildrilmektedir.

Anahtar Kelimeler: Castleman hastalığı, mediasten, lenfoproliferatif hastalık

EP-179 [Hematopatoloji] [Özet Metin]

NADİR GÖRÜLEN TİMİK TUTULUM İLE GİDEN MULTİSİSTEMİK LANGERHANS HÜCRELİ HİSTİOSİTOZ

Elif Sevde Topallı[1], Döndü Nergiz[1], Ceren Topsoy[1], Sultan Aydın[2], Dinç Süren[1]
[1]Antalya Eğitim ve Araştırma Hastanesi, Tıbbi Patoloji Bölümü, Antalya
[2]Antalya Eğitim ve Araştırma Hastanesi, Çocuk Hematolojisi ve Onkolojisi Bölümü, Antalya

ÖZET

Giriş: Langerhans hücreli histiositoz çocukluk çağında (1 milyonda 5 vaka) ve erkeklerde (3,7/1) daha sık görülen hematolenfoid malignitedir. Hastalık tek bir bölgede, tek bir sistemin multiple bölgesinde veya multisistemik olabilir. Ekstranodal en sık tuttuğu bölge kemik ve komşu yumuşak dokulardır. Multisistem tutulumu olan hastalar ateş, sitopeniler, kemik lezyonları ve hepatosplenomegali ile başvuran infantlardır.

Olgu: 4 yaşında kız çocuğu Şubat 2023'te ateş, iştahsızlık, halsizlik, cilt renginde solukluk, ara ara kusma şikayetleri ile dış merkeze başvuruyor. Burada yapılan tetkikler sonucunda Lösemi, Lenfoma ön tanısıyla hastanemiz hematoloji bölümüne yönlendiriliyor. Yapılan değerlendirme sonucunda hastada hemoglobin düşüklüğü, supraklavikular lenfadenopati ve hepatosplenomegali saptanıyor. Görüntülemesinde timus dokusu belirgin büyümüş (88x36 mm), sol supraklavikular alana uzanan en büyüğü 20x13 mm ölçülen kümeleşmeye meyilli lenfadenopati ve C2 vertebrada litik lezyonlar saptanmıştır. Hastanın ön mediastendeki kitlesi ve lenf nodlarından alınan biyopsiler tarafımıza gönderilmiş olup mikroskopik incelemede her iki örnekte temel yapıyı tamamen ortadan kaldıran diffüz paternde neoplastik infiltrat gelişmiştir. Lenfositler ve yer yer eozinofil lökositlerden oluşan zeminde izlenen neoplastik hücreler; iri, veziküler nükleuslu, nükleolleri belirsiz olup bazı nükleuslarda indentasyon ve groove yapıları dikkati çekmiştir. Mitotik aktivite düşüktür. Bu hücreler; S100

ve CD1a pozitif olup, LCA, CD68, SiklinD1 fokal pozitif izlenmiştir. PanCK, CD20, CD3, CD15, CD30 negatiftir. Her iki biyopsi materyalinde benzer tümör morfolojisi ve immünohistokimyasal boyanma paterni izlenmiş olup bulgular 'Langerhans hücreli histiositoz' ile uyumlu değerlendirilmiştir.

Sonuç: Yapılan çalışmalara bakıldığında Langerhans hücreli histiositozda timik lezyonlar nadir görülmektedir. Pediatrik hastalarda bu oran %1,4 civarındadır. Timik tutulumu olan olgular büyük çoğunlukta multisistemik hastalıkla ilişkilendirilmiştir. Biz bu olguyu timik tutulumun olması yanında ateş, sitopeni, hepatosplenomegali, lenf nodu tutulumu ve kemik lezyonlarının da görülmesiyle multisistem tutulumu olan Langerhans hücreli histiositozun nadir bir örneği olması nedeniyle sunmayı amaçladık.

Anahtar Kelimeler: Kemik, langerhans hücreli histiositoz, lenf nodu, timus

EP-180 [Hematopatoloji] [Özet Metin]

PRİMER KUTANÖZ CD4+ KÜÇÜK/ORTA T HÜCRELİ LENFOPROLİFERATİF HASTALIK: 11 OLGULUK SERİ

Esra Solmaz, Emine Benzer, Mehmet Doğan, Diğdem Kurukafa, Aykut Onursever
SBÜ Dr. Abdurrahman Yurtaslan Ankara Onkoloji Eğitim ve Araştırma Hastanesi, Ankara

ÖZET

Giriş: Primer Kutanöz CD4+ Küçük/Orta T Hücreli Lenfoproliferatif Hastalık (CD4+PCSM-LPD) WHO/ EORTC sınıflamasında primer kutanöz periferik T hücreli lenfomalar sınıfında yer alan, küçük-orta pleomorfik T hücrelerle karakterize, yavaş büyüyen, soliter deri lezyonları ile prezente olan bir hastalıktır.

Tüm kutanöz T hücreli lenfomalar/lenfoproliferatif hastalıklar arasında %2 oranında görülmesiyle nadir hastalıklar grubunda yer alır. 11 olguluk serimizde amaç, nadir görülen bu hastalığın patolojik/immünhistokimyasal özelliklerini vurgulayabilmek, böylece tanısal yaklaşımına katkıda bulunabilmektir.

Olgu: Ankara Onkoloji EAH Patoloji Bölümü'nde, 2014-23 yılları arasında, CD4+PCSM-LPD tanısı alan toplam 11 olgu, immünhistokimyasal bulgular eşliğinde tartışılmıştır. Olguların tamamına CD 2, CD 3, CD 4, CD 5, CD 7, CD 8, CD 20, CD 30, PD1, Bcl 2, Bcl 6 ve Ki-67 immünhistokimyasal berlirteçleri çalışılmıştır.

11 hastadan 2'si erkek, 9'u kadındır. Hastaların yaş ortalaması 54.7 (en genç 26, en yaşlı 73 olmak üzere) 'dir. İmmünhistokimyasal olarak tüm olgularda, T hücre belirteçleri olan CD 2, CD 3 ve CD 4 kuvvetli pozitiftir. Olguların 9'unda CD 7, 8 'inde CD 5 pozitiftir. T folliküler helper belirteçler olan PD1 tüm olgularda, Bcl 6 ise 7 olguda ekspresyon göstermektedir. CD 8, CD 20, CD 30, Bcl 2 ile boyanma izlenmemiştir. En yüksek Ki-67 proliferatif aktivite indeksi %30 iken en düşük olanı %8 olarak değerlendirilmiştir.

Sonuç: Primer Kutanöz CD 4+ Küçük/Orta T Hücreli Lenfoproliferatif Hastalık; nadir görülen, polimorfik/pleomorfik görüntüsü nedeniyle diğer kutanöz lenfomalarla karışabilen, ayırıcı tanısında dikkatli olunması gereken, iyi prognozlu bir hastalıktır.

Anahtar Kelimeler: CD4+ lenfoma, Kutanöz lenfoproliferasyon, T hücreli

EP-181 [Hematopatoloji] [Özet Metin]

KUTANÖZ CD4 POZİTİF KÜÇÜK-ORTA T HÜCRELİ LENFOPROLİFERATİF HASTALIK: OLGU SUNUMU

Orhan Semerci[1], Elif Özsağır[2], Ümit Çobanoğlu[3]
[1]Sağlık Bilimleri Üniversitesi, Trabzon Kanuni Eğitim ve Araştırma Hastanesi, Tıbbi Patoloji Anabilim Dalı, Trabzon
[2]Sağlık Bakanlığı, Bingöl Devlet Hastanesi, Tıbbi Patoloji, Bingöl
[3]Karadeniz Teknik Üniversitesi, Tıp Fakültesi, Tıbbi Patoloji Anabilim Dalı, Trabzon

ÖZET

Giriş: Primer kutanöz CD4 pozitif küçük veya orta T-hücreli lenfoproliferatif hastalık (PCSM-LPD), tipik mukozis fungoides plaklarına ait özellikleri göstermeyen, küçük-orta boyutlu CD4 pozitif pleomorfik T hücrelerinden baskın soliter bir deri lezyonudur. Çoğu hastada asemptomatik eritamatöz plak şeklinde belirti verip masum klinik seyre sahiptirler.

Olgu: 72 yaşında kadın alında kitle şikayetiyle hastanemize başvurmuş olup kitle eksize edilmiştir. Makroskopik incelemede 1.5x1.3x0.4 cm ölçülerinde deri elipsi üzerinde 1x0.6 cm ölçülerinde deriden kabarık düzgün sınırlı krem-beyaz renkli nodüler lezyon izlenmiştir. Mikroskopik incelemede materyalin tamamından hazırlanan seri kesitlerde, epidermis ile arasında Grenz zone bırakıp yüzeyel dermisten biyopsinin tabanına kadar devam eden yoğun, diffüz şekilde infiltrasyon gösteren, küçük ve orta büyüklükte lenfositlerden oluşan, yer yer mitozların da izlendiği proliferasyon görülmüştür. Belirgin epidermotropizm gözlenmemiştir. Zeminde eşlik eden histiositler, arada yer yer büyük hücreler ve multinükleer dev hücreler mevcuttur. Lenfoid follikül saptanmamıştır. Uygulanan immünhistokimyasal çalışmalarda proliferasyonu oluşturan hücrelerin CD4 ile yaygın pozitif, CD3, CD5 ve CD2 ile daha zayıf oranda pozitif; CD10, Bcl-6 ve CD30 ile negatif olduğu görülmüştür. CD8 ile zeminde az oranda küçük hücrede pozitiflik izlenmiştir. CD23 ile rezidü dendritik ağ saptanmamıştır. Ki-67 proliferasyon indeksi %15-20'dir. CD56 negatiftir. Bu bulgularla lezyona ''Kutanöz CD4 pozitif küçük veya orta T-hücreli lenfoproliferatif hastalık'' tanısı verilmiştir.

Sonuç: PCSM-LPD seyrek karşılaşılan ve çok iyi prognoza sahip bir lenfoproliferatif hastalıktır. Olgu serilerinde biyopsi sonrası spontan regresyon sıklığı %32 olarak bildirilmiştir. Tedavisinde intralezyonel steroid enjeksiyonu, lokal eksizyon ve radyoterapi seçenekler arasındadır. Ayırıcı tanısında mukozis fungoides, MALT lenfoma, erişkin T hücreli lösemi/lenfoma yer almakta olup klinik, histomorfolojik ve immünhistokimyasal veriler yardımıyla doğru tanıya ulaşılabilir.

Anahtar Kelimeler: T hücreli, kutanöz lenfoproliferatif hastalık, primer kutanöz CD4 pozitif küçük orta T hücreli lenfoproliferatif hastalık, hematopatoloji

EP-182 [Hematopatoloji] [Özet Metin]

KLL/SLL TANILI HASTALARDA MEME KANSERİ RİSKİ ARTIYOR MU? SENKRON TÜMÖRLÜ BİR OLGU

İrem Özöver Çelik, Hülya Bilgi, Gamze Kulduk, Özben Yalçın
Prof. Dr. Cemil Taşcıoğlu Şehir Hastanesi, İstanbul

ÖZET

Giriş: Primer meme kanseri kadınlarda en sık görülen kanserdir. Kronik lenfositik lösemi/küçük lenfositik lenfoma (KLL/SLL) neoplastik B lenfositlerinin kanda, kemik iliğinde, lenf düğümlerinde ve dalakta klonal genişlemesi olarak tanımlanır. KLL/SLL hastalarında diğer malign neoplazmların insidansında artış bildirilmiştir. KLL hastalarının çoğunluğu, BRCA2'yi kapsayan 13q12-13 kromozom lokusunda somatik delesyonlara sahiptir. BRCA1 ve BRCA2 genlerinin germ hattı mutasyonlarına sahip kişilerin meme ve over kanseri geliştirme riskinin çok yüksek olduğu bilinmektedir. Meme kanserinin KLL/SLL ile ilişkisini açıklayan az sayıda çalışma olmasına rağmen, her iki malignitenin birlikteliği merak uyandırıcıdır. Burada KLL/SLL tanısı olan ve meme kanseri nedeniyle ameliyat edilen hastanın aksiller lenf nodlarında karsinom metastazının varlığı saptanan bir vakayı sunuyoruz.

Olgu: Bilinen KLL/SLL tanılı 74 yaşında kadın hastanın memesine yapılan biyopsi sonucu metaplastik karsinom (skuamoz tip) olarak geldi ve hastaya meme koruyucu cerrahi (MKC) planlandı. Hastaya yapılan intraoperatif sentinel lenf nodu biyopsisinde 2 adet lenf nodunda makrometastaz görüldü. Lenf nodlarındaki metastaz dışındaki diğer alanlarda küçük atipik lenfoid hücrelerle diffüz infiltrasyon vardı. İntraoperatif incelemeden kalan dokuya yapılan immünhistokimyasal incelemede bu hücrelerde; CD20 pozitif, CD5 pozitif, CD79a pozitif, Bcl-2 pozitif, CD23 pozitif, Cyclin D1 negatif, CD10 negatif ve Ki-67 ile düşük proliferasyon indeksi görüldü. Hastada 2 adet sağ aksiller lenf nodunda senkron KLL/SLL ve karsinom makrometastazı bildirildi.

Sonuç: Literatürde KLL/SLL'li hastalarda hematolojik malignite, melanom ve meme kanseri görülme sıklığının beklenenden daha fazla olduğunu belirtilmiştir. İki tümörün varlığı insidental olabileceği gibi; genetik yatkınlık, immünolojik ve çevresel etkiler gibi diğer faktörler de rol oynayabilir. Sporadik meme kanseri ve KLL/SLL'de BRCA2 geninde 13q12-13'teki tümör baskılayıcı lokus ve BRCA2 veya RB genlerini içeren 13q kromozomu üzerindeki silinmiş bölgeler ile ilgili literatür verileri, bu iki hastalık arasında kromozom 13 aracılığıyla olası bir bağlantı olabileceğini göstermektedir.

Anahtar Kelimeler: KLL/SLL, meme karsinomu, sentinal lenf nodu

EP-183 [Hematopatoloji] [Özet Metin]

NAZOFARENKSİN LENFOSİTTEN ZENGİN HODGKİN LENFOMASI: OLGU SUNUMU

Aslan Yıldırım, Busra Yaprak Bayrak, Ahmet Tuğrul Eruyar
Kocaeli Üniversitesi, Tıbbi Patoloji Ana Bilim Dali, Kocaeli

ÖZET

Giriş: Lenfomalar, baş boyun bölgesinde skuamöz hücreli karsinomdan sonra en sık görülen ikinci malign neoplazmlardır. Hodgkin lenfoma, baş ve boyundaki tüm lenfoma vakalarının yaklaşık %4'ünü oluşturur ve bu vakaların çoğu bir lenf nodundan kaynaklanır. Nazofarenksin Hodgkin lenfoması çok nadir görülmekte olup, yapılan klinik çalışmalarda toplam Hodgkin lenfoma vakalarının <%1'inden azını oluşturmaktadır ve bildirilen en yaygın alt tip mikst sellülerdir. Biz burada nazofarinks yerleşimli lenfositten zengin alt tip Hodgkin lenfoma olgusunu sunmaktayız.

Olgu: 45 yaşında erkek hasta horlama, uyku apnesi, nefes almada zorlanma şikayetleriyle kliniğe başvurdu. Fizik muayenesinde bilateral nazofarenksi oblitere eden mor renkli lezyon görüldü. Yapılan görüntülemelerde nazofarenks posterior duvarda lenfoid hipertrofiye ait doku dansitesi izlendi. Tanı amaçla biyopsi alınıp frozen şartlarında incelendi. Monomorfik lenfoid hücreler arasında seyrek dağınık atipik nükleuslu hücreler dikkati çekti. Parafinize kesitler incelendiğinde matür lenfositik hücrelerin yanı sıra dağınık yerleşimli Reed-Sternberg ve Hodgkin hücrelerin karakteristik özelliğini taşıyan büyük atipik mononükleer ve çift çekirdekli neoplastik hücreler mevcuttu. İmmunohistokimyasal olarak bu hücrelerde CD15 ile diffüz, PAX5 ve MUM-1 ile soluk boyanma izlendi. CD3, CD5, CD10, CD20, CD21, CD23, CD43, CD45, CD79a, Siklin D1, Bcl-6, Bcl-2 ve CD30 ile reaksiyon izlenmedi. Histopatolojik ve immunohistokimyasal bulgular eşliğinde olgu "nazofarenks yerleşimli klasik Hodgkin Lenfoma, lenfositten zengin tip" olarak raporlandı.

Sonuç: Nazofarenks yerleşimli Hodgkin lenfoma oldukça nadirdir. Nazofarengeal kitleyle başvuran hastalarda klinik ayırıcı tanıya dahil edilmelidir. Lenfoma alt tipi için histopa-

tolojik ve immünohistokimyasal çalışmalar altın standart tanı yöntemidir.

Anahtar Kelimeler: Nazofarenks, lenfoid malignite, Hodgkin lenfoma.

EP-184 BİLDİRİ YAZAR TARAFINDAN GERİ ÇEKİLMİŞTİR

EP-185 [Hematopatoloji] [Özet Metin]

T FOLİKÜLER HELPER HÜCRELİ LENFOMA

Ahu Senem Demiröz, Hilal Akı
İstanbul Üniversitesi-Cerrahpaşa, Patoloji Anabilim Dalı, İstanbul

ÖZET

Giriş: T foliküler helper hücreli lenfomalar (nTFHHL) matür T hücreli bir neoplazi olup foliküler T lenfositlerin genetik ve fenotipik özelliklerini taşımaktadır. Bu hücreden köken alan lenfomalar DSÖ2022 sınıflandırmasında nTFHHL başlığı altında sınıflandırılmıştır. Bu grup lenfomalar nadir görülmekte olup ayırıcı tanıda reaktif hiperplaziler dahil olmak üzere birçok antite ile karışabilmektedir.

Olgu: 31 yaşında erkek hastaya karın ağrısı sebebiyle dış merkezde yapılan tetkiklerde,ince barsak 40.cm de pelvise yapışık konglomere kitle görülerek ileus tanısı ile ince barsak segmental rezeksiyonu yapılmış. Tam kat barsak duvarı nekrozu ve iltihabi granulasyon dokusu görülmüş, anti tüberküloz tedavi başlanmış. Devam eden karın ağrısı ve kilo kaybı nedeniyle 1 yıl sonra yapılan PET-CT de servikal lenfadenopati (en büyüğü 24mm,SUVmax6.6), batın orta hatta pelvis girimi düzeyinde barsak duvarında kalınlaşma (SUVmax 14.3)görüldü. 1 yıl önce yapılan ince barsak rezeksiyonuna ait bloklar bölümümüze revizyon amacıyla gönderildi ve sağ servikal 22x13 mm boyutlarındaki lenf düğümünden tru-cut biyopsi alındı. İnce barsak rezeksiyonuna ait materyalde perforasyon,geniş alanda koagülasyon nekrozu vardır.Arada kalan çok az canlı doku,damarlar çevresinde yuvarlak/düzensiz çekirdekli,küçük nükleollü atipik lenfoid hücreler, histiositler ve küçük lenfositlerden oluşan heterojen infiltrasyon ve damar çevrelerinde belirginleşen düzensiz çekirdekli, büyük/orta boy hücrelerden oluşan infiltrasyonlardan oluşmaktaydı. Atipik hücreler CD20(-)CD3(+)CD5(+)CD56(+)GranzimB(+)TİA-1(+) EBER(-)ti. Ki67 proliferatif indeks yüksekti (%60-70). Lenf düğümü trucut biyopsisinde difüz paternde yuvarlak/düzensiz çekirdekli, kaba kromatinli, nükleolü seçilemeyen, küçük/orta boy atipik lenfositler izlenmekteydi. Bu hücreler PAX5(-)CD3 (+)CD5(+)CD7 (+)CD30 (-)pax5 (-)CD10 (-)BCL6 fokal (+) CXCL13 (+)PD1(+)ICOS (-)TİA1(+)GranzimB(+)EBER(-) ti. CD4/ CD8 oranı CD4 lehine belirgin artış göstermekteydi. Kİ67 proliferatif indeks %30'du.

Sonuç: Her iki örnekte benzer özellikler izlenmektedir. İnce barsak kökenli lezyon ile başlangıç, morfolojik ve immünhistokimyasal olarak sitotoksik fenotip nedeniyle intestinal T hücreli lenfomalar ayırıcı tanıda düşünülmüştür. Ancak hastanın öyküsünde tüberküloz şüphesi,başlangıçta periferik lenfadenopati olup olmadığının bilinmeyişi, şu anda izlenen servikal lenf düğümü infiltrasyonu nedeniyle sistemik periferik T hücreli lenfomalar da ayırıcı tanı içerisine alındı. Olgu şu anki değerlendirme ile sistemik PTHL olarak düşünülmüş,CD4 baskınlığı nedeniyle nodal tip T foliküler hücreli lenfomalar ayırıcı tanıya alınmıştır. İmmünhistokimyasal bulgular bu kanıyı desteklemekte olup Nodal T Foliküler Helper hücreli lenfoma-NOS(Nodal TFH lenfoma-NOS)ile uyumludur.

Anahtar Kelimeler: Foliküler T helper hücreli lenfoma, ince bağırsak lenfoması, periferik T hücreli lenfoma

EP-186 [Hematopatoloji] [Özet Metin]

PEDİATRİK KLASİK HODGKİN LENFOMA VE SOLİTER PLAZMASİTOM-NADİR BİR BİRLİKTELİK

Ali Yılmaz Altay[1], Hikmet Gülşah Tanyıldız[3], Serap Karaman[3], Ayşegül Ünüvar[3], Gülçin Yegen[2]
[1]Prof. Dr. Cemil Taşcıoğlu Şehir Hastanesi, İstanbul
[2]İstanbul Üniversitesi, İstanbul Tıp Fakültesi, Tıbbi Patoloji Anabilim Dalı, İstanbul
[3]İstanbul Üniversitesi, İstanbul Tıp Fakültesi, Pediatri Anabilim Dalı, İstanbul

ÖZET

Giriş: Plazma hücreli neoplaziler pediatrik yaş grubunda oldukça nadir olarak görülmektedir. Güncel veriler yılda her 1 milyon kişi için 0,06 düzeyindedir. Bu oran erişkin yaş grubu için 90,6'dır. Pediatrik yaş grubunda sıklıkla plazmasitomlar görülürken plazma hücreli myelomlar çok daha az sıklıkta görülmektedir. Sunacağımız olgu klasik Hodgkin lenfoma tanısı ile tedavi görmüş bir olgu olup takibinde plazmasitom gelişmiştir.

Olgu: 10 yaşında erkek hasta 2022 yılında sağ supraklaviküler lenf gangliyonu eksizyonunda klasik Hodgkin lenfoma, nodüler skleroz tanısı almıştır. Yapılan evreleme çalışmaları sonucunda evre 4 olduğu saptanan olgu kemoradyoterapi almıştır. Takiplerinde 1 yıl sonra şiddetli öksürük nedeniyle hastaneye başvurmuş ve sağ akciğer orta lobda kitle saptanması nedeniyle hastalık nüksü ön tanısıyla tru-cut biyopsi yapılmıştır. Kesitlerde plazma hücrelerinden oldukça zengin infiltrasyona eşlik eden arada yama tarzında küçük lenfositler izlenmiştir. Morfolojik ve immünhistokimyasal olarak klasik Hodgkin lenfoma yönünde bulgu görülmemiş yoğun plazma hücre infiltrasyonu nedeniyle plazma hücreli neoplazi, IgG4 ilişkili sklerozan hastalık ve eşlik eden lenfosit toplulukları nedeniyle lenfoplazmasitik lenfoma ihtimalleri ayrıcı tanıya

alınmıştır. İmmünhistokimyasal incelemelerde plazma hücrelerinde IgG kappa monotipisi saptanmıştır. IgG4 (+) hücre artışı izlenmemiştir. Lenfoid popülasyonda B hücre baskınlığı ve MYD88 mutasyonunun bulunmaması nedeniyle plazma hücreli neoplazi yorumu yapılmıştır. Plazma hücreli myelom ve soliter plazmasitom ayrımı için yapılan kemik iliği biyopsisi ve idrar protein elektroforezinde sırasıyla neoplastik plazma hücre infiltrasyonu görülmemiş ve monoklonal bant saptanmamıştır. Bu nedenle olgu soliter plazmasitom olarak kabul edilmiş ve kitle eksize edilmiştir. Eksizyon örneğinde de benzer özellikler saptanmıştır. Başka bir odak saptanmayan hasta tedavisiz takip edilmektedir.

Sonuç: Pediatrik yaş grubunda plazma hücreli neoplaziler oldukça nadir olarak görülmektedir. Klasik Hodgkin lenfoma ile plazma hücreli neoplazi birlikteliği literatürde nadir de olsa bildirilmektedir. Olgu oldukça nadir bir kombinasyonu barındırması nedeniyle sunuma değer bulunmuştur.

Anahtar Kelimeler: Klasik Hodgkin lenfoma, plazmasitom, plazma hücreli neoplazi

EP-187 [Hematopatoloji] [Özet Metin]

TONSİLDE İNSİDENTAL OLARAK SAPTANAN İNDOLENT T LENFOBLASTİK PROLİFERASYON

Ali Yılmaz Altay[1], *Gülçin Yegen*[2]
[1]Prof. Dr. Cemil Taşcıoğlu Şehir Hastanesi, İstanbul
[2]İstanbul Üniversitesi, İstanbul Tıp Fakültesi, Tıbbi Patoloji Anabilim Dalı, İstanbul

ÖZET

Giriş: İndolent T lenfoblastik proliferasyon, immatür T lenfositlerinin lenf gangliyonlarında ve diğer sekonder lenfoid organlarda anormal çoğalması ile karakterize iyi huylu bir tablodur. Küçük boyutlu belirsiz bir proliferasyon olabileceği gibi geniş tabakalar da oluşturabilir ve lenfoid malignite olarak yorumlanabilir. Posterimizde Langerhans hücreli histiyositoz tanısı ile tedavi görmüş, takibinde PET-BT'de tutulum saptanması üzerine yapılan tonsillektomide indolent T lenfoblastik proliferasyon saptanan bir olgu sunulmaktadır.

Olgu: 35 yaşında erkek hasta, 2021 yılında sol humerus başında kitle nedeniyle tetkik edilip Langerhans hücreli histiyositoz tanısı almıştır. Kitlenin eksizyonu sonrası 4 kür radyoterapi uygulandıktan sonra takiplerinde yapılan PET-BT incelemelerinde bilateral tonsilla palatinalarda SUDmax: 11,9 olan tutulum saptanması üzerine hastalık nüksü ön tanısıyla bilateral tonsilllektomi yapılmıştır. Büyüğü 2,5x2x1,2 cm boyutlarındaki tonsillektomi örnekleri tümüyle mikroskopik incelemeye alınmış olup, yapılan morfolojik değerlendirmede Langerhans hücreli histiyositoz yönünde bulgu görülmemiştir. S100, langerin ve CD1a immunhistokimyasal incelemelerinde, S100 ve langerinle olağan dışı bir pozitiflik izlenmezken CD1a ile interfoliküler alanda yaklaşık 1 mm geniş çaplı, küçük boyutlu lenfoid hücrelerden oluşan bir topluluk görülmüştür. İndolent T lenfoblastik proliferasyon ihtimaline yönelik olarak yapılan TdT, CD3, CD79a, CD4 ve CD8 incelemelerinde hedef bölge küçülmekle birlikte TdT ve CD3 pozitif saptanmıştır.

Sonuç: İndolent T lenfoblastik proliferasyon, 1999 yılında ilk tanımlandığından bu yana literatürde az sayıda olgu bildirilmiş olup son yıllarda bildirilen olgu sayıları artmaktadır. Farkındalığın artması ile insidansın tahmin edilenden daha yüksek olma ihtimali söz konusudur. Sunduğumuz olguda lezyon rastlantısal olarak saptanmıştır ancak morfolojik olarak görülebilecek düzeyde de olabileceği bildirilmektedir. Bu durumda lenfoid parenkim içerisinde yerleşimi ve immünfenotipik özellikleri nedeniyle lenfoblastik lenfoma ile ayırıcı tanı zorluğu oluşturmaktadır. Böyle bir antitenin varlığının bilinmesi doğru tanı için ilk basamak olup, klinik tablo özellikleri, hücresel atipinin olmaması, TCR klonalite analizinde klonalite saptanmaması ayırıcı tanıda önem taşımaktadır.

Anahtar Kelimeler: Lenfoblast, T lenfosit, Proliferasyon

EP-188 [Hematopatoloji] [Özet Metin]

DUODENAL TİP FOLLİKÜLER LENFOMA: YENİ BİR HASTALIK MI, ESKİ BİR HASTALIĞIN YENİ YÜZÜ MÜ?

Elif Yumuk[1], *Sermin Özkal*[1], *Anil Aysal Ağalar*[1], *Mesut Akarsu*[2], *Fatih Demirkan*[3], *Burcin Pehlivanoglu*[1]
[1]Dokuz Eylül Üniversitesi, Tıbbi Patoloji Anabilim Dalı, İzmir
[2]Dokuz Eylül Üniversitesi, İç Hastalıkları Anabilim Dalı, Gastroenteroloji Bilim Dalı, İzmir
[3]Dokuz Eylül Üniversitesi, Onkoloji Enstitüsü Klinik Onkoloji Anabilim Dalı, Hematoloji Bilim Dalı, İzmir

ÖZET

Giriş: Primer gastrointestinal foliküler lenfomalar (PGIFL), Dünya Sağlık Örgütü'nün (DSÖ) 2008 sınıflamasında foliküler lenfomanın (FL) bir varyantı olarak kabul edilirken 2017 DSÖ sınıflamasında yeni bir hastalık olarak kabul edilmiş ve duodenal tip foliküler lenfoma (D-FL) olarak adlandırılmıştır. Burada, bir D-FL olgusu sunulmakta ve ayırıcı tanı açısından tartışılmaktadır.

Olgu: Açıklanamayan gastrointestinal kanama nedeniyle başvuran 61 yaşında kadın hastanın kolonoskopik incelemesinde ileum proksimalinde 5-6 mm boyutlarında nonsteroid-anti-inflamatuar kullanımı ile ilişkili olabileceği düşünülen erozyon, ince barsakta yer yer fokal lenfanjiektazi kuşkulu alanlar tanımlanmış ve jejunumdan biyopsi alınmıştır. Histopatolojik incelemede villusları ve lamina propriayı genişleten, diffüz ve nodüler paternde, bir-iki alanda yüzey epitelini infiltre eden,

küçük-orta boy nukleuslu ve belli belirsiz atipi gösteren hücrelerden oluşan neoplastik lenfoid infiltrat izlenmiştir. Neoplastik hücreler CD20, PAX-5, ve BCL-2 pozitif olup bu hücrelerin bir kısmının BCL-6 ve CD10 eksprese ettiği saptanmıştır. Nodüllerin yalnızca periferinde CD23 ve CD21 ile seçilen ince bir dendritik hücre ağı dikkati çekmiştir. İnfiltratın Ki-67 proliferatif indeksinin düşük olduğu ve arada dağınık halde çok sayıda CD3, CD5 ve CD43 pozitif T hücre olduğu görülmüştür. Bu bulgularla; lenfoid infiltratın düşük dereceli bir B hücreli lenfoma ile uyumlu olduğu düşünülmüş ve immunfenotip öncelikle D- FL yönünde yorumlanmıştır. Klinik değerlendirmede de nodal hastalık bulgusu saptanmamış; olgunun endoskopik kontrollerle takibi önerilmiştir.

Sonuç: D-FL, orta yaşlı erişkinlerde görülen, genellikle düşük dereceli, en sık duodenum ve terminal ileumu tutan, bölgesel kalma eğiliminde, iyi prognozlu bir lenfoid neoplazmdır. Tercih edilen yaklaşım "izle ve bekle" veya radyoterapi ile tedavi yöntemidir. Bu nedenle, nodal FL'nin gastrointestinal tulumu ile ayrımını yapmak çok önemlidir. Tümör hücrelerinin villuslarda yüzey epiteli altındaki kısmı doldurması ve genişletmesi ("eldiven belirtisi") foliküler paternin yeterince ayırt edilemediği küçük biyopsilerde önemli bir morfolojik ipucudur. CD21/CD23+ dendritik çatının, neoplastik foliküllerin periferine sınırlı olması, nodal FL'den ayrımda önemli bir diğer ipucudur. Buna ek olarak; bu olgularda sistemik tarama ile nodal FL'nin ekarte edilmesi ile optimal tedavi yaklaşımı belirlenebilir.

Anahtar Kelimeler: Duodenal, folliküler lenfoma, nodal, gastrointestinal

EP-189 [Hematopatoloji] [Özet Metin]

GASTROİNTESTİNAL SİSTEM LENFOMALARI: TEK MERKEZ DENEYİMİ

Merve İnceman, Çağla Karaoğlan, Semra Altınay, Hüseyin Karatay, Selvinaz Özkara
Başakşehir Çam ve Sakura Şehir Hastanesi, Tıbbi Patoloji Ana Bilim Dalı, İstanbul

ÖZET

Amaç: Gastrointestinal sistem (GİS) lenfoid neoplazilerin sık görüldüğü ekstranodal bölgelerden biri olup bu grup neoplaziler, aynı lokalizasyonda epitelyal maligniteler veya reaktif inflamatuar süreçlerden daha az oranda saptanmaktadır. Doğru teşhis ve etkin tedavi yaklaşımları ile kür sağlanabilmektedir. Bu çalışmada GİS biyopsilerinde lenfoma tanısı alan hastaların klinikopatolojik özelliklerini retrospektif olarak değerlendirmeyi amaçladık.

Gereç ve Yöntem: Başakşehir Çam ve Sakura Şehir Hastanesi Tıbbi Patoloji Anabilim Dalı'nda 2020-2023 yılları arasında GİS biyopsilerinde lenfoma tanısı alan 62 olgu değerlendirildi. Olgulara ait klinik verilere hastanemizin otomasyon sistemi üzerinden ulaşıldı.

Bulgular: Tanı sırasında ortalama yaş 52,8 (3-95) yıl olup olguların 27 (%43,5)'si kadın, 35 (%56,5)'i erkek idi. GİS lenfoması olan olguların 31 (%50)'inde mide, 14 (%22,5)'ünde ince bağırsak, 11 (%17.7)'inde kolon ve 1 (%1,6)'inde özofagus yerleşimi mevcuttu. Ayrıca 1 olguda mide ve ince barsak, 1 olguda mide ve kolon, 2 olguda ince barsak ve kolon, 1 olguda mide, ince barsak ve kolon olmak üzere farklı lokalizasyonlarda tutulum mevcuttu. 20 (%32,3) olguda diffüz büyük B hücreli lenfoma (DBBHL), 18 (%29) olguda ekstranodal marjinal zon lenfoma (MZL), 4 (%6,5) olguda foliküler Lenfoma, 3 (%4.8) hastada mantle hücreli lenfoma, 3 (% 4.8) olguda enteropati ilişkili T-hücreli lenfoma, 1 (%1,6) olguda periferal T-hücreli lenfoma, 2 (%3,2) olguda plazmablastik lenfoma, 1 (%1,6) olguda kompozit (klasik hodgkin +ekstranodal marginal zon) lenfoma, 1 (%1,6) olguda DBBHL ve klasik Hodgkin Lenfoma arası özellikler gösteren B hücreli lenfoma mevcut idi. 8 (%13) olguda morfolojik, immünhistokimyasal ve moleküler bulgular burkitt Lenfoma ile uyumlu bulundu. MZL'lı bir olguda adenokarsinom birlikteliği görüldü. 1 olguda (B hücreli non-Hodgkin lenfoma) teknik nedenlerle histopatolojik subtiplendirme yapılamadı.

Sonuç: GİS lenfomaları klinik olarak farklı şekillerde ortaya çıkabilen hastalık grubudur. Yüksek dereceli lenfomalar morfolojik olarak az diferansiye karsinomlar ile karışabilmektedir. Nadiren epitelyal malignitelere eşlik edebileceği gibi farklı lenfoma türlerinin bir arada kompozit olarak bulunabileceği göz önünde bulundurulmalıdır. Erken teşhis ve tedavi hastalığın prognozunda önemli rol oynamaktadır.

Anahtar Kelimeler: Gastrointestinal sistem, lenfoma, hematolojik maligniteler

EP-190 [Hematopatoloji] [Özet Metin]

"NODULER SKLEROZAN KLASİK HODGKİN LENFOMA" VE "KAPOSİ SARKOMU": HIV-NEGATİF HASTADA AYNI LENF NODUNDA SENKRON TUTULUM

Gülşah Kolak Gözüküçük, Selvinaz Özkara
Başakşehir Çam ve Sakura Şehir Hastanesi, Tıbbi Patoloji Bölümü, İstanbul

ÖZET

Giriş: Kaposi sarkomu (KS) ile B hücreli lenfomalar arasındaki ilişki daha önce bildirilmiştir. Aynı lenf nodu içinde eş zamanlı Hodgkin Lenfoma (HL) ve KS literatürde olgu sunumları şeklinde nadir karşılaşılan bir durumdur. Ayrıca bu vakaların çoğu farklı organlarda lenfoma varlığı ve KS metastazı olarak

bildirilmektedir. Bizim olgumuz immunyetmezlik zemininin yokluğu, mukokutanöz lezyonlar olmaksızın lenf nodu tutulumu ve aynı lenf nodunda Noduler Sklerozan Klasik Hodgkin Lenfoma (NSHL) ve KS birlikteliğinin varlığı nedeniyle sunulmuştur.

Olgu: 55 yaşında erkek hasta boyunda ele gelen kitle ile hastanemize başvurmuştur. Görüntüleme bulgularında konglomere lenfadenomegaliler tespit edilmiş ve servikal lenf nodu eksizyonu yapılmıştır. Laboratuvarımıza gönderilen 2,5x2x1,5 cm ölçüde elastik kıvamlı materyalin kesit yüzü kanamalı, krem renkte-sert bir alan ve düzensiz sınırlı nodulasyonlardan oluşmaktadır. Kesitlerde lenf nodu yapısının silindiği, geniş kollajen bantlarla ayrılan nodüler paterndeki bu alanların çok sayıda küçük lenfosit, histiosit, eozinofil ve polimorf lökositlerden oluşan zeminde dağınık halde "Hodgkin/Reed-Steinberg" (HRS) benzeri hücrelerden oluştuğu görülmüştür. Bu yapıların arasında eritrositlerle dolu yarık benzeri boşluklar ve iğsi hücrelerin fasiküllerinden oluşan bir alan tespit edilmiştir. Tariflenen iki ayrı alanda sırasıyla EBER(CISH) ve HHV-8 pozitifliği saptanmıştır. Morfoloji ve genişletilen immunhistokimya panel bulguları NSHL ve KS ile uyumlu olarak değerlendirilmiştir. Olgumuzda HIV negatiftir. Ayrıntılı klinik ve laboratuvar incelemelerinde immünyetmezlik ya da başka bir odaktaki mukokutanöz hastalık yönünde bulgu saptanmamıştır.

Sonuç: HL'lerin %25-70'inin Ebstein-Barr virüsü (EBV) ve KS'lerin %95'inin HHV-8 ile ilişkili olduğu bilinmektedir. Aynı lenf düğümünde KS ve HL'nin birlikte görülmesi bizi ortak bir etyopatogenetik ajanın varlığını araştırmaya yöneltmiş ancak yapılan immünhistokimyasal çalışmalar sonucunda EBV pozitif alanların HL; HHV-8 pozitif alanların ise Kaposi sarkomu ile örtüştüğü görülmüştür. KS ve HL senkron sunumunun patogeneziyle ilgili, HHV-8 ve EBV nin kronik antijenik uyarısının ve immün yanıt mekanizmalarının HL gelişiminde rol oynayabileceği tahmin edilebilir. Aynı lenf nodunda saptanmış olmaları ve hastamızda mukokutanöz hastalık, immünyetmezlik zemininin yokluğu gelecek vakalardaki öngörülerimiz için önem teşkil etmektedir.

Anahtar Kelimeler: İmmünyetmezlik, kaposi, lenfoma, Hodgkin, mukokutanöz, sarkom

EP-191 [Hematopatoloji] [Özet Metin]

HODGKİN LENFOMA ALT TİPLERİNDE STAT6 (YE361) EKSPRESYON ANALİZİ

Deniz Bayçelebi[1], Şemsi Yıldız[2], Levent Yıldız[3], İlknur Türkmen[2]
[1]Memorial Hastanesi, Patoloji Birimi, Antalya
[2]Memorial Hastanesi, Patoloji Birimi, İstanbul
[3]Ondokuz Mayıs Üniversitesi Tıp fakültesi,Tıbbi Patoloji Anabilim dalı, Samsun

ÖZET

Amaç: Hodgkin lenfoma tanı, tiplendirme ve hedefe yönelik tedavi için bir seçenek belirlemede STAT6 (YE361) belirtecinin, Hodgkin lenfoma alt tipleri arasındaki boyanma sıklığı, boyanma lokalizasyonu ve EBV pozitifliği ile olan ilişkisinin araştırılması amaçlanmıştır.

Gereç ve Yöntem: Her Hodgkin lenfoma alt tipinden örnek içerecek şekilde yaklaşık 68 olgu retrospektif olarak değerlendirilmiştir. İki adet lenfosit predominant B hücreli lenfoma, 32 nodüler sklerozan, 14 mikst sellüler tip, 10 lenfositten fakir ve 10 lenfositten zengin Hodgkin lenfoma alt tipini içermektedir. Vakalara uygulanan STAT6 (YE361), CD30, EBV immunhistokimya, EBER C-ISH ve H&E lamları incelendi. STAT6 ve EBV ile %5'in altındaki boyanmalar skor 0, negatif kabul edildi. %5-49 arasındaki boyanma skor 1 (orta yoğunlukta), %50 ve üzerindeki boyanma skor 2 (kuvvetli) olarak kabul edildi. STAT6'nın ayrıca nükleer ve/veya sitoplazmik boyanma paterni değerlendirildi. Etik kurul onayı alınmıştır.

Bulgular: Tüm lenfoma olgularının %91'inde (62/68) STAT6 pozitifti. Nodüler sklerozan ve lenfositten fakir alt tiplerdeki tüm olgular STAT6 pozitifti. STAT6 boyanması görülmeyen sadece 6 (%9) olgu idi. Nodüler lenfosit predominant alt tipteki 2, mikst sellüler alt tipteki 3 ve lenfositten zengin alt tipteki 1 olguda STAT6 ile boyanma görülmedi. STAT 6 hücrelerin nükleusunda, sitoplazmasında ve çoğu olguda nükleus ve sitoplazmada birlikte boyanmıştı. STAT6 ile boyanan vakaların %34'ünde (21/62) sadece sitoplazmik, %35'inde (22/62) sadece nükleer ve %63'ünde (39/62) nükleer ve sitoplazmik boyanma birlikte görüldü. STAT6 ile tüm lenfomaların 52'si yaygın (skor 2) pozitifti. Bunların 37'si, güçlü, 15'i zayıf pozitifti. STAT6 negatif olan vakaların %83'ünde (5/6) EBV pozitifti.

Sonuç: STAT6'nın, önceki çalışmalara benzer şekilde, Hodgkin olgularını tespit etmede kullanılabileceği düşünülmüştür. Alt tipler arasında boyanmasında belirgin fark görülmemiştir. Lenfosit predominant alt tipte boyanmaması ayrım için faydalı olabilir. STAT6 negatif vakalarda EBV pozitifliğinin yüksek olması EBV ile ilişkisinin anlamlı olmadığını göstermiştir.

Anahtar Kelimeler: EBV, Hodgkin lenfoma, STAT6

EP-192 [Hematopatoloji] [Özet Metin]

PRİMER SPLENİK ANJİOSARKOM: NADİR BİR OLGU SUNUMU

Emre Işık, Berna Örs, Hilmi Uygun
Zonguldak Bülent Ecevit Üniversitesi, Tıbbi Patoloji Ana Bilim Dalı, Zonguldak

ÖZET

Giriş: Primer splenik anjiosarkom, vasküler endotelyal hücrelerden köken alan, kötü prognozlu, oldukça nadir bir malign mezenkimal neoplazmdır. Klinik olarak karın ağrısı, splenomegali ve sitopeni ile bulgu verir. Asemptomatik seyreden olgularda spontan dalak rüptürü gelişimi mortaliteyi arttıran önemli bir komplikasyondur. Olguların büyük bir kısmında metastaz görülmesi nedeniyle dikkat edilmesi gerekir.

Olgu: 4 aydır devam eden karın ağrısı ve halsizlik şikayeti ile kliniğe başvuran 58 yaşında kadın hastanın fizik muayenesinde sol üst kadran hassasiyeti, tam kan sayımında bisitopeni (anemi ve trombositopeni) ve bilgisayarlı tomografi görüntülemede splenomegali ve dalakta düzensiz sınırlı lezyon izlenmesi üzerine hastaya splenektomi operasyonu uygulandı. Ameliyat materyalinin makroskopik incelemesinde dalak boyutlarının artmış ve ağırlığının 380 g olduğu görüldü. Materyale yapılan kesitlerde, dalak kapsülü altında, 4,5x3,2x3 cm ölçülerinde, krem renkte, sert kıvamda, yer yer nekroz alanlarının da eşlik ettiği süngerimsi ve solid alanlar içeren düzensiz sınırlı, heterojen görünümde lezyon izlenmiş olup, lezyon harici dalak parankiminin kırmızı-kahve renkte, kanamalı görünümde olduğu görüldü. Histopatolojik incelemede; süngerimsi alanlar, içerisinde trombüs yapılarının izlendiği, belirgin atipi ve pleomorfizm gözlenen, hobnail görünümde hücrelerle döşeli, düzensiz şekilli ve birbirleriyle anastomozlaşma gösteren vasküler kanallardan oluşmaktaydı. Solid alanlarda ise belirgin atipi gözlenen, epiteloid ve sitoplazmasında yer yer küçük eozinofilik globüller gözlenen iğsi hücre grupları görüldü. Lezyon genelinde mitotik aktivitede belirgin artış izlendi. Uygulanan immünohistokimyasal incelemede neoplastik hücrelerde vimentin, CD31, CD34 ve faktör 8 ile reaksiyon izlendiği; pansitokeratin, D2-40, HHV-8, CD68, CD3 ve CD20 ile reaksiyon izlenmediği görüldü. Olguya bu bulgular eşliğinde splenik anjiosarkom tanısı verildi. Hastanın takiplerindeki pozitron emisyon tomografisinde karaciğerde en büyüğü 20 mm boyutunda hipodens lezyonlar görülmüş olup metastaz olarak yorumlanmıştır.

Sonuç: Primer splenik anjiosarkom, vasküler endotelyal hücrelerden köken alan nadir bir mezenkimal malignitedir. Literatürde günümüze kadar yaklaşık 300 olgu bildirilmiştir. Tanı anında çoğu olgu metastaz yapmıştır. Spontan dalak rüptürü gelişmeden önce splenektomi yapılması mortaliteyi azaltan bir faktördür.

Anahtar Kelimeler: Anjiosarkom, dalak, splenektomi

EP-193 [Hematopatoloji] [Özet Metin]

IDH1 POZİTİF AKUT MİYELOİD LÖSEMİ VE LÖSEMİ KUTİS, BİR OLGU

Yılmaz Baş[1], Abdülkerim Yıldız[2], Güven Güney[1]
[1]Hitit Üniversitesi Tıp Fakültesi, Patoloji Ana Bilim Dalı, Çorum
[2]Hitit Üniversitesi Tıp Fakültesi, Hematoloji Ana Bilim Dalı, Çorum

ÖZET

Giriş: Lösemi kutis, AML'li hastaların %10-15'inde görülür ve daha kötü bir prognoz ile ilişkilidir. AML vakalarının yaklaşık %6-16'sında bulunan IDH1 mutasyonu, hematopoietik farklılaşmayı bloke eden ve katkıda bulunan gen ekspresyonunun epigenetik kontrolünü bozan onkometabolit R-2-hidroksiglutarat üretimine yol açan yeni bir enzimatik aktivite ile sonuçlanır. lökomonogenez. IDH1 mutasyonları, AML hastalarında lösemi kutis gibi ekstramedüller belirtilerin insidansındaki artışla da ilişkilendirilmiştir (1,2). Ivosidenib (Tibsovo; Agios Pharmaceuticals, Inc.; eski adıyla AG-120) ve enasidenib (Idhifa; Celgene Corp.; eski adıyla AG-221), IDH1 R132'nin (ivosidenib) sınıfının allosterik inhibitörleri olarak tedavide yerini almıştır (3).

Olgu: 67 yaşında erkek hasta halsizlik ve nefes darlığı şikayetleri ile acil servise başvurdu. Radyoloji görüntülemesinde akciğerlerde çok sayıda konsolidasyon görüldü. Üst ekstremitelerde, boyunda ve gövdede cilt altında ele gelen nodüller saptandı (Resim 1). Hemoglobin: 8,1 g/L, beyaz kan hücreleri 2,720x109/L, neut: 0,27x109/L, plt: 46x109/L, kreatinin: 0,4 µmol/L.

Nodül biyopsisinde blastik hücre infiltrasyonu izlendi (Resim 2). Kemik iliği hipersellülerdi. Nükleolusları belirgin iri nükleuslu yaygın blastik hücreler görüldü. Aspirasyon yaymalarda granüler bazofilik sitoplazmalı blastik hücreler baskındı. Auer rod saptanmadı (Resim 3A,B) Olgu immünofenotipik ve morfolojik bulgular ile birlikte değerlendirildiğinde "akut miyeloid lösemi (AML) - başka türlü tanımlanamayan" olarak tanı aldı. Kemik iliğinde immünohistokimyasal izositrat dehidrogenaz (IDH) 1 pozitif (Resim 4) ve IDH2 negatif saptandı.

Sonuç: AML'nin genetik yapısına ilişkin anlayışımız gelişmeye devam ettikçe, IDH1/2 mutasyonları, hastalık patogenezine önemli katkıda bulunanlar olarak ortaya çıkmıştır. Ayrıca, lösemi kutis ile ilişkileri, bu hastaların tedavisini daha da farklı hale getirir.

Anahtar Kelimeler: IDH1, IDH2, akut miyeloid lösemi, lösemi kutis

Kaynaklar

1. Martínez-Leboráns L, Victoria-Martínez AM, Torregrosa-Calatayud JL, et al. Leukemia Cutis: A Report of 17 Cases and a Review of the Literature. Actas Dermosifiliogr. 2016;107(9):e65-e69.
2. Medeiros BC, Fathi AT, DiNardo CD, Pollyea DA, Chan SM, Swords R. Isocitrate dehydrogenase mutations in myeloid malignancies. Leukemia. 2017;31(2):272-281.
3 Cerchione C, Romano A, Daver N, et al. IDH1/IDH2 Inhibition in Acute Myeloid Leukemia. Front Oncol. 2021;11:639387.

EP-194 [Hematopatoloji] [Özet Metin]

BLASTİK PLAZMASİTOİD DENTRİTİK HÜCRELİ NEOPLAZİ OLGU SUNUMU

Berat Soylu, Tuğçem Bıçak
S.B.Ü. Gazi Yaşargil Eğitim ve Araştırma Hastanesi, Tıbbi Patoloji, Diyarbakır

ÖZET

Giriş: Blastik Plazmasitoid Dentritik Hücreli Neoplazm (BPDHN) nadir görülen deri tutulumu ile karakterize agresif bir hematopoetik malignitedir. Kemik iliği tutulumu eşlik edebilir veya etmeyebilir. Ağırlıklı olarak yaşlıları ve genellikler erkekleri etkiler.

Klinik olarak, bu malignite genellikle deride ortaya çıkar, bunu sıklıkla kemik iliği ve kan tutulumu izler. Tanı T-hücresi, B-hücresi veya miyeloid belirteçlerin yokluğunda CD4, CD56 ve CD123'ün ekspresyonuna dayanır.

Olgu: 84 yaşında hasta pansitopeni nedeniyle hematoloji kliniğine başvurmuştur. Yapılan kemik iliği biyopsisinde kemik iliğinin tamamını infiltre eden eozinofilik sitoplazmalı yer yer irregüler nükleuslu atipik hücreler izlenmiştir. Yapılan immünohistokimyasal çalışmada bu hücrelerin sadece CD56, CD4 ve CD123 immünhistokimyasal markerler ile reaksiyon verdiği görülmüştür. CD3,CD5, CD8, CD20, CD38, CD138, MPO, Lizozim, TDT, CD34 ile atipik hücrelerde boyanma izlenmemiştir. Hastanın anamnezinde alt ekstremitede yaygın deri lezyonlarının olduğu bildirilmiştir. Olguya Blastik Plazmasitoid Dentritik Hücreli Neoplazm tanısı verilmiştir.

Sonuç: Sonuç olarak ayırıcı tanıya Akut Lenfoblastik Lösemiler, T ve B hücreli lenfomalar alınmalıdır. Özellikle CD56, CD4 ve CD123 immünohistokimyasal markerların tanıda yeri önemlidir.

Anahtar Kelimeler: BPDHN, kemik iliği, deri lezyonları

EP-195 [Hematopatoloji] [Özet Metin]

GASTRİK PLAZMABLASTİK LENFOMA: İKİ NADİR OLGU SUNUMU

Melis Erdal, Berfin Ekin Yıldız, Makbule Çıkrıkçıoğlu, Fügen Vardar Aker
SBÜ Haydarpaşa Numune Eğitim ve Araştırma Hastanesi, Tıbbi Patoloji Bölümü, İstanbul

ÖZET

Giriş: Plazmablastik lenfoma (PBL) çoğunlukla immün yetmezliği olan hastalarda, en sık oral kavitede olmak üzere ekstranodal bölgelerde tanımlanmış agresif bir büyük B hücreli lenfomadır. Literatürde midede raporlanmış 15 vaka mevcuttur.

Olgu 1: 56 yaşında kronik hastalığı olmayan kadın hasta, karın ağrısı ve şişkinlik şikayetleriyle başvurdu. Görüntülemelerinde mide duvarında diffüz kalınlık artışı ve endoskopisinde antrum mukozasının sert ve ülsere olduğu görüldü.

Olgu 2: 57 yaşında, epilepsi tanısı olan kadın hasta, iştahsızlık ve halsizlik şikayetleriyle başvurdu. Görüntülemelerinde midede diffüz infiltratif duvar kalınlaşması ve endoskopisinde büyük kurvatur boyunca vejetan kanamalı kitle mevcuttu.

Her iki olgudan alınan biyopsi örnekleri benzer morfolojide olup; kesitlerde mide mukozasını ortadan kaldıran, geniş sitoplazmalı, veziküler nükleuslu, belirgin nükleollü diffüz tümöral infiltrasyon görüldü.

Her iki olguya uygulanan immünohistokimyasal incelemede PANCK, CD3 ve CD20 negatif, ki67 %90 üzeri saptandı. Eş zamanlı istenen CD10, bcl-6, negatif; MUM1 pozitif saptandı. bcl-2 ile birinci olgu negatifken; ikinci olguda diffüz zayıf boyanma saptandı. Sonrasında yapılan CD138 pozitif, PAX5 negatif izlendi. CD79a ilk olguda negatif, ikinci olguda pozitif saptandı. Bu bulgularla plazmablastik lenfoma ayırıcı tanıya alındı. İlk olguda ALK ve HHV-8 negatif saptandı. İkinci olguda ALK negatifken HHV-8 doku çok küçüldüğünden uygulanamadı. c-myc ile ilk olguda %40 üzeri ekspresyon görülürken, ikinci olguda boyanma izlenmedi. İlk olguda kappa pozitif, lambda negatif; ikinci olguda ise kappa negatif, lambda pozitif olmak üzere monoklonal boyanma izlendi. İn situ hibridizasyon yöntemi ile EBER negatif saptandı.

Kemik iliği biyopsisi mevcut ilk olguda infiltrasyon görülmemesi ve myelom tanı kriterlerini karşılamaması; ikinci olguda ise kemik iliği biyopsisi bulunmamakla birlikte klinik bulguların destekler nitelikte olmaması ve daha önce plazma hücreli myelom tanılarının bulunmaması nedeniyle her iki olguda plazmablastik lenfoma tanısı koyuldu.

Sonuç: PBL nadir bir lenfoma olmakla birlikte oral kaviteden sonra en sık tanımlanan bölge gastrointestinal sistemdir. T ve B hücre belirteçleri ile ekspresyon saptanmaması sonucu hematolojik malignitelerin ekarte edildiği düşünülmemeli, plazma hücre diferansiyasyonu akılda tutulmalıdır.

Anahtar Kelimeler: Plazmablastik lenfoma, gastrik tümör, immünohistokimya

EP-196 [Hematopatoloji] [Özet Metin]

NON-NEKROTİZAN GRANÜLOMATÖZ LENFADENİT VE MANTLE HÜCRELİ LENFOMA BİRLİKTELİĞİ

Berat Soylu, Fatma Şule Kutlar Dursun
S.B.Ü. Gazi Yaşargil Eğitim ve Araştırma Hastanesi, Tıbbi Patoloji, Diyarbakır

ÖZET

Giriş: Mantle hücreli lenfoma (MHL), ayırt edici morfolojik ve immünofenotipik özelliklere ve karakteristik bir sitogenetik anormalliğe, t(11;14)(q13;q32) sahip klinikopatolojik bir antitedir

Tüm Hodgkin dışı lenfomaların %2-10'unu temsil eder ve ağırlıklı olarak yaşlı erişkin erkeklerde görülür.

Hastaların %70'inden fazlası jeneralize lenfadenopati ve kemik iliği tutulumu olan evre IV hastalıkla başvurur, B semptomları daha nadirdir.

Granülomatöz reaksiyon, farklı organlarda ve coğrafi bölgelerde çeşitli etyolojik nedenlerle görülebilir. Granolomatöz lenfadenit enfeksiyöz ve non-enfeksiyöz olarak sınıflandırılır. Granülomatöz lenfadenitteki granülom yapıları maligniteyle ilişkili olabilir.

Lenfoma, granülomun altta yatan nedenlerinden biridir; ve bazen neoplastik hücreler granülomatöz reaksiyon tarafından maskelenebilir.

Olgu: Diabet, hipertansiyon tanılı herhangi bir otoimmün hastalık öyküsü bulunmayan 81 yaşında erkek hasta kilo kaybı ve boyunda lenfadenopati ile Hematoloji polikliniğe başvurmuştur. Hastanın B semptomları ve Lenfadenopati olması nedeniyle aksiller lenf bezinin eksizyonu yapılarak patoloji kliniğimize gönderilmiştir. Lenf nodun mikroskobik değerlendirilmesinde lenf nodunun normal yapısının ortadan kalktığı nodülasyon gösterdiği izlenmiş, odaksal olarak non-nekrotizan granülom yapıları görülmüştür. Diğer alanlarda tükenmiş germinal merkezler ile mantle zone hiperplazisi dikkati çekmiş olup bu alanların CD20 ve CD5 pozitifliğine sahip B lenfositlerden oluştuğu görülmüştür. Ayrıca BCL-2 ve CylinD1 ile de pozitiflik izlenmiştir. Tanı olarak Non-Nekrotizan Granülomatöz Lenfadenit ve Mantle Hücreli lenfoma birlikteliği tanısı verilmiştir.

Sonuç: Bir lenf nodu biyopsi örneğinde granülomların bulunması; Non-Hodgkin lenfoma ve Hodgkin Lenfoma da dahil olmak üzere kronik enflamatuvar, enfeksiyöz ve neoplastik hastalıkları düşündürmelidir

Olgumuz mantle hücreli lenfoma ve granülomatöz lenfadenitin birlikte görüldüğü histomorfolojik özelliğe sahip olup granülomatöz lenfadenitlere eşlik eden lenfomaların da akılda bulunulması gerektirdiğinin bir örneğidir.

Anahtar Kelimeler: MHL, granülom, lenfadenit

EP-197 [Hematopatoloji] [Özet Metin]

DALAKTA SKLEROZAN ANJİOMATOİD NODÜLER TRANSFORMASYON: OLGU SUNUMU

Shabnam Mustafayeva[1], Pelin Börcek[1], Sedat Yıldırım[2]
[1]Başkent Üniversitesi, Patoloji Ana Bilim Dalı, Ankara
[2]Başkent Üniversitesi, Genel Cerrahi Ana Bilim Dalı, Ankara

ÖZET

Giriş: Sklerozan anjiomatoid nodüler transformasyon (SANT) dalakta görülen, etiyolojisi bilinmeyen, nadir

benign bir vasküler lezyondur. Burada bu ender olguyu sunmayı amaçladık.

Olgu: Son bir yıldır kan ALT/AST değerlerinde hafif artış olan 34 yaşındaki erkek hastanın abdomen ultrasonografisinde, dalak alt polde, 3x2,5 cm boyutlarında hamartom ile uyumlu solid lezyon saptandı. Bunun üzerine hastaya 6 ay ara ile iki kez dinamik karakciğer MR çekildi ve tarif edilen lezyonun boyutlarında bir miktar artış olması nedeni ile hastaya splenektomi yapıldı. Makroskopik incelemede dalak kesit yüzünde kapsüle 0,1 cm uzaklıkta, krem-sarı-kahverenkli, santralinde fibröz skar bulunan, 4x3,5x3,5 cm boyutlarında düzgün sınırlı, nodüler lezyon görüldü.Histopatolojik incelemede tarif edilen lezyon çok sayıda iyi sınırlı vasküler nodüllerden oluşmaktaydı. Nodüller bir birinden fibrosklerotik stroma ile ayrılmakta olup çok sayıda sinusoidler, kapillerler,

küçük çaplı venler ve mononükleer inflamatuar hücreler içermekteydi. Ayrıcı tanıda yer alan hemanjiyom SANT ile karşılaştırıldığında nodüler fibrotik yapıya sahip olmaması ve genellikle daha geniş vasküler alanlar içermesi nedeniyle dışlandı. Öte yandan olgumuzda hücresel atipinin az olması ve mitoz izlenmemesi nedeni ile hemangioendotelyoma veya anjiyosarkoma gibi malign splenik

vasküler tümörler düşünülmedi. İmmünohistokimyasal çalışmada lezyonda görülen kapillerler CD31+/CD34+/CD8-, sinusoidler CD31+/CD34-/CD8+ ve küçük venler CD31+/CD34-/CD8- ile reaksiyon paterni göstermekteydi. Bu histomorfolojik ve immünohistokimyasal özelliklerle lezyona SANT tanısı konuldu.

Sonuç: SANT terimi literatürde ilk olarak 2004 yılında ortaya çıkmış ve literatürde sadece sadece birkaç yüz vaka tanımlanmıştır (2019 yılına kadar yaklaşık 135 vaka). SANT nadir, sadece dalakta görünen ve kırmızı pulpanın nodüler vasküler proliferasyonu ile karakterize benign bir lezyondur. Genellikle orta yaşlı yetişkinlerde görülür ve çoğu vaka asemptomatik olup, insidental olarak çekilen görüntülemelerde veya başka bir sebeple yapılan ameliyat sırasında bulunur. SANT'nın tedavisinde tümörün büyüklüğüne, yayılımına ve hastanın genel durumuna bağlı olarak dalak çıkarılabilir veya tümör kısmi olarak rezeke edilebilir. SANT benign bir tümör olmakla birlikte bazı vakalarda lokal nüksler veya metastaz bildirildiğinden düzenli takip önemlidir.

Anahtar Kelimeler: Dalak, sklerozan, anjiomatoid, nodüler transformasyon

EP-198 [Hematopatoloji] [Özet Metin]

DURANIN LENFOMENİNGOTELYAL LEZYONLU PRİMER MALT LENFOMASI

Yağmur Çiman[1], Pınar Celepli[1], Nuray Doğan[1], Tuncer Taşçıoğlu[2], Yavuz Erdem[2]
[1]SBÜ Ankara SUAM, Tıbbi Patoloji Kliniği, Ankara
[2]SBÜ Ankara SUAM, Beyin ve Sinir Cerrahisi Kliniği, Ankara

ÖZET

Giriş: Ekstranodal marjinal zon lenfoma (MZL) ilk defa 1983'te Isaacson ve Wright tarafından gastrointestinal sistemde tanımlanmıştır. MALT (mucosa-associated lymphoid tissue) lenfoma olarak bilinen ekstranodal MZL, herhangi bir ekstranodal lokalizasyonda ortaya çıkabilir. Santral sinir sistemi (CNS) MALT lenfoması primer veya sekonder olarak görülebilir. Primer CNS MALT lenfomalarının çoğu dura kaynaklıdır. Dural MALT lenfoma erkek/ kadın oranı: 1/5-7'dir ve altıncı dekatta sıktır. Radyolojik olarak menenjiyomu taklit etse de histolojik ve immünfenotipik özellikleri diğer ekstranodal marjinal zon lenfomalara benzer. MALT lenfomanın en çarpıcı özelliği, mukozal glandların tümör hücreleri tarafından invazyonu ile tanımlanan değişen sayıdaki lenfoepitelyal lezyonların varlığıdır.

Olgu: 83 yaşında kadın hasta bilinç kaybı şikâyeti ile hastanemiz Acil Servisi'ne başvurdu. Beyin BT'de sağ parietal subdural bölgede orta hatta kaymaya neden olan lezyon ve komşuluğunda subkutan ödem görüldü. Hasta subdural hematom tanısıyla ameliyata alındı. Materyalin makroskopisi 7x6.5x0.5 cm boyutlarında durası seçilebilen kirli beyaz renkliydi. Mikroskopide sentrosit-like hücreler, monositoid hücreler, plazma hücreleri ve arada monoton lenfositlerin duraya infiltre ettiği gözlendi. Meningotelyal alanları atake eden lenfosit ve plazma hücreleri dikkati çekti bu alanlar lenfomeningotelyal lezyon olarak tanımlandı. İmmünohistokimyasal olarak CD20 ve Bcl-2 ile pozitif lenfositler, CD138-pozitif plazma hücreleri ve CD23 ile bir foliküler dendritik ağ olduğu gözlendi. Lenfomeningoteliyal lezyonlarda EMA ve PR pozitifliği izlendi. Plazma hücreleri Kappa ve Lambda ile poliklonal boyandı. Ki-67 proliferasyon indeksinin düşüktü. Hastada sistemik lenfomanın klinik, laboratuvar veya radyolojik bulgusu yoktu bu nedenle olgu 'Duranın primer MALT lenfoması' ile uyumlu olarak değerlendirildi.

Sonuç: Dural MALT lenfoma nadirdir, orta yaşlı kadınlarda daha sık görülür. Noninfiltratif yavaş büyüyen dural kitle ile karakterizedir. MALT lenfomada, lenfoepitelyal lezyonun varlığı tanı için yararlı bir bulgudur ancak histoloji ve immünofenotipleme ile CNS MALT lenfoma tanısı koymak zordur. Yayınlanmış olan olgumuzun, dural MALT lenfoma tanısında yararlı olabilecek lenfomeningotelyal lezyonu tanımlayan ilk primer MALT lenfoma olgusu olması ve histolojik incelemede böyle bir antitenin varlığının değerlendirmede dikkate alınmasının önemi nedeniyle sunulmaya değer bulunmuştur.

Anahtar Kelimeler: Duranın primer malt lenfoması, lenfomeningotelyal lezyon, santral sinir sistemi malt lenfoma

EP-199 [Hematopatoloji] [Özet Metin]

KEMİK İLİĞİ OKSALOZİSİ: NADİR BİR MYELOFİTİZİK ANEMİ SEBEBİ; OLGU SUNUMU

Hikmet Nazar, Beril Güler
Bezmialem Vakıf Üniversitesi, Patoloji Ana Bilim Dalı, İstanbul

ÖZET

Giriş: Çeşitli organlarda kalsiyum oksalat birikmesi ile karakterize sistemik oksalozis, nadir görülen metabolik bir hastalıktır. Karaciğerde glioksalat metabolizma defekti sonucu gelişen primer oksalozis otozomal resesif geçişlidir. Sekonder oksalozis ise diyette aşırı oksalat alımı, kronik hemodiyaliz, Chron hastalığı, kısa bağırsak sendromu gibi malabsorpsiyona sebep olan antitelere bağlı görülebilir. Kristaller böbrek, kemik, kemik iliği, retina, periferik sinir sistemi, tiroid ve arterler başta olmak üzere çok sayıda dokuda birikebilmektedir. Ayrıca böbrek tübülleri ve kemik iliğinde oluşturduğu koleksiyonlar böbrek yetmezliği ve pansitopeniye sebep olabilir.

Olgu: Kronik böbrek yetmezliği tanısı ve dokuz yıldır hemodiyaliz tedavisi ile takip edilen 65 yaşındaki erkek hasta, sol tarafta güçsüzlük ve konuşma bozukluğu şikayetleriyle başvurmuştur. Hemogramında anemi (Hb: 9.07 g/dL), lökopeni (BK: $3x10^9$/L) ve trombositopeni (Plt:$102x10^9$/L) saptanmıştır. Pozitron emisyon tomografisinde, aksiyel ve apendiküler iskelet sisteminde artmış FDG tutulum alanları (SUVmax: 7.1) ve yaygın litik-sklerotik lezyonlar tespit edilmiştir. Ayırıcı tanıya plazma hücreli myelom alınması üzerine kemik iliği biyopsisi uygulanmıştır. Biyopsi kesitlerinde, intratrabeküler alanların çoğunda hematopoetik hücrelerin yerini alan, histiyositler içinde gözlenen, iğne şekilli, polarize ışık altında çift kırılım gösteren, rozetoid dizelenen kristaloid cisimcikler izlenmiştir. Bu kristaller çevresinde yabancı cisim tipi dev hücre reaksiyonu ve fibrozis görülmüştür (Resim). Olguya kemik iliği oksalozisi tanısı konmuştur. Var olan kronik hastalıkları sebebiyle takip ve tedavisi devam eden hastaya bu tanı için ek bir tedavi uygulanmamıştır.

Sonuç: Sistemik oksalozis genetik geçişli olarak primer ya da edinsel olarak sekonder gelişebilir. Klinik semptomlar ya da laboratuvar bulguları kristallerin biriktiği bölgelere göre değişiklik göstermektedir. Sitopeni ile takip edilen kronik böbrek yetmezliği hastalarında, kronik hastalık anemisi ya da renal sebepli anemiler ayırıcı tanıları yanı sıra oksalozisin sebep olduğu myelofitizik anemi de nadir bir antite olarak akılda bulundurulabilir.

Anahtar Kelimeler: Kalsiyum oksalat, kemik iliği, kronik böbrek yetmezliği, sistemik oksalozis

EP-200 [Hematopatoloji] [Özet Metin]

TEK LENF NODUNDA SENKRON NEOPLAZİ: AKCİĞER ADENOKARSİNOM METASTAZI VE KLL TUTULUMU

Evren Uzun, Kübra Bulut
Gaziantep Üniversitesi, Tıbbi Patoloji Anabilim Dalı, Gaziantep

ÖZET

Giriş: Bir hastada 6 aylık periyot içerisinde iki farklı tümörün izlenmesi senkron malignensi olarak tanımlanmaktadır. B hücreli kronik lenfositik lösemi/ küçük lenfositik lenfoma (KLL) en sık görülen hematolojik maligniteler arasındadır. KLL hastaları, immünitede azalma ve B lenfosit disfonksiyonu sebebiyle sekonder neoplazi gelişimi için artmış riske sahiptir. Literatürde KLL ile birliktelik gösteren epitelyal/mezenkimal neoplazi vakaları mevcuttur.

Olgu: 14 yıl önce merkezimizde KLL tanısı almış, hastanemizde takip edilen 50 yaşında erkek hastanın radyografik incelemelerinde yaygın lenfadenopati saptandı. Sağ aksiller torakotomi ile aksiller lenf nodu, 2 ve 4 nolu mediastinal lenf nodları eksize edilerek bölümümüze gönderildi. En büyüğü 2,5 cm çaplı ve kesitleri solid görünümlü lenf nodlarının mikroskopik incelemesinde aksiler lenf nodlarında normal yapı ortadan kalkmış ve diffüz uniform lenfoid hücre görünümü mevcut iken mediastinal lenf nodlarında epitelyal tümör metastazı izlendi. Bu tümör gland formasyonu oluşturan, nükleolü belirgin, eozinofilik sitoplazmalı hücrelerden oluşmaktaydı. Uygulanan immmünohistokimyasal çalışmada epitelyal hücrelerde TTF1 ile pozitif, Napsin A, CDX2, GATA3, PSA, PAX8, GCDFP15 ile negatif reaksiyon izlenmiş olup tümör akciğer adenokarsinom metastazı lehine değerlendirildi. Aynı lenf nodunda metastaz dışı lenfoid kısımda izlenen uniform lenfoid infiltrasyona ise hastanın hematolojik malignite öyküsü de dikkate alınarak uygulanan immünohistokimyasal çalışmada hücrelerde CD20, CD5, Bcl-2 ve CD23 ile pozitif; CD3, cyclin D1, Bcl6, CD10 ile negatif reaksiyon izlendi. Bu bulgular eşliğinde mediastinal lenf nodları "Aynı lenf nodunda senkron lenfoid ve epitelyal neoplazi: Akciğer adenokarsinom metastazı + KLL tutulumu" olarak raporlanmıştır. Olgunun rapor sonrası tetkiklerinde akciğerinde 1 cm'lik nodül saptanmış, yapılan wedge rezeksiyon materyalinde akciğer adenokarsinom tanısı doğrulanmıştır.

Sonuç: KLL'ye eşlik eden senkron neoplaziler arasında akciğer karsinomları sık görülmektedir. Literatürde KLL ve akciğer adenokarsinomunun aynı dokuda tutulumu olarak kemik iliği tutulumu bildirilmiştir. Bizim vakamızda aynı lenf nodunda KLL ve akciğer adenokarsinomu tutulumunun görülmesi dikkat çekici olup ikinci neoplazinin tanısı ilk kez bu lenf nodundan konmuştur.

Anahtar Kelimeler: Akciğer adenokarsinomu, KLL, lenf nodu, senkron neoplazi

EP-201 [Hematopatoloji] [Özet Metin]

İNTRAVASKÜLER BÜYÜK B HÜCRELİ LENFOMA; SÜRRENAL BEZDEKİ SÜRPRİZ KİTLE, OLDUKÇA NADİR VAKA

Çayan Can Ergün, Gülen Gül
Sağlık Bilimleri Üniversitesi, Tepecik Eğitim ve Araştırma Hastanesi, Tıbbi Patoloji Anabilim Dalı, İzmir

ÖZET

Giriş: İntravasküler büyük B hücreli lenfoma (İVBHL) farklı boyutlardaki kan damarlarının lümeninde iri hücrelerin proliferasyonu ile karakterize, oldukça nadir görülen agresif bir lenfoma türüdür. Çeşitli organların damar lümenlerinde bulunur ve spesifik olmayan belirtilerle kendini gösterir. Bu olağandışı neoplastik hücre çoğalmasının nedenleri hala sadece kısmen anlaşılmıştır.

Olgu: 72 yaşında kadın hasta kilo kaybı nedeniyle hastanemize başvurdu. Yapılan taramada sol sürrenal bezde 47x29x33 milimetre, sağ sürrenal bezde 22x14x13 milimetre boyutlarında kitle saptandı. Tariflenen kitlelerde adrenokortikal karsinom, atipik feokromasitoma, metastaz ön tanıları ile hastaya PET/CT veya rezeksiyon önerildi. Hastada büyük olan kitlenin (sol sürrenal bezdeki) rezeksiyonu planlandı. Yapılan rezeksiyon sonrasındaki mikroskobik incelemede hemen tümüyle intravasküler yerleşim gösteren orta-iri boyutta hücrelerden oluşan neoplastik infiltrat izlendi. Neoplastik hücreler CD20, PAX5 ve MUM1 ile pozitif boyanma gösterirken; CD5, CD10, CD30 ve Bcl-2 ile boyanma göstermemiştir. Mevcut bulgular eşliğinde vaka "İntravasküler Büyük B Hücreli Lenfoma" olarak raporlanmıştır. Bunun üzerine hastadan kemik iliği biyopsisi yapılması ve hastanın kemoterapi alması planlandı.

Sonuç: İntravasküler büyük B hücreli lenfoma ile ilgili mevcut verilerin çoğunlukla tek veya sınırlı olgu bildirimlerine dayandığı için epidemiyoloji, morfoloji ve sitogenetik anormalliklerle ilgili ayrıntılı açıklamalar mevcut değildir. Bu nadir hastalığın heterojen klinik özellikleri, erken tanıyı zorlaştırır. Bununla birlikte, kesin tanısı esas olarak histopatoloji ve immünohistokimyaya bağlı olmakla birlikte, beklenmedik zamanlarda karşımıza çıkıp tanısal açıdan bizi şaşırtabilir.

Anahtar Kelimeler: Diffüz B hücreli lenfoma, sürrenal, intravasküler

EP-202 [Hematopatoloji] [Özet Metin]

NODÜLER LENFOSİT BASKIN HODGKİN LENFOMA: ALTI VAKANIN DEĞERLENDİRİLMESİ

Çiğdem Özdemir[1], Derya Aksu[1], Burcu Belen Aydoğmuş[1], Gözde Kurtuluş[3], Mustafa Duran[2]
[1]Afyonkarahisar Sağlık Bilimleri Üniversitesi Tıp Fakültesi, Tıbbi Patoloji Anabilim Dalı, Afyonkarahisar
[2]Afyonkarahisar Sağlık Bilimleri Üniversitesi Tıp Fakültesi, İç Hastalıkları Ana Bilim Dalı, Hematoloji Bilim Dalı, Afyonkarahisar
[3]Düzce Atatürk Devlet Hastanesi, Patoloji Bölümü, Düzce

ÖZET

Giriş: Nodüler lenfosit baskın hodgkin lenfoma (NLBHL), hodgkin lenfoma (HL) vakalarının %3-8'ini oluşturmaktadır. HL olmasına rağmen kendine özgü klinik ve immünohistokimyasal profile sahiptir. Genellikle nodüler ya da nodüler-diffüz patern oluşturan, lenfositler, histiositler ve bunların arasında dağılan popkorn hücreleri ya da lenfosit predominant (LP) hücreleri olarak bilinen büyük, bazıları binükleer hücrelerin infiltrasyonundan oluşmaktadır. Histomorfolojik olarak, altı patern tanımlanmış olup, patern A,B,C derece 1, D,E,F ise derece 2 olarak kabul edilir. Derece 2 olan grubun diffüz büyük B hücreli lenfoma gibi tedavi edilmesi gerektiği bildirilmektedir. HL'nın bazı tipleri ile Epstein-Barr virüsü (EBV) ilişkilendirilmiş olup, NLBHL'da ise nadir EBV pozitifliği bildirilmiştir.

Olgu: Bölümümüzde 2017-2023 yılları arasında 6 vaka tesbit edildi. Bu vakalardan 2'si (%33,33) kadın, 4'ü (%66,66) erkek, hastaların yaşları 22-60 arasında olup, yaş ortalamaları 43,83'idi. Üç vaka aksiller, bir vaka boyun, bir vaka mediasten, bir vaka da inguinal bölgeden eksize edilen lenf nodundan tanı aldı. Vakalara immünofenotiplendirmede geniş immünohistokimyal panel uygulandı. Epstein-Barr virüsü (EBV) varlığı tesbit için EBV erken RNAs (EBER) kromojenik in-situ hibridizasyon (ISH) yöntemi kullanıldı. İmmünohistokimyasal boyaların şiddeti ve yaygınlığı birlikte değerlendirildi. EBER pozitif/ negatif diye kaydedildi. Mediasten lenf nodundan tanı alan 22 yaşındaki erkek hastada lenfoma hücreleri CD20 ile negatif, CD19, BOB-1 VE OCT-2 ile kuvvetli reaksiyon vermişti. 45 yaşındaki servikal lenf nodundan tanı alan hastada ise CD20 zayıf pozitifti. CD19 ve PAX-5 vakaların dördünde zayıf ve kısmı pozitifti. Bir vaka dışında diğer vakaların tamamında OCT-2 ve BOB-1 kuvvetli pozitifti. Tüm vakalarda PD-1 pozitif T lenfositlerin belirgin rozet formasyonu izlendi. CD30 ve EBER tüm vakalarda negatifti. Histomorfolojik olarak vakalardan 3'ü patern B, 2'si patern A, 1'i ise patern E idi.

Sonuç: NLBHL tanısı koymak bazen oldukça zor olmaktadır. Çok nadirde olsa CD20 negatif olabilmektedirler. Böyle bir durumda immünohistokimyasal panele OCT-2, BOB-1, PAX-5 gibi germinal merkez transformasyon belirteçlerinin eklenmesi tanıya yardımcı olacaktır.

Anahtar Kelimeler: CD20, Hodgkin, lenfoma, nodüler

EP-203 [Hematopatoloji] [Özet Metin]

DALAĞIN NADİR GÖRÜLEN BİR VASKÜLER TÜMÖRÜ: LİTTORAL HÜCRELİ ANJİOM OLGUSU

Semra Uzun Erkal, Büşra Özbek
Kocaeli Üniversitesi, Tıbbi Patoloji Ana Bilim Dalı, Kocaeli

ÖZET

Giriş: Dalakta görülen primer vasküler tümörler, dalağın non-lenfoid neoplazileri arasında en sık görülenlerdir. Littoral hücreli anjiom ise, dalağın kırmızı pulpasındaki sinüsleri döşeyen Littoral hücrelerden köken alan, dalağın oldukça nadir görülen vasküler benign bir tümörüdür.

Olgu: Yaklaşık 6 yıldır hepatit B tanısıyla takipli olan, 56 yaşında kadın hastanın rutin kontrolleri sırasında batına yönelik yapılan bilgisayarlı tomografi görüntülemesinde splenomegali ve dalak parankiminde büyüğü 4 cm çapa ulaşan, multiple, hipodens alanlar izlenmiştir. Hematoloji tarafından değerlendirilen hastanın B semptomları bulunmamakta olup, fizik muayenesinde ve görüntülemelerinde lenfodenopati saptanmamıştır. Hastaya tanısal amaçlı splenektomi yapılmıştır. Bölümümüze gelen materyal makroskobik olarak incelendiğinde; kapsül bütünlüğü korunarak gönderilmiş, 400 gr ağırlığa sahip, 15x4x2 cm boyutlarında olan, kesit yüzünde büyüğü 1 cm çapa ulaşan, parankimde dağınık yerleşmiş, süngerimsi ve kistik görünüme sahip kanamalı multipl lezyonlar içeren splenektomi materyali izlenmiştir. Mikroskobik olarak bu kistik boşluklar tek sıralı, eozinofilik sitoplazmalı, kolumnar epitel ile döşeli, bazı alanlarda ise epitelde kabara çivisi (hobnail) benzeri görünüm izlenmiş olup kistik boşluklar içerisinde çok sayıda eritrositler dikkati çekmiştir. Bu döşeyici epitele yönelik yapılan immünohistokimyasal incelemede kistik yüzeylerin döşeyici epitelinde CD163, CD68 ve CD31 ile pozitif reaksiyon izlenirken; CD34, CD8, Pansitokeratin ve HBME-1 ile boyanma izlenmemiştir. Olgunun histopatolojik ve immünohistokimyasal özellikleri birlikte değerlendirildiğinde; olgu nadir görülen benign bir vasküler tümör olan "Littoral hücreli anjiom" ile uyumlu olarak raporlanmıştır.

Sonuç: Littoral hücreli anjiom ilk olarak 1991 yılında Falk ve arkadaşları tarafından tanımlanmıştır. Littoral hücreli anjiomlar, diğer anjiomlardan farklı olarak, littoral hücrelerden kaynaklandığı için hem endotelyal hem de histiyositik immünhistokimyasal belirteçlerle pozitif reaksiyon vermektedir. Littoral hücreli anjiom olgularında literatürde eşlik eden malign neoplazilerin veya sarkoidoz gibi sistemik hastalıkların da bulunabileceği dikkate alınmalı ve dalakta izlenen kistik ya da vasküler bir lezyonun ayırıcı tanısında, dalağın diğer vasküler tümörleri ve hamartomların yanı sıra Littoral hücreli anjiom da ayırıcı tanıda mutlaka akılda tutulmalıdır

Anahtar Kelimeler: Anjiom, dalak, littoral hücre

EP-204 [Hematopatoloji] [Özet Metin]

SKLERODERMA VE SJÖGREN SENDROMU İLİŞKİLİ PRİMER TİMİK EKSTRANODAL MARJİNAL ZON LENFOMA: NADİR BİR OLGU SUNUMU

Dicle Tamer Türk[1], Cansu Manav[1], Burçak Öztorun[1], Ezgi Genç Erdoğan[1], Tuğcan Alp Kırkızlar[2], Yekta Altemur Karamustafaoglu[3], Fulya Öz Puyan[1]
[1]Trakya Üniversitesi, Tıbbi Patoloji Ana Bilim Dalı, Edirne
[2]Trakya Üniversitesi, Hematoloji Bilim Dalı, Edirne
[3]Trakya Üniversitesi, Göğüs Cerrahisi Ana Bilim Dalı, Edirne

ÖZET

Giriş: Mukoza ilişkili lenfoid doku (MALT) tipi primer ekstranodal marjinal zon B hücreli lenfoma (MZBL), gastrointestinal sistem, tiroid, akciğer, tükrük bezi ve oküler adneks dahil olmak üzere çeşitli bölgelerde tanımlanmış, otoimmun hastalıklar, kronik inflamasyon ve çeşitli enfeksiyonlarla ilişkili olan, sessiz klinik seyirli bir hastalıktır. Primer timik ekstranodal MZBL ise, oldukça nadir görülmekte olup, bu konuda literatürde sınırlı sayıda veri mevcuttur. Bu bildiride Skleroderma ve Sjögren sendromu öyküsü olan olgunun timusunda izlenen MALT tipi MZBL'yi sunmayı amaçladık.

Olgu: Skleroderma ve Sjögren sendromu nedeniyle 10 yıldır romatoloji polikliniği takibinde olduğu bilinen 38 yaşında kadın hasta, öksürük ve nefes darlığı şikayetiyle hastanemize başvurdu. Yapılan tetkiklerinde Toraks BT'sinde ön mediastende 37 mm çaplı lezyon görüldü. Bunun üzerine çekilen PET -BT de ön mediastende 49*20 mm boyutlarında yumuşak doku lezyonunda ve bilateral servikal ve supraklavikuler bölgede çok sayıda subsantimetrik lenf nodunda artmış FDG tutulumu izlendi. Hastaya Göğüs Cerrahisi Kliniği tarafından video yardımlı torakoskopik cerrahi (VATS) biyopsi yapıldı. Makroskopik olarak parçalı, bir araya getirildiğinde 2cc hacimde kahverenkli biyopsi izlendi. Mikroskopik incelemede timusun normal morfolojisini silen, sentrosit benzeri hücreler(CCL), monositoid hücreler ve plazma hücrelerinden oluşan diffüz lenfoid infiltrasyon, Hassall korpüsküllerine sızan ve onları genişleten sentrosit benzeri hücrelerden oluşan lenfoepitelyal lezyonlar izlendi. İmmünohistokimyasal olarak CCL hücreleri, CD20, CD79a ve bcl-2 pozitif ve CD3, CD5, CD10, CD23 ve bcl-6 negatifti. Tümördeki plazma hücrelerinde, kappa monoklonalitesi izlendi. Tümör hücreleri, IgA ile pozitif olarak izlendi. Tümörde TDT pozitifliği görülmediğinden ve yaygın B hücre belirteç pozitifliği nedeniyle Timoma ön tanısı dışlandı. Hastaya Hematoloji kliniği tarafından R-CHOP kemoterapisi başlandı.

Sonuç: Lenfomanın uzun süredir devam eden otoimmün hastalıkların zemininde ortaya çıkmış olması mümkündür. Özellikle küçük biyopsilerde, küçük lenfoid hücreler ve epitel hücrelerinin varlığı timomayı taklit edebilir. Patolojik incelemede Malt tipi MZBL'nin timusta da görülebileceğinin farkında olunmalıdır.

Anahtar Kelimeler: Lenfoma, mukoza ilişkili lenfoid doku, sjögren sendromu, skleroderma, timik neoplaziler

EP-205 [Hematopatoloji] [Özet Metin]

HİSTİOSİTİK SARKOMUN OLAĞANDIŞI SUNUMU: DUODENUMDA PRİMER YERLEŞİM

Ferhat Özden, Asli Cakir, Elif Kuzucular
İstanbul Medipol Üniversitesi, Patoloji Ana Bilim Dalı, İstanbul

ÖZET

Giriş: Histiyoitik sarkom, histiyositik hematopoetik kökenden kaynaklanan ve bu yönde immünofenotipik özellikler gösteren nadir bir hematopoetik malignitedir. Duodenum duvarı yerleşimli, pankreas parankimine uzanım gösteren olağandışı prezentasyonlu bir histiyoitik sarkom olgusunu sunuyoruz.

Olgu: Karın ağrısı, kilo kaybı ve siyah dışkılama şikayetleri ile başvuran 72 yaşında erkek hastanın görüntülemesinde pankreas başında, duodenum 2. kısmını invaze eden 8 cm'lik tümöral kitle izlendi. Hastaya pankreas neoplazisi ön tanısı ile Whipple işlemi uygulandı. Makroskopik incelemede yumuşak-elastik kıvamlı, krem renkli, nekrotik alanlar içeren tümörün, esas olarak duodenum duvarında yerleşim gösterdiği ve kısmen pankreas başına invazyon gösterdiği izlendi. Mikroskopik incelemede tümör, büyük oval/yuvarlak veziküler nükleuslu, belirgin nükleollu, geniş eozinofilik sitoplazmalı ve sık mitotik aktivite içeren hücrelerden oluşmaktaydı. İmmünohistokimyasal olarak tümör hücreleri CD4, CD68 ve CD163 ile difüz ve lizozim ile yamasal pozitiflik göstermekteydi. Myeloblastik belirteçler MPO, CD117, CD34, melanositik belirteçler HMB-45, Melan A, Sox-10, PRAME, diğer T ve B lenfosit belirteçleri CD3, CD20, CD30 ve dendritik belirteçler CD21, CD123 negatif olarak saptandı. CD33 ile polimorfonükleer lökositlere kıyaslandığında çok zayıf non-spesifik boyanma izlendi. S100 seyrek hücrede pozitifti ancak Langerhans hücre belirteci CD1a negatif olarak saptandı. PanCK ve SMA da negatifti. KI67 proliferasyon indeksi %80 idi.

Sonuç: Histiositik sarkom, tüm Hodgkin dışı lenfomaların %0,5'inden azını oluşturur. Hem nodal hem de ekstranodal bölgeleri tutabilir. En sık etkilenen ekstranodal bölgeler deri, gastrointestinal sistem ve yumuşak dokulardır. Diğer hematopoietik malignitelere benzer şekilde, histiyositik sarkomun teşhisi için sıklıkla kapsamlı bir immün panel gereklidir. Primer duodenum yerleşimi literatürde nadir olarak bildirildiğinden olgumuzu paylaşmayı uygun gördük..

Anahtar Kelimeler: Duodenum, histiositik, sarkom

EP-206 [Hepatobiliyer Sistem ve Pankreas Patolojisi]
[Özet Metin]

SAFRA KESESİNDE MUKOİD İÇERİK: EŞLİKÇİ EPİTEL DEĞİŞİKLİKLERİ VE KOLELİTHİZİS

Ceren Sarıgöl[1], *Gamze Dal*[1], *Asuman Argon*[2]
[1]Sağlık Bilimleri Üniversitesi, İzmir Bozyaka EAH, Tıbbi Patoloji Kliniği, İzmir
[2]Sağlık Bilimleri Üniversitesi, İzmir Tıp Fakültesi, Tıbbi Patoloji Ana Bilim Dalı, İzmir

ÖZET

Amaç: Safra kesesi mukoseli(SKM), intraluminal safra ve/veya mukusun anormal birikimidir. Genellikle sistik kanal obstrüksiyonuna(örneğin:kolelithiaizis,polip,konjenital striktür, parazit, dış bası ve akut kolesistit kaynaklı) sekonder gelişmesi beklenir: Patoloji rutininde zaman zaman yoğun mukoid içeriğin izlendiği kolesistektomilere rastlanmaktadır.Ancak bu durumun safra kesesinin epitel değişiklikleri ve hastalıkları ile ilişkisini araştıran yeterince çalışma bulunmamaktadır. Dahası müsinöz neoplazilerle ilişkisi hakkında da sınırlı veri vardır.Bu çalışmada mukoid içeriğin izlendiği kolesistektomilerde; eşlik eden safra kesesi patolojilerinin ve epitel değişikliklerinin araştırılması amaçlanmıştır.

Gereç ve Yöntem: 2020-2023 yılları arasındaki tüm kolesistektomi materyalleri,elektronik arşivden tarandı. Maligniteler dışlandıktan sonra çalışmaya dahil edilen 2622 vakadan, makroskopik olarak yoğun mukoid içerik tanımlanan 24'üne ait preparatlar; pylorik gland metaplazi(PGM), intestinal metaplazi(İM), eşlik eden akut kolesistit(AK), kolesterolozis(KS), mukozal papiller hiperplazi(MPH), displazi açısından yeniden değerlendirildi.Safra kesesi(SK) boyutları,taş varlığı ve özellikleri patoloji raporlarından;demografik veriler elektronik arşivden elde edildi.Tüm veriler SPSS.25.0 programında pearson-Ki-kare ve Cox-regresyon testleriyle analiz edildi.

Bulgular: 2622 adet olgunun 1818(%69,3)'i kadın olup, ortalama yaş 49,88±13,79(min:14, max:92)'dir. Ortalama SK uzunluğu7,49±1,58cm, duvar kalınlığı0,34±0,23cm, en büyük taş boyutu 1,05±0,83cm'dir. Olguların 24(%0,9)'ü mukoid nitelikte materyal içermekteydi. Mukoid içerik izlenmeyen olguların %85,2'sinde, mukoid içerik izlenen olguların %83,3'ünde taş mevcuttu.Taş özellikleri mukoid içerik içermeyen ve içeren olgularda sırasıyla;sarı-kahverenk: %58,7 ve%45,8, multipl taş: %57,9 ve%54,2'di.Epitel özellikleri mukoid içerik içermeyen ve içeren olgularda sırasıyla;PGM: %19,1 ve%25,0, İM: %5,5 ve%16,7 (p=0,017), AK: %10,2 ve%4,2, KS: %37,9 ve %20,8, MPH:%1,5 ve%29,2 (p<0,0001), displazi: %0,7 ve%8 (p<0,0001) olarak bulundu

Sonuç: Çalışmamızda mukoid içerik bulunmasının; sistik kanalda yerleşen taş varlığı, kese boyutları ve MPH ile ilişkili bulunması, literatürdeki obstrüksiyona sekonder epiteldeki mukus salgısının arttığı bilgisini desteklemektedir. Ayrıca çalışmamızda mukoid materyal varlığı, İM ve displaziyle de ilişkili bulunmuştur. Literatürde bu ilişkiyi araştıran çalışmalar oldukça yetersizdir. Çalışmamızda bu ilişkinin gösterilmesi mukoid içerikle dolu kolesistektomi materyallerinde patologların makroskopik değerlendirmede ve örneklemede daha titiz olması gerektiğini düşündürmüştür.Mukoid içeriğin yoğun izlendiği kolesistektomilerde, artan mukus salgısının nedeni ve sonuçlarıyla ilgili geniş serilerde yapılacak çalışmalara ihtiyaç devam etmektedir

Anahtar Kelimeler: Kolesistektomi, mukosel, hidrops kese, mukoid, epitel değişiklikleri, displazi

EP-207 [Hepatobiliyer Sistem ve Pankreas Patolojisi]
[Özet Metin]

BASKIN DUKTAL ADENOKARSİNOM KOMPONENTİ İZLENEN OSTEOKLASTİK DEV HÜCRELER İÇEREN PANKREATİK ANDİFERANSİYE KARSİNOM: OLGU SUNUMU

Şule Kevser Dursun, *Hüseyin Karatay*, *Nevra Dursun*
SB Başakşehir Çam ve Sakura Şehir Hastanesi, Tıbbi Patoloji, İstanbul

ÖZET

Giriş: Osteoklastik dev hücreler içeren andiferansiye karsinom, pankreatik duktal adenokarsinomun nadir görülen bir alt tipidir. Neoplastik olmayan osteoklastik dev hücreler ve neoplastik iğsi veya epitelioid mononükleer hücrelerden oluşur. Bazen bir duktal adenokarsinom (DAK) bileşeni ile bir arada bulunurlar.

Olgu: Hastanemize bir yıldır olan melena, demir eksikliği anemisi ve halsizlik yakınmaları ile başvuran 66 yaşında erkek hastanın bilinen hastalık öyküsü bulunmamaktaydı. Yapılan BT ve MR incelemelerinde çok sayıda lenf nodu ve karaciğer metastazları ile 11x8 cm'lik polipoid ampuller kitle izlendi. Aktif melena şikayeti ve hemoglobin düşüklüğü sebebiyle kanamayı durdurmak amaçlı ablasyon tedavisini takiben Whipple prosedürü, sağ hemikolektomi ve karaciğer metastazektomi uygulandı. Makroskopik incelemede duodenal lümeni neredeyse tamamıyla dolduran polipoid dev pankreas kitlesi izlendi. Lezyonun pankreas kısmı çoğunlukla solid; polipoid duodenal kısmı ise mikrokistik/sünger benzeri bir görünüme sahipti. Ayrıca lezyonda nekrotik, hemorajik alanlar mevcuttu. Mikroskopik olarak solid alanlar, çoğunlukla osteoklastik dev hücrelerle çevrili pleomorfik/andiferansiye neoplastik hücreler ve seyrek olarak anaplastik dev hücreler içeriyordu. Mikrokistik alanlar, tümörün %60'ını oluşturan DAK bileşeni ile ilişkiliydi. Çoğu alanda iki bileşen mikst olarak izlendi. Destekleyici immünohistokimyasal sonuçlarla birlikte morfolojik bulgular, %40 oranında osteoklastik dev hücreler içeren andiferansiye karsinom ve eşlik eden DAK'den oluşan mikst karsinom teşhisini doğruladı. Çıkan kolona direkt invazyon,

çok sayıda lenf nodu ve karaciğer metastazı tespit edildi. Olgunun 6 aylık takiplerinde dönem dönem olan melena şikayeti dışında yeni gelişen uzak metastaz/nüks görülmedi.

Sonuç: Osteoklastik dev hücreler içeren andiferansiye karsinom nadir bir pankreatik malignitedir. Son araştırmalar, osteoklastik dev hücrelerin yoğunluğunun ve eşlik eden DAK bileşeninin baskınlığının prognoz ve sağkalım oranları ile ilişkili olduğunu göstermektedir. Yine de baskın DAK bileşeni olan vakalarla ilgili literatürde sınırlı bilgi bulunmaktadır. Bu lezyonların morfolojik özelliklerinin ve komponentlerin baskınlıklarının bilinmesi doğru ayırıcı tanı yapmak, yanlış sınıflandırmayı önlemek, prognoz ve sağkalım oranlarının doğru değerlendirilebilmesi adına büyük önem taşır.

Anahtar Kelimeler: Andiferansiye karsinom, duktal adenokarsinom, osteoklastik dev hücreler içeren andiferansiye karsinom, pankreas tümörü, pankreatik adenokarsinom

EP-208 [Hepatobiliyer Sistem ve Pankreas Patolojisi] [Özet Metin]

SAFRA KESESİNDE İYİ DİFERANSİYE NÖROENDOKRİN TÜMÖR: OLGU SUNUMU

Merve Cin[1], Enver Yarıkkaya[1], Selçuk Cin[2], Burcu Özcan[1]
[1]SBÜ, İstanbul Eğitim ve Araştırma Hastanesi, Tıbbi Patoloji, İstanbul
[2]SBÜ, Bağcılar Eğitim ve Araştırma Hastanesi, Tıbbi Patoloji, İstanbul

ÖZET

Giriş: Safra kesesi kanseri, dünya çapındaki tüm kanserlerin yaklaşık %1'ini oluşturur ve en yaygın alt tip safra kesesi adenokarsinomudur. Nöroendokrin neoplazmaları (NEN) nadirdir, tüm NEN'lerin yalnızca %0,5'ini temsil eder. NEN'lerin yaklaşık üçte ikisi sindirim sisteminde, özellikle rektum, pankreas, mide ve ileumda ortaya çıkar. Preoperatif olarak tanısal görüntüleme yöntemleri sınırlıdır.

Olgu: Sağ yan ağrısı ile hastanemize başvuran 78 yaşında kadın hastamızın yapılan görüntülemelerinde kese duvar kalınlığı artmış olup, perikolesistik alanda sıvama tarzında sıvı izlendi ayrıca kese hidropik görünümdeydi. Akut kolesistit ön tanısı ile laparoskopik kolesistektomi uygulandı. Makroskpik incelemesinde lümende taş izlenmedi. Mukozada yaygın sarı çizgilenmeler mevcuttu. Boyun kısmında, cerrahi sınıra 0,2 cm mesafede 0,3 cm çapında nodüler yapı ve 0,5 cm çapında 1 adet lenf nodu mevcuttu. Nodüler lezyonun mikroskopik incelemesinde, bazıları küçük gruplar yapan, geniş eozinofilik sitoplazmalı ve tuz-biber kromatinli nükleusları olan epiteloid hücrelerden oluşan neoplazi olduğu görüldü. Tümör boyutu 0,3x0,2 cm olup muskuler tabakaya ve fokal adventisyaya invaze görünümdeydi. Uygulanan immunohistokimyasal çalışmada tümör hücrelerinin PanCK ile (+), Sinaptofizin ile (+), Kromogranin-A ile (+) ekspresyon gösterdiği saptandı. Kİ67 proliferasyon indeksi ise %1'in altında olup tüm bu bilgiler ışığında "Grade 1 nöroendokrin tümör" tanısına ulaşıldı. On aylık takibinde nüks veya metastaz görülmedi.

Sonuç: Safra kesesi nöroendokrin tümörleri, polipler ve invaziv tümörler ile benzer makroskopik ve mikroskopik görünüm sergileyebildikleri için ayırıcı tanılar arasında tutulmalıdır. Olgumuzda olduğu gibi küçük lezyonlar yaparak gözden kaçabileceğinden makroskopik inceleme detaylı yapılmalıdır. Tedavide cerrahi ilk seçenektir. Prognozu derecesine, lenfovasküler invazyon varlığına ve evresine bağlıdır.

Anahtar Kelimeler: İnsidental, nöroendokrin tümör, safra kesesi

EP-209 [Hepatobiliyer Sistem ve Pankreas Patolojisi] [Özet Metin]

PANKREASIN SERÖZ KİSTADENOMU, TEK MERKEZLİ VAKA SERİSİ

Balça Begüm Cengiz[1], Evrim Yılmaz[1], Deniz Arık[1], Funda Canaz[1], Nazlı Sena Şeker[1], Murat Ulaş[2]
[1]Eskişehir Osmangazi Üniversitesi, Tıbbi Patoloji Ana Bilim Dalı, Eskişehir
[2]Eskişehir Osmangazi Üniversitesi, Genel Cerrahi Ana Bilim Dalı, Eskişehir

ÖZET

Amaç: Pankreasın seröz kistadenomu (PanSK) nadir benign epitelyal neoplazmlardır. En sık pankreas gövdesinde veya kuyruğunda ortaya çıkarlar. Merkezimizde tanı alan olguların klinikopatolojik özellikleri literatür bilgileri ışığında sunulmuştur.

Gereç ve Yöntem: Merkezimizde 2005-2023 yılları arasında PanSK tanısı alan 8 hastanın histopatolojik incelemesi yapılmış; hastaların yaş, cinsiyet, semptom, tümör lokalizasyonu, tümör boyutu, tümörün histolojik özellikleri, tedavi ve prognoz verileri analiz edilmiştir.

Bulgular: 4 adet biyopsi ve 4 adet rezeksiyon materyali incelemeye alınmıştır. Biyopsi materyalinden tanı alan hastaların rezeksiyonu yapılmamıştır. Hastaların yaş ortalaması 63.25 yaş olup (47-78 yaş) kadın/erkek oranı 1,6 bulunmuştur. Tümör çoğunlukla pankreas gövde ve kuyruk (tek başına veya kombinasyon halinde) yerleşimli (2 olgu gövde, 2 olgu gövde-kuyruk, 1 olgu boyun-gövde, 2 olgu baş, 2 olgu baş-boyun) olup; tümör boyutu ortalama 4,5 cm'dir (1,6 cm - 7cm). Rezeksiyon yapılan olguların %50'inde santral skar izlenmiştir. Histopatolojik olarak olguların %50'sinde mikrokistik varyant özellikleri, diğer yarısında belirgin makrosistik paterne sahip mikrokistik varyant gözlenmiştir. Makrokistik ve solid varyant saptanmamıştır. Tüm olgularda yuvarlak, uniform nükleusa sahip, glikojen açısından zengin berrak sitoplazma içeren

basit küboidal epitel izlenmiştir. Fokal mikropapilla formasyonu 5 olguda (%62,5) tespit edilmiştir. Rezeksiyon materyali bulunan 4 olgudan 1'inde peripankreatik yağ dokuya uzanım görülmüştür. 3 olguda (%37.5) tümör içerisinde mikroskobik olarak normal pankreas dokusunun hapsolduğu saptanmıştır. Lenfositik infiltrasyon 5/8 olguda izlenmiş olup genellikle hafif derecededir. Bir olguda hemoraji mevcuttur. Olgularda distrofik kalsifikasyon odağı saptanmamıştır. Tüm olgularda stromada yaygın hyalinizasyon izlenmiş olup, 2/8 olguda fokal miksoid değişiklik gözlenmiştir. Rezeksiyon yapılan hastaların 1'inde tanı anında duodenal adenokarsinom mevcut olup, postoperatif dönemde kardiyak arrest nedenli eksitus olmuştur; diğer hastaların yapılan takiplerinde rekürrens saptanmamıştır. 1/8 olguda eş zamanlı pankreatik intraepitelyal neoplazm (PanIN 1A-1B) gözlenmiştir. İmmünohistokimyasal belirleyicilerin sonuçları PanSK ile uyumlu olarak izlenmiştir.

Sonuç: Pankreas seröz kistadenomları, mükemmel prognoza sahip benign neoplazmlardır. Nadir görülen bu neoplazmlar tipik morfolojik özellikler göstermekte olup ayırıcı tanıda pankreasın diğer kistik neoplazmları, metastatik renal hücreli karsinom ve PEComa akılda bulundurulmalıdır.

Anahtar Kelimeler: Seröz kistadenom, pankreas, histopatoloji

EP-210 [Hepatobiliyer Sistem ve Pankreas Patolojisi]
[Özet Metin]

OLDUKÇA NADİR GÖRÜLEN KARACİĞER PRİMER EWİNG SARKOMU, OLGU SUNUMU

Narin Karagöz, Banu Yılmaz Özgüven, Fatıh Mert Dogukan
Başakşehir Çam ve Sakura Şehir Hastanesi, Tıbbi Patoloji, İstanbul

ÖZET

Giriş: Ewing sarkomu, küçük mavi yuvarlak hücreli tümör ailesinde yer alan, çocukluk çağının osteosarkomdan sonra en sık görülen ekstremite yerleşimli malign tümörüdür. Ekstremite dışı yerleşim gösteren Ewing sarkomu, akciğer, mediasten, retroperiton, baş-boyun lokalizasyonlarında gözlenebilmektedir. Bununla birlikte primer karaciğer yerleşimli Ewing sarkom literatürde nadir bildirilmiştir.

Olgu: Öncesinde bilinen hastalığı bulunmayan,1 yaş kadın hasta, karın içi ele gelen kitle nedeniyle hastanemize başvurdu. Kontrastlı batın MR incelemede, karaciğer sağ lob inferiorunda, safra kesesine invaze görünümde, 98x72 mm boyutlarında kitlesel lezyon izlendi. Nöroblastom ön tanısı ile karaciğer yerleşimli kitleye yapılan ince iğne biyopsisinde, geniş tabakalar oluşturan, uniform görünümde, diffüz dağılım gösteren, dar sitoplazmalı hücrelerden oluşan, küçük yuvarlak hücreli malign tümör infiltrasyonu izlendi. İmmünohistokimyasal incelemede CD99 ile diffüz güçlü membranöz, NKX2.2 ile diffüz güçlü nükleer, FLI 1 ile nükleer pozitif boyanma izlendi. PET görüntülemede karaciğer dışındaki alanlarda FDG tutulum odağı izlenmedi. Uygulanan moleküler çalışma sonucunda EWSR1 > FLI 1 füzyonu [t(11:22) (q24;q12)] saptandı.

Ewing sarkomu tanısı ile kemoterapi tedavi protokolü uygulanan hastaya tedavi sonrası sağ hepatektomi uygulandı. Sağ hepatektomi materyali kesitlerinde, 5,5x4x2,5 cm ölçülerinde gri-beyaz renkli, solid görünümde tümör alanı izlendi. Mikroskopik incelemede tümöral alanın %85'inde regresyon bulguları mevcuttu. Safra kesesi yüzey epitelinden itibaren tüm katları infiltre ederek karaciğer parankimine doğru ilerleme gösteren canlı tümör hücreleri mevcuttu. Karaciğer parankiminde canlı tümör hücresi izlenmedi. Sağ hepatektomi materyali ile olgunun Ewing sarkomu tanısı histopatolojik ve moleküler çalışmalarla doğrulandı.

Sonuç: Karaciğer primer Ewing sarkomu literatürde oldukça nadir bildirilmiştir. Olgumuz nöroblastom ve diğer küçük yuvarlak hücreli embriyonel kökenli tümörler ile ayırıcı tanıya alındı. Morfolojik, immünohistokimyasal ve moleküler çalışmaların desteklemesi ve PET görüntülemede başka bir odak izlenmemesi üzerine karaciğer primer Ewing sarkomu tanısı verdiğimiz olgumuz literatürde yer alabilecek yeni bir örnek olması bakımından değerlidir.

Anahtar Kelimeler: Ewing Sarkomu, karaciğer, primer

EP-211 [Hepatobiliyer Sistem ve Pankreas Patolojisi]
[Özet Metin]

RADİKAL NEFREKTOMİDEN 15 YIL SONRA PANKREASA METASTAZ GÖSTEREN RENAL HÜCRELİ KARSİNOM: BİR OLGU SUNUMU

Dudu Solakoğlu Kahraman[1], Ceren Enç[1], Burcu Kılıç Göçhasanoğlu[1], Halil Taşkaynatan[2]
[1]Sağlık Bilimleri Üniversitesi, İzmir Tepecik Sağlık Uygulama ve Araştırma Merkezi, Tıbbi Patoloji, İzmir
[2]Sağlık Bilimleri Üniversitesi, İzmir Tepecik Sağlık Uygulama ve Araştırma Merkezi, Tıbbi Onkoloji, İzmir

ÖZET

Giriş: Renal hücreli karsinomların (RHK) pankreas metastazı nadir bir durumdur. Bununla birlikte, RHK, metastatik pankreas tümörleri için en sık görülen primer bölgelerden biridir. Vakaların yarısında pankreas tek metastatik bölgedir ve tipik olarak nefrektomiden uzun bir süre sonra ortaya çıkmaktadır. Dış merkezde pankreasta kitle nedeniyle distal pankreatektomi ve splenektomi yapılan ve patolojik olarak solid psödopapiller tümör tanısı alan hasta, tedavi amacıyla hastanemize başvurmuştur. Patoloji konsültasyonu sonrası, renal hücreli karsinom metastazı tanısı alan, 15 yıl önce renal hücreli karsinom nedeniyle radikal nefrektomi öyküsü bulunan, bir olguyu sunduk.

Olgu: 64 yaşında kadın hastaya, dış merkezde, pankreasta kitle nedeniyle distal pankreatektomi ve splenektomi ameliyatı yapılmıştır. Patolojik makroskopik incelemede, pankreas gövde kısmında 10x3,8x2,5 cm boyutlarda düzgün sınırlı, dejenerasyon alanları içeren turuncu beyaz renkte tümör izlenmiştir. Dış merkezde solid psödopapiller neoplazi tanısı almış ve hastanemize tedavi amaçlı başvurmuştur. Radyolojik incelemelerde başka bir organda kitlesel lezyon görülmemiştir. Konsültasyon parafin bloklarının histopatolojik incelemelerinde, pankreasta fibröz kapsülle sınırlanmış, küçük bir odakta pankreas parankimine invaze tümör görüldü. Tümör geniş berrak sitoplazmalı, hafif pleomorfik nükleuslu, en büyük büyütmede ancak küçük nükleolü seçilen, atipik hücrelerin solid yuvalanmalarından oluşmakta idi. Tümör adaları etrafında ince kapiller damar yapıları vardı. İmmünohistokimyasal çalışmalarda, neoplastik hücreler, EMA, PAX8, RCC, CAIX pozitifti. Hastanın öyküsünden, 2008 yılında sağ radikal nefrektomi ameliyatı geçirdiği ve RHK tanısı aldığı öğrenildi. Pankreatektomi materyaline "Berrak hücreli renal hücreli karsinom metastazı" tanısı verildi. Tümör, WHO/ISUP'a göre derece 2 olarak derecelendirildi. Hasta 6 aydır sağ ve sağlıklıdır.

Sonuç: Berrak hücreli RHK'ların pankreas metastazı %2-3 oranında, nadirdir fakat pankreas sık metastaz yerlerinden biridir. Bu tümörlerin, histopatolojik olarak, pankreas primer tümörlerinden özellikle berrak hücreli değişiklikler gösteren solid psödopapiller neoplazm ve seröz kistadenomdan morfolojik ve immünofenotipik özellikler ile ayırıcı tanısı yapılmalıdır. Hastamızda olduğu gibi, RHK'ların tipik özelliği olarak, en uzun hastalıksız dönemi takiben pankreasa metastaz yapan tümörlerdir. RHK'ın bu özelliği, bu hastalarda uzun süreli takibi zorunlu kılmaktadır. Tedavisi metastazların cerrahisine dayanır.

Anahtar Kelimeler: Berrak hücreli renal hücreli karsinom, Pankreatik metastaz, Patoloji

EP-212 [Hepatobiliyer Sistem ve Pankreas Patolojisi]
[Özet Metin]

BÖBREK NAKİLLİ HASTADA KARACİĞERDE EBV İLE İLİŞKİLİ DÜZ KAS TÜMÖRÜ: OLGU SUNUMU

Gözde Güngör Şahin[1], Melek Büyük[1], Kürşat Rahmi Serin[2], Neslihan Berker[1], Bilge Bilgiç[1], Mine Güllüoğlu[1]
[1]İstanbul Üniversitesi, İstanbul Tıp Fakültesi, Tıbbi Patoloji Ana Bilim Dalı, İstanbul
[2]İstanbul Üniversitesi, İstanbul Tıp Fakültesi, Genel Cerrahi Ana Bilim Dalı, İstanbul

ÖZET

Giriş: Epstein-Barr virüsü (EBV) ile ilişkili düz kas tümörü, çeşitli immün yetmezlik durumlarında (post-transplant ilişkili, HIV ilişkili, konjenital immün yetmezlik ilişkili) ortaya çıkabilen ve farklı organlarda görülebilen nadir bir tümördür. Literatürde karaciğer, akciğer, santral sinir sistemi, böbrek üstü bezi, gastrointestinal sistem ve larinkste olgular bildirilmiştir. Multiple organ ve sistemde, senkron veya metakron olarak görülebilir. Sessiz seyirli bir tümör olup, malignite potansiyeli net olarak ortaya konmamıştır.

Olgu: Kronik böbrek yetmezliği nedeniyle 1998 yılında canlıdan böbrek nakli olan, 2018 yılında rejeksiyon nedeniyle diyalize başlayan 41 yaşındaki asemptomatik kadın hastada 2023 yılında retransplantasyon planlanarak yapılan magnetik rezonans görüntülemede karaciğer segment 7'de, 47 mm boyutlu, subkapsüler yerleşimli hipoekoik solid lezyon saptandı. Tanısal amaçlı yapılan tru-cut biyopside atipi, mitoz, nekroz içermeyen iğsi hücreli mezenkimal tümör izlendi. İmmünhistokimyasal incelemede hücrelerde SMA pozitif, DOG1, c-Kit, CD34, S100, desmin negatif sonuç verdi. Ki67 hücre proliferasyon indeksi <%1 idi. EBER in situ hibridizasyon incelemesinde tümör hücrelerinde pozitif nükleer reaksiyon izlendi. Histomorfolojik ve immünhistokimyasal bulgular, EBER in situ hibridizasyon pozitifliği ve böbrek nakli öyküsü göz önüne alındığında EBV ile ilişkili hepatik düz kas tümörü tanısı konuldu. Radyolojik ve histolojik malignite bulgusu izlenmeyen hasta takip edilmektedir.

Sonuç: EBV ile ilişkili düz kas tümörünün tanınması, EBV ile ilişkili neoplazi spektrumunu genişletmiş ve virüsün lenfoma ve karsinomlar dışındaki tümörlerin gelişiminde de rol oynayabileceğini göstermiştir. Karaciğerde SMA pozitif iğsi hücreli mezenkimal tümör varlığında, leiyomyom, primer veya metastatik leiyomiyosarkom da ayırıcı tanıda yer almaktadır. İmmünsupresif hastada iğsi hücreli tümör varlığında, kesin tanı konulmadan önce, nadir görülen EBV ile ilişkili düz kas tümörü olasılığı da değerlendirilmelidir.

Anahtar Kelimeler: Karaciğer, EBV, düz kas tümörü, immünsüpresyon

EP-213 [Hepatobiliyer Sistem ve Pankreas Patolojisi]
[Özet Metin]

KARACİĞERDE HİSTİOSİTİK SARKOM; NADİR BİR OLGU SUNUMU

Sabriye Gamze Vatansev, Murat Çelik
Selçuk Üniversitesi Tıp Fakültesi, Tıbbi Patoloji Bölümü, Konya

ÖZET

Giriş: Histiositik sarkom, morfolojik ve immünofenotipik olarak makrofajların özelliklerini taşıyan, nadir görülen malign bir neoplazmdır. Histiositik sarkom, infanttan, daha yaşlı kişilere kadar her yaşta görülebilir. Erkeklerde daha sık görülür. Etyolojisi bilinmemektedir. Hematopoetik sistem malignite-

lerinin %1'inden azını oluşturmaktadır. Nodal ve ekstranodal kaynaklı olabilirler. Ekstranodal olarak gastrointestinal sistem, dalak, yumuşak doku, cilt ve santral sinir sisteminde bulunabilir. Hastalar genellikle lenfadenopati, ciltte plak oluşumu, splenomegali gibi şikayetler ve B semptomlarıyla başvurmaktadır. Bu yazıda primer lokalizasyonu karaciğer olan, nadir görülen histiositik sarkom olgusu sunulmaktadır.

Olgu: Olgumuz 74 yaşında erkek hastadır. Hastanemiz genel cerrahi polikliniğine karın ağrısı şikayetiyle başvurmuştur. Bilgisayarlı tomografide karaciğer sol lobda, birbiriyle birleşme eğilimi gösteren, en büyüğü yaklaşık 2.5 cm çapında multiple, hipodens, solid kitleler izlenmiştir. Hastadan tru-cut biyopsi yapılarak laboratuvarımıza gönderilmiştir. Materyal makroskopik olarak, en büyüğü 0.5 cm, en küçüğü 0.1 cm uzunluğunda krem renkte dokuz adet dokudan oluşmaktaydı. Mikroskopik incelemede, oval-iğsi nükleuslu, geniş eozinofilik sitoplazmalı, yer yer belirgin nükleollü, atipik hücrelerin diffüz dağılım gösteren infiltrasyonu görüldü. Nükleuslarda yer yer irregüler katlanmalar, groove yapıları izlendi. Yapılan immünohistokimyasal çalışmada tümör hücreleri vimentin, CD68, CD4 ile immünopozitif; Panck, MPO, S-100, SOX-10, Heppar, CD1a, CD23, cd56 ile immünonegatif ekspresyon gösterdi. Bu bulgularla olguya histiositik sarkom tanısı verildi. Tanı sonrası tedavi almaya başlayan hasta; tanıdan iki ay sonra vefat etti.

Sonuç: Histiositik sarkom nadir görülen hematopoetik sistem kaynaklı malign bir tümördür. Nadir olması ve histolojik özelliklerinin diğer tümörlere benzemesi tanı zorluğu yaratır. İnflamatuar psödotümör, folliküler dendritik hücreli sarkom, interdigitating dendritik hücreli sarkom, langerhans hücreli histiositoz, anaplastik lenfoma, melanom, diğer sarkomlar ayırıcı tanıya giren lezyonlardır. Klinik olarak net bir evrelemesi yoktur, hızlı progresyon gösterir. Genellikle agresif seyreder. Mortalitesi oldukça yüksektir. Tedavide tümör fokal bir odaktaysa rezeksiyon, bunu takiben kemo-radyo terapi; yayılmışsa kemoterapi ağırlıklı olarak uygulanır. Bu hastalarda doğru tanı; diğer tümörlere kıyasla prognostik özelliklerinin ve tedavi yaklaşımlarının farklı olmasından dolayı önem arz etmektedir.

Anahtar Kelimeler: Histiositik sarkom, karaciğer, makrofaj

EP-214 [Hepatobiliyer Sistem ve Pankreas Patolojisi]
[Özet Metin]

PEDİYATRİK OLGUDA NADİR BİR PRİMER KARACİĞER TÜMÖRÜ: KALSİFİYE "NESTED" STROMAL EPİTELYAL TÜMÖR

Hazal İzol Özmen[1], Nevra Dursun Kepkep[1], Kamuran Tutuş[2], Nazlı Gülsüm Akyel[3], İlgin Özden[4], Müveddet Banu Yılmaz Özgüven[1]

[1]Başakşehir Çam ve Sakura Şehir Hastanesi, Tıbbi Patoloji Kliniği, İstanbul
[2]Başakşehir Çam ve Sakura Şehir Hastanesi, Çocuk Cerrahisi Kliniği, İstanbul
[3]Başakşehir Çam ve Sakura Şehir Hastanesi, Radyoloji Kliniği, İstanbul
[4]Başakşehir Çam ve Sakura Şehir Hastanesi, Genel Cerrahi Kliniği, İstanbul

ÖZET

Giriş: Kalsifiye "nested" stromal epitelyal tümör (CNSET) orijini belli olmayan nadir bir primer karaciğer tümörüdür. Genellikle çocuklarda ve genç kadınlarda izlenir. Literatürde yaklaşık 40 vaka bildirilmiş olup bu tümör için günümüzde standart bir tedavi yaklaşımı yoktur.

Olgu: 17 yaşında kadın hasta obezite nedeniyle doktora başvurduğunda yapılan tetkiklerde karaciğer sol lobunda kitle olduğu saptandı. Bilgisayarlı tomografide (BT) lezyon geç fazda karaciğer ile izodens olup nekroz ya da kalsifikasyon bulgusu yoktu. Manyetik rezonans görüntülemede (MRG), Gadoksetat disodyum sonrasında 20. dk hepatobiliyer fazda lezyonda kontrast madde tutulumu olmadığı gözlendi ve Fokal nodüler hiperplazi (FNH) dışlandı. Hastanın serum AFP düzeyleri normaldi. Hastaya karaciğer sol lob rezeksiyonu uygulandı, frozen incelemede cerrahi sınırların sağlam olduğu belirtildi.

Patolojik incelemede makroskopik olarak nonsirotik karaciğer zemininde, düzgün sınırlı, krem-beyaz renkli, granüler-kumsu dokusu olan, yer yer miksoid alanlar içeren solid tümör izlendi. Mikroskopik olarak çevre karaciğer parankiminden nispeten düzgün sınırlarla ayrılan, fokal alanlarda infiltratif görünümde tümör mevcuttu. Tümör desmoplastik bir stroma içerisinde iğsi ve epiteloid hücre kümelerinden oluşmaktaydı. Tümör içerisinde Psammom tipi kalsifikasyon ve benign osteoid vardı. Tümör adaları çevresinde belirgin duktuler proliferasyona rastlandı. Tümör hücrelerinin pansitokeratin (AE1-3), beta catenin ve WT1 immunhistokimyaları ile pozitif olduğu saptandı. Morfolojik ve immunhistokimyasal bulguların CNSET ile uyumlu olabileceği düşünüldü.

Sonuç: CNSET düşük malignite potansiyelli, oldukça nadir bir primer karaciğer tümörüdür. Hepatoblastomdan morfolojik olarak ayrımı güçlük yaratabilir. Patogenezi ve tedavi yaklaşım seçenekleri henüz iyi tanımlanmamıştır. Rekürrens ve metastaz olasılığı nedeniyle hastaların yakın takibi gereklidir. Bu olgu sunumu ile bu nadir tümörün patolojik, radyolojik ve klinik olarak farkındalığını arttırmak amaçlanmıştır.

Anahtar Kelimeler: Kalsifiye nested stromal epitelyal tümör, karaciğer, neoplazi

EP-215 [Hepatobiliyer Sistem ve Pankreas Patolojisi] [Özet Metin]

ERİŞKİN TİP KONJENİTAL HEPATİK FİBROZİS: NADİR İKİ OLGUNUN SUNUMU

Birsen Gizem Özamrak[1], Ömer Atmış[2], Özgecan Demir[2], Ömer Burçak Binicier[3], Mehmet Tanrısev[4], Semin Ayhan[2]
[1]SBÜ İzmir Tepecik Eğitim ve Araştırma Hastanesi, Tıbbi Patoloji, İzmir
[2]Manisa Celal Bayar Üniversitesi Tıp Fakültesi, Tıbbi Patoloji Anabilim Dalı, Manisa
[3]SBÜ İzmir Tepecik Eğitim ve Araştırma Hastanesi, Gastroenteroloji, İzmir
[4]SBÜ İzmir Tepecik Eğitim ve Araştırma Hastanesi, Nefroloji, İzmir

ÖZET

Giriş: Konjenital hepatik fibrozis (KHF), duktal plak malformasyonuna sekonder biliyer disgenezi ile karakterli nadir bir otozomozal resesif hastalıktır. İzole KHF olguları görülebileceği gibi Caroli hastalığı, otozomal dominant ve otozomal resesif polikistik böbrek hastalıkları (PKBH) gibi diğer fibro-polikistik hastalıklarla birlikteliği bildirilmiştir. Bu nadir tanıyı alan iki genç erişkin olgu sunulmuştur.

Olgu 1:

PKBH tanısı olan 23 yaşında kadın hastaya yapılan batın ultrasonografide karaciğer parankiminin heterojen saptanması üzerine karaciğer biyopsisi yapıldı. Karaciğer biyopsisinde olağan hepatositlerden oluşan ve düzenli lobüler yapısını korumuş parankimal alanların geniş fibröz bantlar ile ayrıldığı görüldü. Bu fibrotik bantlar içerisinde bir kısmı dilate görünümlü, bazılarının lümeninde safra bulunan, uniform kübik epitelle örtülü çok sayıda safra duktusu izlendi. Fibrotik bantların parankime yakın alanlarında safra duktus proliferasyonları gözlenirken fibrotik alanlarda herhangi bir yangısal infiltrasyon izlenmedi. Portal ve parankimal alanlarda yangı ya da hepatositlerde bir birikim saptanmadı. Bulgular, erişkin KHF ile uyumlu olarak değerlendirildi.

Olgu 2:

PKBH tanısı ile takipli renal transplant adayı 28 yaşında erkek hasta, hepatosplenomegali ve fibroscan incelemede fibrozis saptanması üzerine karaciğer biyopsisi yapıldı. Yaygın fibrozis ve duktüler proliferasyon alanlarının bulunduğu, sınırlı alanlarda hepatik parankim izlenen olguda, safra duktuslarının bazılarında dilatasyon, irregüler kontur; epitelde kübik flat görünüm ya da müsinöz metaplazi görüldü. Bir alanda duktüler reaksiyon hariç belirgin yangı izlenmedi. Hepatositlerde birikim saptanmadı. Bulgular, erişkin KHF ile uyumlu değerlendirildi.

Sonuç: KHF olguları genellikle erken infantil dönem ya da çocukluk çağında tanı almaktadır. Portal hipertansiyon, splenomegali, varis kanamaları en sık görülen semptomlardır. Ancak bazı olgular yıllarca asemptomatik kalabilir, ya da non-spesifik semptomlarla başvurabilir. Bu durum özellikle erişkin dönemde başvuran olgularda tanısal güçlükler ortaya çıkabilir. Oldukça nadir görülen erişkin KHF olgularında tanıya ulaşmak için, detaylı klinik anamnez yanı sıra diğer fibropolikistik hastalıklara eşlik edebildiği göz önünde bulundurularak sistemik bulgularla değerlendirme yapılması önem arz etmektedir.

Anahtar Kelimeler: Konjenital hepatik fibrozis, polikistik böbrek hastalığı, fibropolikistik karaciğer hastalığı, fibrozis

EP-216 [Hepatobiliyer Sistem ve Pankreas Patolojisi] [Özet Metin]

TORAKS DUVARINDA SUBKUTAN KİTLE İLE PREZANTE OLAN HEPATOSELÜLER KARSİNOM OLGUSU

Sena Ecin, Merve Cin, İrem Aylin Özkan, Cem Leblebici
Sağlık Bilimleri Üniversitesi, İstanbul Eğitim ve Araştırma Hastanesi, Tıbbi Patoloji Kliniği, İstanbul

ÖZET

Giriş: Hepatoselüler karsinom (HCC) karaciğerin en sık görülen primer malignitesidir. Hastalığın ileri dönemlerinde ekstrahepatik yayılım sıktır. Akciğer, lenf nodları, sürrenal bezler ve kemik en sık tutulan organlardır. Nadiren biyopsi, ablasyon gibi prosedürlerde ekilme yoluyla subkutan doku metastazı gelişebilir. İyatrojenik olmayan subkutan HCC metastazı literatürde az sayıda olguda bildirilmiştir.

Olgu: 45 yaşında bilinen hastalığı olmayan erkek hasta göğüs duvarı sağ tarafta şişlik şikayetiyle başvurdu. Toraks görüntülemelerinde sternoklavikular eklem, birinci kot ve sternum aralığında subkutan yerleşimli, 55x60 mm boyutlu, yumuşak doku yoğunluğunda, ekspansil, malign kitle izlendi. Kemik erozyonu, anterior mediastene uzanım, arkus aorta ve çıkan aort ile yakın komşuluk izlenirken damar veya akciğer invazyonu saptanmadı. İnceleme alanına giren karaciğerde lezyon sahası mevcut olup artefakt nedeniyle değerlendirilemedi. Batın ultrasonografisinde karaciğer sol lob medialinde, 41x32 mm boyutlu, düzgün sınırlı, hipoekojen, RDUS ile vaskülarizasyonu olmayan, mass lezyon izlendi.

Bölümümüze gelen sternoklavikular eklem ve birinci kot arasındaki lezyonun tru-cut biyopsi örneklerinde fibrovasküler çatı içerisinde, adalar ve kordonlar oluşturan, geniş eozinofilik, granüler sitoplazmalı, sitoplazmik sınırları net seçilemeyen, bazıları binükleoler çoğunluğu belirgin nükleole, hiperkromatik, pleomorfik çekirdeklere sahip, malign epitelyal hücrelerden oluşan tümör izlendi. İmmünhistokimyasal çalışmada, tümör hücrelerinde Heppar, Ariginaz, Glutamin sentetaz, Glipikan-3 ile yaygın, CAM5.2 ile seyrek hücrede pozitif boyanma; PanCK, CK7, CK20, Sinaptofizin, Kro-

mogranin-A, S100, TTF-1, PAX8 ile negatif boyanma izlendi. Mevcut klinik, morfolojik ve immunhistokimyasal bulgular eşliğinde hepatoselüler karsinom metastazı tanısına ulaşıldı.

Sonuç: Olguda ilk hastalık bulgusu göğüs duvarında kitledir. Kitlenin subkutan-kemik-mediastinal dokuların hangisinden kaynaklanıp diğerlerine yayıldığı ayrımı yapılamamaktadır.

HCC vakalarının %10'unda kemik metastazı gelişse de bu durum nadiren ilk bulgu olarak ortaya çıkmaktadır. HCC'nin en sık tutulum yaptığı kemikler vertebra ve pelvistir. Sternum ve kosta tutulumu, benzer şekilde subkutan ve mediastinal HCC metastazı literatürde az sayıda olguda bildirilmiştir.

HCC farklı prezentasyonlar ile karşımıza çıkabileceği için primeri bilinmeyen olgulara yaklaşımda ayırıcı tanıda akılda tutulmalıdır.

Anahtar Kelimeler: Hepatoselüler karsinom, metastaz, subkutan, toraks

EP-217 [Hepatobiliyer Sistem ve Pankreas Patolojisi]
[Özet Metin]

MİNİMAL İNVAZİV İNTRAKOLESİSTİK PAPİLLER NEOPLAZİ: NADİR BİR OLGU SUNUMU

Ece Yüksel Bahadır, Mehmet Zengin, Emine Beyza Koç, Sema Hücümenoğlu
SBÜ Ankara SUAM, Tıbbi Patoloji Ana Bilim Dalı, Ankara

ÖZET

Giriş: İntrakolesistik papiller neoplazm (İKPN) oldukça nadir görülen, safra kesesinde papiller büyüme paterni gösteren, sıklıkla preinvaziv karakterde neoplastik lezyonlardır. Bu neoplaziler, safra kanalında görülen intraduktal papiller neoplazilerin (İDPN) safra kesesindeki karşılığıdır. Biz burada minimal invazyon gösteren bir İKPN olgusu sunmaktayız.

Olgu: 67 yaşında kadın hasta, akut kolesistit tablosu ile hastanemiz acil servisine başvuruyor. Yapılan görüntülemelerinde kese içerisinde çok sayıda taş saptanması üzerine hastaya kolesistektomi operasyonu uygulanıyor. Kliniğimize gelen spesmen 11x4,5x4 cm boyutlarında peritoneal yüzü düzgün görünümde kolesistektomi materyali idi. Makroskopik incelemede kese içerisinde çok sayıda taş ile birlikte, boyun kısmında yaklaşık 3 cm çapında bir alanın yüzeyden hafif kabarık ve kadifemsi görünümde olduğu dikkati çekti. Mikroskopik incelemede bu alanın şeffaf-eozinofilik sitoplazmalı, nükleol belirginliği gösteren, iri nükleuslu hücrelerle döşeli papiller yapılardan oluştuğu görüldü. Bazı alanlarda papiller yapılarda kompleksleşme ve yüksek dereceli displazi odakları tespit edildi. Spesmenin tamamı örneklendi ve lamina propriada tek hücre infiltrasyonu şeklinde, PanCK ile pozitif immünfenotip gösteren invaziv odaklar görüldü. Bu bulgular eşliğinde olgu ''İntrakolesistik papiller neoplazi zemininde gelişmiş minimal invaziv adenokarsinom'' olarak raporlandı.

Sonuç: Burada, günlük pratiğe ilk olarak 2010 WHO sınıflamasında İDPN'nin safra kesesi lezyonları olarak giren, 2019 sınıflamasında ise kendine ayrı bir neoplazi olarak yer bulan bir İKPN olgusu sunduk. Nadir görülmesi, insidental saptanabilmesi ve preoperatif tanı konamaması nedeniyle bu neoplazinin her zaman akılda tutulması ve safra kesesi spesmenlerinin bu açıdan titizlikle incelenmesi oldukça önem arz etmektedir.

Anahtar Kelimeler: Safra kesesi, invazyon, intrakolesistik, papiller

EP-218 [Hepatobiliyer Sistem ve Pankreas Patolojisi]
[Özet Metin]

TRAVMATİK SAFRA YOLU NÖROMA: OLGU SUNUMU

Buse Nur Üge[1], Nevra Dursun Kepkep[2], Erdem Kınacı[3]
[1]SB Başakşehir Çam ve Sakura Şehir Hastanesi, Tıbbi Patoloji, İstanbul
[2]Sağlık Bilimleri Üniversitesi, Tıbbi Patoloji, İstanbul
[3]SB Başakşehir Çam ve Sakura Şehir Hastanesi, Genel Cerrahi, İstanbul

ÖZET

Giriş: Travmatik nöromalar Schwann hücreleri ve perinöral hücrelerle çevrili aksonlardan oluşan sinir fasiküllerinin non-neoplastik düzensiz proliferatif lezyonlarıdır. Yaralanmaya ve cerrahiye sekonder olarak gelişebilmektedir. Travmatik nöromalarda fibroblast büyüme

faktörü ve bunun reseptör seviyelerinin artmış olduğu düşünülmektedir. Biliyer sistemde

görülen travmatik nöromalar sistik duktus güdüğünde perikolanjial sinir dokusunun reaktif bir proliferasyonu olup, kolesistektominin geç komplikasyonu olarak kolesistektomiden birkaç ay veya yıllar sonra ortaya çıkabilmektedir. Hastalar genellikle obstrüksiyona bağlı sarılık, ağrı şikayetleriyle başvurmaktadır.

Olgu: Hastanemize karın ağrısı ve şişlik şikayetleri ile başvuran 30 yaşında kadın hastanın özgeçmişinde 4 ay önce dış merkezde kolelitiazis nedeniyle yapılmış laparoskopik kolesistektomi öyküsü mevcuttur. Ek bir hastalığı bulunmamaktadır. Yapılan tetkiklerinde bilirubin ve kolestatik enzimlerinde artış saptanmıştır. Manyetik rezonans kolanjiopankreatografi (MRCP) görüntülemesinde ortak hepatik kanal ve koledok proksimali arasında yaklaşık 4 cm'lik segmentte safra yollarının kesintiye uğradığı görülmüş ve iyatrojenik safra yolu yaralanması ön tanısı ile Roux-en-Y hepatikojejunostomi ile ekstrahepatik safra yolu rezeksiyonu yapılmıştır. Laboratuvarımıza gönderilen ekstrahepatik safra yolu eksizyon materyalinin makroskopik incelemesinde 0,6 cm lümen açıklığı bulunan 1,5x1x0,7 cm ölçülerinde krem-mor renkli doku parçası

izlenmiştir. Mikroskopik incelemesinde yüzey epitelinde fokal erozyon ve duktus çevresi yumuşak dokuda düzensiz anormal sinir proliferasyon alanları izlenmiştir. İmmünohistokimyasal incelemede S100 ile anormal periferik sinir liflerinde pozitiflik saptanmıştır. Mevcut histomorfolojik ve immünohistokimyasal bulgular eşliğinde olgu "Travmatik Safra Yolu Nöroması" olarak tanı almıştır.

Sonuç: Biliyer traktın nöroması safra yollarının benign darlıklarının nadir bir nedeni olup, görüntüleme yöntemlerine rağmen preoperatif tanısı ve malign tümörlerden ayrımı zor olabilmektedir. Kolesistektomi öyküsü, geç başlangıçlı sarılık ve ağrısı bulunan hastaların ayırıcı tanısında travmatik nöroma olasılığı her zaman akılda tutulmalıdır.

Anahtar Kelimeler: Biliyer darlık, kolelitiazis, kolesistektomi, nöroma, travmatik safra yolu nöroma

EP-219 [Hepatobiliyer Sistem ve Pankreas Patolojisi] [Özet Metin]

İNFANTİL DÖNEMDE SAPTANAN DEV KİSTİK KARACİĞER KİTLESİ; GİZEMLİ KİTLENİN ÇÖZÜM YOLCULUĞU

Sergen Yağcı[1], Gonca Özgün[1], Bermal Hasbay[2], Şenay Demir Kekeç[3], Abdülkerim Temiz[4], Fazilet Kayaselçuk[1]
[1]Başkent Üniversitesi Tıp Fakültesi, Tıbbi Patoloji Anabilim Dalı, Ankara
[2]Başkent Üniversitesi Tıp Fakültesi, Tıbbi Patoloji Anabilim Dalı, Adana
[3]Başkent Üniversitesi Tıp Fakültesi, Radyoloji Anabilim Dalı, Adana
[4]Başkent Üniversitesi Tıp Fakültesi, Çocuk Cerrahisi Anabilim Dalı, Adana

ÖZET

Giriş: Primer hepatik mezotelyal kist (PHMK), nadir görülen, benign ve tümör-benzeri bir kistik lezyondur. Karaciğerin mezotelyal hücrelerinden kaynaklandığı düşünülen bu kistler genellikle asemptomatiktir ve çoğunlukla radyolojik görüntüleme çalışmaları sırasında tesadüfen tespit edilir. Bu çalışmada, literatürde bildirilen en büyük çaptaki PHMK olgusunu sunmayı ve kistin klinik ve patolojik özelliklerini incelemeyi amaçladık.

Olgu: G2P1 olan 31 yaşında bir annenin 26. haftasında yapılan antenatal ultrasonografisinde intra-abdominal sıvı saptandı ve takip önerildi. Hem antenatal hem de doğum sonrası karın ultrasonografisinde tek bir kistik lezyon tespit edildi. Detaylı değerlendirme amacıyla MRI önerildi, ancak genç yaşından dolayı bu işlem gerçekleştirilemedi ve hastaya takip önerildi. Hastanın 4 aylık olduğu dönemde MRI yapıldı. Abdomen MRI'ında, lobüle konturlara ve septasyonlara sahip, her iki karaciğer lobuna yayılan ve 17 cm çapında kistik bir lezyon saptandı (Figür 1). Pediatrik Cerrahi Konseyi'nin kararıyla, hastaya santral hepatetomi ve kolesistektomi yapıldı. Makroskopik incelemede, ince bir kist duvarıyla çevrili, enkapsüle multiloküle kistik bir lezyon görüldü. Mikroskopik incelemede, kist duvarının tek tabakalı olduğu ve flat-küboidal hücrelerle kaplı olduğu gözlendi. Ayrıca, kist duvarının komşuluğunda karaciğer parankiminde belirgin atrofi ve şiddetli duktüler proliferasyon tespit edildi. Ayırıcı tanıda basit hepatik kist, lenfanjiyoma, infantil hemanjioma ve karaciğerin mezenkimal hamartomu düşünüldü. İmmünhistokimyasal çalışmada, kist duvarındaki döşeyici hücrelerin Kalretinin, D2.40 ve WT1 ile pozitif, CD31 ve CD34 ile negatif olduğu tespit edildi (Figür 2). Bu bulgular, mezotelyal kökeni destekler nitelikte olup tanı, karaciğer kökenli bir mezotelyal kist olarak konuldu. Stromal komponent, nekroz, hemoraji, fibrozis, vasküler kanallar veya kavernöz boşluklar ise gözlenmedi.

Sonuç: Karaciğerin mezotelyal hücrelerinden kaynaklanan PHMK'ler, çapları birkaç milimetreden 15 santimetreye kadar değişebilen ve soliter veya multipl lezyonlar şeklinde görülebilen nadir kistik lezyonlardır. Tam nedeni bilinmese de bu kistlerin karaciğerin mezotelyal hücrelerinin embriyonik gelişiminden kaynaklandığı düşünülmektedir. Literatürde, 1909 ile 2022 yılları arasında 20 olgu bildirilmiştir. Olgu, 17 cm çapıyla literatürde bildirilen en büyük kistik lezyon olması ve oldukça nadir görülmesi nedeniyle sunum değeri taşımaktadır.

Anahtar Kelimeler: Ayrıcı tanı, infant, karaciğer, primer hepatik mezotelyal kist

EP-220 [Hepatobiliyer Sistem ve Pankreas Patolojisi] [Özet Metin]

İNTRAHEPATİK/PERİHİLER NONİNVAZİV SAFRA DUKTUS TÜMÖRLERİ-İNTRADUKTAL PAPİLLER NEOPLAZİ VE İNTRADUKTAL TÜBÜLER NONMÜSİNÖZ NEOPLAZİ: ÜÇ OLGU SUNUMU

Sidar Bağbudar[1], Büşra Domurcuk[1], Şule Kevser Dursun[1], Hüseyin Karatay[1], Rabia Doğukan[1], Erdem Kınacı[2], İlgin Özden[2], Müveddet Banu Yılmaz Özgüven[1], Nevra Dursun[1]
[1]Başakşehir Çam ve Sakura Şehir Hastanesi, Tıbbi Patoloji, İstanbul
[2]Başakşehir Çam ve Sakura Şehir Hastanesi, Genel Cerrahi, İstanbul

ÖZET

Giriş: Safra duktus tümörleri çoğunlukla invaziv olmakla birlikte bazıları intraduktal/ekzofitik büyüme paterni sergiler ve genellikle papillalar oluşturarak intraduktal papiller neoplazi olarak adlandırılır. Nispeten yeni olan diğer bir intraduktal neoplazi tipi ise, baskın olarak tübüler büyüme paterni gösteren intraduktal tübüler/tübülopapiller neoplazidir. Bu bildiride kolanjiyokarsinom ön tanısı ile opere edilip invazyon saptanmayan, ikisi intraduktal papiller neoplazi ve biri intraduktal tübüler nonmüsinöz neoplazi tanısı almış üç olgu sunulmaktadır.

Olgu 1: Ana hepatik safra kanalında 4 cm çapında kitle saptanan 74 yaşında kadın hastanın sol+kaudat lobektomi materyalinde, makroskopide perihiler bölgede, safra duktusuna sınırlı, 4x2,5x2 cm ölçülerinde, papiller/dağılabilir kıvamlı tümör görüldü. Seri kesitlerle tamamı incelenen, invaziv alan izlenmeyen, arşitektürel ve sitolojik olarak kompleks papiller yapılanma gösteren tümörde MUC1 pozitif, MUC5AC ve MUC6 fokal pozitif saptandı. Bu bulgularla yüksek dereceli displazi gösteren intraduktal papiller neoplazi tanısı verildi.

Olgu 2: Karaciğer sağ lob safra yolları içerisinde 5,5 cm çapında kitle saptanan 69 yaşında kadın hastanın sağ hepatektomi materyalinde, makroskopide 5,5x5,2x4x2 cm ölçülerinde, papiller yapılar içeren kistik lezyon görüldü. Mikroskopide geniş alanda pankreatobiliyer tip epitelle döşeli fokal onkositoid-gastrik diferansiasyon izlenen, yaygın papiller konfigürasyon, fokal kribriform ve tübüler yapılanmalar gösteren, invaziv alan içermeyen tümörde MUC1 ve MUC5AC pozitif, MUC6 fokal pozitif saptandı. Bu bulgularla yüksek dereceli displazi gösteren intraduktal papiller neoplazi tanısı verildi.

Olgu 3: Ana hepatik safra kanalı bifurkasyo düzeyinde 5 cm çapında kitle saptanan 56 yaşında erkek hastanın sol+kaudat lobektomi materyalinde, makroskopide safra duktusuna sınırlı, 4x3x2,4 cm ölçülerinde polipoid tümör görüldü. Mikroskopide iyi sınırlı, sırt sırta vermiş tübüller ve bunları çevreleyen fibröz septalardan oluşan lezyonda MUC1 ve MUC6 pozitif, MUC5AC fokal pozitif saptandı. Seri kesitlerle tamamı incelenen lezyonda invaziv alan görülmedi. Bu bulgularla intraduktal tübüler nonmüsinöz neoplazi tanısı verildi.

Sonuç: İntrahepatik/perihiler safra yollarında farklı büyüme paternleri ile kitlesel lezyon yapan noninvaziv/preinvaziv bu nadir lezyonların tanınması ve olası invazyonlar açısından tamamının örneklenmesi önem arz etmektedir.

Anahtar Kelimeler: İntraduktal papiller neoplazi, intraduktal tübüler nonmüsinöz neoplazi, karaciğer, noninvaziv, safra yolları

EP-221 [Hepatobiliyer Sistem ve Pankreas Patolojisi]
[Özet Metin]

PANKREASIN NADİR BİR KARSİNOMU: KOLLOİD KARSİNOM

Kamile Büşra Gönç Ulusoy, Rabia Doğukan, Şeyma Aker
Sağlık Bilimleri Üniversitesi Başakşehir Çam ve Sakura Şehir Hastanesi, Tıbbi Patoloji Ana Bilim Dalı, İstanbul

ÖZET

Giriş: Pankreasın kolloid karsinomu (KK), müsinöz kistik olmayan karsinom olarak da bilinen, ekzokrin pankreasın malign neoplazmalarının sadece %1-3'ünü oluşturan nadir bir pankreas kanseri alt tipidir. Patolojik olarak kolloid karsinom büyük müsin gölleri içerisinde yüzen malign hücrelerle karakterizedir. Pankreas kanserinin bu nadir varyantını belirlemek, pankreasın konvansiyonel duktal adenokarsinomundan daha olumlu bir prognoza sahip olması ve tedavi modalitelerinin farklılığı sebebiyle önemlidir.Bununla birlikte özellikle görüntüleme bulgularında bu antitenin nadir olması ve deneyim eksikliği nedeniyle ameliyat öncesi KK'nin kesin tanısını koymak zordur.

Olgu: 71 yaşında erkek hasta acil polikliniğine yaygın karın ağrısı şikayetiyle başvurmuştur. Hastanın öyküsünde 2 ay önce sarılık nedeniyle perkütan transhepatik kateter takıldığı öğrenilmiştir. Dış merkezde ve hastanemizde yapılan görüntülemelerinde safra kesesi hidropik, intrahepatik safra yolları dilate görünümde, pankreas baş kısmı belirgin ekspansil yapıda olup, şiddetli yan dal dilatasyonları (ipmn?) içermektedir. Pankreas kuyruk düzeyinde 12 cm çapında kistik dansitede lezyon (psödokist?) mevcut olup, görüntülemelerde net ayrım yapılamamıştır.

Gönderilen ameliyat materyali dalak, duodenum, safra kesesi, pankreastan oluşmaktadır. Makroskopik incelemede pankreas kesitinde 11x8x7,5x cm boyutunda santrali kistik yer yer nekrotik, çevresinde nodülasyonlar gösteren krem renkli tümöral lezyon izlendi. Retroperitoneal cerrahi sınırda müsinöz materyal, pankreas çevresi yağlı dokuda çok sayıda nodüler yapı görüldü. Ampullanın şişkin görünümde olduğu dikkati çekti. Çok sayıda tümör örneğinin mikroskopik incelemesinde büyük müsin gölleri içerisinde geniş olmayan sitoplazmaya sahip küçük, uniform, hiperkromatik çekirdekli hücrelerden oluşan tümöral hücre kümeleri ve intraduktal papiller müsinöz neoplazm odakları dikkati çekti. Tümör pankreasın anterior ve posterior yüzeyine, ampulla vateriye, retroperitoneal yumuşak dokuya invaze idi. Lenfovasküler, perinöral invazyonu mevcut olup, 30 adet lenf nodundan 22'si metastatik görünümdeydi. Tümörde CDX2 ve MUC2 immünhistokimyasal çalışması ile kuvvetli boyanma görüldü. Ayırıcı tanıda intraduktal papiller müsinöz neoplazm, müsinöz kistik neoplazm, duktal adenokarsinom yer almakta olup, yapılan histomorfolojik ve immünhistokimyasal incelemelerle olgu kolloid karsinom olarak tanı aldı.

Sonuç: Pankreasın nadir bir tümörü olan kolloid karsinom, duktal adenokarsinomdan olumlu prognozu ve farklı tedavi modaliteleri ile ayrılmaktadır.

Anahtar Kelimeler: Kolloid Karsinom, non-müsinöz kistik karsinom, pankreas

EP-222 [Hepatobiliyer Sistem ve Pankreas Patolojisi] [Özet Metin]

HEPATİK EPİTELOİD HEMANJİOENDOTELYOMA: İKİ OLGU SUNUMU

Berfin Ekin Yıldız, Melis Erdal, Makbule Çıkrıkçıoğlu, Fügen Vardar Aker
Sağlık Bilimleri Üniversitesi, Haydarpaşa Numune Eğitim ve Araştırma Hastanesi, Tıbbi Patoloji Ana Bilim Dalı, İstanbul

ÖZET

Giriş: Epiteloid hemanjiyoendotelyoma (EHE), nadir görülen bir malign vasküler tümördür. Literatürde karaciğerde 500'den az vaka bildirilmiştir. Burada, kliniğimizde hepatik epiteloid hemanjioendotelyoma tanısı alan 2 olgu sunuyoruz.

Olgu 1: 34 yaşında kadın hasta, karın ağrısı şikayetiyle başvurdu. Fizik muayenesi, özgeçmişi ve soygeçmişinde özellik yoktu. Görüntülemelerinde karaciğerde en büyüğü 66x57 mm büyüklüğünde multipl kitleler görülmesi üzerine çekilen PET BT'de karaciğerde ortası nekrotik, multipl kitlesel/nodüler lezyonlar saptandı. Yapılan tru-cut biyopside karaciğer parankimini çoğunlukla ortadan kaldıran, desmoplastik stroma içerisinde orta derecede atipi gösteren, bazıları intrasitoplazmik lümen formasyonları gösteren epiteloid hücrelerden oluşmuş abortif vasküler yapılar görüldü. İmmünohistokimyasal incelemede CD31 ile yaygın ve kuvvetli boyanma, CAMTA ile kuvvetli nükleer boyanma saptandı. TFE3 ile boyanma izlenmedi. Genetik inceleme için yapılan yeni nesil dizilemede (NGS) EHE tanısı için birincil öneme sahip olan WWTR1-CAMTA1 füzyonu saptandı. Bu bulgularla hepatik EHE tanısı alan olgu, konsey kararı ile karaciğer transplantasyonuna yönlendirildi.

Olgu 2: 29 yaşında kadın hasta, karında şişlik şikayetiyle başvurdu. Görüntülemelerinde batında asit ve karaciğer sağ lobda 12 cm çapında kitle görüldü. Yapılan ince iğne aspirasyon biyopsisinde, hiposelüler yayma preperatlarda kanamalı zeminde yuvarlak/poligonal şekilli plazmasitoid görünümde tek tek duran veya nadiren küçük gevşek kümeler oluşturan hücreler görüldü. Bu hücreler hafif/orta nükleer pleomorfizm, seyrek intranükleer inklüzyonlar ve nadir intrasitoplazmik lümen formasyonu içermekteydi. Seyrek mitoz görüldü. Bu bulgularla "malignite için kuvvetle şüpheli atipik aspirat" olarak değerlendirilerek tru-cut biyopsi önerildi. Yapılan trucut biyopsi örneğinde miksohyalin stroma içerisinde tek tek dağılan veya kordlar oluşturan, intrasitoplazmik vakuol içeren yer yer intrasinüzoidal yayılım gösteren epiteloid hücreler görüldü. Lezyon içerisinde konjesyone vasküler yapılar dikkati çekmekteydi. İmmünohistokimyasal incelemede CD31 ile yaygın kuvvetli boyanma görülmesiyle olguya epiteloid hemanjioendotelyoma tanısı konuldu.

Sonuç: Hepatik EHE, oldukça nadir görülen bir vasküler tümördür. Kolanjiyokarsinom, hepatoselüler sklerozan karsinom veya anjiyosarkom metastazı olarak yanlış tanı alabilirler. Hepatik EHE'nin tanınması diğer malign karaciğer tümörlerine göre nispeten iyi prognozu nedeniyle önemlidir ve ayırıcı tanıda akılda bulundurulmalıdır.

Anahtar Kelimeler: Epiteloid hemanjioendotelyoma, karaciğer, vasküler tümör

EP-223 [Hepatobiliyer Sistem ve Pankreas Patolojisi] [Özet Metin]

PANKREATİK KİSTİK LEZYONLARIN AYIRICI TANISINDA DİKKAT EDİLMESİ GEREKEN BİR ANTİTE: SERÖZ KİSTADENOM

Havva Nur Çalışkan[1], Sıdıka Fındık[1], Merve Şerbetçi[2], Seda Tas Ayçiçek[1]
[1]Necmettin Erbakan Üniversitesi Tıp Fakültesi, Tıbbi Patoloji Anabilim Dalı, Konya
[2]Necmettin Erbakan Üniversitesi Tıp Fakültesi, Dönem 3, Konya

ÖZET

Giriş: Seröz kistadenom Dünya Sağlık Örgütü tarafından pankreasın benign epitelyal tümörleri arasında sınıflandırılmış olup makrokistik, solid, Von Hippel Lindau ilişkili ve mikst seröz nöroendokrin neoplazm olarak alt gruplara ayrılmıştır. Solid varyant en nadir görülen alt tipidir ve bildirilen 19 vakada kadınlarda ve 50 yaş üzerinde daha sık görülmektedir. Görüntüleme yöntemleri ile tanınması diğer varyantlara göre daha zordur. Bu lezyonlar; glikojenize sitoplazmalı, monoton nükleuslu hücrelerden oluşan küboidal veya basıklaşmış epitel ile döşeli berrak seröz sıvı ile dolu çok sayıda kistten oluşur. Kistler arasında fibröz septalar ve belirgin bir vasküler ağ bulunabilir.

Olgu: Akciğer adenokarsinomu nedeniyle takipte olan 66 yaşındaki erkek hastanın karın ağrısı şikayeti üzerine yapılan MRCP incelemesinde; pankreas gövde kesiminde yerleşmiş, pankreatik kanalla ilişkisi belirtilmeyen, 3x2.5 cm ölçülerinde kistik lezyon tespit edildi. Laboratuvarımıza 4 adet topluca 1x0.2x0.1 cm ölçülerinde kirli beyaz renkli iğne biyopsi materyalleri gönderildi. Mikroskopik incelemede normal pankreas dokusu içermeyen biyopsi örneğinin 0.2-0.3 mm genişliğinde sırt sırta yerleşim gösteren kistlerden oluştuğu görüldü. Kist döşeyici epiteli tek sıralı müsin içermeyen ve atipi göstermeyen yer yer basıklaşmış küboidal hücrelerden oluşmaktaydı. Stromal alanlarda ise nispeten genişlemiş görünümde çok sayıda vasküler yapı dikkati çekti. Uygulanan immunhistokimyasal boyamalarda kist epiteli pansitokeratin pozitifken WT1, kalretinin, D2-40, CD31 negatifti. CD31 vasküler ağda pozitifti. Olgu seröz kistadenom solid varyant ile uyumlu olarak raporlandı.

Sonuç: Seröz kistadenomlar pankreasın benign kistik neoplazmlarındandır. Nadiren malignleştiği bildirilmiştir. Pankreasta sık görülen müsinöz kistik neoplazilerden müsin içer-

memesi ile ayrılırken, stromada görülen belirgin vasküler ağ yanlışlıkla hemanjiom veya lenfanjiom olarak tanı almalarına neden olabilir. Solid varyantın kistik görünümü her zaman belirgin olmadığı için nöroendokrin tümörlerle karışması da olasıdır. Ayrıca olgumuzdaki gibi iğne biyopsilerinin lezyonun tamamını temsil etmeyebileceği de göz önünde bulundurulmalıdır. Olgumuzu; benign bir lezyon olmasına rağmen ayırıcı tanı açısından çeşitli zorluklar barındırması açısından sunduk.

Anahtar Kelimeler: Benign, kist, pankreas, seröz

EP-224 [Hepatobiliyer Sistem ve Pankreas Patolojisi]
[Özet Metin]

YAYGIN OSTEOİD ALANLAR İÇEREN TERATOİD ÖZELLİKLER GÖSTEREN HEPATOBLASTOM: BİR OLGU SUNUMU

Sena Güneş Gül, Zeynep Betül Erdem, Hüseyin Karatay, Müveddet Banu Yılmaz Özgüven
Başakşehir Çam ve Sakura Şehir Hastanesi, Tıbbi Patoloji, İstanbul

ÖZET

Giriş: Hepatoblastom çocuklarda en sık görülen primer malign karaciğer tümörü olmasına karşın tüm pediyatrik tümörlerin %1'ini oluştur. Histolojik olarak iki ana alt tipi bulunmaktadır: Epitelyal ve Mikst(epitelyal ve mezenkimal).

Olgu: Karın sağ üst kadranda ele gelen sertlik ve şişlik şikayeti olan 6 aylık kız hastanın yapılan görüntülemelerinde 11x9 cm boyutunda yoğun kalsifiye alanlar içeren kitle tespit edildi. Kesin tanı amaçlı yapılan tru-cut biyopsinin mikroskopik incelemesinde, kalsifikasyon ve osteoid matriksin eşlik ettiği eozinofilik sitoplazmalı, pleomorfik çekirdekli, iri, poligonal hücrelerden oluşan neoplastik oluşum izlendi. Olgunun yaşı, lokalizasyon(karaciğer) ve morfolojik bulgular birlikte değerlendirildiğinde, 'hepatoblastom' olarak raporlandı. Tanı ardından uygun kemoterapi rejimine başlandı ve altıncı ayda ameliyat edildi. Sağ hepatektomi materyalinde 13x8 cm boyutlarda, tamamına yakını kemik sertliğinde tümör izlendi. Dekalsifikasyon ardından örnekleme yapıldı. Histopatolojik incelemede, tru-cut biyopsiye benzer şekilde yaygın kalsifikasyon ve osteoid matriks oluşumu izlendi. Osteoid matriks ve kalsifikasyon odakları arasında fibrovasküler stroma ve stromal doku içerisinde hepatosellüler diferansiyasyon gösteren hücre yuvalanmaları, tek sıralı kolumnar epitel ile döşeli yer yer goblet hücreleri de içeren intestinal diferansiyasyon özelliğinde döşeyici epiteli bulunan kistik glandlar ve stromada düz kas metaplazi alanları saptandı. Epitelyal komponentte (fetal patern) Heppar, glipikan-3 ve AFP ile pozitiflik,WT-1 ile negatiflik saptandı. Olgu histomorfolojik bulgular ile 'Fokal regresif değişikliklerin eşlik ettiği osteoidden zengin, teratoid özellikler gösteren hepatoblastom' tanısı aldı.

Sonuç: Hepatoblastomlarda kemik ve kıkırdak doku en sık görülen mezenkimal komponentlerdir. Hepatoblastom çocukluk çağında en sık saptanan karaciğer tümörü olmasına rağmen, küçük biyopsilerde tanı koymak zor olabilir. Osteoid oluşumu tedaviye sekonder olarak fokal alanlarda görülebilir ancak olgumuzda hakim olan mezenkimal komponentin geniş kısmını oluşturmaktadır. Biyopside yaygın kalsifikasyon saptanan durumlarda 'kalsifiye nested stromal-epitelyal tümör' ile ayrım özellikle zorluk oluşturabilir. Teratoid komponent varlığında ayırıcı tanıya teratom da alınmalıdır. Olgumuz, osteoide eşlik eden küçük gruplar halindeki epitelyal hücrelerde(fetal patern) izlenen immünohistokimyasal bulgular nedeniyle hepatoblastom tanısı aldı. Osteoid alanların yaygın görülmesi ve bu sebeple oluşan ayırıcı tanı güçlüğü nedeniyle sunulmuştur.

Anahtar Kelimeler: Hepatoblastom, osteoid matriks, teratoid

EP-225 [Hepatobiliyer Sistem ve Pankreas Patolojisi]
[Özet Metin]

STEATOHEPATİT ZEMİNİNDE GELİŞEN HEPATOSELÜLER KARSİNOM: OLGU SUNUMU

Ecem Akıcı, Ceren Topsoy, Dinç Süren
Antalya Eğitim ve Araştırma Hastanesi, Tıbbi Patoloji Ana Bilim Dalı, Antalya

ÖZET

Giriş: Hepatoselüler karsinom (HCC), hem gelişmiş hem de gelişmekte olan ülkelerde artan insidansı ile dünya çapında altıncı en yaygın malignite ve üçüncü en sık kanser ölüm nedenidir. Hepatoselüler karsinomun en yaygın alt tipi, metabolik sendrom ve metabolik-ilişkili karaciğer hastalığı (MAFLD) ve/veya alkolik hepatit ile güçlü bir şekilde bağlantılı bir alt tip olan steatohepatik hepatoselüler karsinomdur (SH-HCC).

Olgu: 67 yaşında erkek hasta 2019 yılındaki karaciğer biyopsisi makrorejenenaratif nodül/fokal nodüler hiperplazi olarak raporlanan lezyonun büyümesi üzerine gastroentereloji kliniğinde değerlendirilerek yeniden konsülte ediliyor. Manyetik rezonans görüntülemede; tanımlı lezyonun boyutlarında bir yıl önceki tetkik ile karşılaştırıldığında lezyon boyutlarında ve T2 hiperintensitesinde artış saptanmıştır. Karaciğerden hazırlanan ince iğne biyopsi materyalinde tümör; ince hyalen bantlar arasına yerleşmiş, hafif ila orta derecede nükleer pleomorfizm, balonlaşma, makroveziküler steatoz gösteren hücrelerden oluşmaktadır. Neoplastik hücreler; Arjinaz, CD10, CK18 ile pozitif, HSA, Glipikan 3, Glutamin sentetaz, AFP, CK8, Vimentin, CD56, Kromogranin-A, S100 ile negatif izlendi. Retikülin ile diferansiasyon kaybı izlendi. Histopatolojik, radyolojik ve klinik bulgular ön planda, steatohepatik zeminde gelişen hepatoselüler karsinom olarak değerlendirildi.

Sonuç: Hepatosellüler karsinomun alt tipleri 2 ana nedenden dolayı önemlidir: farklı alt tiplerin kendi teşhis tuzakları olduğundan teşhis doğruluğunu artırmaya yardımcı olurlar; alt tipler, paylaşılan genetik değişiklikler ve biyolojik ilişkiler için zenginleştirildiklerinden, hasta bakımının kişiselleştirilmesi için önemli bir yapı taşıdır. SH-HCC genellikle geleneksel HCC'de görülmeyen farklı histopatolojik özellikler gösterir. Bu varyantın tanınması ve belgelenmesi, küresel NAFLD/NASH salgını bağlamında ve karaciğer karsinogenezinde steatohepatitin olası rolünü daha fazla araştırmak için önemlidir.

Anahtar Kelimeler: Steatohepatit, hepatoselüler karsinom, steatohepatik zemin

EP-226 [Hepatobiliyer Sistem ve Pankreas Patolojisi] [Özet Metin]

NADİR BİR OLGU: PROGRESİF FAMİLYAL İNTRAHEPATİK KOLESTAZ (PFIC) TİP 4 VE HEPATOSELLÜLER KARSİNOM

Merve Aydemir, Fazilet Kayaselçuk, Gonca Özgün
Başkent Üniversitesi Tıp Fakültesi, Tıbbi Patoloji Anabilim Dalı, Ankara

ÖZET

Giriş: Progresif familyal intrahepatik kolestaz (PFIC) bebeklik veya erken çocukluk dönenimde ortaya çıkan, siroz ve son dönem karaciğer hastalığına doğru hızla ilerleyen intrahepatik kolestaz tablosudur. Bugüne kadar bu tanıma uyan altı alt tipi literatürde mevcuttur. PFIC 4; PFIC1, 2 ve 3'e göre daha yeni tariflenen, daha az görülen ve sıkı bağlantı proteini 2'nin (TJP2) işlev kaybından kaynaklanan bir alt tipidir. Biz bu çalışmada 10 aylık bir bebekte PFIC4 ve hepatoselüller karsinom (HCC) birlikteliğini sunmaktayız.

Olgu: Sarılık ve akolik gaita şikayetiyle gelen 1 ay 18 günlük erkek hastanın tetkiklerinde ALT, AST, GGT ve direkt bilirubin yüksekliği saptandı. İlk batın ultrasonografilerinde organomegali izlenmedi. Yapılan karaciğer iğne biyopsisi neonatal hepatit olarak raporlandı. Hastaya yapılan genetik analizde TJP2 geni patojenik olarak sonuçlandı ve hasta PFIK4 tanısı aldı. Karaciğer yetmezliği gelişen hastaya 10 aylık iken karaciğer nakli yapıldı. Karaciğer rezeksiyon materyalinde, parankimde 1.2 cm çapında düzgün sınırlı krem-açık sarı renkli nodüler alan izlendi ve diğer alanlar mikronodüler sirotik görünümdeydi. Mikroskopide 1.2 cm çaplı nodüler alandan alınan örneklerde retiküler paternini kaybetmiş solid ve trabeküler paternde atipik hepatositler görüldü. İmmünohistokimyasal çalışmada bu alanda Glipikan 3 ile yaygın pozitiflik saptandı. Diğer alanlarda yaygın duktuler proliferasyon, duktuler metaplazi, portal alanlarda hafif mononükleer iltihabi hücre infiltrasyonu, parankimde hepatositlerde yaygın multinükleasyon ve dev hücre transformasyonu, balonlaşma dejenerasyonu, asiner transformasyon, dağınık nekroinflamatuar odaklar ve tek hücre nekrozları izlendi. Parankimde yer yer nodüler paternde fibrozis görüldü.

Sonuç: Literatürde progresif familyal intrahepatik kolestaz tip 4 vaka sayısı sınırlıdır. PFIC4'de hızlı ve kötü klinik davranış bildirilmekte olup hepatosellüler karsinom gelişme olasılığı vardır. Bizim olgumuz literatürde bildirilen en genç PFIC4 zemininde gelişmiş HCC vakalarından biridir.

Anahtar Kelimeler: Hepatosellüler karsinom, progresif familyal intrahepatik kolestaz tip 4, TJP2

EP-227 [Jinekopatoloji] [Özet Metin]

BARTHOLİN BEZİNDE ADENOİD KİSTİK KARSİNOM

Nihal Kiremit, Fatma Çevik Kaya, Vedat Arsav, Hatice Karaman
Sağlık Bilimleri Üniversitesi Kayseri Şehir Eğitim ve Araştırma Hastanesi, Tıbbi Patoloji Ana Bilim Dalı, Kayseri

ÖZET

Giriş: Bartholin bezinin primer karsinomu, kadın genital sistemi malignitelerinin <%1'i ve vulvar karsinomların %2-7'sini oluşturan nadir görülen neoplazilerdir. Adenokarsinom (%40), skuamöz hücreli karsinom (%40), adeoid kistik karsinom(AKK), transizyonel hücreli karsinom, adenoskuamöz karsinom Bartholin bezinde görülen karsinomlardır. Adenoid kistik karsinom, Bartholin bezi karsinomunun nadir bir çeşitidir ve tüm Bartholin bezi malignitelerinin %10-15'ini oluşturur. Bu çalışmada 62 yaş kadın hastada Bartholin bezinde görülen AKK olgusu sunulmuştur.

Olgu: Vulvada şişlik, ağrı şikayeti ile kadın doğum polikliniğine başvuran 62 yaş kadın hastaya Bartholin kisti apsesi düşünülerek perinoplasti ve Bartholin bezi eksizyonu uygulandı. Makroskopik olarak 4x4x3 cm ölçülerinde, kesit yüzü pembe gri renkli miksoid görünümde olan doku parçası izlendi. Histopatolojik incelemede yer yer tübüler, kribriform ve solid adalar şeklinde düzenlenme gösteren fibröz septalarla ayrılmış tümöral infiltrasyon görüldü. Tübüler alanlarda içte küboidal ve eozinofilik sitoplazmalı duktal hücreler, dışta ise bazofilik, açılı nükleuslu, dar sitoplazmaya sahip yer yer bazoloid görünümde olan miyoepitelyal hücreler izlendi (Resim 1). Kribriform alanlar miksoid globüller ve bazofilik dar sitoplazmalı miyoepitelyal hücrelerden oluşmaktaydı (Resim 2). Cerrahi sınırda devam eden infiltrasyonda perinöral invazyon mevcuttu (Resim 3). Yapılan immünhistokimyasal boyamalarda miyoepitelyal hücreler p63 (Resim 4), calponin ve SMA pozitif izlendi. Duktal komponentte CK7 ile pozitif boyanma elde edildi (Resim 5). CD 117 ile fokal pozitif boyanma, Ki67 ile %15-20 proliferasyon indeksi görüldü. PAS-AB ile miksoid alanlarda pozitif boyanma elde edildi. Vakaya bartholin bezi adenoid kistik karsinomu tanısı verildi.

Sonuç: AKK, minör ve majör tükürük bezlerinin nispeten nadir görülen bir tümörüdür. AKK ayrıca trakeobronşiyal trakt, özofagus, meme, akciğerler, prostat, serviks, lakrimal ve Bartholin bezleri ve cilt gibi diğer dokulardaki salgı bezlerinde de ortaya çıkabilir. Klinik ve görüntülemede spesifik özelliği olmaması ve patomorfolojik özellikleri vulvada oluşan diğer benign ve malign tümörlerle örtüştüğü için Bartholin glandında AKK kolaylıkla yanlış teşhis edilebilmektedir. İmmünohistokimyasal bulgularla birlikte histopatoljik inceleme AKK tanısının anahtarıdır. Uygun sınırlar ile tam cerrahi rezeksiyon ana tedavi yöntemidir.

Anahtar Kelimeler: Adenoid kistik karsinom, bartholin bezi, bartholin bezi karsinomları

EP-228 [Jinekopatoloji] [Özet Metin]

OVERİN BRENNER TÜMÖRÜ: KLİNİKOPATOLOJİK ÇALIŞMA

Duygu Ayaz[1], Neslihan Güney[2], İlayda Eraslan[2], Mustafa Bağcı[3]

[1]Sağlık Bilimleri Üniversitesi, İzmir Tıp Fakültesi, Tepecik Eğitim ve Araştırma Hastanesi, Patoloji Bölümü, İzmir

[2]Sağlık Bilimleri Üniversitesi, Tepecik Eğitim ve Araştırma Hastanesi, Patoloji Bölümü, İzmir

[3]Sağlık Bilimleri Üniversitesi, Tepecik Eğitim ve Araştırma Hastanesi, Jinekolojik Onkoloji Bölümü, İzmir

ÖZET

Amaç: Brenner tümörleri nadir görülür ve overin yüzey epitel tümörlerinin %5'inden azını oluşturur. Çalışmamızda overin brenner tümörlerinin klinik ve histopatolojik özelliklerini literatür eşliğinde sunmayı amaçladık.

Gereç ve Yöntem: 2009 ile 2023 yılları arasında Tepecik Eğitim ve Araştırma Hastanesi Jinekoloji ve Jinekolojik Onkoloji servisinde operasyonu yapılan ve patoloji laboratuarında brenner tümörü tanısı alan 60 vaka çalışmaya dahil edildi. Makroskopik boyut ve tanımlamalar için orijinal patoloji raporlarına başvuruldu. Hasta yaşı, menopozal durumu, klinik bulgular, cerrahi endikasyonu, uygulanan cerrahi prosedür, serum CA-125 düzeyini içeren klinik parametreler için hastanemizin elektronik veri sistemi retrospektif olarak gözden geçirildi. Olgulara ait H&E boyalı kesitler mikroskobik değerlendirme için arşivden çıkarılarak tekrar incelendi.

Bulgular: Hastaların ortalama yaşı 57.9 (43-85) olup 15'i (%25) 'ü 50 yaş altındaydı. Olguların 7'sinde tümör bilateraldi (%11.7). Hastaların 21'inde tümör sağ over (%35), 32'sinde sol over (%53.3) yerleşimliydi. Ortalama tümör boyutu 3.1 (0.1-16) cm olarak saptandı. Hastaların 32'sinde (%53.3) operasyon endikasyonu adneksiyel kitle idi. Bu hastaların 15'inde (%25) brenner tümörü tek adneksiyel tümör olarak izlendi. Diğer 17 hastada (%28.3) ise brenner tümörü başka bir over tümörü ile birliktelik gösteriyordu (Mikst Brenner tümörü). Brenner tümörüne eşlik eden en sık over tümörü müsinöz kistadenomdu. 28 hastada (%46.6) adneksiyel dışı nedenlerle operasyon yapılmış ve brenner tümörü insidental olarak saptanmıştı. Bu hastalarda Brenner tümörü ile birlikte en sık görülen tümör leiomyom (n=18), en sık görülen malign tümör endometrioid tipte endometrial karsinomdu (n=5).

Olguların 1'inde (%1.6) malign brenner tümörü izlendi.

Sonuç: Overin brenner tümörü çoğunlukla benigndir. Genellikle diğer kadın genital sistem patolojileri nedeniyle opere edilen hastalarda insidental olarak saptanır. En sık müsinöz kistadenom olmak üzere over tümörlerine eşlik edebildiği gibi, over dışı jinekolojik neoplazmlarla birlikte görülebilir.

Anahtar Kelimeler: Brenner tümörü, over, yüzey epitelyal tümör

EP-229 [Jinekopatoloji] [Özet Metin]

NADİR TANI ALAN UTERİN ADENOMATOİD TÜMÖR

Arife Beyza Doğan, Büşra Geçgil, Fatma Çevik Kaya, Hatice Karaman

Sağlık Bilimleri Üniversitesi Kayseri Şehir Eğitim Ve Araştırma Hastanesi, Tıbbi Patoloji Ana Bilim Dalı, Kayseri

ÖZET

Giriş: Adenomatoid tümör sıklıkla kadın ve erkek genital sistemde görülen, mezotel kökenli, benign bir tümör olup kadınlarda uterus, fallop tüpleri ve overlerde görülmektedir. Uterin adenomatoid tümör; klinik bulgu vermeyen, sıklıkla başka nedenlerle yapılan histerektomilerde rastlantısal olarak tanı alan, genellikle 4 cm'den küçük, solid, grimsi-beyaz renkli sert nodüller oluşturan tümörlerdir. Biz bu olguda anormal uterin kanama ile başvuran, adenomatoid tümör tanısı alan, 48 yaşındaki hastamızı sunmayı amaçladık.

Olgu: 48 yaşında kadın hasta, vajinal kanama şikayetiyle hastanemize başvurmuştur. 2021 yılında benzer şikayetleri nedeniyle yapılan küretajda düzensiz proliferatif endometrium tanısı mevcut olup Hb:10,4 olan hastaya TAH+BSO yapılmıştır. Makroskopik incelemede en büyüğü 2,5 cm çapında 3 adet myomatöz nodül izlenmiş olup mikroskopik incelemede düz kas demetleri içerisinde tübüler, kistik, dilate boşluklar görülmüştür. Tübülleri döşeyen hücreler yassı, eozinofilik görünümde olup yuvarlak, basık nükleuslara sahiptir. Morfolojik görüntü neticesinde ayırıcı tanıya lipoleiomyom, dilate lenfatik/ venler ve uterin adenomatoid tümör alınmıştır. İmmünhistokimyasal çalışmalarda kistik alanları döşeyen hücreler Pansitokeratin ve Kalretinin ile pozitif boyanmıştır. CD31 ile lenfatik kanallarda pozitif boyanma izlenmiş olup tariflenen kistik alanları döşeyen hücrelerde boyanma izlenmemiştir. S100 ile negatif boyanma görülmüştür. İmmünhistokimyasal

boyamalar neticesinde dilate lenfatik/venler ve lipoleimyom tanıları ekarte edilmiş olup uterin adenomatoid tümör tanısı verilmiştir.

Sonuç: Uterin adenomatoid tümör, yapılan histerektomilerin %1 inde görülmektedir. Makroskopik ve mikroskopik olarak sıklıkla leiomyomlar ile karışabilmektedir. Tanı için immünhistokimyasal çalışmalar şart olmamakla birlikte destekleyicidir. Tümör hücreleri WT1, Kalretinin, D2-40, Pansitokeratin, CAM5.2 eksprese eder. Ayırıcı tanımızda olan dilate lenfatik/venler, uterin adenomatoid tümör ve leiomyomların üçü de benign lezyonlar olup dilate lenfatik/ venler için tedavi gerekli değildir. Bu nedenle ayırıcı tanısı önemlidir. Uterin adenomatoid tümör ve leiomyomlar myomektomi veya histerektomi ile tedavi edilmekte olup çoğu adenomatoid tümör olgusu leiomyom olarak yanlış tanı alabilmektedir. Bu nedenle leiomyom olgularında ayırıcı tanıda adenomatoid tümör aklımızda bulundurmamız gereken bir antitedir.

Anahtar Kelimeler: Adenomatoid tümör, leiomyom, uterus

EP-230 [Jinekopatoloji] [Özet Metin]

TUBAL KORYOKARSİNOM: NADİR BİR OLGU SUNUMU

Elif Aybala Şibal[1], Zeynep Sağnak Yılmaz[1], Safak Ersoz[1], Cavit Kart[2]
[1]Karadeniz Teknik Üniversitesi, Tıbbi Patoloji Anabilim Dalı, Trabzon
[2]Karadeniz Teknik Üniversitesi, Kadın Hastalıkları ve Doğum Anabilim Dalı, Trabzon

ÖZET

Giriş: Gestasyonel koryokarsinom nadir görülen ve agresif seyreden malign trofoblastik tümördür. Abortus, term veya preterm gebelik ve mol hidatiform sonrası gelişebilir. Ayrıca serviks, tuba uterina veya ektopik gebelikle ilgili bölgelerden de kaynaklanabilir. Koryokarsinomun görülme sıklığı 1/40.000'dir. Ektopik gebelikle ilişkili koryokarsinomlar, tüm ektopik gebeliklerin %0.76-0.4'ünu oluşturmaktadır. Tubal bölge yerleşimli ektopik gebeliklerde koryokarsinom çok nadir görülmektedir (%1.5/10^6).

Olgu: Yirmi altı yaşında 3 haftalık β-hCG değeri değeri yüksek seyreden hasta fakültemiz Kadın Hastalıkları ve Doğum Anabilim Dalı'nda takip olmuştur. Olgunun abdominal manyetik rezonans görüntülemesinde uterus fundus sağ anterolateral yerleşimli ve uterus dışına uzanım gösteren 36x27 mm boyutlarında ektopik gebelik kesesi ile uyumlu alan izlenmesi üzerine hastaya sağ salpenjektomi yapıldı. Mikroskopik olarak yaygın nekroz ve kan içerisinde solid tabakalar halinde iri çekirdekli, bizaar hücre konfigürasyonu ve nükleol belirginliği gösteren atipik trofoblastik hücreler izlendi. Mitotik aktivite çok yaygın olup (15 mitoz/ 1BBA), kesitlerde koryon villus yapısı saptanmadı. İmmünohistokimyasal olarak β-hCG, Pansitokeratin, insan plasental laktojen (hPL) ile pozitif boyanma elde edildi. Ki-67 proliferasyon indeksi %60-65 civarında idi. P63 ile bu alanlarda boyanma saptanmadı.

Sonuç: Koryokarsinom, belirgin nekroz ve kanama ile karakterize, yaygın mitotik aktivite gösteren ve vasküler invazyona eğilimli bir tümördür. Çevre dokuya infiltrasyon gösteren solid tabakalar ya da küçük yuvalar oluşturan genellikle atipik sitotrofoblast ve sinsityotrofoblastların oluşturduğu bifazik görünüme sahiptir. Koryon villus ve kan damarlarının bulunmaması mitotik aktiviteye sahip trofoblastik hücre tabakaları içerebilen abortus spesmenlerinden ayrımında önemlidir. Koryokarsinomla ayırıcı tanıya epiteloid trofoblastik tümör ve plasental site trofoblastik tümör girmektedir. İmmünohistokimyasal olarak koryokarsinomda hCG diffüz ve yoğun boyanırken, bu tümörlerde fokal boyanma mevcuttur. Ayrıca epiteloid trofoblastik tümörde diffüz p63 boyanması izlenmektedir. Yoğun kanama nedeniyle lezyondan bol örnekleme yapılması, malignitenin sitolojik ve yapısal özelliklerinin dikkatle değerlendirilmesi doğru tanı için önemli olup immünohistokimyasal çalışma desteğinden de faydalanılmalıdır. Olguda ektopik gebeliğin yer aldığı bölge olan tuba uterinada koryokarsinom gelişmesi bu vakayı nadir kılmaktadır.

Anahtar Kelimeler: Ektopik gebelik, gestasyonel trofoblastik tümör, koryokarsinom

EP-231 [Jinekopatoloji] [Özet Metin]

VULVANIN SARKOMATOİD SKUAMÖZ HÜCRELİ KARSİNOMU: OLGU SUNUMU

Ezgi Yılmaz[1], Büşra Öztürk[1], Duygu Ayaz[2]
[1]Sağlık Bilimleri Üniversitesi, Tepecik Eğitim ve Araştırma Hastanesi, Patoloji Bölümü, İzmir
[2]Sağlık Bilimleri Üniversitesi, İzmir Tıp Fakültesi, Tepecik Eğitim ve Araştırma Hastanesi, Patoloji Bölümü, İzmir

ÖZET

Giriş: Vulva kanseri tüm jinekolojik malignitelerin %3-6' sını oluşturur. Vulvar malignitelerin çoğu skuamöz hücreli karsinomlardır. Skuamöz hücreli karsinomun sarkomatoid alt tipi ise kadın genital sistemde çok nadir olarak görülür. Bu tümörler agresif gidişli olup erken dönemde lokal nüks ve uzak metastazlar izlenir.

Olgu: 69 yaşındaki kadın hastada, dış merkezde, sağ ve sol labium majus ve minus yerleşimli en büyük boyutları 6.5 cm ve 3.5 cm olan tümörler eksize edilmiş ve "verrüköz karsinom" tanısı almıştır. Eksizyondan 6 ay sonra aynı bölgede yüzeyi ülsere polipoid nüks kitle gelişen olgu hastanemiz jinekolojik onkoloji polikliniğine başvurdu. Geniş tümör eksizyonu yapılarak materyal laboratuvarımıza gönderildi. Boyutları 8.5x6x3 cm olan deri eksizyonel biopsi materyalinde 6.5x4x2.5 cm boyutlarda yüzeyi ülsere polipoid görünümde tümör izlen-

di. Mikroskopik incelemede, yüzey epiteli çoğu alanda ülsere olup izlenebilen alanlarda epitelin hemen altından başlayarak subkutan yağ dokuya infiltre, iğsi- poligonal hücrelerin yer yer demetler oluşturduğu, bazı alanlarda hücreler arasında miksoid stromanın izlendiği tümör saptandı. Tümör hücreleri eozinofilik sitoplazmalı, hiperkromatik nüveli, belirgin eozinofilik nukleolusa sahipti. Çok sayıda atipik mitoz izlendi. Tümörde yaygın nekroz ve lenfovasküler invazyon mevcuttu. İyi diferansiye skuamöz hücreli karsinom alanı görülmedi. İmmünhistokimyasal boyamalarda tümör hücrelerinde pan CK, CK5/6, HMWCK ve vimentin ile fokal pozitiflik saptandı. Bu bulgular eşliğinde olgu "Skuamöz hücreli karsinom, iğsi hücreli (sarkomatoid) varyant" olarak tanı aldı.

Sonuç: Sarkomatoid tip skuamöz hücreli karsinom, konvansiyonel skuamöz hücreli karsinoma göre daha agresif seyirli ve kötü prognozludur. Ayırıcı tanıda sarkom türleri, amelanotik malign melanom, metastatik karsinosarkom akla gelmelidir.

Anahtar Kelimeler: Sarkomatoid varyant, skuamöz hücreli karsinom, vulva

EP-232 [Jinekopatoloji] [Özet Metin]

PRİMER ENDOMETRİAL SKUAMÖZ HÜCRELİ KARSİNOM: OLGU SUNUMU

Zehra Şahin
Gaziosmanpaşa Eğitim ve Araştırma Hastanesi, Tıbbi Patoloji, İstanbul

ÖZET

Giriş: Primer endometrial skuamöz hücreli karsinom(PESHK), endometrium karsinomlarının %0.5'inden azını oluşturmaktadır. Etyolojisinde kronik inflamasyon, uzamış pyometri, iktiyozis, önceki irradyasyon yer almakta olup HPV ile direkt ilişkisi halen tartışmalıdır. Endometriumda izlenen skuamöz hücreli karsinomların çoğu serviks kaynaklıdır, ancak endometrial kök hücre ve normal endometriumun skuamöz metaplazisinden de gelişebilir. Eşlik eden kolon adenokarsinomu olan PESHK olgusu nadir görülmesi nedeniyle sunulmuştur.

Olgu: Daha önce kolon adenokarsinomu öyküsü bilinen 67 yaşında kadın hastada endometrial küretaj materyalinde yüksek dereceli skuamöz intraepitelyal lezyon saptandı. Vajinal smear sonucu negatifti, klinikte servikste lezyon tariflenmemekteydi. Görüntüleme sonuçlarında, endometrium çift kat kalınlığı 2 cm ölçüldü ve malignite ekarte edilemedi. Ayrıca kolonda yeni kitle tespit edilen hastaya total histerektomi, bilateral salpingoooferektomi, anastomoz hattını içeren sol kolon rezeksiyonu yapıldı.

Makroskopik olarak endometrial kavitenin tamamı beyaz renkli, düzensiz ve yumuşak kıvamlı izlenmiş olup endometrium kalınlığı 0,4 cm idi. Ayrı halde gönderilen serviks mukozasında özellik izlenmedi. Endometrial kavite ve serviksin tamamı örneklendi.

Histopatolojik incelemede endometriumda yaygın insitu skuamöz hücreli karsinom ve odaklar halinde iyi diferansiye invaziv skuamöz hücreli karsinom saptandı. Tümörde endometrioid adenokarsinom komponenti izlenmedi. Endoservikal invazyon görülmedi. Lenfatik invazyon mevcuttu. İmmünhistokimyasal çalışmada; HPV, p16, östrojen ve progesteron reseptör antikorları ve p53 mutasyonu negatif saptandı. Çevre endometriumda aktif kronik inflamasyonla beraber, yüzey ve gland epitelinde skuamöz metaplazi ve displazi mevcuttu. Serviks kesitlerinde displazi veya malignite izlenmedi. Mevcut skuamöz hücreli karsinom, öncelikle endometriumun primer tümörü olarak değerlendirildi. Ayrıca kolonda, tübüler adenom zemininde yeni gelişen adenokarsinom ve çevrede 33 adet tübüler adenom saptandı. Endometrium ve kolondaki tümörlere immünhistokimyasal olarak uygulanan mikrosatellit instabilite (MSI) panelinde instabilite izlenmedi.

Sonuç: PESHK, literatürde oldukça nadir görülmektedir. Tanıda öncelikle endometriuma yayılan servikal skuamöz hücreli karsinom ve skuamöz diferansiasyon gösteren endometrioid karsinom ekarte edilmelidir. Prognoz evreye bağlı olmakla beraber endometrioid adenokarsinomdan daha kötüdür. Tedavide rezeksiyon sonrasında radyo/kemoterapi bir seçenektir. Endometrial küretaj materyalinde saptanabilecek yüksek dereceli skuamöz intraepitelyal lezyonun orijini, klinik bulgular eşliğinde dikkatle değerlendirilmelidir.

Anahtar Kelimeler: Endometrial karsinom, skuamöz hücreli karsinom, yüksek dereceli skuamöz intraepitelyal lezyon, serviks, endometrium

EP-233 [Jinekopatoloji] [Özet Metin]

NADİR GÖRÜLEN OVER TÜMÖRÜ: STRUMA OVARİİ, 28 VAKANIN KLİNİK VE HİSTOPATOLOJİK ANALİZİ

Duygu Ayaz[1], Emin Büyüktalancı[2], Çayan Can Ergün[2], Celal Akdemir[3]
[1]Sağlık Bilimleri Üniversitesi, İzmir Tıp Fakültesi, Tepecik Eğitim ve Araştırma Hastanesi, Patoloji Bölümü
[2]Sağlık Bilimleri Üniversitesi, Tepecik Eğitim ve Araştırma Hastanesi, Patoloji Bölümü
[3]Sağlık Bilimleri Üniversitesi, Tepecik Eğitim ve Araştırma Hastanesi, Jinekolojik Onkoloji Bölümü

ÖZET

Amaç: Struma ovarii, tamamı yada %50'den fazlasını tiroid dokusunun oluşturduğu, nadir görülen monodermal teratomdur. Tüm over teratomlarının %4'ünden azını oluşturur. Malignite nadirdir ve struma ovarii vakalarının %5-10'unda görülür.

Gereç ve Yöntem: Tepecik Eğitim ve Araştırma hastanesi patoloji bölümünde Ocak 2009 ile Haziran 2023 yılları arasında struma ovarii tanısı alan 28 olgu çalışmaya dahil edildi. Hasta yaşı, klinik bulgular, preoperatif radyolojik bulgular, serum CA-125, T_3, T_4, TSH düzeyleri, uygulanan cerrahi prosedür hastane elektronik kayıt sisteminde gözden geçirildi. Tümör boyutu, yerleşim yeri, bilateralite varlığı, frozen inceleme sonuçları, struma ovariiye eşlik eden lezyonlar patoloji raporları incelenerek not edildi. Tümöre ait H&E boyalı kesitler arşivden çıkarılarak tekrar değerlendirildi.

Bulgular: Hastaların ortalama yaşı 47.8 (16-72) idi. Olguların çoğunda menometroraji, postmenopozal kanama yada karın ağrısı nedeniyle yapılan fizik muayene ve / veya radyolojik incelemede adneksiyel kitle saptanması üzerine operasyon yapılmıştı.. Sadece 1 olguda operasyon öncesi struma ovarii klinik ön tanısı mevcuttu. Tümör 16 hastada sağ over, 11 hastada sol over, 1 hastada bilateral yerleşimliydi. Ortalama tümör boyutu 9.9 (3-18) cm olarak bulundu. Hastaların 1'inde karşı overde matür kistik teratom, 1'inde ise aynı overde "müsinöz kistadenom " mevcuttu. Hastaların 3'ünde endometrium karsinomu mevcut olup struma ovarii insidental olarak saptandı. Olguların 26'sı benign özellikteydi. İki olguda struma ovarii zemininde malignite izlendi. Bu tümörlerden biri " iyi diferansiye tiroid karsinomu ", diğeri ise " papiller tiroid karsinomu" morfolojisindeydi.

Sonuç: Struma ovarii, yaygın olarak tiroid dokusu yönünde diferansiyasyon gösteren monodermal teratomdur. Over tümörlerininin %0.5-1'ini oluşturur. Klinik ve radyolojik bulgular, struma ovariiyi diğer over tümörlerinden net olarak ayırdetmekte yararlı değildir. Struma ovarii çoğunlukla benign olsa da nadir görülebilecek maligniteyi saptamakta dikkatli makroskopik ve mikroskopik inceleme önem taşır.

Anahtar Kelimeler: Monodermal teratom, over tümörü, struma ovarii, tiroid tümörü

EP-234 [Jinekopatoloji] [Özet Metin]

NADİR GÖRÜLEN BİR ANTİTE ADENOMATOİD TÜMÖR: OLGU SUNUMU

Selin Gökçenoğlu[1], Ezgi Kül[2], Buket Bambul Sığırcı[2]
[1]Tokat Devlet Hastanesi, Tıbbi Patoloji Kliniği, Tokat
[2]Sağlık Bilimleri Üniversitesi, Şişli Hamidiye Etfal SUAM, Tıbbi Patoloji Anabilim Dalı, İstanbul

ÖZET

Giriş: Adenomatoid tümör, 1916 yılında Sakaguchi tarafından 'Adenomyomatoma' olarak tanımlanmış olup, tarihsel süreçte lenfanjiyom, leiomyom, adenofibrom, anjiyomatoid tümör ve düşük dereceli adenokarsinom olarak da kabul edilmiştir. Elektron mikroskopi ve immunhistokimyasal çalışmaların yaygınlaşmasıyla bu tümörün mezotelyal hücrelerden kaynaklandığı gösterilmiştir. Son yıllarda TRAF7 geninin WD40 bölgesinde spesifik mutasyonlar tanımlanmıştır. Sıklıkla insidental olarak tanı almakta olup, genellikle epididim, tuba yerleşimli olsa da, adrenal, kalp, karaciğer ve pankreas yerleşimli olgular da bildirilmiştir. Bu yazıda, insidental saptanan tuba yerleşimli adenomatoid tümör olgusu sunulmuştur.

Olgu: 53 yaşında kadın hasta, menometroraji şikâyeti ile başvurmuş, ultrasonografi ile intramural, çok sayıda myom saptanan olguya, total abdominal histerektomi ve bilateral salfingooferektomi yapılmıştır. Materyal üzerinde sol tuba çevresinde, 0,3 cm çapta nodülokistik, kesit yüzü, gri- krem renkte lezyon görülmüştür. Mikroskopide tuba çevresinde, nodüler yapıda, gevşek stroma içinde, tek sıralı kübik epitelle döşeli, vasküler yapı benzeri yarıklanmalar, kistik dilate ve küçük gland benzeri yapılar içeren lezyon izlenmiştir. Uygulanan immunhistokimyasal çalışmada Kalretinin, WT1, CK5/6 ile pozitif immunreaktivite görülürken; CD31, MOC31 ile immunreaktivite görülmemiştir. Histomorfojik bulgular ve immunhistokimyasal çalışma sonuçları ile olguya 'Adenomatoid Tümör' tanısı koyulmuştur.

Sonuç: Adenomatoid tümör, mezotel kökenli benign bir tümördür. Çeşitli sebeplerle yapılan histerektomi materyallerinin %1-5'inde insidental saptanmaktadır. Makroskopik olarak, çoğunlukla tuba, daha az sıklıkla uterin fundus ve kornual bölgede subserozal yerleşimli, soliter, iyi sınırlı, nodüler, kesit yüzü krem-gri renkte, elastik kıvamlıdır. Histolojisinde morfolojik heterojeniteye sahip bir tümördür. Mikrokistik, trabeküler, solid, retiform ya da adenoid paternde görülebilir. Mikrokistik patern, anjiyomatoid olarak da adlandırılan ve en sık rastlanan paterndir. İnce basıklaşmış, tek tabakalı küboidal ya da kolumnar epitelle döşeli, dilate gland benzeri kistik alanlar ile karakterizedir.

İmmunhistokimyasal olarak, Sitokeratin, Kalretinin, D2-40, HBME-1 gibi mezotelyal antijenleri eksprese ederken, CK5/6, CK20, EMA, CD31 ve CD34 negatiftir. Morfolojik çeşitliliği nedeniyle, hemanjiyom, lenfanjiyom, leiomyom, salpenjitis istmika nodosa ve adenokarsinom gibi pek çok antite ile ayırıcı tanıya girdiği için, nadir görülen bu tümörün tanınması önemlidir.

Anahtar Kelimeler: Adenomatoid tümör, benign, mezotel, tuba uterina

EP-235 [Jinekopatoloji] [Özet Metin]

NADİR BİR OLGU: ENDOMETRİOZİS ODAĞINDAN GELİŞEN UTERİN SERVİKAL BERRAK HÜCRELİ KARSİNOM

Cansu Manav, Fatma Nur Koyunlu, Dicle Tamer Türk, Elif Mercan Demirtaş
Trakya Üniversitesi, Tıbbi Patoloji Ana Bilim Dalı, Edirne

ÖZET

Giriş: Uterin serviksin berrak hücreli karsinomları oldukça nadir görülmekte olup servikal adenokarsinomların %3-4'ünü oluştururlar. Sporadik ya da dietilstilbestrol maruziyetine bağlı olarak ortaya çıkabilirler. Dietilstilbestrol maruziyeti olmayan hastalarda etiyoloji net olmamakla birlikte literatürde nadir endometriozis odaklarından gelişen berrak hücreli karsinom vakaları bildirilmiştir.

Olgu: 70 yaşında kadın hasta kasık ağrısı şikayeti ile hastanemize başvurdu. Sağ overde kitle nedeniyle operasyon öyküsü olan hastada, yapılan görüntüleme çalışmalarında sol over yerleşimli ve serviksten sağ over lojuna uzanan iki adet kistik kitle saptanması sonucu opere edildi. Tarafımıza gönderilen histerektomi materyalinin makroskopik incelemesinde serviks arka duvar yerleşimli 6 cm çaplı kanamalı solid ve kistik alanlar barındıran kitle izlendi. Mikroskopik incelemelerde sol overde yer alan lezyon seröz kistadenom olarak saptandı. Serviks dış yüz serozada yer alan kitleye ait kesitlerde, serozadan mukozaya doğru uzanım gösteren endometriozis eksterna odakları komşuluğunda solid büyüme paternine sahip, yer yer tübül yapıları oluşturan, berrak sitoplazmalı, pleomorfik nükleuslu hücrelerden oluşan tümöral infiltrasyon izlendi. Yapılan immunohistokimyasal çalışmalarda tümörde ER, vimentin, CEA, p16 negatifliği izlenirken fokal AMACR pozitifliği saptandı. Mikrosatellit instabilitesi için yapılan çalışmalarda MSH6 ve PMS2 ile kayıp izlenmedi. Uterin kavitede, endometriyal polip saptandı. Yapılan klinik/ radyolojik sistemik tarama çalışamalarında hastada başka tümör odağı saptanmadı. Bu bulgular ışığında olguya endometriozis odağından gelişen berrak hücreli karsinom tanısı verildi.

Sonuç: Servikal berrak hücreli karsinomlar genelde postmenopozal yaşlı kadınlarda görülürler. Yüksek riskli HPV ile ilişkili olmadıkları bilinmekle birlikte dietilstilbestrol maruziyeti, Lynch sendromu ve endometriozis ile ilişkili olabilecekleri bildirilmiştir. Olgumuzda olduğu gibi serozal dış yüz yerleşimli vakalarda öncelikle metastazlar dışlanmalıdır. Ekstraovaryan endometriozis odaklarından gelişen maligniteler nadir olmakla birlikte servikal berrak hücreli karsinomlarda etiyolojide yer alabilecekleri akılda tutulmalıdır.

Anahtar Kelimeler: Berrak hücreli karsinom, endometriozis, uterin serviks

EP-236 [Jinekopatoloji] [Özet Metin]

UTERİN SERVİKS YERLEŞİMLİ NADİR BİR TÜMÖR: MİKST MEZONEFRİK KARSİNOSARKOM VE ENDOMETRİOİD KARSİNOM. OLGU SUNUMU

Shabnam Mustafayeva[1], Özlem Özen[1], Ali Ayhan[2]
[1]Başkent Üniversitesi, Patoloji Ana Bilim Dalı, Ankara
[2]Başkent Üniversitesi, Kadın Hastalıkları ve Doğum Ana Bilim Dalı, Ankara

ÖZET

Giriş: Serviks yerleşimli karsinosarkomlar çok nadir görülen malign epitelyal ve mezenkimal komponentlerden oluşan agresif türmörlerdir. Servikal karsinosarkomlar, hem paramezonefrik (Müllerian) duktus, hem de mezonefrik (Wollfian) duktus kalıntılarından gelişebilir. Bu çalışmada, servikal mezonefrik karsinosarkom ve eş zamanlı endosevikal endometrioid adenokarsinom olgusu sunuldu.

Olgu: Vajinal kanama ve karın ağrısı şikayeti ile hastaneye başvuran 67-yaşında kadın hastanın servikal biyopsi sonucu yüksek dereceli malign tümör gelmesi üzerine hastaya radikal histerektomi, bilateral salpingoooferektomi, pelvik ve paraaortik lenf diseksiyonu ve omentektomi uygulandı. Mikroskopik incelemede derin servikal yerleşimli; tübüler büyüme paterni gösteren ve yoğun eozinofilik intraluminal sekresyonlar içeren adenokarsinom ile miksoid zeminde poligonal ve iğsi hücrelerden oluşan yüksek dereceli sarkomdan oluşan tümör izlendi. Ayrıca bu alanların içerisinde 1 cm çapında bir odakta endometriyal tip epitel ile döşeli kribriform glandlardan oluşan endometrioid karsinom dikkati çekti. İmmünohistokimyasal incelemede mezonefrik karsinosarkom alanları ER ve PR ile negatifken, endometrioid karsinom odağı ER ve PR ile kuvvetli pozitif boyandı. Tubuler komponentte CK7, PAX8, GATA3 difüz pozitif; p16 ile fokal pozitif boyanma izlendi. Sarkomatöz komponentte ise epitelyal belirteçler ile immünreaksiyon gözlenmezken bu alanlar vimentin ile diffüz kuvvetli pozitiftir. Bu bulgular ile olguya mikst mezonefrik karsinosarkom ve endometrioid karsinom tanısı konuldu.

Sonuç: Servikal mezonefrik karsinosarkom son derece nadir görülen bir tümördür ve literatürde, mevcut olgu da dahil olmak üzere, sadece 12 vaka bildirilmiştir. Bu olguda mezonefrik karsinosarkom yanında endoservikal skuamöz farklılaşma gösteren endometriyoid adenokarsinom odağı saptandı. Nadir görülmeleri nedeniyle, olgu ayırıcı tanı kriterleri literatür eşliğinde vurgulanarak sunuldu.

Anahtar Kelimeler: Mezonefrik, karsinosarkom, serviks uteri, endometrioid adenokarsinom

EP-237 [Jinekopatoloji] [Özet Metin]

ABDOMİNAL PERİTONDA LOKALİZE İYİ DİFERANSİYE PAPİLLER MEZOTELYAL TÜMÖR

Sakine Çati, Deniz Torun
Sağlık Bilimleri Üniversitesi Kartal Dr Lütfi Kırdar Şehir Hastanesi Tıbbi Patoloji Kliniği, İstanbul

ÖZET

Giriş: İyi diferansiye papiller mezotelyal tümör (İDPMT) mezotelyal kökenli, iyi huylu, nadir görülen, papiller bir neoplazmdır. İDPMT genellikle insidental saptanır, ancak nadiren

bazı vakalar ağrı ile başvurabilir.Etiyolojisi bilinmemektedir. Tümör genellikle soliterdir ancak multifokal olabilir. Solid, papiller veya nodüler lezyonlardır, genellikle <2 cm. Genel olarak papiller,tubulopapillar, adenomatoid-like alanlar, ve dallanan kordonlar içeren patern gösterir. İDPMTde BAP1'in korunmuş diffüz nükleer ekspresyonuna sahiptir. İDPMT'ler CK7, CK5/6, kalretinin, D2-40 ve HBME1 için pozitiftir. EMA ve PAX8 değişken pozitiflik gösterir.

Olgu: 57 yaş erkek hasta hastanemiz genel cerrahi kliniğine başvurmadan önce sağ inguinal herni operasyonu geçirmiş. Operasyon sonrası gönderilen materyalde insidental olarak İDPMT tanısı hasta için HİPEC+sitoredüktif cerrahi planlanmış.

Sonuç: İyi diferansiye papiller mezotelyal tümör (İDPMT) Abdominal veya pelvik periton yerleşimli genellikle insidental olarak saptanan iyi huylu bir tümördür.Hastaların yaşları 23 ila 75 (medyan: 47 yıl) arasında değişmektedir.Etiyolojisi bilinmemekle birlikte Asbest maruziyeti ile kanıtlanmış bir ilişkisi yoktur.Tümörler genellikle soliterdir ancak çoklu olabilir. Tümör yaygın görülen paternler papiller, tübülopapiller, adenomatoid benzeri alanlar ve dallanma kordonlar olarak sayılır.Yassı veya küboidal mezotelyal hücrelerle döşenmiş tek tabaka papiller yapılardan oluşur. Mitoz nadirdir ve psammom cisimleri bazen izlenebilir. Başlıca ayırıcı tanılar fokal olarak iyi diferansiye papiller paterne sahip olabilen mezotelyoma ve seröz borderline tümördür. Stromal infiltrasyon, solid büyüme alanları, birleşik ve kompleks papillalar, çekirdeklerin yaygın psödostratifikasyonu, nükleer irileşme, orta-yüksek atipi veya artmış mitozlar mezotelyomanın göstergesidir.

Mezotelyoma sıklıkla immünohistokimya ile nükleer BAP1 ekspresyonunun kaybını gösterirken, İDPMT diffüz BAP1'in korunmuş nükleer ekspresyonuna sahiptir. İDPMT'ler CK7, CK5/6, kalretinin, D2-40 ve HBME1 için pozitiftir. EMA ve PAX8 değişken olarak pozitiftir. Karsinomların ve over seröz tümörlerinin aksine, İDPMT'ler genellikle CEA, B72.3, BerEP4, CD15 (LeuM1), ER, PR ve MOC31 için negatiftir. L1CAM için immünohistokimya bu tümörde diffüz olarak pozitifken, normal mezotelyum ve mezotelyomada negatiftir

Bu iyi huylu bir tümördür. Agresif bir seyir gösteren ara sıra vakalar, yanlış sınıflandırılmış mezotelyoma olabilir.

Anahtar Kelimeler: İyi diferansiye papiller mezotelyal tümör, BAP1, periton

EP-238 [Jinekopatoloji] [Özet Metin]

SMARCA4/BRG1 KAYBI GÖSTEREN OVERİN KÜÇÜK HÜCRELİ KARSİNOMU, HİPERKALSEMİK TİP: OLGU SUNUMU

Emin Büyüktalancı[1], Burcu Göçhasanoğlu[1], Celal Akdemir[2], Cem Leblebici[3], Canan Kelten Talu[1]

[1]Sağlık Bilimleri Üniversitesi Tepecik Eğitim ve Araştırma Hastanesi, Tıbbi Patoloji Anabilim Dalı, İzmir
[2]Sağlık Bilimleri Üniversitesi Tepecik Eğitim ve Araştırma Hastanesi, Jinekolojik Onkoloji Kliniği, İzmir
[3]Sağlık Bilimleri Üniversitesi, İstanbul Eğitim ve Araştırma Hastanesi, Tıbbi Patoloji Kliniği, İstanbul

ÖZET

Giriş: Kırk yaş altı kadınlarda andiferansiye ovaryan karsinomun en sık nedeni overin küçük hücreli karsinomudur (hiperkalsemik tip). Genellikle karın ağrısı ve şişkinlik semptomları ile başvuran olguların %66'sında serumda artmış kalsiyum seviyesi görülür.

Olgu: 28 yaşında kadın hasta, karında şişlik ve ağrı nedeniyle başvurdu. Fizik muayenede batında ağrılı kitle palpe edildi. Radyolojik incelemelerde, sağ adneksi tutan ve umblikusa kadar uzanan 20x11cm boyutlarında, geniş alanlarda solid yer yer kistik alanlar içeren heterojen yapıda malign kitle saptandı. Laboratuvar verilerinde serum Ca-125 seviyesi artmış, kalsiyum düzeyi normal saptandı. Olguya Histerektomi+Sağ adneksiyel kitle eksizyonu uygulandı. Adneksiyel kitle; 21 cm çapında, kapsül bütünlüğü bozulmuş, kesit yüzü krem sarı renkli, solid-yer yer kistik alanlar içeren, bazı alanlarda hemorajik-nekrotik görünümde idi. Mikroskopik incelemede, yer yer solid adalar yer yer trabekül ve kordon yapıları oluşturmuş, diskoheziv görünümde hücrelerden oluşan tümöral proliferasyon dikkati çekti. Tümör hücreleri geniş eozinofilik sitoplazmalı, yer yer rabdoid morfolojide, iri-pleomorfik nükleuslu, belirgin nukleollü atipik görünümde hücrelerden oluşmaktaydı. Overin primer ve metastatik/sekonder tümörlerini kapsayan geniş immünhistokimyasal panel uygulandı. Pansitokeratin ve WT-1 fokal pozitif(+); P16, P53(mutant tip), EMA, Sinaptofizin, CD10, Calretinin pozitif(+); İnhibin, TTF-1, Kromogranin, CD56, Desmin, DKA, MyoD1, Myogenin, S100 negatif(-); Ki-67:%85 saptandı. SMARCA4(BRG1) ile tümör hücrelerinde nükleer ekspresyon kaybı saptandı. Mevcut klinik bulgular, tümör morfolojisi ve immünhistokimyasal veriler eşliğinde olgu ''Overin küçük hücreli karsinomu – hiperkalsemik tip' ile uyumlu bulundu. Kombine kemoterapi başlanan olgu ilk semptomların başlamasından üç ay, operasyondan iki ay sonra ex oldu.

Sonuç: Overin küçük hücreli karsinomu ender görülen, agresif seyirli bir malignitedir. Özellikle genç yaşta (40 yaş altı, ortalama görülme yaşı 25) ve andiferansiye morfoloji sergileyen adneksiyel kitlelerde akılda tutulmalıdır. Olguların yaklaşık 1/3'ünde hiperkalsemi görülmeyebileceği hatırlanmalıdır. Bu olgular literatürde Küçük hücreli karsinom, hiperkalsemik tip olarak tanımlanmıştır. İmmünhistokimyasal uygulamada tümörde SMARCA4/BRG1 nükleer ekspresyon kaybının gösterilmesi tanıya büyük katkı sağlamaktadır.

Anahtar Kelimeler: Büyük hücreli tip, küçük hücreli karsinom, over, SMARCA4/BRG1

EP-239 [Jinekopatoloji] [Özet Metin]

VULVAR ANJİYOMYOFİBROBLASTOM: OLGU SUNUMU

Ece Yüksel Bahadır, Muzaffer Çaydere, Emine Beyza Koç, Sema Hücümenoğlu
SBÜ Ankara SUAM, Tıbbi Patoloji Ana Bilim Dalı, Ankara

ÖZET

Giriş: Anjiyomiyofibroblastom (AMF), en sık genç ve orta yaşlı kadınlarda görülen, sıklıkla vulva ve vajen yerleşimli, nadir benign bir mezenkimal tümördür. Pelvis, perine, skrotum, inguinal bölge, retroperiton, ekstremiteler, mediasten ve nazal kavite nadir görülen diğer lokalizasyonlardır. Benign olmasına rağmen nüks ve sarkomatöz transformasyon görülen vakalar mevcuttur. Klinik olarak tam olarak tanı konulamaması, genellikle bartholin kisti ve histopatolojik olarak agresif anjiyomiksoma ile karışması nedeniyle önemlidir.

Olgu: 43 yaşında kadın hasta hastanemize vulvada ağrısız kitle şikayetiyle başvurdu. Lezyondan yapılan eksizyonel biyopsi materyali kliniğimize gönderildi. Makroskopik incelemede lezyon 1,4x0,8x0,5 cm boyutlarında olup kesit yüzü krem renkli hafif yumuşak kıvamda izlendi. Mikroskopik incelemede fibrokollajenöz stromada hiposellüler ve hipersellüler alanlar içeren, vasküler yapılardan zengin bir görünüm izlendi. Stromada perivasküler iğsi-oval nükleuslu yer yer nükleol belirginliği gösteren, sitoplazma sınırları net seçilemeyen, eozinofilik sitoplazmalı stromal hücreler ve belirgin ödem dikkati çekti. Fokal kanama alanları ve bazı damar duvarlarında kalınlaşma gözlendi. Mitoz nadirdi. İmmünhistokimyasal çalışmada CD34 ile damar endotellerinde pozitiflik, ER ile perivasküler stromal hücrelerde pozitiflik, SMA ile damar duvarlarında ve stromal hücrelerde pozitiflik, desmin ile perivasküler stromal hücrelerde fokal pozitiflik izlendi. Ki-67 proliferasyon indeksi yaklaşık %10 olarak hesaplandı. Olgu bu bulgularla '' Anjiyomyofibroblastom'' olarak raporlandı.

Sonuç: AMF, ilk olarak 1992'de Fletcher ve arkadaşları tarafından tanımlanan nadir bir tümördür. Benign bir tümör olmasına karşın benign ve malign taklitçileri vardır. Tedavi marjinle cerrahi eksizyondur. Yaptığımız literatür taramalarında az sayıda vaka olması, nadir görülmesi ve malign taklitçilerinden ayrımının yapılması açısından farkındalık yaratmak adına olgumuzu sunduk.

Anahtar Kelimeler: Vulva, anjiyomiyofibroblastom, nüks

EP-240 [Jinekopatoloji] [Özet Metin]

FUMARAT HİDRATAZ EKSİKLİĞİ GÖSTEREN LEİOMYOM: ÜÇ OLGU SUNUMU

Buse Nur Üge, Hilal Serap Arslan, Semra Altınay
SB Başakşehir Çam ve Sakura Şehir Hastanesi, Tıbbi Patoloji, İstanbul

ÖZET

Giriş: Uterin leiomyomlar kadın genital sisteminin en sık görülen tümörleridir. Fumarat Hidrataz eksikliği gösteren leiomyom tüm leiomyomların %1,4'ünü oluşturan nadir görülen benign bir tümördür. Kromozomal lokasyonu 1q43 yerleşimli Fumarat Hidrataz (FH) geninde germline mutasyonu, otozomal dominant geçiş gösteren ve nadir görülen Herediter Leiomyomatozis İlişkili Renal Hücreli Karsinom (HLRCC) sendromuna neden olmaktadır. HLRCC'de uterusta ve deride multipl leiomyomlar, böbrek tümörü, adrenokortikal tümör gibi farklı organlarda da tümörler görülebilmektedir.

Olgu: Hastanemize farklı tarihlerde dış merkezden myom tanısı nedeni ile yönlendirilen 36, 43 ve 48 yaşlarında 3 kadın hastanın uterus myomektomi materyalleri tarafımızca incelenmiştir. Makroskopik incelemelerinde sırasıyla 8,5 cm, 9 cm ve parçalı halde topluca 10 cm ölçülerinde, krem renkli myomektomi materyalleri izlenmiştir. Her 3 olgunun da mikroskopik incelemesinde yaygın geyik boynuzu damarlar, bazıları multinükleer olmak üzere büyük, oval nükleuslar, belirgin makronükleol varlığı ve perinükleer halo izlenen hafif-orta derecede atipi içeren iğsi hücreler ile sitoplazmik eozinofilik hyalen globüller izlenmiştir. Mitoz düşük olup nekroz saptanmamıştır.Uygulanan immünohistokimyasal çalışmada her 3 vakada da FH ile yaygın kayıp gözlenmiş, Ki-67 proliferasyon indeksi düşük saptanmıştır. Mevcut histomorfolojik ve immünohistokimyasal bulgular eşliğinde lezyonlar "Fumarat Hidrataz Eksikliği Gösteren Leiomyom" olarak tanı almıştır.

Sonuç: Fumarat hidrataz eksikliği gösteren leiomyom genç hastalarda potansiyel germline mutasyonların araştırılması için akılda tutulması gereken önemli bir tanıdır. Olgularımızda klinik olarak eşlik edebilecek HLRCC sendromu açısından ileri klinik, radyolojik inceleme ve genetik konsültasyon önerilmiştir. Klinik olarak incelemeleri yapılan hastalarda malignite lehine bulgu saptanmamış ve rutin takibe alınmışlardır. Nadir olarak görülebilen bu leiomyom grubu eşlik edebilecek tümörler nedeniyle tedavi ve prognoz açısından önem taşımaktadır.

Anahtar Kelimeler: Fumarat hidrataz, fumarat hidrataz eksikliği gösteren leiomyom, HLRCC, leiomyom

EP-241 [Jinekopatoloji] [Özet Metin]

MİYOMETRİUMDA PLEXİFORM TÜMÖRLET: OLGU SUNUMU

Merve Çırak Balta
Yüzüncü Yıl Üniversitesi, Patoloji Ana Bilim Dalı, Van

ÖZET

Giriş: Leiomyom histerektomi materyallerinde çok sık rastlanan, benign, mezenkimal düz kas tümörüdür. Plexiform Tümörlet, insidental olarak mikroskopik olarak saptanan epiteloid leiomyomun alt tipidir. Makroskopik olarak sıklıkla soliter ve submukozal yerleşimli olmakla birlikte multipl ve miyometriumun herhangi bir alanında izlenebilir. Plexiform artişektürde ve 10 mm'den daha küçüktür. Serpijenöz kord benzeri veya nestler şeklinde büyüme paterni sergiler. İyi sınırlı, normal miyometrium ile çevrili, eozinifilik sitoplazmalı, yuvarlak veya poliglonal nükleuslu hücrelerden oluşur. Sitolojik atipi, tümör nekrozu ve artmış mitotik aktivite göstermezler. İmmunhistokimyasal olarak düz kas aktin ve desmin pozitifken Sitokeratin, EMA, S100, İnhibin, Sinaptofizin, Kromoganin negatiftir.

Olgu: 40 yaşında kadın hasta 6 aydır devam eden düzensiz kanama şikayetiyle hastanemiz kadın doğum bölümüne başvurmuştur. Olguya endometrial küretaj örneklemesi yapılmış ve endometrial polip tanısı verilmiş olup kanamaların devam etmesi üzerine total abdominal histerektomi ve bilateral salpingooferektomi yapılmıştır. Makroskopik olarak endometriumda 5,5x5x1,5 cm boyutlarında düzensiz alanlar gözlendi. Miyometriumda 1,1x0,7x0,5 cm çapında düzgün sınırlı kesit yüzü kirli beyaz renkte noduler lezyon izlendi. Mikroskopik incelemede endometrial polip, adenomyozis, leiomyom nodülü yanı sıra insidental olanak saptanan, miyometriumda, en büyük çapı 4 mm olan, eozinofilik sitoplazmalı, monoton nükleuslu, nest ve kordlar şeklinde büyüme paterni sergileyen lezyon izlendi. Lezyonda tüm alanlar tarandığında 1-2 mitoz gözlendi. Nekroz saptanmadı. İmmunhistokimyasal olarak Aktin, Desmin, ER, PR ile pozitif boyanma izlendi. PanCK, İnhibin, Kalretinin, CD99, S100, CD117, Dog1, EMA, MelanA negatifti. Bu bulgular ''Epiteloid Leiomyomun Plexiform Tümörlet'' lehine değerlendirildi.

Sonuç: Plexiform Tümörlet nadir izlenen, benign seyirli, leiomyom subtipidir. Ayrıcı tanıya endometrial stromal nodul, endometrial stromal sarkom, sex kord stromal tümör, epitelyal tümör metastazları gireceğinden bu antiyeyi tanımak oldukça önemlidir.

Anahtar Kelimeler: Epiteloid leiomyom, miyometrium, plexiform tümörlet

EP-242 [Jinekopatoloji] [Özet Metin]

SERVİKSİN GASTRİK DİFERANSİYASYON GÖSTEREN HPV İLİŞKİSİZ ADENOKARSİNOMU

Samet Yıldırım, Zehra Gülçiftçi Dağcı
Bezmialem Vakıf Üniversitesi, Tıbbi Patoloji Ana Bilim Dalı, İstanbul

ÖZET

Giriş: Tarama programlarının skuamöz hücreli kanser ve prekürsör lezyonlarının tanısındaki başarısı sayesinde serviks adenokarsinomlarının günlük rutinimizdeki görece oranı son yıllarda artış göstermektedir. Tarama programlarının uygulanmadığı toplumlarda tüm servikal karsinomlar arasındaki adenokarsinomların oranı %5 iken; taranan toplumlarda bu oran %10-25'e kadar yükselmiştir. Servikal adenokarsinomların bir alt tipi olarak uterin serviksin gastrik diferansiyasyon gösteren HPV ilişkisiz adenokarsinomu ise karşılık geldiği yaklaşık %0,3'lük oranıyla çok daha nadirdir.

Olgu: 46 yaşında kadın hasta, vajinal akıntı ve kanama şikayetiyle kliniğe başvurusu sonrası yapılan fizik muayene ve görüntülemelerde serviks yerleşimli, rektum ön duvarını arkaya iten, yaklaşık 3 cm çaplı nodüler lezyon saptanmıştır. Dış merkezde uygulanan endometrial küretaj materyaline, "in situ endoservikal adenokarsinom, intestinal tip" denilmesi üzerine hasta konsültasyon amacıyla tarafımıza başvuruda bulunmuştur. Konsültasyon bloklarından yapılan kesitlerde; histomorfolojik olarak bol ve berrak sitoplazmalı, PAS-AB ile soluk pembe boyanan nötral müsin içeren, mitotik aktivitesi düşük, minimal atipili kolumnar hücrelerle döşeli prolifere glandlardan oluşan tümöral yapı izlenmiştir. Uyguladığımız immünhistokimyasal çalışmalar sonucu p16 ve CDX2 negatifliği ile MUC6 pozitifliğine dayanarak olguya epikrizle "ön planda endoservikal adenokarsinom, gastrik diferansiyasyon (HPV ilişkisiz) lehine" tıbbi görüş bildirilmiştir. Tümör konseyimiz kararınca uygulanan biyopside benzer histomorfolojik görünüm izlenmesi üzerine; kesin tanı olarak endoservikal adenokarsinom, gastrik diferansiyasyon (HPV ilişkisiz) şeklinde raporlanmıştır. Hastaya uygulanan cerrahi tedavi (Total abdominal histerektomi, bilateral salpingooferektomi, paraaortik, sağ ve sol sentinal lenf nodu eksizyonu) sonrası incelenen rezeksiyon materyalindeki kitle de benzer histomorfolojik özellikte görülmüştür.

Sonuç: Uterin serviksin gastrik diferansiyasyon gösteren HPV ilişkisiz adenokarsinomu; histomorfolojik olarak farklı diferansiyasyon derecelerinde kendini sergileyebildiği ve benign durumlarla karışabildiği için tanısı zordur. Standart bir tedavi protokolü olmadığı gibi agresif seyirli ve kötü prognozludur. HPV ilişkili adenokarsinomlara kıyasla daha yaşlı kadınlarda görülmekte ve daha ileri evrede tanı alabilmektedir. Bu tür lezyonların özellikle küçük biyopsilerde karşılaşıldığında yaşanan mikroskobik tanı güçlükleri ve nadir görülmesi nedeniyle dikkat çekmek amacıyla sunulmuştur.

Anahtar Kelimeler: Serviks, adenokarsinom, gastrik diferansiyasyon, HPV

EP-243 [Jinekopatoloji] [Özet Metin]

46XY, PÜR GONADAL DİSGENEZİ GÖSTEREN OLGUDA GONADOBLASTOM VE DİSGERMİNOM

Necmettin Can Özkanbaş, Hanife Seda Mavili, Ömer Atmış, Ali Rıza Kandiloğlu
Manisa Celal Bayar Üniversitesi, Patoloji Ana Bilim Dalı, Manisa

ÖZET

Giriş: Gonadoblastomlar germ hücreleri ve farklılaşmasını tamamlamamış seks kord hücrelerinden oluşan, testisteki in situ germ hücreli neoplazilere benzeyen, nadir tümörlerdir. Neredeyse tamamı 0-4. dekadda ve Y kromozom anomalisine sahip gonadal disgenezili olgularda gelişir. Tek başlarına görüldüklerinde çok iyi prognozlu olup in situ malignite olarak evrelenir. Ancak, olguların yaklaşık yarısı invaziv germ hücreli tümörler ile birliktelik göstermektedir. Bu sebeple, tüm olgularda invaziv tümör varlığının dışlanması gerekmektedir. Dış genitalleri dişi fenotipteki 46 XY pür gonadal disgenezili, bir overinde gonadoblastom öteki overinde invaziv tümör (disgerminom) saptadığımız olguyu, klinik, genetik ve patolojik özellikleri açısından örnek bir olgu olduğundan sunmaya değer bulduk.

Olgu: Primer amenore nedeniyle kliniğe başvuran 16 yaşındaki kız hastanın USG incelemesinde her iki overinde kitle saptandı. Hastaya bilateral salpingoooforektomi yapıldı. Gönderilen sağ salpingoooforektomi materyalinde over kistik ve solid alanlar içermekte olup 3×1,8 cm boyutlarındaydı. Kesitlerde yer yer kistik alanlar ve yaygın kalsifikasyon içeren tümör görüldü. Tümör, iyi sınırlı hücre yuvaları ile karakterli olup germ hücreleri, seks kord hücreleri ve globuler bazal membran depozitlerinden oluşmaktaydı. Uygulanan immunohistokimyasal boyalarda; CD117, OCT3/4 ve SALL4 ile germ hücrelerinde; inhibin ve SF1 ile de seks kord hücrelerinde pozitiflik saptandı ve tümöre gonadoblastom tanısı verildi. Sol salpingoooforektomi materyalinde ise overi bütünüyle tutan, yer yer nekrotik, 8×6,5×4,5 cm ölçülerinde tümör görüldü. Tümör disgerminom ile uyumlu olup uygulanan immunohistokimyasal boyalar: OCT3/4 (+), CD117 (+), D2-40 (+), SALL4 (+) ve PLAP (-) olarak değerlendirildi.

Sonuç: Disgenetik gonadları bulunan tüm olguların %50-60'ında gonadoblastom gelişimi izlenir. Tek başına gonadoblastom izlenen olgularda prognoz mükemmeldir ve cerrahi küratiftir. Ancak kontralateral gonadoblastom riski yüksek olduğu için bilateral gonadektomi endikasyonu vardır. Literatürde olguların %50'sinde invaziv germinom (disgerminom/seminom), %10'unda diğer germ hücreli tümörlerin gelişimi/birlikteliği saptanmıştır. Bu olgularda cerrahiye ek adjuvan tedavi de gerekmektedir. Gonadoblastom saptanan olgularda invaziv germ hücreli tümör varlığının araştırılması, prognoz ve tedaviyi belirlemek açısından oldukça önemlidir.

Anahtar Kelimeler: Disgerminom, gonadoblastom, gonadal disgenezi, over, 46XY

EP-244 [Jinekopatoloji] [Özet Metin]

UTERİN LEİOMYOMA MEME KARSİNOMU METASTAZI: NADİR BİR OLGU

Merve Doğan, Gamze Kulduk
Prof. Dr. Cemil Taşcıoğlu Şehir Hastanesi Tıbbi Patoloji Kliniği, İstanbul

ÖZET

Giriş: Uterin leiomyoma meme karsinomu metastazı oldukça nadirdir. Meme karsinomunun en sık uzak metastaz yaptığı organlar kemik, akciğer, beyin ve karaciğerdir. Kadın genital sistemine meme karsinomu metastazı çok sık olmamakla birlikte görülebilir ancak uterin leiomyoma metastaz çok nadirdir. İntraoperatif inceleme sırasında karşılaştığımız nadir bir olgu olması sebebiyle paylaşmak istedik.

Olgu: Anormal uterin kanama sebebiyle hastanemize başvuran 47 yaşında kadın hastaya yapılan sonografik incelemede myom nodüllerinin görülmesi üzerine hastamıza myoma uteri ön tanısıyla total abdominal histerektomi bilateral salpingoooferektomi yapıldı. Endometriumun değerlendirilmesi amacıyla intraoperatif inceleme için gönderilen histerektomi materyalinin makroskopik incelemesinde çevre myometriumdan düzgün sınırlarla ayrılmış 7 cm çapında kesit yüzü krem beyaz renkli nodüler, ilk bakışta benign izlenimi veren lezyon izlendi. Lezyon daha ince dilimlerle incelendiğinde yer yer sarı-kahverenkli, nekroz? alanlar dikkati çekti. Özellikle myom nodülünün makroskopik olarak farklı görünen alanlarından frozen kesiti alındı. Yapılan mikroskobik incelemede düz kas demetleri arasında büyük hiperkromatik nükleuslu çoğunlukla kribriform paternde yer yer duktus benzeri yapılar oluşturmuş epitelyal tümör hücreleri görüldü. Tümör hücrelerinin leiomyom içerisinde sınırlı olduğu ve endometrium ile ilişkisi olmadığı izlendi. Bu bulgularla frozen değerlendirme sonucu 'Leiomyom içerisine malign epitelyal tümör metastazı' olarak klinisyene bildirildi. Klinisyen ile iletişime geçilmesi neticesinde hastanın meme karsinomu sebebiyle takip ve tedavi altında olduğu öğrenildi. Bu bilgiler ışığında, yapılan immünohistokimyasal incelemede tümör hücrelerinin GATA-3 pozitif, PAX-8 negatif görülmesi ile meme karsinomunun uterin leiomyoma metastazı sonucuna varıldı. Ayrıca yapılan CerbB2 ise negatif olarak değerlendirildi.

Sonuç: Uterin leiomyoma meme karsinomu metastazı oldukça nadirdir. Klinik bilgi yetersizliği durumunda makroskopik inceleme sonucu akla ilk olarak dejenere leiomyom veya leiomyosarkom gelebilir. Klinisyenin intraoperatif inceleme öncesi yeterli klinik bilgiyi patologla paylaşması ve frozen inceleme sırasında materyalin dikkatlice incelemesi, myom nodülün heterojen alanlar bulundurması durumunda bu alanların özellikle örneklenmesi tanı için oldukça önemlidir.

Anahtar Kelimeler: Leiomyom, meme karsinomu metastazı, nadir

EP-245 [Jinekopatoloji] [Özet Metin]

NADİR LEZYONLARIN ÇOK NADİR BİRLİKTELİĞİ: EŞZAMANLI BENİGN BRENNER TÜMÖRÜ VE BİZAAR ÇEKİRDEKLİ LEİOMYOMA TANISI ALAN İKİ OLGUNUN SUNUMU

Merve Altuntaş, Bahar Memis, Fevziye Kabukcuoğlu
S.B.Ü. Şişli Hamidiye Etfal Eğitim ve Araştırma Hastanesi, Tıbbi Patoloji Anabilim Dalı, İstanbul

ÖZET

Giriş: Brenner tümörleri(BT),over tümörlerinin % 2-3'ünü oluşturan nadir neoplazilerdir.Benign Brenner tümörleri(B-BT) ise Dünya sağlık örgütü(WHO) sınıflamasına göre atipi,invazyon ve proliferasyon göstermeyen tümörler olup, tüm BT vakaların yaklaşık %95'ini oluştururlar.Etyolojisi tam olarak bilinmemekle birlikte Walthard adalarından kaynaklanabileceği kabul edilen,beşinci ve altıncı dekatta rastlanılan,sıklıkla tek taraflı ancak bilateral olarak da görülebilen,genellikle başka nedenlerle opere olan hastalarda tesadüfen saptanan asemptomatik küçük (<2 cm) tümörlerdir.Bizar nükleuslu leimyoma ise bizar,hiperkromatik, multilobule nükleuslu hücrelerin görüldüğü nispeten nadir bir subtiptir.

Olgu: Bilinen ek rahatsızlığı olmayan,anormal uterin kanama şikayetiyle kliniğe başvuran,tetkiklerinde myoma uteri düşünülerek TAH+ BSO yapılan 49 yaşındaki ilk olguya ait mikroskobik kesitlerin incelenmesinde,her iki overde çevre ovaryan stromadan iyi sınırlarla ayrılan, geniş berrak sitoplazmalı,nükleer çentikler içeren,orta boyutlu ve uniform hücrelerin oluşturduğu adalar şeklinde organize olmuş,belirgin atipi,mitoz ve nekroz göstermeyen,sırasıyla 1,6 cm ve 0,8cm ölçülerde tümöral lezyonlar dikkati çekmiştir.Tümöral hücrelerde CK7 ve GATA3 ile diffüz,ER ve PR ile fokal immünreaktivite saptanmıştır.WT1, CK20, PAX8, kalretinin ve inhibin ile boyanma görülmemiştir. 9 cm çaptaki intramural lezyona ait kesitlerde ise nekroz ve mitoz/atipik mitozun eşlik etmediği bizar çekirdekli hücrelerin oluşturduğu leiomyoma dikkati çekmiştir. Bu bulgular ile olguya BBT ve Bizar çekirdekli leiomyoma tanısı verilmiştir.

Meme kanseri nedeniyle opere olan ve tamoksifen kullanan, rutin kontrolleri sırasında endometrial hiperplazi saptanması üzerine TAH+ BSO yapılan 49 yaşındaki ikinci olgunun sol overine ait mikroskobik kesitlerde de, ilk olguda izlenen Brenner tümörü ile benzer özellikler gösteren 0,1 cm çapta tümör dikkati çekmiştir. Ayrıca 4,5 cm çaptaki intramural yerleşimli leiomyomu, yine ilk olguda izlendiği gibi bizar çekirdekli hücrelerin oluşturduğu görülmüştür. Mevcut bulgular ile olgu BBT ve bizar nükleuslu leiomyoma olarak raporlanmıştır.

Sonuç: Literatürde BBT ile leiomyoma ve endometrial adenokarsinomun birlikte görüldüğü bir olgu mevcuttur ancak sunduğumuz iki olguda izlenen Brenner tümörü ile bizar nükleuslu leiomyoma birlikteliği bildirilmemiştir. Bu iki tümörün birlikteliğinin anlamının değerlendirilmesine yönelik geniş vaka serileri faydalı olacaktır.

Anahtar Kelimeler: Brenner, over tümörü, bizaar nükleus, leiomyoma

EP-246 [Jinekopatoloji] [Özet Metin]

ANDİFERANSİYE VE DEDİFERANSİYE ENDOMETRİYAL KARSİNOM: OLGU SERİSİ

Fatma Nur Uygun, Sultan Çalışkan, Mehmet Kefeli
Ondokuz Mayıs Üniversitesi, Tıbbi Patoloji Ana Bilim Dalı, Samsun

ÖZET

Giriş: Andiferansiye/dediferansiye karsinomlar yüksek dereceli endometriyal karsinomların yaklaşık %10'unu ve endometriyal karsinomların yaklaşık %2'sini temsil eden, klinik olarak agresif malignitelerdir. Son yıllarda geniş çapta kabul gören bu antitelere ait veriler sınırlı sayıda küçük çalışmalara dayanmaktadır. Andiferansiye/dediferansiye karsinomlar, tabakalar halinde düzenlenmiş küçük-orta büyüklükteki hücrelerden oluşan monomorfik neoplazilerdir. Sıklıkla karakteristik olarak diskoheziv patern sergilediklerinden lenfoma, plazmasitom, yüksek dereceli endometriyal stromal sarkom veya küçük hücreli karsinom için ayırıcı tanı gerektirir. Andiferansiye karsinomda glandüler farklılaşma görülmezken, dediferansiye karsinomların yaklaşık %40'ı düşük dereceli endometrioid karsinom bileşeni ile ilişkilidir.

Olgu 1: 67 yaşında kadın hasta anormal uterin kanama şikayeti ile başvurdu. Küretaj materyalinde düşük dereceli endometriyal endometrioid karsinom (FIGO grade 1) tanısı alan hastanın rezeksiyon materyalinde, uterus duvarını tam kat tutan tümör gözlendi. Endometriyal kavite komşuluğunda düşük dereceli endometrioid karsinom gözlenmekle birlikte, doku derinliklerine doğru geniş nekroz alanları içeren ve solid düzenlenen dediferansiye karsinom komponenti gözlendi.

Olgu 2: 77 yaşında kadın hasta BT'de uterusu dolduran, umblikusa kadar ulaşan kitle izlendi. Küretaj materyalinin büyük bölümü nekrotik olup, arada kırpıntılar halinde, özellikle vasküler yapılar çevresinde tabakalanan, yuvarlak, veziküler nükleuslu, nispeten monoton görünümde, diskoheziv atipik hücrelerden oluşan tümör izlendi. İmmünohistokimyasal çalışmada, tümör hücreleri vimentin ile diffüz pozitif, progesteron respetörü ile zayıf pozitifti. SALL4, CD117, TFE3, p16, kalretinin, SMA ve desmin ile fokal pozitiflik mevcuttu. p53 normal (wild) boyandı. Siklin D1 ile değişken boyanma mevcuttu. CD10, östrojen reseptörü, CD45, INSM1, kromogranin, sinaptofizin, pansitokeratin, kaldesmon, inhibin, CD34, ALK, DOG1 negatifti. INI1 ile intakt nükleer ekspresyon mevcuttu. Vakada morfolojik ve immünohistokimyasal bulgular, andiferansiye karsinom olarak yorumlandı.

Olgu 3: 57 yaşında kadın hasta, 2019 yılında histerektomi materyalinde grade 1 endometriyal endometrioid karsinomu tanısı mevcuttu. 2021 yılında mide rezeksiyonunda dediferansiye karsinom metastazı saptandı.

Sonuç: Endometriyumun andiferansiye/dediferansiye karsinomu spesifik antiteler olarak düşünülmelidir. Bu tanılar, endometriyal örneklemelerde, düşük dereceli endometrioid karsinom tanısı alabilirken, histerektomilerde veya metastazlarda dediferansiye/andiferansiye karsinom şeklinde karşımıza çıkabileceği her zaman akılda tutulmalıdır.

Anahtar Kelimeler: Andiferasiye karsinom, dedferansiye karsinom, yüksek dereceli endometriyal karsinom

EP-247 [Jinekopatoloji] [Özet Metin]

OVER MATÜR KİSTİK TERATOMUNDAN GELİŞEN SKUAMÖZ HÜCRELİ KARSİNOM

Naciye Hilal Büyükboyacı[1], Seda Tas Ayçiçek[2], Sıdıka Fındık[1]
[1]Necmettin Erbakan Üniversitesi Meram Tıp Fakültesi, Tıbbi Patoloji Anabilim Dalı, Konya
[2]Aksaray Eğitim ve Araştırma Hastanesi Tıbbi Patoloji Anabilim Dalı, Aksaray

ÖZET

Giriş: Overin matür kistik teratomları (MCT) veya dermoid kistler, kadınların %10-20'sinde bulunan iyi huylu tümörlerdir.MCT'ler genellikle asemptomatik olup bazen minimal semptomlara neden olur. Bu kistlerin %0.2-2'si malign transformasyona uğramaktadır.En sık görülen malign transformasyon tipi ise skuamöz hücreli karsinom (SCC)'dir.Malign transformasyon, epitelyal over kanserine kıyasla daha kötü prognozludur.

Olgu: Over kisti ön tanısı ile hastanemize başvuran 55 yaşında kadın hastaya yapılan bilgisayarlı tomografi görüntülemesinde pelvik bölgede 15x14 cm ölçülerinde yağ dansitesi içeren lezyon mevcut olup öncelikle matür kistik teratom açısından değerlendirilmesi önerilmişti.Sağ ooferektomi materyalinin makroskobik incelenmesinde 16.5x11x9 cm ölçülerinde kistik görünümlü over dokusu kesitlerle tarandığında içerisinde yoğun kıvamlı krem renkli materyal, kıl yapıları ve 1.5x1.5x1 cm ölçülerinde orta sertlikte solid alan izlendi.Olguya yapılan histopatolojik incelemede döşeyici skuamöz epitel ve deri eklerine ait yapılar yanı sıra silyalı silindirik epitel ve matür adipöz doku alanları izlendi. Epitelde fokal alanlarda malign transformasyon izlenmiş olup bu alanlar immünohistokimyasal pansitokeratin ve p40 pozitifti. Olgu matür kistik teratom zemininde gelişmiş grade 2 SCC olarak raporlandı.

Sonuç: Matür kistik teratomlar overin sık görülen germ hücreli tümörleridir. 20 yaşından küçük hastalarda en sık görülen over neoplazmlarıdır. En sık görülen semptomlar karın ağrısı, distansiyon ve ele gelen kitledir. Malign bileşenler, üç germ tabakasının herhangi birinden gelişebilse de en yaygın malign transformasyon tipi, vakaların >% 80'ini oluşturan ektodermden kaynaklanan SCC'dir. Patologların sıkça karşılaştığı bu vakalarda nadir görülen malign transformasyonun akılda bulundurulması, solid alanlardan yeterli örneklemelerin yapılması gerektiğinin vurgulanması ve literatüre katkıda bulunması amacıyla sunduk.

Anahtar Kelimeler: Teratom, skuamöz hücreli karsinom, over

EP-248 [Jinekopatoloji] [Özet Metin]

ADENOSARKOM OLGUSUNDA ADENOMYOZİS ODAKLARININ TUTULUMU VE DEĞERLENDİRİLMESİ: NADİR BİR PATERN

Büşra Öztürk Temel[1], Neslihan Guney[1], Ayhan Gül[2], Canan Kelten Talu[1]
[1]Sağlık Bilimleri Üniversitesi, İzmir Tıp Fakültesi, Tıbbi Patoloji Anabilim Dalı, Tepecik Eğitim Araştırma Hastanesi, İzmir
[2]Sağlık Bilimleri Üniversitesi, İzmir Tıp Fakültesi, Kadın Hastalıkları ve Doğum Anabilim Dalı, Tepecik Eğitim Araştırma Hastanesi, İzmir

ÖZET

Giriş: Uterin adenosarkom, ilk kez 1974 yılında Müllerian adenosarkom olarak tanımlanmıştır. Benign glandüler epitel ve malign mezenkimal bileşenlerden oluşur. Leiomyosarkom ve endometriyal stromal sarkomdan sonra uterus sarkomlarının üçüncü en yaygın alt tipini oluşturur. Sarkomatöz aşırı büyüme ve myometriyal invazyonun görüldüğü durumlar hariç, sıklıkla düşük malignite potansiyeline sahip neoplazmlardır. Bununla birlikte lokal nüks ve nadiren metastaz yapma ihtimali mevcuttur.

Olgu: Altmış yaşında vajinal kanama şikayetiyle başvuran postmenopozal hasta. Fizik muayenede vajene polipoid uzanan kitle görüldü. Görüntüleme yöntemlerinde uterin kaviteyi dolduran, vajene protrüde olan, heterojen yapıda, uzun aksı 9 cm kitle izlendi. Küretaj materyalinde yapraksı tarzda büyüme paterni gösteren, benign endometrial glandlar ve periglandüler bölgede yoğunlaşan iri-hiperkromatik, oval-iğsi şekilli atipik görünümde malign mezenkimal hücrelerden oluşan bifazik lezyon dikkati çekti. Adenosarkom tanısı alan hastaya total abdominal histerektomi+sağ salpenjektomi+bilateral ooferektomi uygulandı. Makroskopik incelemede her iki duvar yerleşimli, 5x5x4.5cm boyutta, kesit yüzü heterojen görünümde polipoid kitle izlendi. Mikroskopik incelemede küretaj materyalindekine benzer bulgular görüldü. Stromal hücresellik çoğu alanda periglandüler bölgede yoğunlaşmaktaydı. İlginç olarak tümör, myometrium yüzeyel yarısında bulunan çok sayıda adenomyotik odakta yapraksı-tarzda büyüme paterni ile tutulum göstermekteydi. Bazı adenomyotik odakların yapraksı büyüme paterni ile tümüyle tutulduğu

ve yıkıma uğrayarak myometrial invazyon gösterdiği dikkati çekti. Sarkomatöz aşırı büyüme(overgrowth) izlenmedi. 10 BBA'da 7 adet-mitoz sayıldı. Olgu adenosarkom, düşük dereceli olarak raporlandı.

Sonuç: Uterin adenosarkom patogenezi net olarak bilinmemekle birlikte, ekzojen hormon tedavisi, pelvik ışınlama, tamoksifen tedavisi, hiperöstrojenizm, obezite ve diyabet, hastalık gelişiminde risk faktörleri olarak tanımlanmıştır. Lezyon, endometriozis veya adenomyozis alanlarından da gelişebilmektedir. Klinik evre, prognoz için en önemli faktördür. Diğer önemli prognostik faktörler yaş, sarkomatoz aşırı büyüme, myometrial ve lenfovasküler invazyon durumu ve lenf nodu tutulumudur. Olgumuz, adenomyozis odaklarının yaygın bir şekilde uterin adenosarkom ile tutulması, klinik evreyi etkileyen myometrial invazyonun belirlenmesinde değerlendirme güçlüğüne yol açması bakımından ilgi çekici bulunmuştur.

Anahtar Kelimeler: Adenomyozis, adenosarkom, bifazik tümör, myometrial invazyon

EP-249 [Jinekopatoloji] [Özet Metin]

ENDOMETRİOZİS İLE İLİŞKİLİ OSSEÖZ METAPLAZİ, NADİR BİR OLGU

Başak Özcan, Hilal Serap Arslan
Sağlık Bilimleri Üniversitesi, Başakşehir Çam ve Sakura Şehir Hastanesi, İstanbul

ÖZET

Giriş: Overde osseöz metaplazi yaygın olarak matür kistik teratomda meydana gelir, genellikle fokal ve lokalizedir. Non-teratomatöz overlerde ossifikasyon oldukça nadirdir. Bu durumun endometriozis ve bazı over neoplazmları ile birlikteliği bildirilmiştir.

Olgu: Hastanemize idrarını tam boşaltamama ve idrarda yanma şikayeti ile başvuran 75 yaşındaki kadın hastanın spekulum muayenesinde uterus prolabe olarak değerlendirildi. Transvajinal ultrason incelemesinde endometrium kalınlığı 8 mm ve düzensiz, bilateral overler ise kistik görümdedir. Endometrial kaviteden alınan küretajda spesifik patoloji saptanmaması üzerine desensus uteri endikasyonu ile vaginal histerektomi+ bilateral salpingoooferektomi yapıldı. Sol unilateral salpingooferektomi materyali frozen incelemeye gönderildi. 4,7x 0,8 cm ölçüde tuba uterina ve buna bitişik 6,5x5x2,6 cm ölçüde overden oluşan eksizyon materyalinde, over dış yüzü düzensiz görünümdedir. Kesitinde düzensiz alan krem-beyaz renkli, sert, kalsifiye görünümdedir. Kalsifiye alan dışındaki alanlar kistik ve kanamalı görünümde olup bir alanda 0,6 cm kalınlıkta papiller görünüm izlendi. Mikroskopik inceleme sonrası frozen cevabı benign kalsifiye kist cidarı şeklinde klinisyene iletildi. Alınan örneklerin parafin takip sonrası mikroskopik incelemesinde fibröz stromadan oluşan endometriod epitel ile kaplı kist duvarı, lenfositler ve çok sayıda hemosiderin yüklü makrofaj, yaygın hiyalinizasyon, osseöz metaplazi ve kolesterol kleftleri izlendi. Sitokeratin 7 ile epitelde, CD10 ile stromada pozitif immün reaktivite mevcuttur. Sol overde endometriotik kiste eşlik eden osseöz metaplazi tanısı verildi. Sol tubanın mikroskopik incelemesinde paratubal kistler, hiperemi ve ödem izlendi. Diğer dokuların kesitlerinde spesifik patoloji saptanmadı.

Sonuç: Overin endometriotik kistinde osseöz metaplazi son derece nadir görülen bir durumdur. Endometriozisin eşlik eden inflamatuar yanıt ile birlikte çevrede metaplastik süreci başlatma yeteneğine sahip olduğu düşünülmektedir. Osseöz metapilazinin belirsiz klinik önem ve bilinmeyen etiyolojisi nedeniyle patogenezini tam aydınlatmak için daha fazla araştırmaya ve vaka bildirimlerine ihtiyaç vardır.

Anahtar Kelimeler: Endometriozis, ossifikasyon, osseöz metaolazi, ovaryan kist

EP-250 [Jinekopatoloji] [Özet Metin]

DÜŞÜK DERECELİ APENDİSYAL MÜSİNÖZ NEOPLAZİNİN OVER YAYILIMI VE PSÖDOMİKSOMA PERİTONEİ, OLGU SUNUMU

Başak Özcan, Hilal Serap Arslan
Sağlık Bilimleri Üniversitesi, Başakşehir Çam ve Sakura Şehir Hastanesi, İstanbul

ÖZET

Giriş: Düşük dereceli apendisyal müsinöz neoplazi (LAMN), apendiksin rüptürüyle psödomiksoma peritonei'ye (PMP) neden olabilen, düşük dereceli non-invaziv bir epitelyal proliferasyondur. Apendektomilerin %0,7-1,7'sinde görülür. Nadir de olsa iyi diferansiye morfolojilerine rağmen overde LAMN yayılımı olabilmektedir.

Olgu: Karın ağrısı ve karında şişlik şikayeti ile başvuran 71 yaşındaki kadın hastanın bilinen hastalık ve geçirilmiş operasyon öyküsü bulunmamaktadır. Transvaginal ultrason ve BT incelemesinde batında pelvisten epigastrik bölgeye uzanan, sağ ve sol kadranları dolduran, yoğun içerikli multiloküle kistik kitle tespit edildi. Kanda CEA, CA 15-3 ve CA125 yüksek saptandı. Adneksiyel kitle nedeni ile operasyona alındı. Sol salpengioferektomi materyali frozena gönderildi. Makroskopik incelemede bütünlüğü bozulmuş, 32 cm çapta, multikistik görünümde yoğun müsin içeren kitle izlendi. Primer odak açısından kesin tanı parafine bırakıldı. Kesitlerinde küçük büyütmede; villus formasyonuna, kompleks yapılanma ve intraluminal müsine sahip non-invaziv epitelyal proliferasyon izlendi. Epitel altında subepitelyal yarıklar mevcuttu. Büyük büyütmede, düşük dereceli atipiye sahip, gastrointestinal tip

müsinöz epitel ve epitelde stratifikasyon izlendi. Mitoz görülmedi. Ameliyata eklenen apendektomi kesitlerinde benzer epitel özellikleri, muskularis mukoza kaybı ve submukozada fibrozis izlendi. LAMN ve over kaynaklı borderline musinoz tümör ayırıcı tanıya alındı. İmmünhistokimyasal çalışmada; sitokeratin 20, SATB2, CDX2 pozitifken, sitokeratin 7, PAX8, ER, PR negatif saptandı. Ayrıca peritoneal yüzeyde aselüler müsin göllenmeleri içeren, düşük dereceli displaziye sahip, müsinöz epitel grupları izlendi. PMP olarak değerlendirildi. Büyük boyut, tek taraflı ekspansif kitle varlığı primer over müsinöz tümörlerini akla getirse de tümördeki histomorfolojik bulgular immünhistokimyasal boya sonuçları ile birlikte değerlendirildiğinde ''Düşük dereceli apendisyal müsinöz neoplazinin over yayılımı, PMP gelişimi'' olarak raporlandı. Hasta postoperatif takiplerinde ex olmuştur.

Sonuç: LAMN, düşük dereceli sitolojik atipi gösteren, non-invaziv bir epitelyal proliferasyondur. Apendiks duvarı boyunca "itici invazyon", LAMN'ler için tipik bir paterni temsil eder; bu durum PMP ve over tutulumu olasılığını arttırır. PMP, müsinöz neoplaziye sekonder intraperitoneal müsin birikimini ifade eden klinik terminolojidir. PMP varlığının belirtilmesi, prognoz ve hasta yönetimi açısından önemlidir.

Anahtar Kelimeler: Psödomiksoma peritonei, düşük dereceli apendisyal müsinöz neoplazi, borderline musinöz tümör

EP-251 [Jinekopatoloji] [Özet Metin]

BERRAK HÜCRELİ ADENOFİBROM: OLGU SUNUMU

Neslihan Guney[1], Bilge Alper Çot[1], Muzaffer Sancı[2], Canan Kelten Talu[1]
[1]Sağlık Bilimleri Üniversitesi, İzmir Tıp Fakültesi, Tıbbi Patoloji Anabilim Dalı, Tepecik Eğitim Araştırma Hastanesi, İzmir
[2]Sağlık Bilimleri Üniversitesi, İzmir Tıp Fakültesi, Kadın Hastalıkları ve Doğum Anabilim Dalı, Tepecik Eğitim Araştırma Hastanesi, İzmir

ÖZET

Giriş: Ovaryan adenofibromalar, histolojik olarak epitelyal komponent yanı sıra belirgin bir fibroz doku bileşenine sahip olması ile karakterizedir. Dünya Sağlık Örgütü, döşeyici epitelin özelliğine göre lezyonu seröz, endometrioid, müsinöz, berrak hücreli ve mikst tip olarak sınıflandırmaktadır. Epitelyal proliferasyon durumu ve sitonükleer atipi derecesine göre de benign, borderline ve malign olarak ayırmaktadır. Berrak hücreli lezyonlar, hobnail, kuboidal veya prizmatik şekilli hücrelerden oluşur ve bol miktarda berrak veya eozinofilik sitoplazma sergiler. Overin berrak hücreli adenofibromları ender görülmekle birlikte berrak hücreli adenokarsinomlar için öncül lezyon olabileceğinden önem taşımaktadır ve bol örneklemeyle değerlendirilmelidir.

Olgu: Karın ağrısı ve dolgunluk hissi ile başvuran 70 yaşında kadın hastanın jinekolojik muayenesinde özellik görülmemiştir. Görüntüleme yöntemlerinde pelvik yerleşimli, 12.4x11 cm boyutlarında kitle izlendi. Uterus, sağ ve sol over ayırt edilemedi. Laboratuvar incelemelerinde anlamlı bir bulgu saptanmadı.

Kitlenin intraoperatif frozen/patolojik incelemesinde 20x18x10 cm boyutlarda, kesit yüzü çoğu alanda solid, yer yer kistik alanlar içeren, kapsül bütünlüğü korunmuş lezyon izlendi. Fibrotik bir stromada malignite şüphesi uyandıran epitelyal komponent görüldü.

Postoperatif rutin-patolojik incelemelerde, hiposelüler fibrotik stroma içerisinde, berrak veya eozinofilik sitoplazmalı tek sıralı ve atipi göstermeyen epitel ile döşeli, benign glandüler yapılar oluşturan neoplazm izlendi. Epitelyal komponentte kribrifom veya solid proliferasyon saptanmadı. İmmünohistokimyasal incelemelerde; glandüler epitelde EMA, Sitokeratin-7 ve NapsinA ile yaygın sitoplazmik; Ki-67 ile seyrek nükleer boyanma görüldü. Östrojen, progesteron, AMACR ve WT-1 negatif, p53 ile wild tipte boyanma izlendi. Histopatolojik- immünhistokimyasal boyanma bulgularıyla lezyon 'Berrak Hücreli Adenofibrom' olarak değerlendirildi.

Sonuç: Ovaryan adenofibromaların isimlendirilmesinde, epitelyal bileşen özellikleri önem taşımaktadır. Tek veya iki sıralı, atipi göstermeyen epitelin döşediği basit bezlerden oluşan tümörler benign olarak sınıflandırılır. Stromal invazyon olmadan, düşük dereceli sitonükleer atipi gösteren hücrelerden oluşan bezler ise borderline olarak adlandırılır. Olgumuzda eptelyal sitolojik atipi görülmedi.

Berrak hücreli adenofibromalar ender görülen benign tümörlerdir. Klinikopatolojik ve prognostik özelliklerine dair literatür verileri sınırlıdır. Tipik berrak hücreli karsinomlarla ilişkili olmaları nedeniyle, geniş örneklem yapılarak invazyonun ekarte edilmesi önem kazanmaktadır.

Anahtar Kelimeler: Adenofibrom, benign, berrak hücreli, over

EP-252 [Jinekopatoloji] [Özet Metin]

PROSTAT DOKUSU İÇEREN KİSTİK TERATOM: OLGU SUNUMU

Nuray Doğan, Muzaffer Çaydere, Neslihan Durmaz, Sema Hücümenoğlu
SBÜ Ankara SUAM, Tıbbi Patoloji Ana Bilim Dalı, Ankara

ÖZET

Giriş: Kistik teratom, en sık ovaryen germ hücreli neoplazi ve en sık ovaryen teratomdur. İlk mayoz bölünmeyi takiben partenogenezis yoluyla tek bir ovaryen germ hücresinden kaynaklanırlar. Ektoderm, endoderm ve mezodermden kaynaklanan iyi diferansiye dokulardan oluşurlar. Daima benigndir ama içerdiği dokulardan dolayı malign transformasyon gös-

terebilir. Yenidoğandan premenopozal döneme kadar değişen bir yaş aralığında görülse de en sık reproduktif çağda görülür. Genellikle insidental saptanır.

Olgu: 23 yaşında kadın hasta, hastanemiz kadın hastalıkları ve doğum kliniğine yaklaşık bir aydır devam eden kasık ağrısı nedeniyle başvurdu. Suprapubik USG'de sol adneks yerleşimli 83x80x80 mm boyutlarında kitle izlendi. Makroskobik olarak kliniğimize gelen materyal 10x7x6 cm boyutlarında kahve renkli, sarı yağlı görünümde 1 adet kistik doku parçasıdır. Yapılan kesitlerde dokunun içinden bol miktarda kıl, çamursu kıvamda krem renkli materyal boşaldığı görüldü. Mikroskobik incelemede over yapısını tamamen ortadan kaldıran sebase glandlar da içeren deri deri altı dokusu, keratinöz materyal, kıkırdak dokusu, matür glial doku, adipöz doku, tiroid follikülleri ve bir alanda prostat dokusu izlendi. Uygulanan immünhistokimyasal çalışmada prostat dokusu PSAP ile pozitif izlendi.

Sonuç: Ovaryen kistik teratomlarda prostat dokusunun görülmesi nadir ve beklenmeyen bir bulgudur. Hastada virilizasyon görülmez. Patogenezi tam olarak anlaşılmamakla beraber ovaryen teratomlardaki prostat dokusunun ürogenital sinüsün endodermal tomurcuğunun kalıntılarından geliştiği teorisi mevcuttur. Nadir görülen bir vaka olması nedeniyle bu olguyu sunulmaya değer gördük.

Anahtar Kelimeler: Teratom, prostat, germ hücreli

EP-253 [Jinekopatoloji] [Özet Metin]

SERVİKAL ADENOSARKOM: OLGU SUNUMU

Ezgi Duman, Esra Paşaoğlu, Dorukhan Özeroğlu
Sağlık Bilimleri Üniversitesi, Bağcılar Sağlık Uygulama ve Araştırma Merkezi, Tıbbi Patoloji, İstanbul

ÖZET

Giriş: Adenosarkom, iyi huylu bir epitelyal ve genellikle düşük dereceli stromal bir bileşeni olan bifazik neoplazmdır. Semptomları düzensiz adet kanaması, ağrısız kitle, postmenapozal kanamadır. Nadir olan bu tümör, servikal kanserlerin %0,16'sını ve kadın genital sisteminde adenosarkomların yaklaşık %10'unu oluşturur. Uterin adenosarkomlar, primer olarak postmenopazal kadınlarda görülürken, servikal adenosarkomlar sıklıkla genç kadınlarda görülür. Kötü prognostik faktörler derin stromal invazyon, sarkomatöz aşırı çoğalma, yüksek mitotik oran, heterolog element varlığı, nekroz ve ekstrauterin yayılımdır. Komplet rezeksiyonlarda prognoz çok iyidir. Lokal rekürrensler meydana gelebilir, fakat uzak metastaz nadirdir.

Olgu: 43 yaşında kadın hasta, kadın doğum polikliniğine anormal uterin kanama şikayetiyle başvurdu. 2 cm çapında servikal ostan protrude olmuş polip eksize edildi. Makroskopik incelemede; 2.2 cm çapında krem beyaz renkli polipoid yapı ve en büyüğü 0.5 cm çapında düzensiz doku parçaları izlendi. Mikroskopik incelemede; ilk bakışta endoservikal polip izlenimi uyandıran, skuamöz ve yer yer endoservikal epitel ile döşeli lezyon, mukus ile dolu kistik dilate glandlar ve fibrotik stroma içerisinde kalın duvarlı damar yapıları içermekteydi. Ancak lezyonun yarısından fazlasını oluşturan atipi göstermeyen endoservikal epitel ile döşeli filloid tümörü anımsatan yarık benzeri glandüler yapılar dikkati çekti. Bu yapılar etrafında yoğunlaşan ve onları manşon gibi saran hiperselüler stroma, düşük dereceli nükleer atipi gösteren iğsi hücrelerden oluşmaktaydı. 10 büyük büyütme alanında, en yoğun alanda 1 mitoz saptandı, nekroz ve heterolog eleman görülmedi. Ki67 indeksi %1-2 olarak değerlendirildi. Mevcut morfolojik bulgularla olgu ''Low Grade Adenosarkom'' olarak rapor edildi. Stromanın homojen olmaması ve glandlar etrafında yoğunluk göstermesi ile endoservikal polipten, düz kas ve endometrioid tip gland içermemesi ile adenomyomdan ve glandüler yapıların benign özellikte olmasıyla karsinosarkomdan ayrımı yapılmıştır.

Sonuç: Servikal adenosarkomlar nadir görülmekle birlikte polipoid lezyon şeklinde prezente olabildiğinden rutin pratiğimizde çok sık karşılaştığımız servikal poliplerin ayırıcı tanısında akılda tutulmalıdır. Rekürrens gösterebilmeleri ve takip gerektirmeleri sebebiyle tanınmaları önem taşımaktadır.

Anahtar Kelimeler: Adenosarkom, serviks, jinekopatoloji

EP-254 [Jinekopatoloji] [Özet Metin]

LENFOSİTİK İNFİLTRASYON GÖSTEREN MYOMA UTERİ: OLGU SUNUMU

Zülal Seçil İpin, Yeliz Arman Karakaya, Nilay Şen Türk
Pamukkale Üniversitesi, Patoloji AD, Denizli

ÖZET

Giriş: Yaygın lenfositik infiltrasyon gösteren uterin leiomyomlar nadirdirler ve tanısal güçlüklere yol açarlar. Miyomda masif lenfositik infiltrasyon alışılmadık bir bulgudur. Bu tip leiomyomlarda küçük lenfositler, plazma hücreleri ve bazen de germinal merkezler izlenebilir.

Olgu: 48 yaşında premenapozal hasta bir haftadır devam eden vajinal kanama şikayetiyle Pamukkale Üniversitesi Kadın Hastalıkları ve Doğum kliniğine başvurmuştur. Hastadan tarafımıza total abdominal histerektomi ile bilateral salpingooferektomi materyali gönderilmiştir. Makroskopik olarak 11x8x3 cm boyutunda serviks yerleşimli gri beyaz renkli girdapvari görünümde, düzgün sınırlı bir adet myom nodülü izlendi. Myom nodulüne ait kesitlerde nodül içinde lenfosit infiltrasyonu ve arada lenfoid follikül yapıları izlenmiş olup (Resim 1), uygulanan immünohistokimyasal incelemede iğsi

alanlarda Desmin (+), Kaldesmon (+), CD10 (-), EMA (-), ALK (-), PANCK (-), S100 (-), CD34 damarlarda (+), CD3(+) T lenfositler interfoliküler alanlarda, CD20, B lenfosit folikül yapılarında (+) tespit edilmiştir. BCL-2, Siklin D-1, Ki-67, PAX-5 ile reaktif paternde boyanma görüldü.

Ayırıcı tanıda öncelikle lenfoma akla gelmelidir. Makroskopik olarak sınırları düzensiz ve kesi yüzü yumuşak kıvamlıdır. Lenfomadaki bu atipik hücreler immunohistokimyasal olarak B hücre belirleyicisi CD20 ile diffüz olarak boyanırken, leiomyomda izlenen lenfoid infiltrattaki hücreler CD3 ve CD20 ile mikst tipte boyanır. Ayırıcı tanıda yer alan diğer bir antite pyomomadır. Yer yer abse formasyonuna dönüşebilir. Üçüncü bir ayırıcı tanı olan inflamatuar psödotümör ile makroskopik olarak lenfoid infiltrasyon içeren leiomyomlarla arasında bir fark izlenmemektedir. Ancak mikroskopik bulguları oldukça farklıdır. İğsi hücreler özellikle myofibroblastlar veya fibroblastlardan ibaret iken, inflamatuar hücreler özellikle plazma hücreleri (sıklıkla Russel cisimleri içeren), lenfoid hücreler ve nötrofillerden oluşmaktadır. Ayrıca inflamatuar psödotümörün sınırları düzensiz olup, komşu myometriyum ya da endometriyuma uzanmış görünümdedir. Lenfositik infiltrasyon gösteren leiomyom dışında diğer tanılar diffüz yayılım gösterir.

Sonuç: Uterin leiomyomda lenfositik infiltrasyon nadirdir. Bu olağandışı değişikliğin nedeni belirsizdir ve başka vakalar analiz edilerek araştırılmalıdır. Ayırt edici histolojik özelliklerinin tanınması, lenfoma, inflamatuar psödotümör ve pyomyomun olası yanlış tanısından kaçınmak için önemlidir.

EP-255 [Jinekopatoloji] [Özet Metin]

BİR OLGU SUNUMU: UTERİN LİPOLEİYOMYOMA

Mustafa Nacir
SBÜ Gazi Yaşargil Eğitim ve Araştırma Hastanesi, Tıbbi Patoloji, Diyarbakır

ÖZET

Giriş: Uterin lipoleiomyoma, uterin leiomyomalar altında sınıflanan benign bir neoplazmdır. Histolojik incelemede, leiomyoma esas olarak uterusun düz kas hücrelerinden oluşurken; lipoleiomyoma, kısa düz kas fasiklülleri arasına yerleşmiş matür adipositlerin karakteristik bir modelini ortaya çıkarır.

Olgu: 55 yaşında kadın hasta, anormal uterin kanama şikayetiyle başvurdu. USG'de; pelvik bölge sağ yarıda en geniş yerinde 130 x 106 x 130 mm boyutlara ulaşan hipoekoik cidarı bulunan hiperekoik iç yapıda lezyon mevcut olup, liposarkoma, yağlı dejenerasyon gösteren fibrom - myoma ait olabileceği belirtilen tümör tariflendi. Histerektomi materyali incelendiğinde korpusta uterin kaviteyi tamamen dolduran 13x12x12 cm ölçülerinde sarı renkte, lobüle görünümde, düzgün kasüllü görünümde tümöral lezyon izlendi. Mikroskobik incelemede tümör S100 pozitif boyanan bol miktarda matür lipositlere ek olarak, çeşitli yönlerde uzanan ve Desmin, Caldesmon ve SMA eksprese eden düz kas lifleri demetlerinden oluşuyordu. Ki-67 ile proliferasyon indeksi yaklaşık %1 ölçüldü. Atipi ve mitotik figürler içermeyen olguda Liposarkom olasılığı dışlandı. HMB-45 eksprese etmeyen tümörde anjiomyolipoma olasılığı dışlandı. Olgu "lipoleiomyoma" şeklinde raporlandı.

Sonuç: Olgumuzda 13 cm en uzun çapa ulaşan, USG'de yağlı dejenerasyon bulguları izlendiğinden oldukça kafa karıştıran ve hastanın kliniği ağırlaştığından liposarkomu da düşündüren tümör lipoleiomyoma olarak raporlandı. Uterin lipoleiyomiyomun patogenezi, prevalansı, prognozu hakkında literatürde yeterince bilgi bulunmamaktadır. Bu nedenle çok sayıda olguyu içeren ileri çalışmalara ihtiyaç duyulmaktadır. Olgu sunumumuz bu tümörün tanınmasına, ve ayırıcı tanısının yapılmasına katkı sunmasını ümid ediyoruz.

Anahtar Kelimeler: Lipoleiomyoma, lipom, myom, uterus

EP-256 [Jinekopatoloji] [Özet Metin]

KOTİLEDENOİD LEİOMYOM

Rumeysa Kiratli, Hatice Beyza Karakaya, Beyza Urhan, Pembe Oltulu
Necmettin Erbakan Üniversitesi, Tıbbi Patoloji Anabilim Dalı, Konya

ÖZET

Giriş: Uterin leiomyom kadın genital sisteminin sık görülen benign tümörüdür. Kotiledonoid leiomyom, benign uterin leiomyomun nadir görülen bir varyantıdır.Hastalar genellikle menoraji veya pelvik kitle varlığıyla ilişkilendirilebilen semptomlarla başvurur.Tipik ultrason görüntüsü, myometriyum içinde yüksek vaskülarite ve belirsiz kenar boşlukları olan büyük, katı, heterojen bir kitle ile karakterizedir. Manyetik rezonans görüntüleme, T1 ağırlıklı görüntülerde myometriyumla birleşen izointens nodüller, T2 ağırlıklı görüntülerde hiperintens ve kontrast madde artışı izlenir.Cerrahi tedavi histerektomi veya myomektomiden oluşur ve tamamlandığında nüks görülmez. Mikroskobik olarak atipik hücreler, mitotik aktivite belirtileri veya hücre nekrozu bulunmaz.

Olgu: 64 yaşında kadın hasta vajende ele gelen kitle şikayeti ile kadın doğum polikliniğine başvuruyor. Hastaya yapılan kontrastsız pelvik MR incelemesinde endometrial kaviteye komşu uterus korpus anterior kesimde 12x11 mm ebatlı T2 A sekanslarda ara intensitede lezyon alanı ve uterusa soldan bitişik 6x5,4 cm ebatlı lezyon izlenmiş ancak kontrast madde verilemediği için natürü anlaşılamamıştır. Hastaya vajinal histerektomi yapılmış olup uterusun serozal yüzeyinde multipl, solid nodüler plasental doku benzeri lezyonlar görüldü. Endometrium ve myometrium tam kat olarak çalışıldı. Olguya

yapılan histopatolojik incelemede kesitlerde perimetriumdan dışarıya ekzofilik büyüme gösteren benign düz kas hücreleri,bu hücrelerin lobüler proliferasyonunda lobüller arasında yaygın hidropik dejenerasyon,bol miktarda konjesyon ve damarlar görülmekteydi.Tümörün myometrial sınırı düzgün olmayıp bazı küçük nodüller myometriumun lifleri arasında görülmekteydi.

Sonuç: Kotiledonoid leiomyom radyolojik görünümü malignite olasılığını artırabilen, nadir görülen, iyi huylu bir uterus tümörüdür. Düzensiz kenarlı, yüksek vaskülarite ve myometriyum infiltrasyonu olan heterojen bir kitleye sahip hacimli bir uterus, malign bir mezenkimal tümör şüphesini uyandırabilir. Kotiledonoid leiomyom subserozal büyüme, disekan patern ve perinodüler hidropik dejenerasyon dahil olmak üzere birkaç nadir büyüme modelinin kombinasyonundan kaynaklanmaktadır.Bu lezyonun bazı preoperatif ve intraoperatif yönleri ayırt edicidir ve cerrahları konservatif cerrahi tercih etmeye yönlendirebilir.Olgumuz nadir bir olgu olması sebebiyle ve tanısının tedavide yol gösterici olması nedeniyle literatüre katkı sağlamak amacıyla sunulmuştur.

Anahtar Kelimeler: Uterus, leiomyom, benign tümör

EP-257 [Jinekopatoloji] [Özet Metin]

TUBA UTERİNADA SOLİD KİTLE, WOLFİAN TÜMÖR NADİR BİR OLGU

Ayşen Kılıçaslan[1], Gamze Kavas[2], Armağan Günal[1]
[1]SBÜ Antalya Eğitim ve Araştırma Hastanesi, Tıbbi Patoloji Ana Bilim Dalı, Antalya
[2]Sağlık Bakanlığı Bitlis Tatvan Devlet Hastanesi, Tıbbi Patoloji, Bitlis

ÖZET

Giriş: Ovaryan Wolffian tümör muhtemelen mezonefrik artıklardan köken alan oldukça nadir görülen bir neoplazmdır.Genellikle düşük dereceli bir tümör olarak görülsede nadiren rekürrens gösterebilir veya metastaz yapabilir.

Olgu: Gravide 1 parite 0 abort 1 olan 34 yaşındaki kadın hasta hastanemiz acil servisine karın ağrısı şikayetiyle başvurmuştur. Yapılan USG sonucunda sağ over lojuna uyan alanda yaklaşık 5 cm çapında içinde septaların saptandığı yoğun içerikli düzgün sınırlı kitle saptanmış ve hasta over torsiyonu ön tanısı ile operasyona alınmıştır. Operasyon sırasında rastlantısal olarak tubada solid kitle fark edilmiş ve eksize edilmiştir. Kliniğimize gönderilen materyal makroskopik olarak düzgün sınırlı, kapsüllü, multilobüle görünümde 4,5x4.5x4,5 cm boyutundadır. Materyalden hazırlanan kesitlerde sıkıca paketlenmiş tübüler ve solid paternde hiperkromatik nükleuslu hücrelerden oluşan lezyon izlenmiştir. 5 mitoz/10 BBA mevcuttur.Yapılan immünohistokimyasal çalışmalarda lezyon panCK,Vimentin, Kalretinin, CD10, İnhibin ve Progesteron pozitifken Pax-8, EMA,CK7,CK20, CEA negatiftir.ki 67 ile proliferasyon indeksi %10 civarındadır.Morfolojik ve immünohistokimyasal bulgular ışığında hastaya Wolffian tümör (WHO 2019) tanısı konulmuştur.

Sonuç: Wolffian tümör ilk kez 1973 yılında tanımlanmış olup oldukça nadirdir. Muhtemelen Wolffian kökenli kadın adneksial tümör olarak adlandırılmıştır ancak son 2019 WHO da Woffian tümör olarak geçmektedir. Teorik olarak mezonefrik artıkların bulunduğu Broad ligament yaprakları arasından, over hilumdan vaya tuba uterinalardan gelişebilir. Literatürde tanı anında yaş oldukça değişkendir, tümör genellikle tek taraflıdır. Non-spesifik klinil bulgular verir çoğunlukla rastlanısal bulunur. Wolffian tümörlerin çoğu bengn davranışa sahip olmasına bazen nadir de olsa yıllar sonra rekürrens metastaz gösterebilir. Malign davranışı ön görmede tümörün boyutu (>10cm),kapsüler invazyon,rüptür veya implant bulunup bulunmaması önemlidir. Wolffian tümör tanısı tümörün yerleşimi, morfolojisi veimmünohistokimyasal boyam sonuçları birlikte değerlendirilerek verilmelidir.

Anahtar Kelimeler: Over tümörü, tuba tümörü, wolffian tümör

EP-258 [Jinekopatoloji] [Özet Metin]

NADİR BİR OLGU: OVERDE MEZONEFRİK BENZERİ ADENOKARSİNOM

Büşra Coşanay Tekden, Samet Yıldırım, Nurhan Sahin
Bezmialem Vakıf Üniversitesi Hastanesi, Tıbbi Patoloji Anabilim Dalı, İstanbul

ÖZET

Giriş: Mezonefrik (MA) ve mezonefrik benzeri adenokarsinom (MLA), kadın genital sistemin nadir görülen malignite leridir. MA, HPV ilişkisiz olup serviksteki mezonefrik kanal artıklarından gelişmektedir. Benzer morfolojide endometrium ve adneksiyel alanlarda gelişen adenokarsinom ise, yakın zamanda MLA olarak tanımlanmıştır. MLA tanısı koyarken yaşanan zorluklara dikkat çekmek istedik.

Olgu: 2010 yılında endometrioma tanısı (sol salpenjektomi) mevcut olan, otuz yedi yaşında, aktif şikayeti bulunmayan hastanın kontrollerinde, bilateral adneksiyel kitle ve serum tümör belirteçlerinde yükseklik saptandı. Sol adneksiyel kitle 18x10 cm ölçüsünde, multiloküle-kalın septalı görünümde olduğundan sol ooferektomi yapıldı. Makroskopik incelemede, kanamalı serömüsinöz içerik ile dolu kistler, sarı renkte solid alanlar ve fokal alanda papiller oluşum görüldü. Histomorfolojide geniş alanda farklı boyutlarda, birbirleriyle birleşme eğilimi gösteren solid tümör adaları izlendi. Aralarda, eozinofilik sekresyon içeren yarıklar ve asiner yapılar dikkati çekti. Papiller oluşuma ait örneklem kesitlerinde, papiller paternin

yanı sıra kribriform, asiner, solid yapılar gözlendi. Neoplastik hücreler büyük boyutlu, oval-iğsi şekilli, hücre sınırları belirsiz olup, düzensiz nükleer membrana, belirgin küçük bir nükleole ve kaba kromatin yapısına sahipti. Kapsüler ve lenfovasküler invazyon görülmedi. 10 BBA'da 13 adet mitoz sayıldı. Bazı kesitlerde tümör komşuluğunda endometriozis odakları izlendi. İmmünhistokimyasal çalışmalarda GATA-3, PAX-8, TTF-1, EMA, sitokeratin 7, vimentin ve inhibin pozitif; WT-1, östrojen, progesteron ve p40 negatifti. p53 ile wild tip boyanma saptandı. Olgu 'mezonefrik benzeri adenokarsinom' olarak raporlandı. İki ay sonra hastaya uygulanan tamamlayıcı cerrahide, paraaortik lenf nodlarından birinde subkapsüler alanda tümör hücre grupları izlendi. Tamamı örneklenen sağ overde endometrioma saptandı. Ek medikal tedavi uygulanmayan hastanın yakın takibi devam etmektedir.

Sonuç: MLA çeşitli histomorfolojik paternler sergileyebilen, kısmen özgün immünfenotipe ve moleküler değişikliklere sahip bir adenokarsinomdur. Birkaç çalışmada, over kökenli MLA'larda aynı tarafta endometriozis ile birlikteliği bildirilmiştir. Morfolojisindeki geniş spektrum nedeniyle ayırıcı tanıda endometrioid karsinom, seröz karsinom, berrak hücreli karsinom, granüloza hücreli tümör, wolfian kökenli kadın adneksiyel tümör (FAT-WO) ve diğer organ metastazları akılda tutulmalıdır.

Anahtar Kelimeler: Embriyonel kanal artıkları, FAT-WO, mezonefrik kanal, mezonefrik adenokarsinom, Wolfian kanal

EP-259 [Jinekopatoloji] [Özet Metin]

OVERDE SKLEROZAN STROMAL TÜMÖR; NADİR BİR OLGU SUNUMU

Sabriye Gamze Vatansev, Murat Çelik
Selçuk Üniversitesi Tıp Fakültesi, Tıbbi Patoloji Bölümü, Konya

ÖZET

Giriş: Sklerozan Stromal tümörler; epiteloid ve iğsi hücrelerin karışımından oluşan, ödematöz veya kollejenöz stromayla ayrılan, selüler nodüllerin oluşturduğu overin benign seks kord stromal neoplazmıdır.Bu tümörler oldukça nadir olarak görülürler. Ortalama görülme yaşı 29'dur.Tümör genellikle tek taraflıdır. Hastalar genellikle anormal uterin kanama, basıya bağlı semptomlar ve virilizasyon ile başvurur. Bazı hastalarda erken puberte gelişimi olabilir. Tümör boyutu makroskobik olarak 1.5 cm'den 19 cm'ye kadar değişebilir. Kesitleri sarı, beyaz renkte solid ve kistik alanlar içerebilir. Mikroskopik olarak psödolobüler görünümdedirler ve genişlemiş damar yapıları içerebilirler. Epiteloid ve iğsi hücrelerden oluşurlar. Bu yazıda overinde sklerozan stromal tümör tespit edilen bir olgudan bahsedilmektedir.

Olgu: Olgumuz 35 yaşında gravitesi 1, paritesi 0 olan kadın hastadır. Hastanın ektopik gebelik sayısı 1'dir. Hastanemiz kadın doğum kliniğine daha önce geçirmiş olduğu ektopik gebelik operasyonundan sonra kontrol amaçlı başvurmuştur. Yapılan abdominal ultrasonunda sol adneksiyal alanda 5.5 cm'lik kitle izlenmiştir. Opere edilen hastanın kitle eksizyon materyalinin en geniş çapı 5.5 cm olup, kesitleri krem, sarı renkte balık eti görünümünde izlendi. Mikroskopik olarak SF-1, inhibin ve östrojen ile fokal immünopozitif ve EMA, CK7 ve PAX-8 ile immünonegatif ekspresyon gösteren iğsi ve epiteloid hücrelerin oluşturduğu ve aralarında Masson Trikrom ile boyanma gösteren kollojen liflerin bulunduğu, sınırları keskin olmayan nodüler görünümde yapılar izlendi. Mitoz 3/2m2 'dir. Nekroz görülmedi. Bu bulgular ile olguya sklerozan stromal tümör tanısı verildi.

Sonuç: Overin sklerozan stromal tümörleri oldukça nadir olarak görülen, benign seks kord stromal tümörleridir. Seks kord tümörleri tüm over tümörlerinin yaklaşık %8'ini oluştururken, sklerozan stromal tümörler tüm stromal tümörlerin yaklaşık %2-6'sını oluşturur. Etyolojisi bilinmemektedir. Prognozu çok iyidir. Literatürde tek bir olguda rekürrens izlenmiştir. Ayırıcı tanıda fibroma, tekoma ve diğer stromal tümörler akla getirilmelidir. Bu tümörlerin tedavisinde cerrahi eksizyon yapılmaktadır.

Anahtar Kelimeler: Benign tümör, over, sklerozan stromal tümör

EP-260 [Jinekopatoloji] [Özet Metin]

MALİGNİTELERLE KARIŞABİLECEK TEHLİKELİ BİR OLGU: TUBAL METAPLAZİ GÖSTEREN ADENOMYOMA

Havva Nur Çalışkan, Sıdıka Fındık, Seda Tas Ayçiçek
Necmettin Erbakan Üniversitesi Tıp Fakültesi, Tıbbi Patoloji Ana Bilim Dalı, Konya

ÖZET

Giriş: Adenomyoma benign endometrial glandların ve glandları çevreleyen stromanın düz kaslar ile sınırlandığı düzgün sınırlı bir lezyondur. Orta yaştaki multipar kadınlar arasında yüksek insidansa sahiptir. Myometrium içerisinde nodüler formda büyüyebildiği gibi polipoid yapıda da olabilir. Atipi ve metaplazi odakları içerebilir. Tubal metaplazi; endometrial epitelin eozinofilik geniş sitoplazmalı, atipi göstermeyen silyalı epitele dönüşümüdür. Adenomyomalar atipi ve metaplazi alanları içerdiğinde endometrial karsinomlar ile karıştırılabilir ve tanı güçlüğüne yol açar. Karsinom ile karışma ihtimali bulunan bu olguyu literatüre katkı sağlamak amacıyla sunmayı planladık.

Olgu: Postmenapozal kanaması olan 72 yaşında kadın hasta endometrial karsinom ön tanısıyla opere edildi. Laboratuvarımıza ulaşan total histerektomi + bilateral salpingooferektomi materyalinde endometrial kavite içerisinde 2.5 cm çapında yüzeyi karnabahar görünümünde polibe lezyon ve 1 adet 1 cm çapında submukozal myomatö lezyon izlendi. Mikroskopik incelemede polibe lezyonda 'grade 1 endometrioid karsinom' geliştiği tespit edildi. Submukozal yerleşimli myomatö lezyonda ise; içerisinde yer yer kistik endometrial glandlar ve stroma bulunan, çevre myometrial dokudan düz kas lifleri ile ayrılmış, düzgün sınırlı nodüler lezyon izlendi. Endometrial bezler büyük büyütmede incelendiğinde büyük bir kısmının silyalı, geniş eozinofilik sitoplazmalı hücrelerden oluştuğu görüldü. Endometroid karsinom alanlarının aksine bu hücrelerde atipi bulgusu görülmedi. İmmunhistokimyasal p53 ile anlamlı ekspresyon görülmedi ve ki67 proliferasyon indeksinde artış tespit edilmedi. Lezyon; tubal metaplazi gösteren adenomyoma olarak raporlandı.

Sonuç: Adenomyoma; eksizyonu küratif kabul edilen benign bir lezyondur. Ancak atipi veya metaplazi odakları içeren adenomyomalar; özellikle küretaj materyallerinde düz kas lifleri arasında dağınık endometrial glandların bulunması nedeniyle endometrial karsinomun invaziv alanları ile karışabilecek bir görüntüye sahiptir. Histerektomi materyallerinde de olgumuzdaki gibi eş zamanlı olarak endometrial karsinomun bulunması durumunda endometrial karsinom ile infiltre leiomyoma ile ayrımı yapılmalıdır. Bu ayrımda özellikle belirgin atipi, kribriform ve konfluen glandlar ve desmoplazi varlığı karsinom lehine değerlendirilmelidir.

Anahtar Kelimeler: Adenomyoma, endometrioid, metaplazi, tubal

EP-261 [Jinekopatoloji] [Özet Metin]

OVER LEZYONLARINDA İNTRAOPERATİF TANININ DOĞRULUK ORANININ DEĞERLENDİRİLMESİ

Özge Gökbaşı, Cansu Türker Sarıçoban, Şennur İlvan
İstanbul Üniversitesi-Cerrahpaşa, Cerrahpaşa Tıp Fakültesi, Tıbbi Patoloji Ana Bilim Dalı, İstanbul

ÖZET

Amaç: İntraoperatif (frozen) tanının doğruluğu, cerrahi operasyonun gidişatına yön verdiği için önemlidir. Çalışmamızda intraoperatif inceleme için gönderilen over materyallerinde frozen cevabı ile nihai tanı arasındaki uyumsuzluk oranı ve bu uyumsuzluğa yol açan nedenlerin incelenmesi amaçlanmıştır.

Gereç ve Yöntem: Ocak 2017 – Şubat 2023 tarihleri arasında bölümümüze intraoperatif inceleme için gönderilmiş over kaynaklı 517 lezyonun frozen tanısı ve nihai tanıları orijinal patoloji raporları esas alınarak retrospektif olarak karşılaştırıldı. Nihai tanılar benign, borderline ve malign olarak 3 kategoriye ayrıldı.

Bulgular: İntraoperatif inceleme için gönderilen 517 olgunun sadece 1'ine frozen esnasında tanı verilemeyip nihai tanı parafin incelemeye bırakılmıştır. Kalan 516 olgunun 482'sinin frozen cevabı nihai tanı ile uyumlu olup doğruluk oranı %93,4'tür. Tanı uyumsuzluğu gösteren 34 olgunun nihai tanıya göre 16'sı borderline, 18'i malign tümördür. Yanlış pozitif olgu bulunmamaktadır ve benign lezyonlarda uyumsuzluk saptanmamıştır. Borderline tümörlerde ve malign tümörlerde doğruluk oranı sırasıyla %78,9 ve %87,1 olup yanlış negatif tanı alan olguların çoğunluğunu müsinöz ve serömüsinöz tümörler oluşturmaktadır. 516 olgunun 444'üne imprint + frozen kesit yapılırken 72'si sadece makroskopik incelemeyle değerlendirilerek yanıt verilmiştir. Makroskopik olarak yanıtlanan olguların yalnız 1'inde nihai tanıda uyumsuzluk görülmüş olup matür kistik teratom şeklinde değerlendirilen bu olgu parafin incelemede, fokal alanda görülen immatür nöral doku nedeniyle immatür teratom tanısı almıştır.

Sonuç: Literatürle uyumlu olarak, çalışmamızda over tümörlerinde frozen - nihai tanı uyumsuzluk oranının en yüksek olduğu grubun borderline tümörler olduğu görüldü. Histolojik tip açısından bakıldığında ise yanlış negatif değerlendirilen olguların %67,64'ünün müsinöz ve serömüsinöz tümör grubunda yer aldığı saptandı. Frozen incelemede nihai tanı uyumsuzluk oranlarını en aza indirmek için dikkatli makroskopik inceleme yapılması, uygun alanlardan ve yeterli sayıda örnek alınması, özellikle borderline ve müsinöz tümör düşünülen olgularda örnekleme sayısının artırılması doğru tanıya ulaşmak açısından önemlidir.

Anahtar Kelimeler: Frozen, nihai tanı, over

EP-262 [Jinekopatoloji] [Özet Metin]

NADİR BİR OLGU; İZOLE EOZİNOFİLİK MYOMETRİT

Ezgi Toptaş, İrem Özöver
Prof. Dr. Cemil Taşçıoğlu Şehir Hastanesi, Tıbbi Patoloji Ana Bilim Dalı, İstanbul

ÖZET

Giriş: Myometriumda eozinofilik infiltrasyon çok nadir görülen bir durumdur. Myometrial eozinofili varlığı genellikle endometrium, serviks veya fallop tüplerinin tutulumu ile birliktedir. Biz burada, bilinen herhangi bir allerjisi, paraziter hastalığı veya sistemik hastalığı bulunmayan hastada histerektomi sonrasında tesadüfen saptanılan, son derecede nadir olan bir izole eozinofilik myometrit olgusunu sunmaktayız.

Olgu: Bilinen hastalık öyküsü, alerjisi ve ilaç kullanımı olmayan, 46 yaşında kadın hasta vajinal kanama şikayetiyle hastanemize başvurdu. İki gebelik öyküsü olan hastanın her iki

gebeliği de canlı doğumla sonuçlanmış. Hastaya yapılan fizik muayenede özellik izlenmedi. Vajinal muayenesinde ise lekelenme tarzında kanama mevcuttu. Ultrasonografik incelemesinde uterusta 6 ve 5 cm çaplarda iki adet myom izlendi. Hastaya myom nedeniyle histerektomi ve bilateral salphenjektomi yapıldı. Tarafımıza gönderilen histerektomi piyesinin makroskopik incelemesinde; myometriyumda kesit yüzleri krem-beyaz renkli myom ile uyumlu nodüler lezyonlar görüldü. Histopatolojik incelemede; myometriumda saptanan leiomyomların yanı sıra, myometriyal liflerin arasında dağılmış, bir kısmı damarlar çevresinde yoğunlaşmış ve yer yer kümeler halinde bulunan yoğun eozinofilik infiltrat göze çarptı. Serviks, endometrium, fallop tüpleri ve leiomyomlardan alınan örneklerde ise eozinofilik bir infiltrasyon görülmedi. Mevcut bulgularla olgu " izole eozinofilik myometrit" olarak raporlandı. Hastanın ameliyat sonrasında yapılan takipleri sorunsuz olup, hastada sistemik bir şikayet veya alerjik bir bulgu görülmedi.

Sonuç: İzole eozinofilik myometritte; endometrium, serviks, tubalar ve overlerde tutulum görülmeksizin eozinofiliik infiltrasyon sadece lokalize olarak myometriumda görülür. İzole eozinofilik myometrit, genellikle belirli bir semptomu olmayan, tesadüfen saptanılan bir bulgudur. Literatürde bununla ilgili çok az vaka bildirilmiştir. Tanı koyulmadan önce hastalarda; sistemik hastalıklar, paraziter hastalıklar, alerjik reaksiyonlar ve eozinifilik vaskülit gibi durumlar ekarte edilmelidir. Eozinofilik infiltrasyonun nadir görülen bu prezentasyonu, jinekolojik şikayetleri olan hastalarda myometriyumdaki inflamatuar durumların ayırıcı tanısını genişletir. İzole bir şekilde sadece myometriumda lokalize olarak görülen eozinofilik infiltrasyonla ilgili çok fazla literatür bulunmadığından, bu tür rastlantısal bulgular için daha fazla çalışma yapılması gerekebilir.

Anahtar Kelimeler: Eozinofilik myometrit, histerektomi, leiomyom

EP-263 [Jinekopatoloji] [Özet Metin]

TÜMÖRDEN TÜMÖRE METASTAZ: UTERİN LEİOMYOMA MEME KARSİNOMU METASTAZI

Didem Doğan[1], Uğur Komutan[1], Şermin Çoban Kökten[1], Yeliz Dönmez[2]
[1]Sağlık Bilimleri Üniversitesi Kartal Dr. Lütfi Kırdar Şehir Hastanesi, Tıbbi Patoloji Kliniği, İstanbul
[2]Sağlık Bilimleri Üniversitesi Kartal Dr. Lütfi Kırdar Şehir Hastanesi, Kadın Hastalıkları ve Doğum Kliniği, İstanbul

ÖZET

Giriş: Tümörden tümöre metastaz (TTM) nadir bir fenomendir. En sık alıcı tümör meningioma iken, en sık verici tümör meme karsinomudur. Literatürde, 30 olguda tümörden uterin leiomyoma metastaz bildirilmektedir. Uterin leiomyoma metastaz yapan en sık tümör meme karsinomu (23/30) olup sırasıyla bunu akciğer karsinomu (3/30), kutanöz malign melanoma (2/30), sinoviyal sarkom (1/30) ve primeri bilinmeyen tümör (1/30) izlemektedir. 48 yaşında meme kanseri tanılı hastada, uterin kanama nedeniyle yapılan histerektomide intraoperatif incelemede saptanan tümörden tümöre metastaz olgusunu sunduk.

Olgu: 48 yaşında kadın olgunun, meme kanseri tanılı ve opere olduğu bilinmektedir. Anormal uterin kanama nedeniyle yapılan tetkiklerde, transabdominal ultrasonografide, uterusta umblikusa kadar uzanan 123x89mm myoma uteri ile uyumlu kitle saptandı. TAH+BSO materyali intraoperatif konsültasyona gönderildiğinde, en büyük çapı 12 cm ölçülen mezenkimal nodüler lezyon içinde büyüğü 2,5 cm 2 adet yumuşak kıvamlı, nonfibriler nodül görüldü. Bu nodüllerden alınan örneklerin frozen kesitlerinde, leiomyoma nodülü içinde epitelyal tümör metastazı olduğu kliniğe bildirildi. Histopatolojik incelemede; leiomyom içindeki metastatik tümörlerin, primer meme kanseri ile benzer morfolojide ve benzer immünfenotipik özelliklere sahip (ER+, PR+, CerbB2-, Ki67%20-30) olduğu görüldü. Ayrıca tümörün primerine yönelik uygulanan belirteçlerden mammaglobin ve GATA3 ile anlamlı sonuç elde edildi. Olgu, meme karsinomunun uterin leiomyoma metastazı olarak raporlandı.

Sonuç: Tümörden tümöre metastaz oldukça nadir olup alıcı tümör en sık meningioma olarak geçmektedir. Literatürde uterin leiomyomun alıcı tümör olduğu sadece 30 vaka bildirilmektedir. Sunduğumuz olgu; klinik öyküsü, intraoperatif incelemede tespit edilmesi, makroskopik ve histopatolojik özellikleri ile bu nadir fenomenin günlük patoloji rutinindeki yerini anımsatmaktadır.

Anahtar Kelimeler: Tümörden tümöre metastaz, uterin leiomyoma, meme karsinomu

EP-264 [Jinekopatoloji] [Özet Metin]

UTERİN ADENOLİPOLEİOMYOM: ÜÇ OLGU SUNUMU

Betül Nur Altuntaş Keskin, Cansu Türker Sarıçoban, Şennur İlvan
Cerrahpaşa Üniversitesi Patoloji Anabilim Dalı, İstanbul

ÖZET

Giriş: Adenolipoleiomyom uterin leiomyomların çok nadir görülen varyantı olup mülleryan tipte benign glandlar, düz kas ve yağ dokusundan oluşmaktadır. Literatürde bildirilmiş toplam 6 adet olgu olması ve lezyonun orijini üzerine tartışmaların halen devam etmesi nedeniyle bölümümüzde tanı almış 3 adet olgunun sunumunun literatüre katkısının olacağı kanısındayız.

Olgu 1: 21 yaşında kadın hasta; ağrılı uterin kanama şikayeti üzerine yapılan USG'de saptanan sağ uterin kornu tuba komşuluğundan başlayıp ince bir pedinkülle douglasa doğru uzanan kapsülü intakt kitle eksize edilmiştir. Makroskopik incelemede 26x20x4 cm ölçüdeki kitlenin dış yüzü düzenli görünümdeydi. Kesitlerinde en büyüğü 2,5 cm, en küçüğü 0,5 cm çapta, içlerinden serö-hemorajik sıvı boşalan çok sayıda kist görüldü. Frozen incelemede benign olarak değerlendirildi.

Olgu 2: 45 yaşında kadın hasta; menometroraji şikayeti nedeniyle yapılan USG'de endoservikal kanalda 3,5 cm'lik polip izlenmiş, polip ekstirpasyonu yapılmıştır. Makroskopik incelemede 4,5x4x2 cm ölçüde, kesitleri krem-beyaz renkli nodüler lezyon izlenmiştir.

Olgu 3: 36 yaşında kadın hasta; irregüler menstrüel kanama şikayetiyle başvurmuş, USG'de korpus posteriorda 2 cm boyutlarında intramural myom izlenmiştir. Yapılan myomektominin makroskopik incelemesinde büyüğü 3x2,5x1,1 cm, küçüğü 2x1,5x0,7 cm ölçüde krem-beyaz renkli iki adet nodüler lezyon saptanmıştır.

Her 3 olgunun mikroskopik incelemesinde endometrial, tubal ve endoservikal epitel ile döşeli glandüler yapılar arasında düz kas demetleri ve eşlik eden yağ dokusu izlenmiş olup adenolipoleiomyom tanısı verilmiştir. İmmünhistokimyasal olarak düz kas komponenti SMA ve Desmin ile pozitif boyanma göstermiştir. Ki67 ile glandlarda ve stromal komponette seyrek hücrede pozitiflik gözlenmiştir.

Sonuç: Adenolipoleiomyom farklı mülleryan epitel tipleriyle döşeli glandlar, düz kas ve yağ dokusu komponentlerinden oluşmaktadır. Histogenesisi tam olarak anlaşılamamış olup bazı yazarlara göre hamartom olarak kabul edilmektedir. Literatürde bildirilmiş 6 olgunun yaş ortalaması 45,8 olup ortalama tümör çapı 5,2 cm'dir. Bildirilen olguların 1'inde lokal nüks saptanmıştır. Adenolipoleiomyomlar nadir görülmekle birlikte farklı doku komponentleri içeren uterin kitlelerin ayırıcı tanısında akılda tutulmalıdır.

Anahtar Kelimeler: Adenolipoleiomyom,leiomyom,mülleryan,uterus,

EP-265 [Jinekopatoloji] [Özet Metin]

SERÖZ KİSTADENOM İLE BİRLİKTELİK GÖSTEREN OVERİN MEZONEFRİK BENZERİ ADENOKARSİNOMU: BİR OLGU SUNUMU

Serra Begüm Emecen[1], Emine Çağnur Ulukuş[1], Sefa Kurt[2]
[1]Dokuz Eylül Üniversitesi Tıp Fakültesi, Tıbbi Patoloji Ana Bilim Dalı, İzmir
[2]Dokuz Eylül Üniversitesi Tıp Fakültesi, Kadın Hastalıkları ve Doğum Ana Bilim Dalı, İzmir

ÖZET

Giriş: Overin mezonefrik benzeri adenokarsinomu histopatolojik ve immunhistokimyasal olarak serviksin mezonefrik adenokarsinomu ile benzerlik gösteren oldukça nadir bir neoplazmdır. Günümüzde patogenezi tam olarak aydınlatılmamış olmakla birlikte; overin mezonefrik benzeri adenokarsinomunun paraovaryan mezonefrik kalıntılardan ya da mülleryan neoplazilerin transdiferansiasyonundan gelişmiş olabileceği ileri sürülmektedir. Burada seröz kistadenom ile birliktelik gösteren bir overin mezonefrik benzeri adenokarsinomu olgusu sunulmaktadır.

Olgu: 51 yaşında kadın hasta pelvik bölgede şişkinlik şikayetiyle hastanemize başvurdu. Yapılan ultrasonografisinde sağ adneksten kaynaklı olabilecek, mural nodül içeren, pür kistik nitelikte, 12 cm çapında kitle saptandı. Kitleye yönelik yapılan operasyon sonucu gönderilen materyal 220.8 gram ağırlığında, 13x10x7 cm boyutlarında, multiloküle kistik görünümdeydi ve açıldığında içerisinden kanamalı, eksuda özelliğinde sıvı çıkışı izlendi. Makroskopik incelemesinde kist iç yüzeyinde yer yer papiller yapılanmalar ve 5x4 cm boyutlarında bir alanda ise solid, müsinöz görünüm dikkati çekti. Mikroskopik incelemesinde; tariflenen solid alanda lümeninde eozinofilik sekresyon bulunan glandüler, tübüler, solid, yer yer papiller benzeri patern gösteren; veziküle nükleuslu kolumnar hücrelerden oluşan tümör görüldü. İmmunhistokimyasal olarak tümör hücrelerinin çoğu PAX8 ve GATA3, bir kısmı ise TTF-1 ile pozitif boyandı. Ayrıca örneklenen kistik alanlarda ise seröz kistadenom ile uyumlu bulgular izlendi. Morfolojik ve immunfenotipik özellikleri nedeniyle hastaya seröz kistadenomun da eşlik ettiği overin mezonefrik benzeri adenokarsinomu tanısı konuldu.

Sonuç: Mezonefrik benzeri adenokarsinom, heterojen histomorfolojik özellikleri nedeniyle Mülleryan karsinomlar ile ayırıcı tanıya girse de farklı immunhistokimyasal fenotipi bu neoplazilerle ayrımında ön plana çıkmaktadır. Bunun yanı sıra literatürde endometriozis, seröz kistadenom, seröz borderline tümör ve düşük dereceli seröz karsinom ile birlikte görüldüğü olgular bildirilmiş olup eşlik eden Mülleryan karsinom ile benzer mutasyona sahip oldukları tespit edilmiştir. Dolayısıyla bu durum, overin mezonefrik benzeri adenokarsinomunun Mülleryan kökenli olabileceği yönünde kuşkular uyandırmaktadır. Overin mezonefrik benzeri adenokarsinomu, nadir görülen bir antite de olsa, kendine has morfolojik ve immunfenotipik özellikleriyle ayırıcı tanıda akılda tutulmalı ve bu neoplazmın diğer Mülleryan lezyonlar ile birlikte görülebileceği unutulmamalıdır.

Anahtar Kelimeler: Mezonefrik benzeri adenokarsinom, over, seröz kistadenom

EP-266 [Jinekopatoloji] [Özet Metin]

NADİR BİR OLGU SUNUMU; ENDOMETRİOİD KİSTADENOM İLİŞKİLİ OVER LEİOMYOMU

Ezgi Toptaş, İrem Özöver
Prof. Dr. Cemil Taşçıoğlu Şehir Hastanesi, Tıbbi Patoloji Ana Bilim Dalı, İstanbul

ÖZET

Giriş: Over leiomyomu nadir görülen benign bir tümördür. Benign over tümörlerinin %0,5-1 'ini oluşturur. Çoğu over leiomyomu asemptomatiktir ve tesadüfen saptanır. Semptomatik vakalarda ise karın ağrısı, ele gelen kitle gibi çeşitli klinik prezentasyonlar olabilir. Endometrioid kistadenom ilişkili over leiomyomu oldukça nadir olup, literatürde tek tük vaka bildirilmiştir. Burada ultrasonografik incelemesinde endometrioma düşünülmüş, ameliyat materyalinden tanı alan endometrioid kistadenom ilişkili nadir bir primer over leiomyomu olgusunu sunuyoruz.

Olgu: 42 yaşında kadın hasta kasık ağrısı şikayeti ile hastanemize başvurdu. Ultrasonografik incelemesinde sol overde endometrioma ile uyumlu kistik kitle saptandı. Hastaya sol salphingoooferektomi uygulandı. Tarafımıza; lobüle görünümde, 20x15x9,5 cm boyutta, lümeni kahverenkli koyu kıvamlı sıvı ile dolu kistik bir materyal gönderildi. Makroskopik incelemede; kist iç yüzünün düzgün görünümde ve sarı renkli olduğu görüldü. Kist duvarında yer yer kanama alanları da izlendi. Kist duvar kalınlığı 6 cm çaplı bir alanda 1,4 cm, diğer alanlarda ise 0,2 cm olarak ölçüldü. Histopatolojik incelemelerde; kist lümeninin atipi içermeyen küboidal endometriyal epitel hücreleriyle döşeli olduğu görüldü. Ayrıca bazı alanlarda endometriozis odakları da izlendi. Epitel altında, kist duvarının kalınlaştığı 6 cm çaptaki alanda; puro şeklinde nükleuslara sahip, eozinofilik sitoplazmalı, iç içe geçmiş fasiküller oluşturan monoton iğsi hücreler göze çarptı. Bu alanda atipi, pleomofizm ve nekroz izlenmedi. Mitotik aktivite seyrekti. İmmunhistokimyasal incelemede; iğsi hücreler h-caldesmon ve desmin ile diffüz boyanırken SF-1 ile negatifti. Ki67 proliferasyon indeksi %1-10 arasında değişkendi. Endometriozis odaklarında CD10 ile pozitif boyanma izlendi. Mevcut bulgularla olgu "endometrioid kistadenom ilişkili over leiomyomu" olarak raporlandı.

Sonuç: Over leiomyomu nedeni tam olarak bilinmeyen nadir ve benign bir tümördür. Olgumuzda tümör orjini muhtemelen endometriod kistadenom kenarındaki over stromal hücrelerinden köken alan myofibroblastlardan kaynaklanan düz kas hücreleridir. Over leiomyomunun özellikleri karakteristiktir ancak nadir olması nedeniyle fibrom gibi seks kord stromal tümörler ayırıcı tanıda akılda tutulmalıdır. Leiomyosarkom mutlaka dışlanmalıdır. Sonuç olarak; nadir görülmesine rağmen overdeki iğsi hücreli lezyonların ayırıcı tanısında primer over leiomyomu da düşünülmelidir.

Anahtar Kelimeler: Endometrioid kistadenom, leiomyom, over

EP-267 [Jinekopatoloji] [Özet Metin]

VAJİNAL YOLK SAC TÜMÖRÜ; NADİR BİR OLGU SUNUMU

Evren Uzun, Merve Bozkurt Kaya
Gaziantep Üniversitesi, Tıbbi Patoloji Anabilim Dalı, Gaziantep

ÖZET

Giriş: Yolk sac tümörü (YST) overde ikinci en sık görülen malign germ hücreli tümördür ve vajina yerleşimi oldukça nadirdir. Vajinal YST genellikle 3 yaşından küçük çocuklarda görülür. Hastalar sıklıkla vajinal kanama şikayeti ile başvurur.

Olgu: 1 yaş 8 aylık kız hasta 2 ay önce başlayan ve aralıklı devam eden vajinal kanama şikayeti ile dış merkeze başvurdu. Dış merkezde yapılan pelvik ultrasonografide uterus-serviks lokalizasyonunda yaklaşık 6 cm çaplı solid lezyon saptanması üzerine tarafımıza yönlendirildi. Manyetik rezonans görüntülemede pelvis orta hatta yaklaşık 9 cm çaplı çevre yapılar ile iliak arter ve veni basıya uğratan, vajene doğru büyüme gösteren kitle lezyon saptandı. Serum AFP değerinin 54 bin olduğu görüldü. Laboratuarımıza gönderilen yaklaşık 15 cc hacminde parçalı dokulara ait kesitlerde yaygın nekroz ve kanama alanları arasında eozinofilik sitoplazmalı, belirgin nükleollü ve pleomorfik hücrelerin oluşturduğu retiküler, yer yer papiller/mikropapiller yapılanma gösteren tümöral lezyon izlendi. Çok sayıda mitotik figür ve neoplastik hücrelerin damarlar etrafında dizelenme gösterdiği (Schiller-Duval cisimcikleri) dikkati çekti. Tümöral hücreler Pankeratin, AFP, Glypican3, p53 ve Vimentin ile pozitif reaksiyon gösterirken, Myo-D1, Myogenin, Desmin, Napsin-A, OCT4 ve CK7 ile negatifti.

Sonuç: Yolk sac tümörü çok çeşitli histolojik paterne sahiptir. Schiller-Duval cisimcikleri tanı için önemli ipucunu oluşturur. Serum AFP değerinin yüksekliği tanıda yardımcıdır. Ayırıcı tanıya vajinanın "clear cell" karsinomu ile infant ve çocuklarda vajinanın en sık malign neoplazisi olan rabdomyosarkom alınmalıdır.

Anahtar Kelimeler: Germ, hücreli, sac, tümör, vajinal, yolk

EP-268 [Jinekopatoloji] [Özet Metin]

NADİR BİR OLGU; SERVİKSTE RASTLANTISAL OLARAK SAPTANAN PERİNÖROM

Ezgi Toptaş, İrem Özöver
Prof. Dr. Cemil Taşçıoğlu Şehir Hastanesi, Tıbbi Patoloji Ana Bilim Dalı, İstanbul

ÖZET

Giriş: Perinöromlar; nadir, benign periferik sinir kılıfı tümörleridir. Konumlarına göre intranöral ve ekstranöral olmak üzere 2 ana türe ayrılır. Ekstranöral perinöromlar genellikle ekstremite yerleşimli olup, diğer bölgelerde nadirdir. Serviksin benign sinir kılıfı tümörleri çok nadir görülen antitelerdir. Yaptığımız geniş kapsamlı literatür taramasında tek tük serviks yerleşimli benign periferik sinir kılıfı tümörü vakasına rastladık ve görebildiğimiz kadarıyla hiç perinörom vakası bildirilmemiştir. Bildiğimiz kadarıyla, biz burada histerektomi sonrasında tesadüfen saptanan, nadir bir olgu olan serviks yerleşimli ilk perinörom vakasını sunmaktayız.

Olgu: 12 gebelik ve 10 canlı doğum geçmişi olan 49 yaşında kadın hasta vajinal kanama şikayeti ile hastanemizin kadın doğum polikliniğine başvurdu. Vajinal muayenesinde bulaş tarzında kanama görüldü. Ultrasonografik incelemede; uterus myomatöz görünümde olup endometriumda kalınlık artışı saptandı. Hastaya anormal uterin kanama nedeniyle histerektomi yapıldı. Tarafımıza gönderilen uterusun makroskopik incelemesinde; uterin kavite içerisinde en büyüğü 2,5 cm çapta 3 adet polip ve myometriumda en büyüğü 6 cm çapta lifsel görünümlü krem renkli nodüler lezyonlar izlendi. Histopatolojik incelemede; endometriumda endometriyal polip, myometriumda leiomyom saptanmasının yanı sıra, serviks stromasında 0,5 cm çapta, birbirleriyle birleşen nodüllerden oluşan bir lezyon göze çarptı. Lezyonu oluşturan hücreler iğsi morfolojide olup, hücrelerin lameller paternde girdapsı yapılar ve uzun fasiküller yaptığı görüldü. Aşikar mitotik aktivite ve nükleer atipi izlenmedi. Lezyonel iğsi hücreler immunhistokimyasal olarak; CD34 ile pozitif, CD10 ile yamasal pozitif ve EMA ile seyrek pozitif boyanma paterni sergiledi. Mevcut bulgularla serviksteki lezyon "perinörom" olarak raporlandı.

Sonuç: Perinöromlar sinir fasiküllerini çevreleyen perinöral hücrelerden köken alan benign ve nadir neoplazmlardır. Ekstranöral perinörom tipik olarak periferik sinirle ilişkisizdir ve soliter nodül olarak ortaya çıkar. Normal perinöryuma benzeyen hücrelerden oluşurlar ve aynı antijenleri eksprese ederler. Mikroskopik olarak, fasiküller yapmış uzun iğsi hücrelerden oluşurlar. Serviste perinörom alışılmadık bir bulgu olduğu için özellikle küçük çaplı olduklarında bu kitlelelerin teşhis edilmesi zor olabilir. Tanı için iyi bir ayırıcı tanı gerekmekte olup histolojik bulgular immunhistokimyasal çalışmalar ile desteklenmelidir.

Anahtar Kelimeler: Benign, perinörom, serviks

EP-269 [Jinekopatoloji] [Özet Metin]

UTERİN KARSİNOSARKOM, OLGU SUNUMU

Gamze Kavas[1], *Hülya Tosun Yıldırım*[2], *Ayşen Kılıçaslan*[2]
[1]Bitlis Tatvan Devlet Hastanesi, Patoloji Kliniği, Bitlis
[2]Sağlık Bilimleri Üniversitesi Antalya Eğitim Araştırma Hastanesi, Patoloji Kliniği, Antalya

ÖZET

Giriş: Karsinokarsinom, yüksek dereceli karsinomatöz ve sarkomatöz komponenetten oluşan bifazik nadir bir tümör olup jinekolojik sistemin herhangi bir bölgesinden kaynaklanabilen agresif tümörlerdir.Tüm uterin malignitelerin %5'inden azını oluşturmaktadırlar.

Olgu: Postmenopozal kanama ve pelvik ağrı nedeniyle hastanemizin kadın doğum kliniğine başvuran 67 yaşında kadın hasta yapılan fizik muayene ve pelvik manyetik rezonansta(MR) uterus korpus fundus düzeyinde myometriumda büyüğü korpus posteriorunda 3 cm çapa ulaşan diffüzyon kısıtlılığı oluşturan kitlesel görünüm ve servikal kanal düzeyi endoservikal seviyesinden itibaren yaklaşık 4 cmlik heterojen kitlesel görünüm dikkati çekmiş olup bulgular öncelikle malignite yönünde anlamlı değerlendirilmesi üzerine histopatolojik korelasyon amacıyla endoservikal küretaj yapılmış ve malign tümör ile uyumlu histopatolojik bulgular(adenosarcom?) olarak tanımlanmıştır. Hastaya radikal histerektomi, bilateral salpingooferektomi,sağ ve sol eksternal iliak lenf nodu eksizyonu ile omentektomi uygulanmış olup materyal bölümümüzde incelenmiştir.Makroskopik incelemede materyal açıldığında uterin kavitenin tamamını dolduran serviksten dışarı prodrüde 10x8x6,5cm boyutunda serviks ve uterusa infiltre, nodüler görünümde kesit yüzü kirli beyaz renkte kitle izlenmiştir.Mikroskopik incelemede infiltratif irregüler glandüler ve papiller yapılar şeklinde gelişim gösteren karsinom komponentindeki alanlarda immunohistakimyasal incelemede P53 ile mutant tipte, P16 ile blok tipte diffüz kuvvetli pozitif boyanma ve ER, PR(+) vimentin(-); pleomorfik, hiperkromatik nükleuslu ve çoğu alanda eozinofillik sitoplazmalı hücrelerinde izlendiği sarkomatöz komponentte yapılan immunohistokimyasal incelemede vimentin, desmin, ve MyoD1, Myogenin nükleer(+), H-kaldesmon ve Sox 10(-) saptanmıştır.Tümör morfolojik ve immunohistokimyasal bulgular eşliğinde epitelyal komponent seröz karsinom, mezankimal komponent ise rabdomyosarkom morfolojisinde Karsinosarkom olarak değerlendirilmiştir.

Sonuç: Karsinosarkomlar malign epitelyal ve sarkomatöz komponentleri olan nadir tümörlerdir.Her iki komponenette de benzer genetik değişiklikler mevcuttur.Artık sarkomun, tümör gelişimi sırasında transdiferansiyasyonunun karsinomdan kaynaklandığı kabul edilmektedir.Bu nedenle daha önceleri uterin sarkomların bir alt grubu olarak kabul edilmiş ve 'Malign Mikst Müllerian Tümör' olarak adlandırılmış karsinosarkomlar artık karsinom grubu içinde değerlendirilmektedir.Birçok çalışmada yüksek dereceli endometrial kanserlerle kıyaslandığında yine karsinosarkomların daha agresif tümörler olduğu gösterilmiştir.Nadir görülmesi nedeniyle özellikle uterusa sınırlı hastalıkta tedavi rejimleri oluşturmak üzere prospektif çalışma yapmakta zorluklar yaşanmaktadır.

Anahtar Kelimeler: Karsinom, uterus, sarkom

EP-270 [Kardiyovasküler Patoloji] [Özet Metin]

İLGİNÇ BİR OLGU: BÜYÜK ATRİAL MİKSOMA

Buse Akı, Özben Yalçın
Prof. Dr. Cemil Taşçıoğlu Şehir Hastanesi, Tıbbi Patoloji Bölümü, İstanbul

ÖZET

Giriş: Kardiyak miksomalar yumuşak doku miksomalarından ayrı olarak nadir ve benign; kalbin en sık görülen primer tümörüdür. Genelde sporadik, tek bir kitle halinde saptanmakta olup en sık yerleşim yeri sol atriumdur. Literatürde bildirilen ailesel atrial miksoma vakalarının yaklaşık %10'u Carney Sendromunun bir komponenti olarak bildirilmektedir ve bu tümörlerde relaps oranı sporadik olanlara göre daha yüksektir. Emboli veya kalp boşuklarında obstrüksüyona bağlı bulgular nedeniytle bazen malign neoplazmları taklit edebilir. Genelde tam eksize edildiğinde prognozu çok iyidir ve ek bir tedaviye gerek kalmaz.

Olgu: 75 yaş kadın hasta mide bulantısı, epigastrik ağrı şikayetleri ile acil servise başvurdu. Hastabaşı yapılan transtorasik ekokardiyografi görüntülemesinde her iki atrium genişlemiş görünümde olup sol atriumda duvara geniş bir sap ile tutunmuş kardiyak kitle saptandı. Eksizyon materyali miksoma, fibrosarkom ve trombüs ön tanıları ile patoloji bölümüne gönderildi. Materyalin makroskopik incelemesinde 6x3x2,5 cm ölçüde dış yüzü parlak görünümde, elastik kıvamlı, kesit yüzü yer yer kahve renkli kanamalı kitle görüldü. Ayrıca ana materyalden ayrı olarak tümör cerrahi sınır kodlu başka bir eksizyon materyali daha mevcuttu. Materyalin mikroskopik incelemesinde miksoid stroma içerisinde yer yer kordlar ve yuvalar oluşturan bazıları iğsi bazıları yuvarlak, hücre sınırları net olarak seçilemeyen eozinofilik sitoplazmalı tümör hücrelerinden oluşan miksoma görüldü. Nekroz, mitoz ve atipi görülmedi. Tümör cerrahi sınırda devamlılık göstermekteydi. İmmünhistokimyasal çalışmada tümör hücreleri kalretinin ve CD34 ile pozitifti. Histokimyasal çalışmada tümör stroması alcian blue ile boyandı.

Sonuç: Atrial miksoma vakalarının çoğu ortalama 50 yaş civarında kadınlarda erkeklerden daha fazla görülen ortalama 1-15 cm boyutunda olan benign bir neoplazmdır. Olguda yer alan tümör 6 cm boyutunda olup yapılan ultrasonografik incelemede tümörün sol atriumun tamamına yakınının doldurduğu görülmüştür. Tümör boyutu göz önüne alındığında hastanın tanı alana kadar semptomsuz olması dikkat çekicidir. Bu açıdan olgu sunulmaya değer görülmüştür.

Anahtar Kelimeler: Miksoma, atrium, kalp

EP-271 [Kardiyovasküler Patoloji] [Özet Metin]

KARDİYAK İNTİMAL SARKOM: OLGU SUNUMU

Merve Akaydın Kılıç, Talha Serttaş, Yurdanur Süllü
Ondokuz Mayıs Üniversitesi, Tıbbi Patoloji Ana Bilim Dalı, Samsun

ÖZET

Giriş: Primer kardiyak tümörler nadir olup insidansı %0.03'ün altındadır. Primer kardiyak tümörlerin %25'i malindir ve %95'ini sarkomlar oluşturur. İntimal sarkomlar büyük damarların duvarlarından gelişen tümörler olup, kalpte nadir görülürler. Nadir görülen bu tümörlerin görüntüleme bulguları da trombüs ve benin tümörler ile benzerlik gösterdiğinden tanısı güç olabilir.

Olgu: Dış merkeze nefes darlığı ve efor dispnesi ile başvuran 70 yaşında kadın hastanın görüntülemelerinde mitral kapak üzerinde 31x28mm ve17x15mm boyutlarında trombüs ile uyumlu görünüm izlendi ve trombolitik tedavi uygulandı. Boyutta küçülme olmaması üzerine kitle eksizyonu yapıldı. Patolojik inceleme sonucunda intimal sarkom olarak raporlandı. Hasta tanıdan yaklaşık 1 ay sonra ex oldu.

Sonuç: Kardiyak intimal sarkomlar nadir görülen agresif gidişli, kötü prognozlu tümörlerdir. Hastalar için en iyi tedavi tümörün tam cerrahi rezeksiyonudur. Ancak çevre kardiyak yapılarda geniş invazyonu nedeniyle tam cerrahi rezeksiyon çoğu zaman mümkün değildir. Bu nedenle tümörün tam olarak rezeke edilebileceği erken dönemde tanı alması önemlidir.

Anahtar Kelimeler: İntimal sarkom, kardiyak, undiferansiye pleomorfik sarkom

EP-272 [Kardiyovasküler Patoloji] [Özet Metin]

KARDİAK TÜMÖRLERİN KLİNİKOPATOLOJİK RETROSPEKTİF DEĞERLENDİRİLMESİ: 13 YILLIK DENEYİM

Gonca Gül Geçmen[1], Ramazan Oğuz Yüceer[2]
[1]Kartal Dr. Lütfi Kırdar Şehir Hastanesi, Tıbbi Patoloji Bölümü, İstanbul
[2]Isparta Şehir Hastanesi, Tıbbi Patoloji Bölümü, Isparta

ÖZET

Amaç: Kardiyak kitleler oldukça nadir görülürler. Obstrüksiyon, emboli, elektriksel veya mekanik işlev bozukluğu nedeniyle ciddi hemodinamik sonuçlara yol açabilirler. Kardiyak tümörler primer ve metastatik tümörler olmak üzere 2 alt ana gruba ayrılır. Dünya Sağlık Örgütü (DSÖ)' nün sınıflandırmasına göre, primer kardiyak tümörleri benign ve malign tümörler olarak ayrılır ve toplamda 35'in üzerinde primer kalp tümörü tipi vardır. Çalışmamızda kliniğimizdeki primer

benign kardiyak kitlelerin retrospektif olarak klinik ve patolojik özelliklerinin araştırılması amaçlandı.

Gereç ve Yöntem: Retrospektif olan çalışmamızda Ocak 2010-Haziran 2023 tarihleri arasında patoloji bölümümüze gönderilen kardiyak kitle nedeniyle opere olan hastaların yaş, cinsiyet, lokalizasyon, klinik semptom ve histopatolojik tanıları değerlendirildi. Histopatolojik tanılar için kullanılan immünohistokimyasal ve histokimyasal boyalamalar da değerlendirildi.

Bulgular: Çalışmamıza 98 hasta dahil edilmiş olup klinik verilerine ulaşılmayan 26 hasta çalışma dışı bırakıldı. Yetmiş iki hastanın 47 (%65.3)' si kadın, 25 (%34.7)'i erkek cinsiyet oluşturmaktadır. Ortalama yaş 53.0±2.07 (1-79)' dir. En sık semptom nefes darlığı ve plevral efüzyon olarak bulundu. Hastaların 61 (%84.7)' inde miksoma, 5 (%6.9)' inde lipom, 3 (%4.2)' ünde kalsifiye amorf tümör, 2 (%2.8)' sinde rabdomyom ve 1 (%1.4)' inde fibrom izlendi. Yerleşim yerleri incelendiğinde ise; en sık sol atrium (%81.9) en az aort (%1.4) lokalizasyonu izlendi. Miksomaların %93.4' ü sol atrium, lipomların %80' i sağ atrium, rabdomyom sağ ve sol ventrikül, fibrom ise sol atrium yerleşimli izlendi. İmmünohistokimyasal incelemede miksomaların tamamında Kalretinin (bifazik hücrelerde boyanma), fibrom (SMA ve Desmin ile boyanma) ve rabdomyom için (Vimentin, Desmin ile boyanma) görüldü. Histokimyasal incelemede miksomalarda miksoid zemin PAS-AB ile değerlendirildi.

Sonuç: Primer kardiyak tümörleri, tüm tümörlerin <%0.1' ini oluştururlar ve bunların çoğu benigndir. En sık görülen primer kardiak tümörü DSÖ' ye göre papiller fibroelastomdur. Ancak çalışmamızda en sık miksoma olarak saptanmıştır. Miksomalar en sık sol atrium yerleşimli izlenir. Literatür incelendiğinde çalışmamızda olgu sayımızın nispeten daha fazla olduğu görüldü ve literatür ile uyumlu bulgular izlendi.

Anahtar Kelimeler: Kardiak kitle, miksoma, retrospektif

EP-273 [Kardiyovasküler Patoloji] [Özet Metin]

VULVAR PYOJENİK GRANÜLOM: OLGU SUNUMU

Merve Şahin[1], *Gözde Kurtuluş*[2]
[1]Bayburt Devlet Hastanesi, Bayburt
[2]Düzce Atatürk Devlet Hastanesi, Düzce

ÖZET

Giriş: Pyojenik granülom (lobüler kapiller hemanjiom), deri ve mukozaların sık görülen edinsel benign vasküler lezyonudur. Pyojenik granülom her yaşta sık görülen vasküler tümörlerden biridir ve küçük bir yaralanma sonrasında oluşabilir. Vulvar pyojenik granülomlar nadir görülürler ve literatürde az sayıda tanımlanmıştırlar.

Olgu: 34 yaşında kadın hasta 6 aydan beri devam eden kanamalı vulvar lezyon şikayetiyle kadın doğum polikliniğine başvurdu. Öyküsünde herhangi bir genital travma mevcut değildi. Fizik muayenede vulvada 1.5x1x1 cm boyutlarında, eritematöz, granülasyon dokusu benzeri görünümlü lezyon saptandı. Lezyonun cerrahi eksizyonu yapıldı. Eksizyon materyalinin makroskopik incelemesinde 1.5x1x1 cm boyutlarında kırmızı-pembe renkli kesitinde kanamalı alanlar izlenen lezyon saptandı. Materyalin mikroskopik incelenmesinde ise yüzeyinde ülserasyon izlenen, nötrofiller ve plazma hücreleri içeren, lobüler büyüme paterni gösteren kılcal damar proliferasyonlarından oluşan lezyon izlendi. Mevcut histopatolojik bulgularla pyojenik granülom tanısı konuldu.

Sonuç: Pyojenik granülom, travma veya diğer uyaranlara karşı reaktif, hiperproliferatif bir vasküler yanıt olarak kabul edilir. Bu lezyonlar spontan gerilemeye uğrayabilir. Vulva, pyojenik granülom oluşumunun nadir bir lokalizasyonu olmasına rağmen, bu bölgedeki herhangi bir polipoid veya sapsız lezyonun ayırıcı tanısı olarak düşünülmelidir. Tam cerrahi eksizyon ve lezyonun primer kapatılması çok düşük nüks oranı ile tercih edilen medikal tedavidir.

Anahtar Kelimeler: Lobüler kapiller hemanjiom, pyojenik granülom, vulva

EP-274 [Kardiyovasküler Patoloji] [Özet Metin]

İMMATÜR TERATOM TANILI HASTADA RASTLANTISAL OLARAK SAPTANAN OVERDE KAVERNÖZ HEMANJİOM; OLGU SUNUMU

Sabriye Gamze Vatansev, *Murat Çelik*
Selçuk Üniversitesi Tıp Fakültesi, Tıbbi Patoloji Bölümü, Konya

ÖZET

Giriş: Kavernöz hemanjiomlar sıklıkla hayatın ilk bir yılında görülen benign vasküler tümörlerdir. En çok cilt ve baş boyun bölgesindeki yumuşak dokuda görülürler. Vücutta herhangi bir bölgede ortaya çıkabilirler. Kadın genital sisteminde vasküler tümörlere en sık olarak ovaryan bölgede rastlanır ve oldukça nadir görülürler. Kavernöz hemanjiomlar overde nadir olarak görülür ve literatürde overde gözlenen 60'dan az vaka bulunmaktadır. Genellikle insidental olarak rastlanır. Fakat bazen ovaryan kitleye bağlı torsiyona ve ya akut batına sebep olabilir. Etyolojisi tam olarak bilinmemekle birlikte, hamilelik, diğer hormonal etkenler, inflamasyona sekonder gerçek bir neoplazi ve ya vasküler bir malformasyon olabileceği düşünülmektedir. Bu yazıda sol overinde kitle sebebiyle opere olan ve immatür teratom tanısı konulan hastanın sağ overinde rastlantısal bulunan kavernöz hemanjiom olgusu sunulmaktadır.

Olgu: Olgumuz 62 yaşında kadın hastadır. Hastanemiz kadın doğum servisi tarafından sol overinde kitle olması sebebiyle total abdominal histerektomi ve bilateral salfingooferektomi yapılmıştır. Sol overindeki kitleye immatür teratom tanısı konulan hastanın, rutin örneklemeler sırasında, insidental olarak sağ overinden başlayıp paraovaryan alana uzanan, makroskobik olarak en büyük çapı 3,2 cm olan, kahve renkte, kesitleri kanamalı görünümde lezyon izlendi. Mikroskopik incelemede ise sağ overde dilate, sınırları düzensiz, duvarları kalınlaşmış çok sayıda damar yapısı izlendi. Bu bulgular ile sağ overde kavernöz hemanjiom tanısı verildi.

Sonuç: Kavernöz hemanjiomlar makroskobik olarak genellikle küçüktür, boyutları 5 mm'den 24 cm'ye kadar değişkenlik gösterebilir.Kırmızı ve morumsu bir renk gösteren dış yüzeyi parlak, kesitleri süngerimsi ve bal peteği görünümünde olabilen lezyonlardır. Histopatolojik olarak düzleşmiş endotel ile çevrili, duvar kalınlığı artmış, sınırları düzensiz ve belirgin olmayan damar yapılarından oluşur. Ovaryan kavernöz hemanjiomlara nadir olarak rastlanır. Sıklıkla operasyonlar ve ya otopsi sırasında insidental olarak bulunur ve tanı alırlar. Hemanjiomatozis ve diğer jinekolojik malignitelerle birlikteliği olabileceğinden ve diğer malign durumlar ile intraoperatif ve ya preoperatif karıştırılabileceğinden cerrahi tedavi yönünden dikkatli olunmalıdır.

Anahtar Kelimeler: Kavernöz hemanjiom, over, vasküler tümör

EP-275 [Kemik ve Yumuşak Doku Patolojisi] [Özet Metin]

İĞSİ HÜCRELİ YUMUŞAK DOKU TÜMÖRLERİNDE PanTRK EKSPRESYONUNUN GÖSTERİLMESİ

Kıvılcım Eren Erdoğan[1], Gülfiliz Gönlüşen[1], Akif Mirioğlu[2], Serdar Özbarlas[2]
[1]Çukurova Üniversitesi Tıp Fakültesi Patoloji Ana Bilim Dalı, Adana
[2]Çukurova Üniversitesi Tıp Fakültesi Ortopedi ve Travmatoloji Ana Bilim Dalı, Adana

ÖZET

Giriş: Nörotropik tropomyozin reseptör kinaz (NTRK) epitelyal kökenli tümörlerde olduğu kadar son yıllarda yumuşak doku tümörlerinde de rolü gösterilmiş bir moleküldür. NTRK 1, 2, 3 olmak üzere bilinen üç alt tipi vardır. Bu çalışmada birbirinin ayırıcı tanısına girebilecek iğsi hücre morfolojisinde bir grup tümörde immünohistokimyasal olarak PanTRK antikorunun ekspresyonunu göstermek amaçlanmıştır.

Olgu: PanTRK immünohistokimyasal olarak iğsi hücreli morfolojide toplam 27 olguya uygulanmıştır. Üç vakada pozitif sonuç vermiştir. İlk vaka 4 yaşında erkek hasta olup, NTRK rearranjmanı gösteren iğsi hücreli neoplazi olarak raporlanmıştır. İkinci olgu çok sayıda rekürrensi olan alveolar rabdomyosarkom vakasıdır. Üçüncü olgu yüksek dereceli mikzofibrosarkom olarak rapor edilmiştir. Ayırıcı tanıya alınan ve PanTRK ile negatif boyanan diğer olgular şu şekildedir; periferik sinir kılıfı tümörü (n: 8), fibroblastik/myofibroblastik tümör (n: 10), leiomyosarkom (n: 2), rabdomyosarkom (n: 2), sınıflandırılamayan/NOS (n: 3) ve hematolenfoid neoplazi (n:1).

Sonuç: PanTRK immünohistokimyasal antikoru üç alt grubun (NTRK1, NTRK2, NTRK3) rearranjmanlarını gösterebilme kapasitesine sahip bir antikor olup, immünohistokimyasal klon ile üç gruba farklı afiniteden söz edilebilir. Bizim çalışmamızda sunulan olgulardan pozitif boyananlar NTRK rearranjmanı gösteren iğsi hücreli neoplazi, alveolar rabdomyosarkom ve yüksek dereceli mikzofibrosarkomdur. İki infantil fibrosarkom olgusunun negatif boyanması antikor klonu ile ilişkili olarak değerlendirilmiştir. PanTRK 1058 klonunun NTRK3 rearranjmanını göstermek konusunda yetersiz, dahası NTRK1 +/- NTRK2 rearranjmanları için oldukça hassas olabileceği bu çalışma ile öne sürülebilir. Moleküler olarak daha geniş serilerde yapılacak çalışmalar ile bu önerilerin desteklenmesi gerekmektedir.

Anahtar Kelimeler: NTRK, iğsi hücre, sarkom, immünohistokimya

EP-276 [Kemik ve Yumuşak Doku Patolojisi] [Özet Metin]

MASKELİ BİR ANTİTE. NEOPLAZİ GİBİ GÖRÜNMEYEN NEOPLAZİ. EOZİNOFİLİNİN EŞLİK ETTİĞİ ANJİOLENFOİD HİPERPLAZİ (ALHE): İKİ OLGU SUNUMU

Haldun Umudum[1], Hatice Ceren Sayar[2]
[1]Özel Güven Hastanesi, Patoloji Ana Bilim Dalı, Ankara
[2]Alsancak Nevvar Salih İşgören Devlet Hastanesi, Patoloji Ana Bilim Dalı, İzmir

ÖZET

Giriş: ALHE az rastlanan benign vasküler bir neoplazmdır. Epiteloid Hemanjiom (EH) olarak da adlandırılmıştır. Sıklıkla 30-50 yaş aralığında görülür. Lezyonlar baş boyun ekstremiteler, gövde, oral ve genital mukozada ortaya çıkabilir. Klinik olarak neoplazmdan çok kendini abse veya inflamasyon olarak gösterir. ALHE yoğun eozinofilik lenfoid infiltrat ve fibrozisin örttüğü, iri epitelioid endotel hücrelerinin proliferasyonundan oluşan vasküler bir neoplazmdır. Ne ALHE ne de EH isimlendirmesi, lezyonun morfolojik özelliklerini ve biyolojik davranışını tam tanımlamamaktadır. Çünkü EH, yoğun eozinofilik infiltrasyondan çok pür bir neoplaziyi çağrıştırmaktadır. ALHE ise olgunun neoplastik bir lezyon olduğuna dair bir ifade içermemektedir. ALHE 'nin bir neoplazm olduğu rahatlıkla patologların gözünden kaçabilir. Lezyonun bilinirliğini artırmak için burada iki olgu sunuyoruz.

Olgu 1: Kırk yedi yaşında erkek hastadan sağ kulak arkasındaki nüks kitle eksize ediliyor.

İlk eksizyon 4 yıl önce yapılmıştır. Fragmanlar halinde gönderilen dokunun cerrahi sınırları hakkında bilgi verilmemiştir. Dört yıl önceki patolojik incelemesinde Kimura hastalığı veya ALHE olabileceği rapor edilmiştir.

Olgu 2: Elli bir yaşında kadın hasta sağ koltuk altı ile meme arasındaki deri lezyonu nedeniyle başvurmuş. Lezyon meme parankimi dışında deri lezyonu olarak kabul edilerek, eksizyon yapılmış. Beş yıllık takip süresince nüks izlenmedi.

Bulgular: Her iki olguda da hiyalinize stromada yer alan yoğun eozinofilik lenfoid infiltrasyon mevcuttu. Stromada epitelioid endoteliyal hücrelerden oluşan vasküler proliferasyon bulunuyordu. Örnekler fragmante olduğu için cerrahi sınırlarda lezyon olup olmadığını değerlendiremedik ve bu şekilde rapor ettik.

Sonuç: ALHE benign bir neoplazmdır, agresif özellik göstermez. Nüksler genellikle subtotal eksizyon sebebiyle gelişir.

Patolojik olarak ayırıcı tanıda öncelikle Kimura hastalığı (KH) bulunur. KH inflamatuar bir hastalık iken ALHE vasküler neoplazidir. ALHE'de iri epiteloid endotelyal hücrelerle kaplı kan damarları karakteristiktir. KH'de ise bu özellik yoktur. Raporda ALHE'nin vasküler neoplazm olduğu ve tam olmayan eksizyonlarda nüks edebileceği belirtilmelidir.

Anahtar Kelimeler: Eozinofilinin eşlik ettiği anjiolenfoid hiperplazi, Kimura hastalığı, epiteloid hemanjiom

EP-277 [Kemik ve Yumuşak Doku Patolojisi] [Özet Metin]

15 YÜZEY OSTEOSARKOM OLGUSUNUN KLİNİKOPATOLOJİK DEĞERLENDİRİLMESİ

Merve Aksın[1], Kıvılcım Eren Erdogan[1], Gülfiliz Gönlüşen[1], Akif Mirioglu[2], Serdar Özbarlas[2]
[1]Çukurova Üniversitesi, Tıbbi Patoloji Anabilim Dalı, Adana
[2]Çukurova Üniversitesi, Ortopedi ve Travmatoloji Anabilim Dalı, Adana

ÖZET

Amaç: Yüzey osteosarkomları, osteosarkomların nadir bir grubudur (%3-6). Parosteal, periosteal ve yüksek-dereceli yüzey ostesarkomu olmak üzere üç tipi bulunmaktadır. Bu çalışmada yüzey osteosarkomlarını literatür bilgileri eşliğinde klinikopatolojik bulguları ile değerlendirdik.

Gereç ve Yöntem: 2008-2023 yılları arasında tanı almış 15 yüzey osteosarkom olgusu; yaş, cinsiyet, lokalizasyon, histopatolojik tanı, tedavi, prognoz açısından retrospektif olarak değerlendirildi.

Bulgular: Bölümümüzde tanı almış 205 adet osteosarkom olgusunun 15'ini (%7.3) yüzey osteosarkomları oluşturmaktadır. Bu 15 olgunun dokuzu (%4.4) parosteal, beşi (%2.4) periosteal ve biri (%0.5) yüksek-dereceli yüzey osteosarkomudur. Parosteal ve periosteal osteosarkom olgularının yaş ortalamaları sırasıyla 22.5 ve 24'tür; yüksek-dereceli yüzey osteosarkom olgusu 11 yaşındadır. Erkek/kadın oranı 13/2'dir. En sık yerleşim yeri; parosteal osteosarkomlarda femur (6/9), periosteal osteosarkomlarda tibiadır (4/5); yüksek-dereceli yüzey osteosarkomu olgusu ise tibia yerleşimlidir. Tedavide parosteal osteosarkomlarda ve dört periosteal osteosarkomda yalnızca geniş cerrahi rezeksiyon tercih edilmişken; bir periosteal osteosarkomda ve yüksek-dereceli yüzey osteosarkomunda adjuvan kemoterapi ve akabinde cerrahi tedavi uygulanmıştır. İki hastanın (1 parosteal, 1 periosteal) takibine ulaşılamamış, sağkalım analizi 13 hasta üzerinden yapılabilmiştir. Parosteal osteosarkomların birinde lokal rekürrens, birinde akciğer metastazı, birinde hem lokal rekürrens hem akciğer metastazı gelişmiştir. Metastazlı olguların birinde dediferansiyasyon bulgusu saptanmış ve bu hasta tanıdan yedi yıl sonra eks olmuştur. Dört periosteal osteosarkomdan sadece birinde akciğer metastazı saptanmakla birlikte hastaların tamamı hayattadır. Yüksek-dereceli yüzey osteosarkomu olgusunda ise hem lokal rekürrens hem de akciğer metastazı gelişmiş ve hasta iki yıl içinde eks olmuştur.

Sonuç: Parosteal osteosarkomlar yavaş seyirli, iyi prognozlu tümörlerdir ancak dediferansiyasyon göstermesi ve metastaz yapması kötü prognozla ilişkilidir. Rekürrens sonrası akciğere metastaz yapan parosteal osteosarkom olgumuzun akciğer metastazının ilk tümör morfolojisinde (düşük dereceli) olması ilginç bir bulgu olarak saptanmıştır. Parosteal osteosarkomlara göre periosteal osteosarkom olgularının daha iyi prognoza sahip olması literatür ile uyumlu bulunmamış; yüksek-dereceli yüzey osteosarkomu ise beklendiği gibi kötü gidişlidir.

Anahtar Kelimeler: Parosteal osteosarkom, periosteal osteosarkom, yüksek-dereceli yüzey osteosarkomu, yüzey osteosarkomu

EP-278 [Kemik ve Yumuşak Doku Patolojisi] [Özet Metin]

PRİMER EKSTRASKELETAL OSTEOSARKOM; İLERİ YAŞ VE NADİR BÖLGE SPERMATİK KORD

Burçin Ergül, Remzi Arslan
Atatürk Üniversitesi, Tıbbi Patoloji Ana Bilim Dalı, Erzurum

ÖZET

Giriş: Osteosarkom çoğunlukla 0-24 yaş arasında görülen, mezenkimal hücrelerden kaynaklanan kemiğin en sık primer malign tümörüdür. Ekstraskeletal osteosarkom kemik ve periostun gösterilebilir ekleri olmadan osteoid, kemik ve kondroid materyali üreten yumuşak doku ve organlarda bulunan nadir malign mezenkimal neoplazmdır. Her iki cinsiyet için genital organlar ve ekleri oldukça nadir lokalizasyonlardır. Olgumuz-

da sol kasık bölgesinde şişlik şikayeti olan ileri yaş, erkek hastada spermatik korddan kaynaklanan oldukça nadir görülen ekstraskelatal osteosarkom'u tanımladık.

Olgu: Sol kasıkta şişlik ve ağrı şikayeti ile kliniğe başvuran 75 yaşında erkek hastaya yapılan radyolojik görüntülemelerde spermatik kord- testis tümörü şüphesiyle ameliyata alınarak spermatik kord ve sol radikal orşiektomi uygulanmıştır. Operasyon materyalinin makroskopik incelemesinde 226 gr ağırlıkta 18x10x8 cm ölçülerde esmer kahve renkli geniş hidrosel kesesi ile birlikte testis ve 9x4x3 cm spermatik kord izlendi. Testis dokusu doğal görünümde olup, spermatik kordun tamamını dolduran gri beyaz renkli 8x4x3 cm ölçülerde yer yer oldukça sert, kalsifiye odaklar içeren ve etraf yağ doku ile çevrelenmiş düzensiz sınırlı kitle-lezyon gözlendi. Mikroskopik incelemede testis dokusu normal sınırlarda olup invaziv patoloji izlenmedi. Spermatik kord kesitlerinde genellikle iğ şekilli, bazıları yuvarlak oval nükleuslu, geniş eozinofilik sitoplazmalı, bazıları belirgin nükleollü, sık atipik mitotik figürler gösteren, yaygın osteoklast tipi dev hücreler ve bizar hücrelerden oluşan, dağınık dantela şeklinde, yer yer odaklar halinde aktif osteoid yapımı içeren tümöral yapı izlendi. Yapılan immünohistokimyasal boyamalarda PTAH kemik yapım alanlarında pozitif, vimentin pozitif, SATB2 pozitif, CDK4 pozitif, pan-CK negatif, MDM-2 negatif, myoD1 negatif, myogenin negatif, desmin negatif, S100 negatif, inhibin negatif, Kİ67 artmış immünreaktif (%50) olarak değerlendirildi. Olgumuzu mevcut klinik, histomorfolojik ve immünohistokimyasal bulgularla primer ekstraskeletal osteosarkom olarak tanımladık.

Sonuç: Ekstraskeletal osteosarkomun doğru tanısı, kemiğin primer osteosarkomuna kıyasla daha kötü prognozlu ve farklı bir tedavi rejimine sahip olduğundan önemlidir. İleri yaşta spermatik kordun osteosarkomu oldukça nadir olup hem inguinal hem de testiküler kitleler ile ayrımı önem arz eder.

Anahtar Kelimeler: Ekstraskeletal osteosarkom, orşiektomi, spermatik kord

EP-279 [Kemik ve Yumuşak Doku Patolojisi] [Özet Metin]

FİBROSARKOMATÖZ VE UNDİFERANSİYE PLEOMORFİK SARKOM TRANSFORMASYONU GÖSTEREN DERMATOFİBROSARKOMA PROTUBERENS, OLGU SUNUMU

Osman Furkan Mülkem, Nazlı Sena Seker
Eskişehir Osmangazi Üniversitesi, Tıbbi Patoloji Ana Bilim Dalı, Eskişehir

ÖZET

Giriş: Dermatofibrosarkoma protuberens (DFSP) en sık görülen dermal sarkomdur. Tipik olarak yavaş büyüyen, yüksek oranda lokal nüks gözlenen, ancak düşük metastatik potansiyele sahip düşük dereceli bir sarkomdur. DFSP'lerin çok sayıda histolojik varyantı vardır. Bu varyantlar arasında artmış lokal nüks riski ve metastatik potansiyele sahip fibrosarkomatöz (FS) transforme varyantı dışında, önemli klinik bulgular ve sonuçlar taşımazlar. Literatürde çok nadir olduğunu gördüğümüz undiferansiye pleomorfik sarkomatöz (UPS) dönüşüm Goldblum ve ark. 'larının 18 vaka ile yaptığı seride 1 olguda bildilrilmiştir. Ayrıca 1988 yılında yayınlanan bir olgu raporunda malign fibröz histiyositom dönüşümü olarak bildirilmektedir. Bizim olgumuz hem fibrosarkomatöz hem pleomorfik sarkoma transforme bir DFSP olgusudur.

Olgu: Altmış yedi yaşında erkek hasta, yaklaşık 15 yıldır var olan, ancak son zamanlarda büyüme gösteren sol üst ekstremitede kitle şikayeti ile başvuruyor. Hastanın laboratuvarımıza geniş eksizyonel biyopsi materyali gönderiliyor. Makroskopik incelemesinde deri elipsinin altında 17x15.3x7 cm boyutlarında ekspansil büyüme gösteren, kesit yüzeyi heterojen yer yer balık eti kıvamlı tümör izlenmiştir. Mikroskopik incelemede subkutan doku yerleşimli, bazı alanlarda storiform paternde iğsi hücreler yanı sıra bazı alanlarda storiform paterni kaybedip, balık sırtı paternde fibrosarkomatöz transformasyon ve yer yer miksoid zeminde undiferansiye pleomorfik sarkom morfolojisi de göstermekteydi. Ayırıcı tanıya yönelik incelenen immünohistokimyasal belirleyiciler ile yalnızca storiform patern gösteren iğsi hücreli kompoenentte CD34 pozitifliği saptanmış olup, diğer alanlarda kayıp saptanmıştır. Bunun üzerine olgu DFSP'nin FS varyantı yanı sıra undiferansye pleomorfik sarkom varyantı olarak raporlanmıştır.

Sonuç: FS ve UPS varyant DFSP'ler artmış lokal nüks ve metastatik potansiyel taşıması sebebi ile sunduğumuz olgunun, bu ve diğer varyantlar açısından ayırımı önemli hale gelmektedir. Zor vakalar için FISH ve RT-PCR dahil moleküler tekniklere daha fazla ihtiyaç duyulabilir. Ayrıca alınan insizyonel biyopsi örnekleri tümörün tümünü yansıtmıyor olabileceği için, fokal olarak transformasyon gösteren olgular akılda tutularak, küçük biyopsi örneklerinde raporlamalarda dikkatli olunmalıdır.

Anahtar Kelimeler: Dermatofibrosarkoma protuberens, undiferansiye pleomorfik sarkom, fibrosarkomatöz varyant

EP-280 [Kemik ve Yumuşak Doku Patolojisi] [Özet Metin]

DERECE 1 KONDROSARKAM VE ENKONDROM AYIRICI TANISINDA PERİOSTİN VE PEG10 BİYOBELİRTEÇLERİNİN YERİ

Fatma Kutsal[1], Yakup Sancar Barış[2]
[1]Sakarya Üniversitesi, Tıbbi Patoloji Ana Bilim Dalı, Sakarya
[2]Ondokuz Mayıs Üniversitesi, Tıbbi Patoloji Ana Bilim Dalı, Samsun

ÖZET

Amaç: Kondrosarkom (KS) malign kemik tümörleri arasında osteosarkomdan sonra en sık ikinci tümördür. Konvansiyonel KS histolojik olarak üç dereceye ayrrdur. Enkondrom, kemiğin benign bir tümörü olup tedavisi genellikle takip iken, derece 1 KS'un tedavisi güvenli cerrahi sınırlar ile eksizyondur. İki tümörün literatürde güvenle ayrımını sağlayacak immünhistokimyasal bir belirteç mevcut değildir.

Biz bu çalışma ile son 16 yıl içinde derece 1 KS ve enkondrom tanısı almış olguların ayrımında periostin ve PEG10 immünhistokimyasal belirteçlerinin ayırıcı tanıdaki yerini değerlendirdik.

Gereç ve Yöntem: 2005-2021 yılları arasında Ondokuz Mayıs Üniversitesi Tıp Fakültesi Patoloji Anabilim Dalı'nda enkondrom ve derece 1 KS tanısı almış tüm olgular çalışmaya dahil edildi. Değerlendirmede 2020 WHO sınıflaması esas alındı. Parafinde bloklanmış dokulardan 4 mikron kalınlığındaki kesitler pozitif şarjlı lamlara (Menzel, Superfrost Plus Slides) alındı. Deparafinize edilen kesitlere Anti-Periostin ABCAM/ab215199 ve Anti-PEG 10 antikorları ABCAM/ab215035 ile Ventana Benchmark LT cihazında immünhistokimyasal boyama yapıldı. İstatistiksel değerlendirmeler bilgisayar ortamında SPSS programı ile yapıldı. Elde edilen veriler, literatür ile karşılaştırıldı.

Bulgular: 91 enkondrom olgusunun 50'si kadın ve 41'i erkek; 27 derece 1 KS olgusunun 10'u kadın ve 17'si erkek idi. Enkondromda en sık yerleşim yeri el-falanks, derece 1 KS'da humerus idi. 34 enkondrom olgusunun sadece birinde; 14 derece 1 KS olgusunun dördünde nüks izlendi. PEG10 ve periostin ile yapılan immünhistokimyasal çalışmada, 91 adet enkondrom ve 27 adet derece 1 KS'ye ait tümör hücrelerinde boyanma izlenmedi.

Sonuç: Bu çalışmada periostin ve PEG10 biyobelirteçlerinin enkondrom ve derece 1 KS ayrımındaki yararı araştırıldı. Preanalitik aşamada olabilecek teknik sorunların minimalize edilmesi yanısıra analitik aşamada antijen kazanımı adına başvurulan çeşitli teknikler ve bu tekniklerin farklı kombinasyonları ile yapılan immünhistokimyasal çalışmalarda enkondrom ya da derece 1 KS'lerde boyanma izlenmedi. Bu aşamada en azından çalışmamızda kullanılan klonlar ile, periostin ve PEG10 antikorlarının enkondrom ve KS ayrımında yararlı olmadığı sonucuna varıldı.

Anahtar Kelimeler: Kondrosarkom, enkondrom, PEG 10, periostin

EP-281 [Kemik ve Yumuşak Doku Patolojisi] [Özet Metin]

EWSR1-NONETS FÜZYONU GÖSTEREN YUVARLAK HÜCRELİ SARKOM GRUBUNDA EWSR1-BEND2 FÜZYONUNA SAHİP NADİR BİR OLGU

Sırma Çetin[1], İsmail Yılmaz[3], Gökçen Ünverengil[2], Ahmet Salduz[1], Bilge Bilgiç[1]

[1]istanbul Üniversitesi, Patoloji Anabilim Dalı, İstanbul
[2]istanbul Üniversitesi, Ortopedi Ve Travmatoloji Anabilim Dalı, İstanbul
[3]istanbul Sultan Abdülhamid Han Eğitim ve Araştırma Hastanesi, Tıbbi Patoloji Anabilim Dalı, İstanbul

ÖZET

Giriş: Yuvarlak hücreli sarkomlar sınıflandırması, saptanan moleküler özellikler ile yenilenmiştir. KAlasik Ewing sarkomu yanısıra CIC-DUX4 füzyonu gösteren, BCOR rearanjmanı gösteren ve EWSR-NonETS füzyonu gösteren sarkomlar altbaşlıkları sınıflandırmada yerini almıştır. Klasik Ewing sarkomuna göre morfolojik, immünhistokimyasal ve moleküler özellikler bakımından farklı olan bu sarkomlar tedaviye yanıt açısından da farklılık göstermektedir. EWSR1- NonETS sarkomlarına örnek olarak literatürde EWSR1-NFATC2, EWSR1-PATZ1, EWSR1- SMARCA5 füzyonları bildirilmiş olup sunacağımız vaka; oldukça nadir olan EWSR1-BEND2 füzyonu gösteren sarkom vakasıdır.

Olgu: 12 yaş kız hasta, ayağında ağrı şikayeti ile ortopedi bölümüne başvurdu. MR incelemede sağ ayak 2.metatarsal kemikte litik karakterde, çevre yumuşak dokuya uzanım gösteren 5x2.5 cm ölçüsünde lezyon saptandı. Hastaya eksizyon yapıldı. Makroskopik incelemede lezyon kapsül ile çevrili,iyi sınırlı, krem renkli ve elastik kıvamlıydı. Histopatolojik incelemede iğsi ve fasiküler görünüm, hücreden zengin alanlar ve yer yer hemanjiyoperistomatöz tarzda damar yapıları izlendi. Fokal olarak monomorfik görünümde yuvarlak hücreli alanlar görüldü. MİC2 yaygın (+), NKX2.2(-), WT1(-), BCOR(-), EMA(+), PSK(-), Ki67 ise %5'ti. Sinovyal sarkom ayırıcı tanısına yönelik yapılan SS18- SSX1 FISH incelemesi negatif sonuçlandı. Yuvarlak hücreli sarkom ayırıcı tanısına yönelik yapılan EWSR1 Break apart FISH incelemesinde %80 oranında pozitiflik saptandı. Vakaya NGS incelemesi yapıldığında EWSR1- BEND2 füzyonu saptandı.

Sonuç: Sunulan vaka EWSR1-BEND2 füzyonu gösteren oldukça nadir bir örnek olup yuvarlak hücreli sarkom alt gruplarından EWSR1- NonETS füzyonu gösteren yuvarlak hücreli sarkomlara bir örnektir. EWSR1- BEND2 füzyonu literatürde astroblastomlarda bildirilmiş olup sarkomlardan ise sadece düşük gradlı sinonazal sarkomda bildirilmiştir. Bu nadir füzyon tipi NGS inceleme ile saptanabilir. EWSR1 pozitif olup klasik Ewing sarkomu morfolojisine uymayan vakalarda EWSR1-NonETS füzyon varlığına yönelik ek inceleme yapılması gereklidir.

Anahtar Kelimeler: EWSR1-NONETS, EWSR1-BEND2 füzyonu, iğsi ve yuvarlak hücreli morfoloji, NGS

EP-282 [Kemik ve Yumuşak Doku Patolojisi] [Özet Metin]

İNCE BAĞIRSAK MEZOSUNDA EWİNG SARKOMU: OLGU SUNUMU

Fatma Sezen Çavdaroglu, Hanife Seda Mavili, Ömer Atmış, Peyker Temiz
Celal Bayar Üniversitesi, Patoloji Ana Bilim Dalı, Manisa

ÖZET

Giriş: Ewing sarkomu, çoğunlukla kemik veya yumuşak dokuda izlenen nadir görülen nöroektodermal kökenli bir tümördür. Genellikle pediatrik hastalarda ortaya çıkar. Ewing sarkomu için nadir görülen bir yerleşim olması nedeniyle ince bağırsak mezosu kökenli Ewing sarkomu olgusu sunulmaya değer bulunmuştur.

Olgu: Bulantı, kusma ve karında şişlik şikayeti ile hastanemizin acil servisine başvuran 23 yaşındaki kadın hastaya yapılan görüntülemede uterus posteriorunda ince bağırsak mezosu boyunca devam eden, 8,5 cm'lik muhtemel metastazla uyumlu olarak yorumlanan kitle izlendi. Bu kitle dışında yaygın peritoneal implantlar ve karaciğerde de metastazla uyumlu lezyonlar görüldü. Hastaya uygulanan ince bağırsak rezeksiyonunun makroskopik incelemesinde, bağırsak mezosuna yerleşmiş, en büyük boyutu 9 cm olan, kahverenkli, dağılgan nitelikte, yer yer parlak görünümde kitle izlendi. Mikroskopik incelemede, kanama alanları içinde, fibröz septalarla ayrılmış, solid adalar oluşturan küçük yuvarlak nükleuslu, dar sitoplazmalı, monoton küçük yuvarlak hücrelerden oluşan tümör izlendi. Tümörde yaygın mitotik aktivite ve nekroz alanları bulunmaktaydı. Tümör immünohistokimyasal incelemede; CD99, CD56, sinaptofizin, ERG pozitif olarak değerlendirildi. Ki-67 proliferasyon indeksi %95'di. Benzer tümör ameliyat materyali ile birlikte gönderilen sigmoid kolon ve rektum üzeri implant materyallerinde de saptandı. Tanı FISH yöntemi ile EWRS1 gen rearanjmanı saptanarak doğrulandı. Olguda yapılan taramalarda osseöz bir tümör izlenmemesi üzerine tümörün primer yerleşim yeri ince bağırsak mezosu olarak kabul edildi.

Sonuç: İskelet dışı Ewing sarkomu çok nadir olup literatürde ince bağırsak yerleşimli 31 olgu bildirilmiştir. Histopatolojik ve immünohistokimyasal bulgular ile Ewing sarkomu düşünülen olgularda FISH ile tanının desteklenmesi önemlidir.

Anahtar Kelimeler: Ekstraosseöz Ewing sarkomu, Floresan in situ hibridizasyon, ince bağırsak

EP-283 [Kemik ve Yumuşak Doku Patolojisi] [Özet Metin]

PALATİN TONSİLDE GÖRÜLEN NÖROFİBROM; OLGU SUNUMU

İlayda Eraslan, Gulen Gul, Simal Coban
S.B.Ü İzmir Tepecik Eğitim ve Araştırma Hastanesi Tıbbi Patoloji Anabilim Dalı

ÖZET

Giriş: Tonsil benign periferik sinir kılıfı tümörleri için oldukça nadir bir lokalizasyondur. Biz de burada yerleşimi nedeniyle oldukça nadir olan nörofibrom olgusu sunmak istiyoruz.

Olgu: 6 yaşında erkek hasta, bir yıldır boğazda takılma, nefes alamama, yutkunamama hissi şikayeti ile hastanemize başvurdu. Bilgisayarlı tomografisinde tonsil asimetrisi ve hiperplazisi görüldü ve bilateral tonsillektomi uygulandı. Makroskopik olarak sağ tonsil 3x2x1 cm boyutta sol tonsil ise 4x2,5x2,5 cm boyutta olarak değerlendirildi. Hemotoksilen Eozin (HE) kesitlerde sol tonsilde fasiküller oluşturan, dalgalı nükleuslu iğsi hücreler oluşan tümör izlendi. Arada mast hücreleri ile kollajen lifler görüldü (Resim 1,2). İmmünohistokimyasal boyamada (İHK) tümör hücreleri S-100 (Resim 3) ve CD34 ile pozitifti. Ki67 proliferasyon indeksi %1den az olarak değerlendirilen olguda mitoz izlenmedi. Olgu 'Nörofibrom' olarak raporlandı. Hastada klinik ve radyolojik olarak nörofibromatozis ile uyumlu bulgu saptanmadı. Bir yıllık takipte nüks belirtisi görülmedi.

Sonuç: Baş ve boyun nörofibromları genellikle derin yumuşak doku yerleşimli tümörlerdir. Ancak oral kavite, farinks ve palatin tonsil nörofibromları oldukça nadirdir. İngilizce literatürün kapsamlı bir araştırmasında tamamı erişkin olan sadece üç soliter nörofibrom olgusu tespit edilmiştir. Olgumuz nörofibromatozis ile ilişkili olmayan bir çocuk hastada raporlanan ilk tonsil yerleşimli nörofibrom olgusu olması nedeniyle sunulmaya değer bulunmuştur.

Anahtar Kelimeler: Nörofibrom, palatin tonsil, periferik sinir kılıfı tümörü

EP-284 [Kemik ve Yumuşak Doku Patolojisi] [Özet Metin]

OSTEOFİBRÖZ DİSPLAZİ: OLGU SUNUMU

Talha Serttaş, Yakup Sancar Barış
Ondokuz Mayıs Üniversitesi, Tıbbi Patoloji Anabilim Dalı, Samsun

ÖZET

Giriş: Osteofibröz displazi, daha çok bebeklerde ve çocuklarda görülen, çoğunlukla tibia ve fibula yerleşimli nadir bir lezyondur. Tüm kemik tümörleri içinde %1'den az oranda görülür. Benin karakterdedir ve spontan regresyon gösterebilir.

Olgu: Sol tibia ön yüzde ele gelen şişlik şikayeti ile başvuran 6 yaşında erkek hasta, çekilen MR'da sol tibia 1/3 proksimal diyafizde, anteriorda kortikal ve subkortikal alanda, yaklaşık 42 x 16 x 20 mm boyutlarında sklerotik marjinli, santrali kis-

tik natürde, içerisinde fibröz septalar bulunan keskin sınırlı kitle izlendi. Lezyon komşuluğunda, kortekste skalloping izlendi. Radyolojik olarak öncelikle non- ossifiye fibrom ile uyumlu olarak düşünüldü. Bunun üzerine hastaya küretaj yapıldı. Küretaj materyalinin mikroskopik incelenmesinde, seyrek iltihabi hücreler ve kanama alanları da içeren ödemli fibröz stromada, çevresi osteoblastlarla döşeli genç kemik yapımı izlendi. Osteoid, perifere doğru giderek trabeküler kemik dokusuna matürasyon göstermekteydi. Yer yer osteklastik dev hücre toplulukları dikkati çekti. İmmünhistokimya çalışmasında, fibröz stroma içerisinde pansitokeratin ve p63 ile tek tek boyanan izole hücreler mevcuttu. Bulgular osteofibröz displazi (uzun kemiklerin ossifiye fibromu) ile uyumlu olarak değerlendirildi. Ayırıcı tanıda ossifiye fibroma benzeri adamantinoma düşünüldü, ancak pansitokeratin boyanma paterni nedeniyle ekarte edildi.

Sonuç: Kemik ve yumuşak doku biyopsi örnekleri incelenirken, hastalara klinik, radyoloji ve patoloji işbirliği ile yaklaşılmalıdır. Ancak klinik ve radyolojik bulguların histopatolojik bulgular ile her zaman uyumlu olmayabileceği akılda tutulmalıdır.

Anahtar Kelimeler: Osteoid, matürasyon, adamantinoma, genç kemik yapımı, fibröz stroma

EP-285 [Kemik ve Yumuşak Doku Patolojisi] [Özet Metin]

EKSPEKTORASYON MATERYALİ İLE TANI KONULAN LEİOMYOSARKOM METASTAZI

Lütfiye Dilşad Miçooğulları, Ardan Vergili, İzzetiye Ebru Çakır
İzmir Katip Çelebi Üniversitesi Atatürk Eğitim ve Araştırma Hastanesi, Tıbbi Patoloji Anabilim Dalı, İzmir

ÖZET

Giriş: Leiomyosarkom, düz kas diferansiasyonu gösteren malign mezenkimal bir tümördür. Sıklıkla görülen bir neoplazm olup yumuşak doku sarkomlarının %10-20 oranında bir kısmını oluşturur. Görülme sıklığı yaş ile artar, en sık 7. dekadda görülür. Yumuşak dokuda ve abdominopelvik organlarda daha sık yerleşir. Leiomyosarkom gelişimine sebep olduğu kanıtlanan bir faktör yoktur ancak diğer yumuşak doku sarkomlarının da gelişimine sebep olabilen radyasyon maruziyeti, leiomyosarkom gelişimine de sebep olabilmektedir. Hastalar genellikle spesifik olmayan şikayetlerle başvururlar. Kadınlarda genital sistemin en sık görülen sarkomudur. Uterin kanserlerin %3-9'unu oluşturur. Uterin sarkomların ise %70'ini meydana getirir. Erken evrede teşhis edildiğinde dahi prognozu kötüdür. Burada, kanlı balgam şikayeti üzerine başvuran hastanın ekspektorasyon materyali ile tanı konulan leiomyosarkom metastazı olgusu sunulmaktadır.

Olgu: Devam eden kanlı balgam şikayeti olan 54 yaşında kadın hasta, hastanemize başvurdu. Hastaya yapılan bilgisayarlı tomografi incelemesinde sağ akciğerde multifokal, kontürleri düzensiz, infiltratif görünümde, en büyüğü 11 cm çapında olmak üzere tümöral lezyonlar saptandı. Bulgular üzerine hastadan bronkoskopi ile biyopsi alınmasına karar verildi. Bu süreçte hasta, ekspektorasyon ile çıkardığı kanlı balgam içerisinde katı bir parça görmesi üzerine hastaneye tekrar başvurdu ve ekspektorasyon materyali patolojiye gönderildi. Gelen materyal 3x1x0,6 cm boyutunda olup kanamalı mukus içerisinde polipoid, dokunmakla frajil bir parçadan oluşuyordu. Yapılan mikroskobik incelemede yaygın nekroz ve kanama alanları içerisinde sadece vasküler yapılar etrafında viabl olarak izlenen iğsi, hiperkromatik nükleuslu, pleomorfik tümöral hücreler saptandı. Olguya uygulanan immünhistokimyasal incelemede bu hücreler vimentin, desmin ve kaldesmon ile pozitif boyandı. Hastanın klinik öyküsü incelendiğinde 2 sene önce uterin tümör nedeniyle opere edildiği ve leiomyosarkom tanısı aldığı öğrenildi. Hastanın klinik öyküsü ve histopatolojik bulguları birleştirildiğinde olguya "leiomyosarkom metastazı" tanısı verildi.

Sonuç: Uterin leiomyosarkom, erken evrede tanı alsa dahi kötü prognoz, rekürrens ve metastazlarla seyreden agresif bir tümördür. Olgumuz, akciğere metastaz yapan leiomyosarkomun ekspektorasyon materyali ile tanı alması nedeniyle sunulmaya değer bulunmuştur.

Anahtar Kelimeler: Ekspektorasyon, leiomyosarkom, metastaz

EP-286 [Kemik ve Yumuşak Doku Patolojisi] [Özet Metin]

NADİR BİR OLGU: ÇOCUKLUK ÇAĞININ MELANOTİK NÖROEKTODERMAL TÜMÖRÜ

Talha Serttaş, Zafer Kiraz, Yakup Sancar Barış
Ondokuz Mayıs Üniversitesi, Tıbbi Patoloji Anabilim Dalı, Samsun

ÖZET

Giriş: Çocukluk çağının melanotik nöroektodermal tümörü, genellikle 1- 6 ay arasında görülen nöroektodermal orjinli nadir, benin tümördür. Vakaların çoğu kraniyofasiyal bölgede, en yaygın olarak da maksillada (vakaların >%60'ı) meydana gelir. Testis ve epididim, baş ve boyun dışında en sık görülen bölgelerdir. Nadiren kadın genital sisteminde de görülür. Nadir görülmesi ve malin lezyonlarla karışabilmesi nedeniyle çocukluk çağının melanotik nöroektodermal tümörü olgusunu sunuyoruz.

Olgu: 2,5 aylık erkek çocuk, sağ kolda cilt altı kitle fark edilmesi üzerine hastaneye başvurmuş. Kitle, sert ve immobil olup gittikçe büyümekteymiş. Hastanemizde kitle eksize edildi. Makroskopik olarak kitle, ağırlıklı koyu siyah, yer yer kirli

beyaz renkli solid nitelikteydi. Mikroskobik incelemede, deri elipsi altında yumuşak dokuda yerleşmiş iğsi hücrelerden zengin, kollajenöz zeminde düzensiz infiltrasyon gösteren ve düzensiz kordonlar oluşturan pigmente epiteloid kordonlar yanı sıra primitif yuvarlak hiperkromatik çekirdekli, dar sitoplazmalı, "nöroblast benzeri" hücre topluluklarından oluşan bifazik tümöral gelişim izlendi. Nekroz, lenfovasküler ya da perinöral invazyon gözlenmedi. İmmünhistokimya çalışmasında pigmente epiteloid hücreler pansitokeratin, HMB-45, SOX-10, CD99 ile boyandı. Nöroblast benzeri hücreler sinaptofizin ile boyandı. S-100 ya da desmin ile boyanma olmadı. Ki67 proliferasyon indeksi, büyük bir kısmı nöroblast benzeri bileşende olmak üzere % 40-50 civarındadır. Bulgular, lokalizasyonu atipik olmasına rağmen çocukluk çağının melanositik nöroektodermal tümörü ile uyumlu olarak değerlendirildi.

Sonuç: Çocukluk çağının melanotik nöroektodermal tümörü, genellikle 1- 6 aylık bebeklerde nöroektodermal kökenli, nadir görülen benin bir tümördür.

Hızlı büyüdüğü için malin lezyonlarla karışabilir. Uygun immünhistokimyasal çalışma ve histomorfoloji ile malin tümörlerden ayırt edilebilir.

Anahtar Kelimeler: Nöroektodermal, pigmente epiteloid hücre, bifazik

EP-287 [Kemik ve Yumuşak Doku Patolojisi] [Özet Metin]

HİBERNOMA: NADİR GÖRÜLEN BİR YUMUŞAK DOKU TÜMÖRÜ

Didem Turcan[1], Yasemin Kibar[2], Funda Kuş[2], Ali İşler[3]
[1]Gaziantep 25 Aralık Devlet Hastanesi, Tıbbi Patoloji Kliniği, Gaziantep
[2]Şehitkamil Devlet Hastanesi, Tıbbi Patoloji Kliniği, Gaziantep
[3]İslahiye İlçe Devlet Hastanesi, Genel Cerrahi Kliniği, Gaziantep

ÖZET

Giriş: Hibernoma, fetal kahverengi yağ doku kalıntılarından gelişen nadir bir benign yumuşak doku tümörüdür. Kahverengi yağ dokunun yaşamın ilk yıllarında termojenezde rolü vardır. Bu doku yaşla birlikte geriler ve erişkinde homeostaz üzerinde bir etkisi olmaz. Yetişkinlerde kalan kahverengi yağ genellikle kürek kemiği bölgesi, uyluk, retroperitoneum, mediasten ve baş ve boyun bölgesinde yerleşiktir. Nadiren yağ kalıntıları büyüyerek lipositik neoplaziye neden olabilir.

Olgu: 55 yaşında erkek hasta boyun posteriorunda lokalize şişlik şikayetiyle genel cerrahi kliniğine başvurdu. Dejenere lipom ön tanısıyla hasta opere edildi. Makroskopik incelemede fragmanlar halinde gönderilmiş yaklaşık 5 cc hacminde sarı-kahverenkli, yumuşak kıvamlı doku parçaları izlendi. Hazırlanan kesitlerin mikroskobik incelemesinde multivakuole, eozinofilik granüler sitoplazmalı, küçük, yuvarlak, santral nükleuslu kahverengi yağ hücreleri izlendi. Bazı alanlardaki hücreler ise tamamen olgun yağ hücresi tipindeydi. Sitolojik atipi, mitoz, nekroz görülmedi. Uygulanan S-100 immünohistokimyasal belirleyicisi pozitif olup, CD68 negatifti. Histopatolojik tanısı hibernoma olarak raporlandı.

Sonuç: Burada kahverengi yağ dokusunun nadir bir tümörü olan hibernoma olgusu histopatolojik, immünohistokimyasal özellikleri ve literatür bilgileri eşliğinde sunulmuştur.

Anahtar Kelimeler: Adipositik tümör, benign neoplazi, hibernoma, kahverengi yağ dokusu tümörü

EP-288 [Kemik ve Yumuşak Doku Patolojisi] [Özet Metin]

KEMİK METASTAZI TANISI ALAN OLGULARIMIZIN RETROSPEKTİF ANALİZİ

Gamze Erkılınç[1], Ayça Tan[1], Hakan Koray Tosyalı[2], Peyker Temiz[1]
[1]Manisa Celal Bayar Üniversitesi Tıp Fakültesi, Tıbbı Patoloji Anabilim Dalı, Manisa
[2]Manisa Celal Bayar Üniversitesi Tıp Fakültesi, Ortopedi ve Travmatoloji Anabilim Dalı, Manisa

ÖZET

Amaç: Kemik, onkolojik hastalarda birincil tümörün metastazının sık görüldüğü bir dokudur. Çalışmamızda histopatolojik olarak kemik metastazı saptanan olguların klinik ve patolojik özelliklerini, sağ kalım durumlarını değerlendirmeyi amaçladık.

Gereç ve Yöntem: Manisa Celal Bayar Üniversiesi Tıp Fakültesi Patoloji Anabilim Dalı'nda 2020-2023 yılları arasında kemikte metastatik tümör tanısı alan 44 olguya ait materyallerin hematoksilen-eozin (HE) ve immünhistokimyasal (İHK) boyalı preparatları retrospektif olarak değerlendirildi. Olguların yaş, cinsiyet, sağ kalım, klinik sonuçları hastane kayıtlarından elde edildi. Primer odak, tümörün lokalizasyonu, tümörün histopatolojik özellikleri, olguların sağ kalım durumu retrospektif olarak değerlendirildi.

Bulgular: Kırkdört olgunun yaşları 40 ile 78 arasında değişmekte olup ortalaması 62,97 ± 8.72 idi. Olguların 23' ü (%52,3) erkek, 21'i (%47,7) kadındı. Kemiğe en sık metastaz yapan tümör akciğer adenokarsinomu 15 (%34,1) idi. Bunu meme karsinomu 12 (%27,3) izlemekte idi. Olguların 8 (%18,2)' inde ilk malignite tanısının metastaz ile konduğu ve 2 (%4,8) olguda primerin bulunamadığı gözlendi. Metastazın en sık saptandığı kemik femur 28 (%66,7) olup bunu humerus 6 (%14,3), vertebra 2 (%4,8) izlemekteydi. Kolon adenokarsinomu tanılı 1 (%2,4) olguda el distal falanksa metastaz dikkati çekti. Metastatik tümörler en sık adenokarsinom 37 (%84,1) morfolojisinde olup skuamöz hücreli karsinom 4 (%9,1) bunu takip etmekte idi. Uterusta karsinosarkom tanılı 1 (%2,4) olgunun kemiğe metastazı dikkati çekti. Metastatik tümörlü olguların tanı son-

rası ortalama yaşam süreleri en kısa karsinosarkomlu olguda (12 hafta), en uzun adenokarsinomlu (25 hafta) olgulardaydı.

Sonuç: Kemikte en sık metastazın femurda görüldüğünü ve nadiren atipik bölgelerde de metastaz olabileceğini, metastazın en sık adenokarsinom morfolojisinde olmakla birlikte karsinosarkom gibi farklı bir morfolojide de olabileceği saptandı. Olguların bir kısmının metastaz ile tanı aldığını ve nadiren primer odağın belirlenemediği gözlendi. Tümör içeren kemik materyalleri değerlendirilirken, metastazların çok çeşitli lokalizasyon ve morfoloji ile karşımıza çıkabileceği akılda tutulmalıdır.

Anahtar Kelimeler: Kemik, metastaz, tümör

EP-289 [Kemik ve Yumuşak Doku Patolojisi] [Özet Metin]

ALVEOLER YUMUŞAK DOKU (''SOFT PART'') SARKOMU: VAKA SUNUMU

Talha Serttaş, Zafer Kiraz, Yakup Sancar Barış
Ondokuz Mayıs Üniversitesi, Tıbbi Patoloji Anabilim Dalı, Samsun

ÖZET

Giriş: Alveoler yumuşak doku (''soft part'') sarkomu genç erişkin ve geç çocukluk çağında görülen, kökeni belirsiz nadir bir sarkomdur. Mikroskopik olarak özgün bir morfolojiye sahiptir. TFE3 pozitifliği önemli bir tanısal kriterdir. Nadir görülmesi sebebiyle tipik bir alveoler yumuşak doku sarkomu olgusunu sunuyoruz.

Olgu: 25 yaşında erkek hasta, sağ uylukta kitle nedeniyle başvurdu. Sağ uyluk proksimalde, sartorius kası ile komşuluğu bulunan 4 cm çapında hipoekoik, MRG 'de belirgin kontrastlanan kitle izlendi. Kitleden iğne biyopsisi alındı. Histopatolojik incelemede, bağ dokusunda bantlarla düzensiz nodüllere ayrılan, ince vasküler yer yer hemanjiyoperisitik bir stromada küçük yuvalar ve merkezi diskoheziv alveolar yapılar oluşturan geniş poligonal, soluk eozinofilik - şeffaf sitoplazmalı, merkezi oval yuvarlak çekirdekli hücrelerden kurulu tümoral oluşum izlendi. Tümörde yer yer nekroz alanları dikkati çekti.

PAS ve PAS - diastaz boyası ile tümör hücrelerinin pek çoğunun sitoplazmasında diastaza dirençli PAS pozitif granüller, daha nadir olarak da çubukçuk demetleri mevcuttu. İmmünhistokimya çalışmasında tümör hücreleri, TFE3 ile yaygın kuvvetli nükleer boyandı. Hücrelerin bir kısmında CD68 boyanması izlendi. INI-1 ile boyanma kaybı izlenmedi. Pansitokeratin, S-100, desmin, SOX-10, HMB-45, CD34 ya da inhibin ile boyanma izlenmedi. Ki67 proliferasyon indeksi %5-10 civarındadır. Bulgular yumuşak dokunun alveoler sarkomu (alveoler ''soft part'' sarkom) ile uyumlu olarak değerlendirildi. Ayırıcı tanıda çocukluk çağının nadir TFE3 düzenlenmesi içeren renal hücreli karsinom olduğu için vakada PAX-8 immünhistokimyası çalışılmış olup negatif sonuçlandı.

Sonuç: Alveoler yumuşak doku sarkomu özgün bir morfolojiye sahip, TFE3 pozitif nadir bir sarkomdur. TFE3 pozitifliği tipik olmasına karşın TFE3 pozitif renal hücreli karsinom metastazı ayırıcı tanıda düşünülmelidir. İğne biyopsisi örnekleri incelenirken alveoler yumuşak doku sarkomu gibi nadir patolojiler akılda tutulmalıdır. Başta immünhistokimya olmak üzere ek testler tanı güçlüğü yaratan lezyonlarda mutlaka kullanılmalı; kesin tanıya gidilemeyen olgularda olasılıklar raporda açıkça belirtilmelidir.

Anahtar Kelimeler: Alveoler yapı, PAS pozitif granül, poligonal hücre

EP-290 [Kemik ve Yumuşak Doku Patolojisi] [Özet Metin]

İSKELET KASI NEOPLAZMLARININ SINIFLAMASINDA KENDİSİNE YER ARAYAN İNFLAMATUAR RABDOMYOBLASTİK TÜMÖR (HİSTİYOSİTTEN ZENGİN TİP)

Damla Melemezoglu[1], Hamide Sayar[1], Erdem Akbay[2]
[1]Mersin Üniversitesi, Patoloji Ana Bilim Dalı, Mersin
[2]Mersin Üniversitesi, Üroloji Ana Bilim Dalı, Mersin

ÖZET

Giriş: İskelet kası tümörleri, DSÖ sınıflamasına göre rabdomyom ve rabdomyosarkom (embriyonal, alveolar, iğsi hücreli/sklerozan, pleomorfik) olarak sınıflandırılmaktadır.

Histiyositten zengin rabdomyoblastik tümör (HRRMT), primitif miyojenik farklılaşmanın olduğu, son derece nadir olan, histiyositlerin çarpıcı proliferasyonunun eşlik ettiği, malignite potansiyeli belirsiz iskelet kası tümörüdür. 23 ila 69 yaşları arasında değişen (ortanca yaş 43) yetişkinlerde ortaya çıkar, erkek baskınlığı göstermektedir (9M:1F). Lokalizasyon olarak daha sıklıkla gövdenin derin yumuşak dokuları, alt ekstremiteleri ve boyun bölgesini tutma eğiliminde olup iyi sınırlanmış, nodüler kitleler oluşturmaktadır.

Olgu: 40 yaşında erkek hasta, 2 yıldır olan sol yan ağrısı ve ayaklarda yanma şikayetiyle üroloji polikliniğine başvurdu. Yapılan lomber MR görüntülemesinde; L2-L3 düzeyinde, sol paravertebral lokalizasyonda, psoas kası içerisinde düzgün sınırlı, 85x67x70 mm boyutlarında saptanan kitlesel lezyon eksize edildi. Olguda mikroskopik olarak; köpüksü histiyositler ve multinükleer dev hücrelerin belirgin olarak izlendiği stromada, koheziv kümeler halinde iğsi hücrelerin fasiküler paterni dikkati çekti. Nükleol belirginliği gösteren tümör hücreleri eozinofilik sitoplazmaya sahipti. Tümörün hyalinize fibröz kapsülünde lenfoid agregatlar ve kalsifikasyonlar görüldü. Mitotik aktivite 1-2/10 BBA saptandı. Immünohistokimyasal olarak desmin, CD68, CD56, P53, FLI1, CD31 ve Bcl-2 ile pozitiflik yanı sıra myo-D1 ve myogenin ile fokal boyanma izlendi. S100, SMA ve CD34 negatifti. Bu histopatolojik

ve immünohistokimyasal bulgular eşliğinde HRRMT tanısı verildi.

Sonuç: Bu olguda rabdomyom, iğsi/sklerozan rabdomyosarkom, anjiomatoid fibröz histiositom, inflamatuar leiomyosarkom (ILMS) ayırıcı tanıya alındı.

Bugüne kadar seri halde toplam 21 HRRMT vakası tanımlandı. Retrospektif çalışmalarda HRRMT olgularına en sık iğsi/sklerozan rabdomyosarkom tanısının verildiği görüldü. DSÖ sınıflamasına göre düz kas diferansiyasyonuna sahip ILMS'nin ise, son çalışmalarda düz kas farklılaşmasından ziyade iskelet kası kökenine sahip olduğu anlaşıldı. Bu nedenle 2021'de, 9 HRRMT ve 4 ILMS vakası üzerinde yapılan bir çalışmaya dayanarak, her iki tümör tek bir antite, inflamatuar rabdomyoblastik tümör olarak yeniden sınıflandırıldı.

Bu tümörün geniş eksizyon sonrası kısa dönem takipleri olumlu gibi görünse de uzun dönem prognozu bilinmemektedir. Bu nadir tümörün DSÖ sınıflamasında yeri merak edilmektedir.

Anahtar Kelimeler: Sol paravertebral kitle, histiyositik infiltrasyon, inflamatuar rabdomyoblastik tümör

EP-291 [Kemik ve Yumuşak Doku Patolojisi] [Özet Metin]

MİKROKİSTİK SCHWANNOM: NADİR BİR VARYANT

Mine İlayda Şengör Aygün, Cem Çomunoğlu
Prof. Dr. Cemil Taşcıoğlu Şehir Hastanesi, Patoloji, İstanbul

ÖZET

Giriş: Schwannomlar, schwann hücrelerinden köken alan, sıklıkla 4.-5. dekadda görülen, periferik sinir kılıfının benign tümörleridir. Farklı histomorfolojik varyantları tanımlanmıştır. Mikrokistik schwannom ilk kez 2008 yılında tanımlanmış olup literatürde bildirilmiş 50'den az vaka olması nedeniyle vakamızı sunuyoruz.

Olgu: Bilinen diyabet, hipertansiyon ve kalp yetmezliği tanıları olan 52 yaşında kadın hastanın, rutin kontrolleri sırasında yapılan bilgisayarlı tomografi (BT) görüntülemesinde akciğerde yeni gelişen insidental kitle saptandı. BT görüntülemesinde kitle arka mediastende, aort komşuluğunda, sol akciğer bazis medialinde yerleşim göstermekteydi ve düzgün sınırlı, kistik olarak tarif edilmekteydi. Kan tablosunda özellik görülmedi. Hasta primer akciğer karsinomu ön tanısı ile opere edildi. Makroskopik incelemede 4,5x4x4 cm ölçüsünde düzgün yüzeyli, enkapsüle, kesit yüzü gri-beyaz renkli solid kitle görüldü. Mikroskobik incelemede çevre dokudan ince fibröz bir kapsül ile ayrılan, belirgin miksoid zemin içerisinde fasikülasyonlar yapan, farklı boyutlarda mikrokistik alanlar içeren, iğsi hücrelerden oluşan neoplastik bir proliferasyon görüldü. İğsi hücreler yer yer geniş eozinofilik sitoplazmalı olup, nukleolleri seçilememekte ve belirgin pleomorfizm içermemekteydi. Mitoz ve nekroz saptanmadı. Uygulanan immünhistokimyasal çalışmada bu hücreler S100 ile güçlü pozitif boyanırken; CD34, SMA, Desmin, STAT-6 ile boyanma saptanmadı. Güçlü S100 pozitifliği ve Antoni A ve B alanlarının saptanmaması nedeniyle olgumuzu 'Schwannom-mikrokistik varyant' olarak değerlendirdik.

Sonuç: Schwannomlar tüm yaş gruplarında görülebilen tümörlerdir. Sıklıkla ekstremite, baş boyun yerleşimli olmak üzere geniş bir anatomik dağılım gösterirler. Mikrokistik schwannomlar klasik schwannomlardan farklı olarak viseral lokasyonlu olma eğiliminde olup, histopatolojik olarak Antoni A, B alanları ve Verocay cisimlerini içermemesi sebebiyle ayırıcı tanı zorluğu yaratabilir. Özellikle küçük biyopsilerde miksoid stroması ve mikrokistik alanları; müsin üreten karsinomlar, miksoid liposarkom, miksofibrosarkom ve vasküler tümörler ile karışabilir.

Anahtar Kelimeler: Mikrokistik, schwannom, toraks

EP-292 [Kemik ve Yumuşak Doku Patolojisi] [Özet Metin]

TRAFİK KAZASI SONUCU İNSİDENTAL OLARAK SAPTANAN DEV GASTROİNTESTİNAL STROMAL TÜMÖR: OLGU SUNUMU

Orhan Semerci, Hatice Küçük
Sağlık Bilimleri Üniversitesi, Trabzon Kanuni Eğitim ve Araştırma Hastanesi, Tıbbi Patoloji Anabilim Dalı, Trabzon

ÖZET

Giriş: Gastrointestinal stromal tümörler (GIST) tüm primer gastrointestinal tümörlerin yaklaşık %1-2'sini oluşturan görece nadir mezenkimal neoplazmlardır. Geçirdiği araç içi trafik kazası sonrası insidental olarak saptanan dev GİST olgumuzu sunuyoruz.

Olgu: 53 yaşında erkek hasta geçirdiği araç içi trafik kazası sonrası hastanemize başvurmuş olup yapılan kontrastlı abdomen tomogrofi incelemesi "batın orta hat soluna uzanımı bulunan sınırları çevre barsak segmentlerinden ve mide korpus distal kesimden net olarak ayırt edilemeyen yaklaşık 17x12 cm boyutlarında hemorajik seviyelenmelerin eşlik ettiği multiloküle yumuşak doku lezyonu izlenmektedir (hematom?)" şeklinde yorumlandı ve hastaya batın içi kanama nedeniyle batın eksplorasyon ameliyatı yapıldı. Ameliyatta batın içerisinde yaygın hematom mevcut olup mide ile tranvers kolon arasında yerleşik olan ve aktif kanayan kitle tespit edilerek eksize edildi. Kitlenin makroskopik incelemesinde 472 gr ağırlığında, 19x13x6.5 cm ölçülerinde lobüle konturlü ve yüzeyinde defekt alanları izlenen doku örneğinin kesit yüzünde, kanamalı, hemorajik multiloküle alanlar yanı sıra krem-beyaz renkli solid kısımlar görüldü. Mikroskopik incelemede yuvarlak nükleuslu, bol eozinofilik sitoplazmalı, pleomorfizm gös-

termeyen epitelioid morfolojide hücrelerden oluşan neoplazm mevcuttu. Neoplazmda fokal odakta nekroz görülmüş olup mitoz 5/5 milimetrekare olarak saptandı. Uygulanan immünhistokimyasal çalışmalarda CD117, DOG1 ve CD34 pozitif sonuç vermiş olup, panCK, CD31 ve S100 negatif sonuç verdi. Morfolojik ve immünhistokimyasal bulgular ile olguya gastrointestinal stromal tümör tanısı verildi.

Sonuç: İnsidental GIST olguları genellikle 1 cm altında çapa sahip olup çoğunlukla obezite cerrahisi sırasında saptanır. Daha büyük boyuta sahip GIST'ler genellikle sebep olduğu non-spesifik karın ağrısı, dispepsi, ele gelen kitle gibi şikayetlerle ve görüntüleme yöntemlerinin yardımıyla tespit edilir. Bununla birlikte olgumuzda olduğu gibi bazı hastalarda daha büyük boyutlu kitleler tespit edilmeden saklı kalabilir ve travmaya ikincil meydana gelen akut batın içi kanama ile ortaya çıkabilir.

Anahtar Kelimeler: Akut batın, gastrointestinal stromal tümör, GIST, CD117

EP-293 [Kemik ve Yumuşak Doku Patolojisi] [Özet Metin]

BİLATERAL ELASTOFİBROMA DORSİ: OLGU SUNUMU

Orhan Semerci, Afşin Rahman Mürtezaoğlu
Sağlık Bilimleri Üniversitesi, Trabzon Kanuni Eğitim ve Araştırma Hastanesi, Tıbbi Patoloji Anabilim Dalı, Trabzon

ÖZET

Giriş: Elastofibrom, genellikle skapula çevresinde izlenen ve anormal yapıdaki kollajen liflerin aşırı çoğalmasıyla karakterize bir pseudotümördür. Çoğunlukla soliter lezyon olarak prezente olmakla birlikte nadir bilateral yerleşimli olgular da bildirilmiştir. Bu lezyonun etiyolojik kökeni hakkındaki tartışmalar devam etmektedir.

Olgu: 61 yaşında erkek hasta her iki kürek kemiği çevresindeki şişkinlik şikayetiyle hastanemize başvurdu. Yapılan toraks bilgisayarlı tomografi görüntülemesinde her iki skapula inferior kesiminde T2 kesitlerde hiperintens görünümde izlenen, heterojen kontraslanmanın görüldüğü belirsiz sınırlı lezyonlar saptandı. Lezyonlar elastofibroma dorsi ön tanısıyla eksize edildi. Makroskopik incelemede sağ ve sol skapula çevresine ait sırasıyla 11x8x7 cm ve 8x7x7 cm ölçülerinde iki adet, lastiksi, gri-beyazımsı fibröz doku ve arada değişken miktarda sarı kahverengi yumuşak dokular izlendi. Her iki örnekten elde edilen kesitlerin mikroskopik incelemelerinde, yer yer adipöz doku, küçük vasküler yapılar ve künt uçlu iğsi hücreler içeren, elastik fiberden zengin fibrokollagenöz doku görüldü. Elastik fiberler kalın ve kaba görünümlü olup koyu eozinofilik renkteydi. Elastik özel boyasında elastik fiberler belirginleşti. Morfolojik ve histokimyasal bulgular ile her iki lezyona da ''elastofibrom'' tanısı verildi.

Sonuç: Elastofibromanın patogenezi net olarak ortaya konulamamıştır. Kimi yazar kollajen fiberlerin elastotik dejenerasyonu sonucu ortaya çıktığını düşünürken kimi yazar ise hali hazırda var olan elastik fiberlerin dejenerasyonu sonucu ortaya çıktığını düşünmektedir. Özellikle skapulanın inferior kısmı ile altında yatan göğüs duvarı arasındaki sürtünmenin anormal elastogenezise sebep olduğu düşünülmektedir. Olgumuzda olduğu gibi literatürde yer alan bilateral yerleşimli diğer elastofibromların bu patogenez hipotezini destekler nitelikte olduğu düşünülebilir. Bununla birlikte ekstraskapüler yerleşimli olgular da mevcuttur. Herediter geçiş ve genetik süreçlerin rol oynadığını bildiren çalışmalar da literatürde yer almaktadır.

Anahtar Kelimeler: Elastofibrom, elastofibroma dorsi, elastik, bilateral

EP-294 [Kemik ve Yumuşak Doku Patolojisi] [Özet Metin]

PSÖDOSARKOMATÖZ MYOFİBROBLASTİK PROLİFERASYON: NADİR BİR LEZYON VE NADİR BİR LOKALİZASYON OLARAK BAŞ-BOYUN BÖLGESİ; İKİ OLGU SUNUMU

İlayda Kılıç[1], Fatma Sena Gürevin[1], Betül Öğüt[1], Metin Yılmaz[2], Güldal Esendağlı[1]
[1]Gazi Üniversitesi Tıp Fakültesi, Tıbbi Patoloji Ana Bilim Dalı, Ankara
[2]Gazi Üniveristesi Tıp Fakültesi, Kulak Burun Boğaz Ana Bilim Dalı, Ankara

ÖZET

Giriş: Psödosarkomatöz myofibroblastik proliferasyon (PMP), cerrahi girişim/travma sonrası, en sık genitoüriner bölgede görülen; nadiren baş-boyun bölgesinde de ortaya çıkabilen, nodüler fasiit benzeri, kitle oluşturan reaktif bir lezyondur.

Olgu 1: 46 yaşında kadın hasta. 1 aydır sol dış kulak yolunda şişlik ve ağrı şikayetiyle başvurduğu dış merkezde, apse düşünülerek hastaya antibiyotik tedavisi başlanmış. Yanıt alınamaması üzerine drenaj amacıyla yapılan kesiden protrüde olan, yumuşak kıvamlı, solid lezyon görülmüş. Sonrasında, hastanemize başvuran hastada mevcut lezyondan alınan insizyonel biyopsi ön planda "nodüler fasiit" ile uyumlu olarak raporlandı. İki hafta içinde hızla büyüme gösteren lezyon eksize edildi. Parçalar halinde laboratuvarımıza gönderilen lezyonda, aktif kronik inflamatuar granülasyon dokusu içeren deri dokusu yanı sıra, daha hücresel olması ve sık mitoz içermesi dışında önceki biyopsidekine benzer şekilde, yer yer fibroblastların doku kültüründe üremesine benzer büyüme paterni izlendi; hücresel atipi ya da nekroz görülmedi.

Olgu 2: 33 yaşında erkek hasta. COVID-19 aşısından sonra sağ submandibular bölgede şişlik şikayetiyle başvurduğu diş hekimliği kliniğinde antibiyotik-kanal tedavisi uygulanan hastanın şikayetinin geçmemesi üzerine lezyon eksize edilmiş. Dış merkezde "düşük dereceli miksoid fibrosarkom" ve diğer bir merkezde "benign iğsi hücreli lezyon" tanıları almış. Sonrasında, konsültasyon amaçlı merkezimize yönlendirilen materyalin değerlendirilmesinde, patolojik olarak Olgu 1'deki lezyona benzer bulgular izlendi. Hastada, diş operasyonundan sonra lezyonun hızla büyüdüğü öğrenildi.

Lezyonların immünhistokimyasal incelemesinde; şişkin-iğsi hücrelerde SMA ile boyanma izlenirken; desmin, CD34, CD31, S100, EMA, MUC-4 ve Olgu 2'de ek olarak CK 8/18, östrojen ve progesteron reseptörleri negatif bulundu. CD68 ile zeminde histiyositler boyandı. Ki67 ile heterojen proliferatif aktivite görüldü. Bu bulgular eşliğinde her iki olguya da PMP tanısı verilerek, hastaların takibi önerildi.

Sonuç: PMP, klinik-radyolojik bulguları ve patolojik görünümüyle, iğsi hücreli/miksoid yumuşak doku sarkomlarını taklit edebilen; (mikro)travma/cerrahi sonrası gelişebilen; neoplastik olmadığı düşünülen, kitle oluşturan bir yumuşak doku lezyonudur. Rutin patoloji pratiğinde bu lezyonların sarkom taklitçisi olarak akılda tutulması ve klinik-histopatolojik-immünhistokimyasal özelliklerinin bilinmesi, "overdiagnosis" şeklinde oluşabilecek tanı hatalarını engelleyecektir.

Anahtar Kelimeler: Baş boyun, psödosarkomatöz myofibroblastik proliferasyon, yumuşak doku

EP-295 [Kemik ve Yumuşak Doku Patolojisi] [Özet Metin]

NADİR BİR OLGU: GİANT VASKÜLER EKRİN SPİRADENOM

Gamze Mercan Yiğitaslan, Neslihan Nur Gürsoy, İ. Ebru Çakır
İzmir Katip Çelebi Üniversitesi Atatürk Eğitim ve Araştırma Hastanesi Tıbbi Patoloji, İzmir

ÖZET

Giriş: Spiradenom dermal adneksiyel bir neoplazmdır. Giant vasküler ekrin spiradenom(GVES), ter bezinden gelişen ekrin spiradenomun nadir bir çeşididir. Sıklıkla yetişkinlerde görülmekle birlikte cinsiyet ayrımı gözetmez. Nadiren malign transformasyon gösterir. Ekrin spiradenomdan farkı büyük boyutu ve stromasında vaskülaritenin fazlalığıdır. Kanama ve/veya ülserasyon bu tümörün yaygın klinik özellikleridir. Klinik olarak malign tümörle karıştırılmasının nedeni budur.

Olgu: Ellibeş yaşında erkek hasta sağ diz medialinde uzun süredir var olan şişlik nedeniyle başvurdu.Yapılan manyetik rezonans sonucunda diz eklemi medial komşuluğunda cilt altı dokuda 91x35 mm boyutunda, heterojen sinyalli solid alanlar barındıran, kapsüllü kistik lezyon izlendi. Trucut biyopsi yapıldı ancak tamamı fibrinden oluşmakta idi.Tanı ve tedavi amaçlı rezeksiyon uygulandı.Rezeksiyon materyali 9x5.5 cm ölçülerinde deri elipsi içeren 11.5x8.5x4.5 cm ölçülerinde kitleden oluşmaktaydı. Deri elipsinin bir kenarında komşu yağ dokuda 1 cm genişlikte düzensiz dilate vasküler yapı izlendi. Yapılan kesitlerde ciltten tabana kadar ulaşan 8x4.5x3 cm ölçülerinde, solid kremkahverengi hematom alanları yanısıra, uniloküler kistik alanlar içeren nodüler lezyon izlendi. Mikroskopik incelemede dermis yerleşimli, fibröz psödokapsüle sahip, geniş alanları hematomdan oluşan tümör izlendi. Tümör, lümeni eritrositlerle dolu dilate damarlar, ödem ve yer yer hyalinizasyon içeren stromada, trabekül yapılar oluşturan, bazoloid görünümde epitelyal hücrelerden oluşmaktaydı. Trabekülleri oluşturan hücreler iki tabakalı olup yer yer lümen oluşturmaktaydı. Lümenlerin santralinde daha geniş sitoplazmalı eosinofilik büyük hücreler, periferinde ise küçük bazoloid hücreler izlendi. Tümörü infiltre eden lenfositler mevcuttu. Atipi, mitoz, nekroz görülmedi. İmmünohistokimyasal çalışmada sitokeratin pozitif olup,EMA lüminal hücrelerde, p63 ise periferdeki hücrelerde boyanma göstermiştir. CD45 eşlik eden lenfoid hücreleri,CD31 ise stromadaki yaygın vasküler yapıları göstermiştir. Histopatolojik ve immünohistokimyasal bulgularla olguya "giant vasküler ekrin spiradenom" tanısı konmuştur.

Sonuç: GVES, ekrin spiradenomun nadir bir varyantıdır. Ayırıcı tanısında anjiosarkom,vasküler malformasyonlar ve hematom düşünülmelidir. Geniş kanama alanları içerdiğinden, solid neoplastik alanlarının bulunabilmesi için yeterli örnekleme yapılmalıdır. Oldukça nadir görülmesi ve malign transformasyon riskine sahip olması nedeniyle olgu sunulmaya değer bulunmuştur.

Anahtar Kelimeler: Ekrin spiradenom, benign, vasküler

EP-296 [Kemik ve Yumuşak Doku Patolojisi] [Özet Metin]

MORTON NÖROMA TAKLİDİ YAPAN NEKROBİAZİS LİPOİDİKA VAKASI

Melike Ordu
Aksaray Üniversitesi Tıp Fakültesi Patoloji Laboratuarı, Aksaray

ÖZET

Giriş: Nekrobiyozis lipoidika (NL), etyolojisi tam olarak bilinmeyen, nadir kronik idiopatik granülomatöz, kollagen dejenerasyonu ile giden deri hastalığıdır. NL daha çok diyabetis mellitus (DM) ile görülmekle beraber tiroidit, inflamatuar barsak hastalıkları, romatoid artrit gibi otoimmün ve enflamatuar hastalıklarla beraber olabilir. Bir seride %11 NL tanılı hastada başvuru sırasında DM varolduğu,%11'inde ise bozulmuş glukoz toleransı olduğu bu vakaların takip eden 15 yılda DM tanısı aldığı görülmüştür. Bu hastalık ilk kez 1929'da Oppen-

heim tarafından tanımlanmıştır. 1935'de de ilk defa Goldsmith, nondiyabetik hastada NL bildirmiştir. Patogenezi dermiste granülomatöz reaksiyon sonrası kollojen dejenerasyonu (nekrobiyozis), mikroanjiopati ve yağ birikimiyle (lipoidika) karakterizedir. Genellikle kadınlarda ve 3. - 4. dekatta ortaya çıkar. Lezyonlar çoğunlukla tibia ön kısımlarında görülür. Ayrıca ön kollarda, ellerde, gövdede,meme başı, penis, ameliyat izleri ve lenfödemli bölgede gelişebilir.

Günümüzde hala standart bir tedavi yöntemi yoktur. Ancak steroid ve immünsupresif tedavisi önceliğini korumaktadır.

Olgu: 54 yasında kadın hasta 2 yıl önce sağ ayak tabanından bileğine uzanan şişlik,kızarıklık, tabana basamama şikayetiyle başvurmuştur. Hastanın MR görüntülenmesinde 3. karpal kemik düzeyinde kontrastlanma gösteren 11x10x18 mm cilde uzanım gösteren lezyon Morton nöroma lehine değerlendirilip, opere edilmiştir. 2 yıl sonra yakın bölgeden tekrar opere edilmiştir. Hastanın 4 yıl önce diabet tanısı aldığı ancak tedavisine düzenli devam etmediği öğrenildi. Laboratuar bulgularında son HbA1c değeri 9,2 D vitaminin düşük, trigliserid ve kolesterol seviyelerinin yüksek, tiroid fonksiyonlarının normal olduğu görüldü. Operasyonda vakadan cilt ve yumuşak dokudan kitle eksizyonu yapılmıştır. Histopatolojik değerlendirmede interstisyel ve palizatlı granülomların dermiş içerisinde yaygın olduğu, subkutan dokuya uzandığı görülmüştür. Granülom çevresinde histiositler, lenfositler, plazma hücreleri ve eozinofil görüldü.Lezyon içerisinde kollajen dejenerasyonu izlenmiştir. Histokimyasal EVG ile granülom içinde elastik lif görülmedi. Pas-AB negatiftir. PAS ve Giemsa ile mikroorganizma görülmemiştir. Vakanın 2 yıl önceki biyopsisinin tekrardeğerlendirmesinde küçük bir alanda nekrotizan granülom görülmüştür. Vaka klinik bulguları ile NL tanısı verilmiştir.

Sonuç: NL, nadir görülen etyolojisi net olarak açıklanamayan bir hastalıktır. Vaka değerlendirmesinde klinik öykü mutlaka sorgulanmalı ve bu tanı aklımızda bulunmalıdır.Ayırıcı tanıya granüloma annulare, eritema nodosum, eritema migrans ksantoma, nekrobiyotik ksantogranüloma alınmalıdır.

Anahtar Kelimeler: Diabet, morton nöroma, nekrobiazis lipoidika, yumuşak doku

EP-297 [Kemik ve Yumuşak Doku Patolojisi] [Özet Metin]

NADİR BİR OLGU: FOSFATÜRİK MEZENKİMAL TÜMÖR

Seden Atike Arsoy, Cem Çomunoğlu
Prof. Dr. Cemil Taşcıoğlu Şehir Hastanesi, Patoloji, İstanbul

ÖZET

Giriş: Tümör nedenli osteomalazi, renal fosfat kaybı ve azalmış kemik mineralizasyonu ile sonuçlanan paraneoplastik bir sendromdur. Fosfatürik mezenkimal tümörler, tümör kaynaklı osteomalazinin nadir bir etiyolojik etkenidir.

Olgu: Sağ dizde şişlik nedeniyle hastaneye başvuran 57 yaşında erkek hastanın MR'ında sağ uyluk distal posterior kısımda 2 cm çaplı kitle görüldü. Klinik araştırmasında yaygın kemik lezyonları olduğu öğrenildi. Laboratuvar bulguları arasında kan fosfor düzeyi düşüktü (1,57 mg/dl). Kitlenin histopatolojik incelemesinde nekroz alanları içeren, düşük atipi gösteren, yaygın osteoid matriks ve kalsifikasyon alanları içeren iğsi hücreli lezyon görüldü. Mitoz en yüksek olduğu yerde 16/mm2 olarak değerlendirildi. Tümörde yeni dizileme yöntemi uygulanmış ve FN1-FGFR1 füzyonu belirlenmiştir. Bu bulgular histopatolojik bulgularla birlikte değerlendirildiğinde sonuç olarak Malign Fosfotürik Mezenkimal Tümör tanısı verilmiştir.

Sonuç: Fosfatürik mezenkimal tümörler son derece nadir görülürler. Tüm yumuşak doku tümörlerinin yaklaşık %0.01'ini oluştururlar. Olgumuz klinik bilgi ve histopatolojinin birlikte değerlendirilmesi gerektirmesi açısından özellikli ve nadir bir vakadır

Anahtar Kelimeler: Nadir, fosfatürik, mezenkimal, tümör

EP-298 [Kemik ve Yumuşak Doku Patolojisi] [Özet Metin]

NADİR BİR VARYANT: PLEOMORFİK LEİOMYOSARKOM

Seden Atike Arsoy, Fatma Aydın, Cem Çomunoğlu
Prof. Dr. Cemil Taşcıoğlu Şehir Hastanesi, Patoloji, İstanbul

ÖZET

Giriş: Pleomorfik leiomyosarkom (PLMS), leiomyosarkomun yakın zamanda tanımlanmış, nadir görülen morfolojik bir varyantıdır. PLMS en sık 50 yaş üstü erişkinlerde gövde ve uzuvların derin doku kısmında ortaya çıkar.

Olgu: Sağ meme koltuk altında şişlik nedeniyle başvuran 55 yaşında erkek hastada MR'da sağ aksiller bölgede 7,5 cm çaplı kitle belirlendi. PET-CT'de sağ meme dış kadrandan aksillaya uzanan cilde invaze görünümde ortası hipometabolik nekrotik karakterde yoğun hipermetabolik malign kitle izlendi. Kitleden alınan iğne biyopsinin histopatolojik incelemesinde pleomorfik iğsi hücrelerden oluşan malign mezenkimal tümör görüldü. Tümör cerrahi eksizyon sürecine doğru hızlı büyüme gösterdi. Rezeksiyon materyalinde cilt üzerinde meme başına 5 cm uzaklıkta 13x7 cm ölçüde üzeri ülsere kahverengi krem renkte nodüler lezyon izlendi. Materyal dilimlendiğinde, cilt üzerindeki nekroze alanla uyumlu lokalizasyonda, taban cerrahi sınıra 0,1 cm.den yakın, superior cerrahi sınıra 0,2 cm, inferior cerrahi sınıra 4,5 cm, medial cerrahi sınıra 4 cm, lateral cerrahi sınıra 3,5 cm uzaklıkta 13,5x12x7 cm ölçüde, nekroz ve kanama alanları içeren, çevreden görece düzgün

sınırla ayrılmış sert-elastik kıvamlı krem renkte tümör izlendi. Mitotik indeks 4/mm2 olarak değerlendirildi. İmmünhistokimyasal çalışmada tümör hücreleri desmin ile güçlü pozitif, SMA ile zayıf pozitif, calponin ile pozitif; CKPan, CD34, S100, h-Caldesmon, MyoD1 ile negatifti. Kİ67 proliferasyon indeksi %24 oranındaydı. Histopatolojik ve immünhistokimyasal bulgularla birlikte değerlendirildiğinde Pleomorfik Leiomyosarkom tanısı verildi.

Sonuç: Pleomorfik leomyosarkom hızlı progresyon gösteren meme yumuşak dokusunda nadir görülen malign mezenkimal bir tümördür. Hastaların doğru tanı ve doğru tedavi almaları açısından yol gösterici olması beklentisi ve nadir görülmesi sebebiyle olgumuz sunulmaktadır.

Anahtar Kelimeler: Nadir, varyant, pleomorfik, leomyosarkom

EP-299 [Kemik ve Yumuşak Doku Patolojisi] [Özet Metin]

İĞSİ HÜCRELİ LİPOM- MİKSOİD ALT TİP, NADİR BİR OLGU SUNUMU

Ayşe Nur Değer, Figen Aslan, Gizem Akkaş Akgün
Kütahya Sağlık Bilimleri Üniversitesi Tıp Fakültesi Patoloji AD, Kütahya

ÖZET

Giriş: Lipomlar yumuşak dokunun en sık görülen benign neoplazileri olup, matür yağ dokusu histolojisinde hücrelerden oluşur. İğsi hücreli lipomlar daha çok yaşlı erkeklerde görülen subkutan yerleşimli lezyonlardır. Histolojik özelliklerine göre miksoid, anjiyomatöz, fibröz ve nonfibröz alt tipleri tanımlanmıştır. İğsi hücreli lipomlar agressif bir histomorfolojik görünüme sahip olmalarına rağmen nüks ve metastaz göstermeyen benign lezyonlardır. Ancak farklı histomorfolojik görünümler sergilemeleri nedeni ile ayırıcı tanı açısından problem oluşturabilirler.Burada miksoid alt tipte iğsi hücreli lipom olgusu sunuldu.

Olgu: 77 yaşında erkek hasta saçlı deride 8 aydır mevcut olan kitle nedeni ile genel cerrahi polikliniğine başvurdu. Yapılan fizik muayenede saçlı deride 4 cm çapında hareketli, ağrısız kitlesel lezyon tespit edildi. Lezyon üzerindeki deride kızarıklık, ısı artışı, cilt üzerinde akıntı görülmedi. Lezyon total olarak eksize edildi. Patoloji laboratuvarına gelen materyal 4x3,5x3 cm ölçülerinde kapsüllü lezyon olup kesiti solid, krem renkli, fokal olarak miksoid görünümde izlendi. Lezyondan hazırlanan H&E boyalı kesitlerde matür adipositler, bağ dokusu hücreleri ve miksoid stromada iğsi hücreler görüldü. Lezyonda nekroz, lezyonu oluşturan hücrelerde sayıca artmış mitoz görülmedi. Alcien blue ile yapılan histokimyasal boyamada lezyon stromasında müsin görüldü. Lezyonu oluşturan iğsi hücrelerde vimentin+,CD34+, SMA-, desmin-, STAT6 – görüldü. S100 matür adipositlerde + olup, iğsi hücrelerde – izlendi. Bu histomorfolojik ve immunohistokimyasal bulgular ile olguya miksoid alt tipte iğsi hücreli lipom tanısı verildi.

Sonuç: İğsi hücreli lipomlar belirli bir yöne diferansiye olmayan immunohistokimyasal olarak CD34 ile + boyanan iğsi hücre komponenti taşıması nedeni ile dikkat çeken lezyonlardır.Ayırıcı tanıda dermatofibrosarkoma protuberens, soliter fibröz tümör, nörofibrom, özellikle miksoid alt tipte iğsi hücreli lipom için miksoid liposarkom akılda bulundurulmalıdır. İğsi hücreli lipomlar nadir görülen benign neoplaziler olup benign ve malign birçok neoplastik lezyon ile örtüşen histolojik özellikleri nedeni ile patologların aklında olması gereken antitelerdir.

Anahtar Kelimeler: İğsi hücreli lipom, CD34, miksoid stroma, miksoid liposarkom

EP-300 [Kemik ve Yumuşak Doku Patolojisi] [Özet Metin]

EKSTRAMAMARİAN MYOFİBROBLASTOM OLGU SUNUMU

Özgecan Gündoğar[1], Merve Cin[2], Selçuk Cin[3], Cem Lemlebici[2]
[1]İstanbul Gaziosmanpaşa SUAM, Tıbbi Patoloji, İstanbul
[2]İstanbul SUAM, Tıbbi Patoloji, İstanbul
[3]İstanbul Bağcılar SUAM, Tıbbi Patoloji, İstanbul

ÖZET

Giriş: Mamarian myofibroblastom memenin nadir görülen, benign mezenkimal tümörüdür. İlk olarak 1987 yılında Wargotz tarafından tanımlanmıştır. Ekstramamarian yerleşim nadir olmak ile birlikte embriyonel süt kanalları boyunca görülebilmektedir. Yuzeyel ve derin yumuşak dokuları, viseral alanlar ozellikle inguinal bölge ve alt ekstremite en sık yerleşım lokalizasyonudur.

Olgu: 65 yaşında kadın hasta ele gelen kitle şikayeti ile genel cerrahi kliniğine başvurdu. Muayenesinde sol omuz hizasında yaklaşık 7 cm çapında kitle tespit edilen hastaya eksizyonel biyopsi işlemi uygulandı. Makroskopik değerlendirilmede 7,5x5,5x3,5 cm ölçüsünde kapsüllü görünümde nodüler, sarı renkte kitle lezyon izlendi. Kesitlerinde lipomatöz ve hyalinize eozinofilik kalın halatsı kollajen demetlerinden zengin stroma arasında, yer yer epiteloid yer yer iğsi morfolojili eozinofilik sitoplazmalı myomatöz özellikler sergileyen neoplazi varlığı gözlendi. Nekroz mitoz izlenmedi. İmmünohistokimyasal olarak uygulanan desmin ile myomatöz karakterli hücrelerde pozitif reaksiyon izlendi. CD34 ile yamalı pozitif reaksiyon izlendi. SMA ile reaksiyon izlenmedi. Rb ile yer yer kayıp izlendi. Mevcut histomorfolojik ve immünohistokimyasal bulgular ile ayırıcı tanıya iğsi hücreli lipom ve ekstramamarian myofibroblastom alınmış olup, CD34 ile yamalı reaksiyon saptanması ve myomatöz diferansiyasyon varlığı ile olgu ekstramamarian myofibroblastom olarak raporlandı.

Sonuç: Ekstramamarian myofibroblastom nadir yerleşim yeri, iğsi hücreli lipom ile ayırıcı tanıya girmesi sebebi ile akılda tutulması gereken nadir bir antitedir.

Anahtar Kelimeler: myofibroblastom, ekstramamarian, yumuşak doku

EP-301 [Kemik ve Yumuşak Doku Patolojisi] [Özet Metin]

NADİR BİR OLGU: ADRENAL BEZ KOMŞULUĞUNDA RETROPERİTONAEL İNTRANODAL SCHWANNOMA

Yücel Tekin[1], Merve Doğan[1], Ersin Gündoğan[2], Hatice Karaman[1]
[1]Kayseri Şehir Eğitim ve Araştırma Hastanesi Patoloji Kliniği, Kayseri
[2]Kayseri Şehir Eğitim ve Araştırma Hastanesi Genel Cerrahi Kliniği, Kayseri

ÖZET

Giriş: Schwannomalar aksonlar etrafında yer alan Schwann hücrelerinden gelişen bening nörojenik tümörlerdir. İntrakranial ve ekstrakranial yerleşim gösterebilir. Ekstrakranial Scwannomaların %25-45'i baş-boyun bölgesi, ekstremiteler ve gövdede yer alır. Daha nadir olarak karın duvarı, retroperiton, intratorasik bölge ve deride rastlanırlar. Lenf nodu yerleşimi nadirdir.

Olgu: Biz retroperitoneal bölgede, suprarenal bölgede, adrenal gland komşuluğunda yer alan lenf nodunda gelişen bir Schwannoma olgusunu sunuyoruz. 59 yaşında kadın hasta, karın ağrısı şikayetiyle başvurdu. Karın tomografisinde sağ surrenal bezde 55x30 mm, sınırları belirgin, santralinde hipodens kistik-nekrotik alanlar bulunan, periferik kontrastlanan solid lezyon saptandı. VCİ basısı gözlendi. Kan değerlerinde özellik saptanmadı. Hastaya surrenal adenom ön tanısıyla sağ surrenalektomi yapıldı. Makroskobik incelemede 7.5x4.5x3.8 cm ölçülerinde ana materyal içinde 4.4x4x3.8 cm ölçülerinde nodüler yapıda bir lezyon ve 3x1.7x1.2 cm ölçülerinde tümöral yapı içermeyen, nodüler lezyona yağ-bağ doku ile tutunan surrenal bez görüldü. Nodüler lezyonun kesit yüzünde ortada kistik alanlar içeren bej renkli orta sertlikte tümöral doku izlendi. Kenar alanlarda küçük çaplı birkaç adet nodüler yapı vardı. Mikroskobik incelemede surrenal bez normal sınırlardardaydı. Lezyona ait kesitlerde çevrede dar bağ doku kapsül, kapsül altında lenfoid folliküllerin yer aldığı lenf nodu dokusu ve ortada iğsi hücreli tümöral lezyon görüldü. Kapsül dışında bir kaç adet küçük lenf nodu vardı. Tümör, fokal alanlarda palizat oluşturan, orta derecede sellüler yapıda, birbirine paralel uzanan iğsi hücreler içermekteydi. Sellüler atipi, nekroz görülmedi. Atipik mitoz görülmedi. Lezyon ortasında kistik alanlar, bazı alanlarda perivasküler hyalinizasyon gözlendi İmmunhistokimyasal boyamalarda tümör hücreleri S-100 ile diffüz pozitif boyandı. SMA, CD34 negatif boyandı. Kİ 67 ile %0-3 oranında aktivite saptandı. Olguya retroperitoneal intranodal schwannoma tanısı verildi.

Sonuç: Schwannomalar benign sinir kılıfı tümörleridir, tedavisinde cerrahi eksizyon yeterli olmaktadır, çok nadir olarak malign progresyon gösterirler. İntranodal schwannoma çok nadir bir tümör olup literatürde sınırlı sayıda olgu bildirilmiştir. Retroperiton, perikolik lenf nodları, aksilla, torasik bölge, servikal bölge, adrenal gland komşuluğu bildirilen bölgeler arasında yer almaktadır.

Anahtar Kelimeler: İntranodal, schwannoma, suprarenal, retroperiton

EP-302 [Kemik ve Yumuşak Doku Patolojisi] [Özet Metin]

METASTATİK KEMİK TÜMÖRLERİ

Beste Nurdan Nimetoğlu, Fevziye Kabukcuoğlu
Sağlık Bilimleri Üniversitesi, Şişli Hamidiye Etfal Eğitim ve Araştırma Hastanesi, Tıbbi Patoloji Ana Bilim Dalı, İstanbul

ÖZET

Amaç: Metastaz, hücreler arası kohezyon kaybı, hücre göçü ve anjiogenez ile tümör hücrelerinin sistemik dolaşıma geçişi ve dolaşımda canlı kalarak uzak organlarda büyüyebilmesini içeren bir süreçtir. Kemik; akciğer ve karaciğerden sonra en sık üçüncü metastaz bölgesidir. Kemik metastazlarının en sık görüldüğü tümörler prostat ve meme tümörleri başta olmak üzere tiroid, akciğer, mesane, böbrek ve deri(melanom) tümörleridir. Bu çalışmada, kliniğimizde kemik metastazı tanısı alan olgular değerlendirmeye alınmıştır.

Gereç ve Yöntem: SBÜ Şişli Hamidiye Etfal EAH, Tıbbi Patoloji Kliniğinde 2014-2023 yılları arasında kemik metastazı tanısı almış 154 olgu çalışmaya alındı. Olgular yaş, cinsiyet, metastatik tümör yerleşimi, tümör primeri ve primer tümör-kemik metastazı arasında geçen süre açısından incelendi.

Bulgular: Kemik metastazı tanısı alan toplam 154 olgunun 88'i erkek(%57), 66'sı kadın(%43)idi. Olguların 66'sının (%43) tanı anında primeri bilinmezken 88'inin(%57) primeri bilinmekteydi. Olguların median yaşı 66'ydı. Primeri bilinen olgu: 31(%35)meme kanseri,18(%20.6) akciğer kanseri, 16(%18.3) renal hücreli karsinom, 5(%5.7) kolon kanseri, 5(%5.7) hepatoselüler karsinom, 3(%3,4) prostat kanseri, 2(%2.3) rektum kanseri ve birer olgu ile larinks, tiroid, serviks, malign melanom, dil, özefagus, mide ve nazofarenks kanserleriydi. Bu olguların metastatik lezyonları: 51'i(%33) alt ekstremite (femur, tibia, diz, ayak parmağı), 40'ı(%26) vertebra, 36'sı (%23.4) pelvis (iliak kanat, sakrum, pubis, iskium), 18'i (%11.7) üst ekstremite(humerus,klavikula,ulna,radius ve el parmağı), 6'sı(%3.9) kosta ve 3'ü (%2) de kranium (kalvarya, mandibula)yerleşimli idi. Primeri bilinmeyen olguların 25'i(%37.9) alt ekstremite-

de(femur, tibia,ayak mediali), 11'i(%16.7) üst ekstremitede(klavikula,humerus, skapula, radius, el parmağı), 13'ü(%19.7) pelviste (iliak kanat, sakrum, pubis, iskium), 3'ü(%4.5) kostalarda ve 1'i (%1.5) de kraniumda yerleşmişti. Metastaz anında tanı olan olgularda primer tümör ve metastaz arası geçen süre 1 ay ile 12 yıl arasında değişkenlik göstermekteydi.

Sonuç: Kemik metastazları günlük pratiğimizin önemli bir kısmını oluşturmaktadır. Radyolojik olarak saptanan kitlelerde, patolojik inceleme ile primer tümör belirlenebilmektedir. Kemik metastazı tanısı alan hastaların azımsanamayacak bir kısmında henüz tümörün primeri bilinmediğinden bu olguların tanınması büyük önem arz etmektedir.

Anahtar Kelimeler: Kemik, kemik metastazı, meme, prostat

EP-303 [Kemik ve Yumuşak Doku Patolojisi] [Özet Metin]

MEZENTERİK KİSTİK LENFANJİOM: OLGU SUNUMU

Nuray Doğan, Fatma Aslan Yay, Mert Bulut Adsız, Sema Hücümenoğlu
SBÜ Ankara SUAM, Tıbbi Patoloji Ana Bilim Dalı, Ankara

ÖZET

Giriş: Lenfanjiomlar gerçek bir neoplazmdan çok bir malformasyonu tarif eder ve lenfatik sistemin venöz sisteme birleşmesindeki hata sonucu ortaya çıkar. Kapiller, kavernöz ve kistik olmak üzere üç formu vardır. Özellikle yetişkinlerde, peritoneal kavitede oldukça nadir görülür. Abdomende lenfanjiomlar en çok mezenter, omentum, mezokolon ve retroperitoneal yerleşimli görülür. Etyolojisi kesin bilinmemekle beraber konjenital olduğu düşünülmektedir.

Olgu: 73 yaşında kadın hasta, batında şişlik nedeniyle hastanemize başvurdu. Abdomen BT'de orta hatta sol paraumblikal bölgede mezenter yağ doku içinde 71x68x62 mm boyutlarında kistik lezyon izlendi. Makroskobik olarak kliniğimize gelen materyal 24,5 cm uzunlukta 5,5 cm genişliğinde 0,5 cm duvar kalınlığında ince barsak rezeksiyon materyali ve materyal üzerinde 21,x510x3,5 cm boyutunda mezenter yağlı dokusudur. Barsak mukozasında özellik izlenmedi. Mezenter kesitlerinde 5,5x5,5x4,7 cm boyutlarında, genişlemiş damar yapıları içeren, süngersi, düzgün sınırlı yapı izlendi. Mikroskobik incelemede yağ doku içerisinde endotelle döşeli kistik dilate lenfatikler izlendi. Bu lenfatiklere eşlik eden çok sayıda lenfoid agregatlar görüldü. Yağ dokuda inflamatuar hücreler ve kanama bulguları izlendi. İmmünhistokimyasal çalışmada dilate kistik lenfatikleri döşeyen endotel hücrelerinde CD31 ve CD34 ile pozitiflik, D2-40 ile fokal pozitiflik izlendi. Histomorfolojik ve immünhistokimyasal bulgular ile kistik mezenterik lenfanjiom tanısı koyuldu.

Sonuç: Mezenterik lenfanjiom, abdominal şişlik veya akut intestinal obstrüksiyon ile prezente olabilen, komplet cerrahi rezeksiyon ile tedavi edilebilen bir hastalıktır. Kesin tanı histomorfolojiye dayanmakla birlikte erişkinde oldukça nadir görülmesi nedeniyle olgumuzu sunulmaya değer gördük.

Anahtar Kelimeler: Lenfanjiom, mezenter, abdomen

EP-304 [Kemik ve Yumuşak Doku Patolojisi] [Özet Metin]

KLAVİKULADA GELİŞEN RADYASYON İLİŞKİLİ SEKONDER OSTEOSARKOMA: OLGU SUNUMU

Havva Berber[1], Seher Yüksel[1], Hüseyin Yusuf Yıldız[2], Gülşah Kaygusuz[1]
[1]Ankara Üniversitesi, Patoloji Anabilim Dalı, Ankara
[2]Ankara Üniversitesi, Ortopedi ve Travmatoloji Anabilim Dalı, Ankara

ÖZET

Giriş: Klavikulanın primer tümörleri oldukça nadirdir ve tüm kemik tümörlerinin %1'inden azını oluşturur. Sekonder osteosarkoma ise anormal kemiklerde gelişen osteosarkoma olarak tanımlanır. Paget hastalığı, fibröz displazi, kronik osteomyelit, implant, infarkt ve radyasyonla ilişkili olabilir. Radyasyon ilişkili osteosarkomalar sıklıkla göğüs duvarı ve pelvis gibi radyoterapi (RT) uygulanan bölgelerde ve 5. dekatta ya da 2. dekatta erken pik ile ortaya çıkar. Burada radyoterapi sonrası gelişen sekonder osteosarkoma olgusu klinik, radyolojik verileri ve literatür bilgileri eşliğinde sunulmuştur.

Olgu: 2004 yılında meme kanseri nedeniyle operasyon ve radyoterapi öyküsü bulunan 59 yaşında kadın hasta sağ klavikulada ağrı şikayeti ile hastaneye başvurdu. Yapılan MR görüntülemesinde patolojik kırık saptandı. PET-BT'de sağ klavikulada tutulum izlendi (SUVmax:4.5). Dış merkez biyopsi sonucu osteosarkoma olan hastaya 2 kür neoadjuvan KT uygulandı ve sonrasında klavikula subtotal olarak eksize edildi. Makroskobik olarak intramedüller yerleşimli, korteksi destrükte eden, düzensiz sınırlı, 3,7 cm uzun çaplı tümöral lezyon ve santralinde kırık hattı tespit edildi. Tümör iğsi ve pleomorfik şekilli, veziküler nükleuslu, eozinofilik sitoplazmalı, mitotik olarak aktif hücrelerden meydana gelmekteydi. Odaksal osteoid yapımı izlendi. İmmünhistokimyasal olarak neoplastik hücrelerde yaygın SATB2 ekspresyonu izlenirken, Ki67 proliferasyon indeksi %25 civarında bulundu. Ayrıca tedaviye ikincil değişiklikler de izlendi. Bu bulgularla olgu radyasyon ilişkili osteosarkoma olarak değerlendirildi.

Sonuç: Radyasyon ilişkili osteosarkomalar RT sonrası 3-55 yıl sonra ortaya çıkabilir ve konvansiyonel osteosarkomaya göre daha kötü prognozludur. İleri yaş ve atipik lokalizasyonlarda gelişen osteosarkomalarda akla gelmeli ve iyi bir klinikopatolojik değerlendirme yapılmalıdır.

Anahtar Kelimeler: Klavikula, sekonder osteosarkoma, radyasyon ilişkili

EP-305 BİLDİRİ YAZAR TARAFINDAN GERİ ÇEKİLMİŞTİR

EP-306 [Kemik ve Yumuşak Doku Patolojisi] [Özet Metin]

NADİR BİR OLGU: EPİTELOİD SCHWANNOM

Emre Şenkaya, Hulya Bılgı, Cem Comunoglu
Prof. Dr. Cemil Taşçıoğlu Şehir Hastanesi, İstanbul

ÖZET

Giriş: Schwannomlar; genellikle 20 ila 50 yaşları arasındaki kişilerde görülen ve schwan hücrelerinden köken alan, benign, enkapsüle periferik sinir kılıfı tümörleridir. Bu tümörler baş, boyun ve ekstremitelerin fleksör yüzlerini tutma eğilimindedir. Schwannomlar nispeten yaygın olmasına rağmen, schwannom'un iyi huylu epiteloid varyantı nadir görülen bir antitedir. Epiteloid schwannom ciltte ve genellikle ekstremitelerde yüzeyel yumuşak dokuda, küçük(1-2 cm), sınırlı ya da kapsüllü kitleler olarak gelişir.

Olgu: Bilinen meme karsinomu ve hipofiz adenomu tanıları olan 66 yaşında kadın hasta 2021 yılından beri devam eden sol el 5. parmakta ortaya çıkan ağrılı kitle şikayeti ile ortopedi kliniğine başvurdu. MR görüntülemesinde sol el 5. distal falanks dorsalinde 0,9x0,7 cm ölçüsünde kitle tespit edilen hastanın kitle eksizyon materyali histopatolojik inceleme amacıyla kliniğimize gönderildi. Makroskopik incelemede 1,5 cm çapında, krem-beyaz renkli, orta sertlikte, nodüler, düzgün yüzeyli lezyon görüldü.

Kitlenin mikroskopik değerlendirilmesinde miksoid ve kollajenöz stroma içerisinde, geniş eozinofilik sitoplazmalı, küçük nükleollü, hafif atipi gösteren, mitoz ve nekroz göstermeyen hücrelerden oluşan tümöral lezyon görüldü. Lezyonun belirgin atipi göstermemesi, mitoz ve nekroz içermemesi ve keskin sınırlı olması nedeniyle malign periferik sinir kılıfı tümörü tanısı dışlandı. İmmünhistokimyasal çalışmada tümör hücrelerinde S100 ile yaygın ve güçlü pozitiflik, yaygın INI-1 kaybı ve Ki-67 ile düşük mitotik indeks(%3) görüldü. Bu bulgular ışığında vaka epiteloid schwannom olarak raporlandı.

Sonuç: Periferik sinir kılıfı tümörlerinin(PNST) hem malign hem benign formlarında epiteloid morfoloji izlenebilir. PNST glandüler ya da skuamöz farklılaşma gibi gerçek epitel elamanlarına sahip değildir. Epiteloid varyant özellikle malign PNST'lerde iyi bilinen bir antitedir. Fakat schwannom'da epiteloid morfoloji nadir bildirilmiştir. Ayırıcı tanısında malign melanom, malign epitelyal tümörler, malign periferik sinir kılıfı tümörü yer almaktadır. Benign bir antite olan epiteloid schwannom hakkında literatürde az sayıda vaka olması ve ayırıcı tanıda yaşanan zorluklar sebebiyle bu olguyu sunmaktayız.

Anahtar Kelimeler: Epiteloid schwannom, periferik sinir kılıfı tümörü, benign, immünhistokimya

EP-307 [Kemik ve Yumuşak Doku Patolojisi] [Özet Metin]

KEMİK YERLEŞİMLİ NADİR GÖRÜLEN BİR LEZYON; HİBERNOMA

Sevda Dalar[1], Demet Şengül[1], İlkay Çınar[1], Esma Çınar[1], Tuğcan Demir[2]
[1]Giresun Eğitim ve Araştırma Hastanesi, Patoloji Anabilim Dalı
[2]Giresun Eğitim ve Araştırma Hastanesi, Ortopedi ve Travmatoloji Anabilim Dalı

ÖZET

Giriş: Kemik dokuda yerleşim gösteren pek çok mezenkimal tümör mevcuttur. Bunlar içerisinde kondromezenkimal hamartoma, osteofibröz displazi, adamantinoma, basit kemik kisti, fibrokartilajinöz mezenkimoma, fibröz displazi, lipoma, leiomyosarkoma, andiferansiye pleomorfik sarkoma ve hibernoma gibi tümörler bulunur. Hibernomalar, kahverengi yağ hücrelerinden köken alan benign neoplazilerdir. Genellikle aksiyal iskelette yerleşim gösterirler. Kadınlarda daha sık karşılaşılır. Kemiğin yüzeyinden gelişebileceği gibi içinde de yerleşim gösterirler.

Olgu: 51 yaşında kadın hasta, sağ uylukta uzun süredir var olan, ağrı şikayetiyle hastanemize başvurdu. Magnetik rezonans görüntülemelerinde sağ femurda, kemik iliği mesafesinde hafif heterojen sinyal intensitesi tespit edildi. Sağ trokanter majörde 19 mm, sol femur başında ise 7 mm çapında T1 ağırlıklı görüntülerde hipointens, STIR sekansta hafif hiperintens, post-kontrast serilerde kontrast tutulumu gösteren lezyonlar saptandı. Radyolojik olarak, olası metastatik lezyon şüphesi nedeniyle hastanın primer maligniteler açısından araştırılması önerildi. Bunun üzerine, lezyonlardan biyopsi alınması planlandı. Hasta özgeçmişi incelendiğinde crohn hastalığı nedeniyle takipli olduğu görüldü. Biyopsi materyali toplamda 0,6x0,5 cm çapında kemik doku parçalarından oluşmaktaydı. Dekalsifikasyon işlemi sonrası histopatolojik incelemede, kemik trabekülleri arasında, hematopoetik hücreler yanı sıra geniş sitoplazmalı, sitoplazmasında çok sayıda küçük berrak vakuol içeren, santralde yerleşimli nükleusunda çentiklenme bulunan tümör hücreleri izlendi. (Şekil 1,2). İmmünhistokimyasal çalışmalarda tümör hücreleri S100 ile pozitif (Figür 3); CD68, panCK, CDK4, MDM2 ile negatif immün reaksiyon gösterdi. Ayırıcı tanı içerisine metastatik berrak hücreli renal hücreli karsinoma, iyi diferansiye liposarcoma ve histiositik lezyonlar alındı. Olgu histomorfolojik bulgular ışığında intraosseöz hibernoma olarak değerlendirildi.

Sonuç: Hibernomalar, kemik yerleşimli olarak çok nadir rastlanılan tümörlerdir. Benign lezyonlar olmakla birlikte kemikte ileri yaşlarda görülmesi, multipl yerleşim göstermeleri, klinik olarak metastatik tümörlerden şüphelenilmesine neden olabilir. Hibernoma hücrelerinin, kemik iliği mesafesinde normalde bulunan adipositlere benzerliği yanıltıcı olabilir. Bu durum, doğru tanıya ulaşılamamasına ve tekrardan biyopsi uygulan-

ması gibi hastanın yıpratıcı süreçlere tabi tutulmasına neden olabilir. Bu nedenle, kemik biyopsi örneklerinin dikkatlice ve ayrıntılı bir şekilde incelenmesi, kahverengi yağ hücrelerini gözden kaçırmamak için de büyük önem taşımaktadır.

Anahtar Kelimeler: Hibernoma, kahverengi yağ hücresi, kemik

EP-308 [Kemik ve Yumuşak Doku Patolojisi] [Özet Metin]

İİAB İLE TANI ALAN İNTRAOSSÖZ KİST HİDATİK OLGUSU

Yücel Tekin[1], Selin Alacahan[1], İbrahim Altun[2], Hatice Karaman[1]
[1]Kayseri Şehir Eğitim ve Araştırma Hastanesi Patoloji Kliniği, Kayseri
[2]Kayseri Şehir Eğitim ve Araştırma Hastanesi Ortopedi Kliniği, Kayseri

ÖZET

Giriş: Kist hidatik çoğunlukla Echinococcus granulosusun neden olduğu zoonotik bir enfeksiyondur. Akdeniz, Orta ve Uzak Doğu, Güney Amerika'da endemik bir hastalıktır, ülkemizde de sık görülmektedir. İnsanda en sık karaciğer ve akciğer olmak üzere bütün organlarda yerleşebilir. Kemik dokusu nadir yerleşim bölgelerindendir. Biz radyolojik ön tanıda yer almayan, İİAB ile tanı konduktan sonra eksize edilen kemik dokusu yerleşimli bir kist hidatik olgusunu sunuyoruz.

Olgu: Olgu 37 yaşında kadın hasta, sağ femur bölgesinde ağrı şikayetiyle başvurdu. MR incelemesinde sağ femurda tüm diafizer bölgeyi içine alan 45x14 mm boyutunda T1 hiperintens, T2 sekanslarda hiperintens, kanama ile uyumlu sinyal değişiklikleri olan multikistik lezyon görüldü. Fokal alanlarda kortekste kalınlaşma ve periost reaksiyon bulguları olan lezyona anevrizmal kemik kisti ön tanısıyla biyopsi yapılması önerildi. Abdominal organlardan sadece karaciğerde 2 cm çaplı solid imajı veren lezyon gözlendi. Akciğer ve diğer organlarda lezyon saptanmadı.

Laboratuarımıza hastadan ilk olarak tru-cut iğne biyopsisi materyali ve kist içeriğine ait aspirasyon materyali gönderildi. Tru-cut iğne biyopsisi materyalinde kemik trabekülleri ve kas dokusu izlendi, bu dokunun bir kenarında arada eozinofillerin yer aldığı iltihabi reaksiyon gözlendi. İİAB materyalinde ve hücre bloğunda periferik kan elemanlarıyla kaplı zeminde çok sayıda skoleks ve arada çengelcikler dikkati çekti. Kist hidatik tanısı verildi. Hasta 3-4 ay sonra opere edilerek kist eksize edildi. Makroskobik incelemede 40 cm^3 hacimde, sarı-yeşil renkli değişik büyüklüklerde kistik yapılar ve arada cidari doku parçaları gözlendi. Değişik alanlardan örnekler alındı. Mikroskobik incelemede materyalin büyük kısmının kütiküler membran parçalarından oluştuğu görüldü, arada az sayıda kemik trabekülü vardı. Bu materyalde skoleks çok az izlendi. Sağ femur intramedüller bölge kist hidatik tanısıyla raporlandı.

Sonuç: Kemikte kist hidatik az oranda görülse de, klinik ve radylojik olarak kistik lezyonların ayırıcı tanısında yer almaktadır. Kemik dokusunun kistik lezyonlarında, kist hidatik olma olasılığı düşünülerek, insizyonel biyopsi alınması, İİAB ve eksizyon işlemi, etkenin yayılmasını önleyecek şekilde yapılmalıdır.

Anahtar Kelimeler: Femur, hidatik, kemik, kist

EP-309 [Kemik ve Yumuşak Doku Patolojisi] [Özet Metin]

MEMEDE ALVEOLER SOFT PART SARKOM: OLGU SUNUMU

Gözde Başak İzmir, Hanife Seda Mavili, Ali Rıza Kandiloglu, Peyker Temiz
Celal Bayar Üniversitesi, Patoloji Ana Bilim Dalı, Manisa

ÖZET

Giriş: Alveoler soft part sarkom, diferansiasyonu belirsiz tümörler grubunda yer alan, genellikle ekstremitelerin derin yumuşak dokusunu tutan, nadir görülen malign bir tümördür. Alveoler soft part sarkom için alışılmadık bir yerleşim olması nedeniyle memenin primer alveoler soft part sarkomu olgusu sunulmuştur.

Olgu: Sol memede kitle nedeniyle genel cerrahi polikliniğine başvuran 40 yaşındaki kadın hastaya yapılan görüntülemelerde periferik baskın vaskülaritesi bulunan, elastografik olarak yumuşak, heterojen iç yapıda, santral kısmında nekroz-hemoraji içeren, kontrastlı mamografide yoğun kontrastlanma gösteren, 10x8x6 cm boyutlu kompleks kitle lezyonu izlendi. Bu lezyona yapılan tru-cut biopsi ve bunu izleyen subkutan mastektomi materyalinin büyük bölümü tümörden oluşmaktaydı. Toplam boyutu 14x10x9 cm olan tümör çevre parankimi infiltre eden, nodüler gelişim göstermiş, çoğu alanda demetler ve trabeküller oluşturan, eozinofilik sitoplazmalı, tombul iğsi nükleuslu, pleomorfik hücrelerle karakterliydi. Yaygın hemanjioperisitik damarlanma gösteren tümörde miksoid alanlar yanı sıra nekroz ve 6/10 BBA oranında mitoz saptandı. Fokal desmin, düz kas aktin ve kaldesmon pozitifliği saptanması sonucunda düz kas/miyofibroblast kökenli iğsi hücreli malign mezenkimal tümör düşünüldü. Tümörün anterior ve posterior cerrahi sınırlarda sürmesi ve görüntülemelerinde rekürren lezyonlar izlenmesi üzerine yapılan total mastektomi materyalinde ise yer yer birleşme eğilimi gösteren nodüller oluşturan ya da diffüz bir şekilde memeyi infiltre eden yaklaşık 11x8 cm boyutunda tümör izlendi. Tümör baskın olarak miksoid alanlar içermekteydi ve alveoler patern sergilemekteydi. Geniş eozinofilik berrak ya da ince granüler sitoplazmalı, veziküle nükleuslu, belirgin nükleollü tümör hücreleri TFE-3, düz kas aktini pozitif boyandı. Desmin, CD99, Ber-EP4 ile fokal boyanma görüldü. Pansitokeratin, S100, CD34, CD31,

STAT6, Myogenin, BCL2, EMA, CD117, DOG-1 negatifti. Tüm bulgularla olguya alveoler soft part sarkom tanısı verildi.

Sonuç: Literatürde alveolar soft part sarkomun meme metastazı olguları yer almakla birlikte primer meme yerleşimli sadece 2 olgu bildirilmiştir. Hastaya yapılan sistemik taramalarda başka bir odak görülmemesi üzerine tümör primer meme yerleşimli alveoler soft part sarkom olarak kabul edilmiştir.

Anahtar Kelimeler: Alveoler, meme, sarkom

EP-310 [Kemik ve Yumuşak Doku Patolojisi] [Özet Metin]

NADİR BİR LOKALİZASYON: MAKSİLLA VE NAZAL KONKA YERLEŞİMLİ TELENJİEKTATİK OSTEOSARKOM

Fatime Esen, Muhammet Çalık, İlknur Çalık, İzzet Yağız İnallı, Esra Çeçen
Fırat Üniversitesi Tıp Fakültesi, Tıbbi Patoloji, Elazığ

ÖZET

Giriş: Telenjiektatik osteosarkom nadir görülen yüksek dereceli bir sarkomdur. Tüm ostoesarkomların % 4'ünü oluşturur. En sık proksimal humerus, femur ve proksimal tibiada görülür. En sık 2. dekadda görülür. Erkeklerde daha sık olup kadın erkek oranı 1:2'dir. Ağrı ve şişlik konvansiyonel osteosarkomdaki gibi en sık başvuru nedenidir. Telenjiektatik osteosarkom kendine özgü radyolojik, makroskopik ve histolojik özellikleri olan bir osteosarkom varyantıdır. Radyolojik olarak pür litik, destrüktif özellikte olup skleroz ve mineralizayon göstermez. Nadir bir varyant olduğundan literatüre katkı amacıyla sunuma değer bulduk.

Olgu: 27 yaşında erkek hasta 2 ay önce başlayan diş ağrısı ve burun kanaması şikayeti ile hastanemize başvurmuş. Çekilen MR'ında sağ maksiller sinüs, inferior ve orta konkayı tama yakın dolduran, içerisinde vasküler yapılar ile uyumlu sinyal bulunduran, diffüz kontrastlanan lezyon tespit edildi. BT'de 63x55 mm boyutundaki aynı lezyonun sağ palatum durumu invaze ettiği belirtildi. Hastanın laboratuarımıza gönderilen ilk biyopsisi kanama alanları içeren düzensiz sert kıvamdaki doku parçaları şeklinde olup yaygın serbest hemoraji ve tromboze vasküler yapılar içeren malignite izlenmeyen doku örneği olarak raporlandı. Ancak ikinci gelen biyopsi örneğinin mikroskobik incelemesinde hiperkromatik nükleuslu, belirgin nükleollü pleomorfik hücreler ile yer yer dev hücreler içeren septalarla ayrılmış, kanla dolu kistik boşluklar izlendi. Nekroz, yüksek mitotik aktivite ve fokal osteoid materyal yapımı dikkati çekti. Olgumuz mevcut histomorfolojik bulgularla telenjiektatik osteosarkom olarak raporlandı.

Sonuç: Kanla dolu kistik boşluklar anevrizmal kemik kisti ile karışabilir. Ancak telenjiektatik osteosarkomda septayı kaplayan hücreler belirgin pleomorfizm ve atipi içerir. Ayrıca osteoid varlığının telenjiektatik osteosarkom tanısı için gerekli olduğu düşünülmekle birlikte, osteoid üretiminin olmadığı çeşitli vakalar da bildirilmiştir.

Anahtar Kelimeler: Telenjiektatik osteosarkom, maksilla, nazal konka

EP-311 [Kemik ve Yumuşak Doku Patolojisi] [Özet Metin]

İNFANTİL FİBROZ HAMARTOM: OLGU SUNUMU

Merve Çırak Balta
Yüzüncü Yıl Üniversitesi, Patoloji Ana Bilim Dalı, Van

ÖZET

Giriş: İnfantil fibröz hamartom yaşamın ilk 2 yılında daha sık izlenen, nadir, benign seyirli, yumuşak doku tümörüdür. Etiyolojisi bilinmemektedir. Aksilla, gövde, üst ekstremitelerde izlenmekle birlikte farklı lokalizasyonlarda da bildirilmiştir. Makroskopik olarak kesit yüzü içerdiği komponente göre farklı renk ve görünümde olup lezyonun sınırları net olarak izlenemeyebilir. Mikroskopik olarak fibrobastik/miyofibroblastik hücreler, matür adipoz doku ve primitif mezenkimal hücrelerden oluşan miksoid nodüller olmak üzere trifazik organoid büyüme paterni sergiler. Primitif mezenkimal hücrelerin izlenmesi ve adipoz doku içerisinde infiltratif görünümü malign neoplazmları akla getirebilir.

Olgu: 14 aylık erkek hasta, umblikal bölgede subkutanöz yerleşimli, ele gelen kitle şikâyeti ile hastanemize başvurmuştur. Yapılan tetkiklerinde 64x44 mm boyutlarında hafif heterojen ve hiperekojen görünümde yer yer vasküler sinyal odakları içeren lezyon izlendi. Cerrahi planlanarak, eksizyon materyali tarafımıza gönderildi. Makroskopik incelemede 80x75x31 mm boyutlarında düzensiz sınırlı 1 adet materyal tariflendi. Materyal kesit yüzü solid, kirli beyaz renkte izlendi ve materyalin tümü örneklendi. Mikroskopik incelemede; atipi göstermeyen fibroblastik/miyofibroblastik hücreler, matür adipoz doku ve miksoid stromada yuvarlak-stellat nükleuslu primitif mezenkimal hücrelerden oluşan üç komponentte sahip lezyon izlendi. Fokal alanlarda selülarite artışı dikkati çekti. 10 BBA'da 6 mitoz izlendi. Bu alanlarda nekroz, artmış mitotik aktivite, atipik mitoz, hücrelerde atipi ve pleomorfizm, sarkomatoid diferansiyasyon gözlenmedi. Lezyon cerrahi sınırlarda devam etmekteydi. İmmunhistokimyasal olarak Vimentin, CD34, BcL2 mezenkimal komponentte ve fibroblastlarda pozitifti. Düz kas aktin ile fibroblastik alanlarda boyanma izlendi. S100 lipositlerde pozitifti. Ki-67 hot spot alanlarda %5 olarak değerlendirildi. Bu bulgular eşliğinde olguya ''İnfantil Fibroz Hamartom'' tanısı verildi.

Sonuç: İnfantil fibröz hamartom ilk bakışta malign bir neoplazmı akla getirebileceğinden bu antiteyi bilmek ve tanımak oldukça önemlidir. Çünkü benign seyirli olup lokal eksiz-

yon ile çoğu vakada kür sağlanır. Rekürens oranları oldukça düşüktür.

Anahtar Kelimeler: İnfantil fibröz hamartom, primitif mezenkimal hücreler, trifazik patern

EP-312 [Kemik ve Yumuşak Doku Patolojisi] [Özet Metin]

SURİYELİ HASTALARDA GÖRÜLEN MALİGN YUMUŞAK DOKU VE KEMİK TÜMÖRLERİNİN MORFOLOJİK VE DEMOGRAFİK ANALİZİ, TÜRK HASTA KARAKTERİSTİKLERİ İLE KARŞILAŞTIRILMASI

Evren Uzun, Merve Bozkurt Kaya
Gaziantep Üniversitesi, Tıbbi Patoloji Anabilim Dalı, Gaziantep

ÖZET

Amaç: 2012 yılında Suriye'den ülkemize yönelik başlayan göç dalgası ile birlikte güncel verilere göre 3.6 milyon sığınmacı ülkemizde ikamet etmekte ve sağlık hizmetlerine erişim sağlamaktadır. Suriyeli hastaların geçmiş sağlık kayıtlarına net ulaşılamamakla birlikte hastalıklara ait alışılagelmedik değişken morfoloji ve prognoz hasta yönetiminde zorluk yaratmaktadır. Bu çalışmada Suriyeli hastalarda görülen malign yumuşak doku ve kemik tümörlerini incelemek ve arşivimizde kayıtlı Türk hastalar ile karşılaştırmayı amaçladık.

Gereç ve Yöntem: Çalışmaya 2012-2023 yılları arasında bölümümüzde tanı alan toplam 636 olgu dahil edildi. Bu olguların 139'unu Suriyeli, 497'sini Türk hastalardı. Olgular Dünya Sağlık Örgütü'nün yumuşak doku ve kemik tümörleri kitabının 5'inci edisyonu rehber alınarak gruplandırıldı. Yaş, cinsiyet, tümör yerleşimi, tümör boyutu, rekürrens ve uzak metastaz gibi demografik ve prognostik veriler eşliğinde iki grup karşılaştırıldı.

Bulgular: Olguların yaş ortalaması Suriyeli hastalarda 36 iken Türk hastalarda 49 idi. Pediatrik hastalar Suriyeli hastaların %23'ünü (32/139), Türk hastaların %12'sini (62/497) oluşturuyordu. Her iki grupta da en sık 'belirsiz farklılaşma gösteren grup' (35'e 122) görülürken Suriyeli hastalarda andiferensiye sarkom (%62, 22/35), Türk hastalarda sinovyal sarkom (%41, 51/122) bu grubun çoğunluğunu oluşturdu. Adipositik grup malign tümörler her iki grupta da benzer oranda (%14) mevcut olmakla birlikte Suriyeli hastalarda dediferensiye liposarkom, Türk hastalarda ise iyi diferensiye liposarkom ve miksoid liposarkom bu grup tümörlerin çoğunluğunu oluşturdu. Malign kemik tümörleri Suriyeli hastaların %22'sini (31/139), Türk hastaların ise %17'sini oluşturdu. Bu grupta baskın tümörler her iki grupta sırasıyla osteosarkom (20/31) ve kondrosarkom (50/85) idi. Pediatrik hastalar ayrıca değerlendirildiğinde Suriyeli hastalarda osteosarkom ve rabdomyosarkom, Türk hastalarda ise Ewing sarkom ve rabdomyosarkom bu grupta en sık görülen tümörlerdi.

Sonuç: Değerlendirilen her iki grupta benzer oranlarda tümör grupları olmakla birlikte özellikle pediatrik hastalarda tümör dağılımı değişkenlik, tümör boyutu, rekürrens, uzak metastaz ise Suriyeli hastalarda istatiksel anlamlı farklı sonuç göstermektedir. İmmunolojik ve genetik faktörlerin bu artışta etkisi olmakla birlikte göç sürecinde yaşanan sağlık hizmetlerine ulaşım zorluğu da bu farklılığa katkı sağlamaktadır.

Anahtar Kelimeler: Demografik, sarkom, Suriyeli

EP-313 [Kemik ve Yumuşak Doku Patolojisi] [Özet Metin]

ATİPİK YERLEŞİMLİ FİBROVASKÜLER VASKÜLER ANOMALİ: OLGU SUNUMU

Merve Çırak Balta
Yüzüncü Yıl Üniversitesi, Patoloji Ana Bilim Dalı, Van

ÖZET

Giriş: Fibroadipoz vasküler anomali özellikle fibröz ve adipoz dokunun eşlik ettiği, karakteristik klinikopatolojik ve moleküler özellikleri olan, yavaş seyirli, benign, intramüsküler vasküler malformasyondur. Literatürde az sayıda vaka bildirilmiştir. Adolesan ve genç erişkinlerde daha sık ekstremitelerde izlenir. Patogenezinde PIK3CA genindeki somatik mutasyon rol oynamaktadır. Mikroskopik olarak fibröz ve adipoz doku ile iç içe vasküler yapılar ve dağınık çizgili kas demetleri izlenir. Akciğer alveollerini andıran ince duvarlı kistik benzeri oluşumlar, çok sayıda küçük boyutta vasküler yapılar, özellikle fibröz doku içerisinde proliferatif vasküler yapılar, irregüler şekilde büyük venöz yapılar, lenfoid agregatlar ve bazen minör komponent olarak lenfatik malformasyon gözlenir. Tedavisinde cerrahi, skleroterapi, terapötik embolizasyon ve mTOR inhibitörleri yer almaktadır.

Olgu: 7 yaşında erkek hasta sağ üst kadranda ele gelen kitle şikayeti ile hastanemiz çocuk cerrahi kliniğine başvurmuştur. Yapılan görüntülemelerinde sağ rektus kası içerisinde 45x30 mm boyutlarında kalsifikasyon içeren lezyon imajı izlendi. Cerrahi yapılıp eksizyon materyali tarafımıza gönderildi. Makroskopik olarak 5,2x5x2 cm boyutlarında dış yüzü çoğu alanda siyah renkte yer yer yağsı nitelikte 1 adet materyaldi. Kesit yüzünde birbiriyle anastomozlaşan kirli beyaz renkte kas dokuya ilerleyen alan gözlendi. Bir alanda 1x1x0,6 cm boyutlarında düzgün sınırlı kalsifiye alan dikkat çekti. Mikroskopik olarak tümü işleme alınan dokulara ait kesitlerde fibroadipoz yağ doku, çizgili kas doku, nöral doku yanısıra tek katlı, atipi göstermeyen endotel ile döşeli lümeninde eritrositlerin izlendiği vasküler yapılar gözlenmiştir. Bu alanlarda atipik mitoz saptanmadı. Bir alanda kalsifikasyon gözlendi. Lezyon cerrahi sınırlarda devam etmekteydi. Bölümümüzde moleküler yöntemler olmadığından mutasyon prolifine bakılamadı. Bu bulgularla olguda 'Fibroadipoz Vasküler Anomali' olabileceği fakat bu antitenin kesin tanısı için moleküler analiz çalışma-

sının yapılmasının ve multidisipliner yaklaşımın daha uygun olacağı belirtildi.

Sonuç: Çoğu neoplazide olabildiği gibi bu vasküler lezyonun da atipik yerleşimli olabileceğini ve klinik ön değerlendirilme sırasında mümkün olan olgularda tru-cut biyopsi ile kesin tanı konulabilirse cerrahi uygulanmadan medikal tedavi yöntemleriyle hastanın kür sağlayabileceği bir antite olduğunu vurgulamak amacıyla bu olguyu sunmak istedik.

Anahtar Kelimeler: Fibroadipoz vasküler anomali, PIK3CA geni, vasküler malformasyon

EP-314 [Kemik ve Yumuşak Doku Patolojisi] [Özet Metin]

NADİR BİR OLGU: EKSTRADURAL KORDOMA

Merve Doğan, Nihal Kiremit, Arzu Tasdemir, Hatice Karaman
Kayseri Şehir Eğitim ve Araştırma Hastanesi, Patoloji Ana Bilim Dalı, Kayseri, Türkiye

ÖZET

Giriş: Kordoma, notokordal diferansiyasyon gösteren nadir ve lokal agresif bir malign kemik tümörüdür. Aksiyel iskelette özellikle de kafa tabanı ve sakrokoksigeal bölgede yerleşim gösterirler. Klinik olarak ağrı ve lokalizasyona bağlı nörolojik defisitler semptomları ile karşılaşılır. Radyolojik olarak lobüler, litik, destrüktif orta hat lezyonu olarak görülürler. Embriyolojik olarak notokord gelişimde rol alan brachyury, kordoma patogenezinde saptananan ilk spesifik moleküldür. Çoğunluğu sporadiktir, fakat nadiren tüberoskleroz ilişkili ailesel vakalar bildirilmiştir. Histopatolojik olarak 4 tip tanımlanmıştır: 1-Konvansiyonel kordoma, 2-Kondroid kordoma, 3-Dediferansiye Kordoma, 4-Kötü diferansiye-SMARCB1 kaybı gösteren. Tanısal bir moleküler marker mevcut değildir, fakat kötü diferansiye kordomalarda SMARCB1 delesyonunu saptamak için FISH kullanılabilir.

Ayırıcı tanıda; anotomik lokalizasyonu ve mikroskopik özellikleri göz önüne alındığında öncelikle kondrosarkom, liposarkom, karsinom metastazları, kordoid meningiom ve miksopapiller ependimom yer alır. Keratin, S100 ve EMA pozitifliği mevcut klinikoradyolojik verilerle birlikte ayırıcı tanıya yardımcı olsa da bir nükleer transkripsiyon faktörü olup T-box gen ailesinin üyesi olan brachyury immnünohistokimyasal yöntemle kordoma tanısında %90-100 duyarlılık ve %100 özgüllüğe sahiptir.

Biz de, nadir görülen kordoma olgusunu klinik-histopatolojik bulguları ve ayırıcı tanısı eşliğinde sunmayı amaçladık.

Olgu: 63 yaşında erkek hasta bel ve bacak ağrısı şikayetleriyle hastanemize başvurmuştur. Yapılan lomber BT'de L5 korpusu tutan litik etki oluşturan ekstradural lezyon saptanmış ve lezyon eksize edilmiştir. Mikroskopik incelemede fibröz septalar ile ayrılmış lobüller yapılanma gösteren, miksoid matriks zemininde geniş eozinofilik vakuolize sitoplazmalı fizaliferöz hücrelerden oluşan infiltrasyon izlendi. Tümör hücrelerinde immünohistokimyasal olarak PanCK, EMA, S100 ile pozitiflik saptandı ve Ki67 proliferasyon indeksi %3'tür. Brachyury laboratuvarımızda bulunmadığı için uygulanamadı. Bu bulgular eşliğinde 'Konvansiyonel Kordoma' şeklinde rapor edildi.

Sonuç: Kordoma, vakamızda da olduğu gibi alışılmışın dışında ekstradural spinal bir kitle şeklinde karşımıza çıkabilir. Bu nedenle nadir bir tümör olan kordomanın klinik, radyolojik ve histopatolojik özelikleri iyi bilinmeli ve ayırıcı tanıda akılda bulundurulmalıdır.

Anahtar Kelimeler: Kordoma, ekstradural, kemik tümörü

EP-315 [Meme Patolojisi] [Özet Metin]

MEMENİN REZİDÜEL TÜMÖRÜNÜN OLAĞAN DIŞI PATERNİ. NEOADJUVAN KEMOTERAPİ (NAK) SONRASI PÜR İNTRALENFATİK MEME KARSİNOMU (PILMK): İKİ OLGU İLE REHBERLERDE YER ALMAYAN DURUMUN TARTIŞILMASI

Haldun Umudum[1], Hatice Ceren Sayar[2]
[1]Özel Güven Hastanesi, Patoloji Kliniği, Ankara
[2]Alsancak Nevvar Salih İşgören Devlet Hastanesi, Patoloji Kliniği, İzmir

ÖZET

Giriş: NAK sonrası meme tümörü rezeksiyonlarında, stroma rezidüel tümör varlığı yönünden dikkatle incelenir. Tümör yatağında (stroma) tam yanıt ile uyumlu tümör regresyonu bulunsa bile, damarlar veya lenfatikler içinde tümör kalmış olabilir. Bu durum PILMK olarak adlandırılır. PILMK'nın gidişatı biraz daha olumsuzdur. PILMK'nın nasıl rapor edileceği henüz kesinlik kazanmamıştır.

Burada PILMK içeren iki olguyu sunuyoruz ve sunduğumuz vakalar üzerinden PILMK'nın nasıl rapor edilmesi gerektiğini literatürle beraber değerlendiriyoruz.

Olgu 1: 53 yaşında kadın hasta. Lokal ileri evre meme kanseri nedeniyle tedavi altındadır. NAK olarak Dosetaksel ve Trastuzumab uygulanmıştır. NAK sonrası rezeksiyon yapılmıştır. Hastanın tümörü 3. derece invaziv duktal karsinomdur. Tümörde ER:(+) pozitif, PR (+) pozitiftir (%15), HER/2 Skoru: +3'tür, Ki67 indeksi %35 civarındadır.

Olgu 2: 51 yaşında kadındır. Hasta 3. derece invaziv meme karsinomu nedeniyle NAK sonrası opere olmuştur. Hastanın tümöründe ER: negatif, PR: negatif, HER/2 Skoru: +2, Ki67 indeksi %70'tir. Tümör lokal ileri evrede saptanmıştır, NAK olarak Karboplatin ve Dosetaksel uygulanmıştır.

Her iki olguda da tümör, sol meme yerleşimlidir. Olgularda, NAK sonrası meme rezeksiyon materyalinde, makroskopik olarak kitle izlenmemiştir. Mikroskopik incelemede tümör

yatağında invaziv karsinom ve in situ karsinom bulunmadı. Yalnızca damar yapıları içinde tümör hücreleri dikkati çekiyordu. CD34 uygulanan preparatlarda da tümörün intravasküler kompartmanda yer aldığını gördük. Her iki olguyu da PILMK olarak değerlendirdik. Olguları raporlarken tam yanıt olmadığını bildirdik.

Sonuç: PILMK nadiren bildirilen bir durumdur, bugüne kadar yalnızca dört makalede bildirilmiştir. PILMK'nın rehberlerde nasıl rapor edileceği henüz açık değildir. İki ayrı makalede sırasıyla Tx-Lvi veya Tis-Lvi olarak rapor edilmesi önerilmiştir.

PILMK rahatlıkla rutin inceleme sırasında gözden kaçabilir. Arada kalınan durumlarda İMHK PILMK tanısını kolaylaştıracaktır. PILMK'lı hastaların prognozunun daha olumsuz olduğu bildirilmiştir böyle olgular tam yanıt olarak rapor edilmemelidir.

Anahtar Kelimeler: Neoadjuvan kemoterapi sonrası rezidüel karsinom, lenfovasküler invazyon, intralenfatik karsinom

EP-316 [Meme Patolojisi] [Özet Metin]

BİLATERAL VE SPONTAN İMPLANT RÜPTÜRÜNE BAĞLI GELİŞEN NADİR BİR SİLİKON MASTİTİ OLGUSU

Ayşe Türkmen[1], *Ferah Tuncel*[1], *Yüksel Balcı*[2]
[1]Mersin Üniversitesi, Patoloji Anabilim Dalı, Mersin
[2]Mersin Üniversitesi, Radyoloji Anabilim Dalı, Mersin

ÖZET

Giriş: Meme implantları uzun yıllardır çeşitli amaçlar ile mamoplasti operasyonlarında kullanılmaktadır. İmplantlara bağlı komplikasyonlardan biri de implant rüptürüdür. İmplant rüptürü genellikle tek taraflı olmakla birlikte daha nadiren bilateral de olabilmektedir. Bizim bu vakayı sunmaktaki amacımız klinik olarak çoğu antite ile karışabilecek semptomları olan bir olguda bilateral implant rüptürü ve buna bağlı gelişen silikon mastiti bulgularının histopatolojik özelliklerini ortaya koymaktır.

Olgu: 57 yaşında kadın hasta sol memede spontan, ani gelişen şişlik ve çarpıntı nedeniyle kardiyoloji polikliniğine başvurdu. Hasta öyküsünde 15 sene önce geçirilmiş bilateral meme implantı aracılığıyla augmentasyon mamoplasti operasyonu geçirdiğini belirtti. Yapılan fizik muayenede bilateral memede şişlik ve ödem saptandı. Hastanın bilateral dinamik meme MR incelemesinde bulgular sağdaki protez materyalinde intrakapsüler rüptür, soldaki protez materyalinde ekstrakapsüler rüptür ile uyumlu bulundu. Hastaya uygulanan kapsülektomi materyalleri makroskopik olarak cidari vasıfta üzerinde yağ doku da bulunan yer yer fibrotik görünümdeydi. Hazırlanan histolojik kesitlerde iyi sınırlı bant şeklinde fibrotik dokulardan oluşan fibröz kapsül izlendi. Kapsül periferinde yağ nekrozu da içeren yağ doku mevcuttu. Fibröz kapsül yüzeyinde yer yer sinovyal benzeri döşenme görüldü. Kapsül yoğun köpüksü histiositlerce infiltre edilmişti.Kapsülde yabancı cisim tipi multinükleer dev hücreler bulunan asellüler küçük kistik boşluklar dikkati çekti.Bu kistik boşluklar içerisinde ekstrasellüler silikon partikülleri izlendi. Olgu "İmplant ilişkili silikon mastiti" ile uyumlu olarak değerlendirildi.

Sonuç: Meme augmentasyonu; memenin boyutunu ve projeksiyonunu arttırmak amacıyla uygulanan cerrahi prosedürdür. Meme implantı komplikasyonlarından biri de implant rüptürüdür. İmplant rüptürü herhangi bir zamanda olabileceği gibi insidansı, implant yaşı ile artmaktadır. Rüptür genellikle tek taraflı olmakla birlikte nadiren bilateral olabilir. Mikroskopik olarak intrasellüler silikon histiositlerde multiple şeffaf vakuoller şeklinde izlenir. Ekstrasellüler silikon ise kistik boşluklar içerisinde etrafı makrofajlar, dev hücreler ve lenfositler tarafından sarılmış refraktil partiküller olarak görülür.Perikapsüler,makrofajlar, intra ve ekstrasellüler silikondan oluşmuş silikon granülomları bulunabilir. Bizim vakamızdaki gibi bilateral silikon implant rüptürü ve buna bağlı gelişen bilateral mastit beklenmedik bir tablodur. Klinik bulgular ve görüntüleme yöntemleri sonucu malignite ile karışabilir, ayırıcı tanıda akılda tutulması gereklidir. Tedavide silikonun memeden tamamen uzaklaştırılması gereklidir.

Anahtar Kelimeler: İmplant rüptürü, meme implantı, silikon mastiti

EP-317 [Meme Patolojisi] [Özet Metin]

MEME KANSERLERİNDE TRU-CUT İLE REZEKSİYON MATERYALLERİ ARASINDA HER-2 EKSPRESYON PROFİL FARKLILIKLARI

Sedanur Aydın, *Tülay Koç*
Sivas Cumhuriyet Üniversitesi, Tıbbi Patoloji Anabilim Dalı, Sivas

ÖZET

Amaç: Meme karsinomunda HER-2 pozitifliği; agresif tümör büyümesi, rekürrens riskinde artış, kısa sağkalım ve özellikle lenf nodu pozitifliği olan hastalarda kötü prognoz ile birliktedir. Bu çalışmanın amacı, meme kanserlerinde tanı amaçlı yapılan tru-cut biyopsiyi takiben neoadjuvan kemoterapi verilip rezeksiyon yapılan hastalarda ve tru-cut biyopsiyi takiben cerrahi olarak tedavi edilen hastalarda tedaviyi etkileyen HER-2 ekspresyon profilindeki farklılıkların ortaya konulmasıdır.

Gereç ve Yöntem: Retrospektif kohort tipte olan bu calışmada 2021-2022 tarihleri arasında Sivas Cumhuriyet Üniversitesi Tıp Fakültesi Patoloji Anabilim Dalı'nda tru-cut biyopsi ile invaziv meme karsinomu tanısı almış ve rezeksiyon yapılmış hastalardan oluşmaktadır. Hastaların hem biyopsi hem rezek-

siyon materyallerine immünhistokimyasal olarak uygulanan HER-2 boyama skorları elde edildi. Verilerin istatistiksel analizinde bağımlı gruplarda t testi, tanımlayıcı verilerin istatistiksel analizinde ki-kare testi yapılmış olup p<0.05 istatistiksel olarak anlamlı kabul edilmiştir.

Bulgular: Tru-cut ve rezeksiyon yapılan 101 hasta dahil edildi. Hastaların %62,4'ü (n=63) neoadjuvan tedavi almamıştır. 38 hasta (%37,6) tedavi almıştır. Tüm tru-cut biyopsilerde HER-2 boyanma %55,4'ünde (n=56) skor0, %16,8'i (n= 17) skor1, %17,8'i (n=18) skor2, %9,9'u (n= 10) skor3 olarak değerlendirilmiştir. Tüm rezeksiyonların %58,4'ü (n=59) skor0, %11,9'u (n=12) skor1, %22,8'i (n=23) skor2, %6,9'u (n=7) skor3 olarak değerlendirilmiştir. Grupların HER-2 boyanma paternleri karşılaştırıldığında sonuç istatistiksel olarak anlamlı değildir. Tedavi almayan ve rezeksiyon hastalarının HER-2 boyanmalarının %61,9'u (n=39) skor0, %11,1'i (n=7) skor1, %20,6'sı (n=13) skor2, %6,3'ü (n=4) skor3 olarak değerlendirilmiştir. Tedavi sonrası yapılan rezeksiyonlarda HER-2 boyanmalarının % 52,6'sı (n=20) skor0, %13,2'si (n=5) skor1, %26,3'ü (n=10) skor2, %7,9'u (n=3) skor3 olarak değerlendirilmiştir. Yapılan bu değerlendirmeler istatistiksel olarak anlamlı bulunmamıştır (p<0.05).

Sonuç: Literatürde ülkemizde ve dünyada yapılmış bazı çalışmalarda immünprofilde değişiklikler olduğu görülürken bazılarında değişiklik olmadığı bildirilmiştir. Eksizyon örneğinde biyobelirteçlerin yeniden test edilmesi konusunda bir fikir birliği yoktur. Bu çalışmada skor3 olguların bazılarının rezeksiyon sonrası skor2 ve skor1 olduğu dikkati çekmiştir. Ancak istatistiksel olarak farklılık bulunamamıştır. Olgu sayısındaki kısıtlılığın buna neden olabileceği düşünülmüştür. Rezeksiyon sonrası HER-2 tekrarı bazı hastaların tedavi yönetiminde faydalı olabilir.

Anahtar Kelimeler: İnvaziv meme karsinomu, her-2, tru-cut

EP-318 [Meme Patolojisi] [Özet Metin]

PEDİATRİK YAŞ GRUBUNDA GÖZLENEN FİBROEPİTELYAL MEME LEZYONLARI: 13 YILLIK DENEYİMİMİZ

Mine Özşen, Şahsine Tolunay
Bursa Uludağ Üniversitesi Tıp Fakültesi, Tıbbi Patoloji Ana Bilim Dalı, Bursa

ÖZET

Amaç: Fibroadenomalar %12-25 görülme insidansı ile memenin en yaygın gözlenen benign tümörleri iken, filloid tümörlerin görülme insidansı %0,3-1'dir. Sıklıkla 4-5. dekatta gözlenen filloid tümörlere nazaran fibroadenomlar daha erken yaşlarda görülmektedir ancak her iki tümör grubunun da özellikle menarş öncesi dönemde görülme sıklıkları oldukça düşüktür. Bu çalışmada tru-cut biyopsi materyalinin değerlendirilmesi sonucu fibroepitelyal lezyon tanısı alan pediatrik yaş grubu olguların eksizyon materyallerinde saptanan lezyonların klinikoradyolojik ve histomorfolojik özelliklerinin sunulması ve nispeten diğer yaş gruplarına göre pediatrik yaş grubunda daha nadir karşılaşılan bu lezyonların klinikopatolojik özelliklerinin literatür bilgileri eşliğinde tartışılması amaçlanmıştır.

Gereç ve Yöntem: Çalışmamıza merkezimizde Ocak 2010 – Mayıs 2023 tarihleri arasında değerlendirilen meme tru-cut biyopsi materyallerinden fibroepitelyal lezyon tanısı alan ve takiplerinde lezyona total eksizyon uygulanan 18 yaş altı olgular dahil edildi. Olgulara ait demografik bilgiler ile klinikoradyolojik veriler elektronik hasta dosyalarından, histomorfolojik bulgular ise patoloji preparatları ve raporlarından retrospektif olarak incelendi.

Bulgular: Çalışmaya dahil edilen 56 olgunun tamamı kadın olup yaş ortalaması 16,14+1,6'ydi. Olguların yaşlarına ait frekans dağılımı ve persentil değerleri Tablo 1'de gösterildi.

Multifokal olan ve nüks saptanan olgulara ait tüm materyallerle birlikte 56 olguda toplam 94 lezyon incelendi. Histomorfolojik değerlendirme sonucu 50 lezyonun (%53,2) jüvenil tip fibroadenoma, 24 lezyonun (%25,5) konvansiyonel tip fibroadenoma, 8 lezyonun (%8,5) kompleks fibroadenoma, 7 lezyonun (%7,4) borderline filloid tümör ve 5 lezyonun (%5,3) benign filloid tümör ile uyumlu olduğu saptandı.

Sonuç: Pediatrik yaş grubunda saptanan meme lezyonları hasta ve ailesi için ciddi bir endişe kaynağı olmasının yanı sıra bu yaş grubunda meme lezyonlarının radyolojik değerlendirmesinde önemli bir yer tutan mamagrofinin faydalarının sınırlı olması, gözlenen lezyonlarda birbirleri ile örtüşen histomorfolojik bulguların varlığı tanıyı zorlaştıran durumlardır. Değerlendirme esnasında daha ileri yaş grubunda gözlenmesi beklenen filloid tümör gibi fibroepitelyal lezyonların pediatrik yaş grubunda da gözlenebileceği unutulmamalıdır.

Anahtar Kelimeler: Fibroadenoma, fibroepitelyal lezyon, filloid tümör, meme, pediatrik

EP-319 [Meme Patolojisi] [Özet Metin]

İLERİ YAŞ, ERKEK HASTADA MEME LEZYONU: MYOFİBROBLASTOM

Gözde Arslan, Ayşe Türkmen, Ferah Tuncel
Mersin Üniversitesi, Patoloji Ana Bilim Dalı, Mersin

ÖZET

Giriş: Myofibroblastom, meme stromasında fibroblastlar ve myofibroblastlardan gelişen genellikle iyi sınırlı, nadir görülen benign iğsi hücreli bir tümördür. Kadın ve erkeklerde eşit oranda görülür. Yumuşak dokuda görülürse meme tipi myofibroblastom olarak adlandırılır.

Olgu: Miyokard enfarktüs sonrası by-pass öyküsü olan 68 yaşında erkek hastadan, göğüs ağrısı sebebiyle başvurduğu klinikte çekilen bilgisayarlı tomografide sol meme retroareolar alanda 12 mm çapında düzgün konturlu, oval formda solid nodüler lezyon fark edilmesi üzerine ultrason eşliğinde trucut biyopsi yapılmıştır. Histolojik kesitlerde sakin görünümlü iğsi hücrelerin gelişigüzel kesişen kısa fasiküller oluşturduğu lezyon izlenmiştir. Tümör hücrelerinde mitoz ve belirgin atipi izlenmezken yaygın olarak mast hücrelerinin eşlik ettiği görülmüştür. Uygulanan immünohistokimyasal panelde ER, PR, Bcl-2, CD99, CD34 ve kaldesmonla boyanma izlenirken, desmin ile fokal boyanma izlenmiştir. SMA, panck ve S100 ile boyanma izlenmemiştir.

Sonuç: Myofibroblastom postmenopozal kadınlarda ve ileri yaş erkeklerde daha sık olmak üzere nadir görülen bir benign mezenkimal tümördür. Genelde yavaş büyüyen, iyi sınırlı, mobil, unilateral, ağrısız sert kitle olarak ortaya çıkar. Atipik, lipomatöz, epiteloid, kollajenöz, sellüler, infiltratif ve miksoid gibi çeşitli histolojik varyantları vardır. Mikroskobik olarak, iyi sınırlı, lobül ve duktus yapıları görülmeyen, nekroz ve mitoz içermeyen, kalın kollajen bantlar ile ayrılmış kesişen kısa iğsi hücre fasiküllerinden oluşur. Genellikle CD34, desmin, SMA ve vimentin ile boyanma izlenirken, sitokeratin ve S-100 ile boyanma beklenmez. Memenin diğer mezenkimal tümörlerinden ayırıcı tanısının yapılması açısından akılda tutulması gereken myofibroblastomun lokal eksizyonu küratiftir. Literatürde malign dönüşüm ve rekürrens bildirilmemiştir.

Anahtar Kelimeler: Myofibroblastom, meme, mast hücreleri

EP-320 [Meme Patolojisi] [Özet Metin]

MERKEZİMİZDE MEME KANSERLİ ERKEK OLGULARIN KLİNİKOPATOLOJİK ÖZELLİKLERİ

Hilal Kandemir[1], Sümeyye Ekmekçi[1], Semra Salimoğlu[2], Emel Ebru Pala[1], Canan Kelten Talu[1]

[1]Sağlık Bilimleri Üniversitesi, Tepecik Eğitim ve Araştırma Hastanesi, Tıbbi Patoloji, İzmir

[2]Sağlık Bilimleri Üniversitesi, Tepecik Eğitim ve Araştırma Hastanesi, Genel Cerrahi, İzmir

ÖZET

Amaç: Erkeklerde meme kanseri kadınlara göre oldukça nadir görülmekle birlikte son yıllarda insidansı giderek artmaktadır. En sık şikayet genellikle memede ele gelen kitledir. Belirtiler genellikle göz ardı edilmekte ve hastaneye başvuruların geç olması nedeniyle tanıda gecikmeler yaşanmaktadır.

Yaş, ırk, aile öyküsü, obezite, genetik faktörler, jinekomasti, Klinefelter sendromu, karaciğer hastalıkları, radyasyon gibi birçok etiyolojik faktör vardır. Erkek meme kanserleri arasında invaziv karsinom-spesifik olmayan tip (NOS) (%80-90) en sık görülen histopatolojik tiptir. Genellikle ER (%65-97) ve PR (%60-85) pozitiftir. Her2 pozitiflik oranı %3-28, üçlü negatiflik oranı %3-19'dır. Erkek meme kanseri hastalarının %5-33'ünde sekonder maligniteler görülebilmektedir. Bu çalışmada merkezimizde tanı alan primer meme kanserli erkek olgularının klinikopatolojik özellikleri değerlendirilecektir.

Gereç ve Yöntem: 2009-2023 yılları arasında patoloji arşivi incelendi ve primer meme kanseri tanısı alan 26 erkek hastanın verileri retrospektif olarak değerlendirildi. Olguların klinik bilgileri hastanemiz otomasyon sisteminden sağlandı. Olguların yaşı, tümör boyutu, histolojik tip, derece, biyobelirteç durumu ve sağkalım değerlendirildi.

Bulgular: Hastaların yaşları 38- 87 arasındadır (ortalama yaş: 70.6). Yirmi beş olgunun 9'unda(%34,6) sol meme, 16'sında (%61,5) sağ meme tutuluydu. Bir olguda lokalizasyon bilinmemektedir. Tümör çapı 3 mm ile 36 mm arasında idi (Ortalama çap 22,6 mm). 26 olgunun tamamı hayatta idi.

Hastaların 16'sı (%62) memede şişlik şikayeti ile başvurdu. Olguların tümü invaziv meme karsinomu-NOS histopatolojik tanısı almıştır. Ancak 1 olguda invaziv mikropapiller karsinom komponenti, 1 olguda ise skuamöz diferansiyasyon alanları eşlik etmektedir. Aksiller tutulum 4 olguda (%15,4) izlenmiştir. Yedi olgu derece 3(%27), 14 olgu derece 2(%53,8)'dir. Yirmi dört (%92.3) hastada ER, 4 (%15.4) hastada PR, 10 (%38.5) hastada Her2/neu pozitiftir. Sekonder malignite olarak iki olguda prostat kanseri saptandı.

Sonuç: Erkeklerde meme karsinomu nadir görülen bir hastalık olup son zamanlarda sıklığı artmaktadır. Meme kanseri daha çok kadınlara atfedildiğinden, erkekler genellikle geç evrelerde tanı alır. Tanı anında vakaların yaklaşık %30-50'sinde aksiller tutulum mevcuttur. Prognozu aynı evredeki kadın meme kanserleri ile aynı olduğundan erken teşhis tedavi başarısı için en önemli faktördür

Anahtar Kelimeler: Erkek, meme kanseri, klinikopatolojik özellikler

EP-321 [Meme Patolojisi] [Özet Metin]

MEMEDE ANJİYOSARKOM: NADİR BİR TANININ OLGU SUNUMU

Refik Selim Atamanalp[1], Gamze Kulduk[1], Orhan Yılmaz[2]

[1]Prof. Dr. Cemil Taşcıoğlu Şehir Hastanesi Tıbbi Patoloji Kliniği, İstanbul

[2]Prof. Dr. Cemil Taşcıoğlu Şehir Hastanesi Genel Cerrahi Kliniği, İstanbul

ÖZET

Giriş: Meme tümörleri dünya çapında oldukça yaygın olarak görülen tümörlerdir. Bu tümörlerin büyük çoğunluğu epitelyal tümörlerdir ve memenin mezenkimal tümörlerine göre oldukça sık görülürler. Anjiyosarkom, memede oldukça nadir

olarak görülen, primer veya radyoterapiye sekonder olarak gelişebilen bir meme malign mezenkimal tümörüdür ve en sık tanı alma yaşı 4-5. dekadlardır.

Olgu: Sol memede ele gelen kitle ve memede asimetri şikâyetleri ile Prof. Dr. Cemil Taşcıoğlu Şehir Hastanesi Genel Cerrahi Kliniği'ne başvuran 37 yaş kadın hastaya yapılan görüntülemelerde memede yaklaşık 5 cm çapta düzensiz sınırlı, solid yapıda tümöral lezyon saptanması üzerine yapılan kalın iğne biyopsisi anjiyosarkom tanısı almıştır.

Mastektomi piyesinin makroskopik incelemesinde meme parankimi içerisinde cilt ile ilişkisi olmayan 5 cm çaplı düzensiz sınırlı, kanamalı görünümde ve frajil yapıda tümöral lezyon saptanmıştır. Tümöral lezyonun mikroskobik değerlendirmesinde; hematoksilen eozin boyamada yağ doku ve meme lobulleri içerisinde sınırları net olarak seçilemeyen, bir kısmı dilate bir kısmı komprese görünümde, atipik endotel hücreleri ile döşeli vasküler yapılar ve yer yer iğsi morfolojide hiperkromatik nükleuslu atipik hücrelerden oluşan solid adalar dikkati çekmiştir. Tümöral lezyonda nekroz %5 oranında izlenmiş olup mitotik aktivite ise 5/10 BBA'dır. immunhistokimyasal çalışmalarda tümöral hücrelerde CD34, FLI1 ve ERG diffüz kuvvetli pozitifliği saptanmıştır.

Sonuç: Anjiyosarkom, memede oldukça nadir olarak görülen bir meme malign mezenkimal tümörüdür. Memede anjiyosarkomunun oldukça nadir görülmesi sebebiyle bu olguyu sunmaktayız.

Anahtar Kelimeler: Anjiyosarkom, meme, mezenkimal, tümör

EP-322 [Meme Patolojisi] [Özet Metin]

PSÖDOANJİOMATÖZ STROMAL HİPERPLAZİ

Ümmühan Turali, Sevdegul Mungan, Kübra Saral
Karadeniz Teknik Üniversitesi Tıp Fakültesi, Tıbbi Patoloji Anabilim Dalı, Trabzon

ÖZET

Giriş: Psödoanjiomatöz stromal hiperplazi (PASH) yarık benzeri boşluklar şeklinde anostomozlaşma gösteren stromal myofibroblastik proliferasyondur. Her iki cinsiyette de yaygın olarak görülebilen insidental bulgulardandır. Diğer benign-malign lezyonlarla ilişkili olabilir.

Olgu: 30 yaşında kadın hasta sağ memede ele gelen kitle nedeniyle genel cerrahiye başvurdu. USG'de birbirine komşu 24x18mm ve 31x18mm boyutlarında heterojen yapıda, düzgün sınırlı, oval, hipoekoik lezyonlar izlendi. Lezyonlarda önceki görüntülemeye göre boyut ve sayı artışı saptandı. Trucut biyopsilerin histopatolojik incelenmesinde dens kollagen stromada, eritrositlerden yoksun yassı endotelyal hücre görünümünde iğsi hücrelerle döşeli, anostomozlaşma gösteren yarık benzeri boşluklar izlendi. İğsi hücrelerde mitoz aktivite veya atipi saptanmadı. İmmünhistokimyasal incelemede stromal hücrelerde CD34 ve vimentin pozitif olup sitokeratin ve S100 negatifti.

Sonuç: Anjiosarkom ve diğer vasküler lezyonlar PASH ayırıcı tanısında ilk sırada gelmektedir. Anjiosarkomda izlenen stromal hücrelerdeki atipi, mitoz aktivite, nekroz varlığı, immünhistokimyasal olarak endotelyal belirteçlerle (CD31, ERG vs) pozitif boyanma PASH'de beklenmediğinden ayırıcı tanı için yardımcıdır. PASH rutin meme patoloji pratiğinde yaygın rapor edilebilecek antiteler arasında olduğundan ayırıcı tanısı nedeniyle sunulmaya değer bulunmuştur.

Anahtar Kelimeler: Hiperplazi, meme, psödoanjiomatöz, stromal

EP-323 [Meme Patolojisi] [Özet Metin]

NÜKS MEME KANSERİ İLE KARIŞABİLEN RADYOTERAPİYE SEKONDER GELİŞEN HETERETOPİK KALSİFİKASYON: OLGU SUNUMU

Esen Gül Uzuner[1], Zeynep Gamze Dizdaroğlu[1], Fazilet Erözgen[2]
[1]Sultangazi Haseki Eğitim ve Araştırma Hastanesi, Patoloji Bölümü, İstanbul
[2]Sultangazi Haseki Eğitim ve Araştırma Hastanesi, Genel Cerrahi Bölümü, İstanbul

ÖZET

Giriş: Radyoterapi, meme karsinomları ve farklı kanser tedavilerinde uygulanan etkin bir tedavidir. Meme kanserinde radyoterapi tedavisi sonrası görülebilen geç dönem kutanöz bulgular atrofi, telenjiektazi, dispigmentasyon, nekroz ve nadiren kalsifikasyondur. Distrofik kalsifikasyon, kutanöz kalsifikasyonların bir tipi olup farklı klinik tablolarda ortaya çıkabilir. Yüksek radyasyon dozlarından sonra uzun süre hayatta kalan hastalarda görülebilen radyasyon tedavisinin geç komplikasyondur. Literatürde radyoterapiye bağlı gelişen distrofik kalsifikasyon olgu bildirimleri şeklindedir. Radyoterapi ile distrofik kalsifikasyon gelişimi arasındaki ortalama zaman 19 yıl olarak bildirilmiştir. Biz de radyoterapiden 28 yıl sonra ortaya çıkan öncelikle nüks meme kanseri ile ayrıcı tanıya giren distrofik kalsifikasyonla seyreden olgumuzu radyoterapi sonrası uzun dönem komplikasyonların tanınması ve akılda tutulması gerektiğini vurgulamak amacıyla sunduk.

Olgu: 85 yaşında kadın hasta 1 yıldır sol memede kızarıklık, yanma ve yara şikâyeti ile kurumumuz genel cerrahi polikliniğine başvurdu. Özgeçmişinden diabet, serebrovasküler hastalık, 28 yıl önce meme kanseri nedeni ile lumpektomi operasyonu ve ardından radyoterapi ve hormonoterapi tedavisi aldığı öğrenildi. Fizik muayenede sol meme alt orta kadranda eski

skar dokusu üzerinde çevresi eritemli, santralde üzeri ülsere, sarımsı krutlu ve palpasyonda sert kıvamda lezyonu mevcuttu. Hastadan nüks meme karsinomu ön tanısıyla tru-cut biopsi alındı. Biopsi sonucu benign olsada hastaya pozitron emisyon tomografi çekilerek lokal nüks dışlanmaya çalışıldı ancak dışlanamayınca lezyon total olarak çıkarıldı. Histopatolojik incelemede epidermiste geniş ülserasyon, dermiste ve involüsyonel meme dokusunda distrofik kalsifikasyonlar, fibrohyalinizasyon, lipogranülom ve yağ nekrozu izlendi. Bu bulgularla lezyon radyoterapiye bağlı geç dönem değişiklikler ile uyumlu olarak değerlendirildi.

Sonuç: Meme kanserinde radyoterapi sonrası geç dönem kutanöz bulgular ve sekonder maligniteler ortaya çıkabilir. Bu nedenle radyoterapi sonrası ortaya çıkan lezyonların ayırıcı tanısı önemlidir. Radyoterapi sonrası nadiren görülen distrofik kalsifikasyon, hem daha önce malign tutulum olan bölgelerde hem de geç radyasyon etkisi olarak önceden normal olan dokuda ortaya çıkabilir. Son gelişmeler ile meme kanseri sonrası hayatta kalma süresinin uzaması nedeni ile özellikle geç dönem komplikasyonlardan distrofik kalsifikasyon ayırıcı tanıda gözönünde bulundurulmalıdır.

Anahtar Kelimeler: Distrofik kalsifikasyon, meme, radyoterapi

EP-324 [Meme Patolojisi] [Özet Metin]

MEMEDE ADENOMYOEPİTELYOMA: OLGU SUNUMU

Seda Akar, Hüseyin Büyükbayram
Dicle Üniversitesi Tıp Fakültesi, Tıbbi Patoloji Anabilim Dalı, Diyarbakır

ÖZET

Giriş: Adenomyoepitelyoma bifazik, epitelyal ve myoepitelyal hücrelerden oluşan iyi sınırlı, çoğunlukla yaşlı kadınlarda görülen, benign bir tümördür. Tükürük bezi, akciğer ve deride de görülür. Benign bir tümör olmakla birlikte nadiren malign transformasyon gösterebilir.

Olgu: 32 yaş kadın hasta, memede kitle ve ağrı şikayetiyle genel cerrahi polikliniğine başvurdu. Yapılan fizik muayenede memede kitle tespit edildi. Meme ultrasonografisinde BI-RADS 3 lezyon olarak raporlandı. Yapılan biyopside büyük çoğunluğu oval- yuvarlak nükleuslu, şeffaf sitoplazmalı hücrelerden oluşan, bazı alanlarda tübül ve papilla benzeri yapılanmalar oluşturan lezyon izlendi. Ayırıcı tanıya tübüler adenom, duktal adenom, intraduktal papillom, adenomyoepiteliyal neoplaziler ve müsinöz karsinom alındı. Yapılan immünohistokimyasal çalışmada CK5/6, P63, S100 gibi myoepitelyal belirteçler hücrelerin çoğunda pozitif izlendi. CD117 fokal olarak bazı alanlarda pozitif iken, kromogranin A negatif izlendi. Kİ 67 proliferasyon indeksi yaklaşık %3 olarak sayıldı. Lezyonu oluşturan hücrelerin çoğunun myoepitelyal hücreler olduğu görüldü. Böylece invaziv meme karsinomu dışlanmış oldu. Tübüler adenom, duktal adenom, intraduktal papillom gibi diğer ayırıcı tanılar, glandüler epitel hücreleri ve myoepitelyal hücrelerden oluşur. Bu vakada ise myoepitelyal hücreler baskın olarak bulunmaktaydı. Müsinöz karsinom (özellikle tip B) diğer bir ayırıcı tanıydı. Ancak hücrelerde atipi bulunmaması, nöroendokrin belirteçlerin negatif boyanması ve myoepitelyal hücrelerin çoğunlukta olmasından dolayı bu tanı dışlandı. Olgu "papiller adenomyoepitelyal neoplazi" olarak raporlandı. Daha sonra kitlenin eksize edilmesine karar verildi. Kitle eksizyon materyalinde; düzgün sınırlı, düzgün yüzeyli, krem – beyaz renkte solid vasıfta tümör izlendi. Yapılan immünhistokimyasal çalışmada myoepitelyal belirteçler pozitif izlendi. Ki 67 proliferasyon indeksinin düşük olması, nekroz, mitoz ve atipi olmaması nedeniyle lezyon benign olarak değerlendirildi ve "adenomyoepitelyoma" olarak raporlandı.

Sonuç: Adenomyoepitelyoma oldukça nadir görülen bifazik bir tümördür. Memenin diğer tümörleriyle benzerlik gösterir ve tanı koymak zordur. Diğer lezyonlardan ayırt edilmesi için myoepitelyal bileşenin immünhistokimyasal olarak gösterilmesi gerekir. Nadir olarak görülmesine rağmen ayırıcı tanıda aklımızda bulunmalıdır. Eğer şeffaf sitoplazmalı veya iğsi hücreler bulunan bir lezyon varsa mutlaka myoepitelyal belirteçler immünhistokimyasal olarak çalışılmalıdır.

Anahtar Kelimeler: Adenomyoepitelyoma, benign tümör, meme

EP-325 [Meme Patolojisi] [Özet Metin]

MEMEDE ENDER BİR LEZYON; POSTOPERATİF İĞSİ HÜCRELİ NODÜL: OLGU SUNUMU

Nesrin Akcan[1], Sümeyye Ekmekçi[1], Elif Doğan[1], Alper Derviş[2], Esra Canan Kelten Talu[1]
[1]Sağlık Bilimleri Üniversitesi İzmir Tıp Fakültesi, Tıbbi Patoloji ABD., Tepecik Eğitim ve Araştırma Hastanesi, İzmir
[2]Sağlık Bilimleri Üniversitesi İzmir Tıp Fakültesi, Tepecik Eğitim ve Araştırma Hastanesi, Plastik Cerrahi Bölümü, İzmir

ÖZET

Giriş: Postoperatif iğsi hücreli nodül (PİHN), travma ya da invaziv işlemlere sekonder gelişebilen, memede ender görülen benign bir lezyondur. Görüntülemede, lobüle veya düzensiz kontürlü nodüler bir kitle olarak saptanır. Mikroskobik incelemede malign lezyonları taklit etmesi bakımından önemlidir. Burada, mamoplasti operasyonu sonrası geliştiği düşünülen bir PİHN olgusu sunulmaktadır.

Olgu: 22 yaşında kadın hasta, Şubat 2022'de dış merkezde makromasti şikayetiyle opere olmuş, Aralık 2022'de hastanemizde revizyon mamoplasti operasyonu geçirmiştir. Materyalin makroskopik incelemesinde, sağ meme 256 gr ağırlıkta,

17x12x3cm boyutta; sol meme 290 gr ağırlıkta, 16x12x5cm boyutta, lastik kıvamında izlendi. Mikroskobik incelemelerde, her iki memede cilt altında fibromiksoid bir stromada fibroblastik aktivite artışı ve lenfositer yangısal hücreden oluşan nodülarite dikkati çekti. Nekroz, nükleer pleomorfizm, mitotik aktivite artışı saptanmadı. İmmünhistokimyasal incelemelerde lezyonda pansitokeratin(-), EMA(-), p63(-), Vimentin(+), SMA(+), desmin(-), ALK(-), S100(-), CD34(-), Betakatenin(-) saptandı. Mevcut histopatolojik-immünhistokimyasal boyanma bulguları, klinik öykü eşliğinde PİHN lehine değerlendirildi. Lezyon dışında meme parankiminde bilateral fibrokistik değişiklikler ile sağ memede psödoanjiyomatöz stromal hiperplazi (PASH) izlendi.

Sonuç: PİHN, çoğunlukla genitoüriner sistemde olmak üzere endometrium, tiroid ve ciltte bildirilmiştir. Mikroskobik olarak birbiriyle kesişen demetler yapan, mitotik aktivite gösterebilen iğsi hücrelerden oluşan nodüler bir lezyon şeklinde izlenir. Bu lezyonlar myofibroblastik proliferasyonlar ve sarkomları taklit edebildiğinden, bazı otörler tarafından "Psödosarkomatöz Myofibroblastik Proliferasyon" olarak da adlandırılmaktadır. Memede travma ve invaziv işlemlere sekonder en sık gelişen lezyon yağ nekrozudur. PİHN, yağ nekrozunun aksine, memede ender olarak bildirilmiştir. PİHN kesin tanısı histopatolojik inceleme ile mümkündür. Ayırıcı tanı, nodüler fasiit, myofibroblastom, fibromatozis, fibromatozis-benzeri metaplastik karsinom ve sarkom gibi geniş bir lezyon spektrumunu kapsar. Histopatolojik bulgular yanı sıra tipik klinik öykü varlığı (öncesinde memeye travma veya cerrahi girişim) tanıya ulaşmada önemlidir.

Anahtar Kelimeler: İğsi hücreli nodül, meme, psödosarkomatöz myofibroblastik proliferasyon

EP-326 [Meme Patolojisi] [Özet Metin]

FİBROADENOM ZEMİNİNDE GELİŞMİŞ İN SİTU LOBÜLER KARSİNOM

Selçuk Cin[1], Ali Muhammedoğlu[1], Şule Özsoy[1], Merve Cin[2], Özgecan Gündoğar[3]
[1]Sağlık Bilimleri Üniversitesi, İstanbul Bağcılar Eğitim ve Araştırma Hastanesi, Patoloji Kliniği, İstanbul
[2]Sağlık Bilimleri Üniversitesi, İstanbul Eğitim ve Araştırma Hastanesi, Patoloji Kliniği, İstanbul
[3]Sağlık Bilimleri Üniversitesi, İstanbul Gaziosmanpaşa Eğitim ve Araştırma Hastanesi, Patoloji Kliniği, İstanbul

ÖZET

Giriş: Fibroadenomlar, epitelyal ve stromal komponent içeren bifazik benign neoplaziler olarak tanımlanmaktadır. Genellikle ağrısız, hareketli, radyolojik olarak düzgün sınırlı kitleler şeklinde memenin herhangi bir yerinde ortaya çıkarlar. İn situ lobüler karsinom ise terminal duktal lobüler üniteler-den (TDLÜ) kaynaklanan, TDLÜ'nün en az yarısını doldurup genişleten, invaziv olmayan neoplastik proliferasyonlardır. Olgumuz fibroadenom zeminde gelişmiş in situ lobüler karsinom ve atipik lobüler hiperplazi odakları olup, günlük patoloji pratiğinde tuzak oluşturabileceği düşünüldüğünden sunulmuştur.

Olgu: 56 yaşında kadın hastanın ultrason incelemesinde tespit edilen sağ meme saat 8 hizasındaki 25 mm çapında lobüle konturlu solid kitle lezyonundan iğne biyopsi yapıldı. Olgunun mikroskopik incelemesinde, hazırlanan H&E kesitlerde, epitelyal komponente göre daha baskın fibrohiyalinize stroma ile birlikte, stroma içerisine yer yer sıkışmış ve küçük gruplar halinde, bir alanda ise daha geniş bir bölgeyi kaplayan epitel proliferasyonu izlendi. Mevcut biyopside görülen morfolojik bulgular fibroadenom yönünde değerlendirildi. Epitelyal proliferasyon alanları daha detaylı değerlendirildiğinde, hücrelerin monoton görünümde ve diskoheziv olduğu görüldü. Olguya uygulanan immunhistokimyasal çalışmada P63 ile miyoepitelyal hücreler pozitif saptanırken, ER ile epitelyal komponentte kuvvetli boyanma izlendi. E-kadherin ile epitelyal hücrelerde ekspresyon kaybı mevcuttu. Olgu bu hali ile fibroadenom zemininde gelişmiş atipik lobüler hiperplazi ve in situ lobüler karsinom olarak değerlendirildi.

Sonuç: Fibroadenomlar meme patolojisinde, gerek iğne biyopsilerinde gerekse eksizyon materyallerinde sıkça karşılaşılan olgular olarak karşımıza çıkmaktadır. Özellikle iğne biyopsilerinde, fibroadenomların ve filloides tümörlerin ayırıcı tanısını yapmak zaman zaman patologlar için güç olabilmektedir. Ancak sadece tümörün tipi değil, eşlik eden epitelyal komponentin atipik/in situ/invaziv lezyonlar açısından yeterli ve sağlıklı değerlendirilmesi son derece önemlidir. Fibroepitelyal tümörlerin doğası gereği stromal komponent arasına sıkışmış, morfolojik değerlendirmeyi güçleştiren epitelyal hücre grupları zaman zaman tanısal tuzak oluşturabilmektedir. Bu açıdan atipik lezyonların fibroadenomlara da eşlik edebileceği akılda tutulmalı, detaylı histomorfolojik değerlendirmenin yanısıra, gerekli durumlarda immunhistokimyasal çalışmalardan yardım alınmalıdır.

Anahtar Kelimeler: Fibroadenom, İn situ lobüler, meme

EP-327 [Meme Patolojisi] [Özet Metin]

MEMEYE METASTAZ; İKİ OLGU SUNUMU

Gamze Mercan Yiğitaslan, Betül Bolat Küçükzeybek
İzmir Katip Çelebi Üniversitesi Atatürk Eğitim ve Araştırma Hastanesi Tıbbi Patoloji, İzmir

ÖZET

Giriş: Memeye metastaz nadir olarak görülmekte olup metastatik solid tümörler, tüm meme malignitelerinin %0,2-1,1'ini

oluşturmaktadır. Kadınlarda ve ileri evre kanser olgularında, 6. ve 7. dekadlarda daha sıktır. Genellikle üst dış kadranda görülmektedir.

Olgu 1: 51 yaşında kadın hastaya yapılan meme manyetik rezonans (MR) görüntüleme tetkikinde; sol meme üst dış kadranda (ÜDK) iki adet birbirine bitişik primer tümör ile uyumlu malign kitlesel lezyon ve sol aksillada metastatik lenf nodları saptanarak memedeki kitleden trucut biyopsi alınmıştır. Trucut biyopsi materyalinde fibröz stromada infiltratif paternde, artefaksiyal boşluklar içinde mikropapiller morfolojide yer yer vakuollü sitoplazmalı tubul formasyonu oluşturan tümör hücre adaları izlenmiştir. Memenin primer invaziv mikropapapiller karsinomu düşünülmekle birlikte olgunun klinik öyküsü incelendiğinde akciğer adenokarsinomu tanılı olduğu saptanmış olup primer/metastaz ayrımı için immunohistokimyasal inceleme uygulanmıştır. CK7(+), TTF1 diffüz(+), NAPSİNA diffüz(+), CK20(-), GATA3(-), GCDFP15(-), MAMMOGLOBİN(-), ER(-), PR(-), CERBB2(-) saptanan olgu "memede akciğer adenokarsinom metastazı" ile uyumlu olarak raporlanmıştır.

Olgu 2: İki yıl önce overde yüksek dereceli malign seröz tümör tanısı alan ve tedavi edilen 61 yaşında kadın hastanın meme MR tetkikinde; sol meme ÜDK'da 6mm çaplı hipoekoik nodüler alan ve sol aksillada metastatik lenf nodu saptanarak memeden trucut biyopsi alınmıştır. Memeye metastaz ön tanısı ile gelen biyopside fibroz stromada, papiller düzenlenimde yer yer tubul benzeri formasyon gösteren yüksek nükleer dereceli tümör izlenmiştir. Duktal karsinoma in situ saptanmayan örnekte immunohistokimyasal incelemede ER fokal(+), PR fokal(+), PAX8 diffüz (+), WT1 diffüz(+), CEA125(+), GCDFP15(-), GATA3(-), CERBB2(-) saptanmıştır. Olgu "memede over karsinom metastazı" ile uyumlu olarak raporlanmıştır.

Sonuç: Memede en sık primer karsinomlar görülse de metastaz ile başvuran olguları gözden kaçırmamak adına metastaz olasılığı aklımızda bulunmalıdır. Gerek tedavi yönteminin değişmesi, gerekse prognoz açısından önem arz etmektedir. Memede klinik, radyolojik ve morfolojik olarak primer tümörü taklit edebilen metastazlar konusunda farkındalığı arttırmak için olgular sunulmaya değer bulunmuştur.

Anahtar Kelimeler: Meme, karsinom, metastaz

EP-328 [Meme Patolojisi] [Özet Metin]

ATİPİK LOBÜLER HİPERPLAZİ ALANLARI İÇEREN İNTRADUKTAL PAPİLLOM: OLGU SUNUMU

Merve Doğan, Gamze Kulduk
Prof. Dr. Cemil Taşçıoğlu Şehir Hastanesi, Patoloji Ana Bilim Dalı, İstanbul

ÖZET

Giriş: İntraduktal papillom duktus içerisinde papiller yapılanma ile karakterize benign proliferatif bir lezyondur. Papillomların %10'una atipik duktal hiperplazi veya duktal karsinoma in situ; çok daha nadir olarak ise atipik lobüler hiperplazi veya lobuler karsinoma in situ (LCİS) eşlik edebilir. 39 yaşında kadın hastada atipik lobüler hiperplazi içeren intraduktal papillom olgumuzu nadir görülmesi, zor fark edilir olması ve eşlik edebilecek invaziv lobüler karsinomun akılda bulundurulması açısından paylaşmak istedik

Olgu: 39 yaşında kadın hastaya çekilen mamografide sağ memede, meme başına 3 cm uzaklıkta 6 mm çaplı düzensiz dansite izlenmesi üzerine hastaya sonografik inceleme önerildi. Sonografik incelemede 6x5 mm boyutlarında düzensiz şekilli mikrolobüle kontürlü heterojen hipoekoik lezyon görüldü. Yapılan kor biyopside histolojik olarak duktus içerisinde myoepitel hücreleri ile döşeli fibrovasküler korlar içeren dallanan papiller yapılardan oluşan intraduktal papillom izlendi. İntraduktal papillom içerisinde kollajenöz sferülozis alanları dikkati çekti. Papillomun bir bölümünde ve bazı çevre lobüllerde; belirsiz sitoplazmalı küçük üniform nükleuslu yuvarlak-oval monomorfik, diskoheziv hücreler görüldü. Yapılan immünohistokimyasal incelemede asiner yapıların %50'sinden azını oluşturan monomorfik hücrelerin bulunduğu alanlarda e-cadherin ile zayıf membranöz boyanma, B-catenin ile membranöz boyanma kaybı, ER ile kuvvetli boyanma görüldü

Sonuç: İntraduktal papillomda atipik lobüler hiperplazi ve LCİS oldukta nadirdir ve kor biyopside papillom içerisinde veya dışında atipik lobüler hiperplazi ve LCİS tanısı zorlayıcı olabilir. Nadir de olsa patologlar tarafından akılda tutulması gerekir.

Anahtar Kelimeler: Atipik lobüler hiperplazi, immünohistokimya, intraduktal papillom

EP-329 [Meme Patolojisi] [Özet Metin]

BEKLENMEDİK BİR YAŞTA GÖRÜLEN, MALİGNİTEYİ TAKLİT EDEN MEME BAŞI ADENOMU OLGUSU

Ayşe Türkmen[1], Ferah Tuncel[1], Mustafa Berkeşoğlu[2]
[1]Mersin Üniversitesi, Patoloji Anabilim Dalı, Mersin
[2]Mersin Üniversitesi, Genel Cerrahi Anabilim Dalı, Mersin

ÖZET

Giriş: Meme başı adenomu, nadir görülen, benign epitelyal proliferatif bir meme lezyonudur. Memenin laktiferöz duktuslarından kaynaklanır. Meme başı adenomlarının çoğu 4. ve 5. dekaddaki kadınlarda ortaya çıkar. Biz atipik bir yaşta görülen, klinik olarak maligniteyle karışan meme başı adenomu olgusunu sunuyoruz.

Olgu: 28 yaşında kadın hasta, sağ memede 2 yıldır parlak kırmızı, kanlı bazen süt benzeri akıntıyla başvurdu. Fizik muayenede her iki memede ele gelen kitle izlenmedi. Akıntının meme başında cilt erozyonundan geldiği görüldü. Sağ meme başının rezeksiyon materyalinden hazırlanan kesitlerin incelenmesinde epidermis altında geniş vasküler korlara sahip papillalar oluşturan duktal proliferasyon saptandı. Yüzeyde epidermisin yerini yer yer duktal epitel almaktaydı. Papiller mimariyi sitolojik atipisi olmayan, oval, yuvarlak şekilli hücreler oluşturmaktaydı. Duktlarda epitel hücrelerinin florid proliferasyonuyla belirgin genişleme dikkati çekti. Lezyon komşuluğunda skuamöz kist izlendi. İmmünohistokimyasal çalışmalar sonucunda P63 ve düz kas aktini ile vasküler korlar ve lezyon dış sınırını çevreleyen miyoepitelyal hücreler izlendi. Florid proliferasyon bölgelerinde östrojen reseptörü ile heterojen yama tarzında nükleer boyama görülürken, 34betaE12 ile boyanma kaybı izlenmedi. Olgu "Florid epitelyal hiperplazi içeren meme başı adenomu" olarak raporlandı.

Sonuç: Meme başı adenomu nadir görülen bir antitedir. Genelde orta yaş kadınlarda görülmesi olgumuzu daha da nadir yapan nedenlerdendir. Hastaların %65-70'inde meme başı akıntısı en sık görülen şikayettir. Lezyon genelde iyi sınırlı ancak kapsülsüzdür. Meme başı stromasında glanduler ve tübüler yapılarda proliferasyon vardır. Neoplastik duktlarda myoepitelyal hücre tabakasının bulunması ve sitolojik atipi izlenmemesi adenomu karsinomdan ayırır. Meme başı adenomlarında değişen derecelerde sklerozan adenozis, papillom ve olağan duktal hiperplazi görülebilir, yüzeyel keratin kistleri ve skuamöz metaplazi izlenebilir. Hastamızın yaşı ve eşlik eden epitelyal hiperplazi olgumuzda tanıyı zorlaştıran faktörlerdir. Genç hastada olsa dahi meme başında akıntı ve erozyon varken meme başı adenomu ayırıcı tanı olarak akılda bulundurulmalıdır. Benign olmasına rağmen bizim vakamızdaki gibi artmış epitelyal proliferasyon izlenebilir bu yüzden Paget hastalığı ve invaziv karsinomdan ayrım önemlidir. Lokal nükslerin önlenmesi için lezyonun tam eksizyonu şarttır.

Anahtar Kelimeler: Memebaşı, meme başı adenomu, olağan duktal hiperplazi

EP-330 [Meme Patolojisi] [Özet Metin]

FİBROADENOMDA GELİŞEN İNVAZİV DUKTAL KARSİNOM: OLGU SUNUMU

Ebru Akay[1], Saliha Karagöz Eren[2], Gamze Turk[3], Hatice Karaman[1]

[1]Kayseri Şehir Eğitim ve Araştırma Hastanesi, Patoloji Eğitim Kliniği, Kayseri

[2]Kayseri Şehir Eğitim ve Araştırma Hastanesi, Genel Cerrahi Eğitim Kliniği, Kayseri

[3]Kayseri Şehir Eğitim ve Araştırma Hastanesi, Radyoloji Eğitim Kliniği, Kayseri

ÖZET

Giriş: Fibroadenomlar epitelyal ve stromal bileşenlerinin proliferasyonundan oluşan, sıklıkla genç kadınlarda görülen, benign bifazik meme tümörlerdir. Nadiren fibroadenomlardan gelişen maligniteler bildirilmektedir. Fibroadenomda gelişen karsinom (FAGK) ilk kez 1931'de tanımlanmıştır. İnsidansı, %0,125 ile %0,02 arasında değişmektedir.

Olgu: 50 yaş kadın, sol meme üst-dış kadranda kitle ile genel cerrahi kliniğimize başvurdu. Yapılan radyolojik tetkiklerde solid, hipoekoik, posteriorunda akustik gölgelenme ve mikrokalsifikasyonlar izlenen 22x19mm ölçüsünde lezyon görüldü (Resim 1). Kitle dışında sol memede 11x4mm, sağ memede 8x5mm düzgün sınırlı ovoid lezyonlar izlendi. Yapılan tru-cut biyopside 22 mm çaptaki lezyon malign, diğer lezyonlar fibroadenom ile uyumlu bulundu. Sonrasında yapılan lumpektomide düzgün sınırlı 2x2 cm çapta, kesit yüzü solid, bej renkli lezyon saptandı. Mikroskopik incelemede lezyonda artmış bağ doku içerisinde sıkışmış duktuslar yanısıra 1,2x1cm'lik alanda stroma içerisinde infiltratif bezlerin bulunduğu görüldü (Resim 2,3). Bu bezlerde p63(-), ER/PR %95(+), HER2(-), Ki67%5 saptandı (Resim4). Bu bulgularla FAGK karsinom tanısı verildi. Sentinal lenf bezleri negatif olan olgunun 8 aylık takibinde nüks saptanmadı.

Sonuç: FAGK'ların 2/3'ü lobüler ve 1/3'ü duktal veya mikst duktal-lobülerdir. İn-situ lobüler ve in-situ duktal karsinomlar neredeyse eşit sıklığa sahiptir ve invaziv karsinomlara göre daha fazla bulunurlar. Literatürde FA'da sekretuar karsinom ve anjiosarkom geliştiği de bildirilmiştir. Bildirilen FAGK'larda; aile hikayesi olmayan olgularda genellikle 5.dekadda, uzun süre takipte olan FA'ların hızlı şekilde büyüme gösterdiği belirtilirken, BRCA mutasyonu ve aile hikayesi olanlarda boyut değişikliğinden bağımsız olarak malignitenin radyolojik verilerle ortaya çıkmış olması dikkat çekicidir. Moleküler alt tipleri en sık luminal-A ve luminal-B'dir. Triple(-) ve HER2 subgruplara daha az rastlanmaktadır. FAGK biyolojik davranışının, fibroadenomla ilişkili olmayan meme karsinomlarından farklı olmadığı kabul edilsede FAGK için sağ-kalımın yaygın meme kanseri tiplerinden daha iyi olduğunu bildiren yayınlar bulunmaktadır. FAGK'larda LN metastaz oranı %23,8 bulunmuştur.Olgumuzda LN negatiftir.

Sonuç olarak benign lezyonlar olmalarına rağmen, ileri yaş, 2 cm'den büyük, hızlı büyüme gösteren, aile hikayesi olan olgularda; hem klinik hem de patolojik olarak FAGK açısından dikkatli olunmalıdır.

Anahtar Kelimeler: Fibroadenom, invaziv duktal karsinom, meme

EP-331 [Meme Patolojisi] [Özet Metin]

MEMENİN MEZENKİMAL TÜMÖRLERİ

Zeynep Cantürk[1], Aysel Bayram[1], Sidar Bağbudar[2], Gökçen Ünverengil[1], Mebrure Bilge Bilgiç[1], Semen Önder[1]
[1]İstanbul Üniversitesi, İstanbul Tıp Fakültesi, Tıbbi Patoloji Ana Bilim Dalı, İstanbul
[2]Başakşehir Çam ve Sakura Şehir Hastanesi, Tıbbi Patoloji Ana Bilim Dalı, İstanbul

ÖZET

Amaç: Memenin mezenkimal tümörleri, meme karsinomları, fibroepitelyal tümörler ve diğer benign tümörleri ile kıyaslandığında oldukça nadir görülür. Şüphelenilen mezenkimal komponentli tümörlerin çoğu detaylı örnekleme sonrasında metaplastik karsinom ya da malign filloides tümör tanısı alır.

Gereç ve Yöntem: 2000-2023 yılları arasında anabilim dalımızda değerlendirilen, 11746 meme operasyon materyaline ait patoloji raporları bilgisayar arşivinden elde edildi. Bu vakalar arasından 'malign mezenkimal tümör' tanısı almış olan 35 vaka çalışmaya dahil edildi. Söz konusu vakalar klinik ve patolojik veriler açısından tekrar değerlendirildi. Bunun yanı sıra 'metaplastik karsinom' ve 'malign filloides tümör' tanısı almış olan vakaların sıklığı da belirlendi.

Bulgular: Anabilim dalımızda 2000-2023 yılları arasında değerlendirilen 11746 meme operasyon materyalinin 144'ü metaplastik karsinom (%1.22), 51'i malign filloides (%0.43) tanısı almış olmakla birlikte 35 vaka malign mezenkimal tümör (%0.29) tanısı aldı.

Hastaların 32'si kadın (%91,4), 3'ü (%8,6) erkek olup, ortalama tanı yaşı 39,6 (12-66), tümör çapı ortalaması 5,75 cm (1-14 cm) olarak tespit edildi.

Vakaların 10'u (%28,5) indiferansiye sarkom, 7'si (%20) anjiyosarkom, 5'i (%14.2) rabdomyosarkom, 3'ü (%8,6) leiomyosarkom, 2'si (%5.7) low grade fibromiksoid sarkom, 1'i (%2,8) malign periferik sinir kılıfı tümörü, 1'i (%2,8) miksofibrosarkom, 1'i (%2,8) postradyasyon anjiyosarkomu, 1'i (%2,8) postradyasyon sarkomu (indiferansiye), 1'i (%2,8) pleomorfik liposarkom, 1'i (%2,8) soliter fibröz tümör, 1'i (%2,8) fibrosarkom, 1'i (%2,8) granülositik sarkom tanısı almıştır.

Rabdomyosarkom tanılı 2 vaka ve leiomyosarkom tanılı 1 vaka memeye metastaz olarak değerlendirilmiştir.

Sonuç: Memede malign mezenkimal tümörler nadir olarak karşımıza çıkar. Ayırıcı tanıya giren metaplastik karsinom ve malign filloides tümör gibi memenin primer lezyonlarından ve metastazdan ayrımı çok önemlidir. Bu ayrımda öncelikle hastanın klinik öyküsünü, bilinen bir mezenkimal tümör hikayesi varlığını sorgulamak, ardından detaylı makroskopik ve mikroskopik inceleme yapmak çok önemlidir. İmmünhistokimyasal incelemenin bu ayrımda yeri oldukça sınırlıdır.

Anahtar Kelimeler: Meme, mezenkimal tümör, sarkom

EP-332 [Meme Patolojisi] [Özet Metin]

PATOLOJİK TUZAK: SARKOİD BENZERİ REAKSİYON

Samet Yıldırım, Zuhal Gucin
Bezmialem Vakıf Üniversitesi, Tıbbi Patoloji Ana Bilim Dalı, İstanbul

ÖZET

Giriş: Sarkoid benzeri reaksiyon (SLR), sistemik sarkoidoz tanı kriterlerini karşılamadan dokuda non-kazeifiye epiteloid granülomların gelişmesidir. Güncel literatürde, patogenezi tam olarak açıklanamamakla birlikte antijenik yatkınlık gösteren kişilerde; malignitelere, enfeksiyonlara, ilaç veya çeşitli inorganik maruziyetlere sekonder olarak, T hücre aracılı bağışıklık yanıtlarının tetiklendiği ve buna bağlı olarak non-kazeifiye epiteloid granülomların geliştiği düşünülmektedir.

Olgu: Otoimmün hemolitik anemi nedeniyle takip edilen 80 yaşındaki kadın hasta, fizik muayenede Cushingoid görünüm saptanması üzerine uzun süredir kullandığı kortikosteroid tedavisi klinisyen hekimi tarafından kesilerek hastaya rituksimab başlanmıştır. Yedi ay sonra memede kızarıklık şikayetiyle başvurduğu dış merkezde çekilen mammografisinde "birleşme eğilimi gösteren, fibrozis artışı ile uyumlu multiple nodüler opasiteler" tanımlanmıştır. Hastanın şikayetlerinin artması üzerine hastanemize yaptığı başvuru sonucunda, her iki memedeki ultrasonografik incelemede net sınır çizmeyen, hipoekoik parankim alanlarından alınan tru-cut biyopsi materyallerinde, meme parankimini geniş alanda ortadan kaldıran histiyosit ve lenfositlerden oluşan diffüz iltihabi infiltrasyon ve infiltrasyon odakları arasında zayıf forme, non-kazeifiye granülom yapıları izlenmiştir. Uygulanan immünhistokimyasal çalışmalarda lenfoid popülasyonun CD20(+) B hücreler ve CD3(+) T hücrelerden oluştuğu görülmüştür. Zayıf forme granülom yapılarındaki ve iltihabi infiltrasyon alanlarında dağınık histiyositlerde CD68 ile pozitif boyanma izlenmiştir. Pansitokeratin ve CD1a negatiftir. Histokimyasal Periyodik Asit Schiff (PAS) ve Gomori Metenamin-Gümüş Nitrat (GMS) boyaları ile spesifik patolojik boyanma izlenmemiştir.

Sonuç: Olgu granülomatöz hastalıklar ve maligniteler ön planda olarak değerlendirilmiş ve bu antiteler dışlanmıştır. Her iki biyopsi örneğinde izlenen non-kazeifiye granülom yapıları rituksimab kullanımı ile birlikte değerlendirildiğinde "İlaç ilişkili Sarkoid Benzeri Reaksiyon" yönünde düşünülmüştür. Özellikle hematolenfoid neoplazileri taklit edebilirliği, nadir görülmesi ve olguların değerlendirilirken sadece histomorfolojik özelliklerin değil klinik öykünün de göz önüne alınıp bütüncül bir yaklaşımda bulunmanın önemini vurgulamak amacıyla sunulmuştur.

Anahtar Kelimeler: Sarkoid benzeri reaksiyon, rituksimab, granülom

EP-333 [Meme Patolojisi] [Özet Metin]

ATİPİK ADENOMYOEPİTELYOMA

Necmettin Can Özkanbaş, Hanife Seda Mavili, Ömer Atmış, Ali Rıza Kandiloğlu
Manisa Celal Bayar Üniversitesi, Patoloji Ana Bilim Dalı, Manisa

ÖZET

Giriş: Neoplastik bifazik epitelyal-myoepitelyal meme lezyonları tüm meme neoplazilerinin %0,5'inden azını oluşturur. Bu tümörler içerisinde yer alan adenomyoepitelyoma (AME) da oldukça nadir bir meme neoplazisidir. DSÖ 5. baskısına göre memede klasik AME ve malign AME olmak üzere iki grup yer almaktadır. Klasik meme AME'leri benign klinik gidiş göstermekle birlikte az sayıda olgunun metastatik ve malign transformasyon potansiyeli olduğu da bildirilmiştir. Literatürde de bazı yayınlarda malignite kriterlerini tam olarak karşılamayan olguların da sınıflandırılabilmesi için ek olarak atipik AME grubu da yer almaktadır. Olgumuz nadir bir antite olması ve atipik özellikler sergilemesi nedeniyle sunulmaya değer bulunmuştur.

Olgu: Sağ memesinde ele gelen kitle yakınması ile başvuran 38 yaşında kadın hastanın mamografik incelemesinde periareoler alanda, duktuslar boyunca dağılan, nodüler yapılardan oluşan BIRADS 4A lezyon izlendi. Gönderilen meme eksizyonel biopsisinde 3,5×2,5×1,6 cm ölçülerde, krem renkli, nodülarite gösteren tümör izlendi. Tümörde epitelyal komponent tübüler ve papiller, myoepitelyal komponent iğsi görünüm sergilemekteydi. İmmünohistokimyasal incelemede; ER %70 (+), PR %90 (+), CK5-6 ve E-kaderin epitelyal komponentte güçlü, myoepitelyal komponentte zayıf pozitif; pan-sitokeratin ve EMA epitelyal komponentte; p63, düz kas aktini ve S100 myoepitelyal komponentte pozitif olarak değerlendirildi. Ilımlı atipinin izlendiği tümörde nekroz görülmedi. Tümörde 10 büyük büyütme alanında 4 mitoz görülürken Ki-67 proliferasyon indeksi en yoğun olduğu alanda %10 olarak saptandı. Bulgular atipik AME lehine değerlendirildi.

Sonuç: AME'ler klinik ve radyolojik bulguları yanı sıra mikroskopik olarak hücresel komponentlerin birbirine oranı, büyüme paternleri ile çeşitlilik sergileyen bifazik tümörlerdir. Tümörde tübüler, papiller, iğsi veya lobüle büyüme paternlerinden biri veya birkaçı gözlenebilir. İzlenebilen farklı büyüme paternleri nedeniyle papillomatöz lezyonlar başta olmak üzere geniş bir ayırıcı tanısı bulunmaktadır. Literatürde AME'lerin hücresel atipi ve mitotik aktivite başta olmak üzere birtakım kriterlere göre benign ve malign AME yanı sıra atipik AME olarak sınıflandırılması önerilmektedir. AME'lerin nadir görülmesi nedeniyle malign davranışı belirlemeye yönelik ortak sınıflandırma henüz oluşturulmamış olup daha fazla veriye gereksinim vardır.

Anahtar Kelimeler: Adenomyoepitelyoma, atipik, epitelyal, myoepitelyal

EP-334 [Meme Patolojisi] [Özet Metin]

MEMENİN PRİMER MÜSİNÖZ KARSİNOMUNDA KLİNİKOPATOLOJİK ÖZELLİKLER, TEK MERKEZ DENEYİMİ

Bilge Alper Çot[1], Talya Akata[6], Mihriban Erdoğan[5], Gül Çolakoglu[3], Cem Karaali[2], Olçun Ümit Ünal[4], Canan Kelten Talu[1]
[1]Sağlık Bilimleri Üniversitesi İzmir Tıp Fakültesi, Tıbbi Patoloji AD Tepecik Eğitim ve Araştırma Hastanesi, İzmir
[2]Sağlık Bilimleri Üniversitesi İzmir Tıp Fakültesi, Genel Cerrahi AD, Tepecik Eğitim ve Araştırma Hastanesi, İzmir
[3]Sağlık Bilimleri Üniversitesi İzmir Tıp Fakültesi, Radyoloji AD, Tepecik Eğitim ve Araştırma Hastanesi, İzmir
[4]Sağlık Bilimleri Üniversitesi İzmir Tıp Fakültesi, İç Hastalıkları AD, Tepecik Eğitim ve Araştırma Hastanesi, İzmir
[5]Sağlık Bilimleri Üniversitesi İzmir Tıp Fakültesi, Radyasyon Onkolojisi, Tepecik Eğitim ve Araştırma Hastanesi, İzmir
[6]Sağlık Bilimleri Üniversitesi Dr. Suat Seren Göğüs Hastalıkları ve Cerrahisi Eğitim ve Araştırma Hastanesi, Patoloji Bölümü, İzmir

ÖZET

Amaç: Pür müsinöz tümörler, tüm meme tümörlerinin yaklaşık %2'sini oluşturur. Genellikle ileri yaşta görülür ve iyi prognoza sahiptir. Amacımız, merkezimizde tanı almış pür müsinöz karsinom olgularının klinikopatolojik özelliklerini ortaya koymak ve klinik davranışa etkisi olabilecek özellikleri belirlemektir.

Gereç ve Yöntem: Müsinöz karsinom tanılı tüm olgular hastane bilgisayar kayıt sisteminden retrospektif olarak tarandı. Mikst meme karsinomu kapsamındaki olgular ile lam-bloklarına arşivden ulaşılamayan vakalar dışlandı. Pür müsinöz karsinom olduğu mikroskopik incelemeyle doğrulanan 25 olgu çalışmaya dahil edildi.

Bulgular: Tamamı kadın hastadan oluşan 25 olguda median yaş: 64 (28-88) idi. Ortalama tümör boyutu 2,4 cm idi (0,8-6 cm). Sentinel/aksiler lenf nodu metastazı ve lenfovasküler invazyon üç olguda saptandı (3/25; *%12*). Histolojik derece: yedi olguda derece 1 *(%28)*, on sekiz olguda derece 2 *(%72)* idi. Nükleer derece: üç olguda derece 1 *(%12)*, yirmi olguda derece 2 *(%80)*, iki olguda derece 3 *(%8)* idi. Duktal karsinoma in-situ 11 olguda *(%44)* saptandı. DKİS paternleri görülme sıklığı solid>kribriform>müsinöz, mikropapiller, komedo>apokrin> papiller ve solid papiller olarak izlendi. Tümörün moleküler tipleri; 14 olguda Luminal A *(%56)*, 11 olguda Luminal B *(%44)* idi. HER2 amplifikasyonu bir olguda saptandı (Floresan in-situ hibridizasyon). Ki-67 proliferasyon indeksi: ortalama %15 (ortanca *%10*)idi. Tümörde mikropapiller yapılanma 8 olguda *(%32)*, apokrin morfoloji 7 olguda *(%28)*, taşlı yüzük hücreli görünüm 5 olguda *(%20)* görüldü. Tümör çevresi meme parankiminde, atipili/atipisiz kolumnar hücreli değişiklikler (9/25; *%36*); müsin içeren basit dilate duktus yapıları (9/25; *%36*); apokrin lezyonlar (7/25; *%28*), intraduktal papil-

lom (4/25; *%16*) izlendi. Ortalama 60 aylık (9-98 ay) klinik takip sonrası lokal nüks veya uzak metastaz saptanmadı.

Sonuç: Olgularımız, literatür ile uyumlu olarak postmenopozal-ileri yaşta görülmüş, iyi prognostik seyir göstermiştir. Benzer şekilde tümör, luminal fenotipte ve orta-düşük dereceye sahiptir. Aksiler lenf nodu metastazı saptanan üç olgudan ikisinde tümörde mikropapiller morfoloji, diğer tek olguda ise HER2 amplifikasyonu dikkati çekmiştir. Çevre meme parankiminde en sık görülen bulgular, kolumnar hücreli değişiklikler ve müsin ile dilate basit duktus yapılarından oluşmaktadır.

Anahtar Kelimeler: Klinikopatolojik bulgular, meme, müsinöz karsinom

EP-335 [Meme Patolojisi] [Özet Metin]

ERGENLİK DÖNEMİNDE MEMENİN PSÖDOANJİOMATÖZ STROMAL HİPERPLAZİSİ: OLGU SUNUMU

Feyza Başar[1], Sefa Sağ[2], Dilek Yavuzer[1]
[1]Sancaktepe Şehit Prof. Dr. İlhan Varank Eğitim ve Araştırma Hastanesi, Tıbbi Patoloji Kliniği, İstanbul
[2]Sancaktepe Şehit Prof. Dr. İlhan Varank Eğitim ve Araştırma Hastanesi, Çocuk Cerrahisi Kliniği, İstanbul

ÖZET

Giriş: Psödoanjiomatöz stromal hiperplazi (PASH), memenin nadir görülen benign proliferatif bir lezyonudur. PASH gelişiminde hormonal durumun önemli rolü vardır. En sık menopoz öncesi kadınlarda görülmekle birlikte nadir olarak çocuklarda da bildirilmiştir. PASH benign ve malign olmak üzere birçok meme lezyonuna eşlik edebilir. Burada, 13 yaşındaki kız hastada hızla büyüyen meme kitlesi şeklinde ortaya çıkan PASH olgusu sunulmuştur.

Olgu: Memede ani büyüme ve ağrı şikayeti ile hastanemiz Çocuk Cerrahisi Kliniğine başvuran 13 yaşındaki kız hastanın fizik muayenesinde, sol memenin neredeyse tamamını dolduran, ağrılı kitle saptandı. Meme ultrasonografisinde 9x6 cm lik düzgün sınırlı, heterojen ve hipervasküler kitle tespit edilerek kitlenin tamamı eksize edildi. Makroskopik incelemede, 11x10x7 cm. boyutlarında, yuvarlakça, orta sertlikte, ince bir kapsülle çevrili, kesit yüzünde fokal lobüle alanlar ve kistik genişlemeler içeren, genel olarak solid görünümde kitlesel lezyon saptandı. Mikroskopik incelemede, çevresinde stromal reaksiyonun izlendiği hafif dilate duktuslar ve kollojenize stroma görüldü. Stromada damar izlenimi veren ve birbiriyle anastomozlaşan yarıklar şeklindeki boşluklar dikkat çekiciydi. Bu boşluklar endotel hücreleri ile değil, iğsi myofibroblastlarla döşeliydi. Vasküler belirteçlerden CD31 ve Faktör 8 ile stromadaki damarlar boyanırken, yarıklar şeklindeki boşluklarda boyanma görülmedi. Bu bulgularla olgu PASH olarak raporlandı.

Sonuç: PASH, özellikle premenopozal kadınlarda görülen memenin nadir stromal lezyonlarından olup bazen tümöral kitle şeklinde prezente olabilir. Çocukluk çağında ise oldukça az sayıda vaka bildirilmiştir. Radyolojik, makroskopik ve mikroskopik olarak; hamartom, fibroadenom, filloides tümör ve anjiosarkom gibi memenin benign ve malign lezyonları ile benzerlik gösterebilir. Bu nedenle PASH'nin karakteristik stromal proliferasyonu hakkında fikir sahibi olunmalı ve özellikle histopatolojik incelemede anjiosarkom ile ayırıcı tanısı yapılmalıdır.

Anahtar Kelimeler: Meme, psödoanjiomatöz stromal hiperplazi, ergenlik dönemi

EP-336 [Meme Patolojisi] [Özet Metin]

NEOADJUVAN TEDAVİDE MOLEKÜLER SUBTİP UYUMSUZLUĞU, TÜMÖR HETEROJENİTESİ MİDİR?

Hande Karaman Özacar, Özge Şahin, Tuğçe Günşen, Funda Taşlı
Sağlık Bilimleri Üniversitesi, Bozyaka Eğitim ve Araştırma Hastanesi, Tıbbi Patoloji Kliniği, İzmir

ÖZET

Amaç: Meme kanserinde neoadjuvan kemoterapi cerrahi işlem öncesi uygulanan sistemik tedavi şekli olup uygulamanın amacı, meme ve bölgesel lenf nodlarındaki hastalığın yaygınlığını azaltması ve adjuvan tedavilere yanıtın öngörülebilmesi için bilgi sağlamasıdır. Neoadjuvan tedavi öncesi biopsi örneğine immunhistokimyasal yöntemle uygulanan biobelirteçler ile tedavi prosedürü belirlenmektedir. Ancak literatürde neoadjuvan tedavi öncesi ve sonrası tümör doku örneklerinde, immunhistokimyasal ve moleküler subtip uyumsuzluğu bildirilmekte olup, prognozun öngörülmesi ve tedavi prosedürlerinin belirlenmesinde bu uyumsuzluğun akılda tutulması önemlidir. Bu çalışmada neoadjuvan tedavi öncesi ve sonrası biopsi örneklerine ulaşılan olgularda klinikopatolojik karakteristikleri ve immunhistokimyasal - moleküler subtip uyumsuzluğunu araştırmayı amaçladık.

Gereç ve Yöntem: Çalışmaya 2012-2022 yılları arasında meme kanser tanısı alan ve neoadjuvan tedavi uygulanan 258 olgu dahil edilmiştir. Bu olguların 60'ı neoadjuvan tedaviye patolojik tam yanıtlı olup tedavi öncesi ve sonrası tümör dokularında immunohistokimyasal biobelirteçleri bulunan 198 olgu çalışmaya dahil edilmiştir.

Bulgular: Tedavi öncesi ve sonrası immunhistokimyasal profili değerlendirilen 198 olgunun tamamı kadındır. Olguların 55'inde (%27,7) tedavi öncesi ve sonrası moleküler subgrup uyumsuzluğu mevcuttur. Subgrup uyumsuzluğu gösteren olguların 34'ü (%61,8) Ki67 proliferasyon indeksi değişikliği, 12'si (%21,8) ER değişikliği ve 9'u (%16,3) Her2 reseptör deği-

şikliği nedeni iledir. ER ekspresyon uyumsuzluğu gösteren 12 olgunun 8'inde tedavi sonrası ER pozitifleşirken, 4 olguda ER kaybı izlenmiştir. Her2 reseptör değişikliği olan 9 olgunun 6'sında tedavi sonrası kayıp, 3'ünde pozitiflik saptanmıştır.

Sonuç: Serimizdeki olguların yaklaşık ¼'inde tedavi öncesi ve sonrası moleküler subgrup uyumsuzluğu saptanmıştır. ER değişikliklerinde kazanım daha çok tümör heterojenitesi kaynaklı olabilecekken, Her2 değişikliklerinde çoğunlukla kayıp izlenmiş olup trastuzumab tedavisine bağlı olabileceği düşünülebilir. Hedef tedavi molekülleri olmaları nedeni ile, ER ve Her2 status değişiklikleri olasılığı tedavi planlamasında akılda tutulmalıdır.

Anahtar Kelimeler: ER, Her2, Meme, Moleküler, Neoadjuvan, Subgrup

EP-337 [Meme Patolojisi] [Özet Metin]

HER2 POZİTİF İNVAZİV MÜSİNÖZ KARSİNOM TANISI ALAN İKİ OLGU

Esra Betül Çakır, Ahmet Tuğrul Eruyar, Ayşe Özdemir
Kocaeli Üniversitesi, Patoloji Ana Bilim Dalı, Kocaeli

ÖZET

Giriş: İnvaziv müsinöz karsinom, tüm meme kanserlerinin %1 ile %6'sını oluşturmaktadır. Müsinöz meme karsinomu pür veya mikst tipte görülebilir. Pür müsinöz karsinomda genellikle ER ve PR reseptörü pozitiftir. HER2 reseptörü ise negatiftir. Ancak literatürde az sayıda HER2 pozitif müsinöz karsinom olguları bildirilmiştir. Biz HER2 pozitif invaziv müsinöz karsinom tanısı alan iki olgumuzu literatür eşliğinde sunmak istedik.

Olgu 1: 45 yaşında kadın olgunun sol memedeki kitlesinden yapılan tru-cut biyopsi sonucu müsinöz karsinom tanısı almıştır. Yapılan immünohistokimyasal çalışmalarda ER, PR ve HER2 ile pozitiftir. Hastanın neoadjuvan kemoterapi sonrası lumpektomi materyalinde 2 farklı tümöral odak saptanmıştır. Birinci odak müsinöz karsinom, ikinci odak invaziv karsinom, NST olarak raporlanmıştır. Her iki odak için yapılan immünohistokimyasal çalışmalar sonucu ER ile pozitif, PR ile negatif, HER2 ile pozitif boyanma saptanmıştır.

Olgu 2: 51 yaşında kadın hasta sağ memesindeki kitleye yapılan tru-cut biyopsi ile invaziv müsinöz karsinom tanısı konulmuştur. Yapılan immünohistokimyasal çalışmalar sonucu ER, PR ve HER2 ile pozitif reaksiyon izlenmiştir. Neoadjuvan tedavi sonrası lumpektomi materyalinde izlenen kitleye pür müsinöz karsinom tanısı verilmiştir. Yapılan immünohistokimyasal çalışmalar sonucunda ER, PR ve HE 2 ile pozitif reaksiyon saptanmıştır.

Sonuç: Müsinöz karsinomlar, invaziv meme karsinomlarının %1 ile %6'sını oluşturur. Müsinöz karsinom diyebilmek için invaziv komponentin en az %90 oranında müsinöz patern içermesi gerekmektedir. Müsinöz karsinomlar, yavaş büyümeleri ve düzgün sınırlı olmaları nedeniyle iyi seyirli bir malign lezyon lehine değerlendirilebilir. Aksiller lenf nodu metastazı nadir olmakla birlikte bizim ilk olgumuzda pozitiflik mevcuttur. İmmunohistokimasal olarak ER ve PR genellikle pozitif ve HER2 negatif olarak değerlendirilmektedir. Bizim olgumuzda olduğu gibi nadiren de olsa HER2 pozitif invaziv müsinöz karsinom tanısı alan olgular bildirilmiştir. HER2 pozitifliği, meme kanseri için kötü prognoz belirleyicisidir. Anti-HER2 tedavisinin en iyi tedavi etkisi için kemoterapi ile birlikte uygulanması gerektiği bildirilmiştir. Bizim iki olgumuz da anti HER2 tedavisi ve kemoterapi beraber almıştır.

Anahtar Kelimeler: HER2, meme, müsinöz

EP-338 [Meme Patolojisi] [Özet Metin]

MEMEDE POSTRADYASYON ANJİOSARKOMU-PUNCH BİYOPSİDEN REZEKSİYONA

Burçak Öztorun, Cansu Manav, Dicle Tamer Türk, Nuray Can
Trakya Üniversitesi, Tıbbi Patoloji Ana Bilim Dalı, Edirne

ÖZET

Giriş: Anjiosarkomlar endotel hücre kökenli malignitelerdir. Anjiosarkomların yaklaşık %8'i memede gelişir ve de novo gelişenler, meme karsinomu sonrası uygulunan radyasyon tedavisi ardından ortaya çıkanlar ve kronik lenfödemle ilişkili olanlar olarak ayrılabilirler. Adjuvan radyoterapiyle meme koruyucu cerrahi uygulanan hastalarda, tahmini postradyasyon anjiosarkomu (PRA) insidansı %0,05-0,3'tür.

Olgu: Meme karsinomu tanı ve tedavi hikayesi olan 70 yaşında kadın hastanın sağ meme cildindeki infiltre sert mor plağından bir adet punch biyopsi alındı. Meme karsinomu metastazı ön tanısıyla laboratuvarımıza gönderildi. Makroskopik değerlendirmede 0,4 cm cilt 0,5 cm cilt altı içeren doku izlendi. Mikroskopik incelemede dermal yerleşimli, küçük intravasküler papiller yapılar oluşturan hafif dereceli sıralanma artışı gösteren endotelyal hücrelerle döşeli neoplastik vasküler proliferasyon görüldü. Bu vasküler proliferasyon paterniyle ayırıcı tanıya atipik vasküler lezyon (AVL), Kaposi sarkomu ve memenin PRA' sı alındı. İmmünohistokimyasal olarak p53 ile anormal boyanma, Ki67 ile endotel hücrelerinde artmış boyanma, CD31, ERG ve MYC ile kuvvetli boyanma izlendi. HHV-8, Pankeratin, Mamoglobin, ER ile boyanma izlenmedi. Neoplastik hücrelerdeki sitolojik ve yapısal atipi, öğrenilen meme karsinomu ilişkili radyoterapi hikayesi ve MYC immünekspresyonu nedeniyle bulgular PRA lehine değerlendirildi.3 ay sonra hastanın sağ mastektomi materyali laboratuvarımıza ulaştı. Vaka yüksek dereceli Anjiosarkom, patolojik evre 3 olarak ilk tanımızı destekler şekilde raporlandı.

Sonuç: Anjiosarkomlar endotelyal diferansiyasyon gösteren malign vazoformatif tümörlerdir. Anjiosarkom memenin radyasyona bağlı en yaygın sarkomudur. Tanımlayıcı özellikleri; tümörün radyasyon uygulanan alanda gelişmesi, radyoterapi sonrası geçen latent dönem ve histolojik görünümüdür. Radyoterapi sonrası gelişen AVL'de de dermis yerleşimli hiperkromatik endotelyal hücrelerden oluşan anastomozlaşan vasküler kanallar izlenir. Ancak AVL'de MYC immünekspresyonu ve amplifikasyonu izlenmez. PRA ile AVL'nin birbirinden ayrımı farklı klinik gidiş ve tedavi yaklaşımları nedeniyle önemlidir. Bu nedenle farklı klinik seyir ve yönetim gerektiren ancak histomorfolojik olarak benzerlik gösteren ayırıcı tanı güçlükleri oluşturan radyasyon sonrası memede görülen vasküler lezyonlara farkındalık oluşturmak adına olgumuzu sunmak istedik.

Anahtar Kelimeler: Postradyasyon anjiosarkom, meme, punch biyopsi, klinik

EP-339 [Meme Patolojisi] [Özet Metin]

MALİGNİTE İLE KARIŞABİLEN MEME YERLEŞİMLİ KOLESTEROL GRANÜLOMU

İpek Gürel, Melike Tekeli, Mustafa Cihat Avunduk
Necmettin Erbakan Üniversitesi Meram Tıp Fakültesi, Patoloji Ana Bilim Dalı, Konya

ÖZET

Giriş: Kolesterol granülomu, çeşitli nedenlere sahip spesifik bir kronik reaktif inflamasyon şeklidir. Kolesterol kristallerinin ve yabancı cisim dev hücrelerinin histopatolojik paterni ile tanımlanır. Kolesterol granülomları en sık orta kulakta ve mastoid çıkıntıda bulunur ve memede nadirdir. Travma, meme biyopsisi veya cerrahi sonrası iyatrojenik oluşabilen benign bir durumdur. Klinik olarak ağrısız, ele gelen sert nodül ve radyolojide düzensiz hipoekoik nodüller olarak görülmesi ile meme kanserini taklit edebilir ve kolaylıkla karıştırılabilir.

Olgu: Memede ele gelen kitle ile başvuran 58 yaşındaki kadın hastaya yapılan mamografide sol memede saat 9 yönünde 12x8 mm boyutlarında düzgün sınırlı, oval, hipoekoik Bİ-RADS 4 lezyon mevcuttu. Yapılan tru-cut biyopsisi laboratuarımıza gönderilmiş olup mikroskopisinde kolestrol kleftleri, CD68 pozitif histositler ve yabancı cisim tipi dev hücreler görüldü. Pansitokeratin duktuslarda pozitif olup HMB-45 negatifti. Ki67 indeksi <%1 olarak saptandı. Olgu kolesterol granülomu olarak raporlandı.

Sonuç: Meme parankiminde nadiren kolesterol granülomu gelişebilir. Buna periduktal inflamasyon, meme biyopsi öyküsü veya travma neden olabilir. Klinik ve görüntülemeler ile kolesterol granülomunu meme kanserinden ayırmanın zorluğu nedeniyle histomorfolojik tanının önem kazandığını vurgulamak amacıyla olgumuzu sunduk.

Anahtar Kelimeler: Granülom, kleft, kolesterol

EP-340 [Meme Patolojisi] [Özet Metin]

MEME KANSERİ OLGULARINDA SENTİNEL LENF NODLARINDAKİ FROZEN KESİT BULGULARININ ÖNEMİNİN ARAŞTIRILMASI

Göksu Sivrikaya[1], Gürdeniz Serin[1], Berk Göktepe[2], Özge Aslan[3], Osman Zekioğlu[1], Necmettin Özdemir[1]
[1]Ege Üniversitesi Tıbbi Patoloji Anabilim Dalı, İzmir
[2]Ege Üniversitesi Genel Cerrahi Anabilim Dalı, İzmir
[3]Ege Üniversitesi Radyoloji Anabilim Dalı, İzmir

ÖZET

Amaç: Günümüzde sentinel lenf nodu (SLN) biyopsisi, invaziv meme kanseri olan hastalar için standart yöntem haline gelmiştir. İntraoperatif frozen kesit ile lenf nodları metastazları saptanabilir ve bu hastalarda aynı anda aksiller non-SLN diseksiyonu yapılabilir. Ancak SLN'nda metastazı olduğu halde birçok olguda aksiller diseksiyonda metastaz bulunmamaktadır. Çalışmamızda bu olguların tespit edilmesini sağlayacak frozen kesit bulgularının ortaya çıkarılması amaçlanmıştır.

Gereç ve Yöntem: Bölümümüzde incelenen 770 hastaya ait SLN örneklemesi retrospektif olarak değerlendirildi. Çalışmamıza SLN'nda metastazı bulunan ve sonrasında aksiller diseksiyon uygulanan 180 olgu alındı. Frozen kesitteki metastaz boyutu, çevre yumuşak doku yayılımı (ÇYDY) ve metastatik SLN sayısı açısından olgular karşılaştırıldı.

Bulgular: Frozen kesit ile SLN incelemesinin özgüllüğü %79,7 bulunmuştur. İzole tümör hücreleri içeren SLN'ları benign kabul edildiği takdirde, frozen kesit ile SLN değerlendirilmesinde 63 olgu yanlış negatif tanısı (%8) almış olup bu olguların %71'inde metastatik odak boyutu 2 mm'den küçüktü. SLN'ndaki en büyük metastatik odak boyutu ≤4 mm olan olguların %9'unda (2/22), en büyük metastatik odak boyutu >10 mm olan olguların %71'inde (46/65) Aksiller non-SLN metastazı saptandı. Parafin kesitlerde SLN metastazında ÇYDY bulunan olguların %73'ünde (66/90) non-SLN metastazı izlenirken frozen kesit sırasında ÇYDY yayılımı izlenen olguların %86'sında (43/50) non-SLN metastazı izlendi. Ayrıca frozen inceleme sırasında ikiden fazla SLN'nda metastazı bulunan olguların %74'ünde (23/31) aksiller non-SLN metastazı saptandı.

Sonuç: ÇYDY'nın frozen kesitte saptanması aksiller non-sentinel lenf nodu tutulumunu göstermekte en önemli bulgulardan biridir. Diğer bulgular ise metastatik lenf nodu sayısının 2'den fazla olması, en büyük metastatik odak boyutunun 10 mm'den büyük olması olarak sıralanabilir.

Anahtar Kelimeler: Aksiller diseksiyon, çevre yumuşak doku yayılımı, frozen kesit, sentinel lenf nodu metastazı

EP-341 [Meme Patolojisi] [Özet Metin]

METASTAZDAN PRİMER TANIYA; GASTRİK METASTAZ İLE PREZANTE OLAN İNVAZİV LOBULER KARSİNOM OLGUSU

Ayşe Nur Çan, Nagehan Ozdemir Barisik, Uğur Komutan
Kartal Dr. Lütfi Kırdar Şehir Hastanesi, Patoloji Kliniği, İstanbul

ÖZET

Giriş: Meme kanseri kadınlarda en sık görülen kanser türüdür. İnvaziv lobuler karsinom invaziv meme karsinomlarının %5-15'ini oluşturur ve en yaygın ikinci meme kanseri türüdür. Sıklıkla kemik, gastrointestinal sistem, omentum ve overe daha az oranda ise akciğer ve karaciğere metastaz yapmaktadır. İnfiltratif büyüme paterninden dolayı mamografide tanı zorluğuna ve tanıda gecikmelere neden olmaktadır.

Dispepsi sikayeti ile kliniğe başvuran olgunun mide biyopsisindeki tümör tanısını takiben yapılan PET-CT incelemesi sonrasında primer meme karsinomu ve mide metastazı saptanmıştır. Literatürde metastaz bulgusu ile tanı alan lobüler meme karsinomları çok nadir olduğundan olgumuzu literatür bilgileri eşliğinde sunduk.

Olgu: Altmış üç yaşında kadın hasta epigastrik ağrı, yanma, boğazda takılma, kilo kaybı şikayetiyle kliniğe başvurdu. Yapılan özefagogastroduodenoskopisinde, korpus mukozasını kaplayan mukozal düzensizlik görüldü.

Biyopsi kesitlerinde lamina propriada tek hücre infiltrasyonu, kordon ve asiner yapılar yapan uniform, yuvarlak nükleuslu dar sitoplazmalı bazıları taşlı yüzük morfolojisinde tümör infiltrasyonu izlendi. İmmünhistokimyasal (İHK) incelemede panCK, CK7 ve CAM 5.2 pozitif, CK20 ve CDX2 negatifti. Olgu poorly cohesive mide karsinomu olarak rapor edildi.

PET-CT incelemesinde sağ meme üst-dış kadranda lobüle konturlu nodüler lezyon, kosta-vertebralarda metastatik hipermetabolik odaklar ve mammografide sağ memede kitle izlenmesi üzerine yapılan meme biyopsisinde invaziv lobuler karsinom saptandı.Tümör hücrelerinde ER, PR pozitif, E-kadherin, Beta Katenin ve Cerb-B2 negatif (Skor 1) idi.

İki primer düşünülen olgu; tedavi planlamak amacıyla tümör konseyine sunulduğunda midenin metastaz yönünden tekrar değerlendirilmesine karar verildi.Değerlendirme sonucunda tümör hücrelerinde GATA3, GCDFP-15, Mammoglobin ve ER pozitif, PR, Cerb-B2 (skor 1), E-kadherin ve Beta katenin negatifti.Olgu morfoloji ve İHKsal bulgularla memenin lobuler karsinomu kabul edildi.

Kostadan alınan biyopsi de aynı morfoloji ve immünfenotipi göstermekteydi.

Sonuç: İnvaziv lobuler karsinom infiltratif büyüme paterni nedeniyle kitle etkisi yapmadan metastaz bulgusu ile ortaya çıkabilir. Morfolojik özelliği birçok tümörü taklit edebilir ve metastazlar primer tümör gibi karşımıza çıkabilir. Özellikle poorly cohesiv mide tümörlerinde tanı verirken hastanın kliniğini detaylı araştırmak ve lobuler karsinom metastaz olasılığını da akılda tutmak gerekmektedir.

Anahtar Kelimeler: İnvaziv lobuler karsinom, mide, meme, metastaz

EP-342 [Meme Patolojisi] [Özet Metin]

NEOADJUVAN TEDAVİ SONRASI HER2 EKSPRESYON PROFİLİ DEĞİŞEN İNVAZİV MEME KARSİNOMU OLGUSU

Seçil Kılar Kösemen, Yaşar Kaan Akgök, Fügen Aker
Sağlık Bilimleri Üniversitesi, Haydarpaşa Numune Eğitim ve Araştırma Hastanesi, Tıbbi Patoloji, İstanbul

ÖZET

Giriş: HER2; normal hücre proliferasyonunu, gelişimini ve hayatta kalmasını düzenleyen büyüme faktör reseptörleri ailesinin bir üyesidir ve normal meme epitelinde hücre yüzeyinde düşük seviyelerde bulunur. İnvaziv meme karsinomlarının (İMK) %10-20'sinde HER2 geni amplifiye olarak hücre yüzeyinde bu proteinin overekspresyonu ile sonuçlanır. Bu overekspresyon daha sonra kanser hücrelerinde proliferasyon, hücre motilitesi ve anjiogenezde artışa bağlı olarak daha agresif bir kanser biyoaktivitesinin desteklenmesine neden olabilir.

Rutin pratikte meme karsinomlarında HER2 değerlendirilmesi önem arz etmektedir. Meme kanserlerinde HER2 ekspresyonu negatif prognostik faktördür ancak HER2 hedefli tedavilerin kullanılmasına olanak sağlayarak sağ kalımda önemli artışlar sağlayabilmektedir. Fakat neoadjuvan ve/veya HER2 hedefli tedaviler öncesi ve sonrası HER2 durumu değişikliği olabilir ve bu durum ''HER2 ekspresyon dönüşümü'' olarak tanımlanmaktadır.

Olgu: 73 yaşında kadın hastanın memedeki kitlesine uygulanan tru-cut biyopsi materyali invaziv meme (duktal) karsinomu olarak değerlendirildi. Yapılan immünhistokimyasal incelemede HER2 reseptör antijeni ile tümör hücrelerinin %30'unda komplet, kuvvetli, pozitif membranöz boyanma izlendi ve sonuç pozitif (skor 3) olarak raporlandı. Neoadjuvan kemoterapi sonrası mastektomi materyalinde rezidüel tümör hücrelerinden immünhistokimyasal inceleme tekrar edildi ve boyanma saptanmayan olguda HER2 durumu negatif (skor 0) olarak raporlandı.

Sonuç: HER2 testi ve pozitifliği, HER2-hedefli tedaviler kemoterapi rejimine eklendiğinde sağkalım açısından prediktif değer taşımaktadır. HER2 pozitifliği, uygun hedefe yönelik tedavi yokluğunda agresif gidiş ve kötü prognoz ile ilişkilidir ancak tedavi sonrası HER2 ekspresyonunun değişebileceği göz önünde bulundurulmalıdır. HER2 ekspresyon dönüşümünün

önceki HER2 pozitif hücrelerde gerçekleşen ekspresyon kaybı sonucu mu yoksa tedaviye yanıtsız klonların seçilimi ile mi olduğu açık değildir. Literatürde HER2 ekspresyon dönüşümünün daha kötü hastalıksız sağkalım ve total sağkalım ile ilişkili olduğu bildirilmiştir. Bu nedenle HER2 profilinin tedavi sonrası ve tümör metastazlarında tekrar değerlendirilmesi ekspresyon dönüşümünü saptamak açısından büyük önem taşımaktadır.

Anahtar Kelimeler: HER2 heterojenitesi, her2-hedefli tedavi, meme karsinomu

EP-343 [Meme Patolojisi] [Özet Metin]

MEME İMPLANTINDA SİNOVYAL METAPLAZİ: OLGU SUNUMU

Ali Can Önal, Fatih Korkmaz, Emre Işık, Burçin Acuner
Zonguldak Bülent Ecevit Üniversitesi Tıp Fakültesi Patoloji AD, Zonguldak

ÖZET

Giriş: Meme implantları meme karsinomlarının cerrahi tedavisi de dahil çeşitli durumlarda uygulanan ve hastalara psikolojik destek görevi üstlenen rekonstrüktif cerrahinin önemli bileşenlerinden biri olarak dikkat çekmektedir. Klasik hastalık tanılarının yanı sıra implant uygulamasında da görülebilen sinoviyal metaplazi ile ilişkili değişiklikler patolojinin rutin işleyişinde karşımıza çıkabilir. Özellikle hastanın takibi sırasında cerrahi sınırlarda bağ doku artışı ve kitle etkisi nedeniyle tümör nüksü ile karışabileceğinden histopatolojisinin iyi bilinmesi ve akılda tutulması gerekir.

Olgu: İnvaziv meme karsinomu tanısı alan ve meme koruyucu cerrahi ile meme implantı uygulanan 48 yaşında kadın hastada implant uygulamasından 15 ay sonra implant çevresinde dokunun mekanik etkisi ile ağrı ve rahatsızlık şikayeti gelişti. Yapılan radyolojik incelemede implant çevresindeki yumuşak dokuda yoğunluk artışı, kalınlaşma ve sıvı birikimi saptanması üzerine implant ve çevresindeki yumuşak dokudan oluşan cidari doku eksizyonla alındı. Rezeksiyon materyali makroskopik olarak açık kahve gri renkte ince kist duvarı yapısında, sert kıvamda, kalınlığı 0,3 cm ila 0,6 cm arasında değişen bağ dokusu görünümündeydi. Dokudan hazırlanan kesitlerde, iğsi görünümde eozinofilik sitoplazmalı sinovyal görünümde hücrelerle döşeli intimal katman ve bunun altında küçük vasküler yapılar ile artmış bağ dokusundan oluşan subintimal katman izlendi. Bazı alanlarda lezyonun implant varlığına bağlı olarak geliştiğinin kanıtı olarak yabancı cisim tipi reaksiyon görüldü. Yapılan immünhistokimyasal çalışmada kisti döşeyen epitelde vimentin ile reaksiyon izlenirken, sitokeratin AE1/AE3 ile reaksiyon izlenmedi. Mevcut bulgular ile olguya sinoviyal metaplazi tanısı koyuldu.

Sonuç: Silikon implant kullanımı ile birlikte yaygınlaşmakta olan memenin sinovyal metaplazisi morfolojik olarak tanı konabilen, alışkın gözlerin kolayca tanıyabileceği benign bir durumdur. Bununla birlikte, memenin diğer lezyonları ile karışabileceğinden silikon implant uygulamalarının bir komplikasyonu olan sinovyal metaplazinin, özellikle klinik bilgiye ulaşılamayan kistik fibrotik özellikteki meme dokularında akılda tutulması gerekir.

Anahtar Kelimeler: Meme, silikon, implant, sinovyal metaplazi, sinovya

EP-344 [Meme Patolojisi] [Özet Metin]

ÜÇLÜ NEGATİF MEME KANSERLERİNDE ANDROJEN EKSPRESYONUNUN PROGNOSTİK VE PREDİKTİF DEĞERİ

Tuğçe Günşen[1], Demet Kocatepe Çavdar[1], Hande Karaman Özacar[1], Sibel Demir Keçeci[2], Baha Zengel[3], Cengiz Yılmaz[4], Funda Taşlı[1]
[1]Sağlık Bilimleri Üniversitesi, Bozyaka Eğitim ve Araştırma Hastanesi, Tıbbi Patoloji Kliniği, İzmir
[2]Manisa Merkezefendi Devlet Hastanesi, Tıbbi Patoloji Kliniği, Manisa
[3]İzmir Medikal Point Hastanesi, Genel Cerrahi Kliniği, İzmir
[4]Sağlık Bilimleri Üniversitesi, Bozyaka Eğitim ve Araştırma Hastanesi, Tıbbi Onkoloji, İzmir

ÖZET

Amaç: Üçlü negatif meme kanseri (ÜNMK),östrojen ve progesteron reseptörü ile insan epidermal büyüme faktörü 2 amplifikasyonu göstermeyen, farklı histolojik, genomik ve immünolojik profilleri olan, spesifik terapötik hedef tedavilerden yoksun olması nedeni ile agresif ve kötü prognozlu bir meme kanser subtipidir.Erken klinik kanıtlar,ÜNMK'de transkriptomik analizlerle tanımlanan ve androjen reseptörü (AR) ekspresyonu gösteren "Luminal androjen reseptör(-LAR)" subtipi için AR hedef tedavinin olumlu sonuçlar gösterdiğini bildirmektedir. Sunulan çalışmada ÜNMK olgularının sağkalım analizleri ile LAR subtipin sağkalım analizleri ve prognostik-prediktif parametrelerle ilişkisinin araştırılması amaçlanmıştır.

Gereç ve Yöntem: Çalışmamızda 2013-2022yılları arasında tanı alan 120 ÜNMK olgusunda AR ekspresyonunun yaş, p53 ve Ki67 statusu,tümör boyutu,lenf nodu durumu, multifokalite gibi patolojik prognostik parametrelerle, neoadjuvan tedavi yanıtı, genel ve hastalıksız sağkalım verileri ile ilişkisi değerlendirilmiştir. AR durumu immunhistokimyasal yöntemle ve ≥ %1 cutoff değeri kullanılarak belirlenmiştir. Tüm veriler SPSS.25.0 programında pearson-Ki-kare ve Kaplan-Meier yöntemi ile analiz edildi.

Bulgular: Ortalama 51 ay takip süresinde 120 olgu çalışmaya dahil edilmiştir. 42'si AR pozitif, 72'si negatiftir. Araştırma grubunun yaş ortalaması 54,97±15,08 yıldır. Tüm üçlü negatif tümörler dikkate alındığında,yaş,tümör boyutu, fokalite, lenf nodu durumu, AR ekspresyonu, Ki67 ve P53 statusunun sağkalım ile ilişkisi saptanmamıştır. Neoadjuvan tedaviye yanıt ile sağkalım süreleri arasında da anlamlı bir fark yoktur. (p=0,077). AR pozitif ve negatif olgularımızın subgrup analizinde ise, AR ekspresyonunun hastalıksız,genel sağkalım ve neoadjuvan yanıtı ile anlamlı ilişkisi bulunmamıştır. (sırasıyla p:0,514, p:0,621,p:0.293). AR negatif hastaların ortalama sağkalım süresi 85,78±5,51 iken AR pozitif hastalarda ortalama sağkalım süresi 80,47±8,80'dir. Serimizde AR ekspresyonun patolojik parametrelerle ilişkisi değerlendirildiğinde ise; tümör boyutu, lenf nodu ve P53 ile ilişki saptanmazken, düşük Ki67 ile birlikteliği anlamlıdır (p=0,006). Ayrıca multifokalite ve AR ekspresyonu değerlendirildiğinde, neoadjuvan tedavi almayan hastalarda AR ekspresyonu ve tek tümör odağı ile birlikteliği istatistiksel olarak anlamlıdır. p<0,02

Sonuç: Serimizde AR ekspresyonu gösteren tümörler,tek odak şeklinde prezente olan ve düşük Ki67 indeksine sahip tümörler olarak karşımıza çıkmaktadır. Ancak neoadjuvan tedavi yanıtı,genel ve hastalıksız sağkalım gibi klinik parametrelerin öngörülmesinde prognostik ve prediktif değeri saptanmamıştır. Bu klinik bulguların, olguların anti-AR tedavi almamış olmaları nedeni ile olabileceği düşünülmüş olup,ÜNMK'de AR sinyal yolaklarının araştırılması ve anti-AR tedavi alan hastaların dahil olduğu çalışmalar umut verici sonuçlar üretebilir.

Anahtar Kelimeler: Androjen, ekspresyonu, meme, sağkalım

EP-345 [Meme Patolojisi] [Özet Metin]

LUMİNAL B HER2 NEGATİF MEME KANSERLERİNDE DÜŞÜK HER2 EKSPRESYONU GÖSTEREN VE HER2 EKSPRESYONU GÖSTERMEYEN GRUPLARIN NEOADJUVAN KEMOTERAPİ YANITLARI VE HİSTOPATOLOJİK PARAMETRELERİNİN KARŞILAŞTIRILMASI

Seçil Kılar Kösemen, Yaşar Kaan Akgök, Fügen Aker
Sağlık Bilimleri Üniversitesi, Haydarpaşa Numune Eğitim ve Araştırma Hastanesi, Tıbbi Patoloji, İstanbul

ÖZET

Amaç: Luminal b, HER2 negatif meme kanserli hastalarda düşük-HER2 (skor 1 ve 2) ve HER2 skor 0 olan gruplar arasında neoadjuvan kemoterapi (nak) yanıtları ve histopatolojik belirteçlerin karşılaştırılması amaçlanmıştır.

Gereç ve Yöntem: Laboratuvarımızda 2012 ve 2023 yılları arasında 166 nak'lı luminal b HER2 negatif hastada meme tru-cut biyopsilerinde HER2 skoru düşük ekspresyon gösteren (skor 1 ve 2) ve ekspresyon göstermeyen (skor 0) olgular tarandı. HER2 skor-2 olan olgulardan FISH ile HER2 amplifikasyonu gösterenler çalışma dışı bırakıldı. HER2 ekspresyon durumları (skor 0, 1, 2); mastektomi materyallerine göre değerlendirilen yaş, cerrahi prosedür, sentinel lenf nodu biyopsisi, histolojik ve nükleer grade, mitoz, evre (PT), lenf nodu (pN), Kİ-67 indeksi, residüeal cancer burden (rbc) skoru, lenfovasküler invazyon, perinöral invazyon ve in situ karsinom varlığı gibi histopatolojik veriler ile değerlendirildi.

Bulgular: 110 (%66,3)'u HER2 skor 0, 56 (%33,7)'sı düşük-HER2 (skor 1 ve 2) olan toplam 166 hastada istatistiksel olarak mitoz değeri ve Ki-67 indeksi arasında anlamlı fark bulunmuştur (sırasıyla p: 0,039 ve p: 0,040). Yaş, cerrahi prosedür, sentinel lenf nodu biyopsisi, histolojik ve nükleer grade, evre (PT), lenf nodu (pN), residual cancer burden (rcb) skoru, lenfovasküler invazyon, perinöral invazyon ve in situ karsinom varlığı arasında anlamlı fark izlenmemiştir.

Sonuç: Literatürde çalışmalarda düşük ekspresyonlu-HER2 grupta Ki-67 proliferasyon indeksinin, ekspresyon göstermeyen HER2-skor 0 gruba göre daha düşük seviyelerde olduğu ve ortalama sağ kalımın ise daha uzun olduğu izlenmiştir. Bizim çalışmamızda da literatürle benzer şekilde düşük ekspresyonlu HER2 grupta Ki-67 proliferasyon indeksinin düşük olduğu saptandı. Ek olarak HER-2 negatif grubun mitoz skorunun daha çok skor-2'de yoğunlaştığı görüldü. HER2-düşük invaziv meme karsinomları (İMK), HER2-0 İMK'ya kıyasla farklı biyolojik aktivite ve klinik özellikler göstermektedir ve HER2-düşük İMK'nın biyolojisini ve tedavi yanıtını anlamak için daha fazla araştırmaya ihtiyaç vardır.

Anahtar Kelimeler: Düşük HER2, luminal b, meme karsinomu, low-HER2, HER2-zero, negatif HER2

EP-346 [Meme Patolojisi] [Özet Metin]

SİRİNGOMATÖZ TÜMÖR: OLGU SUNUMU

Ayşe Daş Çerçi[1], Tuğba Toyran[1], Melek Ergin[1], Kubilay Dalcı[2], Suzan Zorludemir[1]
[1]Çukurova Üniversitesi, Tıp Fakültesi, Tıbbi Patoloji Anabilim dalı, Adana, Türkiye
[2]Çukurova Üniversitesi, Tıp Fakültesi, Genel Cerrahi Anabilim dalı, Adana, Türkiye

ÖZET

Giriş: İlk olarak 1983 yılında Rosen tarafından tanımlanan Siringomatöz tümör, nadir görülen, meme başı ve areolar bölgede ortaya çıkan, lokal infiltatif, benign neoplazmdır. Klinik bulguları ve histomorfolojik özellikleri sıklıkla bir malignite-yi taklit etmektedir. Dolayısıyla tümörün yanlış teşhisinin ve bunun beraberinde oluşan gereksiz cerrahi işlemlerin önüne

geçilebilmesi için akılda tutulması gereken bir antitedir. Bu öneminden dolayı, Siringomatöz tümör tanısı alan olgumuzun tartışılması amaçlanmıştır.

Olgu: Sağ memesinde ağrı ve ele gelen kitle nedeniyle hastanemize başvuran 40 yaşında kadın hastada, çekilen Manyetik rezonans görüntülemede, sağ memede retroareolar yerleşimli, meme başına invaze, yaklaşık 17x11 mm boyutlarında, spiküle kontürlü kitle saptanmıştır. Mikroskobik olarak, miksoid, fibröz stromada, yer yer laktiferöz duktusları çevreleyen ve düz kas demetlerini infiltre eden, 2 sıralı epitel ile döşeli duktuler yapılar izlenmiştir. Bazı duktuslar ovoid şekilli olup virgül benzeri uzantılar göstermektedir. Bu yapılar içerisinde keratinize kistler ve değişken oranda skuamöz metaplazi alanları görülmüştür. Kist lümenlerinde PAS(+) sekretuar materyal dikkati çekmiştir. Ayırıcı tanıda, öncelikle düşük dereceli adenoskuamöz karsinom ve tübüler karsinom gibi malign antiteler yer almaktadır. Belirgin atipi, mitoz, nekroz, lenfovasküler veya perinöral invazyon izlenmeyen tümörde ayırıcı tanıya yönelik uygulanan immünohistokimyasal belirteçlerden HMWK, CK14, P63 ve CD10 ile pozitif boyanma mevcut olup ki67 ile proliferasyon indeksi %5 olarak belirlenmiştir.

Sonuç: Yapılan bu çalışma sayesinde, şimdiye kadar literatürde 80'den az vaka bildirilen, bu nadir görülen ve yanlış teşhis sonrası gereksiz cerrahi işleme sebep olabilen Siringomatöz tümör için farkındalık oluşturulması beklenmektedir.

Anahtar Kelimeler: Siringomatöz tümör, meme patolojisi, immünohistokimya

EP-347 BİLDİRİ YAZAR TARAFINDAN GERİ ÇEKİLMİŞTİR

EP-348 [Nefropatoloji] [Özet Metin]

SKLERODERMAL RENAL KRİZ SİSTEMİK SKLEROZUN İLK PREZANTASYONU OLABİLİR Mİ?

Damla Melemezoğlu[1], Kenan Turgutalp[2], Yasemin Yuyucu Karabulut[1]
[1]Mersin Üniversitesi, Patoloji Ana Bilim Dalı, Mersin
[2]Mersin Üniversitesi, Nefroloji Ana Bilim Dalı, Mersin

ÖZET

Giriş: Sistemik skleroz (SSc), immün sistem aktivasyonu, mikrovasküler hasar, deri ve iç organlarda yaygın fibrozis ile karakterize multisistemik bir bağ dokusu hastalığıdır. Öncelikle cildi, kalbi, akciğerleri, böbrekleri ve gastrointestinal sistemi etkiler ve hem yaygın (dcSSc) hem de sınırlı formlarda (lcSSc) bulunur.

Skleroderma renal krizi (SRC), sıklıkla ilişkili mikroanjiopatik hemolitik anemi ve trombositopeni ile birlikte yeni başlayan malign hipertansiyon ve ilerleyici akut böbrek yetmezliği (ABY) ile karakterize, SSc'nin hayatı tehdit eden bir komplikasyonudur.

Olgu: Bilinen Reynaud Sendromu olan, interstisyel akciğer hastalığı nedeniyle takipli 67 yaşında kadın hastaya 40 mg prednol uygulanmaktadır. 6 ayda 20 kg kaybı olan hastanın, dermatolojik muayenesinde ağız açıklığında azalma, vertikal çizgilenmeler, kapilleroskopide vaskülaritede azalma mevcuttur. Hastanın şubat ayındaki başvurusunda üre, kreatinin ve LDH yüksekliği ile anemi ve trombositopeni tespit edildi, değerlerindeki progresyon nedeniyle mart ayında böbrek iğne biyopsisi yapıldı.

Mikroskopik bulgular; toplam 17 glomerülden oluşan biyopside, glomerüllerde skleroz izlenmedi ancak fibrinoid nekroz dikkati çekti. Bazal membranlarda çift kontur (tren rayı görünümü) mevcuttur. Kapiller luplar kapalı olup kapiller lümende eritrositler ve fibrin trombüsleri izlendi. Tübülointerstisyel alanda polimorfonükleer lökosit, lenfosit ve histiyositten oluşan hafif bir inflamasyon, tübülit, tübüllerde fırçamsı kenar kaybı ve tübülüs epitellerinde sitoplazmik vakuolizasyon görüldü. Afferent arterioller ve arterlerin çeperi belirgin şekilde kalındı, intimada mukoid dejenerasyon izlendi.

Sonuç: Ssc tanısı ile takipli olguda değerlendirilen trombotik mikroanjiopati bulguları renal tutulumu destekler niteliktedir. Exitus olan olguda, erken ACE-I başlatılması veya yüksek doz prednol kullanılmaması sonucu iyileştirmiş olabilirdi. Olgumuzda olduğu gibi erken, yaygın SSc'li hastalar (hastalık süresi <4 yıl), SRC geliştirme açısından en büyük risk altındadır. Ayrıca hastaların %66'sında, bu vakada olduğu gibi, SSc tanısının ilk yılında renal kriz gelişmiştir. Hatta hastaların %22'sinde SRC, Ssc tanısı konmadan önce ortaya çıkan ilk başvuru özelliğidir.

Anahtar Kelimeler: Skleroderma, renal kriz, trombotik mikroanjiopati

EP-349 [Nefropatoloji] [Özet Metin]

KONJENİTAL NEFROTİK SENDROM VAKA SERİSİ

Arzu Demir, Kıvılcım Eren Erdoğan, Gülfiliz Gönlüşen, Bahriye Atmış, Aysun Karabay Bayazıt
Çukurova Üniversitesi Tıp Fakültesi Balcalı Hastanesi, Adana

ÖZET

Giriş: Konjenital nefrotik sendrom (CNS), masif proteinüri, hipoalbuminemi ve ödem ile karakterizedir. Bir CNS vaka serisi sunuyoruz.

Olgu: Bu çalışmaya beş CNS vakası dahil edildi. Hastaların klinik verileri tıbbi kayıtlardan toplandı. Renal biyopsiler, rutin muayene, immünofloresan ve elektron mikroskobu ile değerlendirildi.

İlk olgu 20 günlük erkek olup, böbrek biyopsisi 1/20 kresent oluşumu ve immün depozit içermeden mezengiyal selülariteden oluşmaktaydı. Ultrastrüktürel olarak podositin ayak çıkıntısında diffüz artış ve mikrovillus oluşumu bulundu.

İkinci olgu 3 aylık kadındı. Böbrek biyopsisi, yaygın mezengiyal selülarite ve immün birikintiler olmadan interstisyel inflamasyon gösterdi.

Üçüncü olgu, polihidramnios ve in utero ex kardeş öyküsü ile başvuran 22 günlük erkek hastaydı. Böbrek biyopsisi mezengiyal selülarite, mikrokistik alanlar ve inflamatuar hücrelerden oluşuyordu.

Dördüncü olgu proteinüri ile başvuran 1 aylık erkek hastaydı. Renal biyopsisi ultrastrüktürel olarak minimal lezyon hastalığı ile uyumluydu.

Beşinci olgu 6 aylık bir erkekti ve böbrek biyopsisinde diffüz mezengial skleroz saptandı.

Sonuç: CNS, son dönem böbrek hastalığı geliştirme riski taşır. Bu ilerlemeye rağmen, diyaliz altındaki CNS hastalarının bebeklik dönemindeki diğer böbrek hastalıklarından daha iyi sonuçları vardır.

Anahtar Kelimeler: Konjenital, nefrotik, sendrom

EP-350 [Nefropatoloji] [Özet Metin]

PRİMER RENAL ANJİOSARKOM: OLGU SUNUMU

Necmettin Can Özkanbaş, Ömer Atmış, Semin Ayhan, Hanife Seda Mavili, Peyker Temiz
Manisa Celal Bayar Üniversitesi, Patoloji Ana Bilim Dalı, Manisa

ÖZET

Giriş: Anjiosarkomlar damar endotelinden köken alır ve tüm yumuşak doku sarkomlarının %2'sini oluşturur. Primer olarak çoğunlukla deri ve yumuşak dokuda, daha az sıklıkla diğer organlarda izlenirler. Primer renal anjiosarkomlar oldukça nadir görülmekte olup 2018 yılında yayınlanan bir derlemede literatürde toplam 64 primer renal anjiosarkom olgusu yer aldığı belirtilmektedir. Bu nedenle böbrek primerine sahip olgular hakkında bilgimiz oldukça kısıtlıdır.

Olgu: Hematüri yakınması ile başvuran 66 yaşında erkek hastanın görüntülemelerinde böbrek üst ve orta polünü kaplayan 12×9×9 cm ölçülerde tümöral lezyon saptandı. Apendiksinde ve omentumunda da tümöral lezyonlar görülen hastaya sağ radikal nefrektomi, omentektomi ve apendektomi yapıldı. Nefrektomi materyaline ait kesitlerde geniş nekroz ve kanama odakları yanı sıra çoğu alanda diffüz tabakalar, küçük kümeler ya da alveoler patern şeklinde gelişim gösteren veya tek tek dağılmış hücrelerden oluşan tümör izlendi. Tümör hücreleri arasında yer yer vasküler lümen benzeri yapılar izlenirken bunlardan bazılarının eritrositleri içerdiği dikkati çekti. Tümör hücreleri eozinofilik sitoplazmalı, iri, hiperkromatik ya da veziküle, pleomorfik nükleuslu ve eozinofilik nükleollüydü. Tümörde CD31, CD34 ve ERG ile pozitiflik görüldü. Ki-67 proliferasyon indeksi %70 olup, 10 büyük büyütme alanında 10 mitoz saptandı. Ayrıca gönderilen omentektomi ve apendektomi materyallerinde omentumda yaygın olarak, apendikste ise distal uçta serozal yüzde benzer morfolojide tümör izlendi. Yapılan görüntüleme yöntemlerinde bu alanlar dışında tümör saptanmaması ve ana tümör kitlesinin böbrek yerleşimli olması nedeniyle tümör böbreğin primer yüksek dereceli anjiosarkomu olarak değerlendirildi.

Sonuç: Böbrekte görülen anjiosarkomlar çoğunlukla metastatik olup primer olgular son derece nadirdir. Tanı anında veya tanıdan kısa süre sonra görülen metastazlar nedeniyle mortalite oranı çok yüksek olup olguların %76,3'ü cerrahi ve adjuvan tedaviye rağmen 2 yıl içerisinde (ortalama 7,5 ayda) kaybedilir. Tanı anındaki tümör boyutu ve metastaz varlığı en önemli prognostik faktörlerdir. Oldukça kötü prognozlu olmaları, ayırt edici görüntüleme bulgularının bulunmaması sebebiyle ayırıcı tanıya giren ve daha iyi prognozlu diğer antitelerden histopatolojik ayrımları önem taşımaktadır.

Anahtar Kelimeler: Anjiosarkom, böbrek, primer renal anjiosarkom

EP-351 [Nefropatoloji] [Özet Metin]

MULTİFOKAL RENAL HÜCRELİ KARSİNOM, MEDÜLLER FİBROM VE ADRENAL ADENOM BİRLİKTELİĞİ: NADİR BİR OLGU SUNUMU

İbrahim Emre Bulut, Mehmet Zengin, Mert Bulut Adsız, Nuray Doğan, Sema Hücümenoğlu
SBÜ Ankara SUAM, Tıbbi Patoloji, Ankara

ÖZET

Giriş: Böbrek kanserlerinin yaklaşık %3 ile %5'ini oluşturan kalıtsal böbrek kanserleri ile ilişkili kalıtsal duyarlılığa sahip olguların sayısı günümüzde giderek artmaktadır. Bu kalıtsal sendromlara sahip olan hastalar daha erken yaşta, multifokal, bilateral ve heterojen böbrek tümörü geliştirebilmektedir. Burada literatürde ilk kez tanımlanan ve aynı hastada benign ve malign 3 farklı tümör birlikteliği gösteren bir olgu sunuyoruz.

Olgu: 50 yaşında kadın hasta, yan ağrısı şikayeti ile hastanemize başvurdu. BT'sinde sol adrenal bezde 17 mm boyutunda 1 adet ve sol böbrekte en büyüğü 32 mm boyutunda çok sayıda tümöral lezyon izlendi. Renal parankimin makroskopik incelemesinde en büyüğü 32 mm, en küçüğü milimetrik boyutta çok sayıda (>20) tümöral lezyon izlendi. Renal parankimin mikroskopik incelemesinde tümörlerin geniş şeffaf sitoplazmalı, hiperkromatik nükleuslu, grade 2 ile uyumlu hücrelerden

oluştuğu görüldü. İmmünhistokimyasal incelemede tümöral hücrelerde Vimentin, RCC ve CD10 ile pozitif boyanma saptandı. Bu bulgular eşliğinde tümör Multifokal Berrak Hücreli Renal Hücreli Karsinom (mpT1) olarak değerlendirildi. Ayrıca böbreğin medüller kısmında 0.5 cm boyutunda gri-beyaz renkli, düzgün sınırlı 1 adet tümöral lezyon daha mevcuttu. Bu tümörün mikroskobik incelemesinde lezyonun gevşek bazofilik stroma içerisinde yer alan iğsi hücrelerden oluştuğu görüldü. Bu bulgularla tümör Medüller Fibrom olarak tanımlandı. Diğer taraftan adrenal glandda 17 mm çaplı, sarı-kahve renkli, düzgün sınırlı 1 adet tümöral lezyon daha mevcuttu. Klinik olarak asemptomatik olan ve insidental yakalanan bu tümörün mikroskobik incelemesinde geniş, eozinofilik-şeffaf sitoplazmalı, hiperkromatik nükleuslu hücrelerden oluştuğu dikkati çekti. Nekroz, mitoz ve atipi izlenmeyen tümör Adrenal Adenom olarak değerlendirildi. Sonuç olarak hastada izlenen multipl benign ve malign tümörler nedeniyle olgunun genetik hastalıklar açısından araştırılması önerildi.

Sonuç: Genetik hastalıklar ile ilişkili tümörler hakkındaki bilgiler günümüzde giderek daha fazla artmakta ve böylece bu hastaların tıbbi yönetiminde daha iyi sonuçlar elde edilmektedir. Ayrıca bu olgular ile ilgili bilgi birikimi mutasyona uğramış genlerin keşfine ve hedefe yönelik tedavilere yön göstermektedir.

Anahtar Kelimeler: Adrenal adenom, böbrek tümörleri, medüller fibrom, renal hücreli karsinom

EP-352 [Nefropatoloji] [Özet Metin]

KİSTİK PARSİYEL DİFERANSİYE NEFROBLASTOM ZEMİNİNDE GELİŞMİŞ TİP1 PAPİLLER RENAL HÜCRELİ KARSİNOM

Sergen Yağcı[1], Alev Ok Atılgan[1], Ayşen Terzi[1], Ender Fakıoğlu[2]
[1]Başkent Üniversitesi Tıp Fakültesi, Tıbbi Patoloji Anabilim Dalı, Ankara
[2]Başkent Üniversitesi Tıp Fakültesi, Pediatrik Cerrahi Anabilim Dalı, Ankara

ÖZET

Giriş: Kistik parsiyel diferansiye nefroblastom (KPDN), çocukluk çağının nadir görülen bir böbrek tümörüdür. Ayrıca, kistik nefroma ve kistik Wilms tümörünü de içeren multikistik böbrek tümörleri spektrumunun bir parçasıdır.

Olgu: Böbrek biyopsisinde 10 yıl önce etyolojiisi bilinmeyen böbrek yetmezliği tanısı alan ve bu süre boyunca periton diyalizi ve hemodiyaliz alan kronik böbrek yetmezliği tanılı 15 yaşındaki hastanın takiplerinde pansitopeni saptandı. Bunun üzerine yapılan üst abdomen BT'sinde her iki böbrekte birkaç adet kortikal ve parapelvik kist, ayrıca sağ böbrek alt polde 3,5 cm çapında renal hücreli karsinom ile uyumlu solid lezyon görüldü. Hastaya radikal nefrektomi uygulandı. Makroskopik incelemede böbrek atrofik görünümde olup alt polde 4,3 cm çapında krem-sarı-turuncu renkte, yer yer kanamalı solid-multikistik tümöral lezyon görüldü. Diğer alanlarda en büyüğü 1 cm çapında çok sayıda kortikal kist izlendi. Mikroskopik incelemede epitel ile döşeli multiloküle kistler ve sellüler olan septal duvarlarının %50'sinden fazlasında immatür blastemal hücreler görüldü. Solid alanda, soluk dar sitoplazmaya sahip, uniform küçük düzleşmiş kübik hücrelerden oluşan tek sıralı papiller korlar, tübüller ve glomerüloid yapılardan oluşan iyi sınırlı bir kapsüle sahip tümöral alan izlendi. Papiller korlarda yer yer köpüksü histiyositler mevcuttu. İmmunohistokimyasal çalışmada papiller yapıları döşeyen hücreler panCK, AMACR ve CD10 ile diffüz pozitif olup PAX8 ile fokal zayıf nükleer pozitiftir. Tarif edilen immatür blastemal hücrelerde ise PAX8 ve WT-1 ile diffüz kuvvetli, GATA3 ve panCK ile fokal pozitif boyanma görüldü. Mevcut bulgular eşliğinde tümör "kistik parsiyel diferansiye nefroblastom kisti zemininde gelişmiş tip 1 papiller renal hücreli karsinom" olarak raporlandı.

Sonuç: Literatürde 1975-2022 yılları arasında 122 KPDN olgusu bildirilmiştir. Yineleme 4 olguda rapor edilmiş olup 6 olguda ölüm bildirilmiştir. Ölüm bildirilen 1 olguda Wilms tümörü ile birliktelik mevcuttur. KPDN zemininde gelişmiş tip 1 papiller RCC, literatürdeki ilk olgudur.

Anahtar Kelimeler: Böbrek, kistik parsiyel diferansiye nefroblastom, pediyatrik yaş, tip 1 papiller renal hücreli karsinom (RCC)

EP-353 [Nefropatoloji] [Özet Metin]

RENAL ANJİOMYOLİPOM, LEİOMYOMA BENZERİ VARYANT: OLGU SUNUMU

Tuğçe Aycan Akbal Ersöz, Fatma Altıntaş Güzel, Kübra Sarı, Sema Hücümenoğlu
SBÜ Ankara SUAM, Tıbbi Patoloji Ana Bilim Dalı, Ankara

ÖZET

Giriş: Anjiomyolipom (AML) böbreğin en sık görülen benign mezenkimal neoplazmı olmasına rağmen nispeten nadir görülen bir antitedir. Tüm böbrek tümörlerinin %2.0-6.4'ünü, tümör sebepli nefrektomilerin yaklaşık %1'ini oluştururlar. Klasik AML, değişken oranlarda adipöz doku, iğsi-epiteloid düz kas hücreleri ve kalın duvarlı vasküler yapılardan oluşan trifazik bir histolojik görünüme sahiptir. Nadir olarak onkositik, kistik, epiteloid, leiomyoma benzeri, lipom benzeri veya epiteloid gibi morfolojik varyantları görülmektedir. Leiomyoma benzeri AML az miktarda adipöz doku içerir, subkapsüler yerleşimlidir. Histomorfolojik olarak neredeyse tamamen eozinofilik stoplazmalı, oval iğsi nükleuslu uzun düz kas hücrelerinden oluşur. Vasküler ve yağ doku bileşeni klasik AML'ye göre çok daha az belirgindir.

Olgu: Üroloji kliniğine hematüri şikayeti ile başvuran 57 yaşında kadın hastanın, bilinen hipertansiyon, migren, tiroidektomi öyküsü mevcuttu. Abdomen BT'sinde; sol böbrek alt polde ekzofitik yerleşimli 15x11 mm boyutlarında nodüler lezyon izlendi. Makroskobik olarak 2x2x1,7 cm boyutlarında parsiyel nefrektomi materyalinin kesitlerinde 1.5 cm uzun çaplı, beyaz renkli düzensiz sınırlı solid kitle dikkati çekti. Histomorfolojik incelemesinde, kesitlerde kenara sıkışmış böbrek dokusu komşuluğunda, kapsül içermeyen, birbiriyle çaprazlaşan demetler oluşturan eozinofilik sitoplazmalı, oval-iğsi nükleusa sahip iğsi hücrelerden ve kalın duvarlı vasküler yapılardan oluşan tümör izlendi. Yağ doku komponenti ve nekroz izlenmedi. İmmünhistokimyasal çalışmalarda; iğsi hücrelerde SMA ve h-Caldesmon ile diffüz, desmin ile fokal pozitiflik izlendi. HMB-45 damar duvarlarında ve seyrek olarak iğsi hücrelerde pozitifti. CD34 ve CD31 damar duvarlarında pozitif, iğsi hücrelerde negatifti. S100, RCC, CD99 ve Bcl-2 negatifti. Ki 67 proliferasyon indeksi %2 idi.

Sonuç: AML'nin leiomyoma benzeri varyantı nadir olarak görülmektedir. Genellikle asemptomatik ve insidental olarak tanı almakla birlikte, yan ağrısı, palpable kitle ve hematüri gibi semptomlar da izlenebilmektedir. Leiomyoma benzeri varyantın, histomorfolojik bulgularla ve HMB45, SMA, S100, H-caldesmon pozitifliği gibi immünhistokimyasal bulgular ile leiomyoma/leiomyosarkoma, renal hücreli kasinom-sarkomatoid varyant gibi iğsi morfolojide tümörler ile ayırıcı tanısının yapılması önemlidir. Bu nedenle, nadir görülen olgumuzu literatüre katkı sağlaması amacıyla sunmaya değer gördük.

Anahtar Kelimeler: Renal anjiomyolipom, leiomyom benzeri varyant, benign mezenkimal tümörler

EP-354 [Nefropatoloji] [Özet Metin]

MULTİKİSTİK RENAL DİSPLAZİ; OLGU SUNUMU

Sabriye Gamze Vatansev, Murat Çelik
Selçuk Üniversitesi Tıp Fakültesi, Tıbbi Patoloji Bölümü, Konya

ÖZET

Giriş: Multikisitik Renal displazi; üreter tomurcuğunun, metanefrik blastem ile iletişim kuramamasının anormal nefrogeneze sebep olması ile oluşan konjenital gelişimsel renal malformasyondur. Yaklaşık olarak 4000 doğumda bir görülür. Genellikle sporadiktir. Fakat vakaların yaklaşık %10'unda aile hikayesi vardır. Genellikle herhangi bir semptoma sebep olmaz ve rutin gebelik takipleri sırasında ultrasonik abdominal kütle olarak görülür. Klinik olarak unilateral böbrek kütlesi, kronik renal yetmezlik, bilateral şiddetli pulmoner ve renal yetmezlikle beraber oligohidroamniyoz ile prezente olabilir. Tanı genellikle ultrasoniktir, bazen tümör gibi ayırıcı tanıların dışlanması için manyetik rezonans görüntüleme ve bilgisayarlı tomografi kullanılabilir. Bu yazıda 1 yaşında çocuk hastada multikistik renal displazi olgusu sunulmuştur.

Olgu: Olgumuz bir yaşında erkek çocuğudur. Hastanemiz çocuk cerrahisi servisinde takiplidir. Hastaya sol nefroüreterektomi yapılmıştır. Makroskopik olarak 10 cm üreter ve 9 cm çapında böbrekten oluşan materyalin kesitlerinde en büyüğü 1cm, en küçüğü 0.8 cm çapında çok sayıda, iç yüzeyi düzenli görünümde kistik alan bulunmaktadır. Renal pelvis kanamalı görünümde olup, renal korteks ve medulla seçilememiştir. Mikroskopik olarak organize olamamış, dilate tübüllerden ve glomerüle malformatif kistlerden oluşmuştur.Bu bulgular ile olguya muktikistik displastik böbrek tanısı verilmiştir.

Sonuç: Multikistik renal displazi makroskopik olarak küçük solid bir kitleden parsiyel ve komplet kistik alanlar içeren bir yapıya kadar değişkenlik gösterebilir. Multikistik renal displazi dört bin doğumda bir rastlanan konjenital bir hastalıktır ve önlemenin bir yolu yoktur. Ayırıcı tanıda polikistik böbrek hastalığı, sonradan gelişen renal kistik hastalıklar ve kistik renal neoplaziler akla getirilmelidir. Genellikle önemli komplikasyonlara sebep olmazlar fakat doğru tanı konulması reflü, enfeksiyon, hipertansiyon ve tümör gelişimi açısından bir çocuk üroloğu tarafından takipleri için önem arz etmektedir. Hayatlarının ilk iki yıllarında üç ayda bir, beş yaşına kadar 6-12 ayda bir takipleri yapılmalıdır. Tedavi yaklaşımı hastanın klinik durumuna bağlı gözlem, proflaktik antibiyotik kullanımı ve cerrahidir.

Anahtar Kelimeler: Displazi, gelişimsel malformasyon, multikistik renal displazi

EP-355 [Nöropatoloji] [Özet Metin]

OLGU SUNUMU: İNTRAKRANİYAL SOLİTER FİBRÖZ TÜMÖR

Nihal Kiremit, Fatoş Tekelioğlu, Arzu Tasdemir, Selin Alacahan, Hatice Karaman
Sağlık Bilimleri Üniversitesi Kayseri Şehir Eğitim ve Araştırma Hastanesi, Tıbbi Patoloji Ana Bilim Dalı, Kayseri

ÖZET

Giriş: Soliter fibröz tümörler(SFT), merkezi sinir sisteminde meydana gelen nadir mezenkimal tümörlerdir. Merkezi sinir sisteminin SFT'ü, meningeal tabanlı tümörlerin yaklaşık %2,5'ini ve intrakranial tümörlerin %1'den azını temsil eder. Bu çalışmada 68 yaşında erkek hastada intrakraniyal SFT vakası sunmaktayız.

Olgu: Baş ağrısı, sağ gözde görme kaybı ve sağ kulakta duymada azalma şikayetleriyle beyin cerrahi polikliniğine başvuran 68 yaş erkek hastaya yapılan manyetik rezonans(MRI) görüntülemede sağ serebellar hemisferde medial kesimde kistik komponenti bulanan superiora sağ temporal loba kadar uza-

nan, en geniş yerinde koronal planda 61x46 mm boyutunda kitlesel lezyon izlendi. Tümöre rezeksiyon uygulandı. Materyal makroskopik olarak toplucu 20 cc hacminde düzensiz bej renkli dokulardan oluşmaktaydı. Histopatolojik incelemede çoğunlukla hiperselüler yer yer hiposelüler alanlar içeren diffüz tümöral infiltrasyon izlendi(Resim 1). Tümöral hücreler iğsi, dar sitoplazmalı olup gelişigüzel şekilde düzenlenmişti(Resim 2). Değişik alanlarda hafif genişlemiş, bazı alanlarda dallanma gösteren vasküler yapılar dikkati çekti(Resim 3). Nekroz izlenmedi ve 10 büyük büyütme alanında 2 adet mitoz görüldü. İmmünohistokimyasal çalışmalarda vimentin, SMA, CD34 ile pozitif boyanma(Resim 4) ve STAT6 ile nükleer pozitif boyanma(Resim 5) görüldü. S100, SOX10 ve DOG-1 ile negatif boyanma elde edildi. Ki67 ile <%1 proliferasyon izlendi. Vakaya iğsi hücreli mezenkimal neoplazi, soliter fibröz tümör WHO 5.Edisyon Derece 1 tanısı verildi.

Sonuç: SFT intrakraniyal tümörler arasında nadir görülen bir mezenkimal neoplazidir. Ortalama görülme yaşı 4-6. dekattır. 12q13 lokusunda meydana gelen NAB2:STAT6 füzyon mutasyonu ile karakterizedir ve bu füzyon proteini immünhistokimyasal olarak STAT6 boyaması ile gösterilebilir. Komplet rezeksiyon en etkili tedavi yöntemi olmakla birlikte rekürrens ve malign transformasyon gösteren vakalar bildirilmiştir. Tüm intrakraniyal tümörlerin <%1'ini oluşturan nadir neoplaziler olmalarına rağmen başta sinir kılıfı kaynaklı tümörlerin ayırıcı tanısında akılda bulundurulmalıdır.

Anahtar Kelimeler: Soliter fibröz tümör, santral sinir sistemi, mezenkimal non-meningotelyal neoplaziler

EP-356 [Nöropatoloji] [Özet Metin]

PİNEAL BÖLGE TÜMÖRLERİ: TEK MERKEZ DENEYİMİ

Mine Özşen, Şahsine Tolunay
Bursa Uludağ Üniversitesi Tıp Fakültesi, Tıbbi Patoloji Ana Bilim Dalı, Bursa

ÖZET

Amaç: Beynin derin kısmında, kompleks bir epitalamik anatomik kompartman içinde yer alan pineal bez nöroendokrin bir organdır. Yetişkinlerde tüm intrakraniyal tümörlerin %1'inden azını, pediatrik grupta ise %3-11'ini oluşturan pineal bölge tümörleri oldukça heterojen bir gruptur.

Bu çalışmada pineal bölge yerleşimli tümörlerden oluşan 16 yıllık serimizin klinikopatolojik özelliklerinin sunulması, oldukça nadir görülen bu tümörlerin özelliklerinin literatür bilgileri eşliğinde tartışılması amaçlanmıştır.

Gereç ve Yöntem: Çalışmamıza yaş ve cinsiyet ayrımı yapmaksızın, merkezimizde 2005-2020 yılları arasında opere edilmiş tüm pineal bölge tümörleri dahil edildi. Olguların demografik bilgileri, ön tanı, tümör çapı, klinik ve radyolojik bilgileri, sağ kalım durumu, nüks varlığı ve son kontrol tarihleri hastane veritabanından ve patoloji raporlarından elde edildi. Çalışmaya dahil edilen olgulara ait preparatlar histopatolojik tanı ve derece açısından yeniden değerlendirildi.

Bulgular: 2005-2020 yılları arasında merkezimizde pineal bölge tümör eksizyonu yapılan toplam 27 olgu tespit edildi. Olguların 14'ü (%51,8) kadın, 13'ü (%48,2) erkekti. 0-18 yaş arası 7 (%24,9) olgu, 18-50 arası 15 (%55,5) olgu ve 50 yaş üzeri 5 olgu (%19,6) saptandı.

Olguların histopatolojik değerlendirmesinde 6 (%22,2) olgu menengioma, 5 (%18,5) olgu pineoblastoma, 4 (%14,8) olgu pineositoma, 2 (%7,4) olgu pineal bölgenin papiller tümörü, 2 (%7,4) olgu intermediate diferansiasyonlu pineal parankimal tümör, 2 (%7,4) olgu glioblastoma, 2 (%7,4) olgu germ hücreli tümör (germinoma ve matür kistik teratoma), 1 (%3,7) olgu oligodenrioglioma, 1 (%3,7) olgu pilositik astrositoma, 1 (%3,7) olgu metastatik karsinoma ve 1 (%3,7) olgu gliozis ve hemosiderin pigment birikimi şeklinde tanı aldı.

Sonuç: Pineal bölge çeşitli benign ve malign natürde tümörlerin gözlenebildiği özel bir lokalizasyondur. Histopatolojik değerlendirme yapılmadan önce mutlaka olgunun klinik, laboratuvar ve radyolojik verilerine hakim olunmalıdır. Mikroskobik değerlendirme bölgenin sahip olduğu geniş tanı yelpazesi göz önünde bulundurularak yapılmalı ve gerekli durumlarda immünohistokimyasal ve histokimyasal çalışmalardan yardım alınmalıdır.

Anahtar Kelimeler: Glioma, germ hücreli tümörler, patoloji, pineal bez, pineal bölge

EP-357 [Nöropatoloji] [Özet Metin]

İNTRAKRANİAL KİTLE İLE GELEN İMMÜNKOMPETAN HASTADA KRİPTOKOKOZ

Gizem Ay Haldız
Şanlıurfa Eğitim ve Araştırma Hastanesi, Tıbbi Patoloji, Şanlıurfa

ÖZET

Giriş: Kriptokok immünsüpresyonla ilişkilendirilen nörotropizm eğilimi gösteren patolojenik bir mantardır. Kuş dışkısıyla kontamine olan toprak en önemli bulaş kaynağıdır. Santral sinir sisteminde tipik olarak meningoensefalit yapar. Nadiren neoplazi ile karıştırılabilen kitlesel lezyon izlenimi alınır. Yüksek mortalite oranı sebebiyle tanının erken konularak tedaviye başlanması hayati önem taşır.

Olgu: Hepatit B, diyabetes mellitus, Alzheimer hastalığı ve geçirilmiş serebrovasküler hastalığa bağlı hareket kısıtlılığı olan 83 yaşında kadın hasta genel durumunda 2 gün önce başlayan bozulma şikayetiyle yakınları tarafından acil servi-

se getirilmiştir. Kontrastlı MR'de beyinin sol parietooksipital bölgesinde 4,5x2 cm boyutlarında, santrali kontrastlanmayan, periferi kontrastlanan, etrafı ödemli kistik nekrotik kitle rapor edilmiştir. Diffüzyon MR'de diffüzyon kısıtlanması mevcuttur. Kitle kontrastsız BT'de hiperdens tariflenmiştir. Hastaya yüksek dereceli glial tümör ön tanısıyla kitle eksizyonu yapılarak topluca 15 cm çaplı krem renkli frajil doku örnekleri patoloji laboratuvarına gönderilmiştir. Dokuların tamamı incelemeye alınmıştır. H&E kesitlerinde geniş nekroz alanları ve alveol benzeri boşluklu alanlar içeren, yer yer kollajenize stromaya sahip, kitle görünümü veren düzensiz sınırlı lezyon izlenmiştir. Nekroz ve boşluklu alanlar içerisinde hücresel boyutlarda, yuvarlak şekilli, santrali şeffaf, periferi kalemle çizilmiş gibi belirgin çok sayıda PAS ve Müsikarmin (+) maya formu dikkati çekmiştir. Komşu beyin parankiminde korpora amilasea görülmüştür. Tanı 'Kriptokok ensefalitine bağlı kitlesel lezyon' olarak verilmiştir. Sonrasında hastaya lumbal ponksiyon yapılmış olup yayma preparatlarında da maya formları mevcuttur. BOS'ta çini mürekkebiyle (+) reaksiyon veren maya formları görülmüş ve kültürde 'Cryptococcus neoformans' üremiştir. Hastanın tedavisine ponksiyon sonrası flukonazol 800 mg, amfoterisin B 300 mg eklenmiştir. Ancak antifungal tedavinin 2. gününde kardiyak arrest geçiren hasta kaybedilmiştir.

Sonuç: Yaşlı ve özgeçmişinde hepatit B, diyabetes mellitus, Alzeimer hastalığı, serebrovasküler hastalık bulunan ancak bilinen immünsüpresyon durumu bulunmayan ve yüksek dereceli glial tümör ön tanısıyla opere edilen bu hastayı Kriptokok'un nadir bir klinik prezentasyonu olduğu için sunmaya değer bulduk.

Anahtar Kelimeler: Ensefalit, immünkompetan, kriptokok, menenjit, meningoensefalit

EP-358 [Nöropatoloji] [Özet Metin]

SUBDURAL HEMATOM TANISI ALMIŞ OLGULARDA HİSTOPATOLOJİK OLARAK MENİNGOTELYAL HİPERPLAZİ SIKLIĞININ VE KLİNİKOPATOLOJİK VERİLERLE İLİŞKİSİNİN ARAŞTIRILMASI

Fadime Eda Gökalp Satıcı, Gözde Arslan, Hamide Sayar
Mersin Üniversitesi, Tıbbi Patoloji Ana Bilim Dalı, Mersin

ÖZET

Amaç: Meningotelyal hiperplazi(MH), araknoid cap hücrelerinin proliferasyonuyla oluşan nonneoplastik lezyonlardır. Etyolojisi ve patogenezi tartışmalıdır. Patogenezinde inflamasyon, granülasyon dokusu ve fibrozise sekonder oluşabileceği, etyolojisinde ileri yaş, travma, kronik böbrek hastalığı(KBH) ve neoplazilerin yer aldığı düşünülmektedir.

Dura mater ve araknoid mater arasındaki mesafe subdural boşluk olarak tanımlanır. Bu boşlukta yerleşen köprü venlerin, sıklıkla travmaya bağlı kanamaları sonucunda subdural hematomlar gelişir.

Subdural hematom alanlarında meningotelyal hiperplazi gelişebilmektedir. Literatürdeki bir çalışmaya göre meningotelial hiperplazi subdural hematom membranını güçlendirmeye katkıda bulunur.

Bizde literatürdeki bu bilgilerden yola çıkarak subdural hematom tanılı olgularda meningotelial hiperplazi sıklığını ve klinikopatolojik parametrelerle ilişkisini araştırmayı amaçladık.

Gereç ve Yöntem: Hastanemizde 2010-2022 yılları arasında subdural hematom nedeniyle opere olmuş 68 olguyu çalışmamıza dahil ettik. Olguların klinik bilgilerine otomasyon sistemi aracılığıyla ulaştık ve patoloji preparatlarını geriyedönük olarak inceleyerek MH varlığını, var ise hücre sayısını belirledik. Ayrıca Cellsens bilgisayar programı aracılığıyla olguların membran kalınlıklarını ve MH alanlarının boyutlarını ölçtük.

Bulgular: Çalışmaya dahil edilen vakalardan 52'si(%76,5) erkek, 16'sı(%23,5) kadındı.

23 vakada(%33.8) MH varlığı izlenirken, 45 vakada(%66,2) ise MH gözlenmedi.

Olguların meningotelial hücre sayısı ortalaması 9.6, boyut ortalaması ise 482 µm bulundu.

Kadın ve erkek cinsiyette meningotelial hiperplazi varlığı açısından istatistiksel olarak anlamlı farklılık saptanmadı(p=0,722). Yaş ile meningotelial hiperplazi varlığı arasında anlamlı bir ilişki izlendi(p=0,021). HT, DM ve KBH, psammom ve granülasyon dokusu ile meningotelial hiperplazi varlığı açısından anlamlı istatistiksel ilişki görülmedi. Meningotelial hiperplazi izlenen olguların %52,2'sinde travma öyküsü mevcuttu. DM tanılı vakaların hiçbirinde granülasyon dokusu izlenmedi ve bulgu istatistiksel olarak anlamlıydı(p= 0,033). HT tanılı olgularda ise ortalama duvar kalınlığı, HT tanısı olmayan olgulara kıyasla daha yüksek bulundu(p=0,029).

Sonuç: MH, subdural hematom membranlarında sıklıkla karşımıza çıkan fakat çoğunlukla gözden kaçan hücre topluluklarıdır. Çalışmamızda 68 olguda MH varlığını ve klinikopatolojik bulgularla ilişkisini araştırarak MH'ye dikkat çekmeye çalıştık. Ayrıca ilerleyen yaş ile MH varlığı arasında istatistiksel olarak anlamlı ilişki saptadık. MH'nin etyoloji ve patogenezinin anlaşılması için geniş vaka serilerinde yapılacak yeni çalışmalara ihtiyaç vardır.

Anahtar Kelimeler: Granülasyon dokusu, meningotelyal hiperplazi, subdural hematom

EP-359 [Nöropatoloji] [Özet Metin]

SANTRAL SİNİR SİSTEMİ ACİLİ: PİTUİTER APOPLEKSİ

Mine Özşen, Şahsine Tolunay
Bursa Uludağ Üniversitesi Tıp Fakültesi, Tıbbi Patoloji Ana Bilim Dalı, Bursa

ÖZET

Amaç: Pituiter apopleksi genellikle var olan bir hipofiz adenomunun veya normal histolojideki hipofiz bezinin akut kanama ya da infarktı sonucu gelişmektedir. Hızla klinikopatolojik değerlendirme yapılmasını gerektiren, çoğunlukla tıbbi ve cerrahi acil bir durumdur. Çalışmamızın amacı pituiter apopleksi serimizi sunmak ve nadir görülen bu klinikopatolojik tablonun klinik, radyolojik, cerrahi ve patolojik özelliklerine dikkat çekmektir.

Gereç ve Yöntem: Çalışmamıza Ocak 2010 – Mayıs 2023 tarihleri arasında merkezimizde cerrahi tedavi uygulanan ve histopatolojik değerlendirme sonrası pituiter apopleksi tanısı alan olgular dahil edildi. Olgular yaş, cinsiyet, klinikoradyolojik ve histopatolojik özellikleri göz önüne alınarak retrospektif olarak incelendi.

Bulgular: Çalışmaya dahil edilen 18 olgunun 10'u (%55,6) erkek, 8'i (%44,4) kadındı. Kadınların yaş ortalaması 46,62+13,54, erkeklerin yaş ortalaması 59,80+10,87 olarak belirlendi. Cinsiyetler arasında yaş değişkeni açısından istatistiksel anlamlı fark saptandı ($p<0,05$). Kliniğe en sık başvuru nedeni olan şikayetler baş ağrısı, görme ile ilgili bozukluklar ve bulantı-kusmaydı. Klinikoradyolojik değerlendirme sonrası olguların %88,9'unda hipofiz adenoma, %5,6'sında intrakranial abse ve %5,6'sında kraniofarengioma ön tanısı ile operasyon planlandı. Operasyon esnasında eksize edilen dokunun beyaz-sarı renkte, kolay dağılabilir kıvamda, yumuşak yapıda olduğu gözlenirken mikroskobik değerlendirmede massif aselüler koagülasyon nekrozu izlendi. Olguların ortalama takip süresi 36,82+29,39 ay, total sağ kalım süresi ise 82,18+30,59 ay olarak saptandı. Olguların 2'si takipleri esnasında farklı nedenlerle eksitus olurken 16'sı sağ ve sağlıklı olarak belirlendi.

Sonuç: Tespit ve tedavi edilemediği takdirde %1,6-1,9 mortalite oranına sahip pituiter apopleksi nispeten klinikoradyolojik bir tanı olmakla birlikte özellikle nöropatoloji konusunda deneyimli olmayan bir patolog için tanı problemi yaratabilecek bir durumdur. Klinikopatolojik ayırıcı tanı içerisinde rathe kleft kisti, enfeksiyöz hastalıklar, anevrizma, kraniofarengioma, kavernöz sinüs trombozu, baziller arter enfarktüsü ve hipertansif ensefalopati gibi patolojilerin de girdiği pituiter apopleksi olgularında bütüncül yaklaşımla doğru tanıya gidilmesi gerekmektedir.

Anahtar Kelimeler: Endokrinopati, pitüiter adenoma, pitüiter apopleksi, pitüiter hemoraji, pitüiter nekroz

EP-360 [Nöropatoloji] [Özet Metin]

TORAKAL VERTEBRA YERLEŞİMLİ İNTRADURAL EKSTRAMEDÜLLER TÜMÖRDE NADİR BİR ALT TİP: OSSEÖZ METAPLAZİ GÖSTEREN MENİNJİOM

Barkın Malkoç[1], Figen Barut[2], Filiz Kutlu[2], Emrah Keskin[3]
[1]Kocaeli Derince Eğitim ve Araştırma Hastanesi, Tıbbi Patoloji Bölümü, Kocaeli
[2]Zonguldak Bülent Ecevit Üniversitesi Tıp Fakültesi, Tıbbi Patoloji Anabilim Dalı, Zonguldak
[3]Zonguldak Bülent Ecevit Üniversitesi Tıp Fakültesi, Beyin ve Sinir Cerrahisi Anabilim Dalı, Zonguldak

ÖZET

Giriş: Metaplastik meninjiom, Grade 1 meninjiomların çok nadir görülen bir alt tipi olup; tümör dokusunda kemik, kıkırdak, kas, lipomatoz ve miksoid doku gibi mezenkimal bileşenleri tek başına veya kombinasyon halinde, fokal veya yaygın içeren tip olarak tanımlanır. Osseöz metaplazili meninjiomlar son derece nadirdir ve bazen kalsifiye meninjiomlarla karıştırılır. Nadir olmaları nedeniyle, osseöz metaplazili meninjiomların klinik ve radyolojik özellikleri yeterince tanımlanmamıştır. Bu nedenle biz de çok nadir görülen, özellikle ayırıcı tanısında zorlukları bulunan bu alt tipi klinik ve radyolojik özelliklerini vurgulayarak literatüre kazandırmak istedik.

Olgu: Altmış yaşında kadın hasta, altı aydır sırt ve kollarda ağrı, sağ kolda uyuşma şikayetleriyle dış merkezde fizik tedavi ve rehabilitasyon bölümüne başvurmuş. İdrar inkontinansı da bulunduğu öğrenilen hastanın torakal spinal manyetik rezonans görüntülemesinde; T5 vertebra düzeyinde, intradural ekstramedüller yerleşimli, T1 ve T2A sekanslarda hipointens, kontrastlı serilerde yoğun kontrast tutan, ön-arka çapı 7 mm boyutunda, kemik dokuya invaze olmayan nodüler lezyon izlenmektedir. Tümör cerrahi operasyon ile total eksize edilerek laboratuvarımıza gönderildi. Mikroskopide, matür kemik trabekülleri ile beraber kemik iliği mesafesinde eozinofilik sitoplazmalı, sitoplazmik sınırları net seçilemeyen, oval ve iğsi nükleuslu meningotelyal tümör hücrelerinin paralel dizilimle birlikte, yer yer whorl yapıları oluşturduğu, düzgün sınırlı tümör gözlendi. Bu hücreler arasında konsantrik laminasyon olan psammom cisimciği saptanmadı. Histokimyasal Masson Trikrom ile osseöz alanlarda boyanma izlenirken, kemik trabekülleri arasındaki tümör hücrelerinde Epitelyal Membran Antijen (EMA) ve Vimentin ile immünreaktivite saptandı. Olgumuza bu bulgular doğrultusunda 'Metaplastik Meninjiom (Osseöz Metaplazi Gösteren Meninjiom), WHO Grade I' tanısı verildi. Olgunun uygun zaman aralıklarında klinik takibi yapıldı.

Sonuç: Spinal meninjiomlar yaygın bir intradural-ekstramedüller tümör olup, spinal tümörler içerisinde schwannomadan sonra ikinci sırada yer alır. Spinal meninjiomlarda psammom cisimcikleri görülebilmekte ve tanıda zorluklar

yaratabilmektedir. Bu tümörlerin pluripotent kök hücrelerin osteojenik differansiasyonuna bağlı geliştiği düşüncesi son yıllarda yaygınlık kazanmakta ve bu konuya katkı sağlamak için literatürlerdeki olgu sayılarının artması gerekmektedir.

Anahtar Kelimeler: Torakal vertebra, spinal, meninjiom, osseöz metaplazi

EP-361 [Nöropatoloji] [Özet Metin]

SEREBRAL AMİLOİD ANJİOPATİ

Mehmet Emin Kuş[1], Ayşen Yavuz[1], Ahmet Ozak[2], İnanç Elif Gürer[1]
[1]Akdeniz Üniversitesi, Tıbbi Patoloji Ana Bilim Dalı, Antalya
[2]Akdeniz Üniversitesi, Beyin ve Sinir Cerrahisi Ana Bilim Dalı, Antalya

ÖZET

Giriş: Serebral amiloid anjiopati (SAA), genellikle parankimal arteriollerin medial tabakasında ve ayrıca meningeal damarlarda ve venlerde amiloid beta-peptit birikimi ile karakterize serebrovasküler bir hastalıktır. Genellikle ileri yaşlarda izlenip, serebral arter fonksiyonlarını etkileyerek kognitif fonksiyon bozuklukları, fokal nörolojik defisitler, kortikal atrofiye neden olur. İntrakraniyal kanama nedenleri arasında hipertansiyondan sonra ikinci sırada yer alır. Serebral hematomların boşaltılması sonrasında incelenen küçük beyin dokularında ya da altta yatan tümöral lezyon ya da arteriovenöz malformasyonları gizleyebilmesi nedeniyle beyin cerrahisi tarafından alınan biyopsilerde karşımıza çıkabilir. Özellikle yaşlı hastalarda SAA riski oldukça yüksektir. Sporatik SAA olguları için; radyolojik olarak boston kriterleri mevcut olup; kesin, muhtemel patolojik destekli, muhtemel ve olası olmak üzere 4 grupta incelenmektedir. Hematoksilen-eozin kesitlerde şiddetle şüphelenilmekle beraber, histokimyasal olarak uygulanan Kongo kırmızısı ya da kristal viyole boyaları ile kolaylıkla gösterilebilir. Ayrıca immünohistokimyasal inceleme de tanı koydurucudur.

Olgu: Bulantı-kusma nedeniyle acil servise başvuran 92 yaşındaki erkek hastanın BT incelemesinde sağ parietotemporalde 8x4 cm boyutlarında subdural hematom saptanmıştır. Hematomun boşaltılması sırasında alınan küçük beyin dokusunda, geniş kanama alanları içerisinde duvarlarında homojen aselluler eozinofilik madde içeren küçük damar yapıları izlenmiştir. İmmünohistokimyasal olarak uygulanan beta amiloid ile, belirtilen damar yapılarında pozitif immünreaksiyon izlenmiştir.

Sonuç: SAA ye bağlı kanamalar boyut ve lokalizasyon olarak değişmekle birlikte daha sıklıkla intrakranial lobar kanamalar şeklindedir. SAA orta- ileri yaşlarda nontravmatik intraserebral kanama oluşturup morbidite ve mortaliteye sebep olabilmektedir. Hipertansiyondan sonra en sık görülen intrakranial kanama sebebidir. Alzheimer hastalığı ile birliktelik gösterebilir. Sporadik ve genetik geçişli formları tanımlanmıştır. Diğer intraserebral kanama nedenleri arasında yer alan hipertansif kanamalar ya da primer vaskülitik hastalıklardan ayrımı, damar duvarlarında beta amiloid birikiminin gösterilmesiyle olur.

Bu çalışmada intrakraniyal kanama boşaltılması sonrası geniş kanama alanları arasında izlenen küçük beyin dokusunda, kanama nedenini ortaya çıkaran beta amiloidin morfolojik olarak gösterilmesiyle tanı alan Serebral Amiloid Angiopati olgusu, literatür bilgileri eşliğinde tartışılmıştır.

Anahtar Kelimeler: Amiloid, kanama, serebral

EP-362 [Nöropatoloji] [Özet Metin]

SANTRAL SİNİR SİSTEMİNİN MEZENKİMAL, NON-MENİNGOTELYAL TÜMÖRLERİ SPEKTRUMUNDA YENİ TANIMLANMIŞ NADİR BİR OLGU: *FET::CREB* FÜZYON-POZİTİF İNTRAKRANİYAL MEZENKİMAL TÜMÖR

Şule Kevser Dursun[1], Fatmagül Kuşku Çabuk[1], Tuçe Söylemez Akkurt[1], Ayça Erşen Danyeli[2]
[1]SB Başakşehir Çam ve Sakura Şehir Hastanesi, Tıbbi Patoloji, İstanbul
[2]Acıbadem Üniversitesi, Tıp Fakültesi, Tıbbi Patoloji, İstanbul

ÖZET

Giriş: *FET::CREB* füzyon-pozitif intrakraniyal mezenkimal tümör (İMT), 2021 Dünya Sağlık Örgütü (DSÖ) Santral Sinir Sistemi sınıflamasında mezenkimal non-meningotelyal tümör spektrumunda yeni tanımlanmış, sıklıkla çocuk ve genç erişkinlerde izlenen *FET::CREB* füzyonlarıyla karakterize bir tümör grubudur. Sıklıkla multinodüler, iyi sınırlı kitleler şeklinde prezente olurlar. Tümör değişken oranlarda miksoid stroma ve dens lenfoplazmositik infiltratın eşlik ettiği, epiteloid/rabdoid morfolojiye sahip hücrelerden iğsi hücrelere kadar değişebilen geniş bir morfolojik spektruma sahiptir.

Olgu: 32 yaşında erkek hasta birkaç gündür artan baş ağrısı ve rinore şikayetleri ile başvurdu. Dış merkezde 6 ay önce beyin apsesi nedeniyle opere olduğu bilinen olguda başka hastalık öyküsü bulunmamaktaydı. BT ve MR görüntülemelerinde beyin sağ lob, frontal bölgede intraaksiyal yerleşimli yaklaşık 3.5 cm çapta nodüler lezyon izlendi. Radyolojik ayırıcı tanıda glial tümör ve metastaz yer almaktaydı. Histopatolojik incelemede duraya bitişik alanda mikst tipte aktif inflamatuar hücrelerin yanında bazıları iğsi morfolojide, hiperkromatik-iri nükleuslu, intranükleer inklüzyona sahip, geniş sitoplazmalı atipik hücreler izlendi. 10 BBA'da 2 adet mitotik figür ve atipik mitoz görüldü. Nekroz izlenmedi. Orijine yönelik uygulanan geniş immünhistokimyasal panel ile glial/nöronal, meningotelyal ve embriyonal kökenli tümörler dışlandı. Ki67

proliferasyon indeksi %5 oranında saptandı. Tümör hücrelerindeki Vimentin, CD99, Desmin ve EMA pozitifliği nedeniyle öncelikle "Santral Sinir Sisteminin Mezenkimal Tümörleri" düşünüldü. Kesin tanı amacıyla NGS yöntemiyle uygulanan sarkom panelinde tümör dokusunda *EWSR1::CREM* füzyonu tespit edildi. Mevcut bulgular eşliğinde olgu mezenkimal non-meningotelyal, diferansiasyonu belirsiz malign tümör grubu; "*FET::CREB* füzyon-pozitif intrakraniyal mezenkimal tümör" tanısı aldı.

Sonuç: Santral sinir sisteminin mezenkimal non-meningotelyal tümörlerinin klinik, histomorfolojik ve moleküler spektrumu her geçen gün genişlemektedir. *FET::CREB* füzyon-pozitif İMT 2021 DSÖ sınıflaması ile bu grupta yerini almış supratentoryal, ekstra-aksiyal yerleşimli oldukça nadir görülen bir tümördür. Bu tümörlerin bilinmesi zaman zaman küçük biyopsiler ve frozen inceleme ile karşımıza gelebilecek lezyonların doğru tanımlanması açısından önem arz etmektedir. Bu bağlamda olgumuz literatürde sınırlı bilgi bulunan bu lezyonlara örnek oluşturacağı için sunmayı uygun bulduk.

Anahtar Kelimeler: FET::CREB füzyonu, intrakraniyal mezenkimal tümör, mezenkimal non-meningotelyal tümör, mezenkimal tümör, santral sinir sistemi

EP-363 [Nöropatoloji] [Özet Metin]

EKSTRA-AKSİYEL SAKRAL DEV HÜCRELİ EPENDİMOM: ALIŞILMADIK PREZANTASYONLU NADİR BİR OLGU

Duygu Ünal Kocabey
Hatay Eğitim ve Araştırma Hastanesi, Patoloji Kliniği, Hatay

ÖZET

Giriş: Ekstra-aksiyel ependimomlar santral sinir sistemi dışından kaynaklanan, oldukça nadir ependimal tümörlerdir. En sık sakral yumuşak dokuda yerleşir ve çocuklarda/genç erişkinlerde daha yaygındır. Dev hücreli ependimom (DHE), neoplastik dev hücreler ve nükleer pleomorfizm ile karakterize, ependimomun nadir bir histolojik varyantıdır. Ekstra-aksiyel sakral dev hücreli ependimom (ESDHE), literatürde yalnızca üç olgu sunumu şeklinde bildirilmiş son derece nadir bir tümördür. Burada klinik olarak pilonidal kist tanısı konulduktan sonra rezeke edilen ESDHE olgusu sunulmaktadır.

Olgu: Yirmi iki yaşında, kadın hasta sakral bölgede sertlik ve ağrı şikayeti ile başvurdu. Ultrasonografik incelemede intergluteal bölgede düzgün sınırlı minimal vasküler izoekoik noduler lezyon izlendi. Pilonidal kist ön tanısıyla opere edildi. Operasyonda nöral aksla ilişkisiz, mobil yumuşak doku kitlesi saptandı ve komplet cerrahi eksizyon uygulandı. Makroskobik olarak üzerinde olağan deri elipsi taşıyan spesmende, 4x3,5x2,8 cm boyutlarda düzgün sınırlı, krem renkli, fokal hemorajik alanlar gösteren solid lezyon izlendi. Mikroskopik incelemede iyi sınırlı, kapsülsüz, perivasküler psödorozetler içeren trabeküler paternde tümör görüldü. Neoplazm boyunca belirgin nükleol ve nükleer psödoinklüzyonlara sahip hiperkromatik nükleuslu pleomorfik dev hücreler dikkati çekti. 10 BBA'da 1 mitoz saptandı, nekroz ve mikrovasküler proliferasyon görülmedi. Cerrahi sınırlar temizdi. İmmünhistokimyasal olarak neoplastik hücrelerde GFAP, CD99, NSE, vimentin diffüz pozitif, EMA fokal alanlarda dot-like pozitif, S100 fokal pozitifti. Bu bulgular eşliğinde olguya ESDHE tanısı verildi. Olgudaki tümörün, primer kranial/spinal bir ependimomun ekstranöral metastazı/direkt infiltrasyonu olma ihtimalinin de ekarte edilmesi önerildi.

Sonuç: Ekstra-aksiyel sakral yumuşak doku ependimomları yavaş büyüyen kitlelerdir ve pilonidal kistler de dahil çeşitli durumlarla klinik olarak karıştırılabilir. DHE'nin malign-benzeri morfolojik fenotipine rağmen, iyi klinik davranışa sahip olduğu düşünülmektedir. Bununla birlikte, yumuşak doku ependimomlarının aksiyel eşdeğerlerine göre daha yüksek sistemik metastaz riski taşıdığı bildirildiğinden, uzun süreli takip önerilir. Sakral yumuşak doku tümörlerinin ayırıcı tanısında ekstra-aksiyel ependimomlar göz önünde bulundurulmalı ve bu lokasyonda nadir de olsa DHE histolojik varyantı olasılığı akılda tutulmalıdır. Literatürde bildirilen dördüncü ESDHE olması nedeni ile olgumuz sunulmaya değer bulunmuştur.

Anahtar Kelimeler: Ekstra-aksiyel, dev hücreli ependimom, sakral

EP-364 [Nöropatoloji] [Özet Metin]

METASTATİK MENENJİOM

Kübra Saral, Safak Ersoz
Karadeniz Teknik Üniversitesi, Tıbbi Patoloji Ana Bilim Dalı, Trabzon

ÖZET

Giriş: Menenjiom vakalarının çoğu sporadiktir. En sık 65-75 yaşlarında görülür. Kadınlarda erkeklerden 2 kat daha fazla görülür. Genellikle meningotelyal hücrelerden köken alan dural tabanlı neoplazmdır. Benign menenjiomlarda uzak metastazlar nadirken atipik ve anaplastik menenjiomlarda yüksek nüks oranları ve sistemik metastazlar daha sık görülür. Sistemik metastazları çoğunlukla akciğeredir.

Olgu: Atipik menenjiom tanılı 72 yaşında erkek hastada bir kez nüks gelişmiş olup iki kez opere edilmiştir. Hastanın öksürük şikayeti olması üzerine yapılan toraks BT incelemesinde sol akciğer plevral yüzeyinde büyüğü 9x4 cm boyutlarında bir önceki BT tetkiki ile karşılaştırıldığında sayı ve boyutlarında belirgin artış izlenen metastatik kitle lezyonu izlenmiştir. Dış merkez akciğer iğne biyopsi materyali incelendiğinde neoplastik hücreler EMA (+), Vimentin (+), SSTR-2 (+)'tir. PR birkaç

izole hücrede (+)'tir ve ki-67 indeksi en yoğun olduğu alanda %5'tir. Bu bulgular olguda varlığı bilinen menenjiomun akciğer metastazı lehine yorumlanmıştır.

Sonuç: Menenjiomlar genellikle yavaş büyürler. Çoğu benign davranış sergiler. Atipik menenjiom ise benign ile malign arasında orta dereceli bir menenjiom olup artmış mitotik aktivite, beyin invazyonu ve artmış selülariteye sahiptir. Beyin invazyonunun varlığı daha yüksek nüks olasılığı ile ilişkilidir. Menenjiomların çoğu EMA (+) boyanır. Bu immünbelirteç anaplastik ve atipik menenjiomlarda daha az oranda boyanır. Vimentin pozitifliği ise nonspesifik olup tüm meningiomlarda bulunur. Yine SSTR-2, S-100, Progesteron pozitifliği de menenjiomu destekleyen diğer immünbelirteçlerdir.

Selülarite, mitoz artışı, nekroz, venöz invazyon sistemik yayılım için risk faktörlerindendir. Lokal ve sistemik yayılma hızı agresif alt tiplerde genellikle daha fazladır. Bu yüzden atipik ve anaplastik menenjiomlar gibi yüksek dereceli tümörlerin metastaz yapma eğilimleri daha yüksektir. Olguda akciğerden alınan biyopsi örneğindeki tümör hücrelerinin bu belirteçler ile pozitifliği menenjiom metastazını destekler nitelikteydi.

Anahtar Kelimeler: Atipik, menenjiom, metastatik

EP-365 [Nöropatoloji] [Özet Metin]

ERİŞKİN HASTADA H3G34 MUTANT DİFFÜZ HEMİSFERİK GLİOMU HANGİ DURUMDA AKLA GETİRELİM? BİR OLGU SUNUMU

Berrin Babaoğlu, Ebrar Yazıcı, Figen Söylemezoğlu
Hacettepe Üniversitesi, Tıbbi Patoloji Anabilim Dalı, Ankara

ÖZET

Giriş: H3G34 mutant diffüz hemisferik gliom, 2021 DSÖ sınıflamasına göre pediatrik tip yüksek dereceli diffüz gliom başlığı altında yer alan ve çoğunlukla genç erişkinlerde görülen serebral hemisferik yerleşimli infiltratif bir tümördür. Spesifik immünprofil ve genellikle embriyonel tümörleri andıran histomorfolojik bulgular varlığında mutlaka akla gelmelidir.

Olgu: 57 yaşında kadın hasta konuşma bozukluğu nedeniyle çekilen MR da sol temporaoksipital bölgede düzensiz kontrastlanan yaklaşık 4 cm'ye ulaşan boyutta kitle nedeniyle opere edilmiştir. Bu operasyona ait histopatolojik incelemede infiltratif gelişim paternine sahip yüksek dereceli glial bir tümör görülmüştür. Neoplazm monoton, koyu kromatinli ve dar sitoplazmalı primitif görünümlü mitotik aktif hücrelerden oluşmaktadır. Mikrovasküler proliferasyon mevcuttur. İmmunohistokimyasal çalışmalarda GFAP pozitif olmasına karşın OLIG2 negatiftir. Sinaptofizin ve IDH1(R132H) negatif bulunmuştur. ATRX ifade kaybı mevcuttur; p53 mutant paternde pozitiftir. Olgunun yaşı atipik olmakla birlikte bu bulgular akla H3G34 mutant diffüz hemisferik gliomu getirmiş ancak bu tanıyı destekleyecek immün boyalar o dönem bölümümüzde mevcut olmadığından uygulanamamıştır. Ancak öncelikle bu tanıyı düşündüğümüz raporda vurgulanmıştır. Hasta eş zamanlı RT ve temozolamid tedavisi altında iken 1 sene sonra rekürren kitle nedeniyle re-opere olmuştur. İkinci biyopside embriyonel görünümden ziyade gemisitositik astrositik hücre hakimiyeti izlenmekle birlikte immünprofil benzer niteliktedir. Eski ve yeni biyopsilere uygulanan H3G34(R) antikoru ile pozitiflik görülerek tanı desteklenmiştir.

Sonuç: H3G34 mutant diffüz hemisferik gliom, tanımı gereği pediatrik yaş grubunda daha sık görülmekle birlikte olgumuzda olduğu gibi daha ileri yaş hastalarda da görülebilmektedir. Tipik glioblastom morfolojisi yanısıra multinükleer dev hücreler, pleomorfizm ve embriyonel morfoloji izlenebilir. Neoplazmın karakteristik immünprofili; GFAP pozitifliğine karşın OLIG2 negatifliği, ATRX ifade kaybı ile kuvvetli ve yaygın p53 pozitifliğidir. Hemisferik yerleşimli yüksek dereceli glial tümörlerde özellikle de genç yaş hastalarda tipik immünprofil varlığında H3G34 mutant diffüz hemisferik gliom mutlaka akla gelmeli ve H3G34 (R veya V) antikorları ile tanı teyidi yapılmalıdır. Bununla birlikte ileri yaşta da karşımıza çıkabileceği akılda tutulmalıdır.

Anahtar Kelimeler: H3G34, diffüz hemisferik gliom, immünohistokimya

EP-366 [Nöropatoloji] [Özet Metin]

P16'NIN YÜKSEK DERECELİ GLİAL TÜMÖRLERDE PROGNOSTİK PARAMETRELER İLE İLİŞKİSİ

İrem Gönen, Rafet Güneş Öztürk, Ersel Türkoğlu
Sağlık Bİlimleri Üniversitesi İzmir Tıp Fakültesi Bozyaka Hastanesi, Tıbbi Patoloji, İzmir

ÖZET

Amaç: Bu çalışmada hedefimiz hedefimiz p16'nın glial tümörlerde ekspresyonu farklılığını morfolojik prognostik parametreler ile ile ilişkisini ortaya koyarak prognostik değerini belirlemektir.

Gereç ve Yöntem: Kliniğimizde tanı alan glial tümörler retrospektif olarak prognostik parametreler (sellülarite, mitoz oranı, nekroz, vasküler proliferasyon..) ve p16, IDH1, ATRX, p53, Ki67 ile değerlendirilip Ki kare ve Kruskal Wallis testleri ile analiz edildi. P16 boyanma yoğunluğu (skor 0-1-2) sınıflandırılarak morfolojik parametreler, tümör tipleri, dereceleri, IDH mutasyonu, p53 ve Kİ67 statusu arasındaki ilişki belirlendi.

Bulgular: Toplam 107 glial tümörün 3'ü derece1, 16'sı derece 2, 15'i derece3, 73'ü derece 4 olup 10 gliozis olgusu mevcuttu. Difüz p16 ekspresyonu (n=12, %17,9) ve p16 kaybı (n=51) en sık derece4 olan tümörlerde; p16 fokal boyanması en sık

derece3 tümörlerde (n=4, %40) izlendi. Yüksek tümör derecesi ile difüz p16 ekspresyonu arasında istatistiksel olarak anlamli bir fark bulunmuştur (p=0,032). Diffüz p16 ekspresyonu olan tümörlerde p53 boyanması yoğunluğu daha yüksek bulunmuştur (p<0,001). Difüz p16 boyanması olan (8/13, %61) tümörlerin çoğunda p53 %20'nin üzerinde olup bunların (12/13) tama yakını derece 4'tür. Fokal p16 boyananlar çoğunlukla (10/14) gliozis ve derece 1-3. Derece 4 astrositomların çoğunda (n=7/8) p16 kaybı mevcuttur. Oligodendroglial tümörlerde sıklıkla (n=3/4) fokaldir. IDH mutant tümörlerin çoğunda ise p16 kaybı izlenmiştir (7/10). Morfolojik parametreler ile p16 arasında anlamlı ilişki saptanamıştır.

Sonuç: Çalışmamızda p16 ekspresyon kaybının ve fazla ekspresyonun, litetatürde olduğu gibi daha çok yüksek dereceli glial tümörlerle ilişkili olduğunu tespit ettik. Sonuçlarımıza göre p53 ve Ki67 boyanma yoğunluğu da p16 ekspresyonu ile orantılı artış göstermektedir. Oysa Park ve ark. çalışmasında p16 kaybı yüksek ki67 oranı ile ilişkilendirmiştir. Appay ve ark.nın çalışmasında CDKN2A delesyonu ve p16 kaybı, kötü prognostik parametrelerle ilişkili bulunmuşken bizim çalışmamızda p16 kaybının morfolojik prognostik parametrelerle ilişkisi görülmemiştir. Prognostik değerinin ortaya konması için p16'nın ek moleküler yöntemlerle ve belirteçlerle, hastaya ait uzun survey bilgileri eşliğinde analiz edilmesinin daha etkili olacağı düşünülmüştür.

Anahtar Kelimeler: p16, p53, glial tümör

EP-367 [Nöropatoloji] [Özet Metin]

BEYİNE SOLİD ORGAN METASTAZLARI: TEK MERKEZ DOKÜMANTASYONU

Ersel Türkoğlu, İrem Gönen, Rafet Güneş Öztürk
Sağlık BİIimleri Üniversitesi İzmir Tıp Fakültesi Bozyaka Hastanesi, Tıbbi Patoloji, İzmir

ÖZET

Amaç: Bu çalışmada hedefimiz kliniğimizde 2015 – 2023 yılları arasında beyine metastaz tanısı alan solid organ tümörlerinin histopatolojik, moleküler ve klinik parametrelerinin dökümünü literatürle karşılaştırmalı olarak elde etmektir.

Gereç ve Yöntem: Kliniğimizde 2015-2023 yılları arasında kliniğimizde beyine metastaz tanısı alan solid organ tümörlerinde retrospektif olarak radyolojik ve klinik bulgular eşliğinde tümör primeri, tümör tipi, beyindeki metastaz lokalizasyonu, metastatik odak sayısı ve tümörlerin moleküler statusu primer ile kaşılaştıralarak dökümante edilmiştir.

Bulgular: 2015 ve 2023 yıları arasında 27-84 yaş aralığında (n=86) beyne metastatik solid organ tümörleri taranmış; %68 akciğer (n= 59), %15,1 meme (n=13), %6,9 kolon (n=6), %4,6 genitoüriner sistem (GÜS), %4,6 melanom (n=4) metastazı kaydedilmiştir. Akciğer metastazlarınının %61'i (n=36) adenokarsinom olup bunların %80,6'sı (n=29) tek odaktır. Bu metastazlar eEn sık parietal (%44,4, n=16) ve frontal (%36,1, n=13) bölgede izlenmiştir. Akciğerin metastazlarının %23,7'si (n=14) nöroendokrin karsinom metastazı olup bunların %21,4'ü (n=4), %50'si (n=7) posterior fossa, %64'ü (n=9) parietale metastaz yapmıştır. Meme metastazları çoğunlukla (%84,6, n=11) soliter olup bunlardan 4'ü (%30,7) tripl negatif, 2'si (%15,3) Her2 pozitif, diğerleri ER+ (n=3) ve ER/PR+'tir (n=3). Kolon metastazlarının tümü (n=6) adenokarsinom morfolojisinde ve soliterdir. GÜS metastazları (n=4) böbrek, mesane, testis kökenlidir, parietal ve frontale soliter metastaz yapmıştır. 4 melanom metastazının çoğu (%75) multipl metastaz yapmıştır.

Sonuç: Metastatik tümörleri literatür dağılımı ile orantılı olarak büyük çoğunluğu akciğer kökenli olup bunu meme, gastrointestinal sistem (GİS), GÜS ve melanom takip etmektedir. Yine literatürle orantılı olarak metastatik en sık akciğer primeri adenokarsinom ve nöroendokrin karsinom olup bunu skuamoz hücreli karsinom takip etmektedir. Melanom metastazları da literatürle benzer şekilde multipl metastaz geliştirmiştir. Metastatik meme tümörlerinin çoğunluğu literatürde tripl negatif ve Her2 pozitif olarak belirtilirken bizim olgularımızda bu oran %50'nin altındadır. Meme metastazlarında ER+ ve ER/PR+ tümörler daha çok sayıda bulunmuştur. Solid tümörlerin beyin organotropizminin anlaşılabilmesi için geniş örneklem grupları ve farklı biyomolekül çalışmalarına ihtiyaç vardır.

Anahtar Kelimeler: Solid tümörler, metastaz, beyin

EP-368 [Nöropatoloji] [Özet Metin]

EWSR-1 YENİDEN DÜZENLENMESİ GÖZLENEN İNTRAKRANİYAL MEZENKİMAL TÜMÖR: OLGU SUNUMU

Işıl Bağcı[1], Funda Canaz[1], Evrim Yılmaz[1], Ali Arslantaş[2], Beyhan Durak Aras[3]
[1]Osmangazi Üniversitesi Tıp Fakültesi, Tıbbi Patoloji Ana Bilim Dalı, Eskişehir
[2]Osmangazi Üniversitesi Tıp Fakültesi, Beyin ve Sinir Cerrahisi Ana Bilim Dalı, Eskişehir
[3]Osmangazi Üniversitesi Tıp Fakültesi, Tıbbi Genetik Ana Bilim Dalı, Eskişehir

ÖZET

Giriş: FET-CREB ailesi füzyonları başta yumuşak doku tümörleri olmak üzere farklı fenotiplere sahip çok sayıda tümörde saptanmaktadır. Son yıllarda bu genetik değişiklik santral sinir sisteminde intrakranial mezenkimal tümör başlığı altında toplanan ve değişken histomorfolojiye sahip bir grup tümörde de gösterilmiştir. Burada pariyetotemporal lokalizas-

yonlu intrakraniyal mezenkimal tümör olgusu sunuldu.

Olgu: 37 yaşında erkek hasta görme kaybıyla acil servise başvurdu. Kraniyal manyetik rezonans görüntülemesi sonucu sol pariyetotemporal alanda lateral ventrikül komşuluğunda yaklaşık 5 cm çapında lobüle kontürlü yer kaplayan oluşum saptanması üzerine kitle rezeksiyonu yapıldı. Mikroskobik incelemesinde fibröz psödokapsül yapısı gözlenen, kollajenize stroma içerisinde sinsityal büyüme paterni izlenen, fibröz septalar ile ayrılmış nodül yapıları izlenmiştir. Tümör hücreleri epiteloid ve bazı sahalarda monotonöz yuvarlak hücrelerden oluşmaktadır. Fibröz kapsül yapısında lenfoplazmasiter inflamasyon ve hemosiderin birikimi izlenmiştir. İmmünohistokimyasal değerlendirmede tümöral hücrelerde desmin, EMA ve CD99 pozitif, SSTR2A, S100, GFAP ve Olig2 negatiftir. Olguda FISH ile EWSR-1 ve FUS gen değişikliklerinin değerlendirilmiş olup EWSR-1 translokasyonu saptandı. Hasta Dünya Sağlık Örgütü'nün 2021 Sınıflaması'na göre mezenkimal non-meningotelyal neoplazmlar altında yer alan FET-CREB füzyonu pozitif intrakranial mezenkimal tümör ile uyumlu olarak raporlandı. Olgu başka bir merkeze konsülte edildi ve tanı konfirme edildi. Postoperatif şikayetleri gerileyen ve görüntülemesinde rezidü lezyon saptanmayan hastada adjuvant radyoterapi sonrası takip kararı verildi.

Sonuç: İntrakranial mezenkimal tümörler genellikle genç erişkin ve çocuklarda kitle etkisine bağlı semptomlara neden olan ekstraaksiyal kitlelerdir. Bu tümörlerin ayırıcı tanısında menenjiyom, iskelet dışı miksoid kondrosarkom ve glial/glionöronal tümörler yer almaktadır. Histomorfolojik spektrumu oldukça geniş olan bu tümörlerde CD99, EMA ve desminin pozitifliği gözlenir. FET RNA bağlayıcı protein ailesi geni (EWSR1 ve FUS) ile CREB transkripsiyon faktörleri ailesinin bir üyesi (ATF1, CREB ve CREM) arasındaki bir füzyon tanısaldır. Klinik seyriyle ilgili kısıtlı bilgi bulunmakla birlikte, literatürde bu tümörler genellikle iyi seyirlidir. Literatürde nadir bildirilen bu tümüörün tanınırlığının artırılması, klinik davranışın öngörülmesi ve tedavi yaklaşımının belirlenmesi için daha geniş kapsamlı çalışmalara ihtiyaç vardır.

Anahtar Kelimeler: İntrakraniyal mezenkimal tümör, FET-CREB füzyonu, EWSR-1 gen rearranjmanı

EP-369 [Nöropatoloji] [Özet Metin]

MENİNGEAL MELANOSİTOM: OLGU SUNUMU

Özge Özmen, Gülay Turan, Arzu Yıldırım Özlük, Zeynep Gözde Mısırlı
Balıkesir Üniversitesi Tıp Fakültesi, Tıbbi Patoloji Ana Bilim Dalı, Balıkesir

ÖZET

Giriş: Meningeal melanositom leptomeningeal meninkslerden köken alan iyi diferansiye nadir görülen bir neoplazmdır. Leptomeningeal melanositler nöral krestten köken alır. Sıklıkla servikal-torasik spinal kord boyunca intradural ekstrameduller yerleşim gösterirler. Kitle etkisi nedeniyle hastalar genellikle bası semptomlarıyla başvururlar. Histopatolojik olarak uniform nükleuslu, iğsi ve epiteloid hücrelerin oluşturduğu değişken oranlarda melanin pigmentine sahip tümörlerdir.

Olgu: 72 yaşında kadın hasta birkaç aydır olan sol ayak ağrısı ve bacaklarda güçsüzlük şikayetiyle beyin ve sinir cerrahisi polikliniğine başvurdu. Nörolojik muayenesinde sol alt ekstremitede hemiparezi (3/5) mevcuttu. Laminektomi yapılarak hastanın kitlesi total olarak eksize edildi. Laboratuvarımıza gönderilen materyal 2,5x1x0,5 cm ölçülerinde gri kahverenkli yumuşak kıvamlıydı. Histopatolojik incelemede yoğun pigment arasında genellikle gruplar oluşturmuş oval yada yuvarlak uniform görünümde nükleusa sahip pembe sitoplazmalı hücre topluluklarının oluşturduğu tümöral yapı izlendi. Mitoz ve nekroz görülmedi. Yapılan immünohistokimyasal boyamalarda melan-A, S100 ve HMB-45 neoplastik hücrelerde pozitif boyanırken EMA, GFAP, OLIG2, ATRX, IDH, nörofilament, pansitokeratin ve sitokeratin 7 ile boyanma izlenmedi. Ayırıcı tanıya menengiom ve malign melanom alındı. EMA negatifliği nedeniyle menengiom; nekroz, artmış mitotik aktivite ve hücresel atipi izlenmediğinden malign melanom ile ayırıcı tanısı yapıldı. Histopatolojik ve immünohistokimyasal incelemeler sonucunda hastaya meningeal melanositom tanısı konuldu.

Sonuç: Merkezi sinir sisteminin primer melanositik neoplazmları: diffüz melanositozis, melanositoma ve malign melanomdur. Melanositomlar lokalize oldukları yere bağlı olarak fokal nörolojik defisit, intrakranial hipertansiyon, spinal kord basısı gibi semptomlar oluşturular. Her yaşta görülebilir ama en sık beşinci dekadda karşımıza çıkar. Histopatolojik olarak leptomeninkslerin çeşitli şekil ve büyüklükte melanositler tarafından diffüz infiltrasyonu ile karakterizedir. Pigmente yuvarlak-iğsi hücrelerin yuvalar oluşturmasından meydana gelen düşük dereceli tümörlerdir. Hücresel pleomorfizm ve artmış mitotik aktivite gibi atipik özellikler bu tümörde yoktur. Tümör HMB45, S100, SOX10, vimentin ve melan-A ile pozitif boyanır. EMA, keratinler ve GFAP negatiftir. Ki-67 proliferasyon indeksi genellikle %2 nin altındadır. Total eksizyonu tedavi edicidir. Nadiren malign melanoma ilerleme, leptomeningeal yayılım ve uzak metastaz bildirilmiştir.

Anahtar Kelimeler: Melanositom, melanin, benign, spinal kord

EP-370 [Nöropatoloji] [Özet Metin]

KORDOİD GLİOMA; KORDOMA BENZERİ MORFOLOJİ GÖSTEREN OLDUKÇA NADİR BİR GLİAL TÜMÖR

Yasemin Akca, Hatice Kubra Sile
Gaziantep Üniversitesi, Tıbbi Patoloji Anabilim Dalı, Gaziantep

ÖZET

Giriş: Erişkinlerde üçüncü ventrikülde, yavaş büyüyen, iyi sınırlı, glial bir tümör olan Kordoid Glioma, oldukça nadir olup, literatürde 50 den az vaka sunumu saptanmıştır. Histolojik olarak kordomaya oldukça benzer morfolojide, müsinöz matriks içerisinde, kordlar ve kümeler oluşturan epithelioid hücrelerden oluşmaktadır. Oldukça nadir olması ve ayırıcı tanıda diğer kordoid tümörlerle karışabilmesi nedenleriyle sunulmaya değer bulunmuştur.

Olgu: Baş ağrısı, bulantı ve kusma nedeniyle hastanemiz beyin cerrahi polikliniğine başvuran 44 yaşındaki erkek hastada, çekilen MR grafilerinde 3. Ventrikülü dolduran ve çevre yapılarda bası bulguları oluşturan kitlesel lezyon saptanması üzerine hasta ameliyata alınmıştır. Gönderilen spesmen makroskopik olarak 2 cc hacminde gri renkli, bir kısmı jelatinöz görünümde parçalı dokulardır. Mikroskopik incelemede yer yer fibröz bantlarla birbirinden ayrılmış, fibromiksoid stroma içinde kordonlar ve kümeler halinde, geniş sitoplazmalı, uniform görünümlü, hafif irileşmiş nükleuslu hücrelerden oluşan tümöral lezyon izlenmiştir. Mitoz ve nekroz izlenmemiş olup, immünohistokimyasal incelemede, lezyonu oluşturan hücreler GFAP ve Vimentin ile diffüz pozitif, Pansitokeratin, EMA, S100 ve TTF-1 ile değişen oranlarda pozitif izlenmiştir. Ki67 indeksi %2 oranındadır. Olgu bu haliyle Kordoid Glioma ile uyumlu olarak değerlendirilmiştir.

Sonuç: Ayırıcı tanıda kordoma, kordoid meningioma, epithelioid hemangioendotelioma gibi neoplaziler ile karışabilen bu tümör, tüm beyin tümörlerinin %0,1 inden azını oluştursa da ayırıcı tanıda göz önünde bulundurulması önemlidir.

Anahtar Kelimeler: Kordoid glioma, glioma, kordoid meningioma

EP-371 [Nöropatoloji] [Özet Metin]

SEREBELLUMDA YERLEŞİM GÖSTEREN HEMANJİOBLASTOM OLGUSU

Esra Betül Çakır, Büşra Yaprak Bayrak
Kocaeli Üniversitesi, Patoloji Ana Bilim Dalı, Kocaeli

ÖZET

Giriş: Hemanjiyoblastom, tüm intrakranial tümörlerin yaklaşık %2 sinden azını, tüm posterior kranial fossa tümörlerinin yaklaşık %7 ile %8'ini oluşturan, oldukça nadir görülen vasküler neoplazidir. Tipik olarak serebellumda yerleşim gösterir. Kemik ve yumuşak doku, karaciğer, akciğer, pankreas, böbrek ve deri gibi santral sinir sistemi dışında da görülebilir. Sporadik olarak veya Von Hippel Lindau (VHL) sendromu ile birlikte ortaya çıkabilir. Ayırıcı tanıya başta metastatik renal hücreli karsinom alınabilir. Biz burada genç bir kadında serebellum yerleşimli hemanjioblastom tanısı alan olguyu ayırıcı tanıları ile birlikte sunmaktayız.

Olgu: 37 yaşında kadın olgu baş ağrısı, gözde kararma şikâyeti ile beyin cerrahi polikliniğine başvurdu. 6 ay önce sol böbrekten kitle eksizyonu yapılmış ve olguya berrak hücreli böbrek hücreli karsinom tanısı verildi. Yapılan radyolojik görüntülemelerde serebellum yerleşimli kistik içeriğe sahip en büyüğü 2 cm çapında birkaç adet kitle izlendi. Gönderilen materyalin mikroskobik incelemesinde vasküler yapılar arasında şeffaf ve vakuolize sitoplazmaya sahip, hafif pleomorfizm gösteren neoplastik hücreler izlendi. Bu hücreler immunohistokimyasal olarak CD34, CD31, İnhibin ile pozitif reaksiyon gösterirken; PAX-8, Sitokeratin-7 ile negatif reaksiyon göstermişti. Morfolojik ve immun bulgular eşliğinde olgu "hemanjiyoblastom" olarak raporlandı.

Sonuç: Hemanjiyoblastom, erişkinlerde serebellumun en sık görülen primer tümörüdür. Erkeklerde daha sık izlendiği bildirilmiştir. Hemanjioblastom sporadik olarak veya VHL sendromu ile birlikte ortaya çıkabilir. Vakalar yaklaşık %5 ile %30 oranında ailesel otozomal dominant geçişli VHL hastalığı ile ilişkilidir. Bu olgulara VHL gen mutasyonu açısından genetik danışmanlık hizmeti almaları önerilir. Hem sporadik hemanjiyoblastom hem de VHL'de, hücrelerde VHL gen mutasyonu bulunur. En yaygın şikayetler baş ağrısı, baş dönmesi, ataksi, mide bulantısı veya kusmadır. Hemanjiyoblastomun, tam eksize edilirse prognozu oldukça iyidir. Ayırıcı tanısında VHL sendromuna eşlik eden metastatik renal hücreli karsinom vardır ve bu tanılar arasında kafa karışıklığına yol açmaktadır. Kesin tanı için immunohistokimyasal inceleme yol göstericidir.

Anahtar Kelimeler: Hemanjiyoblastom, serebellum, Von Hippel Lindau sendromu

EP-372 [Nöropatoloji] [Özet Metin]

NADİR BİR OLGU: EKSTRAVENTRİKÜLER NÖROSİTOM

Fatime Esen, Muhammet Çalık, İlknur Çalık, Esra Çeçen
Fırat Üniversitesi Tıp Fakültesi, Tıbbi Patoloji, Elazığ

ÖZET

Giriş: Nörositom nadir görülen bir beyin tümörüdür. Santral nörositomlar intraventriküler yerleşimli, sınırlı ve yavaş büyüyen kitleler olarak karşımıza çıkarken ekstraventriküler nörositomlar ventriküler sistemle belirgin bir ilişkisi olmayan beyin parankimi içinde yer alır. Ekstraventriküler nörositomlar ilk olarak 1989 yılında bildirilmiştir. Görülme yaşı 5 ile 76 (medyan 34 yaş) arasında olup çocukları ve genç yetişkinleri etkilediği gözlemlenmiştir ve cinsiyet ayrımı yoktur. Serebral hemisferler, talamus, serebellum, epifiz bezi, retina ve omurilikte ortaya çıkan vakalar mevcuttur. Pelviste over teratomu şeklinde santral sinir sistemi dışında da nörositom varlığı gözlenmiştir. Ekstraventriküler nörositomlar total rezeksiyon ile

tedavi edilebilir. Ekstraventriküler nörositom nadir görülen bir tümör olması nedeniyle sunulmaya değer bulunmuştur.

Olgu: 16 yaşında erkek hasta yaklaşık 1 yıldan beri ayağa kalkarken olan baş dönmesi, ara ara olan baş ağrısı şikayetiyle hastaneye başvurmuş. Baş ağrısı olduğunda sol gözü de karartıyormuş. Şikayetleri son 1 ayda şiddetlenen hastaya kafaiçi kitlesi tespit edilince ameliyat önerilmesi üzerine hasta kliniğimize başvurmuş. Kliniğimizde çekilen beyin MR'ında sağ oksipitoparyetalde 46x48x57 mm ebadında, nekrotik-solid alanlar içeren solid bileşeni yoğun kontrastlanan, lateral ventrikülü komprese eden, çevresinde geniş vazojenik ödemi bulunan kitle glioblastom?, ekstraventriküler nörositom? olarak raporlandı. Bu bulgularla ameliyata alınan hastanın tarafımıza topluca 4,1x3,6x1,2 cm ölçülerinde kirli beyaz-kahverenkli düzensiz şekilli kürete nitelikte materyal gönderilmiş olup tamamı takibe alındı. Mikroskopik incelemede ince fibriler zeminde yuvarlak, veziküler çekirdekli, küçük nükleoller içeren hücrelerin tabakalar oluşturduğu, yer yer diziler şeklinde bir kısmı ependimomlarda görülen perivasküler rozetlere benzer hücre kümeleri izlendi. Tümörün zengin kapiller ağa sahip olduğu ve kalsifikasyonun eşlik ettiği görüldü. Yapılan immünohistokimyasal çalışmada NSE ve sinaptofizin ile diffüz, GFAP ile fokal pozitif immünreaktivite elde edildi. Olguya mevcut histomorfolojik ve immünohistokimyasal bulgularla ekstraventriküler nörositom tanısı konuldu.

Sonuç: Ekstraventriküler nörositom parankimal beyin tümörleri ayırıcı tanısında akılda tutulması gereken nadir bir tümördür. Nöropil benzeri ince fibriler zemin ve nöronal belirteçlerin kullanılması tanıda yardımcı olur.

Anahtar Kelimeler: Beyin tümörü, ekstraventriküler nörositom, santral nörositom

EP-373 [Nöropatoloji] [Özet Metin]

SANTRAL SİNİR SİSTEMİ METASTAZLARININ HİSTOPATOLOJİK ANALİZİ; 174 OLGULUK DENEYİMİMİZ

Ayşegül Aydın, Dorukhan Özeroğlu, Hüsniye Esra Paşaoğlu
Bağcılar Eğitim ve Araştırma Hastanesi, Patoloji Anabilim Dalı, İstanbul

ÖZET

Giriş: Metastatik beyin tümörleri erişkinlerdeki santral sinir sistemi(SSS) tümörlerinin yaklaşık yarısını oluşturur.Primer odak en sık akciğer olup meme, kolorektal ve renal hücreli karsinom ile melanomda da beyin metastazları sık görülür. Metastazların çoğu primeri bilinen bir odaktan kaynaklansa da olguların %5-10'unda kaynağı bilinmemektedir ve beyindeki tümörün tanısı primer tümörün araştırılmasında ilk adımı oluşturur. Metastazlar en sık supratentoryal (%80) yerleşimli olup,serebellar hemisferler (%15) ve beyin sapında da (%5) görülür. Makroskobik olarak beyin dokusundan ayrık,-daha sert yoğun nekrotik ve özellikle melanomda hemorajik,-müsinöz materyal içermesine bağlı olarak jelatinöz kıvamda izlenir. Bu çalışmada amacımız bölümümüzde incelenen metastatik SSS tümörlerinin dağılımını,demografik ve patolojik özelliklerini analiz etmektir.

Olgu: 2014-2023 yılları arasında bölümümüzde incelenen 174 olgu retrospektif olarak değerlendirildi. Olgulara ait klinik özellikler hastane veri tabanından elde edildi. Tüm olguların HE ve immunohistokimyasal boyalı lamları yeniden incelendi. Çalışmada 121 erkek 53 kadın hasta yer almakta olup yaş aralığı 30 ile 84(ort.68) arasında değişmektedir. Olgularımızda literatürle uyumlu olarak en sık primer odak akciğer(%56.3) ve memedir(%12.6). Akciğer metastazlı hastaların %88,7'si erkek olup adenokarsinom en sık histolojik tiptir (%70,4). Olguların %13' ünde hastanın bilinen yada klinik tarafından ön tanıda bildirilen bir karsinom tanısı yoktu.

Daha sonra azalan sıklıkta kolon karsinomu (%6.3), melanom (%5.7), sarkom (%1.7), böbrek (%2,2), over (%1.7), pankreas (%1.7), mesane (%1.7), mide (%1.1), tiroid (%0.5),karaciğer (%0.5), larenks (%0.5), endometrium kanseri (%0.5), lenfoma (%0.5) ve mezotelyoma (%0.5) primer tümör olarak saptanmıştır. %3.4 olguda primer belirlenememiştir. Beyine metastazı nadir olarak görülen 3 sarkom olgusu epiteloid/ iğsi hücreli sarkom, ewing sarkomu ve sinovyal sarkomdur. Epiteloid ve iğsi hücreli sarkom tanısı alan olgunun klinik öyküsü incelendiğinde 7 sene önce malign filloides tümör tanısı aldığı öğrenilmişti. Olguya ait preparatlar incelendiğinde tümörün mezenkimal komponentinin olgumuzla yakın benzerlik gösterdiği görülmüş ve olgu malign filloides tümör metastazı olarak değerlendirilmiştir.

Sonuç: SSS metastatik tümörlerinde tanı klinik öykü ve radyolojik bulgularla birlikte uygun immunohistokimyasal panel ile desteklenen histopatolojik incelemeye dayanmaktadır. iş yükü ve maliyeti artışının yanı sıra hastanın tedavisini yönlendirebilecek sonraki moleküler testlerde kullanılacak dokunun ortadan kalkmasına yol açabileceğinden gereksiz immunohistokimyasal tetkiklerden kaçınılmalıdır.

Anahtar Kelimeler: Beyin tümörleri, metastaz, santral sinir sistemi

EP-374 [Oftalmik Patoloji] [Özet Metin]

MULTİDİSİPLİNER BİR MERAK HİKAYESİ: LAKRİMAL KANALDA YABANCI CİSİM

Ali Kubilay Kolik[1], Aslıhan Çetinbaş Genç[2], Filiz Vardar[2], Kemal Turgay Özbilen[3], Özden Boral[4], Nesimi Büyükbabani[5]
[1]İstanbul Üniversitesi, İstanbul Tıp Fakültesi, Cerrahi Tıp Bilimleri Bölümü, Tıbbi Patoloji Anabilim Dalı, İstanbul
[2]Marmara Üniversitesi, Fen Fakültesi, Biyoloji Bölümü, Genel Biyoloji Anabilim Dalı, İstanbul

[3]İstanbul Üniversitesi, İstanbul Tıp Fakültesi, Cerrahi Tıp Bilimleri Bölümü, Göz Hastalıkları Ana Bilim Dalı, İstanbul
[4]İstanbul Üniversitesi, İstanbul Tıp Fakültesi, Temel Tıp Bilimleri Bölümü, Tıbbi Mikrobiyoloji Ana Bilim Dalı, İstanbul
[5]İstanbul Üniversitesi, İstanbul Tıp Fakültesi, Cerrahi Tıp Bilimleri Bölümü, Tıbbi Patoloji Anabilim Dalı, İstanbul (Aktüel afiliyasyon: Koç Üniversitesi Hastanesi, Patoloji Bölümü, İstanbul)

ÖZET

Giriş: Orbital bölgenin yabancı cisimlere bağlı travmaları, önemli bir morbidite sebebidir. Orbital yabancı cisimler, inorganik veya organik kaynaklı olabilir. Organik yabancı cisimler, yetersiz ve/veya belirsiz klinik öykü nedeniyle bu grup içinde özel bir tanısal zorluk oluşturmaktadır. Burada gürültülü olmayan bir klinikle prezante olan ve multidisipliner bir yaklaşımla tanıya ulaşılan, lakrimal kanalı etkileyen bir organik yabancı cisim vakası sunulmaktadır.

Olgu: Elli yedi yaşında kadın hasta, sağ gözde yaklaşık iki haftadır mevcut, giderek şiddetlenen sulanma şikâyeti ile oftalmoloji polikliniğe başvurdu. Muayenesinde nazolakrimal kanalı etkileyen bir tıkanıklık olduğu tespit edilen hastaya, etiyolojinin aydınlatılması amacıyla dakriyosistorinostomi operasyonu yapılması kararlaştırıldı. Operasyon sırasında lakrimal kanalda polip benzeri bir oluşum görülüp patolojik inceleme için örneklemeler yapıldı. Örneklerden biri kısmen şeffaf yapıda ve bej-kahve renkli olmasıyla dikkat çekmekteydi (Şekil 1). Bu örneğin mikroskopik incelemesinde, yabancı bir cisme ait olduğu anlaşıldı. Yapısal görünüm nedeniyle ön planda paraziter bir etken düşünüldü ve daha ileri morfolojik inceleme için deneyimli bir parazitologla konsültasyon gerçekleştirildi. Bunun sonucunda cismin paraziter kaynaklı olma olasılığı ekarte edildi ve bitkisel kaynaklı olabileceği düşünüldü. Etkenin identifikasyonunu sağlayabilmek amacıyla botanik alanında uzmanlaşmış biyologlarla iletişime geçildi. Masson trikrom ve Toluidin mavisi boyalı kesitler multidisipliner olarak yeniden incelendi ve cismin stamen (erkek organ) içermeyen, ovaryum içinde ovül (olgun tohum taslakları) bulunan bir çiçeğe ait olduğu tespit edildi (Şekil 2, 3). Histokimyasal incelemelerde, Safranin boyasında lignin içeren sekonder hücre çeperleri kırmızı, Fast green boyasında selülöz içeren primer hücre çeperleri yeşile boyandı ve cismin bitkisel kökeni kesinleştirildi (Resim 4). İleri morfolojik incelemede bitkinin ön planda Boraginaceae (Hodangiller) familyasına ait olduğu düşünüldü. Bunun üzerine derinleştirilen anamnezde, hastanın şikâyetinin ortaya çıkması öncesinde park ve bahçe gibi dış mekânlarda bulunduğu öğrenildi.

Sonuç: Lakrimal kanalı etkileyen organik yabancı cisimler, nadir görülmeleri ve okült klinikleri nedeniyle tanısal zorluk oluşturur. Literatürde bitkisel kaynak nadiren bildirilmektedir. Klinik olarak kaynağın tespit edilemediği durumlarda histopatolojik incelemeye multidisipliner yaklaşım çözümleyici nitelikte olabilir.

Anahtar Kelimeler: Bitki, lakrimal kanal, orbita, yabancı cisim

EP-375 [Oftalmik Patoloji] [Özet Metin]

SİRİNGOKİSTADENOMA PAPİLLİFERUM: OLGU SUNUMU

Selin Didar Turgut[1], Cumhur İbrahim Başsorgun[1], Betül Ünal[1], Gülsüm Özlem Elpek[1], Hatice Deniz İlhan[2]
[1]Akdeniz Üniversitesi Tıp Fakültesi, Tıbbi Patoloji Ana Bilim Dalı, Antalya
[2]Akdeniz Üniversitesi Tıp Fakültesi, Göz Hastalıkları Ana Bilim Dalı, Antalya

ÖZET

Giriş: Siringokistadenoma papilliferum nadir görülen iyi huylu hamartomatöz bir adneksiyel tümördür. En sık baş ve boyun bölgesinde görülen bu tümör nadiren göz kapağı derisini etkiler.

Olgu: 68 yaş erkek hasta, 1 yıl önce sağ alt göz kapağında nodüler tip bazal hücreli karsinom, tanısıyla opere olmuş, oftalmoloji kliniğindeki düzenli takipleri sırasında operasyon skarı üzerinde eritemli bir papül gözlenmiştir. Eksize edilen papülün histopatolojik incelemesinde fibrovasküler kor içeren, epitelle döşeli papillomatöz yapılar izlenmektedir ve siringokistadenoma papilliferum tanısı almıştır.

Sonuç: Siringokistadenoma papilliferum, apokrin veya ekrin ter bezlerinden köken alan, nadir görülen iyi huylu bir tümördür. Bu tümör, ağırlıklı olarak çocukluk çağı tümörüdür; ancak literatürde bizim olgumuz gibi ileri yaşta görülen olgular mevcuttur. Etkilenenlerin yarısında doğumda mevcuttur ve %15-30'unda ise tümör ergenlikten önce gelişir. Lezyonların çoğu klinik olarak ayırt edici değildir ve tanı için biyopsi gerekir. Ayrıca bu tümör, histopatolojik tanı ile vakaların %95,9'unun klinik tanısının doğrulandığı diğer iyi huylu göz kapağı hastalıklarından farklıdır. Bu sebeple, nadir görülse de göz kapağı derisinin ön klinik tanı ile uyumlu olmayan histopatolojilerinde ayırıcı tanı olarak akla gelmelidir. Bu hastalık sıklıkla göz kapağı bölgesi tutulumu tipik bölge olmadığı için gözden kaçabilir ve bazal hücreli karsinom veya skuamöz hücreli karsinom olarak yanlış tanı alabilir. Biz burada bu tümörün nadiren göz kapağında görülmesi ve daha önceki skar alanından gelişmesi nedeniyle bu olguyu sunmaktayız.

Anahtar Kelimeler: Siringokistadenoma, papilliferum, göz, kapağı,

EP-376 [Oftalmik Patoloji] [Özet Metin]

İNFLAMATUAR JUVENİL KONJONKTİVAL NEVÜS

İpek Gürel, Zehra Gizem Kıllı, Seda Tas Ayçiçek, Sıdıka Fındık
Necmettin Erbakan Üniversitesi Meram Tıp Fakültesi, Patoloji Ana Bilim Dalı, Konya

ÖZET

Giriş: Konjonktivanın en sık görülen tümörleri melanositik proliferasyonlar olup bunların ise %28'i konjonktival nevüslerdir. Genellikle yaşamın birinci ve ikinci dekadında görülmekle birlikte tipik olarak interpalpebral bulbar konjonktiva yerleşimlidir. Malign melanoma dönüşme riski %1'den azdır. Histopatolojik olarak epitelin bazal katmanına yakın stromada benign melanosit yuvalarından oluşur.

İnflamatuar juvenil konjonktival nevüs (IJKN) ise çocuklarda ve ergenlerde ortalama 11-12 yaşlarında görülen, en sık juxtalimbal konjonktiva üzerinde bulunan benign bir lezyondur. Sistemik alerji, alerjik konjonktivit ve ilkbahar konjonktiviti ile ilişkilidir.

Olgu: Temporal bölge konjonktiva yerleşimli kitle şikayeti ile hastanemize başvuran 12 yaşındaki erkek hastanın eksizyonel biyopsisi patoloji laboratuarımıza gönderildi. Doku örneği makroskopik olarak 0,7x0,5x0,3 cm ölçülerinde kirli beyaz renkli idi. Mikroskopik incelemede benign nevüs hücrelerinden oluşan etrafında yoğun lenfoplazmositer iltihabi hücre infiltrasyonu bulunan lezyon izlendi. Nevüs hücrelerinde S-100 diffüz(+), Melan-A(+), HMB-45 ve p16 fokal pozitifti. SMA, CD34, CD31 negatifti. Ki67 proliferasyon indeksi <%10'du. Olgu inflamatuar juvenil konjonktival nevüs olarak raporlandı.

Sonuç: Konjonktival nevus, konjonktivanın en sık görülen benign melanositik tümörüdür. İJKN, çocuklarda genelde 11-12 yaşlarında tanı alan inflamasyon ve kistik dejenerasyon ile karakterli melanositik bir lezyondur. Klinik olarak hızla büyüyebilir veya pigmentasyonu artabilir bu nedenlerle maligniteden şüphelenebilir. Olgumuzu melanositik maligniteler ile karışabilmesi ve histopatolojik tanının önemini vurgulamak amacı ile sunduk.

Anahtar Kelimeler: Juvenil, konjonktival nevüs, melanosit

EP-377 [Pediatrik ve Perinatal Patoloji] [Özet Metin]

PLASENTA İNCELEMESİNDE GÖRÜLEN BOL MİKTARDAKİ NÜKLEUSLU ERİTROSİTLERİN DEĞERLENDİRİLMESİ, ERİTROBLASTOZİS FETALİS OLGUSU

Diren Vuslat Çağatay[1], Gizem Issın[1], Betül Kalkan Yılmaz[2]
[1]Erzincan Binali Yıldırım Üniversitesi, Mengücek Gazi Eğitim ve Araştırma Hastanesi Patoloji Servisi, Erzincan
[2]Erzincan Binali Yıldırım Üniversitesi,Mengücek Gazi Eğitim ve Araştırma Hastanesi Kadın Hastalıkları ve Doğum Servisi, Erzincan

ÖZET

Giriş: Eritroblastozis fetalis; fetal eritrosit antijenlerine karşı oluşmuş maternal IgG tipi antikorların transplasental olarak geçerek, fetal eritrosit antijenleri ile reaksiyona girmesi ve eritrositlerin yıkımı ile sonuçlanan bir durumdur. Fetal eritrositlerin yıkımı hem fetüste hem plasentada bazı patolojik değişikliklere yol açabilir. Bu değişikliklerin saptanması klinik bilinmezliklerin çözümünde önemli rol oynayabilir.

Olgu: Yirmi yedi yaşındaki, on haftalık gebe hastaya inkomplet abortus ön tanısıyla küretaj yapıldı. Makroskopik inceleme için 40 cc hacminde kanamalı kürete materyal ve beraberinde 6x5,2x3 cm boyutlarında bej kahverenkli düzensiz şekilli doku parçaları gönderildi. Dokunun kesitlerinde iltihabi nekrotik desidua, gestasyonel endometrium ve plasental villus parçaları izlendi. Ancak villuslar genişlemiş ödemli görünümdeydi ve vaskülarizasyonları belirgin şekilde artmıştı. Vasküler yapılar içerisinde bol miktarda çekirdekli kırmızı kan hücreleri mevcuttu.

Villusları dolduran bol miktardaki fetal eritrositler; RH ve ABO kan grupları uyuşmazlıklarında, intrauterin enfeksiyonlarda, maternal diyabet, hipertansiyon ve plasental yetmezlik durumlarında görülebilen bir bulgudur. Hastayı taradığımızda, bilinen bir hastalığı olmadığını, intrauterin enfeksiyon lehine bulgu izlenmediğini gördük. Plasenta incelemesinde de villit lehine bulgu yoktu. Anne kan grubu 0 RH- idi. İlk sağlıklı bebeğinin ise kan grubunun 0 RH+ olduğunu ve doğum sonrası sensitizasyonu önleme amaçlı işlem uygulanmadığını saptadık. Olguda villuslardaki ödem, artmış vaskülarizasyon ve bol miktardaki nükleuslu eritrositleri RH uyumsuzluğuna bağlı gelişen Eritroblastozis fetalisin bulguları lehine yorumladık. Hastaya indirekt coombs testi uygulandığında bunun da pozitif olduğunu saptadık.

Sonuç: Düşük materyalinin patolojik incelemesi; fetal dokular, plasenta ve gebelik kaybının altında yatan neden hakkında bilgi verebilir. Bu bilgiler, düşüğe katkıda bulunan herhangi bir genetik, kromozomal veya anatomik anormallik olup olmadığının belirlenmesine yardımcı olabilir. Sonraki gebeliklerde tekrarlama riski olan bir neden bulunduğunda, bu açıdan gebeliklerin takibinin düzenlenmesi, önleyici ya da tedavi edici tedbirlerin alınmasına yarar sağlar Olgumuzda villuslarda belirgin nükleuslar içeren fetal eritrositlerin mevcut olması nedeniyle eritroblastozis fetalis açısından klinisyenin uyarılması ile annenin ve fetüsün eritroblastozis fetalis açısından değerlendirilmesi ve sonraki gebeliklerin takibi açısından hasta ve klinisyenin yönlendirilmesi sağlandı.

Anahtar Kelimeler: Eritroblastozis fetalis, fetal eritrosit, plasenta

EP-378 [Pediatrik ve Perinatal Patoloji] [Özet Metin]

FLORID VASCULAR PROLIFERATİON DUE TO FOCAL NECROTIZING ENTEROCOLITİS IN INFANCY: A CASE REPORT

Şeyma Öztürk[1], Çetin Boran[2], Selma Erdogan Duzcu[2], Hülya Öztürk[3]
[1]Department of Pathology, Sanlıurfa Training and Research Hospital, Sanlıurfa, Turkey
[2]Department of Pathology, Bolu Abant Izzet Baysal University Medical Faculty, Bolu, Turkey
[3]Department of Pediatric Surgery, Memorial Hospital, Istanbul, Turkey

ABSTRACT

Objective: Vascular anomalies rarely occur in the gastrointestinal tract. The most prevalent benign vascular lesions include angiodysplasia, Dieulafoy lesions, vascular ectasia, vascular malformations, and hemangiomas. Florid Vascular proliferation is a rare benign vascular anomaly and present as a mass in intestine. It associated with intussusception in adults. Previous research has reported a few such cases in infants. This study presents a case of florid vascular proliferation due to focal necrotizing enterocolitis attack in a 10-month-old infant.

Case: A 10-month-old male infant born prematurely was admitted to the emergency department with complaints of abdominal distention, vomiting, and constipation. He was born at 27 weeks, weighed 700 g, and stayed in the intensive care unit for two months. Abdominal ultrasonography revealed a 15 mm long colon segment suspicious for intussusception in the right lower quadrant. In operation, we observed no intussusception during the operation; however, there was a stricture in the 2 cm long segment of the sigmoid colon 20 cm proximal to the peritoneal reflection. Thus, the segment was resected, and an appendectomy was performed in the same session. In macroscopy there was a 1.5 cm diameter soft-consistent lesion obstructing the lumen in the 2 cm long colon segment. On microscopy, the mucosal surface was ulcerated focally; there was a vascular lesion consisting of capillary vessel proliferations starting from the mucosal area and extending to the muscularis propria and subserosa (Figure 1a). Vascular proliferation was partly accompanied by spindle-shaped fibroblast proliferation and inflammatory cell infiltration (Figure 1b-c). We reported the case as intussusception-related fluoride vascular proliferation.

Result: Florid vascular proliferation is a rare benign vascular lesion seen in adults, mostly due to intussusception. It is much rarer among infants. One should also keep in mind florid vascular proliferation which develops due to previous focal necrotizing enterocolitis attacks leading to intestinal obstruction in early childhood.

Keywords: Vascular neoplasms, necrotizing enterocolitis, intussusception, colon, infant

EP-379 [Pediatrik ve Perinatal Patoloji] [Özet Metin]

PALATİN TONSİL YERLEŞİMLİ EPİDERMOİD KİST: OLGU SUNUMU

Sümeyye Dökme[1], Derya Aksu[1], Burcu Belen Aydoğmuş[1], Mehmet Olgun AK[1], Orhan Kemal Kahveci[2], Cansu Narin[2]
[1]Afyon Sağlık Bilimleri Üniversitesi, Tıbbi Patoloji Anabilim Dalı, Afyonkarahisar
[2]Afyon Sağlık Bilimleri Üniversitesi, Kulak Burun Boğaz Ana Bilim Dalı, Afyonkarahisar

ÖZET

Giriş: Epidermoid kistler; ektoderm kökenli, fetal dönemde oluşan ya da travmaya bağlı implante olan epitelden gelişen benign lezyonlardır. Vücudun çeşitli bölgelerinde görülebilmekle birlikte %1.6'sı oral kavitede izlenir. Oral kavitede en sık yerleşim yerleri sublingual, submental, submandibular, labial/lingual ve bukkal mukozadır. Tonsillerde görülmesi ise oldukça nadirdir. Literatürdeki vakaların hemen hemen hepsi erişkin hastalara aittir. Literatürde 18 yaş altında beşten daha az vaka bildirilmiştir.

Olgu: Tekrarlayan tonsillit nedeniyle kliniğe başvuran 17 yaşında erkek hastanın muayenesinde palatin tonsillerde hipertrofi ve hiperemi tespit edilmiştir. Rutin laboratuvar tahlilleri normal sınırlar içindedir. Bilateral tonsillektomi uygulanmıştır. Makroskopik incelemede; sol tonsil 3x2,2x1,5 cm ve sağ tonsil 2,7x2x2 cm ölçülerinde idi. Sol tonsilin kesit yüzünde 0,6 cm çapında kesit yüzü kirli sarı renkli, keratinöz özellikte kistik alan görüldü. Diğer tonsilin kesit yüzünde özellik görülmedi. Mikroskopik incelemede her iki tonsilde reaktif lenfoid hiperplazi yanısıra sol tonsilde çok katlı yassı epitel ile döşeli, içerisinde lameller keratinöz materyal bulunan kist izlendi. İmmünohistokimyasal çalışmalarda p63 ile kist epiteli pozitif reaksiyon verdi. Vaka, intratonsiller epidermoid kist olarak rapor edildi.

Sonuç: Palatin tonsilin epidermoid kisti daha çok erişkinlerde bildirilmiştir. Pediatrik vaka sayısı oldukça azdır. Bizim vakamız, araştırmamıza göre literatürdeki 2. vakadır. Tonsillektomi materyallerinin kesit yüzlerinin makroskopik olarak dikkatli incelenmesi belki de literatürde vaka sayısını arttırıcaktır.

Anahtar Kelimeler: Epidermoid kist, tonsil, palatin

EP-380 [Pediatrik ve Perinatal Patoloji] [Özet Metin]

ADRENALDE NADİR LEZYON- NÖROBLASTOMU TAKLİT EDEN EKSTRALOBER PULMONER SEKESTRASYON OLGUSU

Zarifa Yusifli, Vusal Jafarov, Eldeniz Huseynov
Merkezi Gümrük Hastanesi, Tıbbi Patoloji Bölümü, Baku, Azerbaycan

ÖZET

Giriş: Ekstralober Pulmoner Sekestrasyon –Bronkopulmoner dokunun akciğer dışı lokalizasyonu ile karakterize bir benign konjenital malformasyondur. Rastgelme sıklığı 0,15-1,8% arasında değişmektedir. Erkek çocuklarında 4:1 oranında daha çok görülmektedir. Çeşitli konjenital malformasyonlar pulmoner sekestrasyona eşlik edebilir. Yenidoğanlar ve çocuklar genellikle asemptomatiktir. Nadir görülen bu lezyonun radyolojik ve histopatolojik olarak ayırıcı tanısının doğru yapılması gerekmektedir.

Olgu: 1 aylık kız hastanın prenatal takiplerinde sol adrenalde 2 cm çapında kitle tespit edilmiştir. Doğum sonrası cerrahi laparotomi ile çıkarılan kitle nöroblastom ön tanısı ile patoloji bölümüne gönderilmiştir. Histopatolojik olarak kıkırdak dokusu, silyalı epitelle döşeli bronş epiteli ve alveoller izlenmiştir. Mitotik aktivite aşağı olup, nekroz mevcut değildir. Yapılan immunohistokimyasal çalışmalarda hücrelerde TTF-1 ve CK7 ile kuvvetli immünoreaktivite görülmüştür. Bu bulgularla olgu Ekstralober Pulmoner Sekestrasyon tanısı almıştır.

Sonuç: Lezyonun radyolojik ayırıcı tanısında suprarenal nöroblastom, teratomlar, mesoblastik nefrom, adrenal hemorrajik lezyonlar, duplikaston kistleri ve diğer lezyonlar bulunmaktadır. Kesin tanı sadece eksizyon materyalinin histolojik incelenmesi sonucunda konulabilir. İntraabdominal suprarenal kitle varlığında bu lezyonun mutlaka ayırıcı tanıda bulunması gerekmektedir.

Anahtar Kelimeler: Pulmoner sekestrasyon, adrenal kitle, malformasyon

EP-381 [Pediatrik ve Perinatal Patoloji] [Özet Metin]

FETAL OTOPSİDE İZLENEN İNTRAABDOMİNAL DEV KİTLE: NADİR BİR OLGU SUNUMU

Elif Yumuk[1], Safiye Aktaş[1], Nuray Duman[2]
[1]Dokuz Eylül Üniversitesi, Tıbbi Patoloji Anabilim Dalı, İzmir
[2]Dokuz Eylül Üniversitesi, Çocuk Sağlığı ve Hastalıkları Anabilim Dalı, Neonataloji Bilim Dalı, İzmir

ÖZET

Giriş: Teratomlar üç embriyonik germ hücre tabakasından gelişen pluripotent hücrelerin anormal gelişimi sonucu oluşan tümörlerdir. Konjenital teratomlar gonadal veya ekstragonadal olabilir. En yaygın görüldüğü lokalizasyon sakrokoksigeal bölgedir; boyun, orofarinks ve daha az sıklıkta beyin, mediasten ve abdomen gibi lokalizasyonlarda da görülebilir. Bu olgu sunumunda intraabdominal yerleşimli bir immatür teratom sunulmuştur.

Olgu: İnsülin direnci olan 23 yaşında gravida 2, parite 1, 28 haftalık gebe hastaya yapılan ultrasonda fetal batında mesane ve karaciğer dahil organlara bası oluşturan solid-kistik kitle izlendi. Bu kitlenin intestinal bir patoloji sonrasında oluşmuş psödokist olabileceği düşünüldü. Hastaya amniyosentez önerildi; hasta kabul etmedi. Fetüs ölü doğdu ve otopsi için laboratuvarımıza gönderildi. Eksternal incelemesinde; 3550 gram ağırlığında, ölü morlukları ve ölüm katılığı izlenen, ölçümleri 28 hafta ile uyumlu kız bebek izlendi. Batında asit ve ele gelen palpabl kitle vardı. İnternal incelemesinde; torasik kavitede ve organlarda özellik izlenmedi. Batın açıldığında yaklaşık 90 cc hacminde seröz sıvı boşaldı; herhangi bir organdan kaynaklanmayan, ince barsak mezenteri ile devamlılık gösteren, yaklaşık 20x17x15 cm boyutlarında, 2-3 mm kalınlığında membran ile çevrili, multilobüle görünümde gri beyaz renkli solid-kistik tümör izlendi. Tümör abdominal kaviteyi genişletmiş ve çevre organları basıya uğratmış görünümdeydi. Mikroskopik incelemesinde ise tümörü her üç germ yaprağına ait disorganize matür dokular (beyin, deri, pankreas, kemik, kıkırdak, kas, yağ doku,solunum epiteli, seromüköz bez) ve nöral doku oluşturmaktaydı. Nöral doku içerisinde 3'ten fazla küçük büyütme alanında görülen immatür hücre toplulukları izlendi. Kitleyi saran zar yapısı meningial epitel ile döşeliydi. Olgu bu bulgular eşliğinde "İmmatür teratom (grade 3) ile uyumlu" olarak raporlandı.

Sonuç: Ekstragonadal teratomlar neonatal dönemde nadir görülmekte ve intraabdominal bölge gibi alışılmadık lokalizasyonlarda izlenebilmektedir. Derecelendirme immatür nöronal komponentin miktarına göre yapılmaktadır. Olgumuzun özellikle ayırıcı tanısında fetüs in fetü (FİF) yer almaktadır. Ancak FİF; vertebral eksen, organların bölgesel dağılımı ve dokuların organize yerleşimli olması ile teratomdan ayrılır. İmmatür teratomun malign olması ve evrelemesi sebebiyle ayırıcı tanısının yapılması önem arz etmektedir.

Anahtar Kelimeler: İmmatür, teratom, otopsi, fetüs, perinatal

EP-382 [Pediatrik ve Perinatal Patoloji] [Özet Metin]

DİYAFRAMATİK MEZOTEL KİSTİ: PEDİATRİK HASTADA OLGU SUNUMU

Ömer Faruk Çalış[1], İlkay Tosun[1], Zekeriya İlçe[2], Sevinç Taşar[3]
[1]SBÜ Ümraniye EAH, Tıbbi Patoloji Ana Bilim Dalı, İstanbul
[2]SBÜ Ümraniye EAH, Çocuk Cerrahisi Ana Bilim Dalı, İstanbul
[3]SBÜ Ümraniye EAH, Radyoloji Ana Bilim Dalı, İstanbul

ÖZET

Giriş: Mezotel kistleri nadir karşılaşılan, çölomik artıklardan kaynaklandığı düşünülen lezyonlardır. Retrospektif olarak yapılan, 1998-2004 yıllarını kapsayan bir çalışmada pediatrik hasta grubunda diyafragmatik mezotel kist tanısı alan 11 (6 kız, 5 erkek) hasta tanımlanmış olup bu vakaların ortalama yaşı 8 (3.5-12 yaş) olarak saptanmıştır.

Olgu: Olgumuzda, karın ağrısı nedeniyle başvuran 8 yaşındaki kız hastada yapılan ultrasonografik ve MRI incelemelerde karaciğer segment 7' de subkapsüler yerleşimli ince cidarlı kistik lezyon saptandı. Lezyonun takiplerinde milimetrik boyut artışı saptanması üzerine total eksizyon kararı alındı. İntraoperatif olarak kistin diyafragma ile ilişkili olduğu görüldü.

Sonuç: Yapılan mikroskopik incelemede tek katlı mezotel hücreleri ile döşeli kistik yapı izlendi. Ayrıca kist komşuluğunda diafragmaya ait çizgili kas dokusu da görüldü. İmmünohistokimyasal marker olan kalretinin ve mezotelin ile epitel hücrelerinde pozitiflik saptandı. Olgu diyafragma kaynaklı mezotel kisti olarak değerlendirildi.

Anahtar Kelimeler: Mezotel, kist, diyafragma, pediatrik

EP-383 [Pediatrik ve Perinatal Patoloji] [Özet Metin]

METANEFRİK STROMAL TÜMÖR

Zehranur Kiki, Diclehan Orhan
Hacettepe Üniversitesi Tıp Fakültesi, Tıbbi Patoloji Anabilim Dalı, Ankara

ÖZET

Giriş: Metanefrik Stromal Tümör (MST) 1992 yılında J. Bruce Beckwith tarafından tanımlanmış, çocukluk çağının bifazik bir neoplazmıdır. MST histolojik olarak metanefrik adenofibromun (MAF, eski terminolojide nefrojenik adenofibrom) stromal bileşeni ile özdeş, doğal böbrek elemanlarını tuzaklayan kapsülsüz iğsi hücreli bir lezyondur.

Olgu: 2 aylık erkek hasta

Üst ve alt abdomen MRG'sinde 4 cm boyutlarda, böbreğin tüme yakınını kaplayan solid ve kistik bileşenler içeren heterojen renal kitle saptanmış. Radikal nefroüreterektomi uygulanmış.

Makroskopik olarak böbreğe sınırlı, alt ve üst polü dolduran, krem-beyaz renkte, multinodüler, kistik alanlar içeren, etsi nitelikte kitle izlenmiştir.

Mikroskopik olarak tümör kapsülsüz ve doğal böbrek elemanlarını infiltre etmiş görümündedir. Tümör çoğunlukla uzamış, ince hiperkromatik nükleuslu, belirsiz nükleollü iğsi hücrelerden oluşmuş hipo-hiperselüler alanlar içermektedir. Az oranda epitelioid hücreler izlenmiştir. Tümör hücreleri mikzoid bir stromada, tuzaklanmış renal tübüllerin ve kan damarlarının etrafında "soğan zarı" veya "yakalık" benzeri görünüm oluşturmaktadır. İntratümoral arteriollerde anjiodisplazi belirgindir. Bazı alanlarda tümör hücrelerinin tübüllere doğru girinti yapması sonucunda intrakanaliküler büyüme paterni izlenmiştir. Tuzaklanmış bazı glomerüllerde jukstaglomerüler hücre hiperplazisi mevcuttur. Tümör içinde nöroglial-epitelyal kompleksler sıktır. Tümör renal sinüsteki fibroadipöz doku infiltrasyonu veya vasküler invazyon yoktur. Renal kapsül intakttır. İmmünohistokimyasal olarak tümör hücreleri CD34 ve vimentin ile diffüz pozitif; desmin ve SMA (düz kas aktini) ile negatiftir. GFAP ile nöroglial-epitelyal kompleksler belirginleşmiştir. Yapılan moleküler çalışmada BRAFV600E mutasyonu saptanmıştır.

Sonuç: MST çocukluk çağının nadir, yeni tanımlanmış ve renal spesifik benign neoplazmıdır. Bu tümör güncel DSÖ (Dünya Sağlık Örgütü) sınıflamasında böbreğin metanefrik tümörü olarak yer almaktadır. Ayırıcı tanıda konjenital mezoblastik nefroma, böbreğin şeffaf hücreli sarkomu (özellikle böbreğin iğsi hücreli şeffaf hücreli sarkomu) ve metanefrik adenofibrom yer almaktadır. Bu antitenin tanınması, ayırıcı tanıda yer alan diğer tümörler için kullanılan potansiyel olarak toksik adjuvan kemoterapilerin alınmasının engellenmesi açısından önemlidir.

Anahtar Kelimeler: Böbrek, metanefrik, pediatrik, stromal, tümör

EP-384 [Pediatrik ve Perinatal Patoloji] [Özet Metin]

GAUCHER HASTALIĞINDA MEDİASTİNAL LENF NODU TUTULUMU OLGU SUNUMU

Melis Ladin Yamaç, Emine Kılıç Bağır, Tuğba Toyran, Melek Ergin, Derya Gümürdülü
Çukurova Üniversitesi, Tıbbi Patoloji Anabilim Dalı, Adana

ÖZET

Giriş: Gaucher hastalığı (GH) otozomal resesif lizozomal depo hastalığıdır. Glukoserobridaz enzim defekti sonucunda glukoserobridaz fagositlerde birikir. Birçok organ sistemini etkiler, örneğin; Retikuloendotelyal sistem, iskelet sistemi, sinir sistemi, pulmoner, kardiyovasküler sistem. Bu hastalar genellikle 5 yaşından önce tanı alırlar. En sık görülen klinik bulgular pansitopeni, hepatosplenomegali ve iskelet sistemi bulgularıdır. Gaucher hastalığında lenf nodu tutulumu sıklıkla izlenir ancak mediastinal ve mezenterik lenf nodu tutulumuyla ilgili az sayıda vaka bildirilmiştir.

Olgu: On üç aylıkken, anemi, trombositopeni ve hepatosplenomegali klinik bulgularıyla kliniğe başvuran, yapılan kemik iliği biyopsisi, enzim ve gen mutasyonu çalışmalarıyla Gaucher hastalığı tip 3 tanısı konan 11 yaşında hastamız 9 senedir enzim replasman tedavisi almaktaydı. Hastalığa ait ek bulgular olarak hastada okulomotor apraksi, L1 vertebra kompresyon kırığı, hepatosplenomegali, mediastinal, mesenterik, inguinal ve servikal multipl lenfadenopati mevcuttu. Hastada radyolojik olarak tespit edilen mediastinal lenf nodundan biyopsi yapıldı ve biyopsi örneklerinde hematoksilen eozin ile geniş eozinofilik granüler sitoplazmalı lenf nodunu kaplayan hücre infiltrasyonu dikkati çekti. Çok sayıda immunohistokim-

yasal ve histokimyasal tetkik uygulandı bu hücrelerin PAS ve Demir ile pozitif boyanması nedeniyle mikrobiyolojik ajanlar ve malignite ekarte edildikten sonra olgunun kliniği de göz onune alınarak olgunun Gaucher hastalığı lenf nodu tutulumu olduğu düşünüldü.

Sonuç: Gaucher Hastalığında organ sistemleri ve lenf nodu tutulumu tedaviye rağmen görülmektedir. Bu olguda da erken yaşta tedavi almış hastalarda uygun tedavi uygulanmasına rağmen mediastinal lenf nodu tutulumu olduğu görüldü. Gaucher hastalığının klinik etkileri ile ilgili daha çok çalışma yapılması ve daha çok veri toplanması gerektiğini düşünmekteyiz.

Anahtar Kelimeler: Gaucher, lenf nodu, mediastinal

EP-385 [Pulmoner Patoloji] [Özet Metin]

DİFFÜZ İDİOPATİK PULMONER NÖROENDOKRİN HÜCRE HİPERPLAZİSİ ZEMİNİNDE GELİŞMİŞ TÜMÖRLET VE KARSİNOİD TÜMÖR YANI SIRA, İNSİDENTAL SAPTANAN AKCİĞER PAPİLLER ADENOKARSİNOM BİRLİKTELİĞİ

Serenay Demirci, Elif Demirci, Burçin Ergül
Atatürk Üniversitesi, Tıbbi Patoloji Anabilim Dalı, Erzurum

ÖZET

Giriş: Diffüz idiopatik pulmoner nöroendokrin hücre hiperplazisi (DIPNECH), Dünya Sağlık Örgütü (DSÖ) tarafından karsinoid tümörler ve tümörletler için preinvaziv bir lezyon olarak kabul edilen, nadir ve tam olarak anlaşılamamış pulmoner bir hastalıktır. Olgumuzda pulmoner nodül nedeniyle cerrahi yapılan hastada oldukça nadir görülen DIPNECH zemininden gelişmiş karsinoid tümör bitişiğinde insidental saptanan papiller paternde akciğer adenokarsinomu tanılı vakamızı tanımladık.

Olgu: Aktif şikayeti olmayan rutin kontrol amacıyla kliniğe başvuran hastada radyolojik olarak sağ akciğer orta lobta 12x9mm'lik şüpheli nodüler lezyon tanımlanması üzerine hastaya videotorakoskopi+wedge rezeksiyon yapıldı. Frozen çalışmasında, makroskopik 5x2,5x2cm ölçüde kahverenkte wedge rezeksiyon materyalinin içerisinde 0,9 cm çaplı düzgün sınırlı, kesit yüzeyi solid ten rengi görünümünde lezyon mevcuttu. Mikroskobik incelemede solid adalar halinde dağılmış, nükleol içermeyen, dağınık kromatinli, apopitotik ve mitotik aktivitesi net seçilemeyen atipik hücrelerden oluşan lezyon izlendi. Bu lezyona yapılan immünofenotipik çalışmada kromogranin, sinaptofizin ve CD56 pozitif, Ki67 %3'ün altında değerlendirildi. 2mm^2'de 0-1 mitoz izlendi. Lezyon bu haliyle tipik karsinoid tümör (G1) olarak değerlendirildi. Yapılan seri kesitlerde karsinoid tümör komşuluğunda 2 mm'lik bir alanda belirgin nükleollü, geniş eozinofilik sitoplazmalı fibrovasküler korlar içeren papiller morfolojideki lezyon izlendi. Bu lezyon immünohistokimyasal olarak TTF-1 ve napsin-A ile pozitif immünreaktivite vermekteydi. İnsidental olarak saptanan bu alan Adenokarsinom (papiller patern) olarak yorumlandı. Frozen sonrası genişletilmiş rezeksiyon materyallerinde 3 ayrı odakta, 4 mm, 3 mm ve 2 mm çapta nöroendokrin morfolojideki hücrelerden oluşan tümöral alanlar izlendi, bu alanlar immünofenotipik ve histomorfolojik bulgularla tümörlet olarak değerlendirildi. Detayda bir adet bronş duvarında bazal membranı aşmayan DIPNECH morfolojisi mevcuttu. Olgumuzu nöroendokrin diferansiasyon ve tümörlerin varlığı ışığında DIPNECH zemininde gelişen karsinoid tümör+ insidental adenokarsinom (papiller patern) olarak tanımladık.

Sonuç: DIPNECH şu anda DSÖ tarafından preinvaziv bir lezyon olarak kabul edilen nadir bir hastalıktır. DIPNECH'in akciğer nöroendokrin tümörler, skuamöz hücreli karsinom ve adenokarsinom ilişkisi net olarak anlaşılamamış olsa da DIPNECH kendi başına bir antite olup daha fazla araştırılması önem arz eder.

Anahtar Kelimeler: Adenokarsinom, DIPNECH, karsinoid, papilleradenokarsinom, tümörlet

EP-386 [Pulmoner Patoloji] [Özet Metin]

PULMONARY ARTERIOVENOUS MALFORMATION: DIAGNOSTIC CHALLENGES, CLINICAL PRESENTATIONS, AND IMPLICATIONS FOR DIFFERENTIAL DIAGNOSIS

Neslihan Kaya Terzi[1], *Hasan Oğuz Kapıcıbaşı*[2]
[1]Çanakkale Onsekiz Mart University Faculty of Medicine Hospital, Department of Medical Pathology, Çanakkale, Turkey
[2]Çanakkale Onsekiz Mart University Faculty of Medicine Hospital, Department of Thoracic Surgery, Çanakkale, Turkey

ABSTRACT

Objective: Pulmonary arteriovenous malformation (PAVM) is an uncommon pulmonary vascular anomaly that is frequently linked with hereditary hemorrhagic telangiectasia. It entails an aberrant connection between the pulmonary artery and pulmonary vein, lacking an intervening capillary bed. While the majority of patients exhibit no symptoms, PAVMs can lead to dyspnea and mass effect. In the diagnostic process, chest radiography and contrast-enhanced computed tomography serve as crucial initial tools, although pulmonary angiography remains the gold standard. Furthermore, if there are any indications of a tumorous condition, surgical excision may be considered.

Case: A 53-year-old female patient presented with dyspnea, chest pain, and hemoptysis. Her medical history revealed a prior surgical intervention for leiomyosarcoma in 2019. Pulmonary angiography and contrast-enhanced computed

tomography (CT) showed findings consistent with both pulmonary arteriovenous malformation (PAVM) and a tumor. As differentiation between the two entities was inconclusive based on imaging, a diagnostic and therapeutic wedge resection of the lung was performed. Microscopic examination of the resected sections revealed varicose vascular channels lined with endothelial cells, containing red blood cells. Intraalveolar hemorrhages, focal atelectasis, and inflammation were observed in the lung tissue. Elastic staining highlighted the vessel walls, while immunohistochemical analysis demonstrated positive staining for CD31 and CD34 within the vessels. Bronchopneumonia was indicated by the presence of plasmalymphocytic infiltrates and a limited number of neutrophils in peribronchial and alveolar spaces. No evidence of fibro-calcific nodules or chronic granulomatous disease was found.

Result: The infrequent occurrence of pulmonary arteriovenous malformation (PAVM) cases, along with the diverse range of clinical presentations, presents a significant challenge for healthcare practitioners. Given the rarity of PAVMs, clinicians should be vigilant and consider the inclusion of PAVMs in the differential diagnosis of patients presenting with symptoms such as pneumonia and hemoptysis.

Keywords: Pulmonary mass, arteriovenous malformation, histopathological differantiation

EP-387 [Pulmoner Patoloji] [Özet Metin]

OLGU SUNUMU: PULMONER ALVEOLAR ADENOM

Bayram Yılmaz, Yılmaz Baş
Hitit Üniversitesi Tıp Fakültesi Patoloji ABD, Hitit Üniversitesi Erol Olçok Eğitim ve Araştırma Hastanesi Patoloji Kliniği, Çorum

ÖZET

Giriş: Alveoler adenom, akciğerde sıklıkla periferal yerleşimli, kistik, iyi sınırlı, benign nadir görülen bir tümöral lezyondur. Kadınlarda ve üst lob posterior lokalizasyonda daha sık görülmektedirler. Histopatolojik olarak fibromiksoid iğsi veya yuvarlak hücreli zengin stromaya sahip, tek sıralı tip 2 pnömositler ile döşeli kistik yapılardan oluşmaktadır. Nadir görülmeleri, malign lezyonlarla karışabilmeleri nedeniyle klinik, radyolojik ve histopatolojik bulgularımız eşliğinde pulmoner alveolar adenom olgumuzu sunmak istiyoruz.

Olgu: Yetmiş bir yaşında erkek hasta, öksürük şikayeti nedeniyle göğüs hastalıkları polikliniğine başvuruyor. Akciğer X-ray grafisinde sağ akciğer üst lobta iyi sınırlı nodüler lezyon saptanıyor. Bilgisayarlı tomografide sağ akciğer üst lob posteriorda 36x18 mm içi sıvı dansitesinde, düzgün sınırlı lezyon görülüyor. Hasta klinik olarak malignite şüphesi nedeniyle intraoperatif konsültasyon planlanarak operasyona alındı. İntraoperatif konsültasyonda benign, mikrokistik lezyon olarak tanımlanıyor.Kama rezeksiyon materyali 11 cm uzunlukta stapler ile dikili, plevral yüzeyi alacalı açık mor-krem renkli 7,5x6x3,8 cm ölçülerde akciğer kama rezeksiyon materyalidir. Kesitlerde 1.5 cm çapında bir alanda plevraya bitişik, 3.2x3x2.4 cm ölçülerde, belirgin düzenli sınırlı görünümde, kapsülsüz, mikrokistik açıklıklara sahip, krem renkli kitle izlendi. Histopatolojik incelemesinde normal akciğer parankiminden belirgin sınırla ayrılan, mikrokistik dilate alveol benzeri yapılardan oluşan adenomatöz proliferasyon izlendi. Lümenlerinde eozinofilik sekresyon içeren kistik yapılar tek sıralı, kübik, ince kromatik, nükleolusları seçilebilen uniform nükleuslu epitelyal hücreler ile döşelidir. İnterstisyumda hafif fibroplazi vardı. İmmünohistokimyasal incelemede epitelde TTF1, CK7 ve CD34 pozitiftir. Mitoz, nekroz ve atipi izlenmedi. Olgumuzda mediastinal lenf nodları (R4, R7) antrakotik reaksiyoner hiperplazi göstermekteydi. Bu bulgular ışığında olguya pulmoner alveolar adenom tanısı verildi.

Sonuç: Pulmoner alveolar adenomlar akciğerin benign nadir tümörleri arasında yer almaktadırlar. Cerrahi olarak çıkarıldıklarında küretif olmakla birlikte literatürde 1 vakada adenokarsinoma ilerledikleri bildirilmiştir. Metastazları konusunda yeterli vaka bulunmadığından yeterli bilgi yoktur. Pulmoner alveolar adenomlar patologlar açısından iyi diferansiye adenokarsinom veya lepidik adenokarsinomlarla karışabildikleri için intraoperatif konsültasyonda ayırıcı tanıda dikkate alınması gereken lezyonlardır.

Anahtar Kelimeler: Akciğer, alveolar adenom, benign tumor

EP-388 [Pulmoner Patoloji] [Özet Metin]

ADENOSKUAMÖZ KARSİNOMU TAKLİT EDEN PRİMER PULMONER EPİTELİAL-MYOEPİTELİAL KARSİNOM OLGUSU

Funda Demirağ[1], Hakan Ertürk[2], Pınar Bıçakçıoğlu[3]
[1]Sağlık Bilimleri Üniversitesi Ankara Atatürk Sanatoryum Eğitim ve Araştırma Hastanesi Patoloji Kliniği, Ankara
[2]Sağlık Bilimleri Üniversitesi Ankara Atatürk Sanatoryum Eğitim ve Araştırma Hastanesi Radyoloji Kliniği, Ankara
[3]Sağlık Bilimleri Üniversitesi Ankara Atatürk Sanatoryum Eğitim ve Araştırma Hastanesi Göğüs Cerrahisi Kliniği, Ankara

ÖZET

Giriş: Epitelial-myoepitelial karsinom (EMK) tükürük bezlerinde genellikle parotiste görülen sıklığı %1'den az olan bir tümördür. Nadiren üst ve alt solunum yollarındaki minör tükürük bezlerinden de köken alabilmektedir. Tükürük bezlerinde interkalated duktuslardan, akciğerde ise bu yapıların karşılığı olan bronşial yapıların duktuslarından köken almaktadır. Histopatolojik olarak merkezde duktus yapıları ve bunu çevreleyen myoepitelial hücrelerden oluşan bifazik morfolojisi vardır. Olgumuzu morfolojik özelliklerinin adenoskuamöz

karsinomu taklit etmesi ve nadir olması nedeniyle literatür eşliğinde sunduk..

Olgu: Öksürük şikayeti ile başvuran 69 yaşında kadın hastanın BT incelemelerinde sağ akciğer üst lob santralinde peribronkovasküler nodülarite gösteren kitle saptandı. PET incelemesinde 19X13 mm boyutlarında düzensiz sınırlı kitle tespit edildi. Operasyon esnasında frozen çalışılarak kitlenin malign olduğu tespit edilip; olguya sağ üst lobektomi ve lenf nodu diseksiyonu uygulandı. Makroskopik olarak bronş duvarı ile ilişkili duvarı kalınlaştıran 2.5x2.5x1.5cm boyutlarında çevreye doğru nodüler büyüme paterni gösteren solid, kirli beyaz renkte tümöral yapı izlenmiştir. Mikroskopik incelemede bifazik morfolojideki hücrelerin tübüler ve solid patern oluşturmasıyla karakterli tümöral yapı izlenmiştir. İç yüzü döşeyen hücreler keratin7 pozitifken, dış yüzdeki myoepitelyal hücreler p40 ve p63 pozitiftir. Bütün tümör hücreleri diffüz keratin 5/6, GATA3 ve östrojen reseptörü pozitif olup, TTF1, NapsinA, GCDFP15, mammoglobülin ve CD117 negatiftir. S100 protein ile myoepitelyal hücrelerde fokal pozitiflik tespit edilmiştir. Ki67 proliferasyon indeksi %40'dır. Bu bulgularla yüksek dereceli epitelial-myoepitelyal karsinom olarak raporlandı.

Sonuç: EMK nadir olup literatürde 56 olgu raporlanmıştır. Ayırıcı tanı başta adenoid kistik karsinom olmak üzere diğer tükürük bezi tümörlerini ve küçük hücreli dışı karsinomları içerir. Diffüz keratin 5/6 pozitifliği ve solid adalar ile duktus yapılarının bir arada olması adenoskuamöz karsinomu düşündürebilir. Bifazik hücre popülasyonu ve immünohistokimyasal bulgular ayırıcı tanı için yardımcıdır. EMK düşük dereceli neoplaziler olmasına rağmen nüks ve metastaz kapasitesi de vardır. Çoğu olguda Ki67 proliferasyon indeksi %10 dan azdır. Ancak %10'un üstünde olması nüks ve metastaz ile korole değildir. Bizim olgumuzda Ki67 proliferasyon indeksi yüksek olmasına rağmen nüks gözlenmemiştir.

Anahtar Kelimeler: Akciğer, epitelial-myoepitelial karsinom, tükürük bezi tümörleri

EP-389 [Pulmoner Patoloji] [Özet Metin]

TAŞLI YÜZÜK HÜCRELİ TİMOMA OLGUSU

Funda Demirağ[1], Göktürk Fındık[2]
[1]Sağlık Bilimleri Üniversitesi Ankara Atatürk Sanatoryum Eğitim ve Araştırma Hastanesi Patoloji Kliniği, Ankara
[2]Sağlık Bilimleri Üniversitesi Ankara Atatürk Sanatoryum Eğitim ve Araştırma Hastanesi Göğüs Cerrahisi Kliniği, Ankara

ÖZET

Giriş: Timomalar nadir neoplaziler olmasına rağmen ön mediastenin en sık görülen tümörleridir. Histolojik olarak spindle ve epiteloid görünümlü epitelyal hücreler ile lenfositlerin değişik oranlarda bir arada bulunmasından meydana gelmektedir. Dünya Sağlık Örgütü'nün 2020 sınıflamasına göre timomalar TipA, AB, B1,B2,B3, lenfoid stromalı mikronodüler timoma, metaplastik timoma olarak sınıflandırılmaktadır. Bu subtiplerin yanı sıra farklı morfolojik paternler de tariflenmiştir. Burada taşlı yüzük hücreli paternde timoma olgusunu timomaların bu özelliğine dikkat çekmek için literatür eşliğinde sunduk.

Olgu: 41 yaşında erkek hasta göğüs ağrısı şikayeti ile polikliniğe başvurdu. Özgeçmişinde ailesel akdeniz ateşi ile takip edildiği ve kolşisin kullandığı öğrenildi. Radyolojik incelemede ön mediastende kitle tespit edildi. Asetil kolin reseptörleri negatif olup, myastenia gravis tespit edilmedi. Sağ VATS ile ön mediastinal kitle eksize edildi. Makroskopik olarak 13x6.5x2 cm boyutlarındaki timus dokusunun kesitinde 2.5x2.5x2 cm boyutlarında kirli beyaz renkte, kanama alanları içeren kitle gözlendi. Kitleden hazırlanan kesitlerde lenfositler ve taşlı yüzük morfolojisindeki hücrelerden oluşan tümöral yapı izlendi. Yapılan immünohistokimyasal çalışmada lenfositler CD3, TdT ve CD1a pozitif olup CD20 negatiftir. Taşlı yüzük morfolojili hücreler keratin 5/6 ve P63 pozitif olup; CD31, kalretinin, CEA, TTF1, SALL4 ve s100 protein negatiftir. Özel boya ile müsin, PAS pozitifliği ve amiloid depolanması tespit edilmemiştir. Bu bulgular ile taşlı yüzük hücreli paternde timoma olarak raporlandı.

Sonuç: Taşlı yüzük hücreleri morfolojik olarak büyük vakuol içeren çekirdeği perifere itilmiş hücrelerdir. Genellikle karsinomlarda görülen bir morfolojik özellik olup, sıklıkla gastrik, kolonik, pankreatik, meme ve akciğer tümörlerinde gözlenir. Bu görünüm müsin, intrasitoplazmik lumina varlığına bağlı olabildiği gibi takip işlemlerine bağlı artefakt olarak da oluşabilir. Bu güne kadar literatürde taşlı yüzük morfolojili 10 timoma olgusu tanımlanmıştır. Histokimyasal ve elektron mikroskobik bulgular taşlı yüzük morfolojiyi açıklayamamıştır. Olgumuz kolşisin kullanmaktadır. Kolşisin etkisini hücre siklusunda mikrotübül oluşumunu inhibe ederek gösterir. Bu durumun taşlı yüzük morfolojisi oluşumunda etkisi olabileceği düşünülmüştür. Morfolojik olarak timik karsinomu taklit etmesi nedeniyle özellikle küçük biyopsilerde ayırıcı tanı da akla gelmelidir.

Anahtar Kelimeler: Mediasten, taşlı yüzük hücreleri, timoma

EP-390 [Pulmoner Patoloji] [Özet Metin]

NEKROTİK TİMOMA OLGUSU

Funda Demirağ[1], Hakan Ertürk[2], Funda İncekara[3]
[1]Sağlık Bilimleri Üniversitesi Ankara Atatürk Sanatoryum Eğitim ve Araştırma Hastanesi Patoloji Kliniği, Ankara
[2]Sağlık Bilimleri Üniversitesi Ankara Atatürk Sanatoryum Eğitim ve Araştırma Hastanesi Radyoloji Kliniği, Ankara
[3]Sağlık Bilimleri Üniversitesi Ankara Atatürk Sanatoryum Eğitim ve Araştırma Hastanesi Göğüs Cerrahisi Kliniği, Ankara

ÖZET

Giriş: Timomalar timusun en sık gözlenen tümörleridir. Ayırıcı tanısı timik karsinom ve lenfoproliferatif hastalıkları içerir. Timomaların nekroze olması morfolojilerinin tespit edilememesine neden olup, tanı almalarını güçleştiren bir durumdur. Bu nedenle nekrotik timoma olgumuzun histopatolojik özelliklerini literatür eşliğinde sunduk.

Olgu: 41 yaşında kadın hasta sırt ağrısı şikayeti ile başvurdu. PET incelemesinde sağ ön mediastinal alanda 6.7x4.2 cm boyutlarında, santral kesimi hipometabolik görünümlü, heterojen dansitede SUVmax:3.20 olan kitle tespit edildi. Bu bulgularla kitle eksize edildi. Makroskopik incelemede 102 gr ağırlığında eksizyon materyalinin kesitinde 6x4x4 cm boyutlarında sarı renkte, yumuşak kıvamda nekrotik görünümde kitle izlendi. Çok sayıda örnekleme yapıldı. Tümör geniş alanlarda nekrozdan oluşmakta olup birkaç odakta vital hücre grubu izlendi. Yapılan immünohistokimyasal çalışmada tümör CD3, TdT ve CD1a pozitif lenfositler arasına dağılmış, keratin 5/6 ve p63 pozitif epitelyal hücrelerden oluşmaktadır. Ayrıca kapsül içinde prolifere ve tromboze çok sayıda vasküler yapı izlendi. Bu bulgularla TipB1 timoma olarak raporlandı.

Sonuç: Literatürde kistik, hemorajik, yaygın ve total nekroz gösteren az sayıda timoma olgusu raporlanmıştır. 'Tumour-induced vasculopathy' olarak isimlendirilen bu vazookluziv ve trombotik fenomen; tümörde infarktüse ve nekroza yol açar. Beraberinde komşu timik epitelde hiperplastik değişiklikler, granülasyon dokusu ve inflamasyon izlenir. Benzer morfolojik değişiklikler bizim olgumuzda da gözlenmiştir. Anjiogenezis; tümör büyümesi ve metastazda çok önemli bir role sahiptir. Timusun yapısını oluşturan Hassal korpüsküllerinin sitokin ve büyüme faktörleri salgıladıkları gösterilmiştir. Bu nekrozun ve vaskülopatinin oluşumunda; tümörün epitelyal hücreleri ve çevre timus dokusunun salgıları etkili olabilir.

Anahtar Kelimeler: Mediasten, nekroz, timoma

EP-391 [Pulmoner Patoloji] [Özet Metin]

PRİMER PULMONER MENENJİYOM; OLGU SUNUMU

Shabnam Mustafayeva, Merih Tepeoğlu, Özlem Özen
Başkent Üniversitesi, Patoloji Ana Bilim Dalı, Ankara

ÖZET

Giriş: Menenjiyom başlıca santral sinir sistemi (SSS) tümörü olmakla birlikte, nadir de olsa SSS dışında da görülebilir. Akciğer de bu nadir görülen lokalizasyonlardan biridir. Primer pulmoner menenjiyomlar (PPM) genellikle semptomsuz olur ve tesadüfen radyolojik görüntüleme veya patolojik inceleme sırasında tespit edilir. Biz de insidental olarak saptadığımız bir PPM olgusunu sunmayı amaçladık.

Olgu: Remisyonda opere meme CA nedeni ile izlenen 65 yaşında kadın hastanın 1,5 aydır devam eden öksürük şikayeti nedeni ile Nisan 2022'de yapılan Toraks BT'de ''Sağ akciğer alt lob lateral segmentte 12x11 mm boyutlarında düzensiz konturlu nodül'' izlendi. Hastanemizde yapılan transtorasik biyopsi sonucunun adenokarsinom gelmesi üzerine hastaya sağ torakotomi+alt lobektomi ameliyatı yapıldı. Makroskopik incelemede, plevraya 0,7 cm uzaklıkta 1,5x1x1 cm boyutlarında, kesit yüzü kirli beyaz renkli tümöral lezyon izlenmiş olup, bu tümöre 0,3 cm uzaklıkta 0,8x0,6x0,5 cm boyutlarında, düzgün sınırlı, kesit yüzü kırmızı-kahverenkl, kanamalı görünümde 2. bir nodüler lezyon daha izlendi. Histopatolojik incelemede,1,5 cm çapta izlenen 1.lezyonun lepidik patern belirgin adenokarsinom olduğu görüldü. 0,8 cm çaptaki 2.lezyon ise iğsi hücrelerden oluşan, girdap-benzeri yapılar gösteren iyi sınırlı solid görünümde bir lezyondu. Lezyonu oluşturan hücrelerde nükleer atipi ya da mitoz görülmedi. Yapılan immünhistokimyasal çalışmada izlenen bu iğsi hücreler EMA, Vimentin ve PR boyası ile diffüz pozitif reaksiyon gösterdi. Bu histomorfolojik ve immünohistokimyasal özelliklerle lezyona PPM tanısı konuldu.

Sonuç: Menenjiyomlar genellikle beyin ve omurilik zarlarından kaynaklanırken, nadiren baş-boyun bölgesi başta olmak üzere ekstrakranial lokalizasyonlarda da görülebilir. PPM da son derece nadir görülen bir akciğer tümördür. Makroskopik olarak, iyi sınırlı nodüller olarak prezente olan PPM olguları, akciğerin başta benign tümörleri olmak üzere solid nodüler lezyonlarının ayırıcı tanısında mutlaka akılda tutulmalıdır. PPM tanısı koymak için radyolojik, morfolojik ve immünhistokimyasal çalışmaların birlikte değerlendirilmesi gerekmektedir. PPM vakalarının tedavisi cerrahi olup, nadir durumlarda cerrahi müdahaleye ek olarak radyoterapi veya kemoterapi gibi adjuvan tedaviler de kullanılabilir.

Anahtar Kelimeler: Primer pulmoner menenjiyom, adenokarsinom, ekstrakraniyal menenjiyom

EP-392 [Pulmoner Patoloji] [Özet Metin]

PLEVRAYA METASTAZ YAPAN TİP B2 TİMOMA OLGUSU

Gülay Özbilim[1], Kübra Şimşek[1], Bahar Akkaya[1], Hakan Keskin[2]
[1]Akdeniz Üniversitesi Tıp Fakültesi, Tıbbi Patoloji Ana Bilim Dalı, Antalya
[2]Akdeniz Üniversitesi Tıp Fakültesi, Göğüs Cerrahisi Ana Bilim Dalı, Antalya

ÖZET

Giriş: Timomalar timik epitel hücrelerinden köken alan ve ön mediastende lokalize olan tümörlerdir. İnsidansı 100 binde

0,13-0,26 arasındadır. Çoğu 5. Ve 6. dekatta görülür. Timik epitelyal tümörler, mediastinal tümörlerin %25-30' unu oluşturur ki bunların da %75-85' i timomalardır. İnvazyon ve metastaz potansiyelleri nedeniyle tüm timomalar potansiyel olarak maligndir.

Olgu: Olgumuz 63 yaşında bir erkek hasta olup, 2022 yılında hemoptizi şikayetiyle başvurmuş ve çekilen toraks bilgisayarlı tomografi (BT) de ön mediastende lobüle kontürlü yumuşak doku dansitesinde lezyon izlenmiştir. Timektomi operasyonu ile eksize edilen 7x5x3 cm boyutlarındaki kitle, histopatolojik olarak "Tip B1 timoma" tanısı almıştır. Kapsül invazyonu izlenmemiştir. Aynı olgunun bir yıl sonra çekilen kontrol BT' sinde plevrada multipl kitleler saptanmış ve 3 cm çaplı bir adet plevral kitle total olarak eksize edilmiştir. Olgunun histopatolojik incelemesinde plevradan gönderilen kitle "Tip B2 timoma" olarak tanı almıştır. Kapsüllü olan lezyonda yer yer mikroskobik kapsül invazyonu alanları saptanmıştır. Olgu göğüs cerrahisi, radyoloji ve patoloji ortak konseyinde tartışılarak "Plevraya metastaz yapan Tip B2 timoma" olarak değerlendirilmiştir.

Sonuç: Timomalarda en sık metastazlar plevraya, perikarda,akciğere ve ekstratorasik alanlara olmaktadır. Timomalarda en önemli prognostik parametre klinik evrelemedir. Çoğu B1 ve B2 timomalar Masaoka-Koga evreleme sistemine göre evre 1 olup B1 timomada plevral metastaz oranı %5'in altında, B2 timomada ise plevral metastaz oranı %8-10'dur. Evre 1 kapsül invazyonu olmayan timoma iken bir yıl sonra plevra metastazı ile başvurması nedeniyle, nadir olan olgumuz histopatolojik bulgular, klinik bilgiler ve literatür bilgileri ışığında sunulmuştur.

Anahtar Kelimeler: Plevra, metastaz, tip B1 timoma, tip B2 timoma

EP-393 [Pulmoner Patoloji] [Özet Metin]

NADİR BİR OLGU: BRONŞ BİYOPSİSİNDE EŞ ZAMANLI KRONİK LENFOSİTER LÖSEMİ VE SKUAMÖZ HÜCRELİ KARSİNOM

Elif Aydın, Ayça Tan, Mehmet Ali Aydın İşisağ
Celal Bayar Üniversitesi Tıp Fakültesi, Patoloji Anabilim Dalı, Manisa

ÖZET

Giriş: Kronik lenfositik lösemi/küçük lenfositik lenfoma (KLL/SLL) olgularında bronşiyal tutulum olabileceği ve bu tutulumun endobronşiyal obstrüksiyon oluşturabileceği bildirilmiştir. Ancak KLL/SLL ile birlikte primer bronşiyal karsinomların eş zamanlı olarak görülmesi nadirdir. Daha önce KLL/SLL öyküsü olmayan, bronkoskopide tümör saptanarak biyopsi yapılan hastanın skuamöz hücreli karsinom (SCC) ile birlikte kronik lenfositik lösemi/küçük lenfositik lenfoma tanısı alması nedeniyle olgumuz sunulmaya değer bulunmuştur.

Olgu: 68 yaşında erkek hasta, 6 aydır devam eden efor dispnesi ve kuru öksürük şikayetleri ile başvurdu. 30 paket/yıl sigara kullanım öyküsü olan hastanın fizik muayenesinde, sol tarafta solunum sesleri azalmış olarak saptanırken, sağ oksipital bölgede tek ve aksillada ise çok sayıda ele gelen lenf nodları mevcuttu. Toraks BT'de sol akciğerde hiler bölgede, 5 cm çapta kitlesel lezyon yanı sıra mediastende çok sayıda lenfadenopati saptandı. Hastaya yapılan bronkoskopide ana karinadan yaklaşık 1,5 cm sonrasında, sol ana bronşu tam tıkayan endobronşiyal lezyon izlendi ve buradan forseps biyopsi alındı. Biyopsiye ait kesitlerde iri, veziküle nükleuslu, geniş eozinofilik sitoplazmalı hücrelerden oluşan, adalar şeklinde gelişim gösteren tümöral lezyon görüldü. Bu tümöre uygulanan immunohistokimyasal (İHK) incelemede; p40 (+), TTF-1 (-) saptanması üzerine olguda SCC tanısına gidildi. Tümör komşuluğunda izlenen, küçük orta boy hücrelerden oluşan yoğun lenfoid infiltrasyonun da kuşku uyandırması nedeniyle uygulanan İHK incelemede CD20 (+), CD5 (+), Bcl-2 (+), PAX5 (+), CD23 (yamalı+), CD43 (+), Siklin D1 (-) saptanması üzerine olguya SCC ile eş zamanlı KLL/SLL tanısı konuldu.

Sonuç: Bronş biyopsilerinde izlenen epitelyal malignitelere lenfositik yanıt eşlik edebilmektedir. Ancak bu infiltrasyonun her zaman tümöre eşlik eden yangısal infiltrasyon olmayıp neoplastik bir lezyonu yansıtıyor olabileceği akılda tutulmalıdır. Bu olguda olduğu gibi multipl sistemik lenfadenopatilerin de eşlik ettiği olgularda, lenfoid infiltrasyonun neoplastik olup olmadığı mutlaka aydınlatılmalıdır.

Anahtar Kelimeler: Skuamöz hücreli karsinom, kronik lenfositik lösemi / küçük lenfositik lenfoma, bronş

EP-394 [Pulmoner Patoloji] [Özet Metin]

PULMONER ARTERDE LOKALİZE HİDATİK KİST OLGUSU; OLGU SUNUSU

Gülay Özbilim[1], Tugce Kus[1], Hakan Keskin[2], Büşra Altunay[1], Gokhan Arslan[3]
[1]Akdeniz Üniversitesi, Tıbbi Patoloji Ana Bilim Dalı, Antalya
[2]Akdeniz Üniversitesi, Göğüs Cerrahisi Ana Bilim Dalı, Antalya
[3]Akdeniz Üniversitesi, Radyoloji Ana Bilim Dalı, Antalya

ÖZET

Giriş: Hidatik kist özellikle akciğer ve karaciğer başta olmak üzere bir çok organı tutan paraziter bir hastalıktır. Gelişmekte olan ülkelerde önemli bir sağlık problemidir. Genellikle asemptomatikdir. Hidatik kistlerde pulmoner emboli oldukça nadir görülür.

Olgu: Olgumuz 46 yaşında erkek olup,son üç aydır aniden başlayan şiddetli göğüs ağrısı ile başvurdu. Çekilen PET de sağ pulmoner arter distal kesimi ile süperpoze 37x25 mm boyutlarında Suvmax: 4.8 olan ve MR ile T2 intens,T1 hipointens kitle tanımlandı. Olguya radyolojik olarak Pulmoner arter angiosarkomu (?) ön tanısı verildi. Olguya sağ pnömonektomi yapılarak patolojiye gönderildi. Makroskobik olarak; sağ ana pulmoner arter lümeninden dışarı protrude olan üzeri kanamalı trombüs ve periferinde 2X2X1 cm boyutlarında,beyaz renkli membranöz görünümde hidatik kist ile uyumlu görünümde lezyon görüldü. Mikroskopik incelemede germinatif membran, kütikula tabakası ve kız veziküller yanısıra üzerinde kısmen organize trombüs saptandı.

Sonuç: Primer ekinokokkozis herhangi bir organda bulunabilir. Sekonder ekinokokkozis ise primer odaktan metacestodların (kız veziküllerin) yayılımı ile olur.Ekinokokkal kistlerin pulmoner arter tutulumu literatürde oldukça nadirdir. Görüntüleme yapıldığında MR,PET ve CT ile hiçbir organda primer odak açısından kistik lezyon saptanmayan olgumuzda, pulmoner arterdeki lezyon, 'İzole pulmoner arter tutulumu olan Hidatik kist' ile uyumlu olarak rapor edilmiş ve primer odak açısından tekrar klinik ve radyolojik bulgularla değerlendirilmesi ve klinik takibi önerilmiştir.Nadir görülmesi nedeniyle olgu literatür bilgileri ışığında sunulmuştur.

Anahtar Kelimeler: Akciğer, hidatik kist, pulmoner arter

EP-395 [Pulmoner Patoloji]

PRİMER PULMONER MENENJİOM

Gülay Özbilim[1], Anıl Alpsoy[1], Makbule Ergin[2], Hakan Keskin[2]
[1]Akdeniz Üniversitesi, Patoloji Ana Bilim Dalı, Antalya
[2]Akdeniz Üniversitesi, Göğüs Cerrahisi Ana Bilim Dalı, Antalya

ÖZET

Giriş: Menenjiomlar santral sinir sisteminde yaygın görülen bir benign tümör olmakla birlikte, primer pulmoner menenjiomlar santral sinir sistemi dışında yerleşen nadir bir akciğer tümörüdür. İlk olarak 1982 yılında Erlandson tarafından rapor edilmiştir.

Olgu: Olgumuz 53 yaşında kadın bir hasta olup, sol akciğerde saptanan 6,5 cm çapında düzgün sınırlı kitle ile opere edilerek, kitlesi kama rezeksiyonla çıkarılmıştır. Materyal makroskopik olarak; 6,5x6x5 cm boyutlarında kalsifikasyon alanları içeren düzgün sınırlı olup, izole yuvarlak kitle olarak saptandı. Mikroskopik olarak incelendiğinde; yaygın psammomatöz kalsifikasyonlar içeren meningotelyal hücrelerden oluşan tümör dokusu izlendi. Nekroz izlenmedi. Mitoz görülmedi. İmmünohistokimyasal olarak uygulanan EMA, Vimentin, PR pozitif; PanCK, TTF-1 negatif bulundu. Ki67 indeksi %2'dir. Olgu bu bulgularla 'Pulmoner Menenjiom' ile uyumlu olarak rapor edildi. Radyolojik olarak Santral sinir sistemi ve spinal kord taraması yapıldığında primer başka odak bulunmadı. Bu bulgularla olgu 'Primer Pulmoner Menenjiom '(PPM) olarak değerlendirildi.

Sonuç: Ekstrakranial menenjiomlar nadirdir ve başlıca baş -boyun, deri ve periferik sinirlerde lokalize olurlar. Primer pulmoner menenjiomlar ise çok daha nadir olup, ilk tanımlandığından beri histopatolojik tanı alan yaklaşık 67 olgu mevcuttur. Olgular genellikle tesadüfen saptanan, asemptomatik lezyonlardır. Olgumuzda kitle, Covid enfeksiyonu nedeniyle çekilen bilgisayarlı tomografide saptanmıştır. Primer Pulmoner Menenjiom patogenezi açık değildir. Minute meningotelyal pulmoner nodüllerden (MMPN) geliştiğini belirten yayınlar vardır. Bununla birlikte PPM insidansı, MMPN'den daha azdır. Literatürde sunulan PPM'ların %90'ı benign olup, bizim olgumuzda da malignite lehine bulgu saptanmamıştır.

Nadir görülmesi nedeniyle PMM olgusu histopatolojik bulguları ve literatür bilgileri ile sunulmuştur.

Anahtar Kelimeler: Pulmoner, menenjiom, primer

EP-396 [Pulmoner Patoloji] [Özet Metin]

İNTRAPULMONER TERATOM: NADİR BİR ANTİTE; OLGU SUNUMU

Balça Begüm Cengiz, Emine Dündar
Eskişehir Osmangazi Üniversitesi, Tıbbi Patoloji Ana Bilim Dalı, Eskişehir

ÖZET

Giriş: Teratomlar germ hücrelerinden köken alan ve birden fazla germ hücre tabakasından oluşan tümörlerdir. İntrapulmoner teratomlar (İPT) oldukça nadir olup 1839 yılından günümüze literatürde toplam 105 olgu bildirilmiştir. Bu tanı verilmeden önce mediastinal, gonadal veya başka bir bölgeden metastatik tümör ekarte edilmelidir. İPT'ların muhtemelen timusun yer değiştirmesi veya ayrılması nedeniyle üçüncü faringeal kesenin ektopik dokusundan kaynaklandığı düşünülmektedir.

Olgu: 46 yaşında kadın hasta yaklaşık 2 senedir olan nefes darlığı ve sırt ağrısı şikayetleri ile başvurmuştur. Hastanın sigara içme öyküsü ve bilinen akciğer hastalığı yoktu. Çekilen toraks bilgisayarlı tomografi incelemesinde sağ akciğer üst lob posteriordan alt lob süperior segmente uzanım gösteren, heterojen iç yapıda sıvı dansitesinde, içerisinde milimetrik hava bronkogramının eşlik ettiği yaklaşık 53x53 mm boyutlarında düzgün sınırlı nodüler lezyon izlenmiştir. Yapılan tüm vücut taramalarında başka bir odak saptanmamıştır. Makroskopik incelemede en büyük boyutu 5 cm olan, dış yüzeyi düzgün sınırlı, kesit yüzeyinde yer yer gri beyaz ve sarı renk değişikliği içeren solid alanlar ile müsinöz sıvı da içeren kistik alanlar

izlenmiştir. Histopatolojik incelemede müsinöz ve respiratuar epitel, matür yağ doku, düz kas ve kıkırdak doku alanları, deri eklerine ait gland yapıları ile pankreasa ait seröz asiner/duktal glandlar izlenmiştir. Malign veya immatür doku izlenmemiştir. Mikroskobik görünüm matür teratom ile uyumlu bulunmuştur.

Sonuç: İPT'lar son derece nadir olduğundan, mediastinal teratom veya ekstrapulmoner germ hücreli tümörden metastaz olasılığını dışlamak gerekmektedir. Spesifik olmayan semptomları ve nadir olması nedeniyle, İPT ilk başta kolayca yanlış tanı ve tedavi alabilir. Olgumuzda klinik ve radyolojik ayırıcı tanıda pulmoner arter anevrizması, kist hidatik, bronşial kist ve akciğer kitleleri düşünülmüş olup yeni bir akciğer kitlesi vakasına yaklaşırken İPT olasılığının da dikkate alınması önemlidir.

Anahtar Kelimeler: İntrapulmoner teratom, matür kistik teratom, endobronşial teratom

EP-397 [Pulmoner Patoloji] [Özet Metin]

PERİBRONŞİYAL LENF NODUNA METASTAZ YAPAN PULMONER SKLEROZAN PNÖMOSİTOM OLGU SUNUMU

Sırma Çetin[1], Doğu Vurallı Bakkaloğlu[1], Berker Özkan[2], Yasemin Özlük[1]
[1]istanbul Üniversitesi, Tıbbi Patoloji Anabilim Dalı, İstanbul
[2]istanbul Üniversitesi, Göğüs Cerrahi Anabilim Dalı, İstanbul

ÖZET

Giriş: "Pulmoner sklerozan pnömositom", "pulmoner adenomlar" başlığında altında sınıflanan, metastaz potansiyeli taşısa da benign seyir gösteren, insidansı düşük bir neoplazidir. Hastalar sıklıkla semptomsuz seyreder ve insidental olarak tanı alırken, öksürük, hemoptizi, göğüs ağrısı gibi semptomlar da görülebilmektedir. Histomorfolojik küboidal yüzey hücrelerinden ve eozinofilik/berrak yuvarlak hücre komponentinden oluşur. Histomorfolojik heterojenitesinden ve sklerozdan dolayı akciğer adenokarsinomundan ayırmak ve lezyonun olası metastaz potansiyelini akılda bulundurmak önemlidir.

Olgu: Elli yedi yaşında kadın hastada görüntülemelerinde insidental olarak sağ akciğer orta lobda 13 mm boyutunda florodeoksiglukoz tutmayan kitle lezyon saptandı. Hastanın anamnezinde beş paket/yıl sigara kullanımı, kranyal kavernom ve uterin leiomyom öyküsü mevcuttu. Hastaya sağ orta lobektomi ve mediastinel lenf nodu diseksiyonu yapıldı. Lobektomi materyalinde periferik yerleşimli, bronşla ilişkisiz, 12x11x9 mm boyutunda kanama, nekroz ve kavitasyon içermeyen iyi sınırlı, solid lezyon izlendi. Histomorfolojik incelemede eozinofilik sitoplazmalı ovoid hücrelerden oluşan, yer yer duktal hücrelerin çevrelediği glandüler alanlar içeren neoplastik lezyon belirlendi. Fokal hyalinize stroma ve histiyositik topluluklar görüldü. PSK ve SK7 duktal hücrelerde (+), TTF1 ve EMA hem duktal hem stromal hücrelerde (+), ÖR ve PR ise fokal zayıf (+) saptandı. p40, p63, kromogranin, sinaptofizin, CD56, INSM1, S100, HMB45, PAX8 antikorları negatifti. Vasküler, lenfatik ve perinöral invazyon izlenmedi. Vakaya "Sklerozan pnömositom" tanısı konuldu. 12 nolu peribronşiyal lenf nodunda sklerozan pnömositom metastazı saptandı. Ek tedavi verilmeyen hasta, dört aydır hastalıksız takip edilmektedir.

Sonuç: Pulmoner sklerozan pnömositom için tedavi yaklaşımı wedge rezeksiyon veya segmentektomi gibi lokal cerrahi iken, metastaz potansiyeli öngörülen pulmoner sklerozan pnömositomlarda segmentektomi / lobektomiye lenf nodu diseksiyonunun eklenmesi önerilmektedir. Literatürde yaklaşık 40 adet metastatik vaka bildirilmiştir. %60 oranında en sık hiler lenf nodlarına metastaz izlenmiş olup, intrapulmoner/ mediastinel lenf nodlarına ve nadiren vertebral kemik, karaciğer, mide gibi uzak metastazlar görülmüştür. Bölümümüzde 1988-2023 yılları arasında 14 adet sklerozan pnömositom vakası mevcut olup, sadece sunulan vakada metastaz izlenmiştir. Sklerozan pnömositomların metastaz potansiyeli akılda tutulmalıdır.

Anahtar Kelimeler: Sklerozan pnömositom, metastaz, nadir

EP-398 [Pulmoner Patoloji] [Özet Metin]

PULMONER HAMARTOM VE DİSTAL TİP BRONŞİOLER ADENOM BİRLİKTELİĞİ

Kübra Şimşek, İrem Hicran Özbudak
Akdeniz Üniversitesi Tıp Fakültesi, Tıbbi Patoloji Ana Bilim Dalı, Antalya

ÖZET

Giriş: Pulmoner hamartom(PH),en az iki mezodermal komponentin değişken miktarlarda bulunduğu ve bunların arasında yerleşmiş solunum epiteli içeren benign mezenkimal neoplazidir. Çoğu periferik yerleşirken yaklaşık %10'u endobronşial yerleşir.Periferik PH genellikle asemptomatik, soliter ve iyi sınırlıdır. En sık 6. dekadda ve erkeklerde görülür. Genellikle çevre parankimden keskin sınırla ayrılan sert,yuvarlak nodüllerdir. Bronşioler adenom (BA), akciğerin periferinde yerleşen çift katmanlı bronşioler epitele sahip benign bir tümördür. Genellikle insidental olarak saptanır. Peribronşial yerleşim gösterir. Orta yaşlı ve yaşlı gruptaki kişilerde görülmekle birlikte medyan yaş 72'dir. BA,papiller ve/veya glandüler bir mimariye sahip olup luminal epitelyal hücreler ve bunların altında yerleşen bazal hücrelerden meydana gelir. Luminal hücreler müköz ve silyalı hücrelerden oluşup TTF-1 immunohistokimyasal belirteciyle zayıf pozitif veya negatif boyanma gösterirse proksimal tip BA olarak adlandırılır. Ancak tip II pnömositler ve Club(Clara) hücrelerinden oluşup TTF-1 ile diffüz pozitif boyanırsa distal tip BA olarak adlandırılır.

Olgu: Olgumuz kronik böbrek hastalığı ve dekompanse kalp yetmezliği nedeniyle takip edilen 78 yaşında bir erkek hastadır. Hastamızda sağ tarafta plevral efüzyon gelişmesi nedeniyle yapılan tetkikler sonucunda sağ akciğer alt lobunda şüpheli bir kitle tespit edilmiştir. Bu nedenle sağ alt lob kama rezeksiyonu yapılmıştır. Makroskobik olarak yer yer sert kıvamda,krem sarı renkte 4,5 cm'lik kitlesel lezyon izlenmiştir. Mikroskobide hyalin kıkırdak yapıları,adipöz doku izlenmiş olup bunların arasında yerleşen solunum epiteli dikkati çekmiştir ve böylece PH tanısı almıştır.Ayrıca bir alanda glandüler yapılanma gösteren solunum yolu epiteliyle döşeli; p40 ve CK5/6 ile pozitif boyanan bazal hücrelere ve TTF-1 ile diffüz pozitif boyanan luminal hücrelere sahip çift katmanlı epitel taşıyan distal tip BA ile uyumlu lezyon izlenmiştir.

Sonuç: PH, yavaş büyüyen bir neoplazidir. Cerrahi rezeksiyon optimal tedavi yöntemidir. Nüks ve malign dönüşüm nadirdir. BA, benign bir neoplazi olup bildirilen hastalarda cerrahi rezeksiyon sonrasında nüks ve metastaz görülmemiştir.Eş zamanlı olarak pulmoner hamartom ve distal tip bronşioler adenom daha önce literatürde bildirilmediğinden farkındalık oluşturmak için histopatolojik bilgiler eşliğinde olgu sunulmuştur.

Anahtar Kelimeler: Bronşioler adenom, distal tip, pulmoner hamartom

EP-399 [Pulmoner Patoloji] [Özet Metin]

SMARCA4 DEFICIENT TORASİK TÜMÖR

Arzu Demir, Emine Kılıç Bağır, Derya Gümürdülü
Çukurova Üniversitesi Tıp Fakültesi Balcalı Hastanesi, Adana

ÖZET

Giriş: Torasik SMARCA4 eksikliği olan undiferansiye tümör, yetişkinlerin göğüs kafesini önemli ölçüde içeren son who 2021 sınıflandırmasında tanımlandı. Farklılaşmamış rabdoid fenotip ve BAF kromatin remodelling kompleksinin önemli bir üyesi olan SMARCA4 eksikliği sergileyen yüksek dereceli bir malign neoplazmdır.

Olgu: Olgu 61 yaşında 50 paket/yıl sigara içen erkek; hasta bel ağrısı ve nefes darlığı şikayetleri ile başvurdu. BT görüntülemede 8x6x5 cm'lik solid düzensiz sol bronşiyal kitle; mediastinal tutulum alanları görüldü. Frozenda hasta küçük hücreli dışı karsinom tanısı alır ve sol pnömektomi+lenf bezi diseksiyonu yapılır.

Kitlenin mikroskobik incelemesinde eozinofilik sitoplazmalı az diferansiye, veziküle nükleuslu, belirgin nükleol ve plazmositoid görünümlü tümör hücreleri ve geniş nekrozlu alanlar izlendi. İmmünohistokimyasal olarak tümör hücreleri CD34 fokal pozitif, SALL4 fokal pozitif, keratin fokal pozitif ve SMARCA4 negatif (kayıp) idi.

Sonuç: Smarca4 eksikliği olan tümörler, undiferansiye morfolojiye sahip nadir, agresif tümörlerdir. Genç yaşta sigara içme öyküsü olan erkek hastalarda akla gelmelidir.

Ayırıcı tanı, lenfoma, NUT karsinomu, germ hücreli tümör, nöroendokrin karsinom (NEC), büyük hücreli karsinom ve melanomun yanı sıra CIC rearanjmanı içeren sarkom, malign rabdoid tümör ve epitelioid sarkom gibi çeşitli sarkom tiplerini içerir.

Benzer bir fenotipe sahip SMARCA4-UT'ler dış bölgelerden (örneğin, rahim, yumurtalık, mide, böbrek ve pankreas) toraksa metastaz yapabileceğinden, klinik korelasyon zorunludur.

Anahtar Kelimeler: SMARCA4, undiferansiye, toraks

EP-400 [Pulmoner Patoloji] [Özet Metin]

PLEVRAYA METASTAZ YAPMIŞ PAPİLLER TİROİD KARSİNOM OLGU SERİSİ

Medine Dicleli[1], Gülay Aydoğdu[2]
[1]Cizre Devlet Hastanesi, Şırnak
[2]Dicle Üniversitesi Tıp Fakültesi, Diyarbakır

ÖZET

Giriş: Malign plevral efüzyon, nispeten yüksek morbidite ve mortalite oranları ile ilerlemiş tümörün ciddi bir komplikasyonudur ve hastaların yaşam kalitesini ve sağkalımını ciddi şekilde etkileyebilir. Malign plevral efüzyonlar kanserli hastalarda sık görülür. Akciğer kanseri, malign plevral efüzyonun en yaygın nedenidir ve bunu meme kanseri izlemektedir.

Papiller tiroid karsinomu tüm tiroid kanserleri arasında açık farkla en yaygın(%85'in üzerinde) tiroid malignitesidir. Tümörlerin çoğu sessizdir ve çıkarıldıktan sonra genellikle tekrarlamaz veya metastaz yapmaz. Nadir durumlarda plevraya metastaz yapabilir ve klinik öykü, morfolojik ve immünohistokimyasal bulgular tanıda önemlidir.

Olgu: 1. olgumuz 65 yaşında, 2. olgumuz 75 yaşında, 3. olgumuz 46 yaşında plevral efüzyonu olan erkek hastalardır. Plevral sıvı sitolojisinde, nükleer üst üste binmeler, nispeten nükleer pleomorfizm, küçük ve belirsiz nükleoller yanı sıra yer yer küçük ayrık vakuoller içeren papiller kümeler izlendi. Vakaların bazılarında intranükleer sitoplazmik inklüzyonlar ve groove yapıları dikkati çekti. 1. olgumuzda immünohistokimyasal olarak TTF-1, PAX8, NAPSİN A, GALEKTİN 3 pozitif, Kalretinin, tiroglobulin, HBME-1 negatif izlendi. 2. olgumuzda TTF-1, MOC-31 pozitif, NAPSİN A ile zayıf şüpheli boyanma, PAX8, tiroglobulin, Kalretinin ve CD68 ile negatif izlendi. 3. olgumuza hücre bloğunda yeterli doku olmaması sebebiyle immünohistokimya çalışılamadı.

Sonuç: Üç olgumuz da malign sitolojik bulgular tanısı almış olup, 1 ve 3. olgumuz morfolojik olarak akla gelmesi ve has-

ta geçmişlerinde papiller tiroid karsinom öyküsü bulunması sebebiyle papiller tiroid karsinom metastazı olarak yorumlandı. 2. olgumuzda geçmişinde papiller tiroid karsinom öyküsü olduğu bilinmesine rağmen, immünohistokimyanın tam olarak desteklememesi sebebiyle klinik ve radyolojik korelasyon önerildi.

Sonuç olarak plevral efüzyonlarda diğer organ metastazları akılda tutulmalı, hasta geçmişi, klinik morfolojik ve immünohistokimyasal bulgularıyla değerlendirilmesi tanıda yardımcı olacaktır.

Anahtar Kelimeler: Metastaz, plevra efüzyon, PTK

EP-401 [Pulmoner Patoloji] [Özet Metin]

MEDİASTENDE SENKRON T-LENFOBLASTİK LENFOMA VE TİMOMA: NADİR BİR BİRLİKTELİK

Gülşah Kolak Gözüküçük, Nur Büyükpınarbaşılı, Selvinaz Özkara, Zeynep Tosuner Koçyiğit
İstanbul Başakşehir Çam ve Sakura Şehir Hastanesi, Tıbbi Patoloji Kliniği, İstanbul

ÖZET

Giriş: Timoma ve T-Lenfoblastik Lösemi/Lenfoma (T-ALL/T-LBL)'nın beraber ortaya çıkışı son derece nadir, tanısal ve terapötik zorluğa neden olabilen bir birlikteliktir. Timomanın kolorektal adenokarsinom ve tiroid kanseri ile birlikteliği tanımlanmıştır.

Olgu: Dış merkezde kardiak tamponad ve plevral efüzyon öyküsüyle, anterior mediastende kitle tespit edilen 40 yaşında erkek hasta hastanemize başvurdu. Perikardial efüzyon için planlanan acil girişimde kitleden de tanısal eksizyonel biyopsi yapıldı. Materyalin kesitlerinde diffüz paternde, küçük-orta boyutlu, dar sitoplazmalı, oval-yuvarlak nükleuslu, ince kromatinli ve arada küçük nükleolleri seçilen atipik hücrelerden oluşan infiltrasyon izlendi. Çok sayıda mitoz mevcuttu. CD7, CD3, CD4 ve CD8 ile kuvvetli pozitiflik, yüksek Ki-67 proliferasyon indeksi bulunan infiltrasyonda, bulgular T-LBL ile uyumlu olarak değerlendirildi. Kemik iliği biyopsisinde tutulum görülmedi. Sonrasında Hipertermik İntratorasik Kemoterapi (HİTHOC) ile yapılan operasyonda kitle eksize edildi. 14,5x11,5x2 cm ölçüde, üzerinde fokal alanda plevra dokusu izlenen, kirli beyaz-sarı renkli rezeksiyon materyalinin kesit yüzü solid özellikte, homojen görünümlüydü. Yapılan ikinci operasyonda T-LBL'ye eşlik eden, septalarla birbirinden ayrılmış, lenfoid hücreler ve yer yer kümeler oluşturan eozinofilik sitoplazmalı, veziküler kromatinli, belirgin nükleollü atipik epitelial hücrelerden oluşan alanlar izlendi. Bu alanlar "Tip B2 Timoma" olarak adlandırıldı. T-LBL ve Timoma'da lenfoid hücrelerde CD3 ve CD7 ile yaygın kuvvetli, TdT ve CD99 ile infiltrasyonu oluşturan hücrelerin çoğunda orta yoğunlukta pozitiflik mevcuttu. Timomada epitelial hücreler Sitokeratin 5/6, p40 ve PAX8 ile pozitifti.

Sonuç: T-ALL/T-LBL ve Timoma, çok benzer klinik tablolara sahip olabilen mediastinal neoplazmlardır. T-LBL, ergenlik çağındaki ve yirmili yaşların başlarındaki genç erkeklerde genellikle mediastinal bir kitle veya lenfadenopati olarak çıkan, olgunlaşmamış T-lenfoblastların bir neoplazmıdır. Timomalar ise orta yaşlarda, cinsiyet ayrımı olmaksızın ortaya çıkan lenfoepitelial neoplazilerdir. Timoma ile T-LBL arasındaki mikroskopik ayrım genellikle zordur. Çünkü timomanın olgunlaşmamış lenfositleri, T-LBL'dekilere benzeyebilir. İki neoplazmın nadiren bir arada bulunabilmesi tabloyu daha karışık hale getirir ve farklı terapötik yaklaşımları gerektirir. Bu iki neoplazm arasındaki ilişkinin farkındalığı, uygun önlemler alınması yoluyla daha erken teşhis ve tedaviye izin verebilir.

Anahtar Kelimeler: Mediasten kitle, T-lenfoblastik lösemi/lenfoma, timoma

EP-402 [Pulmoner Patoloji] [Özet Metin]

TORASİK SMARCA4 EKSİK İNDİFERAN TÜMÖR: OLGU SUNUMU

Melih Çağlayan[1], Banu Sarsık Kumbaracı[1], Nazan Özsan[1], Abdullah Sayıner[2], Ali Veral[1]
[1]Ege Üniversitesi Tıp Fakültesi Tıbbi Patoloji Ana Bilim Dalı, İzmir
[2]Ege Üniversitesi Tıp Fakültesi Göğüs Hastalıkları Ana Bilim Dalı, İzmir

ÖZET

Giriş: Torasik SMARCA4 eksik indiferan tümör literatürde olgu sunumları şeklinde yer alan, oldukça nadir görülen sigarayla ilişkili kötü prognozlu tümörlerdir. Genellikle akciğer, mediasten ve plevra yerleşimli olan bu tümör SMARCA4 (BRG1) kaybı göstermektedir. Yeni tanımlanan bu antitenin ayırıcı tanıda zorluk yaratması nedeniyle, olgumuzu literatür eşliğinde tartışmayı amaçladık.

Olgu: 52 yaşında, erkek ve sigara içimi öyküsü olan, tekrarlayan ateş ve bacak ağrısı şikayetleri hastanemize başvurmuştur. Yapılan tetkiklerinde BT'sinde sağ paratrekeal alanda 9x5,5 cm kitle, çok sayıda metastatik mediastinal lenfadenopati yanı sıra sağ sürrenal bezde metastatik 6,3 cm lezyon ve L3 vertebrada metastatik kitle saptanmıştır. Hastanın yapılan transbronşial ince iğne aspirasyon biyopsisi "Bulgular az diferansiye karsinomla uyumludur" şeklinde raporlanmıştır. Ardından yapılan alt juguler zincir lenf nodu tru-cut biyopsisinde monoton rabdoid morfolojide nükleol belirginliği içeren, yaygın mitoz ve aralarda nekroz içeren diffüz neoplastik hücre infiltrasyonu izlenmiştir. Ayırıcı tanıya yönelik yapılan hematolenfoid, melanom, yumuşak doku sarkomu belirteçleri negatif saptanırken, germ hücreli tümör belirteçlerinden

biri olan SALL4 ile pozitif sonuç alındı. Aynı zamanda EMA pozitif saptandı. Bunun üzerine İHK paneline SOX2, SMARCA2 ve SMARCA4 eklendi. SOX2 pozitifliği, SMARCA2 ve SMARCA4 negatifliğiyle "Torasik SMARCA4 eksik indiferan tümör" tanısı verildi.

Sonuç: Dünya Sağlık Örgütü'nün 2021 yılında tanımlamış olduğu bu antitenin patologlar tarafından bilinmesi önemlidir. Benzer morfolojiye sahip olan küçük malign yuvarlak hücreli tümörler; gerek klinik gerekse radyolojik olarak spesifik olmayan bulgular gösterir. Ancak bu tümörlerin tedavi ve prognozu oldukça farklıdır. Bu nedenle doğru tanı vermek, hasta yönetimi açısından son derece önemlidir.

Anahtar Kelimeler: Epitelyal, rabdoid, SALL4, SOX2, sigara, SMARCA4

EP-403 [Pulmoner Patoloji] [Özet Metin]

AKCİĞER KANSERİ VAKALARINDA TESPİT ETTİĞİMİZ MOLEKÜLER DEĞİŞİKLİKLERİN LİTERATÜR İLE KIYASLANMASI

Onur Ertunç, Kemal Kürşat Bozkurt, Raşit Akdeniz, Enes Emre Aşman
Süleyman Demirel Üniversitesi, Tıbbi Patoloji Ana Bilim Dalı, Isparta

ÖZET

Amaç: Dünya çapında en yaygın kanser türü olan akciğer kanseri, kansere bağlı ölümlerin ilk sıradaki nedenidir. 2020 yılı Dünya Sağlık Örgütü (DSÖ) GLOBOCAN kanser istatistiklerine göre, tüm kanserlerin %11,4'ü ile 2 milyonu aşan kişiye akciğer kanseri tanısı verilmiştir. Erkeklerde %14,3 ile ilk sırada yer alırken, kadınlarda %9,4 ile meme kanseri ve kolorektal kanserden sonra üçüncü sırada yer almaktadır. Kansere bağlı ölümlerde erkeklerde en sık kadınlarda en sık ikinci ölüme sebebiyet veren kanser türüdür. Günümüzde gerek tanı ve tiplendirme olsun gerek tedaviyi belirleme de moleküler tanı testlerine sıklıkla başvurulmaktadır. Özellikle akciğer kanserinde moleküler profilleme tedaviyi belirleme de son derece önemli bir rol oynamaktadır. Sürücü genetik değişikliklerin ve potansiyel moleküler hedeflerin tanımlanması, artan sayıda akciğer kanseri hastası için moleküler hedefli tedavilerle sonuçlanmaktadır ve son derece hasta sağ kalımı acısından önemli avantajlar sağlamaktadır. Bu nedenle çalışabildiğimiz akciğer kanserine yönelik moleküler testlerin sonuçlarının literatürle uyumunu ve farklarını bulmayı amaçladık.

Gereç ve Yöntem: Kliniğimizde tanı alan veya dış merkezde tanı almış akciğer kanseri vakalarının 2022 yılı -2023 yılı temmuz ayına kadar olan EGFR, KRAS, BRAF, ALK, ROS1 moleküler test sonuçlarını inceledik. Buna göre toplam 123 vakadan veriler toplanmıştır.

Bulgular: 123 vakanın 86'sı (%70) adenokasinom, 28'i (%23) scc karsinom ve 9 (%7) tanesi spesifiye edilemeyen karsinom olarak rapor edilmiştir. 21 vakada EGFR geninde mutasyon saptanmıştır. KRAS ve BRAF mutasyonu saptanmamıştır. 5 vakada (%4) ALK pozitifliği izlenmiştir. Bir vakada ALK ile birlikte ROS1 translokasyonu dikkati çekmiştir. 10 vakada (%8) ROS1 mutasyonu izlenmiştir. Ayrıca 15 kadar vakada ALK ve ROS1 genlerinde kopya sayısı artışı dikkati çekmiştir.

Sonuç: Verilerimiz literatür sonuçlarıyla uyumlu olarak izlenmiş olup, translokasyon vakalarında ALK ve ROS için kopya sayısı artışları literatürde verilmektedir.

Anahtar Kelimeler: Moleküler çalışmalar, ALK, ROS1, EGFR, BRAF, KRAS

EP-404 [Pulmoner Patoloji] [Özet Metin]

METASTATİK MEME KARSİNOMLU OLGULARIN PLEVRA EFÜZYON VE BİYOPSİ MATERYALLERİNDEKİ İMMÜNOHİSTOKİMYASAL PROFİL KARŞILAŞTIRILMASI

Seda Mazmanoğlu Atılman, Cansu Sönmez, Erva Bengü Balaban, Makbule Çıkrıkçıoğlu
Sağlık Bilimleri Üniversitesi Haydarpaşa Numune Eğitim ve Araştırma Hastanesi, Tıbbi Patoloji, İstanbul

ÖZET

Amaç: Meme kanseri örneklerinde östrojen reseptörü (ER), progesteron reseptörü (PR) ve insan epidermal büyüme faktörü reseptörü 2 (HER2 / C-ERB-B2) ekspresyonunun karakterizasyonu kritik prognostik ve prediktif bilgiler sağlamaktadır. Yapılmış çalışmalarda metastatik hastalığı olan primer ve sekonder tümörler arasındaki hormon reseptör ekspresyon farklılığının, tümör dokusunun değişen yapısını yansıtılabileceği gösterilmiştir. Bu nedenle potansiyel hormon tedavisine karar vermek için hem tekrarlayan hem de metastatik hastalıkta doku örneklerinde hormon reseptör tayinine ihtiyaç duyulmaktadır. Bu durumu en iyi yansıtan doku örneklemelerini saptamak amacıyla çalışmamızda metastatik meme karsinomu olgularının, plevral efüzyon ve eksizyonel biyopsi spesmenlerindeki ER, PR VE HER-2 ekspresyonlarını karşılaştırdık.

Gereç ve Yöntem: 2011-2023 yılları arasında Haydarpaşa Numune Eğitim ve Araştırma Hastanesi Tıbbi Patoloji Bölümü'nde plevral efüzyon ve plevral biyopsi materyali ile değerlendirilen 12 metastatik meme karsinomlu olgu çalışmaya dahil edildi. Olguların ER, PR ve HER-2 immunohistokimyasal sonuçları tekrar değerlendirilip karşılaştırıldı.

Bulgular: Olgularımızdan sadece 1'i erkek olup, yaşları 35 ile 71 arasında değişmekteydi. İmmünohistokimyasal çalışma-

da olgulardan birinde hücre bloğunda tümör hücresi kalmadığı için ER ve PR, bir başka olguda ise rezeksiyonda bloğa ulaşılamadığından HER-2 ekspresyonu değerlendirilemedi. Değerlendirilmeyen durumlar istatistiksel analiz dışı bırakıldı. Değerlendirilebilen olgular içinde, ER de 11 olgunun 3 (%27,3) 'ünde, PR de 11 olgunun 4 (%36,4)'ünde, HER2 de ise 11 olgunun 1 (%9,1)'inde, efüzyon materyallerinde negatif iken biyopsi materyallerinde pozitiflik şeklinde diskordans izlendi.

Sonuç: Olgularımızda ER, PR ve HER2 oranlarının karşılaştırdığımızda hücre bloğu ve rezeksiyon dokusundaki uyum ER ekspresyonu için %72,3; PR ekspresyonu için %63,6, HER2 ekspresyonu için %90,9 olarak hesaplandı. Literatürdeki diğer çalışmalar ile karşılaştırıldığında PR bizim çalışmamızdaki gibi ER ve HER-2'ye göre daha az bir uyuma sahipti. Ancak özellikle HER-2 ve ER ekspresyon durumu rezeksiyon dokusu ve hücre bloğu için uyumlu gözükmektedir. Bunun yanısıra kritik önem arz eden hormonal terapi için immünekspresyon durumunu yansıtmada biyopsi materyalinin efüzyona göre daha üstün olduğu düşünülmektedir.

Anahtar Kelimeler: Meme karsinomu, ER, PR, HER-2

EP-405 [Pulmoner Patoloji] [Özet Metin]

FETAL TİP PULMONER ADENOKARSİNOM: İKİ OLGU TEMELİNDE HİSTOMORFOLOJİK ÖZELLİKLER VE AYIRICI TANI

Zeynep Temerit Kumm, Elif Kara, Mustafa Hayri Kışlal, Nilüfer Onak Kandemir
Ankara Bilkent Şehir Hastanesi, Tıbbi Patoloji Bölümü, Ankara

ÖZET

Giriş: Fetal tip pulmoner adenokarsinom (FPA) oldukça nadir görülen, sıklıkla akciğer periferinde yerleşim gösteren, histolojik olarak düşük ve yüksek dereceli olarak gruplandırılan ve WNT /Beta-Katenin sinyal yolaklarındaki özgül mutasyonlar ile dikkat çeken bir tümör tipidir. Çalışmamızda farklı histolojik özelliklere sahip iki olgu üzerinden bu tümörlerin patolojik özellikleri tartışılmıştır.

Olgu 1: 79 yaşında, 50 paket yıl sigara öyküsü bulunan erkek hastada sol akciğer üst lobda nodül saptanması üzerine, frozen inceleme eşliğinde sol üst lobektomi ve 6,7,10,11 numaralı lenf nodu diseksiyonları uygulanmıştır. Makroskobik olarak 27 mm çaplı, subplevral yerleşimli, solid tümöral lezyon izlenmiştir. Mikroskobik incelemede konvansiyonel tip pulmoner adenokarsinom alanları yanı sıra subnükleer vakuoller içeren kolumnar hücrelerin oluşturduğu, asiner ve kribriform patern sergileyen, komedo nekroz bulunduran yüksek dereceli FPA izlenmiştir.

Olgu 2: 65 yaşında, erkek hastada sol akciğerde her iki lobu etkileyen, 120 mm en geniş çapta lezyon saptanması nedeniyle, sol pnömonektomi ve 5-6-7-9 numarali lenf nodu diseksiyonları uygulanmıştır. Mikroskobik incelemede tümörün tamamının skuamöz morüllerin eşlik ettiği pür FPA'dan oluştuğu gözlenmiştir. İmmünohistokimyasal olarak her iki olguda Beta-Katenin ile nükleer ve membranöz reaksiyon izlenmiştir. Yapılan moleküler çalışmalarda EGFR, ALK, ROS1, KRAS gen mutasyonları saptanmamıştır.

Sonuç: FPA'lar tüm pulmoner adenokarsinomların yaklaşık %0,1 - 0,3'ünü oluşturmaktadır. Tipik histomorfolojik görünümleri psödoglandüler evredeki fetal akciğere benzer. Metastatik endometrioid adenokarsinom ve pulmoner blastom başlıca ayırıcı tanı antiteleridir. Patogenezde yer alan WNT/ Beta-Katenin yolağındaki anomaliler bu tümörlere özgü olup immunohistokimyasal olarak Beta-Katenin nükleer pozitivitesi tanıya katkı sağlamaktadır. Bu tümörlerde diğer akciğer adenokarsinomlarında sık görülen EGFR, ALK, ROS1, KRAS gibi mutasyonlar gözlenmez. Bu nedenle, WNT/ Beta-Katenin yolağını hedefleyen ajanların geliştirilmesi, FPA'larda alternatif bir tedavi seçeneği oluşturabilir.

Anahtar Kelimeler: Fetal tip pulmoner adenokarsinom, pulmoner adenorkarsinom, WNT/beta-katenin yolağı

EP-406 [Pulmoner Patoloji] [Özet Metin]

PULMONER ADENOFİBROMA OLGUSU

Hazal Kardelen Kahraman, Selim Sevim, Serpil Dizbay Sak
Ankara Üniversitesi, Tıbbi Patoloji Ana Bilim Dalı, Ankara

ÖZET

Giriş: Pulmoner adenofibrom (PA), pnömositlerle döşeli kleft yapıları ve iğsi fibroblastik hücreleri içeren stromal bileşenlerden oluşan bifazik morfolojisiyle karakterize nadir bir benign neoplazmadır. Bu vakada, pulmoner adenofibrom özelliklerini ve akciğer benign lezyonları arasında önemini belirtmek istedik.

Olgu: Daha önce 2011 yılında iyi diferansiye liposarkom tanısı konulan 66 yaşında bir kadın hastada, 2019 yılında tesadüfi olarak akciğer nodülü saptanmıştır. Nodül, PET-BT taramasında 4.7 SUVmax değerine sahiptir. Fizik muayene normal bulunmuştur. Nodül, hastanın takibindeki büyüme saptanması nedeniyle eksizyon edilmiştir. Eksizyonel materyal öncelikle intraoperatif danışma için frozen için gönderilmiş ve "malignite bulgusu yoktur" şeklinde yorumlanmıştır. Makroskopik olarak, lezyonun iyi sınırlı olduğu gözlenmiştir. Histolojik incelemede, tümörün kleft oluşturan tip 2 pnömositler, iğsi hücreler ve bunların arasında yer alan lenfositik agregatlardan oluştuğu görülmüştür. Odaksal miksoid alanlar ve yağ dokusu gözlenmiştir. Kondroid matriks üretimi/kıkırdak tespit edil-

memiştir. Lezyonun içindeki kleftleri saran akciğer dokusu ve epitelde TTF-1 ve Napsin A ile yaygın boyanma gözlenmiştir. Epitelde ayrıca p63 ve ER ile pozitiflik izlenmiştir. SMA, Kalponin, CK 5/6 ve PR negatiftir. Tümörde kondroid doku bulunmadığı için, lezyon PA olarak sınıflandırılmıştır.

Sonuç: PA'lar meme fibroadenomuna benzerliği nedeniyle ilk olarak akciğerin fibroadenomu olarak tanımlanan nadir benign neoplazmlardır. Histogenezisi tartışmalı bir konudur. Pulmoner hamartomaların çoğunda görülen ER pozitifliği, bu vakada da gözlemlenmiştir. Bu bulgu, akciğer adenofibromunun hamartom ile ilişkisini desteklemektedir. Olguda TTF-1 pozitifliği de gösteren epitelyal hücrelerde izlenen p63 pozitifliğinin nedeni belirsiz olmakla birlikte, non-spesifik bir boyanma olarak değerlendirilebileceği düşünülmüştür.

Anahtar Kelimeler: Adenofibrom, benign, pulmoner neoplaziler

EP-407 [Pulmoner Patoloji] [Özet Metin]

BENİGN SKLEROZAN PNÖMOSİTOM: OLGU SUNUMU

Şule Kevser Dursun[1], Bayram Erol Altunbaş[1], Şahande Elagöz[2], Nur Büyükpınarbaşılı[1]
[1]SB Başakşehir Çam ve Sakura Şehir Hastanesi, Tıbbi Patoloji, İstanbul
[2]İstanbul Bezmialem Vakıf Üniversitesi, Tıbbi Patoloji Anabilim Dalı, İstanbul

ÖZET

Giriş: Sklerozan Pnömositomlar iki farklı pnömositik orjine sahip hücre tipinin varlığı ile karakterize nadir görülen benign neoplazilerdir. Tip 2 pnömositlere benzer kübik yüzey hücreleri ve yuvarlak stromal hücrelerden meydana gelir. Farklı oranlarda solid, papiller, sklerotik veya hemorajik patern gösterebilir. Olgumuz rutin muayeneler sırasında insidental olarak saptanan bir Sklerozan Pnömositom vakasıdır.

Olgu: Merkezimize rutin muayeneler sırasında saptanan akciğer kitlesi ile başvuran 22 yaşında erkek hastanın bilinen hastalık öyküsü bulunmamaktaydı. Uygulanan BT incelemede sağ akciğer üst lob, anterior segmentte 30x30 mm boyutunda, yuvarlak konturlu, komşuluğundaki bronşta itilmeye neden olan solid kitlesel lezyon izlendi. Pnömotomi planlanan hastada kitle rezeksiyonu uygulandı. Laboratuvarımıza gönderilen materyalin makroskopik incelemesinde 35x30x25 mm ölçüde, kahverenkli, sert kıvamlı kitle izlendi. Mikroskopik incelemede sklerotik alanlar, papiller projeksiyonlar ve asiner alanlar izlenen, yüzeyde daha kübik epitelyal hücreler, derinde şeffaf sitoplazmalı, oval yuvarlak çekirdekli hücrelerden oluşan proliferasyon görüldü. Çevre akciğerde nekrozlaşmayan granülomatöz iltihap odakları mevcuttu. Uygulanan immünhistokimyasal çalışmada yüzey hücreleri TTF-1 (+), EMA (+), Pansitokeratin (+), Napsin A (+), Sitokeratin 7 (+); berrak sitoplazmalı hücreler Pansitokeratin (-), Sitokeratin 7 (-), Napsin A (-), TTF-1 (+), EMA (+), Östrojen ve Progesteron (+) immünreaktivite gösterdi. Mevcut histomorfolojik ve immünohistokimyasal bulgular eşliğinde olgu ''Sklerozan Pnömositom'' tanısı aldı. Olgu geriye dönük sorgulandığında, hastadan operasyondan bir gün önce bronkoskopi ile biopsi alındığı, biopsideki morfolojik bulguların pulmoner adenomatöz lezyon, ön planda sklerozan pnömositom ve ayırıcı tanıda mikronodüler pnömosit hiperplazisi lehine değerlendirildiği öğrenildi.

Sonuç: Sklerozan Pnömositom oldukça nadir görülen benign akciğer neoplazileridir. Zaman zaman küçük biyopsilerle ve frozen inceleme ile karşımıza gelebilecek ve malignite ile kuvvetle muhtemel karışabilecek bu lezyonların doğru tanımlanması önem arz etmektedir. Bu bağlamda olgumuzun histomorfolojik analizi, bu lezyonların ayırıcı tanısında, doğru tanı almasında ve yanlış invaziv tedavilerin yol açabileceği hatalı yaklaşımları önlemek adına önemlidir.

Anahtar Kelimeler: Benign sklerozan pnömositom, Sklerozan hemanjiom, Sklerozan pnömositom

EP-408 [Pulmoner Patoloji] [Özet Metin]

SKUAMÖZ DİFERANSİASYON GÖSTEREN TRAKEAL ADENOİD KİSTİK KARSİNOM OLGUSU

Şule Kevser Dursun, Zeynep Tosuner Koçyiğit, Nur Büyükpınarbaşılı
SB Başakşehir Çam ve Sakura Şehir Hastanesi, Tıbbi Patoloji, İstanbul

ÖZET

Giriş: Adenoid kistik karsinomlar (AKK), hava yollarının primer tümörü olarak nadiren ortaya çıkan, tükürük bezi tipi malign bir neoplazmdır. Peribronşiyal bezlerden kaynaklanırlar. Düşük dereceli malign neoplazmlar olarak kabul edilirler. Duktal ve myoepitelyal hücre tabakasından köken alan bifazik tümörlerdir. Oldukça nadiren skuamöz diferansiasyon gösterebilirler. Literatürde bu durum yüksek dereceli tranformasyonla ilişkilendirilmiş ender bir durumdur. Olgumuz skuamöz diferansiasyon alanları ile nadir görülen AKK vakasıdır.

Olgu: Hastanemize nefes darlığı ile başvuran 56 yaşında, 30p/y sigara anamnezi olan erkek hastanın 2015 yılında trakeal polipektomi öyküsü bulunmaktaydı. Nefes darlığı araştırmasına yönelik uygulanan BT incelemesinde akciğer parankiminde patoloji saptanmadı. Nefes darlığının devam etmesi üzerine rijit bronkoskopi planlandı. Bronkoskopik incelemede trakea distalinde, anterior duvarda yerleşmiş, lümeni %95 oranında daraltan, yer yer lobülasyon gösteren vaskülerize lezyon izlendi ve lezyona mekanik rezeksiyon uygulandı. Makroskopik incelemede 2x1,8x1,4 cm ölçüde, kesit yüzü parlak, krem

renkli, solid özellikte nodüler lezyon izlendi. Mikroskopik incelemede duktal ve myoepitelyal hücrelerden oluşan bifazik tümöral lezyon görüldü. Bazofilik, bazal membran benzeri matriks içeren kribriform patern yaygındı. Birkaç alanda lezyon ile devamlılık gösteren keratinize atipik skuamöz epitelyal alanlar mevcuttu. İmmünhistokimyasal incelemede duktal ve myoepitelyal hücreler CD117 (+), Sitokeratin 7 (+), S100 (+), SOX10 (+), EMA fokal (+), INI-1 (+), Sitokeratin 5/6 (+), Androjen fokal zayıf (+), GFAP (-), CD34 (-), ERG (-), TTF-1 (-), GATA-3 (-), c Erb B2 (-)' ti. Mevcut histomorfolojik ve immünohistokimyasal bulgular eşliğinde olgu "Skuamöz diferansiasyon gösteren adenoid kistik karsinom" tanısı aldı.

Sonuç: Hava yollarının primer adenoid kistik karsinomu oldukça nadir görülen tükürük bezi tipi malign neoplazilerdir. Adenoid kistik karsinomların skuamöz diferansiasyon göstermesi literatürde olgu bildirimleri şeklinde yer alan, yüksek dereceli tranformasyonla ilişkilendirilmiş bir durum olarak görülmektedir. Aynı zamanda skuamöz metaplazi ve skuamöz diferansiasyonun ayrımı da önem arzettiğinden olgumuzu sunmayı amaçladık.

Anahtar Kelimeler: Adenoid kistik karsinom, trakeal adenoid kistik karsinom, skuamöz diferansiasyon

EP-409 [Pulmoner Patoloji] [Özet Metin]

KONJENİTAL ADENOMATOİD MALFORMASYON ZEMİNİNDE GELİŞMİŞ İNVAZİV MÜSİNÖZ KARSİNOM OLGUSU

Şule Kevser Dursun, Bayram Erol Altunbaş, Nur Büyükpınarbaşılı
SB Başakşehir Çam ve Sakura Şehir Hastanesi, Tıbbi Patoloji, İstanbul

ÖZET

Giriş: Konjenital Adenomatoid Malformasyonlar (KAM) hava yollarının nadir görülen gelişimsel anomalileridir. Benign lezyonlar olmakla birlikte sıklıkla rekürren akciğer enfeksiyonları ile prezente olurlar ve tanıları çocukluk çağında konur. Oldukça nadir görülen bu lezyonların zemininde %1'den az oranda akciğer karsinomları gelişebilmektedir. Olgumuz nefes darlığı ile prezente olan üç odak halinde izlenen KAM zemininde gelişmiş invaziv müsinöz adenokarsinom vakasıdır.

Olgu: Hastanemize 3 yıldır bilinen akciğer lezyonu ile takipli, 51 yaşında, sigara içicisi kadın hasta nefes darlığı şikayeti ile başvurdu. 2020 tarihli ilk BT incelemesinde sağ akciğer alt lobta yaygın tübüler bronşektazik dilatasyonlar ile yine alt lobta bir alanda, 15x17 mm ölçüde, içerisinde kalsifikasyonun da eşlik ettiği nodüler kitlesel gelişim izlendi. Yapılan PET-BT'de bu lezyonun FDG tutmadığı görüldü. Radyolojik olarak sekel lezyon, atelektazi ön tanıları alan olgu, yıllık radyolojik-klinik takibe alındı. 2023 yılında BT incelemesinde nodüler lezyonda minimal progresyon görüldü. Patolojik tanısı olmayan nodüle VATS ile frozen inceleme için 2 adet wedge rezeksiyon uygulandı. Kesitlerinde 3,5 cm ve 1,5 cm çaplı 2 adet solid alan izlendi. Lezyonlarda ön planda malignite düşünülmesi üzerine hastaya sağ alt lobektomi uygulandı. Lobektomi materyalinde 1,7 cm çaplı bir başka nodüler alan daha görüldü. Tüm nodüllerde lepidik patern baskın invaziv müsinöz adenokarsinom mevcuttu. Çevre akciğerde kolumnar silialı epitel ile döşeli irregüler kistik genişlemeler izlendi, aynı zamanda bu epitelin müsinöz epitele dönüştüğü alanlar dikkati çekti. Mevcut histomorfolojik bulgular eşliğinde olguya "Konjenital Adenomatoid Malformasyon Zemininde Gelişmiş İnvaziv Müsinöz Adenokarsinom" tanısı kondu.

Sonuç: KAM'lar oldukça nadir görülen, hava yollarının gelişimsel anomalilerindendir. Benign lezyonlar olmalarının yanında KAM zemininde adenokarsinom gelişmesi erişkin yaşlarda görülen ender bir durumdur. Sıklıkla müsinöz adenokarsinomların geliştiği bildirilmektedir. Bu lezyonların histomorfolojik görünümünü dökümante eden çalışma sayısı oldukça azdır. KAM'lara eşlik edebildiği bilinen müköz hücre hiperplazileri, müsinöz epitelyal proliferasyon, müsinöz metaplaziler ve atipik goblet hücre hiperplazileri de mevcuttur. Bu bağlamda olgumuzun histomorfolojik analizi ve görsel dökümantasyonu, patolojik ayırıcı tanı yaklaşımı açısından önemlidir.

Anahtar Kelimeler: Konjenital adenomatoid malformasyon, konjenital malformasyon, müsinöz karsinom

EP-410 [Pulmoner Patoloji] [Özet Metin]

KİSTİK LENFOİD STROMALI MİKRONODÜLER TİMOMA: OLGU SUNUMU

Şule Kevser Dursun, Nur Büyükpınarbaşılı
SB Başakşehir Çam ve Sakura Şehir Hastanesi, Tıbbi Patoloji, İstanbul

ÖZET

Giriş: Lenfoid stromalı mikronodüler timoma, kendine has morfolojik yapılanma ve immünofenotip gösteren nadir bir timoma türüdür. Yer yer germinal merkezler de içeren lenfoid stroma içerisinde küçük iğsi nodüller veya oval epitelyal hücreler ile karakterize çok sayıda küçük tümör nodülü şeklinde organize olur. Bildirilen son derece sınırlı sayıda vaka nedeniyle, bu lezyonların patolojisi ve klinik seyirleri belirsizdir. Mikrokistik ve makrokistik değişiklikler görülebilmekle birlikte kistik kitle şeklinde de görülebilir. Olgumuz parakardiyak kistik kitle ile prezente olan kistik lenfoid stromalı mikronodüler timoma vakasıdır.

Olgu: Hastanemize başvuran 56 yaşında erkek hastanın hipertansiyon dışında bilinen hastalık öyküsü bulunmamaktaydı.

Uygulanan kontrastlı toraks MR incelemesinde sağ hemitoraksta parakardiyak alanda, 97x62 mm boyutunda, düzgün kenarlı, kontrast tutulumu göstermeyen kistik lezyon izlendi. Radyolojik bulgular epikardiyal kist, bronkojenik kist olarak yorumlandı. VATS ile perikardiyal yerleşimli lezyon eksize edildi. Laboratuvarımıza gönderilen materyalin makroskopik incelemesinde bütünlüğü bozulmuş, en büyüğü 5x4x3,5 cm ölçüde, bir yüzü parlak, cidari vasıfta çok sayıda doku parçası izlendi. Mikroskopik incelemede kist duvarını döşeyen belirgin germinal merkezler içeren yoğun lenfositik stroma ile ayrılmış, multipl epitelyal nodüller izlendi. Uygulanan immünhistokimyasal çalışmada epitelyal hücreler Pansitokeratin (+), TTF-1 (-); immatür T lenfositleri CD99 (+), TdT (+) immünreaktivite gösterdi. Kist duvarında Timoma ile birliktelik gösteren CD20 (+) timik lenfoid hiperplazi alanları da mevcuttu. Mevcut histomorfolojik ve immünohistokimyasal bulgular eşliğinde olgu "Kistik Lenfoid Stromalı Mikronodüler Timoma" tanısı aldı. Postoperatif 12. günde göğüs ağrısı şikayeti ile acile başvuran hasta anterior myokard infraktüsü tanısı ile yatırıldı. Takiplerinde hemodinami bozukluğu ve arrest gelişen hasta 13. günde eksitus olarak kabul edildi.

Sonuç: Lenfoid stromalı mikronodüler timoma oldukça nadir görülen bir timoma varyantıdır. Düşük dereceli lenfoma özellikleri de gösterebildiğinden bu tümörlerin diğer timoma tiplerinden histopatolojik olarak ayırt edilmesi önem taşır. Bu lezyonların histomorfolojik görünümünü dökümante eden çalışma sayısı oldukça azdır. Bu nedenle olgumuzun histomorfolojik özelliklerini ortaya koyarak, ayırıcı tanıda akılda tutulması gereken bir antite olduğunu vurgulamak için sunmayı amaçladık.

Anahtar Kelimeler: Kistik timoma, Lenfoid stromalı mikronodüler timoma, Mediasten kitle, Timoma

EP-411 [Pulmoner Patoloji] [Özet Metin]

HIGH GRADE FETAL AKCİĞER ADENOKARSİNOMU OLGU SUNUMU

Ayşen Gençoğlu, Gonca Gül Geçmen, Nagehan Özdemir Barışık
İstanbul, Kartal Lütfi Kırdar Şehir Hastanesi Tıbbi Patoloji Ana Bilim Dalı, İstanbul

ÖZET

Giriş: Fetal akciğer adenokarsinomu alveolar epitelden kaynaklanan, histolojik olarak fetal akciğere benzeyen, nadir bir akciğer adenokarsinom varyantıdır.Low grade fetal adenokarsinom ve high grade fetal adenokarsinom olmak üzere iki histolojik alt tipi vardır. Pulmoner adenokarsinomların %0.3 ünü low grade fetal adenokarsinom, %0.5-1.4 ünü high grade fetal adenokarsinom oluşturur. Etyolojisi ve evrelemesi diğer akciğer adenokarsinom varyantlarıyla benzerlik gösterir. High grade fetal adenokarsinom olgumuzu nadir görülmesi sebebiyle literatür bilgileri eşliğinde sunuyoruz.

Olgu: Endometral stromal sarkom nedeniyle opere olan, kemoradyoterapi uygulanan 64 yaş kadın hastanın takiplerinde uygulanan kontraslı toraks bilgisayarlı tomografi (BT)sinde sağ akciğer alt posterobazal segmentte 6 mm çapında nodül tespit edildi. Takiplerinde yapılan PET-CT de, minimal düzeyde artmış F18-FDG tutulumu (SUDmaks:1.4) göstermesi ve ön planda metastaz tanısıyla opere edildi. Patoloji kliniğimize wedge rezeksiyon materyali gönderildi. Makroskopide plevra altında yerleşmiş, stapler parankim cerrahi sınıra 0.4 cm, visseral plevraya bitişik, 1x1x0.7 cm ölçüsünde kirli beyaz renkli düzensiz sınırlı tümöral lezyon izlendi. Mikroskopik incelemede fetal akciğere benzeyen, kompleks glandüler,papillotübüler ve kribriform yapılar oluşturan psödostratifiye kolumnar epitel ile döşeli,glikojenden zengin bir kısmı berrak bir kısmı hafif eozinofilik sitoplazmaya sahip,-subnükleer vakuoller içeren tümöral lezyon izlendi. Tümörde yaygın geniş nekroz alanları mevcuttu.Tümör hücrelerinde diffüz ağır nükleer atipi izlendi.Ayırıcı tanıya low grade fetal adenokarsinom,pulmoner blastom ve metastatik endometrioid karsinom alındı.İmmünhistokimyasal incelemede AFP1 ve SALL4 pozitif, TTF1 negatif, B-katenin membranöz pozitif boyanma high grade fetal adenokarsinom lehine değerlendirildi.Endometrioid karsinomun ayırıcı tanısında kullandığımız Östrojen(ER), Progesteron(PR),PAX2,CD10 ile tümör hücrelerinde boyanma saptanmadı. Morfolojik olarak primitif mezenkimal stroma izlenmemesi nedeniyle pulmoner blastom dışlandı.

Sonuç: Fetal adenokarsinom akciğerin nadir adenokarsinom varyantlarındandır. Low grade fetal adenokarsinomda 10 yıllık sağkalım %75 in üzerindeyken high grade fetal adenokarsinomda 5 yıllık sağkalım %44 düzeyindedir. Tedavisinde cerrahi rezeksiyon ve sonrasında kemoterapi ve radyoterapi önerilir. Nadir akciğer tümörü olması nedeniyle metastatik tümörler başta olmak üzere akciğer kitlelerinin ayırıcı tanısında fetal adenokarsinom unutulmamalıdır.

Anahtar Kelimeler: Fetal adenokarsinom, metastaz, akciğer

EP-412 [Pulmoner Patoloji] [Özet Metin]

PERİTONUN İYİ DİFERANSİYE PAPİLLER MEZOTELYAL TÜMÖRÜ: OLGU SUNUMU

Ebru Akay[1], Fatoş Tekelioğlu[1], Sedat Tarık Fırat[2], Ömer Topuz[3], İsmail Çiftçi[4], Hatice Karaman[1]
[1]Kayseri Şehir Eğitim ve Araştırma Hastanesi, Patoloji Eğitim Kliniği, Kayseri
[2]Kayseri Şehir Eğitim ve Araştırma Hastanesi, Onkoloji Kliniği, Kayseri
[3]Kayseri Şehir Eğitim ve Araştırma Hastanesi, Genel Cerrahi Kliniği, Kayseri
[4]Kayseri Şehir Eğitim ve Araştırma Hastanesi, Nükleer Tıp Kliniği, Kayseri

ÖZET

Giriş: Daha önceleri iyi diferansiye papiller mezotelyoma olarak isimlendirilen iyi diferansiye papiller mezotelyal tümör(İ-DPMT) mezotelyal kökenli nadir görülen, yavaş seyirli bir tümördür. Bu yazıda operasyon sırasında tesadüfen saptanan peritoneal İDPMT olgusu sunulmaktadır.

Olgu: 61 yaşında kadın hasta, reflü şikayeti nedeniyle genel cerrahi polikliniğine başvurdu. Nissen operasyonu ve kolesistektomi için operasyona alınan hastanın peritoneal yüzeylerinde çok sayıda her biri 0,5 cm den küçük implant benzeri nodüler lezyonlar görüldü frozen çalışılmak üzere alınan biyopsi kliniğimize gönderildi. Gönderilen materyalde yağlı doku üzerinde 0,2 ve 0,3 cm çapa sahip iki adet bej renkli lezyon izlendi. Frozen tanısı "mezotelyal proliferasyon, kesin tanı parafinde verilecek" olarak bildirildi. Daha sonra hastanın kolesistektomisi ve peritona ait iki adet dokusu gönderildi. Dokular üzerinde frozen için gönderilene benzer şekilde 1'er adet 0,2 cm çapta nodüller izlendi. Mikroskopik incelemede küçük büyütmede yüzeye dallanır şekilde papiller yapılar oluşturan neoplastik oluşumlar görüldü. Papillalar oldukça sakin tek sıralı mezotel hücreleri ile örtülü idi (Resim1,2). Papiler fibröz korlarda fokal hyalinizasyonlar izlendi. İnvazyon görülmedi. Yapılan çalışmalarda: Mezotelin, kalretinin, CK5/6 ve BAP1 ile diffüz pozitif, Ki67 indeksi %2, EMA,CEA,ER,PR ile negatif boyanma elde edildi(Resim3,4). Bu bulgularla olguya peritonun iyi diferansiye mezotelyal tümörü tanısı verildi. Çekilen PET-BT'de mezenterik yağlı dokuda belirgin metabolizma göstermeyen(SUVmaks1.17) multipl nodüler lezyonlar mevcuttu. Konseyde takip kararı alınan hasta, 16 aydır progresyonsuz mevcut kliniği ile takip edilmektedir.

Sonuç: Çok nadir görülen peritoneal İDPMT'nin ayırıcı tanısında, öncelikle reaktif peritoneal mezotelyal hiperplazi, insitu/ diffüz mezotelyoma ve pelvik seröz neoplazmlar bulunur. Reaktif mezotelyal hiperplazide rektif hücresel atipi ve varsa nükleol belirginliği yardımcı bulgulardır. Diffüz mezotelyoma ayrımında invazyon ve BAP1 kaybı, seröz neoplazmlarda mezotelyal hücre belirleyicilerinin negatifliği ve diğer immünohistokimyasal boyalar, yeni tanımlanan insitu mezotelyoma ayrımında, papiller yapılanma söz konusu ise immün boyama ile BAP1 kaybı ve CDKN2A FISH çalışılması yardımcı yöntemlerdir.

Sonuç olarak peritoneal İDPMT iyi huylu bir mezotelyal tümördür. Doğru tanı ile ek tedavi olmaksızın basit rezeksiyon ve takip yeterlidir.

Anahtar Kelimeler: İnsidental, iyi diferansiye papiller mezotelyal tümör, periton

EP-413 [Pulmoner Patoloji] [Özet Metin]

AKCİĞERDE KOMBİNE KÜÇÜK KÜCRELİ KARSİNOM (KÜÇÜK KÜCRELİ KARSİNOM VE SKUAMÖZ HÜCRELİ KARSİNOM KOMPONENTİ)

Muhammed Serttaş, Ferda Keskin Çimen
Mengücek Gazi Eğitim Araştırma Hastanesi, Patoloji Anabilim Dalı, Erzincan

ÖZET

Giriş: Kombine küçük hücreli akciğer karsinomu(KHAK) nadir bir antitedir. Tüm küçük hücreli karsinom olgularının %1-3'ünü oluşturur. "Kombine tip küçük hücreli akciğer kanseri" KHAK'nin, küçük hücreli dışı akciğer kanseri komponenti ile birlikte olmasıdır. KHAK'de kombine tip, sıklıkla adenokanser, skuamöz, büyük hücreli komponenti ile birlikte görüldüğü gibi, daha nadir olarak iğsi ve dev hücreli de görülebilmektedir.

Olgu: 64 yaşında erkek hasta acil servise solunum sıkıntısı sebebiyle başvurmuş. Bilgisiyarlı tomografide mediastende en geniş yerinde 120*76 mm ölçülen retrosternal yumuşak dokulara invaze görünümde kitle lezyonu izlenmiştir. Sağ akciğer üst lobda peribronşiyal kalınlaşma izlenmiş olup öncelikle intraparankimal yayılım lehine değerlendirilmiştir. Akciğer üst lob posterior ve bazal segmentler girişindeki lezyonlardan alınan biyopsi örneklerinden hazırlanan kesitlerde ise yaygın crush artefaktı gösteren dar sitoplazmaya sahip bazofilik görünümde çekirdeğe sahip çok sayıda mitoz içeren küçük hücreli karsinom alanı ve geniş eozinofilik sitoplazmalı, pleomorfik hücrelerden oluşan, dar stromaya rağmen bir alanda invazyonu izlenen skuamöz hücreli karsinom alanı mevcuttur. Uygulanan immünohistokimyasal çalışmada küçük hücreli karsinom alanında CD56 ile kuvvetli pozitif boyanma izlenmiştir. TTF-1 ile pozitif boyanma, Sitaptofizin ve CD117 ile zayıf boyanma, CK7 ile noktasal boyanma izlenmiştir. Skuamöz hücreli karsinom alanında p53, p40 ve CK5/6 ile pozitif boyanma izlenmiştir. Her iki tümör alanında Ki-67 proliferasyon indeksi çok yüksektir.

Klinik, radyolojik ve patolojik bulgular değerlendirildiğinde olgu kombine küçük hücreli karsinom lehine yorumlandı.

Sonuç: Kombine tip küçük hücreli akciğer kanserinin evrelemesi, tedavisi ve takibi KHAK gibidir. Hastaların üçte birinde hastalık toraks içinde sınırlıdır. Tedavisiz izlem hızlı bir şekilde ölümle sonuçlanır. Günümüzde kombine tip KHAK'nin tedavisinde temel yaklaşım kemoterapi ve radyoterapiden oluşur. Hastalığın kemoterapiye duyarlı olmasına rağmen uzun dönem prognozu KHAK'den daha kötüdür. Yeni tedavi yollarının geliştirilmiş olmasına rağmen tanı konduktan sonra ortalama yaşam süreleri sınırlı hastalıkta 12-16 ay, yaygın hastalıkta ise 9-11 aydır.

Anahtar Kelimeler: Akciğer, karsinom, kombine, skuamöz

EP-414 [Pulmoner Patoloji] [Özet Metin]

PULMONER LENFANJİOLEİOMYOMATOZİS: NADİR BİR OLGU SUNUMU

Filiz Kutlu, Berna Ors, Hilmi Uygun, Ali Can Önal, Emre Işık
Zonguldak Bülent Ecevit Üniversitesi, Patoloji Ana Bilim Dalı, Zonguldak

ÖZET

Giriş: Pulmoner lenfanjioleiomyomatozis, parankimal kan damarları, lenfatikler ve havayolları çevresindeki neoplastik düz kas hücre proliferasyonu ile karakterize nadir gözlenen progresif mezenkimal bir tümördür. Sigara kullanmayan genç kadınlarda progresif dispne varlığının izlenmesi ve görüntüleme bulgularında ise çok sayıda parankimal kist oluşumunun gözlenmesi tipik tabloyu oluşturur.

Histomorfolojik olarak yer yer pulmoner parankim ile içiçe geçmiş, bir alanda ise nodül yapısı oluşturan, ancak net sınırlı bir kitle oluşturmayan bu nadir görülen olguyu gözden kaçabilecek morfolojisi nedeniyle ayırıcı tanısının yapılmasının önemini vurgulamak açısından sunmaya değer bulduk.

Olgu: Olgumuz iki aydır devam eden öksürük ve efor dispnesi şikayeti ile göğüs hastalıkları polikliniğine başvuran, sigara kullanmayan 40 yaşındaki kadın hastadır. Yapılan toraks tomografisinde her iki akciğerde, en büyüğü 10 mm çapında çok sayıda hava kistleri izlendi. Bronkoskopik incelemede ilave patoloji izlenmemesi yanısıra tipik klinik ve radyolojik bulgularla birlikte lenfanjioleiomyomatozis ön tanısı ile olguya sol akciğer wedge rezeksiyonu uygulandı. Makroskopik olarak gönderilen materyalde 0.7x0.6 cm boyutlarında düzgün sınırlı, sert kıvamlı bir adet nodül yapısı izlendi. Mikroskopik olarak ise akciğer parankiminde çok sayıda ince duvarlı kistik boşluklar yanısıra, bir alanda kistik boşluk çevresinde nodülasyon oluşturan oval nükleuslu, ince kromatine sahip, uzantılı eozinofilik ve berrak sitoplazmalı iğsi ve yuvarlak şekilli düz kas benzeri hücreler izlendi. Hücrelerde belirgin atipi ve mitotik aktivite artışı gözlenmedi. Uygulanan immunohistokimyasal panelde bu hücreler östrojen ve progesteron reseptörü, HMB-45, desmin, düz kas aktini, vimentin ile pozitif, keratin 5/6 ile negatif reaksiyon vermekteydi. Tüm bu bulgular ile olguya lenfanjioleiomyomatozis ile tanısı verildi. Hastanın radyolojik taramasında anjiomyolipom ile uyumlu renal kitle tespit edildi.

Sonuç: Pulmoner lenfanjioleiomyomatozis, progresif akciğer hasarı oluşturan nadir gözlenen mezenkimal bir neoplazidir. Tümör soliter olabildiği gibi Tüberoskleroz Kompleksinin içinde de yer alabilir. Histopatolojik ayırıcı tanıda alveoler duktus düz kas hiperplazisi, pulmoner Langerhans hücre histiositozu yanısıra özellikle metastatik düşük dereceli sarkom gibi birçok patolojiden ayırt edilebilmesi için bu nadir görülen antitenin akılda tutulması önemlidir.

Anahtar Kelimeler: Akciğer, mezenkimal tümör, pulmoner lenfanjioleiomyomatozis

EP-415 [Sitopatoloji] [Özet Metin]

MİLAN KATEGORİ 4B, 5 VE 6 OLAN OLGULARIMIZDA DOKU KORELASYONLARIMIZ VE HÜCRE BLOKLARI İLE İMMÜNOHİSTOKİMYANIN TANIDA ROLÜ

Seyhan Özakkoyunlu Hasçiçek, Hazal Pınar Perçinoğlu
Sağlık Bilimleri Üniversitesi İstanbul Seyrantepe Hamidiye Etfal Eğitim ve Araştırma Hastanesi, İstanbul

ÖZET

Amaç: Tükrük bezi lezyonlarında preoperatif ince iğne aspirasyon biyopsi işlemi kolay uygulanabilir, güvenilir bir yöntemdir.2018 yılında tanımlanan MİLAN raporlama sistemi(MRS) tanı ve klinik yaklaşımda standardizasyonu hedeflemektedir. Çalışmamızın amacı 4B-5-6 olarak kategorize edilen olgularımızda preoperatif sitolojik ve postoperatif histolojik tanılar esas alınarak postmalignite riski(MR), neoplazi riski(NR) değerlerimizi belirlemek, hücre bloğu ve immünohistokimyasal çalışmaların tanıda katkısını değerlendirmektir..

Gereç ve Yöntem: 27 olguda histomorfolojik tanı uyumlulukları incelenmiştir. Hücre bloğu olan olgularda ek immünohistokimyasal çalışmalarla doku tanısına ulaşılabilirlik gözlemlenmiştir.

Bulgular: MİLAN kategori 4B tanısı alan 14 hastada 2 olgu onkositik, 5 olgu bazaloid, 7 olgu sellüler plazmositoid-iğsi morfolojili olarak görülmüştür. Onkositik morfolojili olan olguların 1'i onkositom, diğeri Warthin tümörü tanısı alırken MR=0 olarak hesaplanmıştır. Onkositom tanısı alan olgunun hücre bloğu materyali p63 immünohistokimyası ve hücresel atipi kriterleri ile tekrar değerlendirildiğinde onkositom lehine yorumlanmıştır. Bazaloid morfolojili grupta 2 olgu bazal hücreli adenom, 1 olgu pleomorfik adenom,1 olgu karsinoma ex pleomorfik adenom, 1 olgu mukoepidermoid karsinom tanısı almıştır. MR= %40 olarak hesaplanmıştır. Bazal hücreli adenom tanısı alan 1 olguda hücre bloğu materyalinde beta katenin çalışılmış olup bazal hücreli adenom olarak yorumlanmıştır. Miyoepitelyal morfolojili grupta tüm vakalar pleomorfik adenom tanısı almış olup MR=0 olarak hesaplanmıştır. Bu kategori genelinde NR= %100 iken MR=%14,22 dir. MİLAN kategori 5 tanısı alan 1 olgu küçük hücreli karsinom metastazı, 2 olgu pleomorfik adenom tanısı almıştır. NR=%100 ve MR= %33,3 olarak hesaplanmıştır. MİLAN kategori 6 tanılı vakaların 4'ü skuamöz hücreli karsinom metastazı, 1'i malign melanom metastazı, 1'i tükrük bezi kanal karsinomu, 3'ü adenoid kistik karsinom ve 2'si mukoepidermoid karsinom olarak saptanmıştır. Hücre bloğu yalnızca skuamöz hücreli karsinom metastazlı 4, tükrük bezi kanal karsinomlu 1 olguda yapılmıştır. NR=%100 ve MR=%100 dür.

Sonuç: MRS, tükrük bezi lezyonlarına standart klinik yaklaşımlar sunmaktadır. Kategori 6'ya yaklaştıkça MR oranları artmaktadır. Sık görülen benign neoplazilerin tanısında hücre

bloğu materyallerinin temelinde immünohistokimyasal çalışmalar ile ara kategorilerde de tanı uyumlarımızın artacağını düşünmekteyiz.

Anahtar Kelimeler: Korelasyon, Milan, tanı

EP-416 [Sitopatoloji] [Özet Metin]

TİROİD İNCE İĞNE ASPİRASYONLARINDA FARKLI SPEKTRUMDAN SİTOLOJİ-HİSTOLOJİ KORELASYONU

Refik Selim Atamanalp[1], *Şenay Erdoğan Durmuş*[2]
[1]Prof. Dr. Cemil Taşcıoğlu Şehir Hastanesi Tıbbi Patoloji Kliniği, İstanbul
[2]Prof. Dr. Cemil Taşcıoğlu Şehir Hastanesi Tıbbi Patoloji Kliniği, Sitopatoloji Bölümü, İstanbul

ÖZET

Amaç: Tiroid ince iğne aspirasyonları (İİA) günlük sitoloji rutininin büyük bir kısmını oluşturmaktadır. Birçok çalışmada İİA olan olguların takiplerinde gerçekleşen rezeksiyonlar incelenip sitoloji-histololoji korelasyonu yapılmaktadır. Bizim çalışmamızda tiroid rezeksiyonu olan olgulardan malign tanısı almış vakaların retrospektif olarak İİA'ları değerlendirilerek farklı bir spektrumdan sitoloji-histoloji korelasyonu yapmak amaçlanmıştır.

Gereç ve Yöntem: Bu çalışma için Mart 2022-Mart 2023 tarihleri arasında Prof. Dr. Cemil Taşcıoğlu Şehir Hastanesi'nde total/subtotal tiroidektomi operasyonu olan 260 adet hasta retrospektif olarak değerlendirildi. Bu vakaların 133'ünün kurumumuzda incelenmiş İİA'nu mevcuttu. Rezeksiyonda malign tanısı almış ve İİA'ları bulunan 74 vaka çalışmaya dahil edildi.

Bulgular: Hastaların 57'si (%77) kadın, 17'si (%23) erkekti ve yaş ortalamaları 50,5'ti (13-77, SD:12,7). Rezeksiyondan malign tanısı alan ve İİA'ları olan 74 olgunun sonuçları değerlendirildi. Olguların %50'si İİA ile Malign tanısı, %20,3'ü Malignite Şüphesi (MŞ) tanısı almıştı. 5 olgu (%6,8) Folliküler Neoplazi Şüphesi (FNŞ) tanısı almıştı. Malign ve MŞ tanısı alan olgular korelasyonda doğrudan uyumlu sayıldı. FNŞ tanısı alan olguların rezeksiyon ve İİA sonuçları tekrar değerlendirildi. 2 olgu minimal invaziv folliküler karsinom (FK) tanısı almıştı. 3 olgu folliküler varyant papiller tiroid karsinomu (FV-PTK) tanısı almıştı. FNŞ tanısı alan 5 olgu dolaylı olarak sitoloji-histoloji korelasyonunda uyumlu sayıldı. İİA değerlendirmesinde Non-diagnostik 1 olgu değerlendirme dışı bırakıldığında sitoloji-histoloji korelasyonu malign spesifik çalışma grubumuzda %78,1 olarak hesaplandı. İİA'nda Önemi Belirsiz Atipi (AUS) ve Benign tanısı alan olgularımız tekrar değerlendirildi. AUS olguları "Selülarite, Kistik içerik varlığı, Dejenerasyon/artifisyal durumlar, Kolloid varlığı, Atipi, Hasta başı yeterliliği" açısından irdelendi.

Sonuç: Tiroid İİA, tiroid karsinomlarını saptamakta oldukça etkili bir yöntemdir. Esas misyonu benign-malign ayrımı yapmak olup AUS/FNŞ gibi indetermine kategorileri en aza indirmek amaçtır. Çalışmamızda rezeksiyonları malign olan İİA grubunda farklı bir spektrumdan sitoloji-histoloji korelasyonu %78,1 oranında saptanmıştır. AUS tanısı alan olgularda tanı kısıtlılığına sebep olan durumlar araştırılmıştır. En büyük kısıtlayıcı faktörün Dejenerasyon/artifisyal nedenler olduğu görülmüştür.

Anahtar Kelimeler: Bethesda, İİA, korelasyon, malign, rezeksiyon, tiroid

EP-417 BİLDİRİ YAZAR TARAFINDAN GERİ ÇEKİLMİŞTİR

EP-418 [Sitopatoloji] [Özet Metin]

İNCE İĞNE ASPİRASYON BİYOPSİSİ İLE TANI ALMIŞ HİDRADENOM OLGUSU

Burcu Özcan, Merve Cin, Enver Yarıkkaya, Arzu Algün Gedik
SBÜ, İstanbul Eğitim ve Araştırma Hastanesi, Tıbbi Patoloji, İstanbul

ÖZET

Giriş: Hidradenom ekrin ya da apokrin gland kaynaklı olabilen nadir görülen bir deri eki tümörüdür. Genellikle erişkin yaşlarda ortaya çıkar ve yavaş büyüyen, sert, tek intradermal nodül şeklinde prezente olur. Daha çok baş-boyun bölgesi ve ekstremitelerde yerleşim gösterir. Hidradenomun histolojik özellikleri iyi bilinmekle birlikte sitolojik özelliklerini tanımlayan az sayıda olgu ve çalışma mevcuttur. Bu poster bildirisinde ince iğne aspirasyon biyopsisi (İİAB) ile tanı almış, eksize edilerek bölümümüzde incelenmiş hidradenom vaka örneği sunulmuştur.

Olgu: Sağ uylukta ele gelen sert ağrısız şişlik nedeniyle hastanemize başvuran 49 yaşındaki erkek hastanın MR görüntülemesinde uyluk distal kesimde anteriorda, cilt-cilt altı yağlı doku yerleşimli, 32x24 mm boyutlarında, kistik komponent içeren kitlesel lezyon izlenmiştir. Lezyondan ultrason eşliğinde 22 gg iğne ile İİAB yapılarak bölümümüze gönderilmiştir. Orta derecede hücreselliğe sahip yayma preparatlarda koheziv tabakalar ve gruplar oluşturan, bazaloid morfolojide, monoton yapıda, dar sitoplazmalı tümöral hücreler ile bu hücrelere eşlik eden eozinofilik, globüler yapıda ekstraselüler matriks materyali izlenmiştir. Olgu bazaloid morfolojide hücreler ile karakterize tümöral lezyon olarak rapor edilmiş, epikrizde öncelikle hidradenom ve ekrin spiradenom gibi deri eki tümörleri düşünüldüğü belirtilmiştir. İki hafta sonra bölümümüze gönderilen eksizyon materyalinin histolojik incelemesinde kısmen bazofilik sitoplazmalı, kısmen berrak

sitoplazmalı, monoton yapıda, orta boyutlu, belirgin atipi göstermeyen nukleuslu hücrelerden oluşan solid adalar ile bu hücreler ile çevrili kistik boşluklar izlenmiş, olgu solid kistik hidradenom olarak rapor edilmiştir.

Sonuç: Deri eki tümörlerinde eksizyonel biyopsi yöntemi hem tanı hem de tedavide kullanılan bir yöntem olduğundan bu lezyonların tanısında İİAB yöntemi kullanımı nadirdir. Bu durumun sonucu olarak deri eki tümörlerinin histolojik özellikleri iyi bilinmekle birlikte sitolojik bulgularıyla ilgili sınırlı sayıda kaynak mevcuttur. Bu nedenle hidradenomun sitolojik özelliklerinin bilinmesi ve bazaloid morfolojili hücreler ve eşlik eden eozinofilik ekstraselüler matriks varlığında ayırıcı tanıda akla getirilmesi önemlidir.

Anahtar Kelimeler: Deri eki tümörü, hidradenom, İİAB

EP-419 [Sitopatoloji] [Özet Metin]

TİROİD KİTLESİ KLİNİĞİ SERGİLEYEN TRAKEADAN TİROİDE İNVAZE ADENOİD KİSTİK KARSİNOMA OLGUSU

Elif Tuncel, Koray Ceyhan
Ankara Üniversitesi Tıp Fakültesi, Tıbbi Patoloji Ana Bilim Dalı, Ankara

ÖZET

Giriş: Adenoid kistik karsinoma sıklıkla majör ve minör tükürük bezlerinde görülmesi beklenen bir neoplazidir. Ancak nadir de olsa minör serömüsinöz bezlerin bulunduğu üst hava yollarında da görülebildiği bildirilmiştir. Trakeal malign neoplazilerin büyük kısmı skuamöz hücreli karsinoma (SCC) iken, tükürük bezi kökenli tümörler daha nadir gözlenir. Trakeal yerleşimli tümörlerde tanıda öncelikle endobronşial ultrasonografi (EBUS) eşliğinde ince iğne aspirasyon biyopsisi (İİAB) uygulanmaktadır ve genellikle ön tanı adenoid kistik karsinoma dışında bir tanı olmaktadır.

Olgu: Düşme sonrası şiddetlenen boyun ağrısı ile başvuran 40 yaş kadın hastanın tetkiklerinde malign hiperkalsemi saptanmış ve ön tanıda multipl myeloma düşünülmüştür. Radyolojik incelemelerde ise vertebrada metastatik lezyonlar yanısıra tiroid sağ lob boyutlarında artış, heterojen parankim özelliği ve trakea ile sınırı net ayırt edilemeyen, bu düzeyde trakea lümeninde lokalize polipoid kitle saptanmıştır. Klinik olarak az diferansiye bir tiroid karsinomu ve bunun trakea invazyonu düşünülerek tiroid İİAB uygulanmıştır. Yaymalarda zeminde metakromatik boyama gösteren yaygın miksokollajenöz ekstrasellüler matriks izlenmiş, matriks içerisinde geniş tabakalar, yuvalanmalar oluşturan, izole diskoheziv hücreler halinde, monoton küçük-orta büyüklükte yuvarlak hiperkromatik nükleuslu, dar sitoplazmalı ve belirgin nükleol içermeyen bazaloid atipik hücrelerden meydana gelen tümöral infiltrasyon gözlenmiştir. Hücre bloğu kesitlerinde tiroid orijinine yönelik belirteçlerden PAX8, TTF1, Tiroglobulin'in negatifliği; CD117, MYB, SOX10'un pozitifliği ile olgu öncelikle trakea kökenli bir tükürük bezi karsinomu (öncelikle adenoid kistik karsinoma) ve bunun tiroide invazyonu olarak raporlanmıştır. Hastanın multipl metastazları olması üzerine cerrahi tedavi uygulanmamış, palyatif radyoterapi başlanmıştır.

Sonuç: Tiroid kanserlerinin nispeten daha sık olması nedeniyle tiroidde ve bu hizada trakea düzeyinde kitle saptanan metastatik olgularda klinik ön tanı genellikle az diferansiye bir tiroid karsinomu olmaktadır. Bununla birlikte günümüze dek 10 adet trakeadan tiroide invaze AdCC olgusu bildirilmiştir. Bunların yalnız 4'ü sitoloji ile tanı almıştır. Burada sunduğumuz olgu hem antite olarak nadir olması hem de sitoloji ile tanı alan bilinen beşinci olgu olması nedeniyle önemlidir.

Anahtar Kelimeler: Adenoid kistik karsinoma, ince iğne aspirasyon biyopsisi, invazyon, tiroid, trakea

EP-420 [Sitopatoloji] [Özet Metin]

TEK MERKEZ TİROİD İNCE İĞNE ASPİRASYON SİTOLOJİLERİ VE HİSTOPATOLOJİK KORELASYONLARI

Sena Öztürk, Tülay Koç
Sivas Cumhuriyet Üniversitesi Tıp Fakültesi, Tıbbi Patoloji Anabilim Dalı, Sivas

ÖZET

Amaç: Tiroid nodülleri klinikte sık görülür ve malignite riskleri %7-15'tir. Tiroid nodüllerinin değerlendirilmesi ve malignite potansiyellerinin belirlenmesi için ince iğne aspirasyon sitolojisi (İİAS) önemli rol oynar. İİAS sayesinde gereksiz operasyonların önüne geçmeye çalışılmaktadır. Uluslararası Bethesda sistemi tiroid sitopatolojisi için altı kategoriden oluşan bir raporlama sistemi sağlamaktadır. Bu sistem ile kategori3, kategori4, kategori5 ve kategori6 olarak tanı alan olgularda histopatolojik korelasyon ve her bir kategori için malignite riskini değerlendirmeyi amaçladık.

Gereç ve Yöntem: Sivas Cumhuriyet Üniversitesi Tıbbi Patoloji Anabilim Dalı'nda değerlendirilen 2019-2022 yılları arasındaki tiroidektomi yapılan tiroid İİAS'leri retrospektif olarak hastane sistemi taraması ile saptantı. Nodüllerin İİAS'ne verilen tanıları ile histopatolojik korelasyonları yapıldı.

Bulgular: Yapılan 4 yıllık taramada Bethesda sistemine göre kategori1 olarak 1105 (%32,6) hasta, kategori2 olarak 1780 (%52,5) hasta, kategori3 olarak 354 (%10,4) hasta, kategori4 olarak 23 (%0,7) hasta, kategori5 olarak 82 (%2,5) hasta ve kategori6 olarak 43 (%1,3) hasta rapor edilmişti. Bunlardan kategori3 tanısı alan 107 hastanın, kategori4 tanısı alan 17 hastanın, kategori5 tanısı alan 53 hastanın ve kategori6 tanısı alan 34 hastanın tiroidektomi patoloji raporlarına ulaşıldı.

Kategori3'te 53 (%49,5) hastada, kategori4'te 5 (%29,4) hastada, kategori5'te 45 (%84,9) hastada ve kategori6'da 32 (%94,1) hastada malignite rapor edilmişti.

Sonuç: İnce iğne aspirasyon sitolojisi tiroid nodülleri için kullanılan güçlü bir tanı aracıdır. Literatürde kategori3 sıklığı %0,8-28 ve bu kategori için malignite riski %10-30 arasında değişmektedir. Bu çalışmada kategori3 sıklığı literatür ile uyumlu iken malignite riski literatüre göre yüksek oranda (%49,5) bulunmuştur. Bunun sebebinin örnekleme hataları, laboratuvar aşamasındaki teknik problemler, artefaktlar, değerlendiren patoloğun sitolojik tecrübesi kaynaklı olabileceği düşünüldü. Çalışmada kategori4, kategori5 ve kategori6'nın sıklığı ve malignite riski literatür verilerine yakın bulundu. Bethesda sisteminin doğru ve etkin bir şekilde kullanılması, tiroid nodüllerinin yönetiminde oldukça başarılı olabileceğimizi düşündürmektedir.

Anahtar Kelimeler: Histopatoloji, korelasyon, sitopatoloji, tiroid

EP-421 [Sitopatoloji] [Özet Metin]

PLEVRAL EFFÜZYONDA LOBULER KARSİNOM METASTAZI

Seden Atike Arsoy[1], *Şenay Erdoğan Durmuş*[2]
[1]Prof. Dr. Cemil Taşcıoğlu Şehir Hastanesi Tıbbi Patoloji Kliniği, İstanbul
[2]Prof. Dr. Cemil Taşcıoğlu Şehir Hastanesi, Tıbbi Patoloji Kliniği, Sitopatoloji Bölümü, İstanbul

ÖZET

Giriş: İnvaziv lobuler karsinom (İLK) en sık 2. meme kanseri olup çoğunda E-cadherin ekspresyon kaybı izlenen karsinomlardır. Invazivlik ve selüler kohezyon kaybı cadherin ve cateninlerden oluşan kompleksin anormalliğine bağlıdır. İLK effüzyon sitolojisinde tanımlanması en zor tümör tiplerinden biridir. Tümör hücrelerinin zararsız görünümü ve koheziv küme oluşturmaması nedeniyle reaktif mezotel hücreleri ve histiyositlerle sık karışabilmektedir. Memenin lobüler karsinomunun leptomeninkslere, retroperitona, gastrointestinal sisteme, üreme organlarına ve kemiğe metastazları bildirilmiştir. Seröz effüzyonlarda ise invaziv duktal karsinomun (İDK) aksine en çok peritoneal boşluğa metastaz yapma eğilimindedir. Bu olguda nadir olarak görülen plevral sıvıda lobuler karsinom metastazı örneğini sunmak istedik.

Olgu: 44 yaşında kadın hasta, bilinen İLK tanısı (4 yıl önce) mevcut olup nefes darlığı şikayeti ile hastanemize başvurdu. Toraks bilgisayarlı tomografisinde plevral sıvı saptanmış olup akciğerlerde özellik izlenmemişti. Torasentez ile alınan plevral sıvının makroskopik incelemesinde sıvı hafif bulanık, partiküllü özellikteydi. Mikroskobik incelemede diskoheziv halde, nükleositoplazmik oranları artmış, bir kısmında intrasitoplazmik vakuoller izlenen, orta boyutlu tümör hücreleri görüldü. Histokimyasal çalışmada bu intrasitoplazmik vakuollerin PAS ile (+) olduğu izlendi. İmmünohistokimyasal çalışmada tümör hücrelerinde MOC-31(Cell-Marque-Ep-CAM) pozitif, Gata-3(Cell-Marque/L50-823) pozitif olup HBME-1(283M-16/Monoklonal) ile boyanma görülmedi. Olguya sitomorfolojik, immünfenotipik özellikler ve klinik bilgilerle İLK metastazı tanısı verildi.

Sonuç: Literatürde peritoneal sıvıda lobüler karsinom metastazı olguları mevcutken plevral sıvıda lobuler karsinom metastazı oldukça nadirdir. İLK hücreleri diskoheziv olmaları, reaktif-atipik mezotel hücrelerine ve histiyositlere benzeyebilmeleri nedeniyle tanıda güçlük oluşturabilir. İntrasitoplazmik vakuollerin olması uyarıcı bulgulardandır. Histokimyasal ve immünohistokimayasal çalışmalarla tanı desteklenebilir.

Anahtar Kelimeler: Lobuler, karsinom, metastazi, plevral, nadir

EP-422 [Sitopatoloji] [Özet Metin]

SİTOLOJİ İLE TANI ALAN İNGUİNAL BÖLGE YERLEŞİMLİ ENDOMETRİOZİS OLGUSU

Seda Akar, Gülay Aydoğdu, Ulaş Alabalık
Dicle Üniversitesi Tıp Fakültesi, Tıbbi Patoloji Anabilim Dalı, Diyarbakır

ÖZET

Giriş: Endometriozis, endometrium gland ve stromasının uterus dışında görülmesidir. En sık overde görülür. Üreme çağındaki kadınların %10'unu etkileyen, sık görülen bir hastalıktır. Sekonder neoplaziler gelişmediği sürece klinik olarak benigndir.

Olgu: 24 yaşında kadın hasta inguinal bölgede şişlik nedeniyle kadın doğum kliniğine başvurdu. Kontrastlı pelvis tomografisinde, 20x18 mm boyutlarında, düzensiz sınırlı solid lezyon izlenmesi üzerine lezyondan İİA'u (ince iğne aspirasyon) yapıldı. Yaymalarda oval – yuvarlak nükleuslu, belirgin atipi içermeyen mezenkimal hücre tabakaları ve monoton görünümlü küçük yuvarlak hücrelerden oluşan gland yapıları izlendi. Ayrıca birkaç adet pigment yüklü makrofaj dikkati çekti. Mitoz ve nekroz belirlenmedi. Ayırıcı tanıya öncelikle uterus kökenli olmak üzere mikst mezenkimal tümörler alındı. Hücre bloğuna yapılan immünohistokimyasal çalışmada pansitokeratin epitelyal komponentte pozitif, vimentin hem epitelyal hem de stromal komponentte pozitif, CD10 ise sadece stromal komponentte pozitif izlendi. SMA seyrek hücrede pozitif, desmin, bcl-2, siklin D1, kromogranin A negatifti. Ki-67 proliferasyon indeksi epitelyal komponentte %20, stromal komponentte %1 olarak değerlendirildi. Morfolojik ve immünhistokimyasal bulgular ile hastanın yaşı göz önüne alındığında öncelikli olarak "endometriozis" düşünüldü. Daha

sonra kitle eksize edildi. Makroskobik olarak 2,1x1,5x1,3 cm boyutlarında, dış yüz cerrahi sınıra 0,3 cm uzaklıkta, grimtırak- kahve renkte lezyon izlendi. Histopatolojik incelemede endometriuma ait glanduler yapı ve çevrede endometrial stroma izlendi ve olgu "endometriozis" olarak tanı aldı.

Sonuç: Reprodüktif dönemde görülen endometriozis, mezenkimal ve epitel kökenli pek çok tümörle karışabilir. Sitoloji materyallerinde ise tanı koymak daha da zor olabilir. Bu durumda klinik öykü sorgulanmalıdır. Klinik öykü bilinmiyorsa, genç kadınlarda özellikle pelvik, inguinal ve batın yerleşimli lezyonlarda, epitelyal ve mezenkimal komponentler bir arada yer alıyorsa, immünohistokimyanın da yardımıyla endometriozis tanısı konulabilir.

Anahtar Kelimeler: Endometriozis, ince iğne aspirasyonu, sitoloji

EP-423 [Sitopatoloji] [Özet Metin]

PAKİMENENJİTİ TAKLİT EDEN LENFOPLAZMOSİTİK MENİNGİOMA OLGUSU, SİTOPATOLOJİK ÖZELLİKLERİ VE LİTERATÜRÜN GÖZDEN GEÇİRİLMESİ

Pelin Seçken, Ayça Ataş, Zeynep Gıcır, Elif Yağmur Çiftçi, Gülçin Şimşek
Sağlık Bilimleri Üniversitesi, Gülhane Eğitim ve Araştırma Hastanesi, Tıbbi Patoloji Ana Bilim Dalı, Ankara

ÖZET

Giriş: Lenfoplazmositten zengin meningiom, inflamatuar hücre infiltrasyonun meningotelyal komponente göre daha baskın olduğu, nadir görülen bir antite olup, meningiom olgularının %1'inden azını oluşturmaktadır. Özellikle intraoperatif konsültasyon için hazırlanan dokundurma ve kazıma preparatlarının sitolojik incelemesinde ve frozen kesitlerin değerlendirmesinde; yoğun inflamatuar hücre infiltrasyonu nedeniyle, intrakranial inflamatuar durumlar, inflamatuar hücre infiltrasyonun eşlik ettiği beyin tümörleri veya lenfoma ile karışabilir ve ayırıcı tanıda zorluklar ortaya çıkabilir. Bu nedenle bu olgu eşliğinde, literatürün gözden geçirilmesi ve ayırıcı tanıların değerlendirilmesi amaçlanmıştır.

Olgu: Nöbet ile prezente olan 59 yaşında erkek hastanın klinikoradyolojik incelemesinde, kontrastsız beyin BT görüntüleme yöntemi ile sağ frontal bölge yerleşimli, 20x21 mm boyutlarında kitle lezyonu tespit edilmiştir. Bilinen ek hastalığı bulunmayan olguya, beyin cerrahisi kliniği tarafından operasyon önerilmiş ve vaka intraoperatif değerlendirme amaçlı tarafımıza konsülte edilmiştir. Frozen kesitlerde ve imprint-kazıma yöntemi ile yapılan sitopatolojik incelemede, yuvarlak-oval, yer yer intranükleer psödoinklüzyonlar içeren, uniform çekirdekli, eozinofilik sitoplazmaya sahip, meningotelyal hücreleri örten yoğun lenfoplazmositik infiltrat izlenmiştir. Çevre alanlarda psammomatöz kalsifikasyonlar ve seyrek multinükleer dev hücreler de dikkati çekmiştir. Tümörün rutin histopatolojik takip sonrası değerlendirilen hematoksilen eozin boyalı kesitlerinde; girdap yapıları oluşturan meningotelyal hücreler yanı sıra, buna eşlik eden lenfositler, plazma hücreleri ve histiyositlerden oluşan inflamatuar hücre infiltrasyonu dikkati çekmiştir. Tümörde on büyük büyütme alanında iki adet mitoz izlenmiş olup, Ki-67 proliferasyon indeksi %1 kadardır. İmmünohistokimyasal incelemede tümör hücrelerinde epitelyal membran antijen (EMA) ile membranöz ve sitoplazmik pozitiflik saptanması üzerine tümör "lenfoplazmositten zengin meningiom, derece I (Dünya sağlık örgütü, 2020)" olarak rapor edilmiştir.

Sonuç: Lenfoplazmositten zengin meningiom nadir görülen bir meningioma varyantı olup, klinik, radyolojik ve histopatolojik özellikleri sebebiyle intrakranial kronik inflamatuar süreçler ve inflamatuar hücre infiltrasyonun eşlik edebildiği primer ve sekonder (metastatik) beyin tümörleri ile karışabilmektedir. Bu bağlamda, nöbet kliniği ile gelen ve radyolojik olarak sağ frontal bölge yerleşimli lezyon tariflenen olgumuzda, ayırıcı tanıda yer alan, tedavi farklılıkları gösteren bu bu antiteleri bilmek ve ekarte etmek ciddi tanısal önem taşımaktadır. Özellikle intraoperatif inceleme esnasında meningotelyal komponenti örten yoğun inflamatuar hücre infiltrasyonu ayırıcı tanıyı daha da zorlaştırmaktadır. Postoperatif incelemede, kesin tanıya immünohistokimyasal incelemeler katkı sağlamaktadır (CD3 antikoru ile T-lenfositlerin varlığı, EMA ve SSTR2 antikorları ile meningotelyal komponent belirginleştirilebilir). Bu olgu; lenfoplazmositten zengin meningioma varyantının özellikle intraoperatif inceleme sırasında tanısal zorluk taşıması, nadir görülmesi ve ayırıcı tanıda yer alan antitelerin tedavi ve takipte farklılık göstermesi nedeniyle doğru ve hızlı tanının önemini göstermek amacıyla sunulmaya değer bulunmuştur.

Anahtar Kelimeler: Lenfoplazmosit, meningioma, sitopatoloji, pakimenenjit

EP-424 [Sitopatoloji] [Özet Metin]

SERVİKOVAJİNAL SMEAR İLE VULVAR EKSTRAMAMMARİYAL PAGET HASTALIĞI TEŞHİS EDİLEBİLİR Mİ?

Sergen Yağcı[1], Gonca Özgün[1], Özlem Özen[1], Ali Ayhan[2]
[1]Başkent Üniversitesi Tıp Fakültesi, Tıbbi Patoloji Anabilim Dalı, Ankara
[2]Başkent Üniversitesi Tıp Fakültesi, Kadın Hastalıkları ve Doğum Anabilim Dalı, Jinekolojik Onkoloji Bilim Dalı, Ankara

ÖZET

Giriş: Ekstramammariyal Paget hastalığı (EMPD), genellikle anogenital bölgede ve en sık olarak vulvada görülen, sıklıkla nüks eden ve invaziv kansere ilerleyebilen bir lezyondur. 74 yaşında kadın olguda servikovajinal smear'de Paget hücreleri saptandı. Hastanın EMPD hikayesi ve vulva görünümüne dayanarak şüphe duyduğumuz için olgu zamanında teşhis edildi. İzlenen hücreler vulvar ekstramammariyal Paget hastalığı nüksü ile uyumlu olarak raporlandı.

Olgu: Yedi yıl önce leiomyomata uteri nedeniyle histerektomi geçiren 74 yaşında kadın hasta, vajinal akıntı ve kaşıntı şikayetleri ile başvurdu. Vulvada ekstramammariyal Paget hastalığı öyküsü olan ve 4 yıl önce skinning vulvektomi yapılan hastanın fizik muayenesinde vulvada renk değişikliği görüldü. Vajinadan yapılan geleneksel Papanikolaou smear incelemesinde, atipik veya açıkça malign glandüler hücre kümeleri ve yuvaları tespit edildi. Gözlemlenen hücreler yuvarlak-kolumnar şekilliydi ve nükleus/sitoplazma oranı artmıştı. Nükleuslar hiperkromazik olup bazı hücreler taşlı yüzük görünümüne sahipti. Tümör hücrelerinin çoğunluğunun sitoplazması boldu, düzensiz sınırlıydı ve sıklıkla değişken boyutlarda vakuoller içeriyordu. Bununla birlikte, bir grup hücrenin sitoplazması yoktu ve çıplak nüklusa sahipti (Figür 1). Gözlemlenen bu hücreler olgunun kliniği ile birlikte değerlendirildiğinde Paget hücreleri olarak raporlandı. Olgunun alt abdomen BT taramasında üretra seviyesinde, mesane tabanına doğru uzanan, kontrast artışı gösteren 19 mm çapında solid bir kitle gözlendi. Daha sonra, hastaya vulvar, vajinal ve üretral biyopsiler yapıldı. Vulvanın ekstramammariyal Paget hastalığı nüksü doğrulandı ve vajinada ve üretrada invaziv Paget hastalığı rapor edildi (Figür 2). Hastaya vulvektomi işlemi uygulandı.

Sonuç: Özellikle çok az sayıda olsalar bile, belirgin nükleer atipiye sahip hücreleri küçümsememek önemlidir. Servikovajinal smear testlerinde, HSIL (yüksek dereceli skuamöz intraepitelyal lezyon) sınırlarını aşan yüksek dereceli atipiye sahip hücrelerle karşılaşabiliriz. Kökenlerini belirlemek için detaylı klinik inceleme ve diğer tanı yöntemleri kullanılmalıdır. Servikovajinal smear testlerinde müsin- benzeri materyal içeren hücreler gözlemlendiğinde, AGC (atipik glandüler hücreler) tanısının yanı sıra, müsin içeren diğer neoplastik gelişimler de düşünülmelidir.

Anahtar Kelimeler: Nüks, servikovajinal smear, vulva, vulvar ekstramammariyal Paget hastalığı

EP-425 [Sitopatoloji] [Özet Metin]

BAŞ BOYUN YERLEŞİMLİ KONDROİD LİPOM OLGUSU İİAB VE EKSİZYONEL BİYOPSİ BULGULARI

Melisa Seray Melengiç Koç, Burcu Özcan, Gülben Erdem Huq, Sevim Baykal Koca, Sena Ecin
Sağlık Bilimleri Üniversitesi, İstanbul Eğitim Araştırma Hastanesi, Tıbbi Patoloji Ana Bilim Dalı, İstanbul

ÖZET

Giriş: Kondroid lipom, nadir görülen benign bir lipomatöz tümördür. Sıklıkla genç erişkinlerde görülür. Genellikle ekstremite proksimalinde, nadiren de baş boyun bölgesinde de gözlenebilen, yüzeyel ya da derin dokularda lokalize olabilen bir tümördür. Cilt altı lezyonlarda deri eki tümörleri, mezenkimal tümörler öncelikle düşünülmekle birlikte, baş boyun bölgesi yerleşimli lezyonlarda ayırıcı tanısına tükrük bezi tümörleri de girmektedir. Bu poster bildirisinde ince iğne aspirasyon biyopsisinde (İİAB) sebaseöz / lipomatöz differansiasyon gösteren mezenkimal tümör tanısı almış, eksizyonu kondroid lipom olarak rapor edilmiş vaka örneği sunulmuştur.

Olgu: Boyunda şişlik şikayeti ile hastanemize başvuran 26 yaşında kadın hastaya yapılan MR görüntüleme incelemesinde sol submandibuler bez yüzeyel kısmında cilt altı yağ dokuda fasial planlara uzanan 23x19x12mm boyutlarında yer kaplayıcı lezyon saptanmış, 22G iğne ile İİAB yapılarak bölümümüze gönderilmiştir.

Bulgular: Hücreden fakir olan yayma preperatlarda gevşek koheziv gruplar oluşturan, yuvarlak oval nukleuslu, geniş vakuoler sitoplazmalı tümöral hücreler izlenmiş, hücre bloğu kesitinde fibröz septalarla ayrılmış vakuoler hücre yuvaları dikkati çekmiştir. Olgu sebaseöz/lipomatöz differansiyasyon gösteren mezenkimal tümör olarak raporlanıp ayırıcı tanıya kondroid lipom, tükürük bezi tümörleri (pleomorfik adenom), sebaseöz tümörlerin alındığı belirtilmiştir. Eksizyon materyalinde ise mikroskobik olarak kalın fibröz septaların ayırdığı lobüller oluşturan tümöral hücre grupları izlenmiştir. Tümöral hücrelerin kondroid hücreler, lipoblastlar ve matür lipositlerden oluştuğu görülmüştür. Eksizyon materyaline yapılan immünhistokimyasal incelemede adipofilin ile pozitif boyanma histokimyasal incelemede seyrek hücrede PAS pozitif granüller izlenmiş, olgu kondroid lipom olarak raporlanmıştır.

Sonuç: Cilt altı yerleşimli lezyonlarda eksizyon hem tanı hem de tedavide kullanılan bir yöntem oduğundan İİAB kullanımı nadirdir. Bununla birlikte boyun bölgesi gibi lokalizasyonlarda ayırıcı tanıya tükrük bezi tümörleri de girdiğinden cerrahi planlama için öncesinde İİAB ile tanı konması önem kazanmaktadır. Bu nedenle kondroid lipomun sitolojik özelliklerinin bilinmesi ve ayırıcı tanıda akla getirilmesi önemlidir

Anahtar Kelimeler: Baş boyun, kondroid lipom, lipomatöz lezyon

EP-426 [Sitopatoloji] [Özet Metin]

PLEVRAL SIVIDA HEMOFAGOSİTOZ: OLGU SUNUMU

Elif Özsağır[1], Ramazan Coşar[2], Şafak Ersöz[3]
[1]Bingöl Devlet Hastanesi, Tıbbi Patoloji, Bingöl
[2]Bingöl Devlet Hastanesi, Onkoloji, Bingöl
[3]KTÜ Tıp Fakültesi, Tıbbi Patoloji Ana Bilim Dalı, Trabzon

ÖZET

Giriş: Hemofagositoz primer olarak hemofagositotik lenfohistiositoz sendromunda veya sekonder olarak ilaç, malignite, immünsüpresyon veya enfeksiyon ilişkili olabilmektedir. Makrofaj aktivasyonu sonucunda hepatosplenomegali, sitopeniler ve ateş ile seyreden mortalitesi yüksek bir hastalıktır. Biz burada nadir rastlanılan bir plevral hemofagositoz olgusunu sunmayı amaçladık.

Olgu: 73 yaşında kadın, ileri evre melanom nedeniyle nivolumab immünoterapi tedavisi öyküsü bulunan hasta, dispne, ateş ve öksürük şikayetiyle hastanemize başvurmuş ve çekilen toraks tomografisinde bilateral plevral efüzyon ve pnömonik infiltrasyon saptanmıştır. Kan hemoglobin değeri 7 g/dL, mikrolitrede beyaz küre 10.000, trombosit 233.000, lenfosit 500, prokalsitonin 100 ng/ml ölçülmüştür. Torasentez ile gelen sıvı 40 ml hacminde, açık sarı renkli görünümdedir. Santrifüj sonrası yayma preparatlar ve hücre bloğu hazırlanmıştır. Preparatlarda izole halde, sitoplazmalarında genellikle lenfositler ve seyrek olarak eritrositleri fagosite etmiş mononükleer histiositler yanı sıra mezotel hücreleri ve çok sayıda nötrofil içeren inflamatuar hücreler izlenmiştir. Hücre bloğu kesitlerinde de seyrek olarak hemofagositoz dikkati çekmiş ancak yaymalarda bulgular daha net olarak gözlemlenebilmiştir. Klinik olarak hasta sekonder hemofagositoz olarak kabul edilmiş ve intravenöz immünoglobulin (IVIG) tedavisi uygulanmış ancak hastalık kısa zamanda mortalite ile sonuçlanmıştır.

Sonuç: Hemofagositoz nadiren nivolumab ilişkili, malignite ve enfeksiyonlara sekonder olarak görülebilmektedir. Sıklıkla kemik iliği biyopsilerinde karşımıza çıkan bir tanıdır. Ancak sitopatolojik spesmenlerde de rastlanılabilmektedir. Uygun klinik bilgi ve laboratuvar bulguları ile doğru tanıya ulaşılabilmektedir. Mortalitesinin yüksek oluşu nedeniyle erken tanınması, hastaların uygun tedaviyi alması açısından önem arz etmektedir.

Anahtar Kelimeler: Hemofagositoz, plevral efüzyon, nivolumab, malign melanom

EP-427 [Sitopatoloji] [Özet Metin]

MERKEL HÜCRELİ KARSİNOM SİTOLOJİSİ: İKİ OLGU SUNUMU

Bilal Tunçtürk, Gulay Aydogdu, İbrahim İbiloğlu, Ümmügülsüm Tunçtürk
Dicle Üniversitesi, Tıbbi Patoloji Anabilim Dalı, Diyarbakır

ÖZET

Giriş: MHK (Merkel hücreli karsinom) derinin nadir görülen primer malign nöroendokrin tümörüdür. Genellikle yaşlılarda görülen en sık baş-boyun bölgesinde ortaya çıkan ağrısız pembe nodüler lezyonlardır. Klinik seyri oldukça agresif olup yüksek oranda lokal nüks, lenf nodu metastazı ve uzak metastaz izlenir. İİA'u (İnce iğne aspirasyon) ile MHK tanısı alan iki olguyu sunuyoruz.

Olgu 1: 87 yaşındaki erkek hasta sol preaurikuler bölgede pembe nodüler lezyon nedeniyle dermatoloji kliniğine başvurmuştur. USG incelemede lobüle konturlu hipoekoik tanımlanan lezyona İİA'u uygulanmıştır. Sitolojik incelemede hücresel nitelikli yaymalarda genellikle izole halde dağılan granüler kromatinli, oval-yuvarlak nükleuslu, sitoplazmaları seçilemeyen tümör hücreleri izlendi. Belirgin molding ve nekroz gözlenmedi. Hücre bloğuna yapılan immünhistokimyasal çalışmada pansitokeratin, CK20, sinaptofizin pozitif, TTF-1, CD3, CD20, CK7 ve p63 negatif izlendi. Kİ-67 proliferasyon indeksi %13 saptandı. Bulgular MHK infiltrasyonu olarak değerlendirildi. Komorbiditeleri nedeniyle cerrahi rezeksiyon yapılamayan hastanın PET-CT'sinde lezyon alanında primer tümör ve intraparotideal lenf nodunda metastaz lehine artmış FDG tutulumları izlenmiş, başka bir bölgede tutulum saptanmamıştır.

Olgu 2: KBB polikliniğine preaurikuler yerleşimli lezyon nedeniyle başvuran 76 yaşında erkek hastaya eksizyonel biyopsi yapılmıştır. Histopatolojik incelemede nükleus-sitoplazma oranı artmış, yuvarlak-oval nükleuslu, mitozların dikkati çektiği solid adalar oluşturan tümöral oluşum görülmüş, immünohistokimyasal çalışmada CD56, sinaptofizin, kromogranin, EMA ve CK20 pozitif saptanmış ve MHK tanısı konulmuştur. İki ay sonra aynı bölgede oluşan lezyona ince iğne aspirasyonu yapılmıştır. Sitolojik incelemede oval-yuvarlak nükleuslu, ince kromatinli, sitoplazmaları seçilemeyen, molding gösteren non-koheziv tümör hücreleri izlendi. Sitolojik bulgular, hastanın önceki tanısı ve klinik bulgular ile birlikte değerlendirilip MHK nüksü olarak raporlandırıldı.

Sonuç: Oldukça nadir olmakla birlikte, MHK İİA'u ile sitoloji pratiğinde karşılaşabiliriz. Küçük yuvarlak hücreli tümör morfolojisine sahip olduğundan bu grup tümörlerin tamamı ayırıcı tanıda yer almaktadır. Özellikle ileri yaş ve erkek hastalarda gözlendiğinden, küçük hücreli karsinom metastazı ve lenfomalar ile ayrımı yapılmalıdır. İmmünohistokimyasal olarak paranükleer noktasal CK20 ve nöroendokrin belirteçlerin pozitifliği yanı sıra, CK7 ve diğer organ spesifik markırların negatifliği tanıda yol göstericidir.

Anahtar Kelimeler: Deri, merkel hücreli karsinom, preaurikuler bölge, sitoloji

EP-428 BİLDİRİ YAZAR TARAFINDAN GERİ ÇEKİLMİŞTİR

EP-429 [Üropatoloji] [Özet Metin]

RETE TESTİSİN ADENOMATÖZ HİPERPLAZİSİ: GERÇEK BİR HİPERPLAZİ DEĞİL, SADECE PROLİFERASYON!

Gizem Teoman, Rumeysa Beyzanur Gülçebi, Zeynep Gözde Çelik
Karadeniz Teknik Üniversitesi Tıp Fakültesi, Tıbbi Patoloji Anabilim Dalı, Trabzon

ÖZET

Giriş: Adenomatöz hiperplazi; rete testisin nadir görülen non-neoplastik epitelyal proliferasyonudur. Makroskopik olarak genellikle testisin hilusunda lokalize solid ya da kistik kitleler biçiminde olmalarına karşın olguların çoğunda orşiektomi spesmenlerinin mikroskopik incelemeleri sırasında rastlantısal görülürler ve genellikle inmemiş testis ya da testisin germ hücreli tümörlerine eşlik ederler.

Olgu: 33 yaşında erkek hastaya sol inmemiş testis ön tanısı ile hastanemiz üroloji kliniğinde sol inguinal orşiektomi uygulandı. Spesmenin makroskopik incelemesinde 16 gram ağırlığında, üzerinde 4.2 cm uzunlukta spermatik kord bulunan 6.5x4x2 cm boyutlarda, kesit yüzünde yer yer kanama alanları izlenen turuncu görünümde testis dokusu görüldü. Yapılan kesitlerde herhangi bir kitleye rastlanmadı. Mikroskopik incelemede testis dokusunun periferinde bir alanda, yer yer testis dokusu içine de uzanan, veziküle nükleuslu, bazofilik sitoplazmalı, yer yer kübik bazı alanlarda ise kolumnar tarzda tek sıralı epitel ile döşeli, sırt sırta vermis tübüler görünümde adenoid yapılar izlendi. Testis parankimi içerisinde spermatozoa bulunmayan Sertoli hücrelerinin yer aldığı seminifer tübüllerinden oluşmaktaydı. İmmünohistokimyasal çalışmada tübüler yapılarda PanCK (+), WT-1 (+), SALL4 (-), NKX3.1 (-), AFP (-), Ki-67 indeksi % 1 di. Morfolojik ve immünohistokimyasal bulgular eşliğinde olguya rete testisin adenomatöz hiperplazisi tanısı verildi.

Sonuç: Oldukça nadir görülen ve testisin bazı malign tümörleri ile karışabilen rete testisin adenomatöz hiperplazisi ilk olarak 1976 yılında bilateral renal displazili bir çocukta tanımlanmıştır. Klinik öykü, lokalizasyon, histolojik özellikler ve immünohistokimyasal bulgular tanıyı koymamıza yardımcı olan başlıca parametrelerdir. Ayırıcı tanıda adenom, primer ve metastatik adenokarsinom, Sertoli hücreli tümör ve mezotelyoma akılda tutulmalıdır.

Anahtar Kelimeler: Hiperplazi, inmemiş testis, rete testis

EP-430 [Üropatoloji] [Özet Metin]

TESTİSTE ADENOMATOİD TÜMÖR: OLGU SUNUMU

Gözde Koca Yılmaz[1], *Yalçın İshak*[2]
[1]Kepez Devlet Hastanesi, Tıbbi Patoloji Bölümü, Antalya
[2]Kepez Devlet Hastanesi, Üroloji Bölümü, Antalya

ÖZET

Giriş: Adenomatoid tümörler (AT) yaygın olarak paratestiküler dokularda bulunur ve paratestiküler kitlelerin yaklaşık %32'sini oluşturur. Erkeklerde AT'nin diğer yerleşim yerleri spermatik kord, tunika albuginea, ejakülatuar kanallar ve nadiren intratestikülerdir. Kadınlarda karakteristik olarak uterusta, fallop tüpünde ve overde görülür. Ekstragenital AT çok nadirdir ve adrenal bezler, kalp, plevra, lenf düğümleri ve mezenterde izlenebilir. AT benign karakterde olup mezoteliyal orjinlidir. Bizim olgumuzda AT yetişkin bir erkek hastada tunika albugineadan kaynaklanmaktadır.

Olgu: Bizim olgumuz 73 yaşında erkek hastadır. Kliniğe sağ tetstiste ağrı ve sertlik yakınması ile başvurmuştur. Yapılan skrotal ultrasonografide sağ testis inferiorunda yaklaşık 1,5 cm çapında santrali heterojen, hipoekoik halolu parankime oranla hiperekojen kitlesel lezyon izlenmiştir. Doppler USG de lezyonun periferal kanlanması artmıştır. Hastaya sağ orşiektomi yapılmıştır.Materyelin makroskopik olarak incelenmesinde testisin inferior kısmında tunika albugineaya bitişik 1,5 cm çapında kirli beyaz renkte düzgün sınırlı nodüler lezyon izlendi. Lezyonun mikroskopik incelemesinde fibröz stroma içinde damar benzeri boşluklar görüldü. Bu boşlukların yassı yer yer basıklaşmış epitelle döşeli olduğu izlendi. Yer yer lenfoid agregatlar görüldü. İmmnunhistokimyasal incelemede boşlukları döşeyen hücrelerin kalretinin, WT1, Panck ile pozitif; CD34, Plap, inhibin, AFP, Berep-4 negatif olduğu izlendi. Bu bulgular eşliğinde olguya Adenomatoid Tümör tanısı verildi.

Sonuç: Adenomatoid tümörler, erkek ve kadın genital sisteminin nadir görülen iyi huylu tümörleridir. Genellikle ekstra testis kitleleri olarak ortaya çıkarlar, en sık görülen paratestiküler neoplazmlardır. AT için gözlenen çeşitli morfolojik paternlerin bir sonucu olarak, bu tümörlerin ayırıcı tanısı oldukça geniştir ve hem epitelyal hem de stromal kökenli iyi huylu ve kötü huylu tümörleri içerir. Ayırıcı tanıda, rete testis karsinomu, embriyonal karsinom, yolk sac tümörü, metastatik karsinom, histiyositoid (epitelioid) hemanjiyom ve malign mezotelyoma yer alır. Bu tümörler iyi huyludur ve bu nedenle inguinal eksplorasyon ve cerrahi eksizyon, daha ileri bir müdahaleye ihtiyaç duymadan hem tanısal hem de terapötiktir. Tümör belirteçleri, ultrasonografi ve intraoperatif frozen kesit analizi ile birleştirildiğinde bu tümörlerin tedavisinde testis koruyucu cerrahi düşünülebilir.

Anahtar Kelimeler: Testis, adenomatoid, kalretinin

EP-431 [Üropatoloji] [Özet Metin]

EOZİNOFİLİK SİTOPLAZMALI BÖBREK TÜMÖRLERİNDE NADİR BİR AYIRICI TANI: SÜKSİNAT DEHİDROGENAZ EKSİKLİĞİ OLAN RENAL HÜCRELİ KARSİNOM

Damla Melemezoğlu[1], Hasan Erdal Doruk[2], Yasemin Yuyucu Karabulut[1]
[1]Mersin Üniversitesi, Patoloji Ana Bilim Dalı, Mersin
[2]Mersin Üniversitesi, Üroloji Ana Bilim Dalı, Mersin

ÖZET

Giriş: Süksinat dehidrojenaz (SDH), hücrelerde enerji metabolizması için gerekli olan, dört alt birimden (SDHA, SDHB, SDHC ve SDHD) oluşan bir enzim kompleksidir. Krebs döngüsünün ve mitokondriyal elektron taşıma zincirinin bir parçasıdır.

SDH eksikliği olan RCC'li hastaların çoğunda SDH'de germline mutasyonları vardır, en sık mutasyona uğrayan gen SDHB'dir. SDH eksikliği olan RCC'ler, tüm renal karsinomların %0.05 ila %0.2'sini oluşturmaktadır. SDHB mutasyonu olan hastalarda, yaşam boyu böbrek tümörü gelişme riski %14'tür. Ortanca yaş 35 (14 ila 76 yaş) olup %26 oranında bilateraldir. SDH eksikliği olan RCC, hafif bir erkek baskınlığı ile her iki cinsiyeti de etkiler (M:F oranı = 1.8:1). Bu tür mutasyonları barındıran hastalar paraganglioma, feokromositoma ve gastrointestinal stromal tümör gelişimine yatkındır.

Olgu: 47 yaşında disüri şikayetiyle başvuran hastanın, multifazik renal tomografisinde sol böbrek orta kesimde düzgün sınırlı, RCC açısından şüpheli 4x3.5 cm boyutlarında kitle tespit edildi ve nefroüreterektomi yapıldı. Makroskopik değerlendirmede; renal papilla ve kaliksleri destrükte eden, pelvikalisiyel yağ dokuya geçişi izlenen, düzgün sınırlı, orta pol yerleşimli tümöral lezyon mevcuttu. Mikroskopik olarak iyi sınırlı solid morfolojide, hücre membranları belirgin, vakuoler sitoplazmik inklüzyonlar içeren soluk eozinofilik sitoplazmalı hücrelerden oluşan tümöral gelişim izlendi. Tümör hücrelerinde pleomorfizm, nekroz ve sarkomatoid diferansiasyon görülmedi.

Sonuç: SDH eksikliği olan RCC ilk kez 2004 yılında tanımlandı. 2013'te Uluslararası Ürolojik Patoloji Derneği Vancouver sınıflamasına entegre edildi ve 2016 yılında DSÖ tarafından RCC'nin benzersiz bir alt tipi olarak kabul edildi. Nispeten genç hastalarda görülen, genellikle renal sinüs ve renal ven tutulumu olmaksızın böbrekte sınırlı, nadir görülen, agresif bir tümördür.

Eozinofilik bir RCC ile karşı karşıya kaldıklarında, patologlar rutin olarak vakuolleri veya kumsu sitoplazmik inklüzyonları aramalıdır. SDHB immün boyama, eozinofilik böbrek tümörlerinde, özellikle tümör hücreleri CD117 için negatifse veya vakuoller veya kumsu sitoplazmik inklüzyonlar varsa yararlıdır. Özetle, SDH eksikliği olan RCC, RCC'nin ayırıcı klinik ve patolojik özellikler gösteren en yeni alt tipidir. Tümör öncelikle morfoloji temelinde tanınabilir ve immünohistokimya ile doğrulanabilir niteliktedir.

Anahtar Kelimeler: Süksinat dehidrojenaz, renal hücreli karsinom, eozinofilik sitoplazma, vakuoler inklüzyon

EP-432 [Üropatoloji] [Özet Metin]

MESANENİN EPİTELİOİD MALİGN PERİFERİK SİNİR KILIFI TÜMÖRÜ VE EŞLİK EDEN ÜROTELYAL KARSİNOM: BİR OLGU SUNUMU

Sami Berk Özden[1], Muhammed Fatih Şimşekoğlu[1], İpek Sertbudak[2], Çetin Demirdağ[1], İclal Gürses[2]
[1]İstanbul Üniversitesi Cerrahpaşa - Cerrahpaşa Tıp Fakültesi Üroloji Ana Bilim Dalı, İstanbul
[2]İstanbul Üniversitesi Cerrahpaşa - Cerrahpaşa Tıp Fakültesi Tıbbi Patoloji Ana Bilim Dalı, İstanbul

ÖZET

Giriş: Epitelioid malign periferik sinir kılıfı tümörü(EMPNST) kendine özgü morfolojik, immünhistokimyasal ve moleküler değişiklikler gösteren nadir bir tümördür. Nörofibromatozis ile ilişkili olmadığı, SMARCB/INI1 gibi genlerin kaybıyla derin nöral dokularda önceden var olan epiteloid schwannomların malign transformasyonundan kaynaklandığı düşünülmektedir. MPNST'nin aksine S100 ve SOX10 ile difüz şiddetli boyanır. İmmünhistokimyasal SMARCB1 kaybıyla sonuçlanan SMARCB1 gen inaktivasyonu vakaların %75'inde görülür. Agresiftir ve yüksek mortaliteye sahiptir.

Olgu: 71 yaşında erkek hasta bir aydır devam eden ağrısız makroskopik hematüriyle başvurdu. Sigarayı bırakmıştı(-50paket/yıl), diyabet ve kronik böbrek hastalığı vardı. Radyoterapi öyküsü ve muayene bulgusu yoktu. Sistoskopide mesane posterior ve sağ posterolateralde iki tümör görüldü. Biyopsilerde invaziv olmayan düşük dereceli papiller ürotelyal karsinom, sağ orifis çevresi dokularda lamina propriada S100, SOX10 pozitif atipik mezenkimal hücre infiltrasyonu izlendi. Kontrolde trigon-yan duvarlarda duvar düzensizlikler görüldü. Biyopside yuvalar, kordonlar, multilobüler büyüme paterninde veziküler nükleuslu, belirgin nükleollü, geniş eozinofilik-amfofilik sitoplazmalı epiteloid hücreler ve daha az fasikül oluşturan iğsi tümör hücreleri mevcuttu. Mitoz 42/10HPF idi, nekroz izlendi. Zemininde nötrofiller vardı. S100, SOX10, vimentin, p16 şiddetli/yaygın, CK7, EMA, kollajen tip4 fokal pozitifti. Myo-D1, desmin, CD34, SMA, myogenin, CD117, GATA3, ALK, melanositik belirteçler negatifti. INI1 kaybı, BRAFv600 ve NF-1 mutasyonu saptanmadı. Bulgular EMPNST ile uyumluydu. FDG-PET/CT'de lenf nodları ve akciğerde metastazla uyumlu tutulum görüldü. Lokal hastalık kont-

rolü için sistoprostatektomi+lenf nodu diseksiyonu yapıldı. Sistektomide duvarda tam kat EMPNST infiltrasyonu görüldü, başka bir periferik sinir kılıfı tümörü izlenmedi. İki lenf nodunda(2/18) metastaz belirlendi. Sistemik tedavi verilmedi. İlk tanıdan 12 ay sonra kardiyak arrest nedeniyle kaybedildi.

Sonuç: Olgumuz, ürotelyal karsinom ve EMPNST'nin senkron görüldüğü literatürdeki ilk ve mesane duvarından kaynaklandığı bildirilen ikinci EMPNST olgusudur. Sarkomatoid ürotelyal karsinom, leiomyosarkom, epitelioid anjiosarkom, melanom ve perivasküler epiteloid hücreli tümörler patolojik ayırıcı tanısına girer. İlk tanı anında tümörün evresi ve lokal hastalığın yaygınlığı ne olursa olsun, tedavisinde radikal sistektomi önerilmektedir. Ürogenital sistemde sistemik tedavi kullanımına ilişkin onkolojik fikir birliği veya kanıta dayalı veri yoktur.

Anahtar Kelimeler: Mesane, epitelioid malign periferik sinir kılıfı tümörü, ürotelyal karsinom

EP-433 [Üropatoloji] [Özet Metin]

İLK BULGUSU EPİDİDİM METASTAZI OLAN KOLON ADENOKARSİNOMU VAKASI

Ayşegül Aydın[1], İrem Demir Düşünsel[1], Selçuk Cin[1], Hüsniye Esra Paşaoğlu[1], Gökhan Çil[2], Şule Özsoy[1]
[1]İstanbul Bağcılar Eğitim ve Araştırma Hastanesi Tıbbi Patoloji Anabilim Dalı, İstanbul
[2]İstanbul Bağcılar Eğitim ve Araştırma Hastanesi Üroloji Anabilim Dalı, İstanbul

ÖZET

Giriş: Epididimi tutan metastatik tümörler oldukça nadirdir ve çoğunlukla dissemine hastalığı olan hastalarda bulunur.İlk bulgusu epididimde metastaz olarak ortaya çıkan kolon karsinomu olgusunu sunuyoruz.

Olgu: Vakamız 44 yaşında bilinen bir hastalığı olmayan hasta, 2 aydır testiste ağrı şikayetiyle üroloji polikliniğine başvurması sonucu yapılan fizik muayenede testiste ele gelen kitle saptanmıştır. Laboratuvar tetkikleri normal değerdedir. Hastaya yapılan skrotal usg sonrası sağ epididimis korpus kesminde 2 cm boyutunda kist içeriği ile uyumlu alanlar ve 2 adet büyüğü 8 mm çaplı basit kist görülmesi sonucu hasta opere edilmiştir. Histomorfolojik değerlendirilmede olguda glandüler dizilim gösteren malign tümör hücreleri ve gland lümenleri ile stromada izlenen müsin varlığı nedeniyle ayrıcı tanıya rete testis ve epididimisin adenokarsinomu,overyen tip müsinöz adenokarsinom ve metastatik adenokarsinomlar alındı.İmmunohistokimyasal olarak SATB2,CDX2 ve CK20 pozitifliği nedeniyle olgu kolon adenokarsinom metastazı leyhine yorumlandı. Histopatolojik olarak izlenen yoğun müsin varlığının usg de yanıltıcı olabileceği düşünüldü.Hastaya sonrasında yapılan kolonoskopide çekumda kitle tespit edildi ve adenokarsinom tanısı aldı.

Epididime metastatik tümörler son derece nadirdir ve yalnızca kolondan ve prostattan değil, aynı zamanda mide, kolon, jejunum, pankreas,böbrek ve safra kanallarından da kaynaklandığı bildirilmiştir. Son 24 yılda İngiliz literatüründe sadece 14 adet epididim metastazı bildirilmiştir ve bunlardan sadece bir tanesi kolon adenokarsinomu metastazı olup olgunun bilinen kolon adenokarsinom öyküsü mevcuttur.Diğer bildirilen metastazlardan 7 tane prostat,2 adet pankreas,2 adet mide,2 adet safra yolları ve 1 adet jejenum kaynaklı adenokarsinom vakaları mevcut olup hepsinin daha önceden bilinen adenokarsinom tanısı mevcuttur.

Sonuç: Olgumuzu kolon karsinomunun ilk bulgusu olarak epididimde kitle olması ve bu özellikte literatürde ilk vaka olması nedeniyle sunuyoruz.

Anahtar Kelimeler: Adenokarsinom, epididim, kolon, metastaz.

EP-434 [Üropatoloji] [Özet Metin]

ÇOCUK HASTADA SUBÜRETERAL TRANSÜRETRAL ENJEKSİYON SONRASI PERİÜRETERAL TÜMÖR ŞÜPHESİ

Lütfiye Dilşad Miçooğulları, Ardan Vergili, Ayşegül Sarı
İzmir Katip Çelebi Üniversitesi Atatürk Eğitim ve Araştırma Hastanesi, Tıbbi Patoloji Anabilim Dalı, İzmir

ÖZET

Giriş: Vezikoüreteral reflü (VUR) çocukluk çağının en sık görülen üriner sistem anomalilerinden biridir. Pediatrik popülasyonda %1 insidansa sahiptir. Benign bir durum olmakla birlikte tedavi edilmediği müddetçe renal skar, hipertansiyon, kronik böbrek yetmezliğine sebep olabilmektedir. İnvaziv yöntemlerle tedavi edilebildiği gibi daha az invaziv bir yöntem olan subüreterik transüretral enjeksiyon (STING) ile de tedavi mümkündür. STING işlemi esnasında kollajen, otolog yağ, polidimetilsiloksan, politetrafloroetilen (PTFE/Teflon) gibi dolgu maddeleri kullanılmaktadır. Dolgu maddeleri doku reaksiyonuna sebep olabilmektedir. Burada, VUR için STING uygulanan çocuk hastada işlem sonrası meydana gelen periüreteral tümör şüphesi olgusu sunulmaktadır.

Olgu: VUR sebebi ile tekrarlayan idrar yolu enfeksiyonu atakları olan 9 yaşında çocuk hastaya dış merkezde STING uygulandı. STING sonrası şikayetlerinin geçmemesi üzerine hastanemize başvuran hastaya, üreteroneosistostomi (UNC) operasyonu önerildi. UNC operasyonu esnasında mesane lümenine protrüde olan STING materyalleri izlenmesi yanı sıra sağ üreter alt uçta periüreteral tümör şüphesi yaratan mukozadan kabarık, sert kıvamlı ve çevre dokulara fikse bir alan izlen-

di. Bu alandan biyopsi alınarak patolojiye gönderildi. Gelen materyal 0,8x0,6x0,6 cm boyutunda olup yarı saydam alanlar barındırmaktaydı. Kesit atıldığında içerisinden berrak nitelikte ancak yoğun kıvamlı mayi boşaltıldı. Mikroskobik incelemede fibrolipomatö doku fragmanları içerisinde kist cidarı ile uyumlu kalın fibrotik kapsül izlendi. Kapsül içerisinde ve kist lümeninde yerleşmiş çok sayıda globüler, refraktil, testere dişi benzeri kenarlara sahip, koyu eozinofilik madde saptandı. Kapsülde yerleşmiş globüller etrafında retraksiyon artefaktı ve yabancı cisim tipi dev hücreler gözlendi. Hastanın klinik öyküsü göz önüne alındığında "kist cidarı ile uyumlu dokuda yabancı cisim tipi dev hücreler içeren inflamasyon" tanısı verildi.

Sonuç: STING işlemi daha az invaziv bir tedavi yöntemi olmakla birlikte işlem esnasında kullanılan dolgu maddeleri, doku reaksiyonuna sebep olabilmektedir. Olgumuz, çocuk hastada STING işlemi sonrası doku reaksiyonunun periüreteral tümör şüphesi yaratması sebebi ile sunulmaya değer bulunmuştur.

Anahtar Kelimeler: Dev hücre, periüreter, reaksiyon

EP-435 BİLDİRİ YAZAR TARAFINDAN GERİ ÇEKİLMİŞTİR

EP-436 [Üropatoloji] [Özet Metin]

BÖBREKTE MELANOM METASTAZI, NADİR BİR OLGU SUNUMU

Tuğçem Bıçak[1], *Selver Özekinci*[2]
[1]SBÜ Gazi Yaşargil EAH, Tıbbi Patoloji, Diyarbakır
[2]Dicle Üniversitesi, Tıbbi Patoloji Ana Bilim Dalı, Diyarbakır

ÖZET

Giriş: Böbreğe solid organ metastazları oldukça nadirdir. Böbrek metastazları en sık akciğer, meme ve kolon karsinomlarından kaynaklanır. Böbreğe melanom metastazı ise oldukça az rastlanır ve melanomun renal metastazı genellikle son dönem hastalığı yansıtmaktadır. Böbrekte solid organ metastazları genellikle multipl ve bilateraldirler, soliter renal kitle varlığında öncelikle primer böbrek neoplazileri olmak üzere birçok lezyon ayırıcı tanıya girmektedir. 2 yıl önce kol cildinden melanom tanılı olgumuza, böbrek pelvis yerleşimli, soliter kitlesine melanom metastazı tanısı verilmiştir. Nadir görülen bu olguda dikkat çekmek ve tecrübelerimizi paylaşmak istedik.

Olgu: 76 yaşında, melanom tanılı erkek hasta, aralıklı sağ yan ağrısı, hematüri, dizüri, pollaküri, nokturi şikayetleri ile üroloji polikliniğine başvurdu. Radyolojik görüntülemede sağ üreter pelvik bileşkeden itibaren yaklaşık 7 cm lik bir segmentte, spiküle konturlu kitle saptandı. Kitlenin makroskopik incelemesinde 11x6x1,8 cm boyutlarında, renal pelvis yerleşimli, kesit yüzeyi krem-sarı renkte, solid vasıta tümöral lezyon izlendi. Kesitlerde solid tabakalar ve adalar oluşturan, geniş eosinofilik sitoplazmalı, belirgin nükleollü yer yer psödoinklüzyon içeren tümöral lezyon izlendi. Yer yer melanin pigmenti görüldü. İmmünhistokimyasal çalışmada vimentin, SOX10, PRAME, melanA pozitif boyandı.HBME45 yamasal heterojen pozitif izlendi. CK7,CD117,p63, Gata3, TFE3,PAX8, AMACR,EMA, PanCK ile boyanma görülmedi.

Sonuç: Böbrekte solid organ metastazı nadir izlenmektedir. Melanom metastazı ise çok daha nadir görüldüğünden böbrek tümörlerinin ayırıcı tanısında genellikle düşünülmez. Kitle görüntüleme bulguları sıklıkla transizyonel hücreli karsinomunu (TCC) düşündürebilir. Ayırıcı tanı, melanin üretebilen ve/veya melanin pigmentli renal hücreli karsinom, melanin üreten perivasküler epiteloid hücreli tümör (PEComa) ve X11 translokasyon renal hücreli karsinom, anjiyomyolipom gibi melanositik belirteçleri eksprese eden tümörleri içerir.

Böbrekte izlenen melanomların çoğu ciltten metastazdır. Bu nedenle, histomorfolojik bulgular, klinik ve görüntüleme bulgularıyla birlikte değerlendirilmelidir.

Böbrekte melanom metastazı oldukça az rastalandığından ve literatürde melanomda visseral metastaz kötü prognozla ilişkilendirildiğinden olgumuza dikkat çekmek istedik.

Anahtar Kelimeler: Böbrek, melanom, metastaz

EP-437 [Üropatoloji] [Özet Metin]

NADİR BİR OLGU: BÖBREĞİN BERRAK HÜCRELİ SARKOMU

Sıla Özlem Aktaş, *Çağlar Çakır*
Prof. Dr. Cemil Taşcıoğlu Şehir Hastanesi, İstanbul

ÖZET

Giriş: Böbreğin berrak hücreli sarkomu, çocukluk çağı böbrek tümörlerinin %3-5'ini oluşturan, 2-3 yaş aralığında görülen pediatrik malignitedir. Metastaz ve relaps riski yüksektir.Histopatolojik olarak kümes teli olarak da adlandırılan fibrovasküler ağ yapısı tipiktir. BCOR ve YWAE::NUTM2 mutasyonları bilinse de moleküler patogenezin mekanizmaları henüz bilinmemektedir.Böbreğin berrak hücreli sarkomu, diğer pediatrik tümörlerlerle de benzerlik gösterdiğinden ayırıcı tanıda zorluk yaratmaktadır.

Olgu: Hematüri şikayeti olan 1.5 yaşında erkek hasta annesi tarafından Üroloji Kliniği'ne götürülmüş. Dış Merkezde yapılan USG sonucunda batın sağ üst kadranda sağ böbreği üst

kadranda süperior-anteriora deplase eden yaklaşık 11x8 cm boyutlu heterojen hipoekoik tümöral lezyon görüldü. Ardından yapılan MR görüntülemesinde sağ böbrek yerleşimli parankimi de infiltre eden 9.5x9x3 cm ölçüde kitlesel lezyon görüldü. Bunun üzerine yapılan konseyde Wilms tümörü olarak değerlendirildi ve neoadjuvan kemoterapi başlandı. 2 kür KT sonrası yapılan kontrol MR görüntülemelerinde kitlede büyüme tespit edildi.Operasyon kararı alınıp sağ radikal nefrektomi yapıldı.Kliniğimize ulaşan materyal 452 gr ağırlığında 12.5x9x6 cm ölçüde radikal nefrektomi piyesi idi. Piyes açıldığında 11x9x6 cm ölçüde, kesit yüzü homojen krem-pembe renkte, nodülasyonlar gösteren, elastik-sertçe kıvamlı tümör görüldü. Mikroskopik incelemede fibrovasküler ağ yapısı ile ayrılmış hücre yuvaları görüldü. Bu hücre yuvaları bazı alanlarda daha gevşek stromalı iken bazı alanlarda daha dar sitoplazmalı ve kalabalık görünümdeydi. Daha yakından incelendiğinde hücre membranları belirsiz, berrak sitoplazmalı hücreler, veziküler ince kromatinli nükleuslar ve belirsiz nükleoller dikkatimizi çekti. İmmunhistokimyasal çalışmada; BCOR, Bcl-1, CD99, SATB2: Pozitif olup NKX2.2, WT-1, S100, Aktin, Myo-D1, Desmin, Synaptofizin, Chromogranin, PAX-8, CK-PAN: Negatif olarak görüldü. Sonuç olarak vakamızı ''Berrak Hücreli Sarkom'' olarak raporladık.

Sonuç: Böbreğin berrak hücreli sarkomu, histopatolojik olarak spesifik özelliklere sahip olsa da çocukluk çağı tümörleri arasında en sık Wilms tümörü olmak üzere diğer böbrek tümörleriyle de ayırıcı tanıda zorlanılan bir malignitedir. Özellikle berrak hücreli sarkomda görülen sıkışık kordon yapıları Wilms tümörünün blastem komponentiyle karışabilmektedir. Prognoz ve tedavi açısından çok farklı antiteler olduğundan tanımak önemlidir. Nadir görülen olgumuzu sizlerle paylaşmak istedik.

Anahtar Kelimeler: Berrak hücreli, sarkom, BCOR

EP-438 [Üropatoloji] [Özet Metin]

İNVAZİV OLMAYAN DÜŞÜK DERECELİ ÜROTELYAL KARSİNOMUN LİPİD HÜCRELİ VARYANT OLGUSU: RENAL HÜCRELİ KARSİNOMUN PAPİLLER TİP I'E BENZEYEN HİSTOLOJİK GÖRÜNÜMLÜ

Cemile Özdemir[1], Kemal Behzatoğlu[2]
[1]Bahçelievler Devlet Hastanesi, Patoloji Bölümü, İstanbul
[2]Acıbadem Üniversitesi Atakent Hastanesi, Patoloji Bölümü, İstanbul

ÖZET

Giriş: Lipid hücreli ürotelyal karsinom (ÜK), mesanenin oldukça nadir görülen, yüksek dereceli nüve özelliklerine sahip, genelde ileri evre ile prezente olan sitoplazması genelde berrak, nüvesi basık ve lipoblasta benzeyen hücrelerden oluşmaktadır. Pür olarak nadir görülmekte olup daha çok agresif varyantlarla (mikropapiller varyant ve glandüler diferansiyasyon gibi) birlikte görülmektedir. Tümör içinde ve stromada lipid yüklü makrofajlar görülebilmektedir. Burada sunacağımız olgu düşük dereceli nüve özelliklerine sahip, invaziv olmayan tümör hücrelerin fokal alanlarda sitoplazmasında lipid hücre izlenen ve papiller korları içinde bol lipid yüklü makrofaj içeren ve bu özellikleri ile renal hücreli karsinomun papiller tip I'i (RHK PT-I) anımsatan ve ingilizce yazılmış literatürde bu özelliklere sahip ilk olgudur.

Olgu: Hematüri şikayeti ile başvuran 68 yaşında erkek hastanın yapılan sistoskopik incelemesinde mesane sağ-yan duvar yerleşimli 1 cm çapında tümör tespit edildi. Manyetik rezonans görüntülemede mesane kas tabakasında invazyon ve pelvik lenf düğümlerinde metastaz bulgusu görülmedi. Kitle, transüretral rezeksiyonu (TUR) ile alındı. Hematoksilen ve eozin boyamada tümör, ekzofitik büyüme paterni gösteren, papiller yapılar yapmakta olup düşük dereceli nüve özelliklerine sahip, invaziv olmayan ürotelyal karsinomun tipik özelliklerini göstermekteydi. Papiller yapıların yaklaşık %20'sinde nüveler berrak sitoplazmalı, yer yer vakuollü, lipoblasta benzer görünümdeydi. Ayrıca bu hücrelerin bulunduğu alanlardaki bazı neoplastik papiller korlarların stroması lipid yüklü makrofajlarla doluydu. Bu histolojik görünüm RHK PT-I'e benzemekteydi. Yapılan immunhistokimyasal çalışmada tümör hücreleri GATA3 ve keratin 7 ile kuvvetli reaksiyon vermekteydi. Ayrıca lipid hücreleri ve papiller korlardaki makrofajların sitoplamaları adipofilin ile pozitifti. Hasta yaklaşık 18 aydır klinik izlemde olup nüks izlenmedi.

Sonuç: ÜK'nın lipid hücreli varyantı genelde agresif seyirli ve göreceli olarak az görülen bir antitedir. Lipidin ve lipid hücrelerin natürü tam bilinmemekle beraber sebase diferansiyasyon olduğu ileri sürülmüştür. Literatürde bugüne kadar invaziv olmayan düşük dereceli ürotelyal karsinomda lipid hücreli varyant hiç tanımlanmamıştır. Bu vakada olduğu gibi papiller korlardaki lipid yüklü makrofajların varlığı ve RHK PT-I'i anımsatması da tümöre ilginç bir özellik katmaktadır.

Anahtar Kelimeler: Düşük derece ürotelyal karsinom, lipid hücreli ürotelyal karsinom, lipit yüklü makrofaj, sebase diferansiyasyon

EP-439 [Üropatoloji] [Özet Metin]

ÜST ÜRİNER SİSTEMDE NADİR BİR ÜROTELYAL KARSİNOM ALT TİPİ; OLGU SUNUMU

Nesrin Akcan[1], Sümeyye Ekmekçi[1], Hilal Şahin[2], Hakan Üçok[3], Ülkü Küçük[1]
[1]Sağlık Bilimleri Üniversitesi İzmir Tıp Fakültesi, Tepecik Eğitim ve Araştırma Hastanesi, Tıbbi Patoloji AD, İzmir
[2]Sağlık Bilimleri Üniversitesi İzmir Tıp Fakültesi, Tepecik Eğitim ve Araştırma Hastanesi, Radyoloji AD, İzmir
[3]Sağlık Bilimleri Üniversitesi İzmir Tıp Fakültesi, Tepecik Eğitim ve Araştırma Hastanesi, Üroloji AD, İzmir

ÖZET

Giriş: Ürotelyal karsinomlar(ÜK) en sık mesanede izlenmekte olup olguların yaklaşık %5-10'u üst üriner sistemde görülür. Dev hücreli ÜK oldukça nadir görülen, az diferansiye, kötü prognozlu bir ÜK alt tipidir.

Ayrıca ÜK'larda prognozu etkileyebilecek çeşitli diferansiasyonlar da tanımlanmış olup en sık skuamöz diferansiasyon (%30-40) görülmektedir. Burada nefrektomi materyalinde saptanan birisi yaygın skuamöz diferansiasyonlu diğeri dev hücreli ÜK'un izlendiği olgu morfolojik özellikleri ile birlikte sunulmaktadır.

Olgu: 56 yaşında erkek hasta sol karın ağrısı şikayeti ile hastanemize başvurdu.Hastanın öncesinde taş düşürme hikayesi olduğu öğrenildi.

Bilgisayarlı tomografik görüntülemesinde sol böbrek lojunda 26x18cm boyutlarda multiseptalı kistik ve solid alanlar içeren lezyon görüldü. Orta ve alt kesiminde yaklaşık 30mm boyutunda hiperdens taş ile uyumlu görünüm izlendi. Ksantogranülamatöz pyelonefrit/malignite ekarte edilemez şeklinde raporlandı.

Bölümümüze gönderilen sol nefrektomi materyali 24x15x9 cm boyutlarında olup kesit yüzü hidronefrotik görünümdeydi. Renal pelviste kahve-siyah renkli geyik boynuzu şeklinde taş mevcuttu. Kesitlerde hiler bölge yerleşimli 10x8x7cm boyutunda, kesit yüzü sarı renkli, kolay dağılır nitelikte, solid görünümde tümöral lezyon izlendi. Lezyonun üzerindeki renal pelviste mukozada düzensizlikler dikkati çekti. Tümör hiler yağ dokuya, böbrek parankimine ve hiler vasküler alana invazeydi. Ayrıca böbrek alt polde 3x2,5x1cm boyutlarda kanamalı, kolay dağılır nitelikte, kırmızı-kahverenkli ikinci bir lezyon görüldü.

Alınan örneklerde renal pelviste yaygın ürotelyal karsinoma in-situ mevcuttu. Santralde izlenen tümörden alınan örneklerde yaygın skuamöz diferansiasyon gösteren ÜK izlendi. Bu tümörün hiler yağ dokuyu, renal parankimi, hiler vasküler bölgeyi invaze ettiği saptandı. Ayrıca renal ven olarak gönderilen dokunun kesitlerinde bu tümörün vasküler lümeni doldurduğu ve damar duvarını aşarak çevre yağ dokuya yayıldığı izlendi. Tanımlanan ikinci tümöral lezyondan alınan örneklerde ise konvansiyonel ÜK ile iç içe geçmiş iri pleomorfik nükleuslu dev hücrelerden oluşan tümör görüldü. Olgu bu bulgularla iki odakta invaziv ÜK (skuamöz diferansiasyonlu ve dev hücreli varyant) olarak rapor edildi.

Sonuç: Ürotelyal karsinom varyant histolojilerinin tanınması ve rapor edilmesi hem tedavi yaklaşımını hem de hasta takibini etkileyebileceğinden oldukça önemlidir.

Anahtar Kelimeler: Ürotelyal karsinom, dev hücreli varyant, skuamöz diferansiasyon

EP-440 [Üropatoloji] [Özet Metin]

NADİR BİR OLGU: TERS POLARİTELİ PAPİLLER RENAL NEOPLAZM

Buse Akı, Çağlar Çakır, Selma Şengiz Erhan
Prof. Dr. Cemil Taşçıoğlu Şehir Hastanesi, Tıbbi Patoloji Bölümü, İstanbul

ÖZET

Giriş: Ters polariteli papiller renal neoplazm son dönemde tanımlanmış papiller renal hücreli karsinomdan (PRHK) klinik, morfolojik ve moleküler yönlerden ayrılan nadir bir böbrek tümörüdür. Tek katlı eozinofilik granüler sitoplazmalı hücrelerden oluşan papiller ya da tubuler konfigürasyondaki bu tümörde en dikkat çekici özellik nükleusların apikal tarafta yerleşmiş olmasıdır. Genelde KRAS mutasyonun eşlik ettiği tümörde hücreler PRHK'dan farklı olarak vimentin ekspresyonu göstermezler, GATA-3 ve L1CAM ile immünhistokimyasal olarak pozitifitir.

Olgu: 78 yaşında erkek hasta halsizlik ve kilo kaybı şikayetleri ile dahiliye bölümüne başvurduğunda malignite şüphesi nedeniyle araştırılırken yapılan PET-CT görüntülemesinde sağ böbrek orta kutup yerleşimli yaklaşık 1,5 cm boyutta ve pankreas başı yerleşimli 1,7 cm boyutta 2 tümör saptandı. Aynı operasyonda hastaya Whipple rezeksiyonu ve sağ parsiyel nefrektomi uygulandı. Nefrektomi materyalinin mikroskopik incelemesinde parankim cerrahi sınıra bitişik; nükleusları apikal yerleşimli, eozinofilik sitoplazmalı tek katlı küboidal hücrelerin döşediği papiller yapılardan oluşan tümör görüldü. Nükleol belirginliği, atipi, nekroz, mitoz görülmedi. Uygulanan immünhistokimyasal çalışmada hücreleri CK7, PAX8 ve GATA-3 ile pozitif, AMACR ve CK20 ile negatif olgu ''Ters polariteli papiller renal renal neoplazm'' olarak raporlandı. Whipple operasyon materyalinin mikroskopik incelemesinde ise pankreas başında yerleşmiş tümör duktal adenokarsinom olarak raporlandı.

Sonuç: Ters polariteli papiller renal neoplazm henüz son WHO (2023) klasifikasyonunda yer almayan ilk kez Al-Obaidy ve arkadaşları tarafından 2019 yılında tanımlanmış yeni bir antitedir. Bu konudaki bilgilerin büyük bir kısmı önceden PRHK olarak rapor edilmiş vakaların dahil edildiği retrospektif ve renal hücreli tümörlerin moleküler ve immünhistokimyasal olarak araştırıldığı prospektif çalışmalara dayanmaktadır. Klasik PRHK ile olan benzerliklerinden ötürü kolayca gözden kaçabileceğini ve buna bağlı olarak insidansının bilinenden daha fazla olduğunu düşünmekteyiz. Bu konudaki çalışmaların halen devam etmesi ve nadir bir antite olması sebebiyle olguyu sunmak istedik.

Anahtar Kelimeler: RCC, papiller, ters polarite

EP-441 [Üropatoloji] [Özet Metin]

MESANE AMİLOİDOZU: OLGU SUNUMU

Ekin Kaplan[1], Erdem Akbay[2], Yasemin Yuyucu Karabulut[1]
[1]Mersin Üniversitesi, Tıbbi Patoloji Ana Bilim Dalı, Mersin
[2]Mersin Üniversitesi, Üroloji Ana Bilim Dalı, Mersin

ÖZET

Giriş: Amiloidoz, ilk kez 1853 yılında Rokitansky tarafından tanımlanan, organların veya dokuların ekstraselüler alanına çeşitli amiloid proteinlerin anormal birikimiyle karakterize bir hastalığı ifade eden genel bir terimdir. Bu hastalık grubunun ortak özelliği, dokulara ve organlara homojen mikrofibril bir maddenin birikmesidir ve bu durumun organlarda anormal yapı ve disfonksiyon ile klinik semptom ve bulgulara yol açmasıdır. Primer lokalize mesane amiloidozu ilk kez 1965 yılında Li Yantang ve arkadaşları tarafından bildirilmiş olup günümüze kadar benzer olgu raporları 100'den azdır. Mesane amiloidozunun başlangıç yaşının sıklıkla 50 ila 60 yaş arasında ve erkek-kadın oranının 3:1 olduğu bildirilmiştir.

Olgu: 41 yaşında bilinen bir hastalığı olmayan erkek hasta bir kez olan ağrısız hematüri şikayeti ile hastaneye başvurmuştur. Ultrasonografisinde mesane posterior duvarda orta hattın sağında lümene uzanım gösteren 19x9 mm boyutlu lobüle kontürlü hipo-heterojen imaj izlenmiştir. Hastanemizde yapılan sistoskopisinde mesane sağ orifis etrafında 30 mm boyutlarında solidopapiller kitle rezeksiyonu yapıldığı bildirilerek eksizyon materyali laboratuarımıza gönderilmiştir. Seri kesitlerle değerlendirilen mesane tur materyalinde, büyük oranda subepitelyal mesafeden başlayan ve tüm kompartmanları ilgilendiren amorf eozinofilik materyal birikimi sergilediği dikkati çekmiş, aynı birikimin geniş alanlarda damar duvarlarında da bulunduğu görülmüştür. Mevcut örnekte sınırlı odaklarda muskularis propriaya ait kas lifi değerlendirilmiştir. Sınırlı odaklarda değerlendirilebilen ürotelyal epitelde dikkati çeker bir sitolojik atipi izlenmemiştir. Yapılan Kongo Red boyasının ışık mikroskopik ve polarize ışık altında değerlendirilmesi sonucu tanımlanan eozinofilik materyalin amiloid birikimi olduğu teyit edilmiştir. Yapılan immünohistokimyasal çalışmada AA-Amiloid ile damar duvarlarında daha belirgin olmak üzere, zeminde odaksal boyanma izlenmiş olup, Kappa ve Lambda ile zeminde geniş alanlarda değişen yoğunluklarda boyanma izlenmiştir.

Sonuç: Mesane amiloidozu, nadir görülen, benign bir mesane lezyonudur ve spesifik olmayan klinik belirtilere sahiptir. Sistoskopi sırasında mesane tümörleriyle karıştırılması ve yanlış teşhis edilme olasılığı yüksektir. Hastalığın nüks etme olasılığı yüksektir ve transüretral sistektomi veya kısmi sistektomi gibi cerrahi müdahaleler genellikle gereklidir. Cerrahi sonrası medikal tedavi ve düzenli takip hastalığın etkin şekilde yönetilmesi için önemlidir.

Anahtar Kelimeler: Amiloidoz, primer üriner sistem amiloidozu, primer mesane amiloidozu

EP-442 [Üropatoloji] [Özet Metin]

MESANEDE PARAGANGLİOMA

Burcu Belen Aydoğmuş, Mehmet Olgun Ak, Sümeyye Dökme, Derya Aksu, Çiğdem Özdemir
Afyonkarahisar Sağlık Bilimleri Üniversitesi, Tıbbi Patoloji Ana Bilim Dalı, Afyonkarahisar

ÖZET

Giriş: Mesanenin primer paragangliomaları oldukça nadir görülmektedir. Sistoskopik olarak normal mukoza ile örtülü, 3 cm'den küçük nodüllerdir. Diğer adrenal dışı paragangliomaların aksine %20 oranda malignleşebilirler. Malign/ benign ayırımı için kesin bir histopatolojik bulgu yoktur. Kesin malignite kriteri bölgesel veya uzak metastazdır.

Olgu: 66 yaşında erkek hasta, dış merkezde üroloji polikliniğine disüri, pollaküri, noktüri ve damla damla idrar yapma şikayeti ile başvurmuştur. Yapılan USG incelemede mesane yan duvarda solid lezyon izlenmiştir. TUR-M ile biyopsi alınmış ve patolog tarafından *az diferansiye karsinom* düşünülmüş olup kesin tanı için üst merkez olan kliniğimize yönlendirilmiştir. Tarafımıza iletilen 1 adet parafin bloğa uygulanan H&E kesitlere yapılan incelemede; lamina propriada yer yer trabeküler paternde çoğunlukla diffüz dağılım gösteren, orta-büyük nükleuslu, tuz-biber kromatin yapısına sahip, geniş sitoplazmalı hücreler izlenmiştir. Yapılan immünohistokimyasal çalışmalarda bu hücreler Kromogranin, Sinaptofizin, CD56 pozitif, S100 fokal pozitif, HMB45, MelenA, CK7,p63, p40, TTF1, CK20 negatiftir. Ki67 ile proliferasyon indeksi %1'in altındadır. Bulgular *paraganglioma* ile uyumludur.

Sonuç: Oldukça nadir görülen bu tümörlerde histopatolojik görünüm yanı sıra immünohistokimyasal olarak nöroendokrin belirteçlerin pozitif olması, destek hücrelerinin S100 ile boyanması, keratin ile boyanma görülmemesi vakamızda bizi paraganglioma tanısına götürmüştür. Çoğunlukla benign olmalarına rağmen agresif seyredebilmeleri, gerekli hallerde genetik tarama ve metabolik takip yapılması açısından önem arz etmektedir.

Anahtar Kelimeler: Mesane, primer, paraganglioma

EP-443 [Üropatoloji] [Özet Metin]

SKROTAL KALSİNOZİS: OLGU SUNUMU

Deniz Sürmeli Çirkin[1], Tuğçe Ertürk[2]
[1]Mustafa Kemal Üniversitesi Tıp Fakültesi, Patoloji Ana Bilim Dalı, Hatay
[2]Şanlıurfa Eğitim ve Araştırma Hastanesi, Patoloji, Şanlıurfa

ÖZET

Giriş: Skrotal kalsinozis, skrotumda kalsifiye nodül ile karakterize nadir görülen benign bir hastalıktır. Hastalığın etyopatogenezi ile ilgili tartışmalar ilk tanımlandığı 18883 yılından günümüze kadar devam etmektedir. Hastalığın patogenezi ile ilgili çok sayıda teori mevcuttur.

Olgu: 33 yaşında erkek hasta skrotum derisinde 2 yıldır mevcut olan zaman içerisinde büyüyen sert nodüller nedeniyle polikliniğimize başvurdu. Fizik muayenede çok sayıda sert,ağrısız beyaz renkli cilt altı yerleşimli nodül saptandı. Hasta lezyonların kaşıntılı olduğunu ifade etti. Hastanın kalsiyum, fosfor, parathormon ve diğer rutin kan değerleri normaldi. Lezyonlar lokal anestezi altında eksize edildi. Histopatolojik incelemede epidermisin hemen altında ve dermiste çok sayıda morumsu renkte amorf birikimler gözlendi. Amorf birikim çevresinde köpüksü sitoplazmalı histiositler ve hiyalinizasyon gözlendi. Ayrıca kalsifikasyon alanı çevresinde multinükleer dev hücreler ve kist epiteli gözlendi. Yapılan immünohistokimyasal çalışmada sitokeratin AE1-AE3 ile kist epitelinde pozitif boyanma gözlendi. Histomorfolojik bulgular eşliğinde olgu skrotal kalsinozis olarak raporlandı.

Sonuç: Skrotal kalsinozis etyopatogenezi belirsizliğini koruyor olsa da kist epitelinin izlenmesi,kıl folikülünün dilatasyonu ve kist epitelinde kalsifikasyon izlenmesi bize hastalığın mekanizmasına dair yol göstermektedir. Skrotal kalsinozis sistemik bir hastalığın bulgusu da olabileceği için klinik açısından uyarıcı bir tanıdır.

Anahtar Kelimeler: Etyopatogenez, skrotum, kalsinozis

EP-444 [Üropatoloji] [Özet Metin]

NADİR BİR OLGU: MESANEYE METASTAZ YAPAN MEMENİN İNVAZİV LOBÜLER KARSİNOMU

Selçuk Cin[1], Şule Özsoy[1], Merve Cin[2]
[1]Sağlık Bilimleri Üniversitesi, İstanbul Bağcılar Eğitim ve Araştırma Hastanesi, Patoloji Kliniği, İstanbul
[2]Sağlık Bilimleri Üniversitesi, İstanbul Eğitim ve Araştırma Hastanesi, Patoloji Kliniği, İstanbul

ÖZET

Giriş: Memenin invaziv lobüler karsinomu meme tümörleri arasında görece sık izlenen, radyolojik olarak tanınması güç olabilen, histomorfolojik olarak diskoheziv ve klasik tanımı ile "Indian file" şeklinde tek tek sıralanan hücrelerden oluşan tümörlerdir. Farklı organlara metastaz yapabilen meme karsinomlarının mesane metastazı nadir görülmekte ve meme tümörlerinin genelinde beklendiği gibi GATA-3 pozitifliği ile karşımıza çıkabilmektedir. Olgumuz mesaneye metastaz yapmış GATA-3 (+) invaziv lobüler karsinom olup nadir görülmesi ve primer mesane tümörleri ile ayırıcı tanıya girmesi açısından sunulmuştur.

Olgu: 49 yaşında kadın hastaya mesane sol yan duvarında adenomatöz alan şüphesi ile yapılan TUR-T materyalinin mikroskobik incelemesinde; mesane yüzey epitelinin hemen altından başlayan ödemli ve kısmen miksoid görünümde stroma içerisinde bazıları tek tek duran, yer yer küçük solid adalar oluşturan ve yer yer tek sıralı dizilim gösteren tümöral hücreler izlendi. Morfolojik olarak öncelikle ürotelyal karsinom ve metastatik karsinomlar ayırıcı tanılar arasına alındı. Olgunun kliniğinde daha önce meme karsinom hikayesi olduğu ve bu nedenle radyoterapi ve kemoterapi aldığı öğrenildi. Uygulanan immünhistokimyasal çalışmada tümör hücreleri pansitokeratin (+), GATA-3 (+), ER (-), P63 (-)' ti. E-kadherin ile tümör hücrelerinde ekspresyon kaybı mevcuttu. Mevcut morfolojik ve immünhistokimyasal çalışma sonuçları ile birlikte olgu memenin invaziv lobüler karsinom metastazı ile uyumlu olarak değerlendirildi.

Sonuç: Memenin invaziv lobüler karsinomu kemik, kadın genital sistem, akciğer, gastrointestinal sistem gibi pek çok farklı organa metastaz yapabilmektedir, ancak mesane metastazı oldukça nadir olarak bildirilmektedir. Bu açıdan mesane biyopsilerinde, özellikle tedavi almış, yüksek dereceli ve hormon negatif primer meme tümör metastazı olgularının tuzak oluşturabileceği akılda tutulmalı, immünhistokimyasal GATA-3 dikkatle değerlendirilmelidir.

Anahtar Kelimeler: İnvaziv lobüler karsinom, meme, mesane

EP-445 [Üropatoloji] [Özet Metin]

BÖBREKTE TUZAK BİR OLGU: BERRAK SİTOPLAZMALI GÖZÜKEN PAX-8 POZİTİF LENFOMA

Selçuk Cin, Şule Özsoy
Sağlık Bilimleri Üniversitesi, İstanbul Bağcılar Eğitim ve Araştırma Hastanesi, Patoloji Kliniği, İstanbul

ÖZET

Giriş: Renal hücreli karsinomlar tüm kanser olgularının yaklaşık %2'sini oluşturmaktadır. Berrak hücreli renal hücreli karsinom ise renal hücreli karsinomların büyük çoğunluğunu oluşturan, renal tübül epitelinden kaynaklanan, histomorfolojik olarak genişçe berrak sitoplazmalı hücrelerden oluşan ve berrak sitoplazmalı tümörlerin ayırıcı tanısında ilk akla gelen neoplaziler olarak karşımıza çıkmaktadır.

Olgu: 58 yaşında erkek hasta sağ yan ağrısı şikayeti ve hematüri ile hastaneye başvurdu. Olgunun üst batın MRG görüntülemesinde sağ böbrek alt polde 87x84 mm çapında lobüle konturlu lezyon izlendi. Bu seviyede paraaortik alanda 20 mm ve en büyüğü 24 mm çapında birkaç adet lenf nodu mevcuttu. Sağ böbrek lojundaki kitlesel lezyona uygulanan iğne biyopsisinin H&E kesitlerinde, biyopsinin büyük bölümünü kaplayan, yer yer berrak, genişçe sitoplazmalı, yer yer belirgin nük-

leollu, solid adalar oluşturan, nekrozun eşlik ettiği tümör ve aralarda iri, hiperkromatik nükleuslu lenfoid hücreler izlendi. Histomorfolojik bulgular ön planda berrak hücreli renal hücreli karsinom düşündürmüştü. Olguya uygulanan immünhistokimyasal çalışmada bu hücrelerde PAX-8, CD10 ve Vimentin ile pozitiflik izlendi. GATA-3 ve pansitokeratin tümörde negatif saptanırken, LCA'nın kuvvetli pozitiftiği dikkati çekti. Uygulanan geniş immünhistokimyasal panelde tümör CD20 (+), CD79a (+) olup hücrelerin büyük çoğunluğu BCL-6 pozitifti. Tümör BCL-2 negatif olup c-Myc ise seyrek hücrede zayıf pozitifti. Ki67 proliferasyon indeksi yaklaşık %90 civarındaydı. Mevcut tümör hücreleri bir lenfositin yaklaşık 2-3 katı büyüklüğündeydi. Ayırıcı tanılar arasına "Büyük B Hücreli Lenfoma" ve "Burkitt Lenfoma" alındı. Morfolojik ve immünhistokimyasal bulgular ışığında olgu ön planda Büyük B Hücreli Lenfoma yönünde değerlendirildi.

Sonuç: Lenfomalar anatomik olarak hemen her bölgede bulunabileceği ve morfolojik olarak farklı tümörleri taklit edebileceği gibi immunhistokimyasal olarak da diğer tümörlerle örtüşebilmektedir. Bu açıdan ayırıcı tanıda her zaman akılda tutulması gereken lenfomalar, olgunun tedavisini tümüyle değiştirebileceğinden son derece önemlidir. Olgumuzda izlenen artifisyel berrak sitoplazmalı görünüm ve immunhistokimyasal PAX-8 ile CD10 pozitifliği primer böbrek tümörü taklitçisi tuzak bulgular olarak karşımıza çıkmıştır.

Anahtar Kelimeler: Böbrek, lenfoma, renal hücreli karsinom

EP-446 [Üropatoloji] [Özet Metin]

MESANENİN KAVERNÖZ HEMANJİOMU: OLGU SUNUMU

Orhan Semerci[1], *Hasan Rıza Aydın*[2]
[1]Sağlık Bilimleri Üniversitesi, Trabzon Kanuni Eğitim ve Araştırma Hastanesi, Tıbbi Patoloji Anabilim Dalı, Trabzon
[2]Sağlık Bilimleri Üniversitesi, Trabzon Kanuni Eğitim ve Araştırma Hastanesi, Üroloji Anabilim Dalı, Trabzon

ÖZET

Giriş: Mesanenin kavernöz hemanjiomu (MKH) nadir karşılaşılan benign bir vasküler lezyondur. Klinik olarak patognomonik bir belirti göstermemekle birlikte hastalar genelde gross ağrısız hematürü şikayetiyle başvurur. Endoskopik olarak sesil mavi renkli kabarıklık şeklinde görülebilir. Histolojik bulgular diğer lokalizasyonlarda izlenenler ile benzerdir.

Olgu: Düşük dereceli non-invaziv ürotelyal karsinom (pTa) tanılı 57 yaşında erkek hasta rutin takip için hastanemize başvurdu. Öyküsünde intravezikal epurubicin tedavisi olan ve geçmiş mesane biyopsiler ile idrar sitolojileri tümör açısından negatif olan hastaya yapılan sistoskopide tümöral lezyon görülmemekle birlikte mesane boynunda eritemli alan saptanıp punch biyopsi alındı. Topluca 1 cc hacminde materyalin mikroskopik incelemesinde genellikle büyük ve birbirinden farklı çapta, basit tek sıralı endotel ile döşeli dilate-konjesyone vasküler yapılar izlendi. Histomorfolojik bulgular ile "kavernöz hemanjiom" tanısına ulaşıldı.

Sonuç: MKH nadir karşılaşılan bir lezyon olup ayırıcı tanısında anjiosarkom ve Kaposi sarkomu bulunmaktadır. Bu lezyonların her ikisinde de sitolojik atipi gözlenir. Ayırıcı tanıda yer alan diğer bir lezyon olan iltihabi granülasyon dokusu oluşumunda hemanjiomun özelliği olmayan bol inflamasyon gözlenir. MKH'ın oluşum mekanizması hakkında bir fikir birliği mevcut olmamakla birlikte multifaktöryel geliştiği ve endotelyal proliferasyon ile kontrolsüz anjiogenez sonucu ortaya çıktığı düşünülmektedir. Olgumuzda olduğu gibi tekrarlayan girişimsel işlemlere bağlı travmaların rol aldığını düşünen çalışmalar da mevcuttur.

Anahtar Kelimeler: Mesane, kavernöz, hemanjiom

EP-447 [Üropatoloji] [Özet Metin]

OVER KANSERİ ÖYKÜSÜ OLAN BİR HASTANIN PRİMER RENAL SOLİTER FİBRÖZ TÜMÖRÜ

Ebru Aydın[1], *Gözde Çakırsoy Çakar*[1], *Osman Köse*[2]
[1]Sakarya Üniversitesi, Patoloji Ana Bilim Dalı, Sakarya
[2]Sakarya Üniversitesi, Üroloji Ana Bilim Dalı, Sakarya

ÖZET

Giriş: Böbreğin soliter fibroz tümörü (SFT), literatürde bildirilen 105 vakayla son derece nadir görülen bir tümördür. Spesifik olmayan görüntüleme ve histolojik özellikler sergilerler. Histolojik değerlendirme, değişken sellülarite ve paternlere sahip fibroblastik mezenkimal neoplazmı ortaya koymaktadır. İlk olarak plevrada tanımlanmış olmalarına rağmen, birden fazla anatomik bölgede ortaya çıkabilirler. Tanı için immünohistokimya kullanımı gereklidir.

Olgu: 75 yaşında, total abdominal histerektomi ve bilateral salpingo-oforektomi öyküsü olan ve over karsinomu nedeniyle tedavi görmüş bir kadın hastanın takibi sırasında yapılan PET-BT tetkiki, sol böbreğin pelvik bölgesinde minimal hipermetabolik (SUVmax:4.6), heterojen bir renal kitle olduğunu gösterdi. PET-BT bulguları, primer böbrek tümörünü destekler nitelikteydi. Tru-cut biyopsi yapıldı ve histopatolojik değerlendirme, belirgin malign özellikler olmaksızın, iğsi hücre morfolojisine sahip hipersellüler bir mezenkimal tümör ile uyumluydu. Sol radikal nefrektomi operasyonu planlandı. Makroskobik olarak, böbrek kitlesi 13x11x8 cm boyutlarında, yuvarlak, grimsi renkte ve lobüler konturlara sahip olup, böbreğin pelvisinde yerleşmişti. (Şekil 1A,B) Mikroskopik değerlendirme, az miktarda orta derecede soluk sitoplazmaya ve orta derecede pleomorfizme sahip mezenkimal, iğsi hücre-

li tümörü gösterdi. Tümör hücreleri, genişlemiş ve dallanan kanallardan oluşan belirgin bir vasküler yapıya sahip tabakalar halinde düzenlenmişti. Mitotik sayım 10 büyük büyütme sahasında 1 olup, fokal tümör nekrozu saptandı. Morfolojik özellikler, SFT ile uyumluydu. İmmünohistokimyasal boyama, CD34, Bcl-2, CD99 ve Vimentin ile güçlü ve yaygın pozitiflik göstererek ekstraplevral soliter fibroz tümör tanısını destekledi. (Şekil 2A-E)

Sonuç: SFT'ler lokal nüks ve uzak metastaz riski taşıdığından benign olarak kabul edilmezler. Tümör yer ve boyutu, hasta yaşı, 10 büyük büyütme sahasına göre >4 mitoz sayısı, sellülerite, tümör nekrozu ve pleomorfizm gibi faktörler malignite riski ile ilişkilendirilmiştir. SFT'nin böbrekte nadir görülen bir tümör olması ve malignite potansiyeli taşıması nedeniyle bu vakayı sunduk.

Anahtar Kelimeler: Böbrek, iğsi hücreli tümör, soliter fibröz tümör

EP-448 [Üropatoloji] [Özet Metin]

GENÇ HASTADA ÜROTELYAL KANSERİ TAKLİT EDEN BİR DURUM: PSÖDOKARSİNOMATÖZ ÜROTELYAL HİPERPLAZİ

Naile Kökbudak[1], *Hakan Hakkı Taşkapu*[2], *Hacı Hasan Esen*[1]
[1]Necmettin Erbakan Üniversitesi Tıp Fakültesi Tıbbi Patoloji Ana Bilim Dalı, Konya
[2]Necmettin Erbakan Üniversitesi Tıp Fakültesi Üroloji Anabilim Dalı, Konya

ÖZET

Giriş: Mesanedeki inverted lezyonlar, ürolojik patolojide bazı güçlüklerin kaynağı olmuştur. Yaygın olan iki tanesi, ürotelyumun normal varyantları olarak kabul edilen Von Brunn adaları ve sistit sistika/sistitis glandularistir. Bunların dışında mesanede inverted büyüme paternine sahip diğer bazı nadir ürotelyal lezyonlar ortaya çıkar. Bazıları psödokarsinomatöz ürotelyal hiperplazi (PCÜH) gibi sadece reaktif durumlardır (1). PCÜH ilk olarak 2000 yılında tanımlanmıştır. Radyasyon tedavisini takip eden vakalarda lamina propria içinde invaziv ürotelyal karsinomayı taklit edebilen inverted bir ürotelyal yuva proliferasyonu olarak ifade edilmiştir. Daha sonra morfolojik teşhis kriterleri genişletilmiş olup daha önceki raporlarda radyasyon tek nedensel faktör olarak kabul edilirken, mesane mukozasının kan akışının etkilendiği diğer predispozan durumlarda da PCÜH'nin ortaya çıkabileceği, mesane karsinomu riski ile ilişkili olmadığı ve gerçekten reaktif bir durum olduğu gösterilmiştir (2).

Olgu: 28 yaşında erkek hasta idrardan kan gelmesi ve karın ağrısı şikayeti ile üroloji polikliniğine başvuruyor. Sistoskopik incelemede mesane duvarında eritemli polipoid lezyon görülmesi üzerine lezyon eksize edilerek laboratuarımıza gönderiliyor. Histopatolojik incelemede yüzeyi ürotelyal epitel ile örtülü polipoid gelişimde epitel altı dokuda atipi ve mitotik aktivite izlenmeyen küçük düzgün sınırlı epitel adaları izlenmektedir. Tanısal amaçlı uygulanan immonuhistokimyasal boyamalarda p40 ve CD44 bu epitelyal adalarda diffuz pozitiftir, Sitokeratin 5/6 adaların periferinde pozitif olup Ki-67 indeksi %2-3'tür. Sitokeratin 20 sadece polipoid lezyon yüzeyindeki ürotelyal epitelde pozitiftir. Olgu bu haliyle PCÜH tanısı almıştır.

Sonuç: PCÜH klasik olarak radyasyon tedavisine, iskemik bir hasara karşı nadir, reaktif bir yanıttır ve stroma içinde proliferatif, psödoinfiltratif ürotelyal yuvalardan oluşur (3). PCÜH mimari ve sitolojik olarak kanseri taklit eder (2). Hastanın genç yaşta olması ve lezyonun kanseri taklit eden özellikler içermesi nedeniyle olgu ilginç bulunmuş olup literatüre katkıda bulunmak amacıyla sunulmuştur.

Anahtar Kelimeler: Genç hasta, psödokarsinomatöz ürotelyal hiperplazi, ürotelyal kanseri taklit eden durum

EP-449 [Üropatoloji] [Özet Metin]

BÖBREK HİLUSUNDA YERLEŞİM GÖSTEREN SOLİTER FİBRÖZ TÜMÖR

Esra Betül Tunce, *Büşra Yaprak Bayrak*
Kocaeli Üniversitesi, Patoloji Ana Bilim Dalı, Kocaeli

ÖZET

Giriş: Soliter fibröz tümör (SFT), tüm yumuşak doku tümörlerinin %2'sini oluşturan nadir iğsi hücreli bir neoplazidir. Genellikle plevral dokuda yerleşim göstermektedir. Ektraplevral yerleşimlerden olan böbrek SFT'leri daha nadir görülür. Farklı klinik davranış gösterir ve iyi prognoza sahiptir: Retroperitoneal nüks riski azdır. İimmunohistokimyasal reaksiyonları diğer yerleşim yerlerindekilerle benzerdir. Biz burada erkek hastada renal hilus yerleşimli insidental saptanan soliter fibröz tümör tanılı bir olgu sunmaktayız.

Olgu: 67 yaşında erkek hastaya, zona geçirme öyküsü nedeniyle yapılan tetkiklerde böbrek değerlerinde anormallik saptanmıştır. İncelenen radyolojik görüntülemelerde sağ renal hilus düzeyinde, renal veni basıya uğratan, 50x44 mm boyutlarında solid lezyon izlenmiştir. Renal hücreli karsinom ön tanısıyla radikal nefrektomi uygulanan olgunun sağ böbrek materyalinin makroskobik incelemesinde hilus yerleşimli, 6x5,5x5,5 cm boyutunda sert kıvamlı, kesit yüzü bej, lifsi görünümde, etrafında ince bir kapsül izlenen düzgün sınırlı lezyon izlenmiştir. Histopatolojik olarak yaygın hyalinize alanlar içerisinde benign görünümde seyrek iğsi hücrelerden oluşan, atipi, mitoz, pleomorfizm ve nekroz içermeyen mezenkimal neoplazi dikkati çekmiştir. İmmunohistokimyasal çalışmalar-

da CD34, STAT-6, BCL-2 ve TFE-3 pozitif boyanma göstermiştir. Morfolojik ve immunohistokimyasal bulgular eşliğinde olgu "soliter fibröz tümör" olarak raporlanmıştır.

Sonuç: SFT genellikle intratorasik bir tümör olarak düşünülmesine rağmen, böbrek dahil olmak üzere ekstratorasik organlardan da kaynaklanabilir. Literatürde ortalama tanı yaşının 52,8 olduğunu gösterilmekle birlikte vakamız 67 yaşındadır. Tümör daha çok bizim vakamızda olduğu gibi rastlantısal olarak teşhis edilir. Klinik semptomlar ele gelen bir kitle, yan ağrısı ve hematüri olabilir, ancak SFT'ler genellikle asemptomatiktirler.

Renal tümörlerin değerlendirmesinde görüntüleme yöntemleri SFT tanısı için spesifik değildir. Radyolojik olarak renal SFT, genellikle renal hücreli karsinom olarak değerlendirilir. Bildirilen hastaların çoğunda bizim hastamızda olduğu gibi radikal nefrektomi uygulanmıştır. Spesifik olarak, CD34 ve Bcl-2, SFT'lerde pozitiftir. STAT-6 literatürde bazı renal SFT 'lerde negatif bildirilmiş olsa da bizim vakamızda pozitiftir. Cerrahi rezeksiyon standart tedavi olarak önerilmektedir. SFT'nin malign potansiyeli olabileceğinden, lokal nüks veya uzak metastazdan korunmak için total eksize edildiğinden emin olunmalı ve yakın takip edilmelidir.

Anahtar Kelimeler: Böbrek neoplazmı, mezenkimal tümör, soliter fibröz tümör

EP-450 [Üropatoloji] [Özet Metin]

MESANEDE NEFROJENİK METAPLAZİ (ADENOM) OLGUSU

Serhat Furkan Acar[1], Bayram Yılmaz[1], Ercan Kahraman[1], Havva Hande Keser Şahin[1], Yılmaz Baş[1], İsmail Gülden[2], Güven Güney[1]

[1]Hitit Üniversitesi Tıp Fakültesi Erol Olçok Eğitim ve Araştırma Hastanesi,Patoloji Bölümü, Çorum

[2]Hitit Üniversitesi Tıp Fakültesi Erol Olçok Eğitim ve Araştırma Hastanesi,Üroloji Bölümü, Çorum

ÖZET

Giriş: Nefrojenik metaplazi (adenom);mesane ve prostatik üretrada, ürotelyal hasar sonrası gelişebilen,böbrek tubül hücrelerinden köken alan ve erkek hastalarda prostat asiner adenokarsinomu ile karışabilen benign bir lezyondur.Biz de kliniğimizde mesanede saptanan bir nefrojenik metaplazi vakasını sunmak istedik.

Olgu: Antibiyotik tedavisine dirençli sistit bulguları ile üroloji polikliniğine başvuran 69 yaşındaki kadın hastaya çekilen mesane ultrasonografisinde özellikle sağ posterior duvarda, en kalın olduğu yerde 6-7 mm kalınlığa ulaşan ekojeniteler (lezyon?) saptanıyor.Çekilen bilgisayarlı tomografide mesane sağ posterior duvarda daha belirgin olmak üzere diffüz duvar kalınlaşması izleniyor. Mesane lümeninde lezyon saptanmıyor.Hastaya tanısal amaçlı mesane sağ posterior duvardan transuretral rezeksiyon yapılıyor.

Histopatolojik incelemede, mesane mukozasında yoğun mikst tip inflamasyon arasında lamina probriada,çoğunluğunu küçük abortif bezlerin oluşturduğu,düzgün sınırlı, 2 mm çapında lezyon izleniyor.Lezyonu oluşturan hücreler açık kromatinli, küçük nükleollü ve hobnail görünümde olup bu hücrelerde mitoz ve nekroz saptanmıyor (Şekil 1). Yapılan immünohistokimyasal incelemede PAX 8 ile yaygın nükleer, Napsin A,PANCK,CK 7 ile yaygın stoplazmik boyanma izleniyor.GATA 3,P 63 ile boyanma izlenmeyip, Ki 67 proliferasyon indeksi % 2-3 civarında saptanıyor (Şekil 2). Bu bulgular ile olguya "nefrojenik metaplazi (adenom)" tanısı koyuluyor.

Sonuç: Nefrojenik metaplazi (adenom);ürotelyal hasar (taş,inflamasyon,cerrahi girişim vs.) veya böbrek transplantasyon sonrası mesanede veya prostatik üretrada gelişebilen, böbrek tübül hücrelerinden köken alan reaktif bir süreçtir. Erkek hastalarda kadınlara nazaran daha sık görülmektedir. Özellikle erkek hastalarda prostatik üretrada geliştiğinde atrofik varyant prostatik adenokarsinom ile karışabilmektedir. Bu vakalarda saptanabilen zayıf PSA,PSAP boyanması tanıyı daha da zorlaştırmaktadır.Lezyonların düzgün sınırlı olması, prostatik üretra çevresinde yerleşmesi ve PAX 8 pozitifliği ayırıcı tanıda yardımcıdır.Mesanede yerleştiğinde ise ayırıcı tanıya berrak hücreli adenokarsinom ve yüksek dereceli invaziv ürotelyal karsinom girmektedir.Bu tümörlerin daha büyük, daha infiltratif olması,yaygın mitoz ve belirgin nükleer atipi içermesi ayırıcı tanıda yardımcıdır.

Anahtar Kelimeler: Nefrojenik metaplazi, mesane, nefrojenik adenom

EP-451 [Üropatoloji] [Özet Metin]

SKROTAL BAZAL HÜCRELİ KARSİNOM: GÜNEŞTEN KORUNAN CİLTTE NADİR GÖRÜLEN BİR OLGU

Nurtaç Sarıkaş[1], Rıdvan Özbek[2]

[1]Kastamonu Üniversitesi Tıp Fakültesi, Tıbbi Patoloji Anabilim Dalı, Kastamonu

[2]Kastamonu Üniversitesi Tıp Fakültesi, Üroloji Anabilim Dalı, Kastamonu

ÖZET

Giriş: Derinin bazal hücreli karsinomu sık görülmektedir. Bazal hücreli karsinomun majör bir predispozan faktörü olan ultraviyole ışığa doğal olarak fazla maruz kalmadığı için genital bölgede nadiren izlenmektedir.

Olgu: Skrotumda kitle şikayeti ile hastanemiz Üroloji Kliniğine başvuran 72 yaşında erkek hastaya ait pembe renkli polipoid lezyon, eksizyonel biyopsi yapılarak "Pyojenik Granülom"

klinik ön tanısı ile bölümümüze gönderildi. Makroskopik olarak 1,7x0,6 cm boyutlarında sap tabanı üzerinde 2,3x1,1x1 cm boyutlarında cilt ile kaplı lobüle konturlu polipoid doku izlendi. Kesit yüzeyi şeffaf gözenekli görünümde, yer yer kanamalı görüldü. Işık mikroskopi incelemede H&E kesitlerde kistik alanlar içeren bazaloid morfolojide tümöral gelişim dikkati çekti. İmmünohistokimyasal olarak tümörde BerEP4 ile yaygın, CD10 ile tümör periferinde olmak üzere pozitif reaksiyon tespit edildi. Olgu histopatolojik ve immünohistokimyasal bulgular eşliğinde "Nodüler ve Kistik Tip Bazal Hücreli Karsinom" olarak değerendirildi.

Sonuç: Genital bölgede uzun süredir var olan cilt lezyonlarına sahip yaşlılarda Bazal hücreli karsinom da akla gelmelidir. Genital bölgeyi etkileyen Bazal hücreli karsinomun predispozan faktörleri ve klinik özellikleri hala daha fazla açıklamaya ihtiyaç duymaktadır.

Anahtar Kelimeler: Bazal hücreli, karsinom, skrotum

EP-452 [Üropatoloji] [Özet Metin]

PROSTAT İNCE İĞNE BİYOPSİSİNDE TANI ALAN ÜROTELYAL KARSİNOM: BİR OLGU

Ezgi Kül, Kamile Gülçin Eken, Ayse Aysim Özağarı, Fevziye Kabukçuoğlu
S.B.Ü Şişli Hamidiye Etfal Eğitim ve Araştırma Hastanesi, Tıbbi Patoloji Bölümü, İstanbul

ÖZET

Giriş: Prostat iğne biyopsisinde ürotelyal karsinom (ÜK) tanısı, nadir görüldüğü ve klinik olarak da prostat adenokarsinomunu taklit ettiği için zordur. Bu sunumda önceden ürotelyal karsinom öyküsü olmayan ve iğne biyopsisinde hem ürotelyal karsinom hem de prostatik adenokarsinom tanısı alan olgu ele alınmıştır.

Olgu: 67 yaşında, hematürisi olan erkek hastanın PSA'sı 7,08 mcg/L saptanmış. Tarafımıza 12 kor transrektal iğne biyopsi gönderildi. İmmunohistokimyasal olarak uygulanan HMW-CK, P63, GATA-3 ile ÜK hücreleri pozitif olup NKX3.1 ile negatifti. 10/12 'sinde prostatik adenokarsinom, 1/12'sinde yüksek dereceli ÜK ve 3/12'sinde hem prostatik adenokarsinom hem de yüksek dereceli ÜK görüldü. Prostatik adenokarsinomun Gleason skorlaması grade grup 1 ve 2 idi. Bir korda prostatik duktus çevresinde ÜK'un fokal stromal invazyonu görüldü. Biyopside tanı alan hastaya yapılan PSMA PET-CT görüntülemesi ile lenf nodu metastazı görülmemişken PET CT-FDG görüntülemesinde sağ eksternal iliak metastatik lenf nodu izlendi. Ardından gönderilen prostatik üretra TUR materyalinde yüksek dereceli invaziv ÜK ve in situ ÜK görüldü. Sistoprostatektomide prostatik üretrada yüksek dereceli invaziv ÜK saptandı. Prostatik stromada tümör invazyonu izlendi. Prostatik duktuslar boyunca ÜK yayılımı mevcuttu. Mesanede yüksek dereceli invaziv ÜK, yaygın in situ ÜK görüldü. Prostat dokusunda grade grup 2 adenokarsinom saptandı. Sağ obturator ve sağ internal iliak lenf nodlarında toplam 7 adet ÜK metastazı izlendi.

Sonuç: Prostatın primer ürotelyal karsinomu nadirdir. Prostat iğne biyopsisinde ÜK tanısı zor olup doğru tanı için ayırt edici histopatolojik özellikler ve immünohistokimyasal inceleme esastır. Prostat ÜK, adenokarsinomuna göre arkitektür ve sitolojik olarak farklıdır. Tümör hücrelerinde nükleer pleomorfizm, mitoz, nekroz daha fazladır. Prostat biyopsisinde adenokarsinomun yüksek gradeli komponenti (yüksek gradeli prostatik adenokarsinom) olarak değerlendirilirse hastanın tedavisi gerektiği gibi yapılamayabilir. Prostat iğne biyopsisinde ÜK tanısı zor olmakla beraber prognozu kötü olduğundan tanınması, hastanın erken tedavi alabilmesi için çok önemlidir.

Anahtar Kelimeler: Adenokarsinom, iğne biyopsisi, mesane, prostat, ürotelyal karsinom

EP-453 [Üropatoloji] [Özet Metin]

MESANE YERLEŞİMLİ PARAGANGLİOMA

Ganime Çoban[1], Muhammet Hikmet Nazar[1], Yıldırım Özer[2], Senad Kalkan[2]
[1]Bezmialem Vakıf Üniversitesi, Patoloji Anabilim Dalı, İstanbul
[2]Bezmialem Vakıf Üniversitesi, Üroloji Anabilim Dalı, İstanbul

ÖZET

Giriş: Paragangliomalar(PG), kromaffin hücrelerden kaynaklanan ekstraadrenal yerleşimli tümörlerdir. En sık baş boyun bölgesinde görülür. Mesane ise nadir bir yerleşim yeridir. Klinik ve histopatolojik olarak tanı güçlüğü oluşturan ve nadir görülen olgumuzu literatür eşliğinde sunmayı amaçladık.

Olgu: 58 yaşında erkek hasta, kasıkta ele gelen kitle şikayeti mevcuttu. Pelvis MR görüntülemesinde mesane sağ lateral duvarına bası yapan düzgün sınırlı, 22x21x13 mm boyutunda kontrast tutulumu göstermeyen solid lezyon izlendi. Sistoskopisi normal olarak değerlendirildi. Olguda periferik sinir tümörü veya nöroendokrin tümör(NET) düşünülerek parsiyel sistektomi yapıldı. Operasyon sırasında problem yaşanmadı. Makroskobide, kas dokusu içerisinde 2,5x1,5x1,5 cm ölçüsünde sarı-kahverengi renkte, kanama alanları içeren düzgün sınırlı tümör görüldü. Tümör, yuvalar oluşturan ince kümelenmiş kromatine sahip nüveler içeren granüler bazofilik sitoplazmalı üniform görünümde hücrelerden oluşuyordu. Yuvalar etrafında iğsi görünümde hücreler mevcuttu. Paraganglioma, NET, malign melanom ve ürotelyal karsinom nested varyant ayrımı için immünohistokimyasal çalışma yapıldı. Tümör hücreleri Tirozin hidroksilaz, Kromogranin, Sinapto-

fizin, CD56 ile pozitif boyanırken, Pansitokeratin ile negatifdi. İğsi hücreler ise S100 ile pozitif boyandı ve paragangliomа tanısı kondu. Prognoz ve sendromik hastalıklar açısından yapılan boyamalardan SDHB ve Fumarat Hidrataz ile kayıp görülmedi.

Sonuç: Paragangliomalar, ekstraadrenal kromafin hücrelerden kaynaklanan nöroendokrin tümörlerdir. Mesane PG, tüm PG'ların %0.6'sınıı oluştururken, üriner sistemde en sık (%79.2) görülen yerleşim yeridir. En sık 2. ve 4. dekatlar arasında görülür. En sık başvuru nedeni ise ağrısız hematüridir. Fonksiyonel olanlarda hipertansiyon, çarpıntı, başağrısı görülebilir. Hastamızda hipertansiyon mevcuttu ve antihipertansif ilaç kullanıyordu fakat, yaşından dolayı sporadik olduğu düşünülmüştü. Tümörlerin çoğu submukozada veya kas dokusu içerisinde yerleştiğinden olguların ancak %80'i sistoskopi sırasında görülebilir. Bu nedenle operasyon öncesi tanı zordur. Paraganglioma olabileceği akla gelirse özellikle 24 saatlik idrarda metanefrin seviyesinin ölçülmesi anlamlıdır. Paragangliomaların %10-15' inde malignite gelişebilir. En önemli malignite kriteri uzak metastazdır. Tedavi seçenekleri arasında transüretral rezeksiyon, parsiyel sistektomi veya metastazı olan olgularda total sistektomi ve pelvik lenf nodu diseksiyonu yapılabilir. Mesanenin primer paragangliomaları nadir olup, ayırıcı tanıda akılda tutulmalıdır

Anahtar Kelimeler: Paraganglioma, mesane, nöroendokrin tümör, immunohistokimya

EP-454 [Üropatoloji] [Özet Metin]

MALİGNİTE TAKLİTÇİSİ İNTESTİNAL TİP SİSTİTİS GLANDÜLARİS: İKİ OLGU SUNUMU

Esen Gül Uzuner, Cansu Benli Işık
SBÜ Sultangazi Haseki Eğitim ve Araştırma Hastanesi, Patoloji Bölümü, İstanbul

ÖZET

Giriş: Sistiitis sistika/sistiitis glandülaris mesane ürotelyal epitelinin lamina propriaya invajinasyonu sonucu von Brunn'un adalarındaki kronik inflamasyon ve obstrüksiyona sekonder gelişen reaktif proliferatif değişikliklerdir. Sistiitis sistika, adaların kistik genişlemesi ve lümende eozinofilik sekret içermesi, sistiitis glandularis ise glandlardaki luminal hücrelerin kolumnar veya küboidal bir görünüm kazanması ve glandüler metaplazi göstermesidir.

Sistiitis glandülarisde hücreler müsin salgılar ve intestinal tip goblet hücresi içerirse intestinal tip sistiitis glandülaris olarak adlandırılır ve bu tipi iyi diferansiye adenokarsinom ile benzer histolojik özellikler gösterebilir. Bu nedenle bazı olgularda tanısal zorluk yaşanabilir. Bu yazıda intestinal tip sistiitis glandülaris tanısı alan iki hastayı histopatolojinin önemini vurgulamak amacıyla sunduk.

Olgu 1: 29 yaşında erkek hasta kanlı idrar yapma şikayeti ile hastanemiz üroloji polikliniğine başvurdu. Yapılan sistoskopik incelemede mesane trigonunu dolduran bilateral orifise uzanan yaklaşık 4 cm kitle saptandı. Tarafımıza yaklaşık 2 cc hacminde transüretral rezeksiyon (TUR) materyali gönderildi. Mikroskopik incelemede lamina propriada sistiitis sistika komşuluğunda goblet hücrelerinden zengin intestinal tipte glandüler yapılar, asellüler müsin gölcükleri izlendi.

Olgu 2: 67 yaşında erkek hasta idrar yanması şikayeti ile hastanemiz üroloji polikliniğine başvurdu. Yapılan sistoskopik incelemede mesane trigonda 2 cm'lik papiller kitle saptandı. Tarafımıza yaklaşık 6 cc hacminde TUR materyali gönderildi. Mikroskopik incelemede lamina propriada sistiitis sistika komşuluğunda fokal alanlarda adenomatöz değişiklikler içeren goblet hücrelerinden zengin intestinal tipte glandüler yapılar, asellüler müsin gölcükleri izlendi. Olgularda nükleer atipi, mitoz, nekroz, kas invazyonu saptanmadı.

Sonuç: Müsin ekstravasyonu içeren intestinal tip sistiitis glandülaris histolojik olarak müsinöz kistadenom ve müsinöz adenokarsinomla karışabilir. Müsin gölcükleri içerisinde neoplastik hücre olmaması, epitel hücrelerinde belirgin atipi görülmemesi ve intestinal tip gland yapılarının genelde lamina propriyada sınırlı olması intestinal tip sistiitis glandülaris lehinedir. İntestinal tip sistiitis glandülaris ile primer mesane adenokarsinomu veya metastazı/infiltrasyonu arasındaki ayırıcı tanı zordur ve yalnızca immünohistokimyaya dayalı olarak ayırım imkansızdır. Bu farklı gruplar arasında ayırım yapmak için, histomorfolojik, klinik ve radyolojik bulgular birlikte değerlendirilmeli, hasta yakın takibe alınmalıdır.

Anahtar Kelimeler: İntestinal tip, malignite, sistiitis glandülaris

EP-455 [Üropatoloji] [Özet Metin]

NON-FONKSİYONE BÖBREKTE İNSİDENTAL SAPTANAN PLAZMASİTOİD VARYANT ÜROTELYAL KARSİNOM

Mustafa Hayri Kışlal, Tuba Dilay Kökenek Ünal
Ankara Bilkent Şehir Hastanesi, Tıbbi Patoloji Bölümü, Ankara

ÖZET

Giriş: Ürotelyal karsinomlar üst üriner traktta %5-10 oranında görülmekte olup genellikle klasik subtip izlenir. Burada böbrek pelvis yerleşimli, rezeksiyon materyalinde tesadüfen saptanan ve nadir bir subtip olan plazmasitoid subtip ürotelyal karsinom olgusu sunulmuştur.

Olgu: 67 yaşında bir erkek, sol yan ağrısı şikayetiyle başvurmuştur. Yapılan tetkiklerde sol böbreğinin kistik ve non fonksiyone olduğu izlenmiş ve sol nefrektomi uygulanmıştır. Makroskopik incelemede böbreğin geniş alanlarda krem

renkli ve fibrotik, yer yer kistik ve kanamalı olduğu görülmüş, normal böbrek dokusu izlenmemiştir. Ayrıca yer kaplayan herhangi bir lezyon veya papiller oluşum görülmemiştir. Mikroskopik incelemede tümör hücreleri, şeffaf ya da eozinofilik sitoplazmalı, santral veya eksantrik yerleşimli, iri, hiperkromatik ve veziküle nükleuslu, yer yer belirgin eozinofilik nükelollüdür. İmmunohistokimyasal çalışmada neoplastik hücrelerin GATA3, HMWCK, CK7, CD138 ve p120 ile pozitif olduğu PAX8, CAIX, CK20 ve p63 ile negatif olduğu görüldü. E-kadherin ile boyanma şiddetinde hafif azalma izlendi.

Sonuç: Plazmasitoid ürotelyal karsiom nadir bir subtip olup agresif gidişlidir. Daha önce mesane dışı üriner trakt lokalizasyonlarında çok nadir olarak bildirilen bu subtip, olgumuzda non fonksiyone bir böbreğin pelvisinde insidental olarak tespit edildiği için sunulmaya değer görülmüştür.

Anahtar Kelimeler: Ürotelyal karsinom, plazmasitoid varyant ürotelyal karsinom, non fonsiyone böbrek, nefrolitiazis, kistik böbrek

EP-456 [Üropatoloji] [Özet Metin]

ÜRETRA'DA MALİGN MELANOM: NADİR BİR OLGU SUNUMU

Dorukhan Özeroğlu, Şule Özsoy, Muhammet Murat Dinçer, Ayşegül Aydın
Sağlık Bilimleri Üniversitesi, Bağcılar Sağlık Uygulama ve Araştırma Merkezi, Tıbbi Patoloji, İstanbul

ÖZET

Giriş: Malign melanom, tüm malignitelerin yüzde 1,2'sini oluşturan nadir bir hastalıktır ve ürogenital lokalizasyon bu vakaların %1'inden azından görülmektedir. Üretra'nın primer malign melanomu ise tüm malign melanom vakalarının %0,2'sinden azını oluşturan kötü prognozlu agresif neoplazmlardır. Primer mukozal melanom tanısı ancak metastatik süreç olasılığı dışlandıktan sonra verilebilmektedir.

Olgu: 1 aydır devam eden vajinal kanama nedeniyle hastanemize başvuran ve yapılan jinekolojik muayenesinde üretral os'ta 2-3 cmlik vejatatif kanamalı tümoral kitle saptanan 66 yaşında kadın hasta. Yapılan ultrasonografik incelemede karinkül ile uyumlu değerlendirilen lezyondan alınan biyopside ürotelyal epitel altında veziküler nükleuslu, yer yer berrak sitoplazmalı atipik monoton hücre infiltrasyonu izlendi. Fokal alanlarda tümör hücreleri sitoplazmalarında pigment varlığı dikkati çekti. Ayırıcı tanıya ürotelyal karsinom, malign melanom, metastatik veya komşuluk yoluyla invaze olabilecek tümörler alındı. Olguda izlenen histomorfolojik ve immünhistokimyasal bulgular malign melanom ile uyumlu bulundu.

Sonuç: Çeşitli histomorfolojik özellikler gösterebildiğinden malign melanom, nadir olarak izlenmekle birlikte her yüksek grade'li tümörün ayırıcı tanısında yer almalıdır.

Anahtar Kelimeler: Malign melanom, üretra, nadir

EP-457 [Üropatoloji] [Özet Metin]

MESANENİN POSTOPERATİF İĞSİ HÜCRELİ NODÜLÜ: OLGU SUNUMU

Figen Aslan[1], Gizem Akkaş Akgün[1], Ayşe Nur Değer[1], Şeref Coşer[2]
[1]Kütahya Sağlık Bilimleri Üniversitesi, Tıbbi Patoloji Anabilim Dalı, Kütahya
[2]Kütahya Sağlık Bilimleri Üniversitesi, Evliya Çelebi Eğitim ve Araştırma Hastanesi, Üroloji Bölümü, Kütahya

ÖZET

Giriş: Mesanenin postoperatif iğsi hücreli nodülü (PSCN), mesanede cerrahi bir müdahale sonrası reaktif bir hücre proliferasyonu olarak ortaya çıkan nadir görülen benign bir lezyondur. Bu nodüller, bazen iğsi hücreli sarkomatoid karsinom olarak ta değerlendirilebilir. Bu olgu ile mesanenin postoperatif iğsi hücreli nodülü ile iğsi hücreli sarkomatoid karsinom arasındaki ayrımın zorluğu ve tanı koyma sürecinde karşılaşılan sorunlar ele alınacaktır.

Olgu: 2 ay önce transüretral rezeksiyon (TUR) ile invaziv ürotelial karsinom tanısı alan 70 yaşında kadın hastada yeniden yapılan 5 cc TUR materyalinin mikroskopik incelemesinde subepitelyal alanda inflamatuar iğsi hücreli proliferasyon görüldü. İğsi hücrelerde hafif atipi bulguları ve bol mitotik figürler görüldü. Ancak atipik mitoz ve nekroz görülmedi. İmmünhistokimyasal incelemede PanCK ile sadece yüzey epitelinde ekspresyon görüldü. CD68 histiyositlerde ve multinükleer dev hücrelerde pozitifti. SMA ile fokal odaklarda ekspresyon görüldü. Ki67 proliferatif indeksi %15' ti. Bu klinik ve histopatolojik özellikler ile olguya PSCN tanısı verildi.

Sonuç: Malign mesane tümörü olan olgularda cerrahi müdahalelerden sonra sistoskopide görülen nüks kitlelerin PSCN gibi benign bir proliferatif lezyon olabileceği akılda tutulmalıdır. Ancak PSCN tanısı verilmeden önce sarkomatoid karsinom da ayırıcı tanıda dikkatle ele alınmalıdır. Bu çalışma, PSCN ve sarkomatoid karsinomları karşılaştırarak PSCN ve sarkomatoid karsinom gibi nadir vakalarda dikkatli patolojik incelemenin önemini vurgulamaktadır.

Anahtar Kelimeler: Mesane, iğsi hücreli, nodül, postoperatif, sarkomatoid, karsinom

EP-458 [Üropatoloji] [Özet Metin]

OSSİFİK DEĞİŞİKLİKLER GÖSTEREN SARKOMATOİD RENAL HÜCRELİ KARSİNOM

İpek Gürel, Nazlı Özdemir, Sıdıka Fındık, Seda Tas Ayçiçek
Necmettin Erbakan Üniversitesi Meram Tıp Fakültesi, Patoloji Ana Bilim Dalı, Konya

ÖZET

Giriş: Renal hücreli karsinom (RCC); renal tübüler epitelden köken alan ve böbreğin en sık görülen primer malignitesidir. Tüm malignitelerin %2'sini oluşturur. Kadınlarda erkeklerden iki kat fazla görülmekte olup çoğunlukla olgular 50 -70 yaş civarındadır. Hastalar karın ağrısı, hematüri, kilo kaybı, yorgunluk, ateş gibi semptomlarla başvurabilirler. Yaş, cinsiyet, sigara öyküsü, obezite, hipertansiyon risk faktörlerindendir. Çok sayıda histolojik ve moleküler alt tipi olan RCC'nin en yaygın türü berrak hücreli tiptir. Çoğu RCC'lerde sarkomatoid diferansiasyon meydana gelebilir. Sarkomatoid RCC tüm RCC'lerin yaklaşık %4-5'ini oluştur ve kötü prognoz ile ilişkilidir. RCC kendi içinde kalsifikasyonlara sahip olabilir. Tümör içinde ossifikasyon yoluyla heterotopik kemik oluşumu kalsifikasyona benzer bir görünüm verir. Ossifikasyon merkezlerinin histopatolojik olarak gösterilmesi kesin tanıda yardımcı olur.

Olgu: Pıhtılı hematüri ve ara ara olan yan ağrısı sebebiyle hastanemizin üroloji polikliniğine başvuran 68 yaşındaki kadın hastanın bilgisayarlı tomografi (BT)'sinde sağ böbrek alt ve orta polü tamamen kaplayan, renal pelvis düzeyine uzanım gösteren, 11x9,5x8,5cm boyutlarında, düzgün sınırlı, makrolobüle konturlu, içerisinde yoğun kalsifikasyonlara ait hipointens alanlar bulunan, patolojik kontrast tutulumu gösteren yer yer difüzyon kısıtlılığı bulunan, malign görünümde kitle lezyonu izlendi. Laboratuarımıza gönderilen 18x14x10 cm ölçülerinde sağ total nefrektomi materyali kalsifik olması nedeniyle açılamamış olup kesilebilen tümöral alanlardan örneklemeler yapıldı. Mikroskopisinde yaygın osseöz metaplazi içeren tamamı sarkomatoid görünümlü alanlardan oluşan tümöral lezyon saptandı. Tümör hücreleri; immunohistokimyasal pansitokeratin, karbonik anhidraz ve vimentin pozitif, PAX-2, PAX-8, aktin, desmin, HMB-45, S-100, CD34, CD99, BCL-2, myogenin negatif idi. Sarkomatoid alanlardaki pansitokeratin pozitifliği nedeniyle olgu sarkomatoid renal hücreli karsinom olarak raporlandı.

Sonuç: RCC böbreğin en sık görülen primer malignitesidir. Bunların yaklaşık %4-5'ini ise sarkomatoid RCC oluşturur. Olgumuzda histopatolojik ve immünhistokimyasal bulgular sarkomatoid RCC olarak yorumlanmış olup; ossifik alanlarda malign dönüşümün olmaması ossifik metaplazi olarak değerlendirilmiştir. Olgumuzun nadir görülmesi ve sarkomlarla ayırıcı tanıda akılda bulundurulması gerekliliği nedeni ile sunduk.

Anahtar Kelimeler: Ossifikasyon, renal hücreli karsinom, sarkomatoid

EP-459 [Üropatoloji] [Özet Metin]

PROSTATTA CRYPTOCOCCUS NEOFORMANS ENFEKSİYONU: OLGU SUNUMU

Aynur İsaoğlu, Fatmanur Koyunlu, Canberk Topuz, Ebru Tastekin, Meltem Ayyıldız Mercan
Trakya Üniversitesi, Tıbbi Patoloji Anabilim Dalı, Edirne

ÖZET

Giriş: Cryptococcus neoformans güvercin dışkılarında bulunan, hem mayaları hem de filamentli türleri içeren bir mantar cinsidir. Vücuda havada bulunan mayaların alınması ile bulaşır ve sıklıkla immunsupresif hastalarda enfeksiyon oluşturur. En sık akciğerler ve santral sinir sistemi sık tutulur. Daha nadir olarak deri, prostat, göz, bağırsaklar tutulabilir. Genellikle konfluent bronkopnömoni tablosu yapar, ancak belirgin konak yanıtı yoktur.

Olgu: 64 yaşında erkek hasta idrar yaparken yanma ve zorlanma şikayeti ile üroloji polikliniğine başvurdu. PSA:80 ng/ml saptanan hastaya prostat 12 kadran iğne biyopsi yapıldı. Mikroskopik incelemede fibromuskuler stroma içinde, hiperplastik glanduler yapılar arasında, yuvarlak-oval şekilli, 4-10 mikron boyutunda maya hücreleri saptandı. Kapsüllü mayaların yer yer dar boyunlu tomurcuklanma meydana getirdiği izlendi. Granülom oluşumu mevcuttu.Yapılan GMS, PAS, DPAS histokimya boyamalarında pozitiflik görüldü. Müsikarmin histokimya çalışmasında kapsüler boyanma izlendi. Takiplerinde ateş yüksekliği, bulantı, kusma şikayeti gelişen hasta üroloji servisine yatırıldı. Hastadan alınan kan kültürü ve idrar kültürlerinde cryptococcus neoformans üredi. Beyin omurilik sıvısından çalışılan Cryptococcus neoformans PCR testi negatifti.

Sonuç: Hastanın semptomları ve yüksek PSA düzeyleri prostat karsinomu düşündürse de histopatolojik değerlendirmede nontümöral nedenler de mutlaka akılda bulundurulmalı ve ayırıcı tanıya alınmalıdır. Olgumuz Cryptococcus neoformans enfeksiyonunun prostatta çok nadir görülmesi nedeniyle sunulmaya değer bulunmuştur.

Anahtar Kelimeler: Prostat, cryptococcus neoformans, enfeksiyon

EP-460 [Üropatoloji] [Özet Metin]

PROSTATIN BENİGN MELANOSİTİK LEZYONLARI: BLUE (MAVİ) NEVUS VE MELANOZİS

Nese Yeldir, Aslı Çakır
Medipol Üniversitesi, Patoloji Anabilim Dalı, İstanbul

ÖZET

Giriş: Prostatın melanositik benign lezyonları mavi nevüs ve melanozis, malign tümörleri primer veya metastatik malign melanomdur. Melanin pigmenti prostat stromasında ise mavi nevus; stroma ve gland hücrelerindeyse melanozis olarak isimlendirilir. Bu lezyonlar, prostatta oldukça nadirdir ve genellikle tesadüfen saptanır. Bu posterde prostatın 2 benign melanositik lezyonu (melanozis ve mavi nevüs) sunulmaktadır.

Olgu 1: Kronik böbrek hastalığı nedeniyle nakil planlanan 57 yaşındaki erkek hastanın rutinleri sırasında serum total PSA'sı 4,77 ng/ml olarak saptandı. Fizik muayenede bulgu rastlanmayan hastaya nakil öncesi prostat biyopsisi uygulandı. Histopatolojik olarak, biyopsilerin çoğunluğunda prostat stromasında kahverengi-siyah pigment ile yüklü fusiform ve yuvarlak hücreler görüldü ve komşu glandların epitelinde de aynı pigmentin varlığı izlendi. Olgu prostatik melanozis olarak raporlandı. Eşlik eden adenokarsinom görülmedi ancak birkaç glanddan oluşan atipik küçük asiner proliferasyon odağı dikkati çekti.

Olgu 2: Üriner semptomları nedeniyle sondalı 73 yaşındaki erkek hastaya tanı ve tedavi amaçlı HoLEP uygulandı. Histopatolojik olarak, adenomatöz ve myomatöz hiperplazini görüldüğü benign prostat hiperplazisi ve birkaç yongada sadece prostat stromasında kahverengi-siyah pigment yüklü hücreler görüldü ve mavi nevüs olarak tanımlandı.

Olguların her ikisinde de sitolojik atipi, mitoz ve nekroz görülmedi. Histokimyasal olarak, pigment Masson Fontana ile pozitif boyanma gösterirken, melanin soldurma ile pigmentin solduğu dikkati çekti. İmmunhistokimyasal olarak S100 ile ekspresyon saptandı.

Sonuç: Prostat dokusunda mavi nevüs ve melanozis sıklıkla prostat hiperplazisi nedeniyle opere edilen ileri yaş erkeklerde tesadüfen saptanan ve klinik önemi bilinmeyen lezyonlardır. Embriyolojik göç sırasında prostatik stromasına yerleşen melanoblastların ya da Schwann ve endonöral hücrelerin melanositlere dönüşmesi, bu lezyonların gelişiminde önerilen iki mekanizmadır. Nadiren prostat adenokarsinomuna da eşlik edebilirler, ancak melanom ya da karsinom için öncül değillerdir. Melanin pigmentinin ayırıcı tanısında hemosiderin (altın rengi, kaba granüler) ve seminal veziküllerde görebileceğimiz lipofuksin (sarı-kahverengi, ince granüler) birikimleri yer alır. Tanı öncesi primer/metastatik malign melanomun histopatolojik ekartasyonu şarttır.

Anahtar Kelimeler: Prostat, melanositik lezyon, mavi nevüs

EP-461 [Üropatoloji] [Özet Metin]

RABDOMYOSARKOMATÖZ SARKOMATOİD ÜROTELYAL KARSİNOM; NADİR BİR OLGU SUNUMU

Döndü Nergiz[1], Mehmet Salih Boğa[2]
[1]Antalya Eğitim Araştırma Hastanesi, Tıbbi Patoloji, Antalya
[2]Antalya Eğitim Araştırma Hastanesi, Üroloji Kliniği, Antalya

ÖZET

Giriş: Sarkomatoid ürotelyal karsinom epitelyal ve mezenkimal farklılaşma gösteren, mesanenin nadir bifazik primer malign neoplazmdır. Epitel komponent genellikle olarak yüksek dereceli ürotelyal karsinomdur ve mezenkimal malign komponent ise osteosarkom, kondrosarkom, rabdomiyosarkom gibi alanlardan oluşur.

Olgu: 71 yaşında erkek hasta kanlı idrar yapma şikayeti ile üroloji polikliniğe başvurdu. Tüm abdomen bilgisayarlı tomografide mesanede lümene protrüde 3 cm çapta kitle izlendi. Hastanın mesanesindeki kitleye transüretral rezeksiyon yapıldı. Patoloji bölümüne makroskopik olarak parçalı halde topluca 10 cc çapta kirli beyaz renkte fragmente dokular gönderildi. Materyalden hazırlanan kesitlerde mikroskopik incelemede iri pleomorfik hiperkromatik nükleuslu, geniş eozinofilik sitoplazmalı infiltratif paternde tümör komponenti ile küçük hiperkromatik nükleuslu, kıt sitoplazmalı, brisk mitotik aktivite izlenen tabakalar şeklinde ikinci tümör komponenti izlenmiştir. İlk tarif edilen tümör komponenti; PanCK, p63, CK7 ve HMWCK pozitifti. İkinci tarif edilen tümör komponenti; Vimentin, Desmin, CD56, Myogenin ve MyoD1 pozitifti. Her iki komponent; CK20, SMA, S100, LCA, Kromogranin, ve Sinaptofizin negatifti. Olguda rabdomyosarkomatöz differansiyasyon gösteren yüksek dereceli infiltratif ürotelial karsinom saptanması nedeniyle 'Rabdomyosarkomatöz Sarkomatoid Ürotelial Karsinom' olarak değerlendirilmiştir.

Sonuç: Sarkomatoid varyant ürotelial karsinomların agresif klinik davranış göstermeleri ve farklı tedavi protokolleri uygulanabilmesi nedeniyle diğer ürotelyal karsinom, postoperatif iğ hücreli nodül, psödosarkomatöz stromalı ürotelyal karsinom, inflamatuar miyofibroblastik tümör ve primer sarkomlardan ayırımı çok önemlidir. Ayrıca yetişkinlerde, mesane tümörlerinde rabdomiyosarkomatöz farklılaşma sarkomatoid ürotelyal karsinomun bir bileşeni olabileceği gibi pür bir rabdomiyosarkom görülebileceği de akılda tutulmalıdır. Bu antitenin doğru tanınması hastanın uygun tedavi almasını sağlar. Biz bu olgumuzu nadir ve çeldirici bir antite olması sebebiyle sunduk.

Anahtar Kelimeler: Rabdomyosarkomatöz, sarkom, sarkomatoid ürotelyal karsinom, ürotelyal karsinom

EP-462 [Üropatoloji] [Özet Metin]

PARATESTİKÜLER PSÖDOTÜMÖR NADİR BİR OLGU

Ufuk Kayhan, Sukran Sarikaya
Dr. Lütfi Kırdar Şehir Hastanesi, Patoloji Kliniği, İstanbul

ÖZET

Giriş: Fibröz psödotümör, fibrozis, kalsifikasyon, ossifikasyon eğilimi olan nadir kronik bir inflamatuar lezyondur. Bu neoplastik olmayan fibroinflamatuar reaktif lezyon -özellikle paratestiküler alan içerisinde büyük ölçüde sertleşmiş olarak ortaya çıktığında- klinik ve morfolojik olarak testiküler ve paratestiküler neoplazmları taklit ettiğinden olgu sunuma uygun görüldü.

Olgu: Olgumuz sol testiste sert ağrısız kitle ile dış merkeze başvuran 18 yaşında erkek hasta. Klinik kitle tespit edilmesi üzerine ultrasonda belirgin kitlesel lezyon izlenmemekle birlikte klinik şüphe üzerine sol orşiektomi uygulanmıştır. Hastaya ait operasyon öncesi BT, MR görüntülemeleri ve BHCG, LDH, AFP laboratuvar değerleri bulunmamaktadır. Hastanemize doku ile birlikte 5 parafin blok konsültasyon olarak gelmiştir. Makroskopik olarak en geniş yerde 4,3x3 cm ölçüde testis dokusunda özellik izlenmemiş olup paratestiküler bölgede kirli beyaz renkte en geniş yerde 2,7x2 cm ölçüsünde kesiti kirli beyaz renkte solid fibrotik girdapsı kitlesel lezyon izlenmiştir. Histopatolojik incelemede kitle çevre dokudan keskin sınırlarla ayrılmıştır. Yoğun kollajenize stroma içerisinde dağınık kapiller damar yapıları, yer yer agregat oluşturan lenfoplazmositer inflamasyon mevcuttur. Nekroz, pleomorfizm, hemoraji ve mitotik aktiviteye rastlanmamıştır. Yapılan İHK'sal incelemede WT1, S100, DESMİN, CK, SMA negatif (-), VİMENTİN pozitif (+) olarak saptanmıştır. IgG4'te anlamlı bir boyanma saptanmamıştır. Olgu morfolojik ve İHK'sal bulgularla fibröz psödotümör yönünde değerlendirilmiştir. Hastanın 6 aylık takip sürecinde nüks saptanmamıştır.

Sonuç: Paratestiküler fibröz psödotümör, tunika vajinalis, epididim veya spermatik kord gibi intraskrotal dokudan köken alır. Tüm paratestiküler psödotümörlerin yaklaşık %6'sını oluşturur. Bu lezyon klinik ve radyolojik olarak germ hücreli tümör veya seks kord stromal şüphesi uyandırmakla birlikte mikroskopik olarak ayırıcı tanıda soliter fibröz tümör, idiyopatik fibromatoz, nörofibrom ve leiomyomu içerir. Ayrıca Bosmuller ve arkadaşlarının yaptığı çalışmada yüksek sayıda IgG4-pozitif plazma hücresi içerdiği ve bu sebeple IgG4 ile ilişkili hastalıklar listesine ait olduğu düşünülmüştür. Benign bir süreç olması ve lokal eksizyonunun kür için yeterli olduğundan dolayı intraoperatif konsültasyonu organ korunumu açısından; takibi ise IgG4 ile ilişkili hastalıklar açısından önem teşkil etmektedir.

Anahtar Kelimeler: Fibröz doku, lenfoplazmositer infiltrasyon, paratestiküler doku.

EP-463 [Üropatoloji] [Özet Metin]

URAKHAL ADENOKARSİNOM: OLGU SUNUMU

Cem Berk Türk, Muhammed Hasan Toper, Kadriye Ebru Akar
Marmara Üniversitesi, Tıbbi Patoloji Anabilim Dalı, İstanbul

ÖZET

Giriş: Urakus, mesane kubbesi ve umblikal kord arasında yerleşik, fetüste mesane boşaltımını sağlayan allantois kanalının regresyonu sonucu geriye kalan artık fibröz dokudur. Urakhal adenokarsinom, urakus artığından köken alan malign epitelyal tümördür. Bu olgu sunumu hematüri şikayeti ve mesane kubbe yerleşimli lezyonu olan bir kadın hastanın klinik ve histopatolojik tablosunu detaylandırmaktadır.

Olgu: Dış merkezde gross hematüri şikayeti ile başvuran 37 yaşında kadın hastanın, yapılan incelemelerde saptanan, mesane kubbe yerleşimli, kalsifikasyonlar içeren tümöral lezyona yönelik yapılan TUR biyopsisi sonucu adenokarsinom olarak raporlanmış, primer ve metastaz ayrımı için ileri merkezde değerlendirme önerilmiştir. Bunun üzerine takibine hastanemizde devam edilen hastada, bölümümüzde hazır parafin bloklardan yapılan ikinci incelemede ve sonrasında hastanemizde yapılan TUR biyopside kolorektal karsinom benzeri histomorfoloji izlenmesi, CK7, CK20, CDX2, SATB2 pozitifliği ve ß-Catenin negatifliği izlenmesi sebebiyle ön planda mesane adenokarsinomu ve urakhal adenokarsinom ayırıcı tanıya alınmış olup, kesin tanı için metastaz ekartasyonu açısından diğer sistemlerin değerlendirilmesi önerilmiştir. Olgudan sistoskopi ile çevre mesaneden alınan ek örnekler ile kolonoskopik ve jinekolojik incelemelerinde malignite saptanmamıştır. BT ve PET-CT görüntülemelerinde diğer sistemlerde özellik izlenmemiştir.

Klinik ve görüntüleme bulguları yanı sıra mesane mukozasında non-tümoral alanlarda karsinom, displazi ve/veya sistitis sistika et glandülaris izlenmemesi sebebiyle olgu ön planda bir dışlama tanısı olan urakhal adenokarsinom, intestinal (non-kistik, enterik) tip tanısı ile uyumlu olarak yorumlanmıştır. Bu incelemeler ardından olguya parsiyel sistektomi uygulanmıştır. Bölümümüzde yapılan patolojik inceleme sonrası sınırlı alanda önceki urakhal karsinom tanısı ile uyumlu, 1,6 mm çapta rezidü tümör tespit edilmiştir. Ayrıca olguya yeni nesil dizileme yapılmış olup, teröpatik, diagnostik ve prognostik herhangi bir füzyon saptanmamıştır. Olgu takiplerine devam etmek üzere taburcu edilmiştir.

Sonuç: Urakhal adenokarsinomlarının, mesane adenokarsinomu ve diğer metastatik adenokarsinomlardan ayrımı önemlidir. Mesane kubbesi yerleşimli tümör izlenmesi, mesanenin diğer alanları ile diğer organlarda adenokarsinom izlenmemesi ile dışlama tanısı olarak tanı alan bu tümörlerde daha iyi prognoz bildirilmektedir. Histomorfolojik, immünohisto-

kimyasal veya moleküler açıdan spesifik belirteç bulunmaması nedeniyle tanıda klinikopatolojik değerlendirme önemlidir.

Anahtar Kelimeler: Urakhal, adenokarsinom, mesane

EP-464 [Üropatoloji] [Özet Metin]

HEMATÜRİNİN NADİR BİR NEDENİ: MESANENİN VİLLÖZ ADENOMU

Derya Aksu, Çiğdem Özdemir, Sümeyye Dökme, Mehmet Olgun Ak, Burcu Belen Aydoğmuş
Afyonkarahisar Sağlık Bilimleri Üniversitesi, Tıp Fakültesi, Tıbbi Patoloji Ana Bilim Dalı, Afyonkarahisar

ÖZET

Giriş: Gastrointestinal sistem biyopsilerinin aksine üriner sistem biyopsilerinde villöz morfoloji sık rastlanan bir bulgu değildir. Villöz adenom mesanenin nadir görülen benign bir neoplazisidir. Ortalama hasta yaşı 65'dir ve patofizyolojisi net olarak anlaşılamamıştır. Genellikle mesane ve urakusda ortaya çıkarken üriner traktın herhangi bir lokalizasyonunda da tespit edilebilir. Hematüri ve iritatif semptomlar ile bulgu verir.

Olgu: 64 yaşında erkek hasta sık idrara çıkma ve hematüri ile başvurdu. Sistoskopide mesane kubbe bileşkesinde 2 cm boyutunda papiller tümöral oluşum izlendi ve transüretral rezeksiyon ile tümör rezeke edildi. Histopatolojik incelemesinde; nükleer stratifikasyon, hiperkromazi içeren pseudostratifiye kolumnar epitel ile çevrili villöz yapılar izlendi. Yapılan immünhistokimyasal çalışmalarda CDX2 yaygın kuvvetli immünreaktivite gösterirken, GATA 3, üroplakin ve CK 7 ile negatif immünreaktivite, P 53 ise wild tip pozitif olarak izlendi. Histomorfolojik ve immünhistokimyasal bulgular birlikte değerlendirildiğinde hastaya villöz adenom tanısı verildi.

Sonuç: Villöz adenom mesanenin nadir görülen tümöral oluşumlarındandır ve gastrointestinal sistemin villöz adenomları ile benzer histomorfolojik özellikler içerir. Transüretral rezeksiyon kesin tedavi yöntemidir ve eksizyondan sonra tekrarlamaz ya da ilerlemez. Klinik olarak iyi prognozlu olmakla birlikte adenokarsinomla ilişkili olabilir. Bu bağlamda ilişkili adenokarsinomu dışlamak için tümörler tamamen incelenmelidir ve ayırıcı tanısının iyi yapılması gerekir.

Anahtar Kelimeler: Villöz adenom, mesane tümörleri, hematüri

EP-465 [Üropatoloji] [Özet Metin]

LOKALİZE SEMİNAL VEZİKÜL AMİLOİDOZU: ÜÇ OLGU SUNUMU

Mehmet Olgun Ak[1], Çiğdem Özdemir[1], Derya Aksu[1], Sümeyye Dökme[1], Burcu Belen Aydoğmuş[1], Cansu Narin[1], Berkay Eren[2]
[1]Afyonkarahisar Sağlık Bilimleri Üniversitesi, Patoloji Anabilim Dalı, Afyonkarahisar
[2]Afyonkarahisar Sağlık Bilimleri Üniversitesi, Üroloji Anabilim Dalı, Afyonkarahisar

ÖZET

Giriş: İzole amiloidoz nerdeyse her organda tespit edilebilir. İzole seminal vezikül (SV) amiloidozu ise otopsi serilerinde %9-16 arasında bildirilmektedir. Ancak SV ve vas deferensin lokalize amiloidozu, prostatektomi materyallerinde nadir görülür. Klinik olarak manyetik rezonans görüntülemelerinde (MRG) malignitelerle karışabilir. Patogenezinde Luteinizing hormone-releasing hormone (LHRH) kullanımının etkili oluşabileceği ileri sürülmüştür.

Olgu: 2021-2023 yılları arasında prostat adenokarsinomu nedenli radikal prostatektomi yapılan 71, 73, 72 yaşlarında üç hasta incelendi. MRG iki hastaya yapılmış olup, bu iki hastada da prostat dışında tümöral alan görülmemiştir. Gleason skoru 1. Hastada 6 (6=3+3) diğer 2 hastada 7'dir (7=3+4). Üç vakada da bilateral SV'lerde hematoksilen eozin incelemede SV'ün olağan yapısını destrükte eden, proteinöz amorf madde birikimi tespit edildi. Yapılan histokimyasal çalışmalarda bu amorf madde kongo kırmızısı ve kristal viyole ile pozitif boyandı. Kongo kırmızısı histokimyasal boyamasının, polarize ataçmanla incelenmesinde, elma yeşili refle alındı. Her üç vakada da immünohistokimyasal olarak amiloid AA boyaması pozitifti. Tüm vakalara prostat adenokarsinomu ve SV'ün amiloidozu tanısı konuldu. Klinik olarak üç vakada da sistemik amiloidoz tespit edilmedi. Vakalar SV izole amiloidozu olarak kabul edildi.

Sonuç: SV'ün lokalize amiloidozu MRG'de malignite ile karışabilir, pre-operatif ileri evrelemeye neden olabilir. Bu nedenle SV'lerde lokalize amiloidoz, histopatolojik inceleme sırasında, akılda tutulmalıdır. Vakalarımızda amiloidoz literatüre benzer şekilde, radikal prostatektomi materyallerinde rastlantısal olarak saptandı. İzole amiloidozun LHRH kullanımına bağlı oluştuğu ileri sürülmektedir. Ancak bizim hastalarımızın 3'ünde de bu ilacın kullanım öyküsü yoktu.

Anahtar Kelimeler: Seminal vezikül amiloidozu, izole amiloidoz, amiloidosis, amyloidosis

EP-466 [Üropatoloji] [Özet Metin]

PRİMER TESTİS LENFOMASI: OLGU SUNUMU

Sümeyye Dökme[1], Çiğdem Özdemir[1], Mehmet Olgun Ak[1], Derya Aksu[1], Burcu Belen Aydoğmuş[1], Cansu Narin[2], Burhan Baylan[2]

[1]Afyonkarahisar Sağlık Bilimleri Üniversitesi, Tıbbi Patoloji Anabilim Dalı, Afyonkarahisar

[2]Afyonkarahisar Sağlık Bilimleri Üniversitesi, Üroloji Anabilim Dalı, Afyonkarahisar

ÖZET

Giriş: Testisin primer lenfoması oldukça nadirdir. Nadir görülmesine rağmen, 60 yaşın üzerinde en sık görülen testis malignitesidir. Diffüz büyük B hücreli lenfoma (DBBHL) en sık görülen histolojik tipidir. DBBHL'nin çoğu, immünofenotipik olarak germinal merkez dışıdır(GM-D). Testis lenfomaları klinik olarak agresif davranışa sahip olup yüksek nüks oranı mevcuttur.

Olgu: 67 yaşında erkek hasta, 2023 Şubat ayında inguinal herni nedeniyle başvurduğu dış merkezde görüntülemede sol testiste kitle tespit edilmiştir. Bunun üzerine hastaya merkezimizde radikal orşiektomi yapılmıştır. Makroskopik olarak üzerinde 4 x 2,5 cm ölçülerinde spermatik kordon bulunan 8x5x4 cm ölçülerinde orşiektomi materyali olup, kesit yüzünde testisin tamamına yakınını dolduran; 7x4x4 cm ölçülerinde kirli beyaz renkli, solid, balık eti kıvamında tümör izlendi Hematoksilen eozin incelemede; testis parankimini, tunika albugineayı, spermatik kordu ve epididimi infiltre eden her alanda aynı morfolojiye sahip, yer yer nekroz alanları içeren, büyük veziküler, nükleolü belirgin nükleuslu, dar sitoplazmalı atipik lenfositik infiltrasyon görüldü. İmmünohistokimyasal çalışmalar atipik lenfositik infiltrasyon; LCA,CD20,PAX5,CD19,BCL-2,CD79 ve GATA-3 ile diffüz, BCL-6 %85 oranında, MUM-1 %25 oranında, C-MYC %10 oranında pozitif reaksiyon vermiştir. Ki67 indeksi %85 civarındadır. Pansitokeratin, T hücre belirteçleri, CD30, CD10 ve ALK ile atipik lenfositik infiltrasyonda negatif reaksiyon alındı. Epstein-Barr virüsü(EBV) varlığı tesbit için EBV erken RNAs(EBER) kromojenik in-situ hibridizasyon(ISH) yöntemi kullanıldı. EBER ile atipik lenfositik infiltrasyonda negatif reaksiyon alındı. Vaka HANS algoritmasına göre sınıflandırıldığında germinal merkez(GM) kökenli DBBHL olarak sınıflandırıldı. Evreleme amaçlı yapılan kemik iliği biyopsisinde tutulum izlenmemiştir. Görüntülemede testis dışında başka bir odak tespit edilmemiştir. Vaka bu nedenle primer testis lenfoması olarak kabul edilmiştir.

Sonuç: Primer testiküler lenfomalar genellikle ağrısız olup klinik olarak tesadüfi saptanmaktadır. Vakamızda olduğu gibi en sık DBBHL tespit edilmektedir. Literatürün aksine vakamızda lenfoma, GM kökenli olarak immünofenotipik özellik göstermiştir. Primer testis lenfomaları seyrek görülmekte olup özellikle yaşlı hastalarda tanıya yardımcı olmak için immünohistokimyasal panele lenfoid belirteçler eklenebilir.

Anahtar Kelimeler: Testis, lenfoma, primer

EP-467 [Gastrointestinal Sistem Patolojisi] [Özet Metin]

SEGMENTAL İNTESTİNAL KAS YOKLUĞU: OLGU SUNUMU

Gülce Büke Sanalan Yıldız[1], Sefa Sağ[2], Dilek Yavuzer[1]

[1]Sağlık Bilimleri Üniversitesi, Sancaktepe Şehit Prof.Dr.İlhan Varank Eğitim ve Araştırma Hastanesi, Tıbbi Patoloji Ana Bilim Dalı, İstanbul

[2]Sağlık Bilimleri Üniversitesi, Sancaktepe Şehit Prof.Dr.İlhan Varank Eğitim ve Araştırma Hastanesi, Çocuk Cerrahisi Ana Bilim Dalı, İstanbul

ÖZET

Giriş: Segmental intestinal kas yokluğu (SİKY) genellikle küçük yaşlarda ortaya çıkan ve tanısı postoperatif patolojik inceleme ile konulan nadir bir durumdur. Burada, akut batın nedeniyle çocuk cerrahisi kliniğine başvuran ve ameliyat sonrası bu tanıyı alan olgu sunulmuştur.

Olgu: 10 yaşındaki kız hasta, aynı gün başlayan karın ağrısı ve kusma şikayeti ile hastanemize başvurdu. Fizik muayenesinde tahta karın saptanan hastanın kan tetkiklerinde lökosit ve CRP değerlerinin yüksek olduğu görüldü. Batın ultrasonografisinde intestinal anslar arasında sıvı birikimi ve ileus bulguları tespit edilerek hasta opere edildi. Operasyon sırasında, treitz ligamentinin 20-25 cm distalinde yapışık barsak ansı ve iskemik değişiklikler saptanması nedeniyle yaklaşık 10 cm'lik jejunal segment ve appendiks rezeke edildi. Jejunal segmentin makroskopik incelemesinde, barsak duvarının 0,1-0,2 cm'e kadar incelmiş olduğu görüldü. Ayrıca fokal olarak dış yüzeye bitişik şerit şeklinde fibrotik kas dokusu, mukozal yüzde ise yer yer çizgilenmeler şeklinde kanamalı, mukozadan çökük alanlar dikkati çekti. Mikroskopik incelemede, barsak duvarından alınan örneklerin çoğunda muskularis proprianın olmadığı, barsak duvarının mukoza ve submukozadan oluştuğu görüldü. Sadece birkaç kesitte muskularis propria izlendi. Mukozada yer yer iskemik değişiklikler, submukozada ödem, konjesyone vasküler yapılar ve inflamasyon saptandı. Appendektomi materyalinde ise serozal yüzde fibrinopürülan inflamasyon görüldü.

Sonuç: SİKY nadir bir antite olup hastaların çoğu neonatal dönemde intestinal obstrüksiyon ile ortaya çıkar. İleri yaşlarda çok az sayıda olgu bildirilmiştir. Primer (idiopatik) ve sekonder (edinsel) olarak sınıflandırılan SİKY'nun patogenezi tam olarak anlaşılamamakla birlikte literatürde çeşitli teorilerden bahsedilmektedir.

Anahtar Kelimeler: Jejunum, iskemi, segmental intestinal kas yokluğu

Yazar Dizini

A

ACAR Ömer PSS-051
ACAR Serhat Furkan EP-450
ACUNER Burçin EP-343
AÇIK Abdullah Fatih EP-057
AÇIKALIN Arbil PBS-061
AÇIKALIN Mustafa Fuat PSS-079
ADIŞEN Esra EP-061
ADSAY Volkan PSS-016
ADSIZ Mert Bulut EP-303, EP-351
AĞALAR Anıl AYSAL PBS-068, EP-149, EP-188
AĞTAŞ MISTIK Özge PBS-085
AHMADY Yashar PSS-114
AK Ayşegül EP-008
AK Mehmet Olgun EP-030, EP-168, EP-379, EP-442, EP-464, EP-465, EP-466
AKALP ÖZMEN Sevilay EP-115
AKAR Kadriye Ebru PBS-117, EP-463
AKAR Seda EP-324, EP-422
AKARSU Mesut EP-188
AKATA Talya EP-334
AKAY Ebru PSS-059, PBS-06, EP-159, EP-161, EP-330, EP-412
AKAY Hüseyin Sinan PBS-070
AKAYDIN KILIÇ Merve EP-271
AKBAL ERSÖZ Tuğçe Aycan EP-022, EP-150, EP-353
AKBAŞ Pelin PSS-007
AKBAY Erdem EP-290, EP-441
AKCA Yasemin EP-370
AKCAN Alper EP-120
AKCAN Nesrin EP-325, EP-439
AKÇA Duygu PSS-015
AKÇALI Zeynep PBS-078
AKDEMİR Celal EP-233, EP-238
AKDENİZ Raşit EP-403
AKER Fügen PBS-089, EP-151, EP-342, EP-345
AKER Şeyma EP-109, EP-221
AKGÖK Yaşar Kaan PBS-089, EP-342, EP-345
AKGÜL Muhammed Bilal EP-030
AKGÜN Gökhan PSS-107
AKI Buse EP-050
AKI Buse EP-141, EP-270, EP-440
AKI Hilal EP-185
AKICI Ecem EP-225
AKICI Murat PSS-063
AKIN Ali Eren PBS-112
AKIN Dilara PBS-099
AKKAŞ AKGÜN Gizem EP-065, EP-066, EP-299
AKKAŞ AKGÜN Gizem EP-068, EP-457
AKKAYA Bahar PBS-102, EP-392
AKSIN Merve PBS-075, EP-277
AKSOY ALTINBOĞA Aysegül PSS-125
AKSOY ALTINBOĞA Ayşegül PBS-014
AKSU ÇERMAN Aslı PBS-018
AKSU Derya PSS-063, EP-030, EP-168, EP-202, EP-379, EP-442, EP-464, EP-465, EP-466
AKŞAHİN Cihat PBS-053
AKTAŞ Safiye EP-381
AKTAŞ Sıla Özlem PBS-077, EP-437
AKUR Ahmet Ramazan PSS-056, PSS-061
AKYEL Nazlı Gülsüm EP-214
AKYOL Gülen PSS-014
AKYÜREK Nalan PSS-078, PBS-105
ALABALIK Ulaş EP-422
ALACAHAN Selin EP-086, EP-112, EP-159, EP-308, EP-355
ALAQAD Feras PSS-116
ALGÜN GEDİK Arzu EP-418
ALKAN Nursinem PSS-025
ALMALIOĞLU Yasin PSS-115
ALOĞLU İbrahim PSS-130, PBS-089
ALPER ÇOT Bilge EP-251, EP-334
ALPSOY Anıl EP-089, EP-395
ALTAY Ali Yılmaz PBS-044, EP-186, EP-187
ALTAY Esma PBS-115
ALTINAĞIZ Eylül PSS-047
ALTINAY Semra EP-189, EP-240
ALTINAY Serdar PSS-026
ALTINAY Serdar PSS-027
ALTINTAŞ GÜZEL Fatma EP-150, EP-353
ALTUN Eren EP-090
ALTUN İbrahim EP-308
ALTUNAY Büşra PSS-055, PSS-020, EP-394
ALTUNBAŞ Bayram Erol EP-407, EP-409
ALTUNTAŞ KESKİN Betül Nur EP-264
ALTUNTAŞ Merve PSS-019, EP-245
ALTUNTAŞ Yunus Emre EP-173
ANIL Kadir Uluç PSS-060, PBS-067
ARAS Nermin PSS-044
ARBAĞ Hamdi EP-014, EP-015, EP-016
ARDIÇ Fazıl Necdet PSS-025
ARDIÇ YÜKRÜK Fisun PSS-065
ARGON Asuman PSS-013, EP-206
ARICASOY Özgenur PBS-020
ARICI YURTKUL Azra PSS-084
ARIÇ Güngör PBS-001
ARIK Deniz EP-209, PBS-022
ARIKAN Şefik Murat PSS-070
ARKUN Remide PBS-082
ARMAN KARAKAYA Yeliz PBS-118, EP-254
ARMUTLU Ayşe PSS-016, PSS-094
ARSAV Vedat EP-227
ARSLAN Gökhan EP-394
ARSLAN Gözde PSS-114, PBS-024, PBS-079, EP-041, EP-104, EP-319, EP-358
ARSLAN Hilal Serap EP-240, EP-249, EP-250
ARSLAN Remzi EP-278
ARSLANTAŞ Ali EP-368

ARSLANTAY Hatice Azra PSS-002
ARSOY Seden Atike EP-067, EP-297, EP-298, EP-421
ARTAŞ Gökhan EP-127
ASLAN Figen EP-065, EP-066, EP-068, EP-299, EP-457
ASLAN Orhan PBS-069
ASLAN Özge EP-340
ASLAN YAY Fatma EP-150, EP-303
AŞÇI Gülay PBS-078
AŞKUN Melike Mut PSS-102
AŞMAN Enes Emre EP-403
ATAİZİ ÇELİKEL Çiğdem EP-130
ATALAY KARACAY İrem EP-140
ATAMANALP Refik Selim EP-039, EP-053, EP-054, EP-122, EP-321, EP-416
ATASOY Beste PSS-098
ATAŞ Ayça EP-423
ATEŞ Büşra Nur PSS-085, PBS-103
ATEŞ ÖZDEMİR Deniz PBS-019
ATMIŞ Bahriye EP-349
ATMIŞ Bayriye PBS-080
ATMIŞ Ömer PSS-018, PSS-051, EP-135, EP-215, EP-243, EP-282, EP-333, EP-350
AVAN Zehra EP-018
AVUNDUK Mustafa Cihat EP-339
AY HALDIZ Gizem PBS-091, EP-119, EP-357
AY Muhammed PBS-024
AYAZ Duygu EP-228, EP-231, EP-233
AYDEMİR AKKAYA Merva EP-080
AYDEMİR Esra EP-051
AYDEMİR Merve PSS-043, EP-017, EP-226
AYDIN Arzu Hazal PSS-091
AYDIN Ayşegül EP-090, EP-373, EP-433, EP-456
AYDIN Cengiz EP-101
AYDIN DEMİR Gizem PSS-003, EP-108
AYDIN Ebru EP-447
AYDIN Elif EP-047, EP-178, EP-393
AYDIN Fatma EP-165, EP-298
AYDIN Hasan Rıza EP-446
AYDIN Hüseyin Onur EP-152
AYDIN MERİÇÖZ Çisel PSS-075, PSS-076, PSS-016
AYDIN MUNGAN Sevdegül PSS-057, PSS-077
AYDIN Özge PBS-021
AYDIN Sedanur EP-317
AYDIN Sultan EP-179
AYDIN ÜLGEN Övgü EP-077
AYDOĞAN Göktuğ PSS-096
AYDOĞAN Merve PBS-039
AYDOĞDU Gülay EP-400, EP-422
AYDOĞDU Gülay PSS-131, EP-427
AYHAN Ali PSS-041, PSS-043, EP-236, EP-424
AYHAN Semin PSS-051, EP-135, EP-215, EP-350
AYHAN Zeliha Deniz EP-079
AYSAL Anıl PBS-048
AYTAÇ VURUŞKAN Berna PBS-001
AYYILDIZ MERCAN Meltem PBS-023, EP-026, EP-074, EP-129, EP-137, EP-459

B

BABAOĞLU Berrin PSS-102, PBS-059, EP-365
BADAK Bartu EP-148
BAĞBUDAR Sidar PSS-017, PSS-048, PBS-025, PBS-044, PBS-094, EP-220, EP-331
BAĞCI Işıl PSS-009, EP-148, EP-368
BAĞCI Mustafa PBS-035, EP-228
BAĞIR Emine Kılıç EP-384
BAĞLAN Tolga PSS-133
BALABAN Erva Bengü PBS-007, EP-404
BALCI Yüksel EP-316
BAMBUL SIĞIRCI Buket PBS-072, PBS-076
BAMBUL SIĞIRCI Buket PSS-066, PBS-005, EP-234
BARIŞ Emre PSS-022
BARIŞ Işık İkbal PBS-029
BARIŞ Yakup Sancar EP-280, EP-284, EP-286, EP-289
BARIŞIK Cem Cahit PBS-114
BARLIK Funda PBS-048
BARNABEİ John PSS-099
BARUT Figen EP-360
BARUT Naciye Betül EP-113, EP-142
BARUT Saime Gül EP-008, EP-144, EP-146
BAŞ Soysal PSS-033
BAŞ Yılmaz PSS-054, PSS-058, EP-193, EP-387, EP-450
BAŞAK Kayhan PSS-026, PSS-027, PSS-115, PSS-116
BAŞAR Feyza EP-335
BAŞARIR GEZER Ayşe PBS-042
BAŞDEMİR Gülçin PSS-066, PBS-072, PBS-076, PBS-082
BAŞER ÖNCEL Sevin PSS-121
BAŞLI ERSOY Begüm PSS-052
BAŞSORGUN Cumhur İbrahim EP-056, EP-375, PSS-031
BAŞTÜRK Bilkay PSS-082
BAYAR Büşra PSS-111
BAYAZIT GÖZÜKÜÇÜK Buse PSS-069
BAYÇELEBİ Deniz EP-191
BAYGUL Arzu PSS-105
BAYIR Ömer PSS-074
BAYKAL KOCA Sevim EP-425
BAYLAN Burhan EP-466
BAYRAKLI Fatih PSS-098
BAYRAM Aysel PBS-025, PBS-073, EP-331
BAYRİ Yaşar PSS-098
BEHZATOĞLU Kemal PSS-066, PBS-005, PBS-006, PBS-072, PBS-076, EP-438
BEKSAÇ Burcu EP-061
BEKTAŞ Sibel PSS-007, PBS-098
BELEN AYDOĞMUŞ Burcu PSS-063, EP-030, EP-168, EP-202, EP-379, EP-442, EP-464, EP-465, EP-466
BENLİ IŞIK Cansu PSS-086, PSS-119, EP-008, EP-146, EP-454,

BENZER Emine EP-180
BERBER Havva PSS-068, PSS-101, EP-304
BERBER Zeynep EP-070
BEREKETOĞLU Ayşe Büşra PBS-103
BEREKETOĞLU Muhammed Burak PBS-103
BERKER Neslihan PSS-017, PSS-062, PBS-073, EP-113, EP-142, EP-212,
BERKEŞOĞLU Mustafa EP-329
BEYPINAR Dilek EP-140
Beyza Betul SENAY PSS-095
Beyza KESKİN ÖZTÜRK PSS-001, PSS-039
Beyza URHAN EP-256
BIÇAK Tuğçem PBS-046, EP-084, EP-153, EP-171, EP-194, EP-436
BIÇAKÇIOĞLU Pınar EP-388
BİLGİ Hülya EP-182
BILGI Hülya EP-306
BİLGİ KIRMACI Mehlika EP-168
BİLGİÇ Bilge PBS-037, EP-212, EP-281
BİLGİÇ Mebrure Bilge EP-331
BİLİCİ Sami EP-117
BİLKAN ÖGE Ceren PSS-014
BİNGÜL Kenan Barış PBS-038
BİNİCİ Beyza EP-155, EP-157
BİNİCİER Ömer Burçak EP-215
BİR Ferda PSS-025, PSS-026, PSS-027, PSS-121
BİRCAN Hüseyin Yüce PBS-087
BİSGİN Tayfun EP-149
BİŞKİN Tayfun PBS-068
BOĞA Mehmet Salih EP-461
BOLAT KÜÇÜKZEYBEK Betül EP-327
BOLAT Nur Gizem PSS-002, EP-106, EP-154
BORAL Özden EP-374
BORAN Çetin EP-378
BOYNUEGRİ Basak PSS-095
BOYRAZ İsmail EP-002
BOZDAĞ Leyla PSS-074
BOZDOĞAN ARPACI Rabia EP-029, EP-104, EP-106, EP-108
BOZGÜN Ayça EP-144, EP-146
BOZKURT KAYA Merve EP-267, EP-312
BOZKURT Kemal Kürşat EP-403
BOZKURT Özge EP-098
BOZKURTLAR Emine PSS-120, PBS-063, PBS-110, PBS-111, EP-155, EP-157
BÖRCEK Pelin EP-197
BUĞRA Aytül PSS-001
BULUT İbrahim Emre EP-012, EP-013, EP-351
BULUT Kübra PBS-088, EP-200
BULUT Meltem PSS-091
BÜGELEK Cemil PSS-111
BÜLBÜL Özge PSS-035, EP-082
BÜYÜK Melek PSS-017, PSS-062, EP-113, EP-142, EP-212
BÜYÜKBABANİ Nesimi PSS-036, EP-374
BÜYÜKBAYRAM Hüseyin EP-324
BÜYÜKBOYACI Naciye Hilal EP-018, EP-105, EP-247
BÜYÜKKURT Selim PBS-103
BÜYÜKPINARBAŞILI Nur PSS-111, EP-401, EP-407, EP-408, EP-409, EP-410
BÜYÜKTALANCI Emin PBS-070, EP-233, EP-238

C

CAKİR Asli EP-205
CAN Nuray EP-026, EP-074, EP-338
CANAZ Funda PSS-009, PSS-035, PBS-052, EP-209, EP-368
CANOGLU Didem PSS-060, PBS-067, EP-173
CANSIZ ERSÖZ Cevriye PSS-044, PSS-101
CANTÜRK Zeynep EP-331
CELEP EYÜBÖĞLU Figen PBS-030
CELEPLİ Pınar EP-150, EP-198
CELTİK Aygul PSS-096
CENGİZ Balça Begüm PSS-079, PBS-022, EP-082, EP-209, EP-396
CENGİZ Gökhan EP-089
CEVHEROĞLU ARIÇ Sedef Deniz PBS-001
CEYHAN Koray EP-419
CEYLAN Cengiz EP-177
CEYRAN Deniz PBS-093, EP-097
CHA Soonmee PSS-105
CİFTCİ Zafer EP-010
CİN Merve PSS-029, PBS-096, PBS-097, EP-062, EP-158, EP-160, EP-208, EP-216, EP-300, EP-326, EP-418, EP-444
CİN Selçuk PBS-097, EP-208, EP-300, EP-326, EP-433, EP-444, EP-445
CİNEL Leyla PSS-026, PSS-027, EP-009, EP-024
CİVRİZ Aziz Hakkı EP-094
CİVRİZ Esra EP-063
COBAN Simal EP-283
COMUNOGLU Cem PSS-067, PBS-077, EP-291, EP-297, EP-298, EP-306
COŞANAY TEKDEN Büşra EP-048, EP-064, EP-258
COŞAR Ramazan EP-426
COŞER Şeref EP-457
COŞKUN Gülfize PSS-107, PSS-108, PSS-112

Ç

ÇAĞAPTAY Sumru PBS-003, PBS-048, EP-149
ÇAĞATAY Diren Vuslat EP-115, EP-117, EP-118, EP-377
ÇAĞLAYAN Melih PBS-032, PBS-082, EP-402
ÇAKALAĞAOĞLU Fulya PSS-026, PSS-027, PBS-071, PBS-107
ÇAKIR Aslı PSS-049, PBS-009, PBS-029, EP-460
ÇAKIR Çağlar EP-099, EP-437, EP-440
ÇAKIR Esra Betül EP-156, EP-337, EP-371
ÇAKIR İ. Ebru PBS-050, PBS-106, EP-295
ÇAKIR İzzetiye Ebru PBS-107, EP-285
ÇAKIR Murat EP-145

ÇAKIR Yasemin PSS-030, PSS-066, PBS-005, PBS-076
ÇAKIRSOY ÇAKAR Gözde EP-447
ÇALIK İlknur EP-310, EP-372
ÇALIK Muhammet EP-127, EP-310, EP-372
ÇALIM GÜRBÜZ Begüm PSS-005, PSS-048, PBS-036
ÇALIŞ Ömer Faruk EP-382
ÇALIŞKAN GÜNEŞ Kübra PSS-008
ÇALIŞKAN Havva Nur EP-027, EP-223, EP-260
ÇALIŞKAN İlay PSS-099
ÇALIŞKAN Sultan EP-246
ÇALLI DEMİRKAN Neşe PSS-034
ÇAN Ayşe Nur EP-341
ÇAPUTCU Merve PBS-114
ÇATİ Sakine PSS-126, EP-097, EP-237
ÇAVDAROGLU Fatma Sezen EP-282
ÇAVDAROGLU Sezen EP-038, EP-135
ÇAYCI Hasan Furkan EP-143
ÇAYDERE Muzaffer EP-239, EP-252
ÇAYLAK Gülsüm PSS-075, PSS-076
ÇEÇEN Esra EP-127, EP-310, EP-372
ÇELİK Çetin PSS-042
ÇELİK Deniz Dilan PSS-124
ÇELİK İlhan Barış PSS-021, EP-149
ÇELİK Mehmet PBS-037
ÇELİK Mennan Yiğitcan PBS-051
ÇELİK Murat EP-072, EP-083, EP-213, EP-259, EP-274, EP-354
ÇELİK Zeliha EP-093
ÇELİK Zeynep Gözde EP-429
ÇELİKEL Çiğdem PBS-092
ÇEŞMECİOĞLU Emine PSS-113, PBS-062, EP-024
ÇETİN Sırma PBS-037, EP-281, EP-397
ÇETİN Şenay PBS-054
ÇETİNBAŞ GENÇ Aslıhan EP-374
ÇETİNKAYA Gökdeniz PBS-079
ÇETİNKAYA Sibel EP-173
ÇEVİK KAYA Fatma EP-227, EP-229
ÇİÇEK MALAT Arife PSS-001
ÇİÇEKDAĞI Işıl EP-140
ÇİFTÇİ Ahmet Cem PSS-002, PSS-003, PSS-114
ÇİFTÇİ Elif Yağmur EP-423
ÇİFTÇİ İsmail EP-412
ÇIĞŞAR KUZU Emine Burcu EP-136
ÇIKRIKÇIOĞLU Makbule EP-195, EP-222, EP-404
ÇİL Gökhan EP-433
ÇİMAN Yağmur EP-022, EP-198
ÇINAR Esma EP-307
ÇINAR Ezgi PSS-116
ÇINAR İlkay EP-307
ÇİNPOLAT Özgür EP-046
ÇIRAK BALTA Merve PSS-071, EP-080, EP-133, EP-241, EP-311, EP-313
ÇOBAN Ganime PSS-059, EP-453
ÇOBAN KÖKTEN Şermin EP-121, EP-173, EP-263
ÇOBANOĞLU Ümit PBS-091, EP-181
ÇOLAK Tahsin Sami EP-102
ÇOLAKOGLU Gül EP-334
ÇOMUNOĞLU Nil PSS-106, PBS-084
ÇOMUT Erdem PSS-034
ÇUKUR Tolga PSS-102
ÇUKUROVA İbrahim EP-006, EP-007

D

DAĞ Mehmet Ali PSS-001
DAĞCI Zehra Gülçiftçi EP-242
DAĞÇINAR Adnan PSS-098
DAL Gamze PSS-013, EP-206
DALAR Sevda PBS-021, EP-307
DALCI Kubilay PSS-045, PBS-116, EP-346
DARAKCI Seher PSS-059
DARBAZ Berkan PSS-114
DAŞ ÇERÇİ Ayşe EP-346
DAVARCI Sena Ece EP-168
DEĞER Ayşe Nur EP-065, EP-066, EP-068, EP-299, EP-457
DEĞİRMENCİ Melike Aslı EP-143
DEMİR Arzu EP-349, EP-399
DEMİR Derya PSS-115, PSS-116, PBS-032, PBS-078
DEMİR DÜŞÜNSEL İrem EP-433
DEMİR Fatih EP-115
DEMİR Gönül PSS-111
DEMİR Hacer EP-168
DEMİR KEÇECİ Sibel PBS-068, EP-344
DEMİR KEKEÇ Şenay EP-219
DEMİR Özgecan PSS-051, EP-215
DEMİR Serap PBS-079
DEMİR Tuğcan EP-307
DEMİRAĞ Funda PBS-106, EP-388, EP-389, EP-390
DEMİRAY Atike Gökçen PSS-015
DEMİRCİ Elif EP-385
DEMİRCİ Serenay EP-385
DEMİRCİ Turna PSS-073, PBS-100
DEMİRDAĞ Çetin EP-432
DEMİREL Mürşide Ayşe PSS-022
DEMİRİZ Murat EP-115
DEMİRKAN Fatih EP-188
DEMİRKAN Neşe PSS-015
DEMİRKOL CANLI Seçil PSS-094
DEMİRÖZ Ahu Senem EP-185
DEMİRÖZ Asena EP-031
DENİZ Kemal EP-120
DENİZ Neslihan PSS-002
DERVİŞ Alper EP-325
DERVİŞOĞLU Sergülen PSS-116
DİCLELİ Medine EP-400
DİDAR TURGUT Selin PSS-055, EP-375
DİLBAZ Ömer Faruk EP-052, EP-110

DİNÇER Muhammet Murat EP-456
DİRİLENOĞLU Fikret PSS-107
DİZBAY SAK Serpil EP-406
DİZDAROĞLU Zeynep Gamze EP-323
DOGAN Meryem PSS-095, PSS-130
DOGRUYOL AKIN Makbule Nur PSS-092
DOĞAN Arife Beyza EP-161, EP-229
DOĞAN Didem EP-263
DOĞAN Elif PSS-084, EP-325
DOĞAN Hatice Neşe EP-063, EP-138
DOĞAN Kutsal PBS-002, PBS-010
DOĞAN Mehmet EP-180
DOĞAN Merve PBS-065, EP-085, EP-099, EP-112, EP-159, EP-164, EP-244, EP-301, EP-314, EP-328
DOĞAN Nuray EP-150, EP-198, EP-252, EP-303, EP-351
DOĞANAVŞARGİL Başak PSS-006, PBS-082
DOĞANAVŞARGİL YAKUT Başak PSS-116
DOĞUKAN Fatih Mert EP-109, EP-131, EP-210
DOĞUKAN Rabia PBS-095, EP-220, EP-221
DOHA Najwa PSS-075
DOLEK Rabia PSS-134
DOMURCUK Büşra EP-220
DORUK Hasan Erdal EP-431
DÖGER Firuzan PSS-026, PSS-027,
DÖKME Sümeyye EP-030, EP-168, EP-379, EP-442, EP-464, EP-465, EP-466
DÖNMEZ Ayşe EP-111, EP-138
DÖNMEZ Yeliz EP-263
DUMAN Ezgi EP-090, EP-114, EP-253
DUMAN Nuray EP-381
DUMAN ÖZTÜRK Seda PSS-109, EP-091, EP-111
DURAK ARAS Beyhan EP-368
DURAN Mustafa EP-202
DURMAZ Neslihan EP-012, EP-252
DURMUŞ Betül Ulya EP-095
DURNA Duygu PSS-020
DURSUN Hüseyin EP-103
DURSUN KEPKEP Nevra EP-214, EP-218
DURSUN Nevra PBS-095, EP-125, EP-126, EP-128, EP-207, EP-220
DURSUN Şule Kevser PBS-095, EP-125, EP-126, EP-128, EP-131, EP-207, EP-220, EP-362, EP-407, EP-408, EP-409, EP-410
DURUSOY Yasin PSS-116
DÜNDAR Emine EP-396

E

ECE Dilek PSS-010, PSS-126
ECİN Sena PSS-029, PBS-038, EP-062, EP-216, EP-425
EDEK Yusuf Can EP-079
EFİL Safa Can PSS-122
EKEN Kamile Gülçin PSS-081, EP-452
EKER Nursah PSS-098
EKİNCİ Büşra PSS-059, PSS-071
EKİNCİ Özgür PSS-014, PSS-064, PBS-105
EKMEKÇİ Sümeyye PBS-074, PBS-090, EP-007, EP-006, EP-040, EP-101, EP-320, EP-325, EP-439
EKREN Erhan EP-151
ELAGÖZ Şahande EP-407
ELİBOL Vildan PBS-101, EP-004, EP-010
ELLİDOKUZ Hülya PBS-003, PBS-048
ELPEK Gülsüm Özlem PSS-031, PSS-055, PBS-051, EP-056, EP-375
EMECEN Serra Begüm EP-265
ENÇ Ceren EP-211
ENGİN ZERK Pınar PSS-048
ENNELİ Duygu PSS-044, PSS-089, PSS-114
ENSARİ Arzu PSS-056, PSS-061, PSS-080, EP-132
ERARSLAN Rüveyda EP-131
ERASLAN İlayda EP-006, EP-040, EP-101, EP-228, EP-283
ERAVCI Fakih Cihat EP-018
ERAY İsmail Cem PBS-061
ERBARUT SEVEN İpek PSS-039
ERCİN Mustafa Emre PBS-030
ERDAL Melis EP-195, EP-222
ERDAMAR ÇETİN Ayşe Sibel EP-128
ERDAMAR ÇETİN Sibel PSS-073, PBS-100
ERDEM HUQ Gülben EP-425
ERDEM Özlem PSS-028, EP-061, EP-079
ERDEM Yavuz EP-198
ERDEM Zeynep Betül PBS-084, EP-224
ERDİL Mert Can PSS-111
ERDOGAN DUZCU Selma EP-378
ERDOGDU Halil İbrahim PSS-011
ERDOĞAN DURMUŞ Şenay PBS-012, PBS-013, PBS-036, EP-416, EP-421
ERDOĞAN Kıvılcım Eren PBS-047, PBS-061, PBS-075, PBS-080, EP-275, EP-277, EP-349
ERDOĞAN Kıvılcım PBS-103
ERDOĞAN Mihriban EP-334
ERDOĞAN Nilsen Yıldırım PBS-072, PBS-098
ERDOĞAN Şeyda PSS-089, PBS-040, PBS-060
ERDOĞDU İbrahim Halil, PSS-071, PBS-099
EREN Berkay EP-465
EREN Handan PSS-048, EP-123
EREN Şirin Funda PSS-039
ERGEN Pınar PBS-045
ERGİN Çağla PSS-001
ERGİN Makbule EP-395
ERGİN Malik PSS-116
ERGİN Melek PSS-045, PBS-040, PBS-116, EP-346, EP-384
ERGÜL Burçin EP-278, EP-385
ERGÜN Çayan Can EP-007, EP-174, EP-201, EP-233
ERGÜN Kasım Emre PSS-096
ERHAN Selma Şengiz EP-141, EP-440
ERKILIÇ Suna EP-021
ERKİLİNC Gamze EP-038, EP-047, EP-075, EP-288

EROĞLU Elif PSS-036
ERÖZGEN Fazilet EP-323
ERSOY Halil Erhan PSS-074
ERSÖZ Şafak PBS-062, EP-037, EP-045, EP-230, EP-364, EP-426
ERŞEN DANYELİ Ayça PSS-073, PBS-054, PBS-100, EP-362
ERTAŞ Nermin PBS-108
ERTAŞ Yavuz Nuri PSS-115
ERTEN Ezgi EP-145
ERTEPE ÖZER Zehra Ecem PBS-083
ERTOY BAYDAR Dilek PSS-094
ERTUNÇ Onur EP-403
ERTÜRK Ayşe Deniz PBS-033
ERTÜRK Hakan EP-388, EP-390
ERTÜRK Tuğçe EP-059, EP-443
ERUYAR Ahmet Tuğrul PBS-039, EP-111, EP-156, EP-183, EP-337
ESEN Barış PSS-094
ESEN Fatime EP-310, EP-372
ESEN Hacı Hasan EP-014, EP-016, EP-018, EP-102, EP-448
ESEN Hasan EP-015, EP-145
ESENDAĞLI Güldal PSS-070, EP-294
ESER Ayça Begüm PSS-002, PSS-003, PSS-114
ESKİİZMİR Görkem PSS-018, PSS-024
ETİT Demet PSS-026, PSS-027

F

FAKIOĞLU Ender EP-352
FINDIK Göktürk EP-389
FINDIK Sıdıka PSS-117, EP-027, EP-071, EP-093, EP-105, EP-223, EP-247, EP-260, EP-376, EP-458
FIRAT Sedat Tarık EP-412
FOLPE Andrew L. PSS-065
FURKAN ACAR Serhat PSS-058

G

GAMSİZKAN Mehmet EP-115
GEÇGİL Büşra EP-161, EP-229
GEÇMEN Gonca Gül EP-173, EP-272
GEDEN Hakan EP-004
GENCEL Eren PBS-056
GENÇ ERDOĞAN Ezgi EP-204
GENÇOĞLU Ayşen PSS-010, EP-411
GEZER Burak PBS-056
GICIR Zeynep EP-423
GOKMEN Derya PSS-080
GOMEZ GONZALEZ Claudia Andrea PBS-078
GOULARAS Dionysis PSS-107
GÖÇHASANOĞLU Burcu EP-238
GÖKALP SATICI Eda PSS-114
GÖKALP SATICI Fadime Eda PSS-089, PBS-024, EP-029, EP-154, EP-358
GÖKBAŞI Özge EP-077, EP-261
GÖKÇENOĞLU Selin PSS-033, EP-234
GÖKÖZ Özay PBS-019
GÖKŞEN Muhammed Emin PSS-001
GÖKTAŞ Ahmet Bahadır PSS-067
GÖKTAŞ Mehmet Akif PBS-094
GÖKTEPE Berk PSS-096, EP-340
GÖNÇ ULUSOY Kamile Büşra EP-221
GÖNEN İrem EP-367
GÖNEN İrem PBS-057, EP-366
GÖNLÜŞEN Gülfiliz PBS-075, PBS-080, EP-275, EP-277, EP-349
GÖNÜLTAŞ Mehmet Alpaslan EP-150
GÖRKEN İlknur PBS-048
GÖRMEZ Ayşegül PBS-058
GUCİN Zuhal PSS-059, PSS-072, EP-048, EP-064, EP-332
GUL Burcu PSS-072
GULTEKİN Sibel Elif PSS-074
GÜÇER Hasan EP-103
GÜL Ayhan EP-248
GÜL Aylin Ege PSS-010, PSS-052, PSS-060, PSS-087, PBS-093, EP-095, EP-097
GÜL Dilek PSS-098
GÜL GEÇMEN Gonca EP-411
GÜL Gülen PBS-074, EP-201, EP-283
GÜLÇEBİ Rumeysa Beyzanur EP-028, EP-167, EP-429
GÜLDEN İsmail EP-450
GÜLER Abdul Hamid PSS-042
GÜLER Beril EP-199
GÜLER Yeşim Gaye PSS-123
GÜLLÜOĞLU Mine PSS-017, PSS-062, EP-113, EP-142, EP-212
GÜLTEN Gülsün PBS-058
GÜMELER Ekim PSS-102
GÜMRÜKÇÜ Gülistan PSS-095, PBS-007
GÜMÜRDÜLÜ Derya PSS-085, EP-384, EP-399
GÜMÜŞKAYA ÖCAL Berrak PSS-091, PBS-008
GÜN Eylül PSS-001
GÜNAL Armağan EP-115, EP-257
GÜNDOĞAN Ersin EP-301
GÜNDOĞAR Özgecan PBS-097, PBS-098, EP-300, EP-326
GÜNDOĞDU ÜNVERENGİL Gökçen PBS-044
GÜNER Güneş PSS-093, PSS-102
GÜNEŞ GÜL Sena EP-224
GÜNEŞ Özge Hande EP-176
GÜNEY Güven PSS-054, EP-193, EP-450
GÜNEY Neslihan EP-228, EP-248, EP-251
GÜNGÖR ŞAHİN Gözde PSS-036, EP-212
GÜNŞEN Tuğçe EP-336, EP-344
GÜRBÜZ Yeşim Saliha PBS-093
GÜREL İpek EP-015, EP-070, EP-071, EP-105, EP-145, EP-339, EP-376, EP-458
GÜRER İnanç Elif EP-089, EP-096, EP-361
GÜREŞCİ Servet PSS-069, PBS-081
GÜREVİN Fatma Sena PBS-020, EP-294

GÜRSES İclal PSS-089, PBS-004, PBS-121, EP-432
GÜRSOY KUZULUK Didar EP-073
GÜRSOY Neslihan Nur PBS-071, EP-295
GÜVENDİR BAKKALOĞLU İrem EP-115
GÜVENDİR BAKKALOĞLU İrem PSS-037, EP-055
GÜVENDİR İrem PSS-005, PBS-036
GÜZELİŞ İsmail PBS-107

H

HABERAL Mehmet PSS-082, PSS-083
HABERAL REYHAN Asuman Nihan PSS-041, PSS-043
HACIHASANOĞLU Ezgi PSS-066, PBS-005, PBS-076
HACISALİHOĞLU Uğuray Payam PSS-115
HAKKOYMAZ Zeynep Ruken PSS-091
HALLAÇ KESER Sevinç PSS-010, PSS-053, PSS-060, PBS-067, PBS-093, EP-095
HAN Ünsal PSS-026, PSS-027
HARMANKAYA İsmail PSS-042
HASANALİYEVA Leyla PBS-031, EP-032
HASBAY Bermal EP-219
HASÇİÇEK Seyhan PBS-018
HASDEMİR Seçil EP-011
Hatice KÜÇÜK Hatice PSS-038, EP-292
HELVACI Kaan PSS-054
HERGÜNER Mihriban Özlem PBS-060
HOROZ Seher Eda PBS-110
HUSEYNOV Eldeniz EP-380
HÜCÜMENOĞLU Sema EP-012, EP-013, EP-022, EP-217, EP-239, EP-252, EP-303, EP-351, EP-353
HÜNLER Haslet PSS-011

I

IRKKAN Çiğdem PBS-115
IRKKAN Sultan Çiğdem PBS-119
ISSIN Gizem EP-115, EP-377
IŞIK Emre EP-034, EP-169, EP-192, EP-343, EP-414
IŞIK GÖNÜL İpek PSS-008, PBS-016
IŞIKSOY Serap EP-082

İ

İBİLOĞLU İbrahim EP-427
İBRAHİM Kareem PSS-113
İHVAN Ayşe Nur PSS-026, PSS-027
İKİZOĞLU Güliz EP-057
İLÇE Zekeriya EP-382
İLGİCİ ECE Dilek PSS-132
İLHAN Hatice Deniz EP-375
İLVAN Şennur EP-261, EP-264
İNALLI İzzet Yağız EP-310
İNAN Mehmet Arda PSS-028, PSS-064, PSS-104, PSS-129, PBS-020
İNAN Sevinç PSS-022
İNCE İpek PSS-111
İNCE Ümit PSS-066, PSS-073, PSS-100, PBS-072, PBS-076, PBS-100
İNCEKARA Funda EP-390
İNCEMAN Hande Nur PSS-050
İNCEMAN Merve EP-189
İPEKÇİ Öncel EP-173
İPİN Zülal Seçil PBS-118, EP-254
İSAL ARSLAN Ayşegül PSS-089
İSAOĞLU Aynur PBS-023, EP-459
İSHAK Yalçın EP-430
İŞİSAĞ Mehmet Ali Aydın PSS-018, EP-178, EP-393
İŞLER Ali EP-287
İZMİR Gözde Başak EP-075, EP-309
İZOL ÖZMEN Hazal PSS-004, PSS-110, EP-214

J

JAFAROV Vusal EP-380

K

KABUKCUOĞLU Fevziye PSS-033, PSS-081, PSS-092, PBS-018, EP-052, PBS-104, EP-110, EP-147, EP-245, EP-302, EP-452
KAHRAMAN Aslı PSS-097, PBS-083, PBS-107
KAHRAMAN CETİN Nesibe PSS-011, PBS-043, PBS-099
KAHRAMAN Ercan EP-450
KAHRAMAN Hazal Kardelen PSS-056, PSS-061, EP-406
KAHVECİ Orhan Kemal EP-379
KALKAN Senad EP-453
KALKAN YILMAZ Betül EP-377
KAMER Kemal Erdinç EP-174
KAMİLOĞLU Uğur PSS-024
KANDEMİR Çağrı PBS-071
KANDEMİR Hilal PBS-035, PBS-074, EP-003, EP-136, EP-177, EP-320
KANDİLOĞLU Ali Rıza EP-243, EP-309, EP-333
KANKOÇ Rümeysa PSS-091, PBS-014
KAO Erica PSS-065
KAPICIBAŞI Hasan Oğuz EP-386
KAPLAN Ekin EP-057, EP-441
KAPUCUOĞLU Nilgün PBS-086
KARA Elif EP-405
KARA Mustafa Robin PBS-079
KARA Tuba EP-154
KARAALİ Cem PSS-047, EP-334
KARABAGLİ Hakan PBS-056
KARABAGLİ Pinar PBS-056
KARABAŞ Hande PSS-034
KARABAY BAYAZIT Aysun PBS-080, EP-349
KARACAOĞLU İsmail Can PSS-085

KARADAĞ İbrahim PSS-058
KARAGECE YALÇIN Ülker EP-022, EP-150
KARAGÖZ EREN Saliha EP-330
KARAGÖZ Narin EP-210
KARAHAN Nermin PBS-066
KARAKAYA Hatice Beyza EP-256
KARAKUŞ Melike EP-147
KARAMAN Hatice PSS-059, PBS-065, EP-023, EP-085, EP-086, EP-112, EP-159, EP-161, EP-227, EP-229, EP-301, EP-308, EP-314, EP-330, EP-355, EP-412
KARAMAN ÖZACAR Hande EP-336, EP-344
KARAMAN Serap EP-186
KARAMUSTAFAOGLU Yekta Altemur EP-204
KARAOĞLAN Çağla EP-189
KARATAY Hüseyin EP-109, EP-125, EP-189, EP-207, EP-220, EP-224
KARPUZ Şakir EP-155, EP-157
KART Cavit EP-230
KARTAL Sümeyra PSS-128
KAT ANIL Gizem PSS-060, PBS-067
KAVAS Gamze PBS-017, EP-033, EP-257, EP-269
KAWATA Noboru PSS-113
KAYA Ali Hakan PSS-037
KAYA Aydın PSS-106
KAYA Bülent PBS-080
KAYA ERDOGAN Hilal PSS-035
KAYA Fatma Çevik EP-023
KAYA Handan PSS-120, PBS-117
KAYA Hüseyin PBS-082
KAYA Özge Özer PBS-090
KAYA TERZİ Neslihan PSS-088, EP-042, EP-043, EP-044, EP-049, EP-088, EP-386
KAYAÇETİN Serra PBS-120
KAYAPINAR Ali Kemal EP-177
KAYASELÇUK Fazilet PBS-049, PBS-064, EP-152, EP-219, EP-226
KAYGUSUZ Gülşah PSS-068, PBS-039, EP-304
KAYHAN Cavit Kerem PSS-066, PSS-073, PSS-100, PSS-107, PBS-100
KAYHAN Ufuk EP-462
KAYMAZ Serhat PSS-012, PBS-084
KEÇELİ Ali Seydi PSS-106
KEFELİ Mehmet EP-246
KELEŞ Evren PSS-115, PSS-116
KELTEN TALU Canan PSS-084, PBS-035, PBS-090, EP-238, EP-248, EP-251, EP-320, EP-334
KELTEN TALU Esra Canan EP-325
KESER Murat PSS-047
KESER ŞAHİN Havva Hande PSS-054, PBS-069, EP-450
KESİCİ Uğur EP-099
KESKİN ÇİMEN Ferda EP-117, EP-118, EP-413
KESKİN Emrah EP-360
KESKİN Hakan EP-392, EP-394, EP-395
KESKİN Metin EP-142
KESTEL Selin PSS-028
KEVEN Kenan PSS-080
KİBAR Yasemin EP-287
KİKİ Zehranur EP-383
KILAR KÖSEMEN Seçil PBS-033, PBS-089, EP-342, EP-345
KILIÇ Ayşe EP-113
KILIÇ BAĞIR Emine PSS-085, PBS-061, EP-399
KILIÇ GÖÇHASANOĞLU Burcu EP-174, EP-211
KILIÇ İlayda PSS-129, EP-061, EP-294
KILIÇ Mehmet PSS-009
KILIÇARSLAN Aydan PSS-023
KILIÇARSLAN Emel PSS-025, PSS-121
KILIÇASLAN Ayşen PBS-034, EP-033, EP-257, EP-269
KILIÇASLAN Emrah PSS-037
KILINÇ Fahriye EP-070, EP-093
KILLI Zehra Gizem EP-027, EP-069, EP-376
KIMILOĞLU Elife PBS-098
KINACI Erdem EP-128, EP-218, EP-220
KINALI Fatma Nur PSS-115
KIRAN Mehmet PBS-066
KİRATLİ Rumeysa EP-256
KİRAZ Zafer EP-286, EP-289
KİREMİT Nihal EP-085, EP-086, EP-227, EP-314, EP-355
KİREMİTCİ Saba PSS-080, PSS-089
KIRKIZLAR Tuğcan Alp EP-204
KIŞLAL M. Hayri PBS-008
KIŞLAL Mustafa Hayri EP-405, EP-455
KIVRAK Hale PSS-078, PBS-055
KIVRAK Nur PSS-023, PBS-120
KOCA YILMAZ Gözde EP-002, EP-430
KOCAKAYA Derya PBS-110
KOCAOGLU ÇELİK Nur Gizem PSS-125
KOCATEPE ÇAVDAR Demet EP-344
KOÇ Aykut PSS-102
KOÇ Emine Beyza EP-217, EP-239
KOÇ Nermin PBS-033
KOÇ Süleyman EP-107
KOÇ Tülay PSS-128, EP-100, EP-107, EP-317, EP-420
KOLAK GÖZÜKÜÇÜK Gülşah PBS-036, PBS-094, EP-139, EP-190, EP-401
KOLAY BAYRAM Elif PSS-028
KOLCAK Kadir PBS-092, EP-009, EP-130
KOLİK Ali Kubilay EP-374
KOMUTAN Uğur EP-121, EP-263, EP-341
KONUK Bilge PBS-026
KOR Ahmet PSS-023
KORKMAZ Fatih EP-343
KOYUNLU Fatma Nur EP-026, EP-137, EP-235
KOYUNLU Fatmanur EP-459
KOZAN Eda Nur PSS-056
KÖK Yunus Baran PSS-073, PBS-076, PBS-100
KÖKBUDAK Naile EP-093, EP-102, EP-143, EP-448
KÖKÇÜOĞLU Mehmet Ali EP-001
KÖKEN AVŞAR Aydan PSS-021

KÖKENEK ÜNAL Tuba Dilay PSS-125, EP-455
KÖKSALAN Damla EP-094
KÖREZ Muslu Kazım PSS-042
KÖRPEOĞLU KOÇAK Tuğba PSS-070
KÖSE Emre Çağatay PSS-114, PSS-115, PSS-116
KÖSE Osman EP-447
KÖSEMEHMETOĞLU Kemal PBS-112
KÖYLÜOĞLU Gökhan EP-136
KULAC İbrahim PSS-075, PSS-076, PSS-105
KULAÇ İbrahim PSS-016, PSS-094, PBS-054
KULDUK Gamze EP-182, EP-244, EP-321, EP-328
KUMRU Gizem PSS-080
KUNT ISGÜDER Çiğdem PBS-101
KURNALI Gülnur EP-144, EP-146
KURT Sefa EP-265
KURTULAN Olcay PSS-123, PBS-010
KURTULUŞ Gözde EP-202, EP-273
KURUKAFA Diğdem PBS-115, EP-180
KUS Tugce EP-089, EP-394
KUŞ BOZKURT Funda EP-046, EP-092
KUŞ Funda EP-287
KUŞ Mehmet Emin EP-096, EP-361
KUŞKU ÇABUK Fatmagül PSS-111, EP-362
KUŞLUK Elif EP-016
KUŞSEVER Evin PBS-061, PBS-080
KUTLAR DURSUN Fatma Şule PBS-046, EP-153, EP-171, EP-196
KUTLU Filiz EP-034, EP-169, EP-360, EP-414
KUTSAL Cemil PSS-092
KUTSAL Etkin Bengisu EP-073
KUTSAL Fatma EP-280
KUZU Işınsu PSS-078, PBS-055
KUZUCULAR Elif PSS-049, EP-172, EP-205
KÜÇÜK Ülkü PSS-026, PSS-027, PSS-084, EP-003, EP-006, EP-007, EP-040, EP-439
KÜL Ezgi PBS-104, EP-234, EP-452
KÜRTÜNCÜ Pelin EP-120

L

LEBE Banu PSS-030
LEBLEBİCİ Cem PSS-029, PBS-038, EP-062, EP-216, EP-238, EP-300
LEUNG Galen PSS-113
LİVAOĞLU Ayten PSS-038, EP-134

M

MAHANOĞLU Suad PSS-111
MALKOÇ Barkın EP-360
MANAV Cansu EP-026, EP-074, EP-204, EP-235, EP-338
MANSUROĞLU İlknur EP-122
MARKOÇ Fatma PBS-042
MAVİLİ Hanife Seda PSS-051, EP-135, EP-243, EP-282, EP-309, EP-333, EP-350
MAVİLİ Seda PSS-018
MAZMANOĞLU ATILMAN Seda EP-404
MELEMEZOĞLU Damla EP-290 EP-348, EP-431
MELENGİÇ KOÇ Melisa Seray PBS-038, EP-158, EP-425
MELİKOGLU Mustafa PBS-102
MEMİS Bahar PBS-041, EP-110, EP-245
MEMİŞ Ufuk EP-118
MENETLİOĞLU Gizem PBS-063, PBS-092, PBS-111, EP-130
MERCAN DEMİRTAŞ Elif PBS-023, EP-129, EP-235
MERCAN YİĞİTASLAN Gamze PBS-050, EP-295, EP-327
METEOĞLU İbrahim PBS-099
MİÇOOĞULLARI Lütfiye Dilşad PBS-107, EP-285, EP-434
MİRİOGLU Akif PBS-075, EP-277, EP-275
MISIRLI Zeynep Gözde EP-081, EP-369
MOLLAOGLU Nur PSS-074
MUHAMMEDOĞLU Ali EP-326
MUMMANENİ Praveen PSS-099
MUNGAN Sevdegül PBS-062, EP-322
MUSTAFAYEVA Shabnam PBS-049, EP-005, EP-017, EP-162, EP-197, EP-236, EP-391
MÜEZZİNOĞLU Bahar PBS-009
MÜLKEM Osman Furkan PBS-022, PBS-113, EP-279
MÜRTEZAOĞLU Afşin Rahman EP-293

N

NACİR Mustafa EP-170, EP-255
NARİN Cansu EP-030, EP-168, EP-379, EP-465, EP-466
NAZAR Hikmet EP-199
NAZAR Muhammet Hikmet EP-453
NERGİZ Döndü PBS-027, PBS-028, EP-019, EP-020, EP-031, EP-179, EP-461
NEŞE Nalan PSS-089, EP-003
NİMETOĞLU Beste Nurdan PSS-081, EP-302
NİSHİMURA Makato PSS-113
NOYAN MOD Beste PSS-029, EP-062
NTİAMOAH Peter PSS-113

O

OCAK GEDİK Elif PBS-102, EP-096
OFLAZ SOZMEN Banu PSS-105
OFLAZER Piraye PSS-100
OGE Tufan PBS-022
OĞUZ Kader Karlı PSS-102
OHNİSHİ Takashi PSS-113
OK ATILGAN Alev PBS-031, PSS-043, PSS-082, PSS-083, EP-352
OKÇU HEPER Aylin PSS-101, PBS-055, EP-073
OKTAY Kadir PBS-040
OLGUN Veysel PSS-108, PSS-112
OLGUN YILDIZELİ Sehnaz PBS-110
OLTULU Pembe EP-069, EP-093, EP-256
ONAK KANDEMİR Nilüfer EP-405
ONUR İrem PSS-124, PBS-011

ONURSEVER Aykut EP-180
OR Ersin PBS-079
ORDU Melike PSS-059, EP-025, EP-296
ORHAN Diclehan EP-383
ORUÇ Aleyna PBS-059
OSMANAĞAOĞLU Mehmet Armağan PBS-030
OZAK Ahmet EP-096, EP-361
OZBEK Busra EP-111
OZDEMIR Özgül PSS-053
OZGUN GECER Melin PSS-072, EP-048, EP-064

Ö

ÖCAL Cem PSS-111
ÖĞÜT Betül PSS-028, PSS-064, PSS-104, PBS-016, PBS-020, EP-061, EP-079, EP-294
ÖKSÜZ Pınar EP-035
ÖNAL Ali Can EP-034, EP-169, EP-343, EP-414
ÖNDER Evrim PBS-002
ÖNDER Semen PBS-025, PBS-044, EP-331
ÖNDER Sevgen PSS-123, PBS-010, PBS-112
ÖNEN Fatoş PSS-021
ÖNENERK MEN Ayşe Mine PBS-084, EP-077
ÖNENERK Mine PSS-106
ÖRS Berna EP-034, EP-192, EP-414
ÖRÜN Hüseyin PSS-041
ÖZ Ayşim Büge PBS-084
ÖZ PUYAN Fulya PBS-023, EP-204
ÖZAĞARI Ayşe Ayşim PSS-081, EP-452
ÖZAKKOYUNLU HASÇİÇEK Seyhan PSS-019, EP-052, EP-415
ÖZAMRAK Birsen Gizem PBS-070, PBS-074, PBS-074, EP-003, EP-040, EP-215
ÖZBARLAS Serdar EP-275, EP-277
ÖZBEK Büşra PSS-109, PBS-039, EP-203
ÖZBEK Rıdvan EP-451
ÖZBİLEN Kemal Turgay EP-374
ÖZBİLİM Gülay PSS-020, EP-392, EP-394, EP-395
ÖZBUDAK İrem Hicran PSS-026, PSS-027, EP-398
ÖZCAN Başak PSS-110, EP-249, EP-250
ÖZCAN Burcu PBS-013, EP-208, EP-418, EP-425
ÖZCAN Nesibe Deren PSS-032
ÖZÇELİK Melike PSS-050
ÖZÇEREZCİ Tuğba PSS-054
ÖZDEMİR Asena Ayça PSS-002, PSS-003
ÖZDEMİR Ayşe EP-138, EP-337
ÖZDEMİR B.Handan EP-162
ÖZDEMİR BARIŞIK Nagehan PSS-010, PSS-052, PSS-053, PSS-060, PBS-067, PSS-087, PBS-093, PBS-114 EP-095, EP-097, EP-176, EP-341, EP-411
ÖZDEMİR Binnaz Handan PSS-082, PBS-049, EP-017
ÖZDEMİR Cemile EP-438
ÖZDEMİR Çiğdem PSS-063, EP-030, EP-168, EP-202, EP-442, EP-464, EP-465, EP-466
ÖZDEMİR Handan PSS-083
ÖZDEMİR Nazlı EP-458
ÖZDEMİR Necmettin EP-340
ÖZDEMİR Nuriye PSS-014
ÖZDEMİR Taha Reşid EP-101
ÖZDEN Ferhat EP-172, EP-205
ÖZDEN İlgin EP-214, EP-220
ÖZDEN Sami Berk EP-432
ÖZDÜZGÜN POLAT Sevdenur PBS-081
ÖZEKİNCİ Selver PBS-045, PSS-131, PBS-053, EP-436
ÖZEN Özlem PSS-032, PSS-041, PSS-043, EP-236, EP-391, EP-424
ÖZER Muhammed Selçuk PBS-003
ÖZER Yıldırım EP-453
ÖZERCAN İbrahim Hanifi EP-127
ÖZEREN Mehmet PSS-084
ÖZEROĞLU Dorukhan EP-114, EP-253, EP-373, EP-456
ÖZGÜN Gonca PBS-049, EP-005, EP-032, EP-219, EP-226, EP-424
ÖZGÜR Elif PSS-056, PSS-061, PSS-080
ÖZİLHAN Seda PSS-122
ÖZKAL Sermin EP-188
ÖZKAN Berker EP-397
ÖZKAN İrem Aylin EP-158, EP-160, EP-216
ÖZKAN Ömer EP-056
ÖZKAN Özlenen EP-056
ÖZKANBAŞ Necmettin Can EP-243, EP-333, EP-350
ÖZKARA Selvinaz EP-189, EP-190, EP-401
ÖZKAYA Mustafa PBS-004
ÖZLÜK Yasemin PSS-118, PBS-037, PBS-073, EP-397
ÖZMEN Özge EP-081, EP-369
ÖZMEN Sevilay EP-098
ÖZÖVER ÇELİK İrem EP-182
ÖZÖVER İrem EP-262, EP-266, EP-268
ÖZSAĞIR Elif PBS-030, EP-103, EP-181, EP-426
ÖZSAN Nazan EP-402
ÖZSOY Çağatay EP-092
ÖZSOY Şule EP-326, EP-433, EP-444, EP-445, EP-456
ÖZŞEN Mine EP-318, EP-356, EP-359
ÖZTOP Fikri PBS-082
ÖZTORUN Burçak EP-026, EP-074, EP-124, EP-129, EP-137, EP-204, EP-338
ÖZTÜRK Belgin PSS-035
ÖZTÜRK Büşra EP-231
ÖZTÜRK Ece PBS-016
ÖZTÜRK Figen PSS-115
ÖZTÜRK Hakan PBS-099
ÖZTÜRK Hülya EP-378
ÖZTÜRK İrem Nimet PSS-091
ÖZTÜRK Nisa Begüm PSS-128, EP-107
ÖZTÜRK Rafet Güneş PBS-057, EP-366, EP-367
ÖZTÜRK SARI Şule PSS-036, PBS-073
ÖZTÜRK Sena EP-100, EP-107, EP-420
ÖZTÜRK Şeyma EP-378
ÖZTÜRK TEMEL Büşra PBS-035, EP-136, EP-248

ÖZTÜRK Tülin PSS-012
ÖZTÜRK Ubeydullah PSS-121
ÖZTÜRKÇÜ Hakan PSS-087, EP-173
ÖZYÖRÜK Kutsev Bengisu PSS-115, PSS-116

P

PALA Emel Ebru PSS-047, PBS-074, PBS-090, EP-101, EP-320
PAŞAOĞLU Esra PBS-098, EP-253
PAŞAOĞLU Hüsniye Esra EP-114, EP-373, EP-433
PAYDAS Semra PSS-045
PAYDAŞ Saime PBS-080
PEHLİVANOĞLU Burçin PBS-068, EP-188
PEKCEVİK Yeliz EP-003, EP-006, EP-007
PEKMEZCİ Melike PSS-105
PERÇİNOĞLU Hazal Pınar PBS-018, EP-147, EP-415
POLAT ÜNAL Sinem Eser EP-019, EP-020, EP-031
POLAT YAPICI Esra PBS-024
POYRAZ Aylar PSS-104

R

RAMADAN Saime PBS-087
REİSLİ Nesrin PSS-101, EP-073
REYHAN Enver EP-154

S

SABAH Dündar PBS-082
SADİOĞLU Aysu PBS-105
SADULLAHOĞLU Canan PBS-028, EP-020, EP-031, EP-033, EP-019
SAGAMATO Hirotsugu PSS-113
SAĞ Sefa EP-335, EP-467
SAĞLICAN Yeşim PBS-005, PBS-006
SAĞNAK YILMAZ Zeynep PSS-057, PBS-062, PSS-077, EP-167, EP-230
SAĞOL Özgül PBS-048, PBS-068
SAHİN Nurhan PSS-059,EP-258
SAHİNER Ibrahim Tayfun PSS-054
SAK Nurcan EP-014
SAKA Burcu PSS-016
SALDUZ Ahmet EP-281
SALİMOĞLU Semra PBS-090, EP-320
SANALAN YILDIZ Gülce Büke EP-004, EP-467
SANCI Muzaffer EP-251
SARAL Kübra EP-364, EP-322
SARAYDAROĞLU Özlem PSS-026, PSS-027, PSS-134
SARI Ayşegül EP-434
SARI Kübra EP-013, EP-353
SARIGÖL Ceren EP-206
SARIKAŞ Nurtaç EP-451
SARİKAYA Sukran EP-462
SARIOĞLU Sülen PSS-021, PSS-024, PSS-026, PSS-027, PSS-057, PSS-077, PBS-048, PBS-068
SARSIK KUMBARACI Banu PSS-089, PSS-096, PSS-115, PBS-078, EP-402
SATILMIŞ Zeynep Seçil PSS-075, PSS-076
SAVAŞ Berna PSS-056, PSS-061, EP-132
SAVAŞ Müzeyyen Müge PSS-090
SAYAR Esma EP-142
SAYAR Hamide PBS-085, EP-041, EP-290, EP-358
SAYAR Hatice Ceren EP-035, EP-276, EP-315
SAYAR İlyas EP-115
SAYGIN İsmail PSS-103
SAYINER Abdullah EP-402
SAYİNER Alper EP-161
SAYIR Seda Nur PSS-114
SEÇKEN Pelin EP-423
SEMERCİ Orhan EP-036, EP-037, EP-103, EP-134, EP-181, EP-292, EP-293, EP-446, PSS-038
SENGÜL Sule PSS-080
SERİN Gürdeniz PSS-006, PSS-115, PSS-116, PBS-032, EP-340
SERİN Kürşat Rahmi EP-212
SERTBUDAK İpek PBS-121, EP-432
SERTTAŞ Muhammed EP-413
SERTTAŞ Talha EP-271, EP-284, EP-286, EP-289
SEVİM Selim EP-406
SEVİN İsmail Ertan PSS-097
SEZAK Murat PSS-116, PBS-082
SHİA Jinru PSS-113
SİRMA DENİZCİ Ayşe PBS-119
SİVRİKAYA Göksu EP-340
SOLAKOĞLU KAHRAMAN Dudu PBS-070, EP-136, EP-174, EP-177, EP-211
SOLMAZ Esra EP-180
SOYLU Berat EP-084, EP-153, EP-171, EP-194, EP-196
SÖKMEN Selman PBS-048, PBS-068
SÖNMEZ Cansu PSS-130, PBS-007, PBS-054, EP-404
SÖYLEMEZ AKKURT Tuçe PSS-048, PBS-036, EP-362
SÖYLEMEZOĞLU Figen PSS-102, PBS-059, EP-365
SÖZEN Hamdullah PBS-025
SÜLLÜ Yurdanur EP-271
SÜREN Dinç PBS-028, EP-179, EP-225
SÜRMELİ ÇİRKİN Deniz EP-059, EP-443
SÜTÇÜOĞLU Osman PSS-014

Ş

ŞAHİN Hasan PSS-112
ŞAHİN Hilal EP-439
ŞAHİN Merve EP-273
ŞAHİN Mervenur PSS-132
ŞAHİN Özge PSS-013, EP-336
ŞAHİN Zehra EP-232

ŞAVLI Taha Cumhan PBS-009, PBS-029
ŞEKER Nazlı Sena PBS-052, PBS-113, EP-209, EP-279
ŞEN Sait PSS-089, PSS-096, PBS-078
ŞEN TÜRK Nilay EP-254
ŞEN Volkan PBS-003
ŞENEL Fatma EP-112
ŞENGİZ ERHAN Selma EP-122, EP-163, EP-164, EP-165
ŞENGÖR AYGÜN Mine İlayda PBS-012, EP-060, EP-141, EP-291
ŞENGÖR Mine İlayda EP-163
ŞENGÜL Demet EP-307
ŞENKAYA Emre EP-078, EP-306
ŞENOL Altuğ PBS-066
ŞENSU Sibel PSS-052, PSS-053, PSS-087, PBS-093, EP-176
ŞERBETÇİ Merve EP-223
ŞİBAL Elif Aybala EP-045, EP-230
ŞİLE Hatice Kübra EP-021, EP-370
ŞİMŞEK Berkay PBS-016
ŞİMŞEK Gülçin EP-423
ŞİMŞEK Kübra PSS-031, EP-056, EP-392, EP-398
ŞİMŞEKOĞLU Muhammed Fatih PBS-004, EP-432

T

TAGA SENİRLİ Rezarta EP-031
TALAŞ Ayça Bera EP-105
TAMER TÜRK Dicle EP-204, EP-235, EP-338
TAMSEL İpek PBS-082
TAN Ayça PSS-018, PSS-024, PSS-026, PSS-027, EP-178, EP-288, EP-393
TAN Melek İrem EP-071
TANDOĞAN Cem EP-106
TANIK Canan PBS-104, EP-147
TANRISEV Mehmet EP-215
TANYILDIZ Hikmet Gülşah EP-186
TAS AYÇİÇEK Seda PSS-117, EP-027, EP-071, EP-105, EP-223, EP-247, EP-260, EP-376, EP-458
TASDEMİR Arzu EP-085, EP-314, EP-355
TASTEKİN Ebru EP-124, EP-129, EP-459
TAŞAN Sinan Can PBS-043
TAŞAR Sevinç EP-382
TAŞCI Çağatay Batuhan PBS-098
TAŞÇIOĞLU Tuncer EP-198
TAŞKAPU Hakan Hakkı EP-448
TAŞKAYNATAN Halil EP-211
TAŞKIN Orhun Çığ PBS-086
TAŞKIN Toros PSS-018
TAŞKIN TÜRKMENOĞLU Tuğba PSS-133
TAŞKÖYLÜ Burcu PSS-121
TAŞLI Funda EP-336, EP-344
TAŞTEKİN Meral Filiz PSS-059
TATLI DOĞAN Hayriye PSS-122
TECELLİOGLU Fahriye Seçil PSS-061
TECELLİOĞLU Fahriye PSS-056
TEKELİ Melike EP-339
TEKELİOĞLU Fatoş EP-355, EP-412
TEKİN Emel PSS-009, PSS-035, PSS-079, EP-148
TEKİN Fatma Hicret PSS-042, EP-166
TEKİN Mehmet Fatih PSS-098, PBS-111
TEKİN Yücel EP-023, EP-301, EP-308
TELLİOĞLU Tahsin Murat PBS-071
TEMERİT KUMM Zeynep EP-405
TEMİZ Abdülkerim EP-219
TEMİZ Peyker PSS-018, EP-038, EP-047, EP-075, EP-135, EP-282, EP-288, EP-309, EP-350
TEOMAN Gizem EP-028, EP-429
TEPELİ Erdener PSS-111
TEPEOĞLU Merih PSS-083, EP-162, EP-391
TEPLOV Alexei PSS-113
TERZİ Ayşen EP-352
TEZCAN Nuray PSS-016, PSS-094, PBS-086
TİHAN Tarık PSS-099, PSS-105
TİKİT Gülten PSS-091
TOKAT Fatma PSS-073, PBS-100
TOKAT Selin PSS-120
TOKER Meral PSS-064, PSS-104
TOKUÇ Gülnur PSS-098
TOKYOL Çiğdem PSS-063
TOLUNAY Şahsine EP-318, EP-356, EP-359
TOMAÇ Hakan PSS-106
TON Özlem PSS-092
TONGA Muhammet Erdem EP-069
TOPAKTAŞ Ramazan PBS-007
TOPAL Cumhur Selçuk PBS-026
TOPALLI Elif Sevde EP-179
TOPALOĞLU Nahit PSS-059
TOPEL Gözde PSS-097
TOPER Muhammed Hasan PSS-026, PSS-027, PBS-117, EP-463
TOPRAK Selami Kocak PBS-039
TOPSOY Ceren EP-179, EP-225
TOPTAŞ Ezgi EP-262, EP-266, EP-268
TOPUZ Canberk PBS-023, EP-124, EP-459
TOPUZ Ömer EP-159, EP-412
TORU Havva Serap PBS-102
TORUN Deniz EP-237
TOSUN İlkay PSS-050, EP-382
TOSUN YILDIRIM Hülya PBS-027
TOSUN YILDIRIM Hülya PBS-028, PBS-034, EP-269
TOSUNER KOÇYİĞİT Zeynep EP-401, EP-408
TOSUNER Zeynep PSS-110, PSS-111, PBS-072
TOSYALI Hakan Koray EP-288
TOYRAN Tugba PSS-045, PBS-040
TOYRAN Tuğba PBS-061, PBS-075, PBS-116, EP-346, EP-384
TUĞ BOZDOĞAN Sevcan PBS-103
TULAY Cumhur Murat EP-178
TUNCE Esra Betül EP-091, EP-449
TUNCEL Elif PSS-056, PSS-061, PBS-039, EP-132, EP-419

TUNCEL Ferah EP-316, EP-319, EP-329
TUNCER Ersin EP-100
TUNÇEL Deniz PSS-033, PBS-018, EP-052
TUNÇTÜRK Bilal EP-427
TUNÇTÜRK Ümmügülsüm EP-427
TURALİ Ümmühan EP-322
TURAN Gupse EP-063, EP-091, EP-094, EP-138
TURAN Gülay EP-081, EP-369
TURAN Mehmet PSS-114, PSS-115, PSS-116
TURCAN Didem EP-287
TURGUTALP Kenan PSS-003, EP-348
TURHAN Ezgi Işıl EP-011
TURK Gamze EP-330
TURNA Seval PSS-072
TUTUŞ Kamuran EP-214
TÜRK Cem Berk EP-463
TÜRK Rabia EP-015
TÜRKER SARIÇOBAN Cansu PSS-012, EP-261, EP-264
TÜRKMEN Ayşe EP-316, EP-319, EP-329
TÜRKMEN İlknur PSS-115, EP-191
TÜRKMEN USTA Zeynep EP-028
TÜRKOĞLU Ersel PBS-057, EP-366, EP-367
TÜRKÖZ Hüseyin Kemal EP-009
TÜRSEN Ümit PSS-002
TÜZEMEN Gökhan EP-011

U

UÇTU YÜLEK Özden PSS-088
UĞRAŞ Nevzat Serdar PSS-042
UĞUZ Aysun Hatice PBS-047
UĞUZ Aysun PSS-026, PSS-027
ULAŞ Murat EP-209
ULU Filiz Yüksel PSS-111
ULUKUŞ Emine Çağnur EP-265
UMUDUM Haldun EP-276, EP-315
URGANCI Melike EP-079
USTA Ahmet Emre PSS-106
USTA İnci PSS-046
USTA Ufuk PBS-023, EP-137
USTAOĞLU Müşerref Müge PSS-103
UTKU Ceren PSS-115
UYAR BOZKURT Suheyla PSS-098
UYAR GOCUN Pinar PBS-016
UYAR GÖÇÜN Pınar PSS-129
UYGUN Fatma Nur EP-246
UYGUN Hilmi EP-034, EP-192, EP-414
UYGUN Nesrin PBS-121
UZUN ERKAL Semra PSS-109, EP-203
UZUN Evren PBS-088, EP-200, EP-267, EP-312
UZUNER Esen Gül PSS-086, PSS-119, EP-144, EP-323, EP-454

Ü

ÜÇOK Hakan EP-439
ÜGE Buse Nur EP-218, EP-240
ÜNAL Betül PSS-031, EP-056, EP-375
ÜNAL KOCABEY Duygu PBS-050, EP-363
ÜNAL Olçun Ümit EP-334
ÜNEK İlkay Tuğba PBS-048
ÜNLÜ Şadiye Mehtat PBS-068
ÜNLÜ Yaşar PBS-006
ÜNÜVAR Ayşegül EP-186
ÜNVERENGİL Gökçen PBS-073, EP-281, EP-331
ÜRER Halide Nur PSS-086, PSS-119, PBS-108, EP-144, EP-146
ÜREYEN Işın PBS-028
ÜZÜMCÜ Asiye PBS-073

V

VARDAR AKER Fügen PBS-007, PBS-054, EP-076, EP-195, EP-222
VARDAR Filiz EP-374
VATANSEV Sabriye Gamze EP-072, EP-083, EP-213, EP-259, EP-274, EP-354
VERAL Ali EP-402
VERGİLİ Ardan EP-285, EP-434
VON BRENDENSTEİN Melanie PSS-074
VURAL Çiğdem EP-058, EP-091, EP-094
VURALLI BAKKALOĞLU Doğu PSS-118, PBS-037, EP-397

W

WILLIAMSON Drew F. K. PSS-115

Y

YAGİ Yukako PSS-113
YAĞCI Ecenur PSS-032
YAĞCI Sergen PSS-032, PSS-041, PBS-031, EP-017, EP-152, EP-162, EP-219, EP-352, EP-424
YALÇIN Nagihan PBS-058
YALÇIN Özben EP-039, EP-053, EP-054, EP-060, EP-067, EP-078, EP-182
YALÇIN Özben EP-050, EP-270
YALDIZ Mehmet PBS-024
YALTA Tülin Deniz PBS-023
YALTA Tülin PSS-046
YAMAÇ Ayşenur EP-160
YAMAÇ Melis Ladin PBS-047, EP-384
YAMAN Banu PBS-078
YANAR Hande PSS-056, PSS-061, PBS-116
YAPRAK BAYRAK Busra EP-183
YAPRAK BAYRAK Büşra EP-371, EP-449
YAPRAK Özge PSS-045
YARIKKAYA Enver PBS-096, PBS-097, EP-158, EP-160, EP-163, EP-164, EP-208, EP-418
YAŞAR BİLGE Nazife Şule PSS-079
YAŞAR Mehmet EP-023

YAVUZ Ayşen PSS-031, EP-056, EP-361
YAVUZ Ekrem PBS-025
YAVUZER Dilek PBS-015, PBS-101, EP-010, EP-335, EP-467
YAZGAN Aylin PSS-091, PBS-008
YAZICI Ebrar EP-365
YAZICI Gökhan PSS-007
YEGEN Gulcin PBS-044, EP-109
YEGEN Gülçin EP-186, EP-187
YELDİR Nese EP-460
YELDİR Neşe PBS-009
YENER Mehmet Alper EP-048, EP-064
YENİ ERDEM Begüm PBS-067
YENİDOGAN İrem PSS-105
YENİDÜNYA Sibel PBS-042
YİĞİT Tuba PSS-063
YİĞİT Tuğçe Perihan EP-014, EP-016, EP-069, EP-070
YILDIRIM Aslan EP-058, EP-183
YILDIRIM Emine PBS-098
YILDIRIM Fatma PBS-008
YILDIRIM ÖZLÜK Arzu EP-081, EP-369
YILDIRIM Samet EP-242, EP-258, EP-332
YILDIRIM Sedat EP-197
YILDIRIM Şenay PBS-027, PBS-028
YILDIZ Abdülkerim EP-193
YILDIZ Berfin Ekin EP-076, EP-195, EP-222
YİLDİZ Bulent EP-148
YILDIZ Hüseyin Yusuf EP-304
YILDIZ Levent EP-191
YILDIZ Şemsi EP-191
YILDIZ Zeliha EP-115
YILMAZ AKÇAY Eda PSS-082, PSS-083, EP-005, EP-017, EP-032, EP-162
YILMAZ Bayram PSS-054, PSS-058, EP-387, EP-450
YILMAZ Cansu Eda PBS-011
YILMAZ Cengiz EP-344
YİLMAZ Dicle Neva PSS-002
YILMAZ Dilek PBS-015
YILMAZ Düriye Betül EP-002
YILMAZ Evrim PSS-035, PBS-052, EP-209, EP-368
YILMAZ Ezgi PBS-090, EP-101, EP-231
YİLMAZ İsmail EP-115
YILMAZ İsmail PBS-037, EP-055, EP-151, EP-281
YILMAZ Kerem PBS-019
YILMAZ Metin EP-294
YILMAZ Orhan EP-321
YILMAZ ÖZGÜVEN Banu EP-109, EP-210
YILMAZ ÖZGÜVEN Müveddet Banu PBS-094, EP-123, EP-131, EP-139, EP-214, EP-220, EP-224
YILMAZ YAŞAR Hamiyet EP-101
YİYİT Nurettin PSS-111
YOLBURUN Saltuk Bugra PBS-051
YONAT İŞGÜDER Selcen EP-001
YÖRÜKOĞLU Kutsal PSS-089, PBS-003
YUMUK Elif PSS-021, EP-149, EP-188, EP-381
YUSİFLİ Zarifa EP-380
YUYUCU KARABULUT Yasemin PSS-002, PSS-003, PSS-089, PSS-114, PBS-079, EP-057, EP-348, EP-431, EP-441
YÜCEER Kamuran PBS-066
YÜCEER Ramazan Oğuz PBS-066, EP-272
YÜKSEL BAHADIR Ece EP-012, EP-013, EP-217, EP-239
YÜKSEL Seher PSS-068, PBS-039, EP-304

Z

ZEKİOĞLU Osman EP-340
ZEMHERİ Ebru EP-051, EP-115
ZEMHERİ Itır Ebru PSS-037, PSS-050, EP-055
ZENGEL Baha EP-344
ZENGİN Mehmet EP-217, EP-351
ZENGİN Selen EP-040
ZEYNALOVA Aynura PBS-064
ZİYADE Nihan PSS-001
ZORLU Gülsinem EP-010
ZORLUDEMİR Suzan PBS-040, PBS-060, PBS-116, EP-346